HARVARD UNIVERSITY.

LIBRARY

OF THE

MUSEUM OF COMPARATIVE ZOÖLOGY

7114

Exchange

February 9, 1914.

Des ganzen Werkes Lieferung 34 (Schluss-Lieferung)

ZOOLOGISCHE FORSCHUNGSREISEN IN AUSTRALIEN UND DEM MALAYISCHEN ARCHIPEL

MIT UNTERSTÜTZUNG DES HERRN

DR. PAUL VON RITTER

AUSGEFÜHRT IN DEN JAHREN 1891—1893

VON

PROF. DR. RICHARD SEMON

ERSTER BAND: CERATODUS

VII. (SCHLUSS-) LIEFERUNG

Alfred Greil, Entwicklungsgeschichte des Kopfes und des Blutgefässsystems von Ceratodus forsteri. Zweiter Theil: Die epigenetischen Erwerbungen während der Stadien 39—48.

Max Fürbringer, Schlussübersicht über den gesamten Inhalt von Professor Semons Zoologischen Forschungsreisen.

MIT 19 TAFELN UND 336 GRÖSSTENTHEILS FARBIGEN FIGUREN IM TEXT

JENA
VERLAG VON GUSTAV FISCHER
1913

Verlag von Gustav Fischer in Jena.

Zoologische Forschungsreisen in Australien und dem malayischen Archipel

mit Unterstützung des Herrn Dr. **Paul v. Ritter** ausgeführt in den Jahren 1891—1893

von

Prof. Dr. Richard Semon.

Fünf Bände (= 34 Lieferungen). Gr. Fol. 1893—1913. **Gesamtpreis: 1315 Mark 40 Pf.**

Uebersicht

über Inhalt und Erscheinungsweise des ganzen Werkes:

Erster Band: Ceratodus. 7 Lieferungen (1, 14, 18, 23, 24, 31, 34). Mit 84 Tafeln und 857 teilweise farbigen Abbildungen im Text. (VI, 1554 S.) 1893—1913. Preis: 543 Mark.

Zweiter Band: Monotremen und Marsupialier. I. 5 Lieferungen (3, 5, 6, 7, 9). Mit 39 Tafeln und 90 Abbildungen im Text. (VI, 433 S.) 1894—1897. Preis: 97 Mark.

Dritter Band, erster Teil: Monotremen und Marsupialier II. Teil 1. 4 Lieferungen (11, 13, 16, 20). Mit 32 Tafeln und 236 Abbildungen im Text. (VI, 798 S.) 1897—1901. Preis: 111 Mark.

Dritter Band, zweiter Teil: Monotremen und Marsupialier. II. Teil 2. 5 Lieferungen (22, 25, 27, 28, 32). Mit 75 Tafeln und 331 Abbildungen im Text. (VI, 921 S.) 1904—1908. Preis: 221 Mark.

Vierter Band: Morphologie verschiedener Wirbeltiere. 7 Lieferungen (10, 15, 19, 26, 29, 30, 33). Mit 46 Tafeln und 279 Abbildungen im Text. (VI, 874 S.) 1897—1912. Preis: 195 Mark.

Fünfter Band: Systematik, Tiergeographie, Anatomie wirbelloser Tiere. 6 Lieferungen (2, 4, 8, 12, 17, 21). Mit 67 Tafeln und 17 Abbildungen im Text. (VI, 778 S.) 1894—1903. Preis: 148 Mark 40 Pf.

Die 5 Bände „Zoologische Forschungsreisen in Australien und dem malayischen Archipel, ausgeführt von Prof. Dr. Richard Semon" bilden gleichzeitig die Bände IV, V, VI¹, VI², VII, VIII der **„Denkschriften der medizinisch-naturwissenschaftlichen Gesellschaft zu Jena"**.

Geologische und paläontologische Abhandlungen.

Neue Folge.

Herausgegeben von **W. Dames** [Bd. 1—4], **E. Kayser** [Bd. 1—3], **E. Koken** [Bd. 4—11] und **J. F. Pompeckj** und **Fr. Freiherr von Huene** [von Bd. 12 ab].

Neue Folge. Band 1. (Der ganzen Reihe 5. Band.)

Fünf Hefte. Preis: 61 Mark.

1. Heft: **Die cephalopodenführenden Kalke des unteren Carbon von Erdbach-Breitscheid bei Herborn.** Von E. Holzapfel. Mit 8 Tafeln. 1889. Preis: 16 Mark.
2. Heft: **Beiträge zur Kenntnis der fossilen Flora einiger Inseln des südpacifischen und indischen Oceans.** Von L. Crié. Mit 10 Tafeln. 1889. Preis: 9 Mark.
3. Heft: **Vergl. Studien an einigen Trilobiten aus dem Hercyn von Bicken, Wildungen, Greifenstein und Böhmen.** Von O. Novák. Mit 5 Tafeln u. 8 Textfiguren. 1890. Preis: 10 Mark.
4. Heft: **Untersuchungen über silurische Cephalopoden.** Von H. Schröder. Mit 6 Tafeln und 1 Textfigur. 1891. Preis: 10 Mark.
5. Heft: **Ueber Zeuglodonten aus Aegypten und die Beziehungen der Archaeoceten zu den übrigen Cetaceen.** Von W. Dames. Mit 7 Tafeln und 1 Textfigur. 1894. Preis: 16 Mark.

Neue Folge. Band 2. (Der ganzen Reihe 6. Band.)

Sechs Hefte. Preis: 82 Mark.

1. Heft: **Die oberen Kreidebildungen der Umgebung des Lago di Santa Croce in den Venetianer Alpen.** Von K. Futterer. Mit 1 geologischen Karte, 1 Profil-Tafel, 10 Petrefacten-Tafeln und 25 Textfiguren. 1892. Preis: 25 Mark.
2. Heft: **Ueber Aepyornis.** Von R. Burckhardt. Mit 4 Tafeln und 2 Textfiguren. 1893. Preis: 6 Mark.
3. Heft: **Beiträge zur Kenntnis der Fauna der Kreideformation von Hokkaidō.** Von K. Jimbō. Mit 9 Tafeln und 1 Kartenskizze im Text. 1894. Preis: 16 Mark.
4. Heft: **Die Chelonier der norddeutschen Tertiärformation.** Von W. Dames. Mit 4 Tafeln und 3 Textfiguren. 1894. Preis: 16 Mark.
5. Heft: **Ueber Stigmariopsis Grand'Eury.** Von H. Graf zu Solms-Laubach. Mit 3 Tafeln und 1 Textfigur. 1894. Preis: 7 Mark.
6. Heft: **Ueber einige Versteinerungen aus der Kreideformation der karnischen Voralpen.** Von K. Futterer. Mit 7 Tafeln und 2 Textfiguren. 1896. Preis: 12 Mark.

Neue Folge. Band 3. (Der ganzen Reihe 7. Band.)

Drei Hefte. Preis: 69 Mark.

1. Heft: **Beiträge zur Kenntnis der paläozoischen Crinoiden Deutschlands.** Von O. Jaekel. Mit 10 Tafeln und 29 Textfiguren. 1895. Preis: 20 Mark.
2. Heft: **Die Reptilien des norddeutschen Wealden.** Nachtrag Von E. Koken. Mit 4 Tafeln und 1 Textfigur. 1896. Preis: 9 Mark.
3. Heft: **Argentinische Jura-Ablagerungen.** Ein Beitrag zur Kenntnis der Geologie und Paläontologie der argentinischen Anden. Von A. Steuer. Mit 24 Tafeln, 1 Kartenskizze und 7 Textfiguren. 1897. Preis: 40 Mark.

Neue Folge. Band 4. (Der ganzen Reihe 8. Band.)

Vier Hefte. Preis: 75 Mark.

1. Heft: **Die Gastropoden der Maestrichter Kreide.** Von F. Kaunhowen. Mit 13 Tafeln. 1898. Preis: 25 Mark.
2. Heft: **Der Dogger am Espinazito-Paß,** nebst einer Zusammenstellung der jetzigen Kenntnisse von der argentinischen Juraformation. Von A. Tornquist. Mit 10 Tafeln, 1 Profilskizze u. 1 Textfigur. 1898. Preis: 22 Mark.
3. Heft: **Die Spiriferen Deutschlands.** Von Hans Scupin. Mit 10 Tafeln, 14 Abbildungen im Text und einer schematischen Darstellung. 1900. Preis: 28 Mark.
4. Heft: **Die Ceratiten des oberen deutschen Muschelkalkes.** Von E. Philippi. Mit 21 Tafeln und 19 Abbildungen im Text. 1901. Preis: 40 Mark

Neue Folge. Band 5. (Der ganzen Reihe 9. Band.)

Vier Hefte. Preis: 70 Mark.

1. Heft: **Geologie der Radstädter Tauern.** Von F. Frech. Mit 1 geologischen Karte und 38 Abbildungen im Text. 1901. Preis: 18 Mark.
2. Heft: **Geologie der Umgebung des Iseosees.** Von A. Baltzer. Mit 1 geolog. Karte, 1 stratigr. Tabelle, 5 Tafeln und 19 Textabbildungen. 1902. Preis: 18 Mark.
3. Heft: **Beiträge zur Kenntnis der Säugetierreste aus den süddeutschen Bohnerzen.** Von M. Schlosser. Mit 5 Tafeln und 3 Abbildungen im Text. 1902. Preis: 28 Mark.
4. Heft: **Ueber Hybodus.** Von E. Koken. Mit 4 Tafeln und 5 Textabbildungen. 1907. Preis: 6 Mark.

Fortsetzung auf Seite 3 des Umschlags.

Entwicklungsgeschichte

des

Kopfes und des Blutgefässsystemes

von

Ceratodus forsteri.

Das Gewordene begreift nur
Wer das Werden erfasst.

Zweiter Theil:

Die epigenetischen Erwerbungen während der Stadien 39—48.

Von

Alfred Greil,

Innsbruck.

Mit den Tafeln XLIX/L, LI, LII, LIII, LIV, LV, LVI, LXI, LXIV/LXV, LXVI/LXVII, LXVIII, LXIX, LXX/LXXI, LXXV, LXXX und 336 grösstentheils farbigen Figuren im Texte.

For other pls. see erster Theil

A

V. Entwicklungsvorgänge während der Stadien 39—44 (bis zur Entstehung der Kiemenknötchen, erste Woche des Freilebens).

In dieser Periode des Wachsthumes wird der Embryo zum Jungfisch. Im Stadium 40 verlassen die Thierchen die Eihüllen, sie beendigen die Embryonalentwicklung[1]) und treten nun in unmittelbaren Contact mit dem Wasser, dem sie vor allem den zum Lebensunterhalt nöthigen Sauerstoff entnehmen. Als Nahrung dienen in den ersten Wochen des Freilebens die Dotterpartikelchen, die noch in vielen Keimblattderivaten, insbesondere aber in der Dotterzellenmasse, dem Entodermmassiv, in grossen Mengen aufgespeichert sind. — Anfänglich unbeholfen und bewegungslos am Grunde liegend, gewinnen die jungen Fischchen durch die Vermehrung, Verbreiterung und Differenzirung der Myotome, sowie durch die Verlängerung und Verbreiterung der Flossensäume die zur Fortbewegung nöthige Kraft und geeignete Gestaltung. Eine Woche nach dem Ausschlüpfen ist das Stadium 44 erreicht. Die Thierchen sind in dieser Periode — so wie die Larven unserer einheimischen Anurenformen *Hyla* und *Bombinator* — im lebenden Zustande ganz durchscheinend, so dass man, wie SEMON (93) angiebt, fast alle Organe durchschimmern sieht und den Kreislauf ganz gut beobachten kann (p. 43).

In der inneren Organisation erhält diese Entwicklungsperiode dadurch ihr charakteristisches Gepräge, dass der Ersatz der Abdominal-(Dotter-)athmung durch die viel vortheilhaftere Kiemenathmung eingeleitet und im Stadium 44 bereits vollzogen wird. Solange die Seitenplatten im Rumpfgebiete noch ganz dünn sind und der Sinnesschichte des Ektoderms dicht anliegen, kann der Gasaustausch in dem engmaschigen, fast die ganze Rumpflänge durchziehenden Dottergefässnetze durch diese Schichten hindurch in einer Weise erfolgen, die dem Sauerstoffbedürfniss des jungen Organismus genügt, vor allem deshalb, weil eben die respirirende Oberfläche so gross ist. Durch die Sonderung der Seitenplatten in zwei Lamellen, die Ausdehnung des Cöloms, die Ansammlung des subepidermoidalen, sich pigmentirenden Bindegewebes, durch die Ausbreitung und Differenzirung der ventralen Myotomfortsätze, bezw. der Seitenrumpfmusculatur sowie durch die Differenzirung der Körperdecke wird der Gasaustausch im Dottergefässnetze immer mehr eingeschränkt und schliesslich unmöglich gemacht. Vorübergehend treten die reich vascularisirten Flossensäume vicariirend ein, bis der Kiemenapparat und die nur unter gewissen Umständen als Reserve dienende Lunge voll ausgebildet sind. An der Ausgestaltung des Kiemenapparates sind alle drei Kiemenblätter, vor allem aber das Entoderm und Mesoderm betheiligt. Gleichzeitig mit dem Durchbruch der Mundbucht erfolgt die Durchspaltung der Schlundtaschen, an welcher das Ektoderm hervorragenden Antheil nimmt. Es

1) Im Sinne E. HAECKEL's: τὸ ἐντὸς τῆς γαστρὸς βρῦον auch auf die Entwicklung innerhalb von Eihüllen bezogen.

weisen daher die einander zugekehrten Oberflächen der Kiemenspalten eine ektodermale Bedeckung auf. Zwischen den Schlundtaschen, unter der seitlichen, ektodermalen Wand des Branchialbögen breitet sich, von den Schlundtaschen ausgehend, gewissermaassen abströmend, das Entoderm aus und bildet mit dem Ektoderm die epitheliale Begrenzung der nun hervorsprossenden Kiemenknötchen. Vom Mesoderm steht sowohl das Angioskleroblastem, wie das axiale Mesoderm der Visceralbögen in voller Entwicklung. Ersteres liefert zunächst die Gefässe der Kiemenbögen, die in zwei an der Innen- und Aussenseite des axialen Mesodermstranges verlaufenden Parallelbögen entstehen, von denen der innere (primäre) zum Vas efferens, der äussere (secundäre) zum Vas afferens des Kiemenbogens wird. In die Kiemenknötchen treten zarte Gefässschlingen ein, die unmittelbar unter dem sich verdünnenden ento-ektodermalen Epithel zu Stande kommen. Medial von den Gefässbögen, in den Furchen zwischen den Schlundtaschen differenziren sich die lebhaft proliferirenden freien Mesodermzellen, welche, wie wir ausdrücklich hervorheben, zum grossen Theil neurogenen Ursprunges sind (Ektomesoderm)[1]), zum knorpeligen Stützapparat der Kiemenbögen und zu den Gefässen. Die axialen Mesodermstränge der Visceralbögen lösen sich ventral von dem vordersten Seitenplattenabschnitte der paraxialen Mesodermflügel, dem Pericardium los, wachsen auch dorsalwärts vor und zeigen in den vorderen Bögen in der Wachsthumsrichtung bereits die Umwandlung der spindeligen, langgestreckten Zellen in Muskelelemente. Alle diese Processe schreiten ebenso wie die Entstehung der Schlundtaschen von vorn nach rückwärts vor. Sie können daher auch in älteren Stadien an einem und demselben Objecte in ihrer zeitlichen Aufeinanderfolge beobachtet werden. — Auch der auf den Kiemendarm folgende Vor(der)darmabschnitt ist am Ende dieser Entwicklungsperiode sozusagen in seinen Grundzügen fertiggestellt. Die durch das Dotterzellen- bezw. das Entodermmassiv verursachte, trichterförmige Ausweitung dieses Darmschnittes verengt sich allmählich, er wird zu einem rasch und beengt in die Länge wachsenden Rohrabschnitt, an dessen distalem Ende bereits die grossen Darmdrüsen und die Gallenblase hervorsprossen. In der Concavität der sich ventralwärts ausbiegenden Vorderdarmanlage entfalten sich die einzelnen Abschnitte des Herzschlauches, deren Klappenapparat in diesen Stadien entsteht. Auch das Längenwachsthum der sich zusammenknäuelnden, sicherlich schon excretorisch thätigen Vorniere macht rasche Fortschritte. Im selben Grade verdichtet sich das die Vorniere umspinnende Venennetz und das arterielle Wundernetz des Vornierenglomerulus, der im Stadium 44 vollkommen frei in das Cölom vorragt, wodurch auch seine physiologische Thätigkeit ergiebiger wird. Der Vornierenglomerulus gewinnt während dieser Ablösung durch Venen Verbindung mit dem das Canalsystem umspinnenden Venennetze.

Am Nervensystem werden wir die Gliederung der einzelnen Hirnabschnitte, die Entwicklung der Ganglien und Nervenanlagen und die Entstehung der Sinneslinien zu verfolgen haben.

In der mittleren Rumpfregion zeigen sich weniger auffällige Veränderungen. Der Mitteldarm ist in Folge der Dotterbelastung in seiner Entwicklung noch sehr zurück. Die ventralen Myotomfortsätze wachsen ventralwärts vor und verbreiten sich. — Dagegen zeigt der Schwanzabschnitt bis zur Erreichung der relativen Körperlänge ein stetiges, annähernd im gleichen Tempo wie in früheren Stadien fortschreitendes appositionelles teloblastisches Wachsthum. Gleichzeitig mit der Längenzunahme der axialen Organe schreitet auch deren Differenzirung caudalwärts fort. Am auffälligsten sind die Vorgänge am Gefässsysteme, die

1) Den kritischen Bemerkungen von GAST (1910) und MARKUS (1910) über die betreffenden Angaben im Capitel II möchte ich entgegenhalten, dass dortselbst p. 717 ausdrücklich hervorgehoben wurde, dass die der Ganglienleiste entstammenden spindeligen Zellen nicht von den aus der Dorsalkante der paraxialen Mesodermflügel sich ablösenden freien Mesodermzellen unterscheidbar sind. Wenn damals die Betheiligung der freien neurogenen Zellen an der Bildung der Gefässe und des Stützgewebes nicht besonders hervorgehoben wurde, so geschah dies lediglich unter dem Einflusse der Mosaiktheorie, die als völlig gesichert galt. Inzwischen wurde in den „Richtlinien des Entwicklungs- und Vererbungsproblems" der epigenetische Charakter der Entwicklung erörtert und auch auf die Leistungen des Ektomesoderms, der neurogenen freien Mesodermzellen hingewiesen (1912, I, p. 94, 151).

Verlängerung der Aorta und der Subintestinalvene des Schwanzes, die Ausbildung der terminalen, die beiden Gefässe verbindenden, den neurenterischen Strang umgreifenden Anastomosen, während die weiter proximal gelegenen zum grössten Theile obliteriren. — Ein grosser Theil des Blutes wird also wärend dieser Periode durch diese terminalen Anastomosen aus der Aorta dem respirirenden Dottervenennetz zugeführt, so dass also die Strecke, auf welcher das Blut nahe der Oberfläche dahinfliesst, eine sehr lange ist. Mit den persistirenden axialen Organen wird auch die neurenterische Verbindung entsprechend verlängert. Sie verfällt in cranio-caudaler Richtung der Rückbildung.

Embryonen aus dem Stadium 39 weisen in ihrer äusseren Gestaltung beim Vergleiche mit solchen aus dem Stadium 38 (vergl. Semon, 1893, Taf. V, Fig. 38, 39) geringe Veränderungen auf. Die noch sehr beträchtlich prominirende Vorwölbung des Vorderhirnes begrenzt von vorn die äussere Mundbucht, welche caudal von den beiden Mandibularbögen umfasst wird. Auf beiden Seiten des Vorderkopfes treten vier Visceralbögen vor, die parallel zu einander in Ebenen eingestellt sind, die von vorn und dorsal nach der ventralen und caudalen Seite gerichtet sind. Die Herzgegend tritt nur wenig an der Ventralseite des Vorderkörpers vor. — Das Entodermmassiv (die Dotterzellenmasse) hat eine walzenförmige Umgestaltung erfahren und erscheint nun auf die Ventralseite gleichmässig vertheilt, während es noch im Stadium 38 im caudalen Körperdrittel wanstig vortrat. Beim allmählichen Vollzuge der Streckung hat die Längenausdehnung des Entodermmassivs auf Kosten des transversalen Durchmessers zugenommen. Die in früheren Stadien, bei der relativen Längenentwicklung des Rumpfes so erheblich zurückgebliebene Ventralseite holt nun die Dorsalseite allmählich ein, doch vorwiegend in abhängiger Gestaltung. Das Schwanzende des Körpers ist nur noch wenig ventralwärts gebogen. Die Körperaxe weist in ihrem distalen Abschnitte noch eine geringe Krümmung auf. Dies zeigt sich auch am Medianschnitte Taf. LXI, Fig. 1.

Das Neuralrohr lässt am Medianschnitte vor allem die fortschreitende Ausnützung der durch die Auskrümmung der Mittelhirnbeuge eröffneten Wachsthumsgelegenheit erkennen, welche zwangsläufig zur Bildung der Sattelfalte führt und im Stadium 29 (vergl. Taf. LIX/LX, Fig. 7) durch die nicht gleichen Schritt haltende Nachbarschaft bedingt wurde. Das prävalirende intussusceptionelle Wachstum des Neuralrohres, welches von einem viel grösseren Areale des dorsalen Sectors des polar-bilateral gebauten Eies abstammt als der Urdarm, kommt auch in der entspannenden Ringfältelung zum Ausdrucke, welche die drei primären Hirnbläschen schafft. Unmittelbar vor der ersten Querfalte erfolgt im beengten Wachsthume eine neuerliche, circumscripte Ausbuchtung, die zur Bildung der Epiphyse führt. In der Region des Neuroporus anterior entsteht der Querwulst der Commissura anterior, welche vorläufig noch rein epithelial ist und sich markant nach hinten zu abgrenzt (Sulcus praeopticus). Das zweischichtige Ektoderm beginnt sich vom Hirnrohre abzuheben, zwischen beide schieben sich von den Seiten her freie Mesodermzellen vor. Dasselbe ist am dorsalen Flossensaum der Fall, der nun bereits bis in die Gegend des Rhombencephalon vorreicht, woselbst durch erhebliche Verbreiterung eine Entspannung des Wachsthumes erfolgt. Im Bereiche der Schwanzknospe, der terminalen Appositionszone der axialen und paraxialen Formationen geht die Stammzone des Medullarrohres in den neurenterischen Strang bezw. in das Chordablastem und seitlich die paraxialen Mesodermkeime über. Die Chorda ist zu zwei Drittheilen ihrer ganzen Länge vollkommen gestreckt und in ihrem mittleren Abschnitte bereits vacuolisirt. Der vordere und der hintere Abschnitt weisen noch die scheibenförmige Anordnung der ehedem keilförmig sich durch einander drängenden Zellen auf, welche gewissermaassen eine Gleichgewichtslage bietet. Die in ähnlicher Weise wie die Chorda, in einer zweiten Vorwölbung der beengten dorsalen Darmwand entstandene, viel kleinere Hypochorda hat sich bereits — wie

ehedem die Chorda — bis nahe an die hintere Rumpfgrenze vom Entoderm losgelöst, von welchem sie, soweit die Aorta reicht, durch dieses Gefäss getrennt wird.

Die Berührungszone zwischen dem oralen Darmende und dem Ektoderm zeigt zwar annähernd dieselbe Längenausdehnung, wie im vorhergehenden Stadium (vergl. Taf. LXII/LXIII, Fig. 9 und 11), erscheint aber erheblich von beiden Seiten her durch das andrängende mandibulare Mesoderm eingeengt. Vom caudalen Ende der Berührungszone weg zieht ein ganz kurzer, kielförmiger, durch die Abhebung des Ektoderms frei gewordener Vorsprung der ventromedianen Darmwand zu einer noch ganz unansehnlichen knötchenförmigen Vorragung, der Anlage der Glandula thyreoidea, die, wie der Medianschnitt Taf. LXI, Fig. 1 zeigt, gegen das Pericardium zu etwas vortritt. Dieses Knötchen liegt genau im Winkel, welchen die beiden ersten Arterienbogen mit einander bilden und berührt dicht die orale Wand des Truncus arteriosus, dessen Blutstrom hier ans Entoderm anprallt, sich theilt und dem Entoderm günstige Wachsthumsbedingungen schafft. An den beiden Seitenwänden des Kiemendarmes treten fünf Schlundtaschen vor (vgl. Taf. XLVII/XLVIII, Fig. 6), von denen die letzten an der inneren Oberfläche (Ausgussmodell Taf. LXI, Fig. 1) noch nicht deutlich zu sehen sind. Die Fältelung der beengt wachsenden seitlichen Kiemendarmwand klingt nach hinten zu aus. Die ersten Schlundtaschen werden in ihren ventralen Abschnitten, woselbst sie von den grossen ersten Arterienbogen überkreuzt werden, immer niedriger, während sich die zweiten Schlundtaschen gerade ventralwärts in freiem, unbehindertem Wachsthume erheblich verlängern. Auch die Ausgüsse derselben (Taf. LXI, Fig. 1) treten gegen das Pericardium zu ventralwärts vor. Auf die Schlundtaschenregion (Kiemendarm) folgt der kurze Vor- und Vorderdarm, der sich gegen das Entodermmassiv trichterförmig erweitert. Er zeigt in seinem vorderen Abschnitte an der äusseren Oberfläche eine Verschmälerung des queren Durchmessers, die zur Einengung des Lumens in keinem Verhältnisse steht (vergl. Taf. LXII/LXIII, Fig. 12, mit Taf. LXI, Fig. 1). Die Wandung erfährt also beim Uebergange des Kiemendarmes in den Vordarm eine erhebliche Dickenzunahme. Die in einschichtiger Anordnung stehenden dotterreichen Cylinder- und Prismenzellen sind bis zu 200 μ hoch. Die dorsale Wand des Vordarmes (Oesophagus, Lungendarm) beginnt sich in beengtem Längenwachsthum ventralwärts auszubuchten und von der Aorta abzuheben (Taf. LXI, Fig. 1). Zwischen beide schieben sich sofort freie Mesodermzellen ein. Unmittelbar hinter dieser Stelle geht das ventrale Darmlumen ab. Dieses erscheint in seinem proximalen Abschnitte von beiden Seiten her erheblich eingeengt. Gegen die Körpermitte zu erweitert es sich zu einem frontal gestellten Spalt, der bei der Streckung des Entodermmassivs etwas verlängert und gegliedert, bei anderen Embryonen auch discontinuirlich wurde. Nach den beiden Seiten hin tritt diese Spalte zackenförmig ins Entodermmassiv vor. Aber auch in caudaler Richtung sind solche abgeplattete Divertikel entstanden, welche die ventrale, aus einer einfachen Lage grosser schollenförmiger Dotterzellen bestehende Wand des ventralen Darmlumens durchbrochen haben. Es mündet daher das ventrale Darmlumen nun meist seitlich der Medianebene frei an der Oberfläche des Entodermmassivs aus. Würde sich dieser Durchbruch in einer früheren Entwicklungsphase vollziehen, dann könnte man sagen, es sei zu einer Communication zwischen der Urdarm- und der Furchungshöhle gekommen. Es handelt sich hierbei wohl um eine Dehiscenz im Entodermmassiv, und es ist daher nicht anzunehmen, dass die Divertikel von einer Zellschichte begrenzt werden, die von der oberflächlichen Zellschichte des Urdarme bzw. der Blastula abstammt. Dafür spricht auch das vollständig isolirte Auftreten von Lückenräumen inmitten des Entodermmassivs. Der erwähnte Durchbruch ist inconstant und besteht nur kurze Zeit. Durch einen nachträglichen Zusammenschluss der Dotterzellen wird die Durchbruchsöffnung wieder zum Verschwinden gebracht. Bei älteren *Bombinator*-Larven konnten ähnliche Befunde erhoben werden (1905). — Das dorsale Darmlumen ist ein enger biconvex begrenzter Spalt, der am hinteren Rumpfende unter fast rechtem Winkel ventralwärts umbiegt und in den Cloakenraum

übergeht. Die hintere, ektodermale Cloakenwand beginnt an der Einmündungsstelle der primären Harnleiter, die sich so verhält, wie in den vorhergehenden Stadien. — Die neuroenterische Verbindung ist in ihrem proximalen, vorderen Abschnitte trichterförmig gestaltet, im Uebrigen aber solid.

Das paraxiale Mesoderm (vergl. die auf Taf. XLVII/XLVIII, Fig. 5 abgebildete Reconstruction) lässt im Bereiche des Vorderkopfes deutlich die Gliederung in die drei Kopfhöhlenbezirke erkennen. Es finden sich drei dorsale Vorwölbungen vor, zwischen welchen die beiden Ganglien des Trigeminus eingesenkt erscheinen, welche diese Gliederung bedingten, dem Mesoderm nur gewisse Wachsthumswege frei liessen. Der vor dem Ganglion ophthalmicum gelegenen Ciliar-(Prämandibular-)Abschnitt ist kommaförmig gestaltet und läuft ventralwärts in einen soliden Fortsatz aus, welcher den schon längst abgelösten, vordersten Abschnitt des paraxialen Mesoderms repräsentirt (vergl. Taf. XLV/XLVI, Fig. 15, 9, 7, 3). Zwischen dem vorderen und hinteren mandibularen Abschnitt (von denen der erstere in Cap. IV aus später zu erörternden Gründen auch als prämandibularer bezeichnet wurde, desgleichen in der Abbildung) der dorsalen Mesodermkante senkt sich das Ganglion maxillo-mandibulare des Trigeminus ein, dessen ventraler Fortsatz an der Aussenseite des Mandibularbogens herabläuft. Die gegabelte Fortsetzung, der Ramus maxillae sup. und inf., ist noch nicht deutlich erkennbar. Der ansehnliche, vor dem Ganglion acusticofaciale gelegene Complex des paraxialen Mesoderms setzt sich ventralwärts in den Mandibularbogen fort. Dorsal von der ersten Schlundtasche, medial vom Facialisganglion geht dieser Complex in die folgenden Abschnitte des paraxialen Mesoderms über, die mit dem Mesoderm des Hyoidbogens und der folgenden Visceralbögen noch in ursprünglicher Anordnung zusammenhängen. Der Uebergang in das segmentirte Mesoderm erfolgt knapp hinter dem Hörbläschen, an der vorderen Grenze des ersten Myotomes. Um den vorderen dorsalen Rand des letzteren biegt sich die Zellmasse des Glossopharyngeus-Vagus herum, die sich alsbald in ihre beiden Componenten theilt. Die Anschwellung des Ganglion Glossopharyngei hat bereits das dorsale Ende der zweiten Schlundtasche, jene des Ganglion Vagi die beiden folgenden Schlundtaschen erreicht. — Die mit einander vereinigten ventralen Enden der beiden vorderen Visceralbögen, des Mandibular- und Hyoidbogens, hatten sich bereits im vorhergehenden Stadium gemeinsam vom Pericardium abgeschnürt; nun hat sich auch die Sonderung des ersten Branchialbogens von der Pericardialhöhle vollzogen. Die zwischen den dritten und vierten Schlundtaschen gelegenen und durch diese gewissermaassen aus einem anfänglich einheitlichen Mesodermmantel herausgeschnittenen Branchialbögen haben noch ihren ursprünglichen Zusammenhang mit den Seitenplatten beibehalten. Die fünften Schlundtaschen sind noch ganz unscheinbar (vergl. Fig. 6) und haben das vorgelagerte paraxiale Mesoderm noch nicht durchbrochen. Das erste und die vordere Hälfte des zweiten Myotomes haben sich von den ventral benachbarten Mesodermabschnitten noch nicht gesondert — wohl aber die caudale Hälfte des letzteren, dessen ventraler Fortsatz nun immer deutlicher in Erscheinung tritt (vergl. Taf. XLVII/XLVIII, Fig. 5). Die ventralen Myotomfortsätze der folgenden Segmente sind diesem in ihrem Wachsthum schon weit voran. Die Fortsätze der 3. und 4. Dorsalsegmente (wir wollen sie kurzweg als 3. und 4. Myotomfortsätze bezeichnen) können sich frei und ungehindert an der Oberfläche der Seitenplatten ausbreiten, die beiden folgenden müssen zunächst die Vornierenschlingen überwachsen. Sie sind noch schaufelförmig gestaltet und etwas kürzer, hängen mit den Dorsalsegmenten principiell ebenso zusammen wie die axialen Mesodermstränge der Branchialbögen mit dem 1. Segmente. — Die beiden Hauptcanälchen (Trichtercanälchen) der Vorniere und das Sammelrohr zeigen ein rasches Längenwachsthum und legen sich in schleifenförmige Windungen. Der primäre Harnleiter beginnt etwa in der Transversalebene des Myocommas zwischen den 6. und 7. Dorsalsegmenten und wird von den ventralen Fortsätzen der folgenden Myotome überlagert.

Auch die freien Mesodermzellen des Angiosklero- und Angiohämoblastems sind in reger Differenzirung begriffen. Der Ausbau des Gefässsystems macht rasche Fortschritte. Im Gebiete des

Vorderkopfes ist bereits die Vena infraocularis auf längere Strecke zu verfolgen (vergl. Taf. XLVII/XLVIII, Fig. 5, 6, in der letzteren durch ein Versehen nur theilweise mit der blauen Farbplatte dargestellt). Die Vena supraocularis schiebt sich von oben her über den Augenbecher vor, in dessen vorderen und unteren Quadranten der kurze Augenblasenstiel übergeht. Diese Excentricität ist dadurch bedingt, dass den aus dem verbreiterten, vorn angestauten vorderen Abschnitte der Neuralplatte entstandenen Augenblasen vorwiegend die Ausdehnung nach oben zu freistand. An jener Stelle erscheint die Circumferenz des Becherrandes durch die Becherspalte (Froriep) ein wenig unterbrochen. In der Vena supra- und infraocularis wurzelt die Vena capitis medialis, die sich an der medialen Seite der Hirnnervenursprünge bis an den vorderen Rand des ersten Myotomes verfolgen lässt. Hier nimmt sie eine kleine Vene auf, die von der caudalen Seite her kommt und unterhalb der Anlage des Vago-accessoriusganglions gelegen ist (Taf. XLVII/XLVIII, Fig. 6), eine Vena capitis medialis posterior. Die Hauptvene biegt nun um den vorderen Rand des 1. Dorsalsegmentes herum auf dessen Aussenseite und wird zur vorderen Cardinalvene. Als solche verläuft nun die Venenbahn nahe der Spalte zwischen den Seitenplatten und den Dorsalsegmenten weiter, durch welche Spalte freie Mesodermzellen nach aussen getreten sind, welche sie aufbauen. Die vordere Cardinalvene wird ebenso wie die hintere von den ventralen Myotomfortsätzen überlagert und tritt etwa gegenüber dem vierten Myocomma (zwischen dem 4. und 5. Dorsalsegment) in das die Vornierenschlingen umspinnende Gefässnetz der hinteren Cardinalvene ein. Aus diesem führt der Ductus Cuvieri das Blut den Herzen zu. Die Ductus Cuvieri haben sich nun an der Durchtrittsstelle durch die Seitenplatten erheblich erweitert; die Cardinalvenen sind in den Kreislauf eingeschaltet. Die Ductus Cuvieri lassen sich dicht bis an das venöse Ende des Herzschlauches verfolgen. Sie münden gemeinsam mit benachbarten Dottervenen in dieses ein. Letztere treten nun nicht nur von beiden Seiten, wie im Stadium 36, sondern auch von vorn her ein und bilden so den Sinus venosus (vergl. Taf. LXII/LXIII, Fig. 9 und 11).

Von seinem venösen Ende weg biegt der Herzschlauch zuerst ventralwärts, dann nach rechts aus. Sein mittlerer Abschnitt beginnt sich erheblich auszuweiten und wird zur Kammerabtheilung. Gegen die rechtseitige Krümmung hin verengt sich allmählich das Lumen. Dieser rechtseitig gelegene, S-förmig gekrümmte Abschnitt (vergl. Taf. LXII/LXIII, Fig. 11) wird zum Bulbus cordis. Die Einkrümmung des in dem engen Raume der ehemaligen Grenzfalte, jedoch unter den günstigsten Stoffwechselbedingungen, daher rasch wachsenden Herzschlauches hat die allmähliche Lösung des Mesocardium posterius zur Folge (vergl. Taf. XLVII/XLVIII, Fig. 6). (Bei dem Embryo, von welchem der auf Taf. LXI, Fig. 1 dargestellte Medianschnitt stammt, war die Lösung noch nicht erfolgt.) Eine quere Spalte greift dann zwischen dem arteriellen und venösen Abschnitte des Herzschlauches ein (Sinus transversus pericardii). Das breite arterielle Ende des Herzschlauches setzt sich scheinbar unmittelbar in zwei kurze Gefässstämme fort, die cranialen Truncusäste. Diese steigen zu beiden Seiten der Schilddrüsenknospe empor, deren Vorwachsen auf die hierdurch bedingte Förderung des Stoffwechsels zurückzuführen ist. Die Gefässe gabeln sich am ventralen Ende der ersten Schlundtaschen in die beiden ersten Arterienbögen. Der zwischen den beiden Truncusästen gelegene, dem Darmrohre zugekehrte Abschnitt der Gefässwand repräsentirt den primitiven, unpaaren Truncus arteriosus. Die proximalen Abschnitte der beiden Truncusäste werden von den ventralen Verbindungsstücken der axialen Mesodermstränge der beiden ersten Visceralbögen überlagert. Der erste Arterienbogen hält sich dicht an den vorderen Abhang der ersten Schlundtasche und setzt sich gegenüber dem dorsalen Ende derselben in die Aortenwurzel fort. An dieser Stelle zweigt nach vorn hin ein in der Flucht der Aorta entstandenes Gefässrohr, die noch ganz kurze Anlage der Carotis interna, ab. Die Abgangsstelle dieses Gefässes kennzeichnet den Beginn der Aortenwurzeln. Unmittelbar hinter dieser Stelle, knapp vor dem Darmscheitel stehen die beiden Aortenwurzeln durch eine enge quere Anastomose

mit einander im Zusammenhang (vergl. Taf. LXII/LXIII, Fig. 12). Im Bereiche der Hyoidbögen münden in die Aortenwurzeln die zweiten Arterienbögen ein, deren Verlauf aus der Seitenansicht Taf. XLVII/XLVIII, Fig. 6 zu ersehen ist. Die beiden Aortenwurzeln vereinigen sich medial von den vierten Schlundtaschen zum Stamme der dorsalen Aorta, deren dorsale Wand durch die ihr innig angelagerte Hypochorda eine rinnenförmige Einsenkung erfährt. — Der Vornierenglomerulus (vergl. Taf. LXII/LXIII, Fig. 12) zeigt, wie im vorhergehenden Stadium, eine ziemlich grosse Längenausdehnung und liegt zwischen dem 4. und 8. Dorsalsegment, überragt also das wahrscheinlich noch nicht functionirende Canalsystem. Die Anordnung seiner in einer Ebene liegenden und dem Entoderm noch unmittelbar anliegenden Gefässschlingen wechselt und ist auch auf den beiden Seiten der Embryonen verschieden. — Ebenso wie die Krümmung der Vornierencanälchen ist auch das sie umspinnende Venennetz in seiner Anordnung individuellen Variationen unterworfen, die ebenso durch organbildende oder Anlagesubstanzen determinirt sein müssten, wie andere, prospectiv bedeutsamere Formationen. — Der Vornierenglomerulus ist kein Sinus, sondern ein noch flach dem Entoderm aufliegender, 25—30 μ hoher Plexus, der in diesem Stadium noch ein arterielles Wundernetz darstellt. Knapp an der Wurzel desselben gehen seitliche Arteriolae von 12—16 μ Durchmesser ab, welche, den Spalt zwischen Seitenplatten und Dorsalsegmenten benützend, in das die Vornierenschläuche umspinnende Cardinalvenennetz eintreten. Solche Zweige sind als Aortenäste auch in der caudal anschliessenden Region in grösserer Anzahl, jedoch nicht in segmentaler Anordnung nachweisbar (im Modelle und der Abbildung nicht dargestellt). Gelegentlich kommt es auf beiden Körperseiten vor, dass sich die durch den Vornierenglomerulus vorgewölbte Splanchnopleura der gegenüberliegenden, durch den Vornierenwulst etwas eingebuchteten Somatopleura dicht anlegt und so eine Brücke durch das ohnehin enge Cölom zu Stande kommt. Im Bereiche dieser Verbindung können dann die Seitenplatten dehiscent werden und eine directe Communication des Vornierenglomerulus mit dem weiten, das Canalsystem umspinnenden Venennetz zu Stande kommen, welche jedoch zumeist nachher wieder durch den vordrängenden Rand der Seitenplattendehiscenz aufgehoben wird. Dagegen bleibt, etwa im Bereiche der Mitte zwischen den beiden Trichtern auf der rechten Körperseite, eine Verbindung des Vornierenglomerulus mit der gegenüberliegenden Splanchnopleura bestehen, in welcher später die Arteria coeliaco-mesenterica entsteht, die zu einer Zeit, in der die Seitenplatten über dem Darm in Sonderung treten, Beziehungen zu letzterem gewinnt. Auf der linken Körperseite hingegen, woselbst später eingreifendere Bewegungen und Verschiebungen des Vorderdarmes stattfinden, lösen sich stets die gelegentlich in diesen frühen Stadien auftretenden Verbindungen zwischen Vornierenglomerulus und Vornierenwulst. Anastomosen des Vornierenglomerulus mit dem Dottergefässnetz, wie sie v. Möllendorff (1911) bei Anurenembryonen gleichen Stadiums nachweisen konnte, bestehen noch nicht. — Die Dotterarterien sind in grösserer Anzahl und nicht-segmentaler Anordnung namentlich im hinteren Rumpfgebiete nachweisbar. Sie bestehen als winzige, an dem mir vorliegenden Materiale schwer nachweisbare Capillaren schon im Bereiche des 8. Segmentes. Eine frühere Angabe ergänzend bezw. berücksichtigend, bemerken wir, dass dies auch für das Stadium 38 gilt. (Die Gefässe wurden auch bei der Anfertigung der Modellzeichnungen übersehen.) Dass im Bereiche und vor dem Glomerulus noch keine Dotterarterien bestehen, ist wohl auf die ganze Ausbreitungsweise des Angiohämoblastems zurückzuführen, dessen Zellmaterial sich allmählich von der ventralen auf die seitliche Oberfläche des Entodermmassivs ausbreitet und erst später Beziehungen zu den Derivaten des Angioskleroblastems gewinnt. Dagegen entstehen die Anastomosen zwischen der Aorta und den Cardinalvenen in der Bahn der Ausbreitung des Angioskleroblastems, im Spalt zwischen den Seitenplatten und den Myotomen, und zwar, wie es den Anschein hat, auch zu gleicher Zeit wie die Längsgefässstämme.

An der Innenseite des Ektoderms der Ventralseite des Vorderkopfes treten die einer hufeisenförmig die Hirnplatte umgebenden und auch noch, wenn auch nicht in solchem Grade, zu gesteigertem Wachsthum befähigten Ektodermzone entstammenden Riechplatten vor (vergl. Taf. LXII/LXIII, Fig. 12 *R.pl.*), welche die günstige Wachsthumsgelegenheit zwischen Hirnende und Augenblasen ausnützen, sich nunmehr vorn und seitlich vom nachbarlichen Ektoderm abschnüren, medial- und caudalwärts sich aber allmählich verflachen (vergl. auch Taf. LXIV/LXV, Fig. 3, 4). Sie sind nun dem oralen Darmende bezw. der Abgangsstelle der Hypophyse ziemlich nahe. Letztere schiebt sich zungenförmig gegen den Darmscheitel vor (vergl. Taf. LXII/LXIII, Fig. 12; Taf. LXI, Fig. 1). In die dorsalen Enden der ersten Schlundtaschen treten keilförmige Verdickungen der Sinnesschichte des Ektoderms vor, die Anlagen der Hyomandibularorgane (Taf. LXII/LXIII, Fig. 12 *H.m.pl.*), welche einen besonders mächtig entwickelten Abschnitt einer epibranchialen Ektodermverdickung repräsentiren.

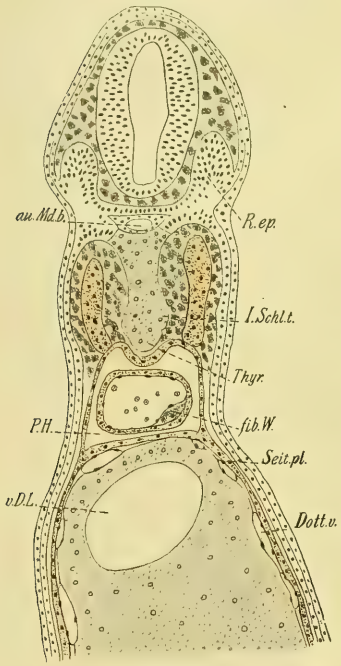

Fig. 265.

Ueber einige speciellere topische Beziehungen zwischen den einzelnen Keimblättern und ihren Derivaten sollen die Abbildungen einiger Frontalschnitte Aufschluss geben, von denen der erste (Fig. 265) durch den Grund der inneren Mundbucht gelegt ist. Diese wird von einer Schicht abgeplatteter Zellen begrenzt, welche dem oralen Darmende unmittelbar aufliegen und sich in die Deckschichte der benachbarten Ektodermabschnitte fortsetzen. Ueber die Herkunft dieser Zellschichte wurde bereits oben (p. 776) berichtet (vergl. auch Taf. LXIV/LXV, Fig. 5, 6; Textfig. 237). Die Sinnesschichte des Ektoderms erscheint gegen das Entoderm scharf begrenzt, so dass letzteres wie eingefalzt erscheint. Die von der Sinnesschichte gebildeten Riechplatten sind flach angeschnitten. Sie entbehren im Bereiche der gegen die Mundbucht zu convergirenden Riechgrübchen (vergl. Semon, Taf. 5, Fig. 38 *u*) der Deckschichte. Das, wie bereits oben gezeigt wurde, an der Berührungsstelle mit dem Ektoderm ziemlich schmale orale Darmende ist der Länge nach getroffen und weist die ventralen Enden der ersten Schlundtaschen auf. Nicht zwischen, sondern unmittelbar hinter diesen entsteht an der ventromedianen Darmwand die Schilddrüsenknospe und wölbt das Pericardium parietale, die Somatopleura etwas gegen die Pericardialhöhle vor. Die ventralen Enden der ersten Schlundtaschen werden von den ventralen Verbindungen der beiden vorderen Visceralbögen überlagert. Würden diese Schlundtaschen weiter ventralwärts durchschneiden, dann würden sich die Mandibular- und Hyoidbögen ebenso wie die folgenden Visceralbögen getrennt vom Pericardium ablösen. Der ovale Durchschnitt des Ventrikels zeigt die vom Schnitte 241 her bekannte Anlage des fibrösen Wulstes, eine circumscripte Verdickung des Endocardiums. Das ventrale Darmlumen ist flach durchschnitten und erscheint deshalb sehr umfangreich. Die einschichtige, epitheliale vordere Wand desselben geht ganz allmählich, ohne scharfe Grenze in das Entodermmassiv über. An der äusseren Oberfläche der Wandung des ventralen Darmlumens liegen, in rinnenförmigen Vertiefungen eingelagert, die Gefässdurchschnitte des Dottervenennetzes.

Ein 40 μ folgender Schnitt 266 trifft das Hirnrohr einerseits in der Region der Epiphysenbucht, die caudal und seitlich gegen die nachbarliche Hirnwand deutlich abgesetzt ist, andererseits die — gleichfalls

nur schematisirt eingezeichneten — Augenstiele, die unmittelbar hinter den Riechplatten gelegen sind. Das nun schon etwas verbreiterte orale Darmende (vergl. Textfig. 265) wird an seiner, dem Hirnrohre zugekehrten Oberfläche von den Elementen der Sinnesschichte des Ektoderms kappenförmig umfasst. Diese Zellschichte bildet die breite Basis der Hypophysenknospe, welche im Winkel zwischen Vorderhirn und vorderem Darmende, die neueröffnete Wachsthumsrichtung ausnützend vorgewachsen ist. Auf der linken Seite des Schnittes ist noch die ventrale Verbindung zwischen den beiden ersten Visceralbögen getroffen, rechterseits erscheinen diese bereits isolirt. An ihrer Innenseite sammeln sich freie Mesodermzellen dichter an, sei es, dass sie sich hier, wo dieser Mesodermmantel geschlossen wurde, bei ihrer Vermehrung anschoppen, oder in Folge günstigerer Ernährung an der dotterreichen Darmwand. Zwischen diesen beiden Bögen (Textfig. 266), welche das Ektoderm leicht vorwölben, tritt eine leistenartige Verdickung der Sinnesschichte des letzteren vor. In Folge des Mesodermwachsthums wird das Ektoderm vor der ehedem dicht angepressten Schlundtasche abgehoben, sozusagen entspannt und verdickt sich nun in ungehindertem Wachsthum kielförmig. Daraus wird später die hyomandibulare Sinneslinie (*hyomd. S. l.*). Rechterseits ist das ventrale Ende der zweiten Schlundtasche getroffen, welche bei ihrem Längenwachsthum die Sinnesschichte des Ektoderms auch ventral und dorsal anstaut, so dass Verdickungen der andrängenden Sinnesschichte zu Stande kommen, welche als hypobranchiale Platten zu bezeichnen sind. Sie sind nicht so mächtig wie die epibranchialen Ektodermverdickungen am oberen Ende der zweiten Schlundtaschen. Das arterielle Ende des Herzschlauches setzt sich (rechterseits) in den cranialen Truncusast fort, dessen ventrale Wand angeschnitten ist, sein Durchmesser beträgt 30 μ. Der Truncus und seine (vorderen) Aeste liegen breit dem Kiemendarmboden an, der an dieser Stelle unter so überaus günstigen Stoffwechselverhältnissen, umspült von arteriellem Blute, in lebhaftes Wachsthum eintritt und die Schilddrüsenknospe liefert. Die Ventrikelabtheilung des Herzschlauches wird von einem fibrösen Wulste durchzogen. Das venöse Ende des Herzschlauches ist im folgenden Schnittbilde 267 (40 μ) dargestellt. Es sind die ursprünglichen Venenschenkel (*Ven. sch.*) getroffen. Diese liegen unmittelbar der epithelialen Wand des ventralen Darmlumens an. Das venöse Ende des Herzschlauches befindet sich an der linken Seite der Medianebene. Das ziemlich weite arterielle Ende liegt in der Körpermitte. Im Schnitte sind medial von den ventralen Enden der zweiten Schlundtaschen seitliche Ausladungen des Truncus arteriosus getroffen, die noch blind endigen und die Anlage der sogenannten caudalen Truncusäste repräsentiren, aus welchen dann die Gefässe der drei hinteren Branchialbögen entspringen. Auf der linken Seite des etwas nach dieser Richtung geneigten Schnittes ist gerade das vordere Ende des cranialen Truncusastes (Textfig. 267) getroffen, welcher sich über den ventralen Abschnitten der ersten Schlundtaschen in die beiden ersten Arterienbögen fortsetzt (rechte Seite, vergl. Taf. XLVII/XLVIII, Fig. 6). Der zweite Arterienbogen, das primäre Gefäss des Hyoidbogens, läuft dicht hinter dem Rande der ersten Schlundtasche empor und strebt der Furche zwischen den beiden ersten Schlundtaschen zu. Medial vom axialen Mesoderm der Mandibularbögen bemerken wir an der seitlichen Wand des Kiemendarmes ganz niedrige leistenförmige Verdickungen des Entoderms (*, vergl. auch Schnitt 266 sowie Taf. LXII/LXIII,

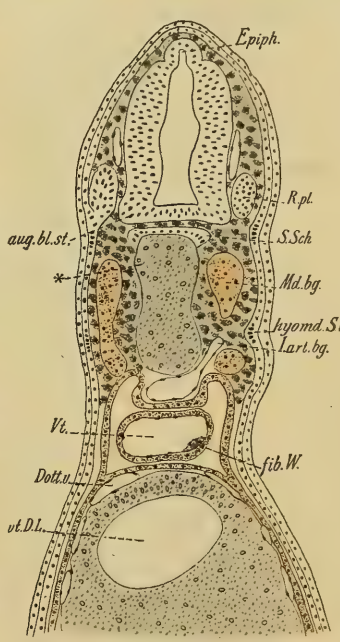

Fig. 266.

Fig. 11), aus welchen die prämandibularen Entodermtaschen werden. Zwischen dem mandibularen Mesoderm und dem Augenblasenstiele ist die Vena infraocularis getroffen. Der Augenblasenstiel erscheint gegen die flach angeschnittene ventrale Wand des Augenbechers an der Aussenseite deutlich abgesetzt (Becherspalte).

Der Schnitt 268 (60 μ) ist gewissermaassen durch den Grund der Pericardialhöhle gelegt, in welchem noch Reste des Mesocardium posterius bestehen. Zwischen dem Pericardium und der vorderen, epithelialen Wand des sich immer mehr verengenden Zuganges zum ventralen Darmlumen ist ein dorsaler Abschnitt des Sinus venosus getroffen. Hinter den ventralen, am Ektoderm auslaufenden Enden der zweiten Schlundtasche ist — im Bilde rechterseits — das axiale Mesoderm des dritten Visceralbogens in Abschnürung begriffen. Es ist von freien Mesodermzellen umgeben, die sich zwischen den zweiten und dritten Schlundtaschen von

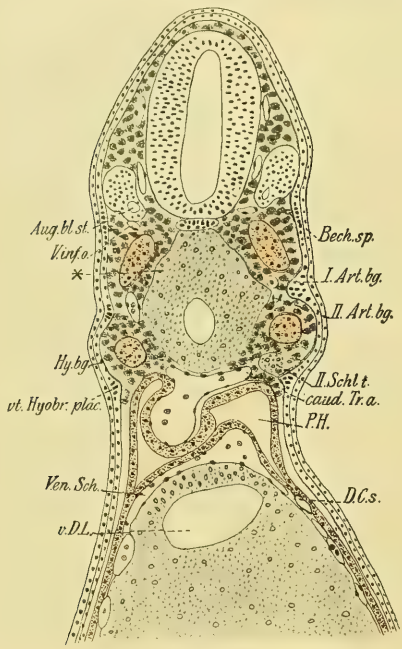

Fig. 267.

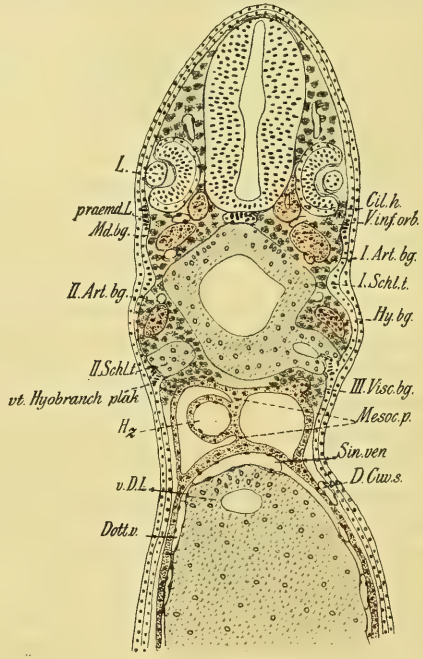

Fig. 268.

der Dorsalseite her ventralwärts vorgeschoben haben und von der hinter den Hörbläschen aufgetretenen Gruppe stammen (vergl. Taf. XLV/XLVI, Fig. 14—16 *Pause*, p. 936). Der axiale, von der zweiten und dritten Schlundtasche aus einem einheitlichen Mesodermflügel gewissermaassen herausgeschnittene Mesodermstrang ist überall glatt begrenzt und giebt nirgends freie Mesodermzellen ab (Textfig. 268). Auch zwischen den ersten Schlundtaschen und den ihnen gegenüberliegenden kielförmigen Ektodermleisten, den Anlagen der hyomandibularen Sinneslinien, haben sich freie Mesodermzellen vorgeschoben. Die beiden vorderen Arterienbögen weichen nun immer weiter auseinander; die zweiten Bögen verlaufen zunächst an der Vorderseite des axialen Mesoderms der Hyoidbögen, die ersten an der hinteren und medialen Seite des axialen Mesoderms des Mandibularbogens. Vor dem letzteren ist nun jener solide ventrale Fortsatz der ciliaren Mesodermblase getroffen, welcher das vorderste Ende des paraxialen Mesoderms repräsentirt und nach ihren späteren Fortsatzbildungen so benannt wurde (Prämandibularblase Gregory). Auf der rechten Seite des

Schnittbildes erscheint auch schon die Ciliarhöhle (Prämandibularhöhle Aut.) eröffnet (*Cil.h.*). Die Linsenanlage hat sich bereits vom Ektoderm abgeschnürt. Die innere Schichte des Augenbechers ist bereits viel dicker als die Aussenschichte, welche sich bei der Bildung des Augenblasenstieles sozusagen verausgabt hat und aus einer kleineren Zone der Hirnwand stammt als die ehedem äussere Wand, welche sich in beengtem Wachsthum invaginirt und damit dem dadurch entspannten darüber liegenden Ektoderm die Gelegenheit zu circumscriptem Vorwachsen, zur Verdickung ex vacuo, zum Betreten eines neuen Wachsthumsweges geboten hat. Auf das knopfförmige Vortreten folgte, wie in so vielen anderen Fällen, die Abschnürung des später zur Linse werdenden soliden Zellcomplexes.

Etwas weiter (120 μ) dorsal (Schnitt 269) erscheint das ciliare (prämandibulare) Mesoderm mit dem mandibularen (s. l.) Mesoderm vereinigt. Im Inneren finden sich Hohlräume, die in ihrer Anordnung keine absolute Constanz aufweisen. Immerhin können die medialen Lücken als Ciliarhöhlen, die seitlichen als vordere Mandibularhöhlen (*Praem.h.*) bezeichnet werden. Auch die hintere Abgrenzung des letzteren Mesodermbezirkes ist bereits gegeben. Der ventrale faserige Fortsatz der Pars maxillomandibularis Trigemini ist bereits getroffen. Er lässt, wie bereits erwähnt, noch nicht die Gabelung in die beiden Nerven des Ober- und Unterkiefers erkennen. Ihm gegenüber tritt eine leistenartige Verdickung der Sinnesschichte des Ektoderms vor, welche von der Dorsalseite her vorgewachsen ist und auch schon im vorhergehenden Schnitte zu sehen ist (Schnitt 268), den sie noch nicht weit überschreitet. Diese Verdickung wird zur buccalen (prämandibularen) Sinneslinie werden (*prämd.L.*).

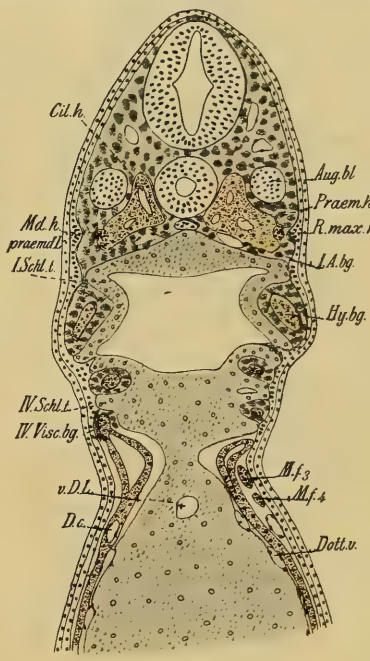

Fig. 269.

Der hinter jenem Nervus maxillomandibularis gelegene Abschnitt des paraxialen Mesoderms repräsentirt nun den prähyoidalen Mandibularbezirk, d. h. den hinteren Mandibularabschnitt des Mesoderms; aus diesem Abschnitte wird sich der Musc. masseter entwickeln. — In dieser Region sind die seitlichen Ränder der ersten Schlundtaschen dem Entoderm noch angelagert. An den zweiten Schlundtaschen nehmen wir eine Veränderung in ihrer Einstellung wahr. Bei ihrem ersten Vortreten waren sie ebenso wie die nachbarlichen Schlundtaschen transversal zur Körperaxe eingestellt, nun erscheinen sie gewissermaassen caudalwärts umgebogen. Die Knickungsstelle kann eine rudimentäre secundäre Schlundtaschenfalte vortäuschen. Die zweiten Schlundtaschen bilden mit den Hinterseiten der ersten Schlundtaschen nahezu rechte Winkel. Gleichzeitig — wahrscheinlich diese Veränderung bedingend — hat sich das beengt wachsende Hyoidmesoderm in seiner Gestaltung verändert (vergl. Fig. 217 und 269). Es beginnt sich zu verbreitern und bandförmig abzuplatten. Demgemäss tritt auch der Hyoidbogen an der äusseren Oberfläche des Embryos deutlicher vor, als die folgenden Visceralbögen. Das axiale Mesoderm der letzteren weist noch einen rundlichen oder elliptischen Querschnitt auf. Der vierte Visceralbogen hängt ventral noch breit mit dem vordersten Seitenplattenabschnitte (Pericardium) zusammen. Von der Dorsalseite her haben sich schon bis an sein ventrales Ende freie Mesodermzellen vorgeschoben, die das Angioskleroblastem der Visceralbögen repräsentiren. Der Spalt zwischen den beiden Blättern der Seitenplatten, die Pericardialhöhle, wird nun

dorsalwärts immer enger, die Trennung der beiden Schichten greift ganz allmählich um sich. Die linke Seite des Schnittbildes zeigt den einen Ductus Cuvieri gerade im Durchtritt durch die noch geschlossenen Seitenplattenabschnitte. Er mündet zugleich mit benachbarten Dottervenen von der hinteren und caudalen Seite her in den Sinus venosus ein (vergl. Schnittb. 268). An der etwas weiter dorsal gelegenen rechten Seite (linke Seite des Embryos) liegt er bereits subcutan. Vor ihm sind die ventralen Enden der ventralen Myotomfortsätze III und IV durchschnitten. Das ventrale Darmlumen ist an seiner engsten Stelle getroffen. Proximalwärts (Schnitt 270, 80 μ) erweitert es sich zu einer sagittal gestellten Spalte. Die Wand dieser Spalte gehört dem Bereiche der ursprünglichen Grenzfalte (Abschnürungsfalte) an und repräsentirt die Anlage der ventralen Epithelwand des Vor- und Vorderdarmes. Zu beiden Seiten des epithelialen Entoderms sowie über dem Entodermmassiv sind die Seitenplatten erst in Sonderung begriffen. An ihrer Aussenfläche sind die ventralen Schleifen der Vorniere und das sie umspinnende Venennetz angeschnitten. Die Sonderung der beiden Lamellen der Seitenplatten lässt sich nicht bis an die fünften Schlundtasche verfolgen, die in diesem Stadium das vorgelagerte branchiale Mesoderm eben erst durchbrechen. Sie sind bei ihrer ersten Anlage caudalwärts gewendet und treten an der hinteren Wand des sich rasch verengenden Kiemendarmes vor. Die vierten und die vorhergehenden Schlundtaschen sind dem Ektoderm breit angelagert. In die zweiten Schlundtaschen tritt ein ektodermaler, von der Sinnesschichte des Ektoderms gebildeter Sporn vor, wodurch unter Entspannung des beengt wachsenden Ektoderms die Einspaltung dieser Schlundtaschen vorbereitet wird. Von den ersten Schlundtaschen sind nur mehr die dorsalen Enden getroffen. Diesen liegt unmittelbar das epibranchiale Ganglion des Facialis auf, welches ventralwärts einen noch ganz kurzen Fortsatz entsendet, den Stamm des gemischten Nervus hyomandibularis (Posttrematicus I). Die hyomandibulare Ektodermleiste (Textfig. 270) läuft dorsalwärts in jene kielförmige, an der caudalen Seite der ersten Schlundtaschen vortretende Verdickung angestauten Entoderms aus, die bereits oben als hyomandibulare Sinnesplatte beschrieben wurde (vergl. Taf. LXII/LXIII, Fig. 12). Mit ihr vereinigt sich jene buccale (prämandibulare) Sinneslinie. Letztere ist im Schnitte 270 etwas schräg gegenüber dem Ganglion maxillomandibulare getroffen, welches ebenso wie das Ganglion ophthalmicum eine rasche Vermehrung seiner Elemente aufweist. Dem letzteren liegt unmittelbar das deutlich abgrenzbare ektodermale Ciliarknötchen an, das mit der Linse und der Riechplatte dem vorderen Abschnitte jener die Hirnplatte umgebenden Ektodermzone entstammt, in welcher das prävalirende Wachsthum der Dorsalseite des Keimes sozusagen abklingt und welche durch die Ausladung der Augenblasen vorgewölbt und in die drei Herde gesondert wurde. Der mächtigste bildet die Riechsäcke; die Ciliarknötchen bleiben im Wachsthum immer mehr zurück, nehmen relativ an Grösse stetig ab. Doch findet keine Zellabgabe ans Ganglion statt, aus welchem der N. ophthalmicus

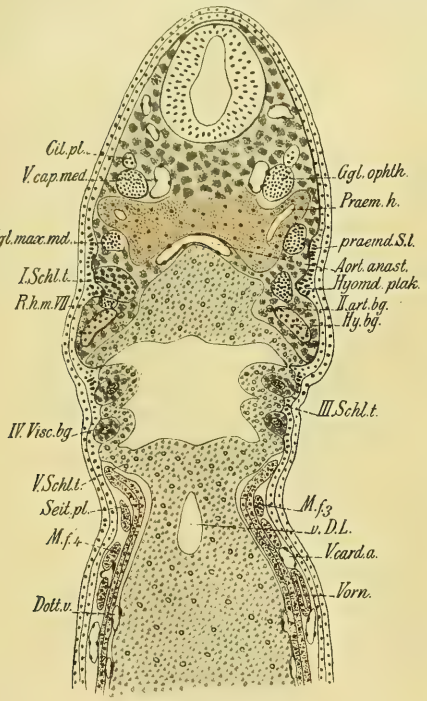

Fig. 270.

profundus eine kurze Strecke weit dicht über dem Augenbecher nach vorn vorgewachsen ist. Zwischen der dorsalen Darmwand (der vorderen Fläche des Darmscheitels) und dem axialen Mesoderm ist die quere Anastomose der beiden Aortenwurzeln getroffen. Im Bereiche der letzteren hat sich das axiale Mesoderm noch nicht in freie Mesodermzellen aufgelöst. Die Elemente der Aortenwand stammen also alle von den Abkömmlingen jener Zellen ab, die sich bei den jüngeren Embryonen aus den Stadien 30 u. f. an der Oberfläche der dorsalen Darmwand medialwärts vorgeschoben haben (vergl. Schnitt 118). Die ersten Arterienbögen bilden noch immer die hauptsächliche Verbindung des Herzens mit den Aortenwurzeln, die zweiten sind namentlich in ihren mittleren Abschnitten sehr enge. Sie verlaufen an der medialen Seite der axialen Mesodermstränge der Hyoidbögen. In der Abbildung ist etwas zu wenig eine Verdickung der Sinnesschichte des Ektoderms im Bereiche der vorderen Fläche jener Grenzfalte hervorgehoben, welche bis gegen den Pericardialsack ventralwärts vorreicht, dorsalwärts bis an die retrovestibulare (Vagus-)Platte zu verfolgen ist. Diese Verdickung des Ektoderms reicht bis an die vierten Schlundtaschen heran, hinter denen noch unter den Mesodermflügeln die fünften Paare in beengtem Wachsthume der sich faltenden Darmwand genau so entstehen wie die vorderen Taschen.

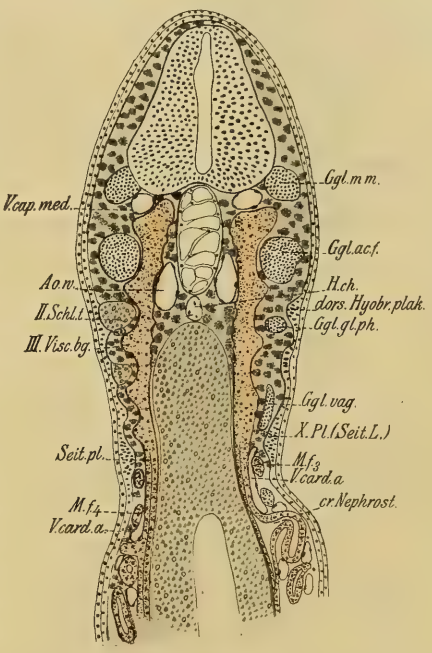

Fig. 271.

Der Schnitt 271 (100 μ) erreicht bereits das vordere Chordaende sowie die Hypochorda, zu deren Seiten die beiden Aortenwurzeln verlaufen. Letztere werden von den parachordalen Streifen des unsegmentirten paraxialen Mesoderms überlagert, die vom schräge geführten Schnitt zugleich mit den Seitenplattenabschnitten des segmentirten Mesoderms getroffen sind, in welche sie continuirlich übergehen. Von den medialen Abschnitten des unsegmentirten Mesoderms lösen sich fortwährend freie Mesodermzellen los. Seitlich sind dieselben deutlich gegen die letzteren abgrenzbar. Das paraxiale Mesoderm weist branchiomer angeordnete seitliche Ausladungen auf, die mit den dorsalen Enden der Visceralbögen alterniren. Zwischen dem gerade an der Verbindungsstelle mit dem Hirnrohre getroffenen Ganglion maxillomandibulare und dem Ganglion acusticofaciale tritt eine Mesodermkante vor, die sich ventralwärts in die zwischen dem Ramus maxillomandibularis und der ersten Schlundtasche vortretende Leiste des mandibularen Mesoderms (s. st.) verfolgen lässt (vergl. Schnitt 269). Zwischen dem Ganglion acusticofaciale und dem dorsalen Ende der zweiten Schlundtasche ist der dorsalste Abschnitt des Hyoidbogens flach angeschnitten. Die beiden folgenden Ausladungen bezeichnen die dorsalen Enden der beiden ersten Visceralbögen. An der Hinterseite der zweiten Schlundtasche schiebt sich bereits die Anlage des Nervus posttrematicus Glossopharyngei vor (im Schnittbilde linkerseits). An ihrer dorsalen und caudalen Seite wird die zweite Schlundtasche ebenso wie die erste von einer erheblichen Verdickung der Sinnesschichte des Ektoderms umfangen, welche offenbar bei der Verlängerung der Schlundtasche durch Zusammenschiebung und beengtes Wachsthum des letzteren entstanden ist und die Anlage der dorsalen Hyobranchialplatte bildet. In der unmittelbaren Nachbarschaft der letzteren befindet sich das Ganglion Glossopharyngei. — Schräg gegenüber dem

Vagusganglion, zwischen diesem und dem dritten ventralen Myotomfortsatz tritt im abgebildeten Schnitte die Vagusplakode, der Beginn der Seitenlinie vor, in welche jene Ektodermverdickung der Grenzfalte continuirlich übergeht. Im Bereiche dieser Sinnesplatte beginnt die Sonderung der beiden Lamellen der schräg durchschnittenen Seitenplatten. Vor dieser Stelle zeigt das Mesoderm keine epitheliale Anordnung Unmittelbar hinter dem vierten ventralen Myotomfortsatze mündet der craniale Vornierentrichter aus.

Am Schnittbilde 272 (60 μ) ist nun die Abgrenzung des segmentirten vom unsegmentirten Mesoderm durchführbar. Auf der rechten Seite ist der ventrale Abschnitt des ersten Myotomes getroffen und zugleich mit diesem auch das proximale Ende der Aorta, die Vereinigungsstelle der beiden Aortenwurzeln, in welche dorsal die Hypochorda einragt. Der Seitenplattenabschnitt reicht nicht bis ans erste Myotom vor, sondern geht gegenüber dem hinteren Abschnitte des Vagusganglions in einen zwischengelegenen, noch indifferenten Mesodermabschnitt über. Gerade gegenüber der Seitenplattengrenze, zwischen dieser und dem Vagusganglion findet sich an der Aussenseite der Vena cardinalis ein circumscripter mesodermaler Zellcomplex vor, welcher, wie auch der folgende Schnitt erweisen wird, mit dem zweiten Dorsalsegment zusammenhängt und den zweiten Myotomfortsatz repräsentirt (*M.f.2*). In derselben Lagerung finden sich nun zwischen diesem Zellcomplex und dem cranialen Nephrostom der Vorniere die ventralen Fortsätze der dritten und vierten Dorsalsegmente vor. Die fünften, sechsten und siebenten Fortsätze wachsen unmittelbar unter dem Ektoderm an der Aussenseite der Vorniere vor. Auf der linken Seite des Schnittbildes sind die zweiten Myotomfortsätze vom Schnitte noch nicht erreicht. Diese sind noch ganz kurz. Unter den dritten und vierten Myotomfortsätzen verläuft die Vena cardinalis anterior, die in Folge ihres gewundenen Verlaufes auf Frontalschnitten immer nur stückweise getroffen wird. Die vordere Seitenplattengrenze verhält sich so wie auf der gegenüberliegenden Seite und reicht also nicht bis ins Gebiet des ersten Segmentes vor. Im Bereiche des unsegmentirten Kopfabschnittes ist die zweilappige Anlage des Acusticofacialis und vor diesem der dorsale Rand der axialen Mesodermflügel getroffen. Das Ganglion maxillomandibulare zeigt manchmal an seiner Oberfläche inconstante Fortsatzbildungen. Fibrillenzüge des motorischen Trigeminusantheiles wachsen aus der ventrolateralen Wand des Rautenhirnbodens hervor. Medial vom Ganglion verläuft die Vena capitis medialis, welche in diesem Stadium die Hauptwurzel der vorderen Cardinalvene repräsentirt. — Ein folgender Schnitt 273a (50 μ) zeigt die Mytome der vordersten Dorsalsegmente, deren Myocommata noch annähernd transversal eingestellt sind. — Im unsegmentirten Kopfgebiete ist die verdickte ventrale Wand des Hörbläschens angeschnitten, an dessen Vorderseite der Complex des Acusticofacialis und an dessen Hinterseite das Ganglion des Glossopharyngeus gelegen ist. Das Ganglion des Vagus tritt an das vordere Ende der Seitenlinie heran, die in Folge der lebhaften Proliferation ihrer Elemente zu einer mächtigen Verdickung geworden ist (Textfigur 273a). Aus dem Vagusganglion treten an ganz circumscripter Stelle Nervenfortsätze und spindelige Scheidenzellen in

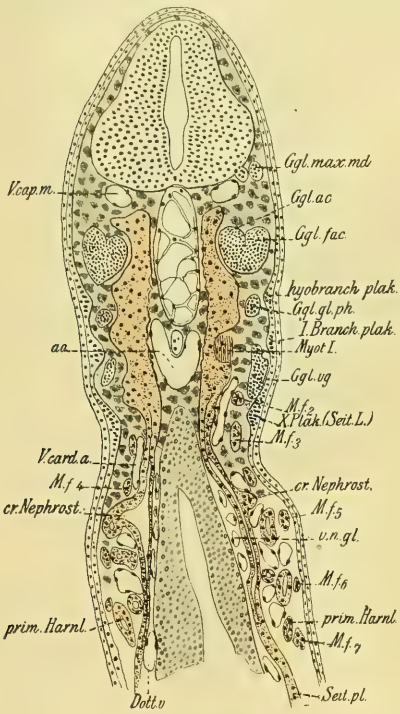

Fig. 272.

die Sinnesplatte über. Diese Verwölbung an der inneren Oberfläche der Sinnesschichte verflacht sich nach vorn ganz allmählich, geht ventralwärts in die hyobranchiale Platte über und wölbt sich gegenüber dem Myocomma zwischen dem zweiten und dritten Myotome leistenförmig nach innen vor. Verfolgen wir die Kuppe dieser annähernd in einer transversalen Ebene eingestellten Erhebung weiter ventralwärts, so zeigt sich, dass jener ventrale Fortsatz des zweiten Myotomes gleich weit von der Kuppe jener Sinnesplatte entfernt ist, wie der ventrale Fortsatz des dritten Myotomes. Das erste Myocomma liegt erheblich weiter vorn. Daraus ergiebt sich, dass jener Fortsatz des zweiten Myotomes nicht wie die folgenden von der Mitte der ventralen Myotomkante entspringt, sondern von der caudalen Hälfte derselben. Es hat also nur die caudale Hälfte des zweiten Myotomes einen ventralen Fortsatz ausgebildet. Die craniale Hälfte hängt noch mit dem indifferenten, dorsal und caudal von der vierten Schlundtasche gelegenen Abschnitte des axialen Mesoderms zusammen. Dies wird auch noch an einem Querschnittsbilde gezeigt werden. —Die Aorta ist im Schnitt 273 a schräg durchschnitten; um so deutlicher tritt an ihrer dorsalen Wand die leistenförmige Vorwölbung der Hypochorda in Erscheinung. Auch

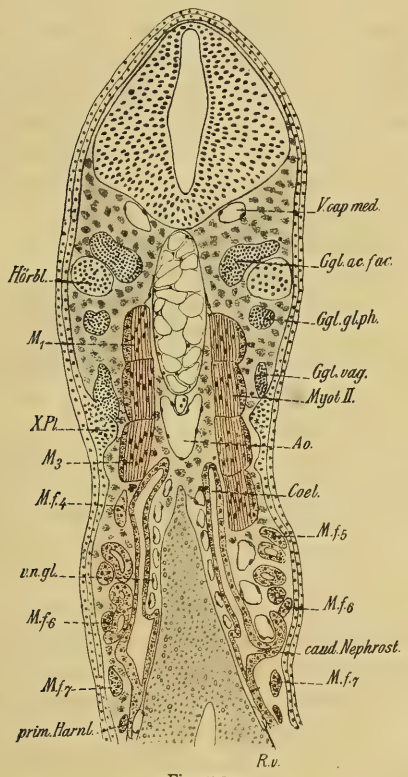

Fig. 273 a.

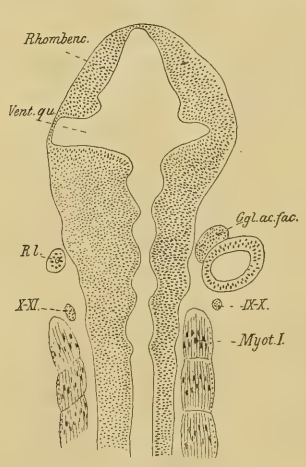

Fig. 273 b.

der Vornierenglomerulus ist schräg durchschnitten. Er liegt dem Entoderm noch flach an, doch beginnt sich bereits an seinem ventralen Rande eine kleine Falte der Splanchnopleura vorzuschieben. Das caudale Nephrostom der Vorniere befindet sich zwischen den sechsten und siebenten ventralen Myotomfortsätzen. — Durch die sich immer mehr in Windungen legende Vornierenanlage, die Ausbildung des sie umspinnenden Venennetzes und durch das Vorwachsen der Myotomfortsätze wird nun jene Vorwölbung des Ektoderms verursacht, welche den sogenannten Vornierenwulst darstellt (vergl. Semon Taf. 5, Fig. 393).

Einer anderen Frontalschnittserie ist der in Textfig. 273 b dargestellte Schnitt entnommen, welcher im Rautenhirngebiete das Maximum der Fältelung der seitlichen Wandung, der sogenannten Neuromerie, zeigt. Diese Erscheinung ist, wie bereits oben bemerkt, auf Stauungswachsthum des Hirnrohres zurückzuführen.

Die Mittelhirnbeuge war die erste Entspannung des Neuralrohres, welches vornehmlich in Folge des geringeren Wachsthumes der einem geringeren Theile der Blastulawand entstammenden und zudem dorsale Derivate abgebenden Darmwand nicht weiter in der streng axialen Richtung vorwachsen kann und sich einkrümmen muss. Alsbald erreicht die Beengung des andauernden Längenwachsthumes im Rautenhirngebiete solche Grade, dass es zur Bildung kleinerer, successive nach hinten an Höhe abnehmender Querfalten kommt. Am Kopfdarme kommt mutatis mutandis unter ähnlichen Bedingungen eine ebensolche Fältelung der Seitenwand zu Stande. Nach vorn und nach hinten zu verliert sich diese Fältelung. Dann kommt es aber zu einem vollends entspannenden breiten Auseinanderweichen der dorsolateralen Wandabschnitte im Bereiche der vorderen Falten, welches nun richtunggebend für die weitere Gestaltung wird. Diesem Auseinanderweichen der ehedem parallel-sagittal eingestellten Seitenwände kann die durch Abschnürung von Längsfalten entstandene ohnedies dünnere Decke nicht folgen. Damit wird die Rautenform erreicht, mit deren scharfer Ausprägung das Wachsthum nach beiden Seiten hin freie Gelegenheit und Entspannung findet. Ist einmal dieser Ausweg betreten, dann verschwindet auch die nur vorrübergehend bestehende Querfältelung in einer allgemeinen Dickenzunahme des Rautenhirnbodens. Maximal kommen in jener kritischen Periode sechs seitliche Faltenpaare im Rautenhirngebiete zu Stande, von denen das vorderste hart an der Grenze des Mittelhirns liegt, das hinterste im Bereiche des ersten Myocommas. Die Anordnung und Zahl sowie die Höhe der Falten unterliegt einer nicht unerheblichen individuellen Variation. Die Anstauung der Zellen an der inneren Seite der Hirnwand ist namentlich an den Innenfirsten der Fältelung eine ganz erhebliche. — Principiell entsteht somit die Fältelung der seitlichen Rautenhirnwand in ähnlicher Weise, wie jene der seitlichen Kopfdarmwand. In beiden Fällen bestehen keinerlei Correlationen mit der Gliederung im Mesoderm, welches in dem vorderen durch intussusceptionelles Wachsthum entstandenen Kopfgebiete vor allem ventralwärts vorwächst und dorsal nicht jene Wachsthumsintensität und -spannung erreicht, welche zu segmentaler Gliederung führt. Der Schwerpunkt des cranialen unsegmentirten Mesoderms liegt vielmehr in den dorsolateralen und seitlichen, durch den Kiemendarm so verbreiterten Abschnitten. Die Neuromerie und die Branchiomerie sind als durchaus selbständige Wachsthumserscheinungen zu betrachten, die neben einander ablaufen und nicht von einer streng segmentalen Gliederung des paraxial entstandenen Mesoderms begleitet sind. Sie können daher nicht als Reste oder Anklänge einer solchen betrachtet werden. Die Gliederung des Kopfgebietes erfolgt unter ganz anderen Bedingungen und Erscheinungen als jene des sich segmentirenden Körperabschnittes; daher kann die Fältelung am Darme und am Hirnrohre mit den durch sie hervorgerufenen Folgeerscheinungen am Mesoderm nicht mit der durchaus selbständigen in specieller Eigenart erfolgenden Fältelung und Gliederung des sich segmentirenden Mesoderms für gleichwerthig erklärt werden. —

Ueber das Verhalten der vorderen Dorsalsegmente zu den ventral anschliessenden Mesodermabschnitten sollen noch einige Querschnitte Aufschluss geben, deren erster (274) auf der einen Seite das erste Myotom an seinem vorderen Rande, auf der anderen Seite seiner ganzen Länge nach trifft. Ein Blick auf das auf Taf. XLVII/XLVIII, Fig. 5 abgebildete Modell zeigt, dass Querschnitte durch den Vorderkörper in Folge der schiefen Einstellung der Schlundtaschen schräg durch die letzteren hindurch gehen müssen. Es sind deshalb auch die Visceralbögen etwas schräg getroffen (Textfig. 274). Unmittelbar unterhalb des ersten Myotomes hat die dritte Schlundtasche das vorgelagerte axiale Mesoderm durchbrochen. Der mit dem ersten Myotome zusammenhängende dorsolaterale Mesodermabschnitt setzt sich ohne Grenze in den zweiten Visceralbogen fort. Er sieht ebenso wie die vorderen Visceralbögen am Durchschnitte genau so aus, wie ein ventraler Myotomfortsatz. Eine epitheliale Anordnung der grossen, noch reich mit Dotterplättchen beladenen Zellen besteht zwar nicht in solchem Grade, wie in dem ehedem durchgängigen axialen

Mesoderm des Mandibularbogens (vergl. Taf. LXXII/LXXIII, Fig. 5), ist aber immerhin zu erkennen. Medial von den Myotomen liegen die Aortenwurzeln. Um den vorderen Rand des an der Seite des Hirnrohres sich dorsalwärts verlängernden Myotomes biegt der gemeinschaftliche Stamm des Glossopharyngeus-Vagus-complexes herum, unter welchem die Vena cardinalis anterior verläuft. Auf der linken Seite des Schnittbildes ist medial vom Myotom jener vordere Abschnitt der Ganglienleiste getroffen, der um den vorderen Myotomrand mit der Glossopharyngeus-Vagusanlage zusammenhängt. Unter dieser Ganglienanlage des Vago-accessorius lässt sich auf etwas mehr als eine Myotombreite die Vena occipitalis medialis (V. sp., vergl. Taf. XLVII/XLVIII, Fig. 6) verfolgen. An der Aussenseite des ersten Myotomes zieht schräg die vordere Cardinalvene herab, die stets ventral vom Vagus gelegen ist. Ueber dem dorsalen Ende der dritten Schlundtasche ist jene epibranchiale Ektodermverdickung getroffen, welche nach vorn bis zum dorsalen Ende der zweiten Schlundtasche reicht, nach hinten in die Seitenlinienplatte (s. st.) übergeht. In einem folgenden (60 μ), durch die vordere Hälfte des 2. Dorsalsegmentes gelegten Schnitte 275 liegt die Vena cardinalis anterior bereits in der Höhe des ventralen Chordarandes. An diesem Schnitte tritt nun der unmittelbare Zusammenhang

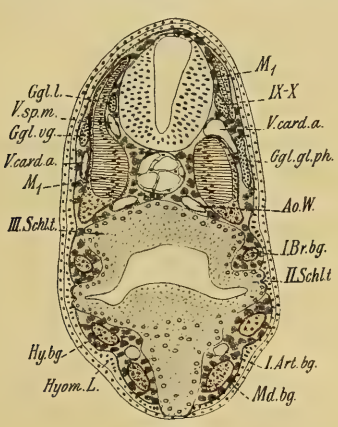

Fig. 274.

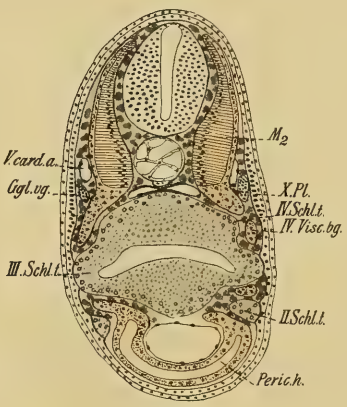

Fig. 275.

des Dorsalsegmentes mit dem hinter der dritten Schlundtasche gelegenen schräg durchschnittenen vierten Visceralbogen deutlich hervor, welcher von einem Verbindungsstücke (Mittelstücke) zwischen Dorsalsegmenten und Seitenplatten gebildet wird, welches entsprechend der dorsolateralen Ausdehnung des Kiemendarmes an Längenausdehnung zugenommen hat. In Folge der in früheren Stadien erheblicheren Auskrümmung des betreffenden Kopfabschnittes (vergl. Taf. XLV/XLVI, Fig. 15, 9) ist allerdings ventral der Seitenplatten-abschnitt einer weiter oral gelegenen Querzone getroffen. Das axiale Mesoderm des vierten Visceralbogens, welches eine ganz geringe Längenausdehnung besitzt, ist allseits von freien Mesodermzellen umgeben die zum Theil von den aufgelösten Angiosklerotomen, andererseits noch vom unsegmentirten Meso-derm (hinter dem Hörbläschen aufgetretene Zellgruppe) sowie von der Ganglienleiste stammen dürften. Auf der einen Seite ist das dorsale Ende der vierten Schlundtasche getroffen (*IV. Schlt.*), welche in das vor-gelagerte dotterreiche, zwar nicht epithelial, aber immerhin geschlossen angeordnete Mesoderm eine schmale Bresche gesetzt hat. Das Ektoderm ist epibranchial bereits in breiterer Ausdehnung verdickt, als über der dritten und zweiten Schlundtasche. Ventral vom Darme ist das weite arterielle Ende des Herzschlauches gelegen, das sich an der Umschlagstelle des Pericardiums in den ganz unansehnlichen Truncus arteriosus fortsetzt. — Ein 120 μ zurückliegender Querschnitt durch die caudale Hälfte des zweiten Myotomes (276)

zeigt nun ganz andere Beziehungen zur Nachbarschaft, welche auch aus der Seitenansicht des Modelles (Taf. XLVII/XLVIII, Fig. 5) klar ersichtlich sind. Die Seitenplatten reichem um die Seitenwände des ganz plötzlich sich verengenden Darmlumens bis nahe an die Aorta empor; sie können daselbst ohne Hinderniss medialwärts vorwachsen. Zwischen ihren freien dorsalen Kanten und den Myotomen haben sich freie Mesodermzellen eingeschoben. Am äusseren Eingange in diese Spalte verläuft die von solchen freien Mesodermzellen aufgebaute Vena cardinalis anterior. Dieser Abschnitt des zweiten Dorsalsegmentes hat sich also vollkommen von den Seitenplatten gesondert, die weiter vorn durch eine nicht epithelial gebaute noch indifferente dorsolaterale Zone des paraxialen Mesoderms mit der vorderen Hälfte des zweiten, sowie mit dem ersten Segment zusammenhängen. Auch das ventrale Ende des zweiten Branchialbogens ist noch nicht von den Seitenplatten, dem Pericardsacke, gesondert (Fig. 275). Zwischen der Mitte des zweiten Dorsalsegmentes und dem ventralen Ende des ersten Branchialbogens (vergl. auch Taf. XLVII/XLVIII, Fig. 5) in einer schräg aufsteigenden, die Schlundtaschen umgreifenden Linie zeigen also die Seitenplatten noch keine scharfe vordere Abgrenzung. In diesem Bereiche erscheinen die axialen Mesodermflügel noch

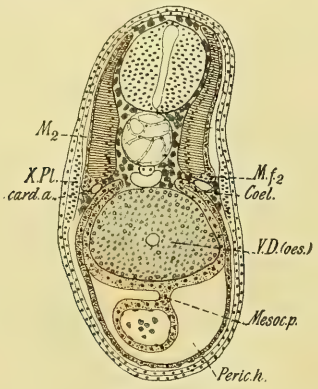

Fig. 276.

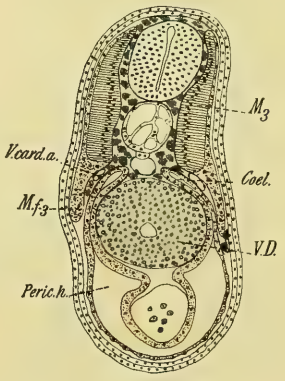

Fig. 277.

einheitlich. Die freie ventrale Kante der Dorsalsegmente beginnt also erst im Bereiche der caudalen Hälfte des zweiten Segmentes. Dieser kurze Abschnitt des letzteren bildet nun den oben beschriebenen ersten freien Myotomfortsatz aus, der schon aus diesem Grunde viel kleiner ist als die Fortsätze der folgenden, z. B. des dritten Segmentes (vergl. Schnittb. 277 [100 μ]). Der zweite Myotomfortsatz tritt auch etwas später auf, als die dritten und vierten Fortsätze. Hinsichtlich seiner Lagerung, insbesondere der Beziehungen zur Vena cardinalis anterior, sowie seines Vorwachsens über die Seitenplatten stimmt er mit diesen vollkommen überein. Die Vene senkt sich in das vordere Ende der Spalte zwischen den Dorsalsegmenten und den Seitenplatten ein. Der Schnitt ist unmittelbar hinter dem Ende der Seitenlinienplatte (s. st.) gelegt. Die Serie, aus welcher die eben besprochenen Querschnitte abgebildet sind, stammt von einem etwas jüngeren Embryo aus dem Stadium 39, bei welchem das Mesocardium posterius noch nicht durchgebrochen war. Besonders auffällig war aber an diesem Embryo die so erhebliche Einengung des Darmlumens im Bereiche des Vor(der)darmes, der einen nahezu kreisförmigen Umfang aufweist. Das Cölom wird ganz allmählich durch das Auseinanderweichen der Seitenplattenabschnitte vergrössert. Dorsal, in der Vornierenregion und ventral (Pericardium) ist es selbständig entstanden.

Aus einer Frontalschnittserie durch einen etwas älteren Embryo sind auf Taf. LXXX einige Stellen bei stärkerer Vergrösserung abgebildet, welche die Entstehung der Sinneslinien — speciell der Buccal-

linie veranschaulichen sollen. Die Figg. 6 und 7 zeigen diese Formation bei ihrem periferen Vorwachsen (ventrolaterale Abschnitte der buccalen [prämandibularen] Sinneslinie). Von einem prävestibular, vor der Labyrinthblase gelegenen Centrum, welchem auch das Ektodermpolster am dorsalen Ende der ersten Schlundtasche angehört, ausgehend, proliferiren die Zellen der Sinnesschichte des Ektoderms. Schon aus der descriptiven Analyse bei der Verfolgung der Längenzunahme der so entstehenden Sinneslinie lässt sich erschliessen, dass es sich nicht um eine autochthone Zellvermehrung, sondern um die Ausbreitung einer von der Dorsalseite her in gesteigertem, zugleich aber durch das vorliegende Ektoderm beengtem Wachsthume befindlichen Zellgruppe handelt. Die centralen, den First der Leiste bildenden Zellen sind keilförmig gestaltet, die Spitzen und Kanten der Zellen sind gegen die Deckschichte gerichtet. An der Grenze gegen das verdrängte, dicht angepresste autochthone, indifferente Ektoderm ist diese Compression und Abplattung sehr erheblich. Anfänglich weist die Anlage der Sinneslinie auf der ganzen Strecke der letzteren diese Anordnung auf. Die Sonderung in einzelne Knospen erfolgt beim Fortschreiten des Gesammtwachsthumes sehr viel später. — Wir wollen uns nun das dorsale Ende dieser Anlage betrachten, die in Folge des etwas schrägen Verlaufes von Frontalschnitten nicht ganz quer getroffen wird. — Der Schnitt 1 der Taf. LXXX ist in der Region des Schnittes 271 (ein wenig ventral von diesem) durch den Embryo gelegt. Er trifft die mächtigen Ganglienanlagen des Trigeminus (Ganglion maxillomandibulare) und Facialis. Zwischen diesen beiden Zellcomplexen tritt medial die schräg durchschnittene dorsale Wand der Mandibularhöhle, lateral die von jenem epibranchialen Centrum nach vorn und ventral auswachsende Buccallinie als schräg durchschnittene Verdickung der Sinnesschichte des Ektoderms vor. Hinter dem Fascialisganglion setzt sich, das axiale Mesoderm, dessen Zellen noch indifferent und reich mit grossen Dotterplättchen beladen sind in das axiale Mesoderm des Hyoidbogens fort. Am Facialisganglion lässt sich ein lateral und vorn gelegener Abschnitt von einem medial und hinten gelegenen sondern. Im ersteren fällt uns eine Gruppe dicht zusammengedrängter kleinerer Zellen auf (*Lt. z.*). Die übrigen Zellen dieses und des medialen Abschnittes sind ebenso wie die Elemente des Ganglion maxillomandibulare ziemlich gross, eiförmig oder durch gegenseitigen Druck etwas abgeplattet, polyedrisch gestaltet. In ihr Protoplasma sind noch zahlreiche Dotterplättchen eingelagert. Von den beiden Abschnitten des scheinbar einheitlichen Facialisganglions repräsentirt der vordere — seitliche — die Anlage des Ganglion laterale, der mediale und hintere die Anlage des epibranchialen Facialisganglions. — Der viertnächste Schnitt der Serie (10 μ) zeigt an der correspondirenden Stelle das in Fig. 2 dargestellte Verhalten. In dem zwischen den Ganglien des Trigeminus und Facialis vortretenden Abschnitte des axialen Mesoderms ist die hintere Mandibularhöhle (dritte Kopfhöhle) eröffnet. Zwischen dem Ganglion maxillomandibulare und ophthalmicum des Trigeminus ragt flügelförmig die dorsale Wand der vorderen Mandibularhöhle (*P. md. h.*) vor. Hinter dem Facialisganglion ist der dorsale Abschnitt des Hyoidmesoderms getroffen. Das Ganglion epibranchiale des Facialis zeigt annähernd denselben Umfang wie im Schnitte der Fig. 1 und ist dicht dem axialen Mesoderm angelagert. Vom Ganglion laterale hingegen ist nur mehr ein ventraler Fortsatz vorhanden, der die Anlage des Nervus buccalis repräsentirt. Ein etwas schräg durchschnittener Zellstrang, dessen kleine Kerne sich lebhaft färben. Im Protoplasma der Zellen sind zahlreiche feinste Fibrillen durchschnitten, die sich ebenfalls mit Carmin darstellen lassen und dem Zellstrange ein faseriges Aussehen verleihen. Diese Zellen erscheinen im Sinne der Theorie von Held als Leitzellen (Scheidenzellen) der Nervenfasern. Der schräg durchschnittene Zellstreifen der buccalen Sinneslinie liegt in der Nachbarschaft dieser Nervenanlage, gegenüber der Mandibularhöhle, gleich weit vom Ganglion maxillomandibulare wie vom Ganglion epibranchiale des Facialis entfernt. Die Sinnesschichte des Ektoderms hat sich bei der Conservirung von der Basalmembran, die wie oben auseinandergesetzt wurde (vergl. p. 843), ihr zugehört, abgehoben. Der so entstandene Spaltraum wird nun im nächsten

Schnitte der Serie (Fig. 3) von der Fortsetzung der Anlage des Nervus buccalis durchzogen, die im Bereiche der zugehörigen Sinneslinie zwischen die Zellen der Sinnesschichte eintritt. Deutlicher als an vollkommen intacten Präparaten lässt sich zeigen, wie diese Nervenanlage, die wir dorsalwärts continuirlich bis an das dem Facialis angeschlossene Ganglion laterale und insbesondere in jene kleinzellige Gruppe desselben verfolgen können, die Basalmembran durchbricht. — In den topischen Beziehungen des epibranchialen Ganglions des Facialis und des Ganglion maxillomandibulare zur Wand der Mandibularhöhle hat sich nichts geändert. Der zweitnächste Schnitt der Serie (Fig. 4) zeigt das epibranchiale Ganglion des Facialis in seinem ventralen Abschnitte, gewissermaassen auf dem dorsalen Rande der hyomandibularen Schlundtasche reitend — doch so, dass der grössere hintere Abschnitt des Ganglions dem Hyoidbogen zugewendet ist, dessen axialem Mesodermstrange es fast unmittelbar anliegt. Nur wenige abgeplattete, freie Mesodermzellen sind dazwischengeschoben. Gegenüber dem dorsalen Rande der hyomandibularen Schlundtasche tritt eine mit der Buccal-(Prämandibular-)linie zusammenhängende mächtige Verdickung der Sinnesschichte des Ektoderms vor, welche zur Anlage der hyomandibularen Sinnesplatte gehört. Die im Bereiche des Hyoidbogens gelegenen nachbarlichen Zellen der Sinnesschichte zeigen ein indifferentes Verhalten und sind cubisch gestaltet. An der Aussenseite des Mandibularbogens sind die Zellen der Sinnesschichte am Schnitte palissadenförmig an einander gereiht und von prismatischer Gestalt. Dieser Zellbezirk bildet den dorsalen Teil der prämandibularen Sinneslinie, die hier continuirlich in die hyomandibulare Platte übergeht und mit ihr vereinigt sich dorsalwärts in die Supraocularlinie des N. ophthalmicus, sowie in die hypotische Linie fortsetzt. Genau an derselben Stelle wie im Schnittbilde 3 erscheint nun die Anlage des Nervus buccalis getroffen, die frei durch den artificiell entstandenen Spaltraum hindurchtritt, bei der Abhebung des Ektoderms aber offenbar ein wenig lädirt wurde. Er erscheint wie eingerissen. Eine spindelförmige Leitzelle liegt an der Stelle, wo die Nervenanlage die Basalmembran passirt. Ihr gegenüber treten einige Fäserchen an die Sinnesschichte des Ektoderms heran und verlieren sich in derselben. Zwischen dem Ganglion epibranchiale des Facialis und dem Ganglion maxillomandibulare tritt die seitliche Wand der hinteren Mandibularblase vor, die mit der Wand der gleichfalls eröffneten vorderen Mandibularhöhle (*Praem. h.*) zusammenhängt und sich gemeinsam mit dieser ventralwärts in den Mandibularbogen fortsetzt. Medial und vor der letzteren liegt das Ganglion ophthalmicum.

Die Beziehungen der hyomandibularen Sinnesplatte zur ersten Schlundtasche soll der in Fig. 5 dargestellte Schnitt veranschaulichen. Die Anlage der Platte wird von einer dichten Zellgruppe gebildet, die der Sinnesschichte des Ektoderms angehört und in die hintere, seitliche Wand der ersten Schlundtasche einragt. Eine epitheliale Anordnung dieser Zellen ist noch nicht nachweisbar, dies tritt erst später in Erscheinung. Vorn im Bereiche der Mandibularbögen ist dieser Platte die prämandibulare Sinneslinie unmittelbar benachbart. Weiter ventral weichen beide auseinander; die hyomandibulare Platte setzt sich in die gegenüber dem seitlichen Rand der ersten Schlundtasche vortretende hyomandibulare Sinneslinie fort, welche unter anderen Bedingungen und autochthon entstanden ist, die prämandibulare Buccallinie ist gegen die caudale Begrenzung des oralen Darmendes vorgewachsen. Der Querschnitt durch die prämandibulare Sinneslinie ist, wie in den vorhergehenden Schnitten, etwas schräg gelegt. Inmitten der Ektodermverdickung ist die Deckschichte discontinuirlich geworden. Es ist aber möglich, dass ein Artefact vorliegt, weil in den übrigen Abschnitten der Linie die Deckschichte ohne Unterbrechung über die Sinnesschichte hinwegzieht. Die Anlage des Nervus buccalis ist auf diesem Schnitte nicht mit Sicherheit nachweisbar. An der basalen Innenseite der Sinnesschichte ist wohl eine Zelle vorhanden (*), die nicht gut in ihr Gefüge hineinpasst. Sie ist in der Bahn der Nerven gelegen, desgleichen die ihr gegenüber der äusseren Seite der Basalmembran dicht angelagerte Zelle. Das Ganglion maxillomandibulare ist in seinem ventralen

Abschnitte getroffen, der sich in die Anlage des Nervus maxillomandibularis verjüngt. Es liegt der Aussenseite des axialen Mesoderms des Mandibularbogens dicht an — gegenüber der prämandibularen, buccalen Sinneslinie. Im axialen Mesoderm sind noch Reste des den Mandibularbogen durchziehenden Lumens vorhanden, welches sich nach oben in die vordere Mandibularhöhle öffnet. Am axialen Mesoderm des Hyoidbogens lässt sich der axiale, durch die beiden ersten Schlundtaschen aus dem ursprünglich einheitlichen Mesodermmantel gesonderte Zellstrang deutlich von den freien Mesodermzellen sondern, die von der Dorsalseite her sich ausgebreitet haben und den axialen Strang mantelförmig umgaben (vergl. Anm., p. 936).

Zur Zeit des Ausschlüpfens (Stadium 41) zeigt sich an den seitlichen (mittleren) Abschnitten der Prämandibularlinie (vergl. Fig. 8, 9, Taf. LXXX), dass sich die zwiebelschalenartig an einander gereihten, radiär gestellten Zellen (Anlage der Sinnesknospen) von den benachbarten indifferenten Elementen der Sinnesschichte deutlicher sondern. Letztere schieben sich zwischen das specifische Sinnesepithel und die Deckschichte vor. Anfänglich vereinzelt und keilförmig gestaltet, gewinnen diese Zellen eine epitheliale Anordnung (Fig. 10, 11, Stadium 43/44) und bilden zwischen dem Sinnesepithel und der Deckschichte eine epitheliale, etwas abgeplattete Schichte, die sich in späteren Stadien zur indifferenten Wand der Ampullen gestaltet. Die Basalmembran ist unter normalen Verhältnissen der Sinnesschichte des Ektoderms unmittelbar angelagert, die Abgrenzung des Ektoderms gegen die freien Mesodermzellen ist also sehr markant. Im Bereiche der Sinneslinie zeigen die abgebildeten Schnitte zwischen der — an dieser Stelle meist etwas verdünnten — Basalmembran und dem Sinnesepithel abgeplattete Zellen, deren Protoplasma von feinsten Körnchen durchsetzt erscheint. Letztere erweisen sich als Durchschnitte von Neurofibrillen. Diese Zellen bilden Glieder einer Kette, welche sich dorsalwärts bis ans Ganglion laterale des Facialis, insbesondere jene kleinzellige Gruppe verfolgen lässt und von Neurofibrillen durchzogen wird. Diese Zellkette repräsentirt nun die Anlage des Nervus buccalis. Es lässt sich mit aller Sicherheit behaupten, dass diese Leitzellen, wie sie in den abgebildeten Schnitten vorliegen, nicht autochthon entstanden, sondern von der Anlage des Ganglion laterale bezw. jenem kleinzelligen Complex stammen und von hier aus, nachdem sie die Basalmembran in der Nachbarschaft des dorsalen Endes der Prämandibularlinie durchsetzt, zwischen ihr und der Sinnesleiste, mit dieser ventralwärts vorgewachsen sind. Nirgends ist zu sehen, dass sich etwa Zellen der Sinnesschichte des Ektoderms aus dem Verbande der letzteren lösen und diesen Leitzellen angliedern würden Die Abbildung 10 zeigt eine in Mitose befindliche derartige Leitzelle aus dem ventrolateralen Abschnitte der Sinnesschichte bezw. des Nervus buccalis eines Embryos aus dem Stadium 43. Daneben (Fig. 11) ist eine in Mitose befindliche Zelle der Sinnesschichte des Ektoderms, und zwar eine indifferente, am Aufbau des Sinnesepithels der Knospe unbetheiligte Zelle dargestellt. Aus der Stellung der Spindel ist zu ersehen, dass die eine Tochterzelle sich in die das Sinnesepithel der Knospe von der Deckschichte abgrenzende Zellwölbung eingliedern wird. — Später werden die in grösster Beengung stehenden centralen Zellen an ihrer verjüngten Aussenseite stiftförmige Fortsätze als die eigentlichen Sinneszellen vortreiben, während ihre Nachbarn unter geringerem Seitendrucke zu Mantelzellen werden. — In welcher Weise die sogenannten Leitzellen am Aufbau bezw. an der Verlängerung der Nervenfasern betheiligt sind, konnte ich an dem für allgemeinere Untersuchungen vorbereiteten Material nicht mit Sicherheit entscheiden. Das Eine aber steht fest, dass die in die Bahnen der Nerven der Sinneslinien eingeschalteten Zellen — Leitzellen, Schwannsche Scheidenzellen — ektodermalen Ursprunges sind und von Zellcomplexen stammen, aus denen auch die zugehörigen Ganglien hervorgehen. Die ektodermale Basalmembran, an deren Aussenseite sich diese Leitzellen und Nervenanlagen entwickeln und vorschieben, bietet eine sehr deutliche Abgrenzung gegen die mesodermalen Elemente, die an der Lieferung der Leitzellen gänzlich unbetheiligt sind. Es liess sich aber auch ausschliessen, dass Elemente der Sinneschichte hierbei Antheil nehmen. Zahlreiche Befunde — ich

habe insbesondere die Entstehung der Trigeminusnerven darauthin untersucht — zeigen, dass auch die übrigen Hirn- und die segmentalen Nerven in derselben Weise entstehen und weiter wachsen. In den grossen Zellencomplexen, die wir der Kürze halber als Ganglienanlagen bezeichnen, sind ausser den eigentlichen Ganglienstammzellen noch Stammzellen der sogenannten Leitzellen vorhanden.

Im **Stadium 40** erscheint der Embryo in der Seitenansicht (vergl. SEMON, 1893, Taf. 5, Fig. 40) bereits vollkommen gestreckt. Bei manchen Exemplaren macht sich wohl in Folge der Contraction der Myotome schon eine geringe Ueberstreckung bemerkbar, die im Bereiche der Körpermitte ein stärkeres Vortreten der Ventralseite (Dotterzellenmasse, Entodermmassiv) zur Folge hat. Die Ventralseite des Rumpfes hat nun dessen Dorsalseite in ihrem Längenwachsthum vollkommen eingeholt. Am Vorderkörper tritt nun die Visceralregion immer mehr hervor (SEMON, Taf. 5, Fig. 40 *s*) und zwar insbesondere der Hyoidbogen, so dass man schon von der Anlage des Operculums sprechen kann. An der Ventralseite des vorderen segmentirten Körperabschnittes wölbt sich die Ventrikelanlage des Herzens und das Pericardium vor. Auch der Vornierenwulst nimmt an Ausdehnung zu.

Am Medianschnitte Taf. LXI, Fig. 2 zeigen die axialen Organe in ihrem Verlaufe ganz leichte Einbiegungen; im Bereiche des Vorderkörpers besteht noch eine leichte, dorsalwärts gerichtete Ausbiegung, in der Körpermitte eine leichte Convexität nach der Ventralseite. Das vordere Chordaende überragt ein wenig den Darmscheitel. Das Hirnrohr ist nicht viel weiter ausgebogen als im vorhergehenden Stadium. Das Velum transversum hat noch ein hohes Epithel und grenzt das Telencephalon vom Zwischenhirn ab. Die Mittelhirndecke ist nach vorn und hinten durch Querfalten abgegrenzt. Die Hypophyse zeigt eine Längenausdehnung, die etwa zwei Drittheilen der Entfernung zwischen dem oralen Darmende und dem Darmscheitel gleichkommt. Ihr excentrisches Lumen verschwindet. Zwischen dem keulenförmig verdickten freien Hypophysenende und der Chorda, unmittelbar am Darmscheitel, befindet sich die quere Anastomose der beiden Aortenwurzeln. An der Basis des Hirnrohres zeigen sich keine wesentlichen Veränderungen. An der Sattelfalte, an der Concavität der in beengtem und beträchtlichem Längenwachsthum entstandenen Auskrümmung sind die Hirnabschnitte noch nicht streng abgrenzbar. Am Kiemendarme fällt vor allem die zunehmende Verkürzung der oralen Berührungszone zwischen dem Ektoderm und dem Entoderm, sowie das ventralwärts gerichtete stärkere Vortreten der zweiten Schlundtaschen auf, deren Lumen den ventralen Innencontour des Epithels erheblich überragt. Dies erscheint um so auffälliger, als die in freien Stadien sehr ausgedehnte Kiemendarmhöhle bei der Längenzunahme, wahrscheinlich in Folge der Ausdehnung des Herzens, in dorsoventraler Richtung eine Einengung erfährt. Die folgenden Schlundtaschen nehmen successive in der Reihenfolge ihres Auftretens an Umfang und Länge ab. Die Fältelung der seitlichen, beengt wachsenden Darmwand macht nur geringe Fortschritte, die Hauptphase dieses Processes ist bereits abgeklungen. Von den vierten Schlundtaschen weg nimmt der quere Durchmesser des Darmlumens ganz unvermittelt ab. Es folgt ein kurzer, ganz enger Vor(der)darmabschnitt (Oesophagus, Lungendarm), in dessen Bereiche der Dorsalcontour des Entoderms von der Chorda, bezw. der Aorta, immer mehr zurückweicht. Der ursprüngliche Faltenraum der Grenz-(Abschnürungs-)Falte hat sich bei der caudalwärts fortschreitenden Verengung der trichterförmigen Anlage des Vordarmes in allen Dimensionen vergrössert und gewährt dem Herzschlauche Platz zu seiner Entfaltung. Das arterielle und venöse Ende des Herzens sind nun am Medianschnitte vollkommen von einander getrennt. Gegen die ventrale, vordere Umschlagstelle des Pericardiums tritt im unmittelbaren, ausgedehnten Contact mit der cranialen Truncuswand die noch immer ganz unansehnliche Schilddrüsenknospe vor. — Das ventrale Darmlumen wird in seinem proximalsten Abschnitte immer enger. Sein vorderer, der Pericardialhöhle zugewendeter Abschnitt hingegen hat eine

ansehnliche Erweiterung erfahren. Die — gewissermaassen den Herzboden bildende — epitheliale vordere Wand des ventralen Darmlumens kann — unbehindert — gegen die Pericardialhöhle vorwachsen, und gestaltet sich auf diese Weise zur sogenannten Leberplatte. Die Vorwölbung ist zum Theile auch ventralwärts gerichtet und kommt auch im Medianprofil des Embryos zum Ausdrucke (vergl. auch SEMON, Taf. 5, Fig. 40 *s*). Sie liegt unmittelbar hinter der Vorwölbung des Pericardiums, bezw. der Herzanlage. — Die übrigen Abschnitte des ventralen Darmlumens zeigen die bekannten seitlichen Ausbuchtungen, die in Zahl und Anordnung variiren. Das ventrale Darmlumen ist gegen die Oberfläche des Entodermmassivs abgeschlossen. Das dorsale, die axiale Fortsetzung der Kopf- und Vordarmhöhle bildende Darmlumen ist eine frontal eingestellte Spalte, mit unregelmässiger seitlicher Begrenzung, die im hinteren Rumpfgebiete, wie NEUMAYR eingehender beschrieben hat, in eine sagittale Spalte übergeht. Dann biegt das Lumen in markanter Krümmung um das Entodermmassiv ventralwärts um und geht in den Cloakenraum über. Die trichterförmige Ausladung der neurenterischen Verbindung ist im Verstreichen begriffen. Letztere hat mit den Axengebilden des Schwanzes durch die appositionelle Thätigkeit der Schwanzknospe eine Zunahme in ihrer Längenausdehnung erfahren. Das Ektoderm hebt sich von der Ventralseite des neurenterischen Stranges immer mehr ab, freie Mesodermzellen schieben sich dazwischen, es entsteht der ventrale Flossensaum. Im Schwanze und hinteren Rumpfabschnitte weist die Chorda, ebenso wie am vordersten Abschnitte, noch die geldrollenartige Anordnung ihrer Zellen auf, welche bei Embryonen aus dem Stadium 36 noch in ganzer Ausdehnung (mit Ausnahme der hinteren Proliferationszone) besteht und den sich durch einander schiebenden, ursprünglich ungeordneten Zellen eine gewisse innere Gleichgewichtslage schafft, die nicht allzu weit gehenden Anforderungen an Biegungsfestigkeit und Druckelasticität zu entsprechen vermag. Inzwischen hat der Process der Vacuolisirung, die Umwandlung der noch dotterhaltigen Zellen in blasiges Stützgewebe weitere Fortschritte gemacht. Diese intracellulären Abscheidungen der mit starken Membranen versehenen Zellen, welche SCHAFFER als blasiges Stützgewebe mit chordoidem Typus auffasst, wirken wie elastische Polster und erhöhen in Gemeinschaft mit einer derben, widerstandsfähigen Chordascheide die Biegungselasticität und Druckfestigkeit dieses axialen Gebildes in erheblicher Weise.

Die Seitenansichten der auf Taf. XLVII/XLVIII, Fig. 7 und 8 abgebildeten Reconstruction zeigen beim Vergleich mit den correspondirenden Seitenansichten Fig. 5 und 6 am Hirnrohre keine wesentliche Veränderung. Ungefähr in der Transversalebene des vorderen Chordaendes tritt an der ventrolateralen Hirnwand die Trigeminuswurzel ein bezw. aus (Fig. 8 *V.*). Die Pars ophthalmica des Trigeminus weist zwischen dem vorderen mandibularen (*pr.md.*) und ciliaren Mesodermbezirk eine spindelförmige Anschwellung auf, das Ganglion ophthalmicum, und verjüngt sich nach vorn in die Anlage des Nervus ophthalmicus profundus. Die Wurzel des Ganglion ophthalmicum (mesocephalicum) hat also noch eine ansehnliche Längenausdehnung. Das Ciliarknötchen liegt noch in dem Bereiche, wo es sich vom Ektoderm abgeschnürt hat, dicht diesem vorderen, in der Mittelhirnregion entstandenen, eigentlich dem Oculomotorius zugehörigen Trigeminusganglion angelagert. Ein distinctes Ganglion ciliare des Oculomotorius kommt bei *Ceratodus* nicht zur Sonderung. Die Wurzel des Acusticofacialis liegt über der Furche zwischen den beiden ersten Schlundtaschen, der gemeinsame Stamm des Glossopharyngeus-Vagus dorsal von den Furchen zwischen den dritten und vierten Schlundtaschen (etwas näher den letzteren). Das Facialisganglion tritt an das dorsale Ende der ersten, das keulenförmige Glossopharyngeusganglion an jenes der zweiten Schlundtasche heran, woselbst sich mächtige epibranchiale Ektodermverdickungen einsenken. Die Vagusanlage zeigt über den dritten und vierten Schlundtaschen bereits branchiomere Anschwellungen. Die Reihe der Spinalganglien beginnt erst am vierten, manchmal am fünften Metamer. Das Ganglion des vierten Segmentes (*y* der FÜRBRINGER'schen Bezeichnung) ist, wenn vorhanden, ganz winzig (vergl. Taf. XLVII/XLVIII,

Fig. 8, gestrichelt angegeben). — Von den Schlundtaschen sind die zweiten die grössten. Sie ragen am weitesten ventralwärts und auch dorsalwärts vor. Die ersten Schlundtaschen werden ventralwärts immer niedriger (Fig. 8). Die fünften Schlundtaschen sind die kürzesten und haben das paraxiale Mesoderm noch nicht durchbrochen. Es bestehen daher nur vier Visceralbögen, welche nach vorn an Länge zunehmen. Inzwischen hat sich auch der axiale Mesodermstrang des letzten Bogens von den Seitenplatten (Pericardium) getrennt. Der vorderste Visceralbogen (Mandibularbogen) ist der mächtigste und geht dorsalwärts in die ciliare (prämandibulare, Greg.) und die vordere und hintere mandibulare (s. st.) Mesodermblase über. Die beiden letzteren bilden die vorderen und hinteren Abschnitte des Mandibularmesoderms s. l. Die Gestaltug dieser Mesodermabschnitte ist im Einzelnen nicht immer genau dieselbe. Ihre Gliederung ist aber durchaus constant. — Dass die Visceralbögen nach vorn an Mächtigkeit zunehmen, ist vor allem dadurch bedingt, dass auch die vorderen Schlundtaschen grösser sind und breitere Intervalle zeigen, denn die Gestaltung der Visceralbögen ist durchaus von der Schlundtaschenfältelung abhängig. In Folge der mächtigen Entwickelung und Einkrümmung des Hirnrohres kann sich das paraxiale unsegmentirte Mesoderm nur lateralwärts ausdehnen, während sein Schwerpunkt im segmentirten Gebiete dorsal liegt. Die ersten bereits in Reduction begriffenen Segmente, welche seitlich mit ganz kurzen, branchialen Mesodermabschnitten zusammenhängen, bilden den Uebergang des segmentirten zum unsegmentirten Kopfgebiete. Die zweiten Myotomfortsätze sind noch immer recht unansehnlich. Die folgenden nehmen dagegen sehr rasch an Länge zu, werden keulenförmig und schieben sich an der Oberfläche der Seitenplatten ventralwärts vor. Unter ihnen verläuft die Vena cardinalis anterior, die am vorderen Rande des ersten Dorsalsegmentes in die Vena capitis medialis umbiegt. Diese wurzelt am Vorderkopfe in der Vena supra- und infraocularis, von denen die letztere zwischen dem ciliaren und vorderen mandibularen Mesoderm in die Tiefe tritt und sich medial vom letzteren in die Vena capitis medialis einsenkt. Bei ihrem Auftreten hat sie sich vor der ciliaren Mesodermblase mit der Vena supraocularis zur Vena cap. med. vereinigt. — Unterhalb des Hörbläschens, dessen Recessus labyrinthi — die erste Fortsatzbildung — sich caudalwärts umlegt, ist bereits die Vena capitis lateralis streckenweise vorhanden. Die Vena cardinalis anterior tritt, wie in früheren Stadien, in das die Vorniere umspinnende Venennetz ein, welches zum grössten Theile dem Gebiete der Vena cardinalis posterior angehört. Der Ductus Cuvieri beginnt meist (nicht ganz constant) gegenüber dem fünften Myotome, in dessen Transversalzone er auch die Seitenplatten durchbricht. In seinem proximalen Abschnitte sondert er sich immer mehr von den benachbarten Dottervenen, die seitlich und ventral in den weiten Sinus venosus einmünden. Letzterer geht ohne Grenze in die Vorhofabtheilung des Herzens über, die sich von der halbkugelig vortretenden Ventrikelabtheilung durch eine frontal eingestellte Einschnürung — des Canalis auricularis — zu sondern beginnt. Deutlicher grenzt sich der Ventrikel gegen den rechten Schenkel der Herzschleife ab, der zum Bulbus cordis wird (Ostium bulbi). An der Umschlagsstelle des Pericardiums setzt sich das arterielle Ende des Herzschlauches in den ganz kurzen Truncus arteriosus fort. Aus diesem entspringen nach vorn hin die beiden cranialen Truncusäste, nach den beiden Seiten und caudalwärts die dritten Arterienbögen. Die cranialen Truncusäste bilden die Wurzelgefässe der beiden ersten Arterienbögen. Unmittelbar an der Umschlagstelle des Pericardiums zweigen von ihnen nach den beiden Seiten und ventralwärts kurze Gefässe ab, die den ventralen Enden der zweiten Schlundtaschen zustreben. Diese Gefässe, deren proximalste Abschnitte bereits im vorhergehenden Stadium aufgetreten waren (vergl. Taf. LXII/LXIII, Fig. 11 *), sind in der Bahn der seitlichen Gefässschlingen des Hyoidbogens gelegen (secundäre, laterale Arterienbögen). In diesem Stadium wird also der Kiemendarm von drei Arterienbögen umspannt, deren Einmündung in die dorsale Aortenwurzel aus der Fig. 14, Taf. LXII/LXIII zu ersehen ist. Von den letzteren treten seitliche Ausladungen auch gegen die zweiten Branchialbögen

vor. Die Entstehung dieser dorsalen Abschnitte der Arterienbögen erfolgt im Anschlusse an die Aortenwurzeln, bezw. den Truncus arteriosus.

In der Ventralansicht des Entoderms (Taf. LXII/LXIII, Fig. 13) fällt im Vorderkopfgebiete die zunehmende Verkürzung der oralen Berührungszone mit dem Ektoderm auf. Das mächtig vordrängende Mesoderm hebt allmählich fortschreitend das Ektoderm ab; dies erfolgt in caudocranialer Richtung. Dadurch wird jene kielförmige, ventrale Ausladung der Kiemendarmwand, die caudalwärts in die Schilddrüsenknospe übergeht, entsprechend verlängert. Zwischen das Ektoderm und Entoderm schieben sich an dieser Stelle freie Mesodermzellen vor, denen das compacte, geschlossene axiale Mesoderm vordrängend nachfolgt. Die orale Berührungszone dieser beiden Keimblätter ist aber immerhin noch von ansehnlicher Längenausdehnung. Ihre Begrenzung entspricht dem Umrisse eines Kegellängsschnittes. Dementsprechend weist auch die äussere Mundbucht eine rinnenförmige Gestaltung auf. (Taf. LXIV/LXV, Fig. 3). Sie wird vorn durch die Vorwölbung des Vorderhirnes begrenzt, seitlich von den Mandibularbögen. Die Riechgrübchen liegen seitlich und vorn von der Mundbucht. Die Riechplatten beginnen sich nun auch medialwärts abzugrenzen. Gegen die breite Basis der Hypophyse hin verflachen sie sich (Taf. LXII/LXIII, Fig. 14). Letztere liegt dem oralen Darmende unmittelbar an, welches nach den beiden Seiten hin — ebenso wie in früheren Stadien — ein wenig vortritt (Taf. LXIV/LXV, Fig. 4*). Diese Gestaltung ist offenbar in räumlicher Anpassung an das Mesoderm der Mandibularbögen entstanden. Der Darmscheitel liegt zwischen den ersten Schlundtaschen (Taf. LXIV/LXV, Fig. 4 *D.sch.*). Auch an der inneren Oberfläche erscheint die vordere Wand von der dorsalen Wand stufenförmig abgesetzt (Fig. 5). An der letzteren lässt sich eine ganz flache dorsomediane Längsfurche bis gegen den Vordarm verfolgen. Der äusseren Mundbucht entspricht eine rinnenförmige Ausladung des Lumens. Die Wandung des oralen Darmendes ist noch immer erheblich verdickt (vergl. Taf. LXIV/LXV, Fig. 7, 8), durch die Einkrümmung des Hirnrohres gewissermaassen zusammengeschoben. An der oralen Berührungszone wird sie von der Sinnesschichte der seitlich benachbarten Ektodermabschnitte eingefasst. — Der dotterreiche Boden der Kiemendarmhöhle tritt wulstförmig verdickt nach innen zu vor und grenzt sich gegen das orale Darmende, sowie gegen die den Mandibularbögen zugekehrten Wandabschnitte durch Furchen ab (Taf. LXIV/LXV, Fig. 6*), in welche die ersten Schlundtaschen auszulaufen scheinen. Die Verdickung des Bodens und des Daches des Kiemendarmes ist durch beengtes Wachsthum bedingt, dem sich seitlich durch die Fältelung eine ausgiebige Entspannung bietet. Die Schrägstellung der zweiten Schlundtaschen, welche die mächtigsten von allen sind, sozusagen dem Centrum der Fältelung entstammen und zugleich mit dem Hyoidmesoderm die freie Wachsthumsrichtung nach hinten und lateral gewinnen, tritt beim Vergleiche der Abbildungen 5 und 7, sowie 6 und 8 der Tafeln LXIV/LXV deutlich hervor.

Die Reconstruction des caudalen Körperendes ist auf Taf. LVII/LVIII, Fig. 15 dargestellt. Ebenso wie an dem in Fig. 14 dargestellten Modelle ist das paraxiale Mesoderm an seinem Ursprunge am Urdarmwandreste im Bereiche der terminalen teloblastischen Appositionszone abgetragen und mit letzterer entfernt worden. Dadurch wurden die übrigen axialen Organe und das Entoderm bezw. das Entodermmassiv sowie die Gefässzüge freigelegt. (Am Medullarrohre sind die Spinalganglien bezw. die Ganglienleiste nicht dargestellt worden.) Beim Vergleiche mit der Fig. 14 derselben Tafel fällt vor allem die weitere Ausgestaltung des Gefässsystemes auf. Das Dottervenennetz umspinnt nun das gesammte Entodermmassiv und reicht bis an die Schwanzwurzel vor. Durch mehrere, nicht segmental angeordnete Anastomosen ist es mit der Aorta in Communication getreten, während die im vorhergehenden Stadium bestehenden (weiter vorn gelegenen) Anastomosen der Rückbildung verfielen. Die Aorta reicht nun bis an die Schwanzwurzel heran. Ihre paarigen Langsstämme verschmelzen mit einander sozusagen in statu nascendi. Auch zu beiden

Seiten der ektodermalen hinteren Cloakenwand und in der vorderen Nachbarschaft der Einmündungsstellen der primären Harnleiter sind Venen aufgetreten, deren Wandung von den in freie Mesodermzellen aufgelösten Stammzonen des prostomalen Mesoderms gebildet wird. Im Bereiche der Schwanzwurzel beginnen die frei gewordenen Mesodermzellen des prostomal entstandenen ventralen Randstreifens der Mesodermflügel die Vena subintestinalis des Schwanzes zu formen (vergl. Taf. LXI, Fig. 2 *V. subint.*). Diese Venenanlage wird von den Seitenplattenabschnitten überlagert, die sich in caudocranialer Richtung mit einander ventromedian vereinigen (vergl. Taf. LXI, Fig. 2 *Seit. pl.*), dann aber in parietales Bindegewebe auflösen. Die neuroenterische Verbindung verschmälert sich bereits in ihrem proximalen Abschnitte, der allmählich der Rückbildung verfällt. Nahe der Appositionszone nimmt ihr dorsoventraler Durchmesser zu. Der quere Durchmesser ist kleiner, der neuroenterische Strang erscheint also von beiden Seiten her etwas abgeplattet. In der Anordnung der terminalen unsegmentirten teloblastischen Appositionszone ist keine Aenderung eingetreten (vergl. Taf. LVII/LVIII, Fig. 13).

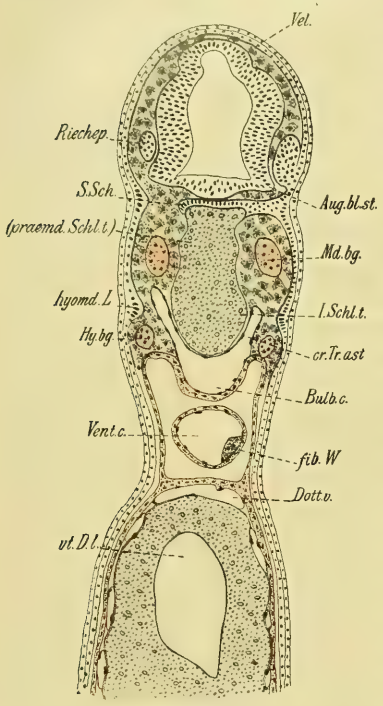

Fig. 278.

Wir wenden uns nun der Betrachtung einiger Schnittbilder zu (Textfig. 278—285). Der erste der abgebildeten Schnitte ist frontal durch das ventrale Ende der ersten Schlundtaschen und die Augenblasenstiele gelegt; er trifft schräg das Velum transversum, welches noch von hohem, stellenweise zweizeiligem Cylinderepithel gebildet wird, zu beiden Seiten die Riechsäcke, ferner das vordere Ende der oralen Berührungszone zwischen dem Entoderm und Ektoderm, die vorn von der Sinnesschichte des letzteren umfasst wird. Die in den Fig. 4, Taf. LXIV/LXV mit einem * bezeichneten seitlichen Ausladungen an der Ektodermgrenze sind auch im Schnittbilde (Textfig. 278) deutlich zu erkennen. Zwischen ihnen und den ersten Schlundtaschen treten gegen den Mandibularbogen die zwei leistenförmigen Erhebungen vor, welche als primordiale prämandibulare Schlundtaschen aufzufassen sind (vergl. Taf. XLVII/XLVIII, Fig. 8 *prämd. Schlt.*). Der linke Mandibularbogen wird noch von einem centralen Lumen durchzogen — ein für dieses Stadium abnormer Befund. Auf der gegenüberliegenden Seite ist das axiale Mesoderm des Mandibularbogens (wie gewöhnlich in diesen Stadien) bereits solid. Ventralwärts vereinigt sich das axiale Mandibular- und Hyoidmesoderm (vergl. Taf. XLVII/XLVIII, Fig. 7) und ist schon längst von den Seitenplatten abgelöst. Medial von den Mesodermsträngen der Hyoidbögen verlaufen die cranialen Truncusäste, zwischen deren Ursprungsstellen die craniale Truncuswand dem Entoderm unmittelbar anliegt und unter solchen überaus günstigen Stoffwechselbedingungen zur Thyreoidea wird. Zugleich ist das weite distale arterielle Ende des Herzens (Bulbus cordis) eröffnet. Inmitten der geräumigen Pericardialhöhle liegt der elliptisch begrenzte Durchschnitt durch die Kammerabtheilung des Herzschlauches, an dessen caudolateraler Wand im Bereiche der Concavität der ersten Krümmung des Herzschlauches, also an beengter Stelle, eine Endocardverdickung, die Anlage des fibrösen Wulstes vorspringt. Der folgende Schnitt 279 ist 50 μ dorsal vom Schnitte 278 durch den Embryo gelegt und trifft dorsal schräg die Decke des Zwischenhirnes, das spätere Zirbelpolster. Vorn zeigt er die nachbarlichen Beziehungen zwischen den excentrisch am Augen-

becher eintretenden und theilweise obliterirten Augenblasenstielen und den Riechplatten, welche, da sie annähernd parallel der Körperoberfläche eingestellt sind, von Frontalschnitten immer flach getroffen werden. In der Nachbarschaft der Augenblasenstiele wurzeln die Venae infra- und supraoculares. Der Stiel der zwischen dem Hirnrohre und der vorderen Darmwand eingekeilten Hypophyse ist bereits in Abschnürung begriffen. Die soliden Ausladungen der prämandibularen Schlundtaschen sind noch deutlich zu erkennen. In der seitlichen Nachbarschaft der Mundbucht sowie gegenüber den ersten Schlundtaschen treten markante Verdickungen der Sinnesschichte des Ektoderms vor, das Oralfeld, sowie die Anlagen der hyomandibularen Sinneslinien. Zwischen den letzteren Gebilden gabeln sich die cranialen Truncusäste in die beiden ersten Arterienbögen. Zugleich ist aber auch rechterseits die Abgangsstelle des äusseren Arterienbogens des Hyoidbogens

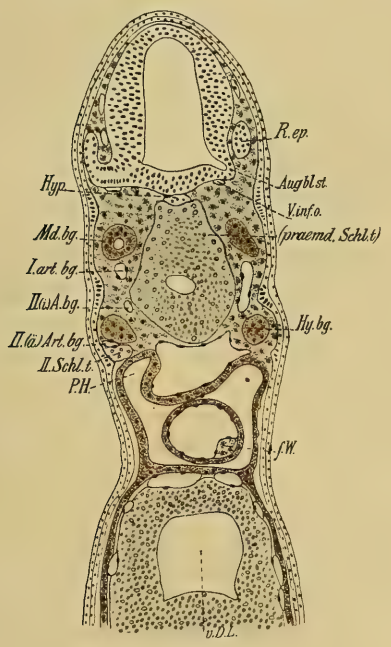

Fig. 279.

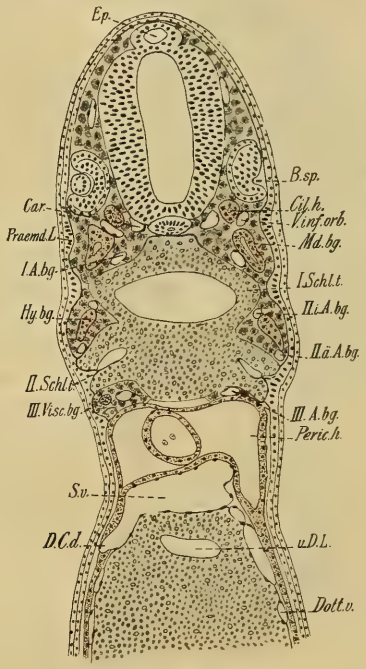

Fig. 280.

getroffen. Auf der anderen Seite ist dieses Gefäss etwas weiter seitlich und dorsal durchschnitten. Es liegt zwischen dem axialen Mesoderm des Hyoidbogens und der Vorderseite der ersten Schlundtasche. Das vordere arterielle Ende des Herzschlauches ist an seiner breitesten Stelle freigelegt. Es verdrängt die Ventrikelabtheilung etwas nach links hin. Das in seiner Ausdehnung und Gestaltung sehr variable ventrale Darmlumen ist ebenfalls schräg durchgeschnitten. — Ein folgender Schnitt 280 (100 μ dorsal) eröffnet die ventralen Ausladungen der offenbar in Folge des intensiven und beengten Wachsthumes des Hyoidmesoderms schräg eingestellten zweiten Schlundtaschen, in welche keilförmige Verdickungen der Sinnesschichte des Ektoderms einspringen (vergl. auch Taf. LXIV/LXV, Fig. 7 und 8). Im Bereiche der ersten Schlundtaschen ist der Kiemendarm viel schmäler. In den zwischen den beiden Schlundtaschen gelegenen Hyoidbögen sind zwei Arteriendurchschnitte vorhanden; einer am hinteren Abhange der ersten Schlundtasche — am vorderen Rande des axialen Mesoderms (der primäre Arterienbogen) und ein zweiter am hinteren Rande

des axialen Mesoderms an der vorderen Fläche der zweiten Schlundtasche (die Anlage der seitlichen Gefässschlinge, des secundären Arterienbogens). Der dritte Arterienbogen verläuft als primäres Gefäss an der medialen Seite des axialen Mesoderms des ersten Visceralbogens, der sich schon im vorhergehenden Stadium vom Pericardium losgelöst hatte. Die freien Mesodermzellen, welche diese Arterienbögen bilden, haben sich in früheren Stadien von der Dorsalseite her vorgeschoben. Der axiale Mesodermstrang ist seit seiner Isolirung durch die nachbarlichen, durchbrechenden Schlundtaschen gegen die freien Mesodermzellen deutlich abgegrenzt und giebt keine solche ab. Das Pericardium hat noch die ursprüngliche rein epitheliale Beschaffenheit der Seitenplatten bewahrt. Die Abspaltung freier Mesodermzellen (parietalen Bindegewebes) hat noch nicht eingesetzt. Vom Herzschlauche ist die hintere Wand der Bulbusabtheilung getroffen. Auf der einen Seite ist gerade noch die Durchtrittsstelle des Ductus Cuvieri durch die Seitenplatten erreicht, deren Lamellen an dieser Stelle noch nicht gesondert sind. Die Ductus Cuvieri treten noch in schiefer Richtung in den Sinus ein. Im Bereiche des Vorderkopfes sind an der medialen Seite, lateral von den ersten Arterienbögen die dorsalen Abschnitte der Mandibularbögen (s. l.) getroffen, von denen der eine (im Bilde linkerseits) fast seiner ganzen Länge nach in ganz ähnlicher Weise wie Ursegmentstiele von einem centralen Lumen durchzogen ist, welches sich dorsal in die vordere Mandibularhöhle öffnet. Auch die inneren Carotiden sind getroffen. Sie liegen medial von der Ciliarmesodermblase. Zwischen den einander zugekehrten Wandabschnitten der Ciliar- und vorderen Mandibularhöhlen tritt die die Vena infraocularis in die Tiefe. Die eine Augenblase ist nahe ihrem ventralen Rande, im Bereiche der Becherspalte, die andere im Bereiche der Linsenanlage getroffen. In der dem Hirnrohre dicht angeschmiegten Hypophyse ist excentrisch ein centrales Lumen aufgetreten. Die dem Hirnrohre zugekehrte Zellschichte besteht aus hohen prismatischen Elementen, die Zellen der caudalen Wand sind abgeplattet.

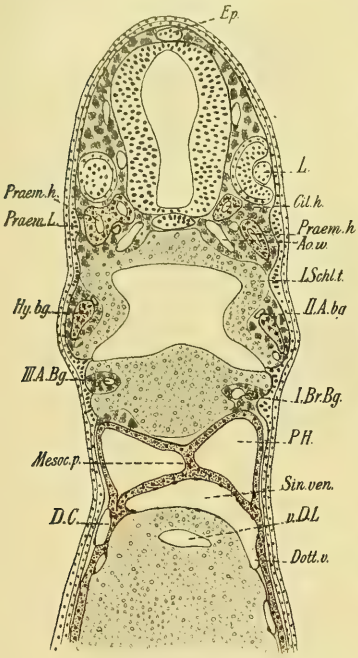

Fig. 281.

Im Schnitte 281 (60 μ) ist bereits das dorsale, freie Ende der Hypophyse getroffen, zu deren beiden Seiten die vordersten Abschnitte der Aortenwurzeln (zwischen der Abgangsstelle der Carotiden und der queren Anastomose) gelegen sind (vergl. Taf. LXI/LXII, Fig. 14). Lateral von den Aortenwurzeln verlaufen die vorderen Abschnitte der Vena capitis medialis, überlagert vom axialen Mesoderm. Auf der rechten Körperseite hängen die Wandungen der Ciliar- und der vorderen Mandibularhöhlen mit einander zusammen. Sie sind gegen die aufgelockerten medialen und medianen Abschnitte des paraxialen Mesoderms undeutlich begrenzt. Zum Theile sind diese freien plumpen Mesodermzellen von aussen her eingedrungen (vergl. Textfiig. 118, 138). Gegenüber den vorderen Mandibularblasen treten an der Innenseite des Ektoderms die buccalen (prämandibularen), Sinneslinien vor. (Der in ihnen, an der Aussenseite der Basalmembran vorwachsende Nervus buccalis konnte bei der geringen Vergrösserung nicht eingetragen werden.) In den Hyoidbögen lassen sich die lateralen Gefässschlingen bis gegen das mittlere Drittel derselben verfolgen, dann verschwinden sie. Das abgeplattete und erheblich verbreiterte Mesoderm des Hyoidbogens ist parallel zur vorderen Wand der zweiten Schlundtasche eingestellt, die mit der hinteren Wand der ersten Schlundtasche

einen rechten Winkel bildet. Das gestaltende Moment bei dieser Anordnung dürfte wohl zunächst die Verbreiterung des geschlossenen, intensiv wachsenden axialen Mesoderms sein. Auch das Ektoderm wird vorgewölbt und erhält damit eine neue Wachsthumsrichtung. Diese Veränderung in der Einstellung des Visceralbogens beinflusst auch die Anordnung der Gefässe. Würden die Hyoidbögen ebenso eingestellt bleiben wie die dritten Visceralbögen, dann käme der vordere, primäre Arterienbogen an die Innenseite, die Anlage des lateralen Gefässbogens an die Aussenseite des axialen Mesodermstranges zu liegen. Dann würde es sich viel deutlicher zeigen lassen, dass der vordere Arterienbogen dem primären, medialen Arterienbogen des dritten Visceralbogens entspricht. Jener Zustand bedingt es, dass schon im früheren Stadium der primäre zweite Arterienbogen, aus einem cranialen Truncusaste entspringend, nicht genau in der Furche zwischen den beiden ersten Schlundtaschen, sondern an der Hinterseite der ersten Schlundtasche entsteht. Weiter dorsal rückt er allmählich in die Furche hinein. Stets — und dies ist das ausschlaggebende Moment — ist er aber am vorderen (medialen) Rande des axialen Hyoidmesoderms gelegen. Der Schnitt 281 zeigt ferner das Verhalten der dorsalen Wand der Pericardialhöhle, an welcher noch Reste des Mesocardium dorsale vorspringen. Das ventrale Darmlumen ist (in diesem Falle) in seinem proximalen Abschnitte zu einer queren Spalte gestaltet. Der Ductus Cuvieri der einen Seite hat bereits die geschlossenen Seitenplatten passirt, der andere tritt gerade hindurch.

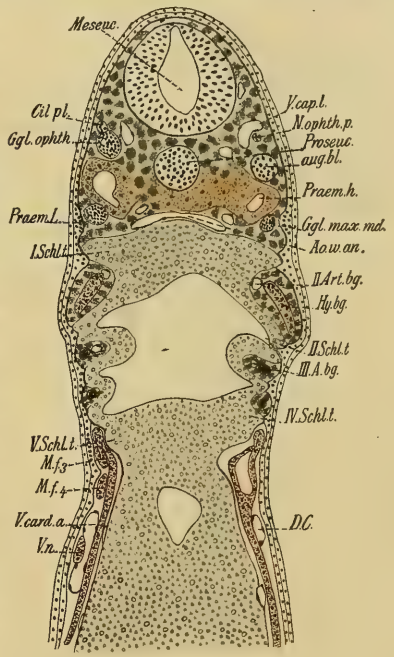

Fig. 282.

Der Frontalschnitt 282 (80 μ) trifft alle fünf Schlundtaschen dieses Stadiums, deren letzte das Mesoderm eben durchbricht. Der auf diese Weise in Sonderung begriffene fünfte Visceralbogen (dritte Branchialbogen) gehört jenem Mesodermabschnitte an, der mit der vorderen Hälfte des zweiten Dorsalsegmentes im Zusammenhange steht. Er liegt unmittelbar vor jener Seitenplattengrenzlinie, die in schräger Richtung von den ventralen Enden der Schlundtaschen gegen die Mitte der Ventralseite des zweiten Myotomes bezw. gegen das vordere Ende der Spalte zwischen den Seitenplatten und den Dorsalsegmenten emporzieht (vergl. Taf. XLVII/XLVIII, Fig. 7). Der vor dieser Linie gelegene Abschnitt des axialen Mesoderms stellt ein Bindeglied zwischen den Segmenten und den Seitenplatten dar, er wird von den Schlundtaschen durchbrochen und sondert sich ventral, genau so wie die folgenden Dorsalsegmente vom Cölomepithel der Seitenplatten. Das Cölom reicht bis an die fünften Schlundtaschen heran. Gegen diese Stelle hin drängen sich die ventralen Myotomfortsätze des dritten und vierten Segmentes vor, die also mit den hinteren Schlundtaschen ventralwärts convergiren. Die Ductus Cuvieri werden in dieser Region an der Aussenseite der Seitenplatten angetroffen. Auf der linken Seite ist bereits eine Windung des Sammelganges der Vorniere, zugleich mit dem Ursprung des Ductus Cuvieri aus dem Venennetz der Vorniere getroffen. Das ventrale Darmlumen zeigt einen dreiseitigen Querschnitt. — Die Arterienbögen weisen die vorhin beschriebene Anordnung auf. Der vierte Visceralbogen ist noch nicht vascularisirt. — Die dritten und vierten Schlundtaschen liegen dem Ektoderm platt an. — An den dorsalen Abschnitten der zweiten Schlundtaschen sind jene ektodermalen Keile, die wir als Schlundtaschensepten bezeichnen wollen, noch

nicht bis an die innere Oberfläche des Entoderms vorgewachsen. Von solchen Bildungen sind die in die Caudalseite der dorsalen Enden der ersten Schlundtaschen einragenden Verdickungen der Sinnesschichte des Ektoderms wohl zu unterscheiden. Diese bilden Abschnitte einer grösseren präotischen Ektodermverdickung, von welcher nach vorn die buccalen und die supraocularen Sinnesstreifen auswachsen. Sie repräsentiren die Anlagen der Hyomandibularsinnesorgane. Medial von der schräg verlaufenden Buccallinie liegt das Ganglion maxillomandibulare bezw. dessen ventraler Fortsatz, die Anlage des Nervus maxillomandibularis. Der vorderen Wand der geräumigen vorderen Mandibularhöhle (*Praemd.h.*) liegt das Ganglion ophthalmicum an, mit dessen Dorsalseite das kleine Ciliarknötchen verbunden ist. Auf der etwas tiefer liegenden anderen Seite des Schnittes (rechts) ist der dorsale Pol der Augenblasen und in dessen Nachbarschaft der Nervus ophthalmicus profundus getroffen. Die noch dotterreichen dorsomedianen Abschnitte des paraxialen Mesoderms beginnen sich bereits aufzulockern, in freie plumpe Mesodermzellen aufzulösen. Das Hirnrohr, insbesondere die Infundibularregion und das Gebiet der Sattelfalte erscheinen dann allseitig von solchen Zellen umgeben, die zunächst den im Bereiche dieser Mittelhirnbeuge gelegenen Venenplexus herstellen (vergl. Tafel XLVII/XLVIII, Fig. 8, 10, 12). Daran sind aber wohl auch die zum Theil neurogenen freien Mesodermzellen betheiligt (vergl. Textfig. 233). Gegen die Darmwand und die gerade im Schnitte getroffene Anastomose zwischen den beiden Aortenwurzeln behält das Mesoderm noch seine compacte Fügung bei. Diese Gefässe werden alle von Zellen aufgebaut, die von der Seite sich hervorgeschoben haben (vergl. Fig. 138), zum Theil ebenfalls genetisch den Zellen des Ganglion mesencephalicum Trigemini sehr nahe stehen.

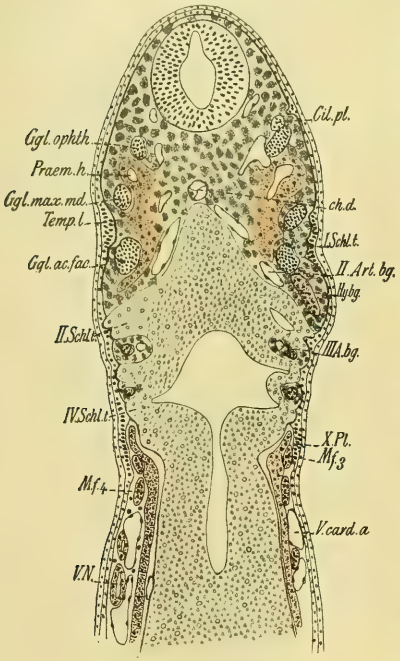

Fig. 283.

Der 80 μ weiter dorsal gelegte Schnitt 283 ist quer durch das Mittelhirn gelegt, dessen Decke noch einschichtig ist. Das hohe, mehrzeilige Epithel der Seitenwand ist sehr zellreich. Der Schnitt geht flach durch die dorsale Wand des Kiemendarmes, erreicht das den letzteren etwas überragende vordere Chordaende und die spaltförmige Abgangsstelle des ventralen Darmlumens. Rechterseits ist die erste Schlundtasche an ihrem dorsalen Ende getroffen, auf welchem das Ganglion des Facialis reitet. Medial von diesem verläuft der zweite Arterienbogen, der auf der anderen Seite bereits mit der Aortenwurzel vereinigt erscheint. Auch das axiale Mesoderm des Hyoidbogens zeigt bereits seinen ursprünglichen Zusammenhang mit den dorsalen Abschnitten des paraxial entstandenen Mesoderms, welches auch in den parachordal gelegenen Theilen in Auflockerung begriffen ist. Zwischen dem Ganglion maxillomandibulare und dem Ganglion acusticofaciale tritt ein solider mandibularer Mesodermbezirk vor, welcher später den dorsalen Abschnitt des Masseter liefern wird. Ihm gegenüber ist jene mächtige präotische Verdickung der Sinnesschichte des Ektoderms entstanden, in welche von der Ventralseite her die prämandibulare und die hyomandibulare Sinneslinie auslaufen. Die beiden Componenten des Trigeminuscomplexes nähern sich einander dorsalwärts. Die Pars ophthalmica ist auf der rechten Seite, im Bereiche ihrer Anschwellung (des Ganglion ophthalmicum) getroffen. Ihr ist das Ciliarknötchen angelagert, dessen Abschnürungsstelle vom

Ektoderm noch durch eine kleine kegelförmige Erhebung des letzteren gekennzeichnet ist. Am Uebergange des Kiemendarmes in den Vorderdarm erfolgt eine erhebliche Verdickung der entodermalen Wand, wodurch die geradezu plötzliche Verengung des Lumens bedingt wird. Die fünften Schlundtaschen treten an der hinteren Wand des Kiemendarmes vor. Sie zeigen zu den dritten Myotomfortsätzen dieselben nachbarlichen Beziehungen wie im vorhergehenden Schnitte. Bis gegen den Fortsatz des vierten Myotomes reicht jene mächtige seitliche Verdickung des branchialen Ektoderms als eine retrobranchiale Platte, welche dorsalwärts in die mächtige Seitenlinie des Vagus übergeht. Auch die letztere erreicht noch nicht das vierte Myotom, welches von 16 μ dünnem zweischichtigen Ektoderm bedeckt wird, während die Seitenlinienverdickung auf 80 μ anschwillt.

Es folgen noch zwei Querschnitte durch die Region des zweiten Myotomes. Der eine derselben (284) ist durch die vordere Hälfte desselben gelegt und geht durch die Furche zwischen den vierten und fünften Schlundtaschen. Er zeigt das zu beiden Seiten der schräg durchschnittenen seitlichen (und hinteren) (vergl. Schnittb. 283) Wand des Kiemendarmes gelegene axiale Mesoderm dorsal in seinem ursprünglichen Zusammenhange mit dem Dorsalsegment, ventral in Ablösung von dem Seitenplattenabschnite (Pericardium). Die freien Mesodermzellen, welche diesen axialen Mesodermabschnitt des fünften Visceralbogens umgeben, sind alle von der Dorsalseite her vorgedrungen. Sie stammen zum Theile von der hinter dem Hörbläschen aufgetretenen Zellgruppe (vergl. Taf. XLV/XLVI, Fig. 15, 13 *Pause*), zum Theile sind es Derivate des zweiten Angiosklerotomes. Wir können also am axialen Mesoderm des vorliegenden Schnittes drei Abschnitte unterscheiden: einen dorsalen, das Dorsalsegment, eine mittlere zu beiden Seiten des Darmes gelegene, intermediäre, branchiale, schräg durchschnittene und daher etwas länger erscheinende Zone und einen ventralen Seitenplattenabschnitt, die Wand der Pericardialhöhle. Würde sich die Verbindung zwischen dem zweiten und dritten Abschnitt — so wie bei den vorhergehenden Visceralbögen — bereits vollends gelöst haben, dann würde der zweite Abschnitt sich ganz wie ein ventraler Myotomfortsatz ausnehmen, dem er, wie wir noch sehen werden, in seinen Leistungen auch vollkommen entspricht. Der Seitenplattenabschnitt reicht in dieser Region nicht bis zur Dorsalseite empor, es ist daher jener intermediäre Abschnitt nur durch freie Mesodermzellen vom Darme getrennt. Der folgende, 40 μ zurückliegende, durch die hintere Hälfte des zweiten Myotomes geführte Schnitt 285 weist nun eine scheinbar ganz unvermittelte Veränderung auf. Die Dorsalsegmente sind durch eine Spalte von jenem seitlichen Abschnitte abgegrenzt, der sich ventralwärts in die beiden Lamellen der Seitenplatten fortsetzt. Dieser mittlere Abschnitt scheint demnach den Seitenplatten anzugehören. Auf der anderen Seite ist dieser mittlere Abschnitt auf kurze Strecke durch den freien Rand der fünften Schlundtasche unterbrochen. Dieser Durchbruch wird in älteren Stadien zur bogenförmigen vorderen Begrenzung der Seitenplatten. Der vordere, mit dem Pericard zusammenhängende ventrale Theil gehört dem fünften Visceralbogen an und löst sich eben von dem Herzbeutel ab. Die Visceralbögen sind ebenso wie die Schlundtaschen schräg zur Axe eingestellt (vergl. Taf. LXI, Fig. 3). Der hinter der fünften Schlundtasche gelegene (Seitenplatten-)Abschnitt ist bereits nahezu vom Dorsalsegment getrennt. In den Spalt zwischen diesen beiden Mesodermabschnitten hat sich die Vena cardinalis anterior von aussen her eingeschoben. Lateral von dieser liegt das Vagusganglion und der Anfang der Seitenlinie, welche nach vorn und ventralwärts in die epi- bezw. retrobranchiale Ektodermverdickung übergeht. Der dorsolateral

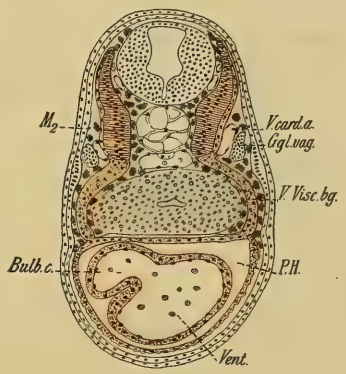

Fig. 284.

von dem hochgradig verengtem Darmrohre gelegene Abschnitt des axialen Mesoderms gehört also ganz unzweifelhaft dem Seitenplattenbezirke zu, der linkerseits (etwas caudal) in seiner ganzen Ausdehnung über der seitlichen Darmwand getroffen ist. Der Unterschied zwischen den beiden Schnitten 284 und 285 ist vor allem darauf zurückzuführen, dass die Schnittrichtung fast parallel zu jener Linie gelegt ist, die von den ventralen Enden der vierten und der vorderen, ebenfalls vom Pericardium bereits isolirten Visceralbögen zum Beginn der Spalte zwischen den Seitenplatten und den Dorsalsegmenten (Mitte des zweiten Segmentes) verläuft (vergl. Taf. XLVII/XLVIII, Fig. 7). Im Bereiche dieser Linie ging der Seitenplattenabschnitt continuirlich in das branchiale Mesoderm über, genau so, wie er im früheren Stadium in ganzer Längenausdehnung in die Segmente überging (vergl. Taf. XLV/XLVI, Fig. 13). Im Schnitte 284, also cranial von dieser Linie, wird ein hinterer Abschnitt jener branchialen Mesodermzone getroffen (vergl. auch Frontalschnitt 282), welche ein Bindeglied zwischen Dorsalsegmenten und Pericardhöhle darstellt und beim Durchbruch der Schlundtaschen in die Visceralbögen gesondert wird, vorn, im Bereiche der Mandibularbögen am breitesten ist, nach rückwärts sich verschmälert und sich ventral von den Seitenplatten abgrenzt.

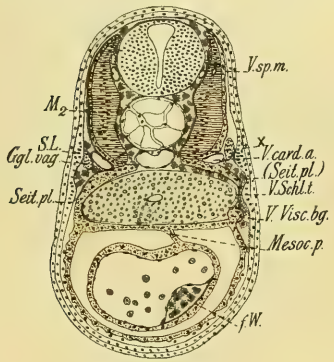

Fig. 285.

Im Bereiche der eben im Durchbruche begriffenen fünften Schlundtaschen hängt dieser ausschliesslich muskelbildende Mesodermabschnitt zum Theil noch mit den Seitenplatten zusammen. Die Ablösung wird durch verschiedene Wachsthumsrichtung, insbesondere durch die einheitliche Abrundung des Herzbeutels bedingt. Jenseits der Linie — ventrales Ende der vierten Schlundtasche — Mitte des zweiten Dorsalsegmentes — im Bereiche des Schnittes 285, liegen bereits die Seitenplatten vor. Der Durchbruch der fünften Schlundtaschen bewirkt die Trennung des muskelbildenden branchialen Mesoderms von den Seitenplatten, welche nicht unter solche Bedingungen gerathen wie jenes. Auf diese Verhältnisse wird an späterer Stelle zurückzukommen sein. Hier soll nur noch darauf hingewiesen werden, dass der ventrale Fortsatz des dritten Myotomes den im Schnitte 284 getroffenen seitlichen, intermediären (visceralen) Mesodermabschnitt an Länge übertrifft. Der ventrale freie Fortsatz der hinteren Hälfte des zweiten Myotomes war hingegen in seiner Entwicklung etwas zurück und ist überhaupt in Folge des Umstandes, dass er nur von einem Theile des Dorsalsegmentes stammt, nie von solcher Ausdehnung, wie die aus voller Segmentbasis hervorsprossenden Fortsätze.

In den beiden Schnitten 284 und 285 ist der Herzschlauch in seinen mittleren Abschnitten getroffen. Der Schnitt 285 geht etwas flach durch die dem ventralen Darmlumen zugekehrte, caudale Ventrikelwand, an deren linker Seite die Anlage des sogenannten fibrösen Wulstes vortritt. Eine noch ziemlich lockere Anhäufung freier dotterhaltiger Mesodermzellen wölbt das Endothel vor. Auf dieser Seite ist auch der Uebergang in die Vorhofsabtheilung getroffen, in deren Bereiche sich noch Reste des Mesocardium posterius vorfinden. Da diese Abschnitte des Herzschlauches bei der Contraction dorsalwärts zu keine erheblichen Excursionen machen, so konnte sich das Mesocardium posterius noch erhalten. Der andere Schnitt 285 trifft die Ventrikelabtheilung in ihrer grössten Breitenausdehnung, am Uebergange in den Bulbus cordis. Letzterer beginnt an der rechten und dorsalen Seite der Ventrikelabtheilung. Die Ebene seines Ostiums bildet mit der Medianebene einen nach vorn offenen Winkel von etwa 45°. Es besteht also an dieser Stelle eine tiefe Einziehung der ventralen und rechten Herzwand. — Diese Verhältnisse veranschaulicht auch die auf Taf. LVI, Fig. 1 abgebildete Innenansicht des Herzschlauches, die von dem auf

Taf. LXII/LXIII, Fig. 13 abgebildeten Modelle durch theilweise Abtragung der vorderen Wand der beiden Endabschnitte des Herzschlauches freigelegt wurde. Der lyraförmige Schnitt durch den linken hinteren Abschnitt ist annähernd parallel mit dem etwas weiter dorsal geführten Frontalschnitt der Textfig. 280 geführt. Die untere bogenförmige Begrenzung wurde durch einen Schnitt parallel der auf Taf. LXII/LXIII, Fig. 13 dargestellten Schnittlinie des Pericardium parietale, unmittelbar vor der Einmündung der Dottervenen, gewonnen. Die letztere Schnittlinie geht also ebenso wie die beiden divergirenden Schenkel des schleifenförmigen Schnittes durch die Wand des Sinus venosus, die übrigen mittleren Abschnitte des schleifenförmigen Schnittes eröffnen den Vorhof. Damit ist von hinten her die Innenansicht des caudalen Endes des Herzschlauches freigelegt, welches nach vorn, ventralwärts zu umbiegt. Die Concavität dieser Krümmung tritt ins Innere als eine quere Leiste vor, an welcher die Wand der Ventrikelabtheilung von der des Sinus venosus nur durch einen schmalen, zwischengelagerten Streifen der Vorhofwand getrennt wird. Gegen die Convexität der Krümmung nimmt die Vorhofwand (2) an Ausdehnung zu. Die Ventrikelabtheilung (3) biegt nun in nahezu transversaler Ebene von links nach rechts hinüber, ist also hufeisenförmig gestaltet. Rechts und dorsal setzt sie sich in den engen Bulbusabschnitt fort (6). Letzterer wendet sich in S-förmiger Krümmung der Medianebene, dem Truncus arteriosus zu (vergl. Taf. XLVII/XLVIII, Fig. 8). Seiner proximalen Krümmung, deren Concavität nach rechts und dorsalwärts gerichtet ist, entspricht an der gegenüberliegenden medialen Wand eine Einziehung der Herzwand, die ins Innere vortritt, proximale Knickungsleiste (*p. K. l.*). Sie sondert einen proximalen, an den Ventrikel angrenzenden Abschnitt von einem mittleren Abschnitt des Bulbusrohres, welcher sich allmählich ausweitet. Die Anlage des sogenannten fibrösen Wulstes (1) beginnt am Uebergange des Sinus venosus in die Vorhofwand, am Firste der von den beiden Wandabschnitten gebildeten Falte und endigt an der linken Ventrikelwand. Ihre Längenausdehnung beträgt 0,2 mm. Das erste Auftreten dieser subepithelialen Zellansammlung fällt ins Stadium 39. Erst sind es nur wenige Zellen, die aus dem noch dotterreichen Endocardepithel austreten — zum Theil nach paratangentialen Theilungen —. Dies erfolgt genau an der Concavität jener ersten Krümmung des Herzschlauches. Auch der noch einschichtige, dotterreiche, myoepicardiale contractile Mantel, in welchem bei der angewendeten Tinction (Paracarmin — Bleu de Lyon) noch keine fibrillären Differenzirungen, wohl aber deutliche Zellgrenzen nachweisbar sind, ist an jener Stelle verdickt. An der Convexität der Krümmungen weitet sich der immer mehr Blut fassende Hohlraum aus, und die Wand verdünnt sich. Es dürfte also an der Concavität Stauungswachsthum herrschen, welches im Endocard zum Austritte und zum Freiwerden von Mesodermzellen führt, da die Oberflächenvergrösserung daselbst eine sehr beschränkte ist. Die Richtung und der Druck des Blutstromes gestatten solche Verdickungen an der Concavität so enger Krümmungen des Herzschlauches. Vielleicht begünstigt er sie sogar. Als Entstehungsbedingung der Verdickung beider Schichten des Herzschlauches kommt somit ungleiche Ausweitung des in beengtem allgemeinen Längenwachsthume in scharfe Krümmungen sich legenden Schlauches in erster Linie in Betracht. Gemäss der verschiedenen functionellen Beanspruchung äussert sich dieses Stauungswachsthum in beiden Schichten verschieden. — Die ganze Gestaltung und Differenzirung dieses Seitenplattenderivates ist lediglich die epigenetische Folge der Flüssigkeitsansammlung und der überaus günstigen Ernährungs- bezw. Stoffwechselbedingungen. Es kann keinem Zweifel unterliegen, dass jeder Seitenplattenabschnitt unter solche Bedingungen gesetzt, in innerer Anpassung genau dasselbe leisten würde. Dies bestätigen Fälle von ganzer oder theilweiser Duplicität bei Amphibienkeimen.

Im **Stadium 41,** gleich nach dem Verlassen der Eihüllen, sieht der junge Organismus, wie Semon (1893) bemerkt, noch recht unentwickelt aus. „Der Mund ist noch nicht nach aussen durchgebrochen, ebensowenig die Kiemenspalten, die Kiemenbogen tragen noch keine Kiemen, von Extremitäten ist noch keine Spur zu

entdecken. Die Thierchen liegen für gewöhnlich bewegungslos auf dem Grunde, auf einer Seite; wenn beunruhigt, schwimmen sie planlos eine Strecke davon, um sich gleich wieder herabsinken zu lassen" (p. 43). Die jungen Fischchen sind im lebenden Zustande so durchscheinend, dass fast alle Organe bei der Oberflächenbetrachtung (SEMON, 1893, Taf. 6, Fig. 41) zu erkennen sind — „vor allem der pulsirende Herzschlauch, dessen Ventrikelabtheilung sich immer deutlicher von der Vorhofabtheilung abgrenzt (Canalis auricularis)". Unmittelbar hinter der Herzgegend wölbt sich an der Ventralseite die Leberanlage vor, auf welche das längsgestreckte Entodermmassiv folgt. Im Gebiete des Vorderkopfes fällt vor allem das stärkere Vortreten des frei vorwachsenden Hyoidbogens (Operculums) auf, dessen convexer Rand die dritten Visceralbögen zu überragen beginnt. In der Region der Mundbucht zeigt das Profil eine tiefe Einsenkung, welche vorn durch die Vorwölbung des Vorderhirnes begrenzt wird. Die anfänglich so erheblich vortretenden Augenblasen werden relativ, infolge der Entfaltung der nachbarlichen Gebilde immer kleiner und bei der Auskrümmung des Hirnrohres der Mitte des Vorderkopfes relativ immer mehr genähert. Auch das Hörbläschen, dessen erste Fortsatzbildung in Ausnützung freier Wachsthumsgelegenheit als Recessus Labyrinthi sich hackenförmig nach hinten umkrümmt, tritt immer mehr in die Tiefe. Die anfänglich transversal eingestellten Dorsalsegmente beginnen sich mit ihren ventralen und dorsalen Abschnitten in caudaler Richtung auszubiegen und zu verlängern. Die an das vordere Chordaende verankerten mittleren Abschnitte behalten ihre ursprüngliche Lage bei. Auf diese Weise kommt die bekannte Winkelstellung der Myotome zu Stande, wodurch eine erhebliche Vergrösserung der Ursprungs-, bezw. Insertionsfläche erreicht wird. Caudalwärts nehmen die Myotome, deren wir im Ganzen etwa 40 zählen, an Breite und Länge ab und gehen in den terminalen, unsegmentirten teloblastischen Mesodermabschnitt über. Der dorsale Flossensaum reicht nun bis ins Gebiet der vorderen Myotome vor und nimmt stetig an Breite zu. Der ventrale Flossenraum reicht erst bis an die Cloake heran.

Am Medianschnitt (vergl. Taf. LXI, Fig. 3) zeigt sich, dass die Auskrümmung des Hirnrohres, sowie die Ausweitung und die Annäherung der Infundibularegion an das vordere Chordaende, ganz langsam zwar, aber stetig zunimmt. Durch diese Bewegung und die Verdickung der mitfolgenden Hypophysenknospe wird die vordere Wand des Kiemendarmes in ihrer Gestaltung unmittelbar beeinflusst. Das dotterreiche Entoderm hielt schon in früheren Stadien mit dem von grösseren Abschnitten der Blastulawand stammenden und zu intensiverem Wachsthum befähigten Neuralrohre nicht gleichen Schritt. Der Darmscheitel war schon im vorhergehenden Stadium durch das vordrängende Zwischenhirn vom vorderen Chordaende etwas abgehoben worden. Zwischen der Hypophyse und dem vorderen Chordaende verläuft die quere Anastomose der Aortenwurzeln. — Die dorsoventrale Einengung der Kiemendarmhöhle hat weitere Fortschritte gemacht. Um so länger erscheinen die Ausladungen der Schlundtaschen, die von den zweiten Schlundtaschen an in der Reihenfolge ihrer Entstehung bezw. der Abnahme der seitlichen Fältelung des beengt wachsenden Entoderms successive immer kürzer werden. Sie convergiren ventralwärts ein wenig, und die noch ganz unansehnlichen fünften Schlundtaschen zeigen schon fast eine transversale Einstellung. Das Lumen des noch kurzen Vor(der)darmes ist durch die Dickenzunahme seiner beengt wachsenden Wandung noch mehr verkleinert worden; es bildet eine ganz enge Communication zwischen dem Kiemendarme und der Theilungsstelle des Darmlumens in den dorsalen (Haupt-)Abschnitt und das sogenannte ventrale Darmlumen. Die vordere dem Pericardium zugewendete Wand des letzteren erscheint nun von der ventralen Wand scharf abgesetzt. Der Ausguss zeigt an dieser Stelle eine kantige Begrenzung, an welcher distincte Ausladungen noch nicht bestehen. Die an einer scharfen Umbiegung, in Ausnützung freier Wachsthumsgelegenheit entstandene marginale Ausladung weist eine wellige Begrenzung auf. Diese Vorwölbung repräsentirt die erste Anlage der Leber (Leberplatte). Die übrigen Abschnitte des ventralen, sowie das dorsale Darmlumen zeigen keine wesentlichen Veränderungen.

In der Seitenansicht des auf Taf. XLVII/XLVIII, Fig. 9 und 10 abgebildeten Modelles zeigt sich Folgendes. Am Vorderhirn beginnt die seitliche Wand dorsal von der Abschnürungsstelle der Augenblasen vorzutreten (Hemisphärenbildung) und sich gegen das Zwischenhirn durch eine leichte Einsenkung abzugrenzen, das Velum transversum. Die Region der Lobi olfactorii ist noch nicht deutlich abgrenzbar. Gegen die knapp vor der ersten Ringfalte ausladende Epithelknospe, die Epiphyse, steigt die vordere Wand des Zwischenhirnes, das sogenannte Zirbelpolster, ganz allmählich an. Zu beiden Seiten der Vorderhirnhemisphären treten die sehr tief ausgehöhlten Augenbecher vor, deren Becherspalten der Mundöffnung zugewendet sind. Die Augenbecher verdecken in der Seitenansicht die inneren Carotiden, welche unmittelbar hinter den Augenblasenstielen (Fig. 9) zwischen diesen und den ciliaren Mesodermblasen auftreten. An ihrer Aussenseite werden sie von der Vena infraocularis gekreuzt, die an der Ventralseite des Vorderhirnes dem Spalt zwischen dem Mandibularbogen und der Ciliarblase zustrebt. Vor dem Eintritte in diesen Spalt vereinigt sie sich mit der inzwischen aufgetretenen Vena mandibularis. Letztere wurzelt in der Nachbarschaft der Schilddrüsenknospe, woselbst sie mit der Vene der gegenüberliegenden Seite in Verbindung steht. Dann tritt sie unter der ventralen Verbindung zwischen den beiden ersten Visceralbögen an die Aussenseite des Mandibularbogens, den sie in der Richtung gegen die vorerwähnte Spalte schräg überkreuzt. Der durch die Vereinigung der Vena infraocularis mit der Vena mandibularis entstandene Venenstamm (Vena pterygoidea) senkt sich dorsal von der Carotis in die Tiefe und tritt in einen an der Seite der Mittelhirnbeuge aufgetretenen weitmaschigen Venenplexus ein (Fig. 10). Letzterer wurde von der freien Mesodermzellen der in Auflösung begriffenen mittleren Abschnitte des paraxialen Mesoderms gebildet. Die präotischen Abschnitte des letzteren (die Ciliar-, vordere und hintere Mandibularblase) zeigen, wie bereits erwähnt, in ihrer Anordnung gewisse — nebensächliche — Varianten. In dieser Entwicklungsperiode sind die vorderen Mandibularhöhlen (*Präm. H.*) die grössten Kopfhöhlen. Die nur ganz kurze Zeit bestehenden hinteren Mandibularhöhlen sind schon längst obliterirt. Dieser Mesodermabschnitt liegt zwischen dem Ganglion maxillomandibulare und dem Ganglion acusticofaciale. Zwischen ihm und dem dorsalen Ende der ersten Schlundtasche tritt eine das Blut aus dem vorerwähnten Venenplexus abführende Vene nach aussen, die neu gebildete Vena capitis lateralis. Sie wendet sich über dem Rande der ersten Schlundtasche der Aussenseite des Ganglion acusticofaciale zu und tritt zwischen zwei knötchenförmigen Erhebungen desselben hindurch. Die ventrale, dem dorsalen Rande der ersten Schlundtasche unmittelbar angelagerte Componente wird als epibranchiales Ganglion bezeichnet, das dorsal von der Vene gelegene, dem Ektoderm zugewendete Knötchen repräsentirt den grössten Theil des Lateralganglions des Facialis. Von der Zellmasse des epibranchialen Ganglions sprosst ein ventraler Fortsatz hervor, die Anlage des Nervus hyomandibularis, welcher zwischen der ersten Schlundtasche und dem sich immer mehr verbreiternden axialen Mesoderm des Hyoidbogens gelegen ist. In ihrem weiteren Verlaufe beschreibt die Vena capitis lateralis ventral von der Hörblase einen ventralwärts convexen Bogen und tritt an die Aussenseite der noch indifferenten Zellmasse des Glossopharyngeus. Dieselbe schwillt ventral von der Vene zum Ganglion epibranchiale an. Dann tritt die Vene zwischen den beiden Schenkeln der Glossopharyngeus-Vagusanlage in die Tiefe und vereinigt sich mit der Vena capitis medialis zur Vena cardinalis anterior. Die Vena capitis medialis zeigt ihren typischen Verlauf: sie wurzelt ebenfalls in dem an der Mittelhirnbeuge gelegenen Venenplexus und zieht medial von den Ursprüngen der Hirnnerven, dem Hirnrohre unmittelbar anliegend, bis an die Abgangsstelle des Glossopharyngeus-Vagus. An dieser Stelle nimmt sie die ganz kurze, ventral von der Vago-Accessoriusanlage gelegene Vena occipitalis medialis auf und biegt um den vorderen Rand des ersten Dorsalsegmentes herum. Der vor dem letzteren gelegene, ganz kurze postotische Abschnitt des unsegmentirten Mesoderms hat sich zum Theile in freie Mesodermzellen aufgelöst (hintere Zellgruppe Taf.

XLV/XLVI, Fig. 15 *Pause*). Die Vereinigung der Vena capitis medialis und lateralis erfolgt ventral an der Stelle, wo sich die Glossopharyngeus-Vagusanlage in ihre beiden Componenten theilt. Der Anfang der Vena cardinalis anterior wird vom Vagusganglion überlagert. Dann tritt die Vene in den Spalt zwischen den Dorsalsegmenten und den Seitenplatten ein und wird von den ventralen Myotomfortsätzen überwachsen. Die in der Fig. 9 dargestellten, in der Nachbarschaft des kleinen, nur von der hinteren Hälfte des Segmentes gebildeten zweiten Myotomfortsatzes gelegenen Venenzweigchen sind nicht constant anzutreffen. — Die dritten und vierten Myotomfortsätze werden immer länger und schieben sich an der Oberfläche der Seitenplatten ventral- und cranialwärts vor. In ihren proximalen Abschnitten werden sie dünner, stielförmig ausgezogen. Die Concavität der ehemaligen Grenzfalte gewährt ihnen ungehinderte Gelegenheit zum Vorwachsen. Die folgenden Myotomfortsätze müssen sich über die Vorniere hinwegschieben und sind etwas gedrungener und kürzer. Das rege Längenwachsthum des vom Cardinalvenenblute umspülten Gangsystemes der Vorniere führt zu einer Aufknäuelung derselben. Die beiden Hauptcanälchen (Trichtercanälchen) biegen sich immer weiter aus. — Die beiden Nephrostome haben bereits ihre definitive Lagerung eingenommen. Das Sammelrohr ist in drei Schleifen gelegt, von denen die distale bis an das vordere Ende der Vorniere vorragt. Ein dichtes Venennetz (am abgebildeten Modelle zum Theil entfernt) umspinnt die Vorniere. Die vordere Randvene dieses Netzes wird von der Vena cardinalis anterior gebildet, deren Vereinigung mit der hinteren Cardinalvene also noch im Bereiche des Venennetzes erfolgt. Der Ductus Cuvieri wurzelt in diesem Venennetze, gegenüber dem vierten Myotome. Seiner vorderen Wand ist der ventrale Fortsatz dieses Segmentes dicht angelagert. Er tritt in schiefer Richtung durch die in diesem Bereiche noch dicht einander anliegenden Seitenplatten hindurch und mündet mit benachbarten Dottervenen in den Sinus venosus ein (Fig. 10). Der Sinus venosus lässt sich nicht deutlich gegen die Vorhofabtheilung des Herzens abgrenzen. Dagegen wird die Einschnürung des Canalis auricularis und insbesondere die des Ostium Bulbi immer tiefer (Fig. 9, 10). Am Arteriensysteme bemerken wir im Bereiche des Hyoidbogens eingreifende Veränderungen. Im vorhergehenden Stadium war der zuerst aufgetretene primäre Arterienbogen durchgängig, der laterale Gefässbogen erst im Entstehen. Nun ist dieser ausgeweitet und der primäre in seinem mittleren Abschnitte discontinuirlich geworden. Reste desselben sind noch vorhanden und zeigen uns seinen Verlauf an. Die Ursprungsstelle des primären Arterienbogens ist von der des secundären fast um die ganze Länge des cranialen Truncusastes entfernt, der auf diese Weise zur proximalen Verlängerung des ersten Arterienbogens wurde. Die laterale Gefässschlinge des Hyoidbogens entspringt dicht an der Umschlagsstelle des Pericardiums, an der Aussenseite des cranialen Truncusastes. Dann wendet sich das Gefäss an der Vorderfläche der zweiten Schlundtasche der Furche zwischen den beiden ersten Schlundtaschen zu und vereinigt sich etwas oberhalb der Mitte der Schlundtaschen mit dem erhalten gebliebenen Abschnitte des primären Arterienbogens. Der primäre Arterienbogen ist also nur in seinem ventrolateralen Abschnitte der Rückbildung verfallen. Offenbar bietet die weiter ventral entspringende neue Bahn dem Blutstrom günstigere Bedingungen dar, desgleichen der die Hauptrichtung des cranialen Truncusastes fortsetzende erste Arterienbogen. Zwischen diesen beiden ventralen Arterienbahnen ist das axiale Mesoderm des Hyoidbogens gelegen. Die dritten und vierten Arterienbögen entspringen mittelst gemeinschaftlicher Wurzelgefässe aus dem Truncus arteriosus. Diese Wurzelgefässe bilden die caudalen Truncusäste. Die dritten und vierten Arterienbögen, von denen der letztere noch nicht continuirlich zu verfolgen ist, verlaufen an der medialen Seite der axialen Mesodermstränge, die sie also in der Seitenansicht vollkommen verdecken (Fig. 9). Die Vereinigungsstelle der beiden Aortenwurzeln ist in der Seitenansicht nicht zu erkennen. Das Netzwerk des Vornierenglomerulus wird immer dichter und zeigt ebenso wie das Dottervenennetz — wie wohl nicht anders zu erwarten ist — keine constante Anordnung. Die einzelnen Gefässschlingen und -züge

verlaufen vorwiegend in der Längsrichtung und gestalten sich in formaler Anpassung an den Blutstrom aus. Der Vornierenglomerulus liegt beiderseits dem Entoderm in seiner hinteren Hälfte dicht an, in der vorderen Hälfte beginnt die Splanchnopleura im Umschlagswinkel die Gefässschlingen von der Darmwand abzudrängen. In Ausnützung einer durch die Vorwölbung des Glomerulus bedingten günstigen Wachsthumsgelegenheit schiebt sich das cubische Epithel keilförmig vor, womit die Bildung des dorsalen Gekröses eingeleitet wird. Der hintere Theil des Glomerulus steht durch vereinzelte kleine, 12—18 μ im Durchschnitte zeigende Gefässe, welche in den Modellen und Tafelabbildungen durch ein Versehen nicht wiedergegeben wurden, mit dem Dottersacknetz in Verbindung. Diese kleinen Arteriolaevitellinae spielen keine besondere Rolle, denn das Dottergefässnetz wird hauptsächlich von den weiter rückwärts direct von der Aorta abgehenden und nicht segmental angeordneten Dotterarterien gespeist.

Die auf Taf. LXII/LXIII, Fig. 15 abgebildete Ventralansicht eines zweiten Modelles des Entoderms und des Gefässsystemes des Vorderkörpers lässt beim Vergleiche mit den correspondirenden Ansichten jüngerer Stadien (Fig. 13, 11, 9, 6, 2) die stetig fortschreitende Verkürzung der oralen Berührungszone bezw. die Verlängerung jener kielförmigen Vorragung der ventralen Wand des Kiemendarmes erkennen (vergl. auch Taf. LXIV/LXV, Fig. 10 und 12). Diese Erscheinung wird durch das allmähliche Zusammenrücken der Mandibularbögen bedingt, welche das Ektoderm vom Entoderm abdrängen. Vorn, in der Nachbarschaft des Vorderhirnes ist die orale Berührungszone am breitesten. Hier befinden sich die (auch in Fig. 4, Taf. LXIV/LXV) mit * bezeichneten soliden Ausladungen. An den seitlichen, den Mandibularbögen zugekehrten Wandabschnitten des Kiemendarmes treten die ganz unscheinbaren prämandibularen Entodermfalten vor. Diese convergiren mit den ersten Schlundtaschen dorsalwärts (vergl. auch Taf. LVII/LVIII, Fig. 10) und verstreichen unter der Stelle, wo sich die ersten Arterienbögen dem Darmscheitel zuwenden. Die in der Verlängerung jenes kielförmigen Vorsprunges der ventralen Wand des Kiemendarmes gelegene, vom Truncus arteriosus und seinen vorderen Aesten zwingenförmig umfasste Schilddrüsenknospe beginnt sich gegen die ventralen Ausläufer der ersten Schlundtaschen deutlicher abzugrenzen und tritt gerade an der Stelle vor, wo sich das Pericardium auf den Herzschlauch umschlägt. — Die ersten Arterienbögen weisen noch immer den grössten Durchmesser auf. Die an ihrem Uebergange in die dorsalen Aortenwurzeln entspringenden Carotiden streben einander fast parallel (Taf. LXII/LXIII, Fig. 15) der Seitenfläche des Vorderhirnes zu. — Der nach rechts sich auskrümmende Bulbus cordis verdeckt in der Vorderansicht den caudalen Truncusast dieser Seite. Der Ursprung des Bulbus cordis, das eingeengte Ostium Bulbi, befindet sich an der Hinterseite der sich halbkugelig vorwölbenden Ventrikelabtheilung des Herzens und ist daher in der Ventralansicht nicht zu sehen.

Die Innenansicht der Kammer- und Bulbusabtheilung des Herzens ist an diesem Modelle durch einen Frontalschnitt freigelegt und auf Taf. LVI, Fig. 2 und 3 dargestellt worden. Die Figur 2 (Ansicht der dorsalen Wand von der Ventralseite) zeigt die nachbarlichen Beziehungen zwischen dem Canalis auricularis und dem Ostium Bulbi. Beide sind durch eine nahezu median gelagerte, wulstförmig vortretende schmale Zone der Ventrikelwand von einander getrennt (Bulboauricularwulst). Die Mündung des Canalis auricularis (6) ist viel grösser als jene des Ostium Bulbi. Vom Canalis auricularis weg erweitert sich der Herzschlauch sehr rasch (linker Schenkel der Ventrikelschleife), um sich nach rechts gegen das Ostium bulbi allmählich zu verengen. Der Ventrikeldurchschnitt zeigt also eine birnförmige Begrenzung. Abnormer Weise war die Endocardverdickung der Kammerwand, die Anlage des fibrösen Wulstes (5), nicht continuirlich. Ein dorsaler Abschnitt war im Bereiche des Canalis auricularis vorhanden und erstreckt sich auch auf die benachbarten Abschnitte der Vorhofswand, die den First der Concavität der proximalen Herzkrümmung bildet, ein ventraler Abschnitt trat an der linken caudalen Wand der Kammer

vor. Zwischen beiden war eine indifferente Zone des Endocardiums eingeschaltet. — Offenbar liegt eine secundäre Sonderung einer einheitlichen Verdickung vor, welche an der locker gefügten, noch aus freien, dotterhaltigen Mesodermzellen bestehenden Ansammlung unter dem Einflusse der Contraction zu Stande kommen konnte. Der Bulbus cordis zeigt die proximale und distale Ausbiegung. An der Convexität der letzteren tritt an der inneren Oberfläche der hinteren Wandung jene Leiste vor, welche den erweiterten mittleren vom distalen Abschnitt des S-förmigen Bulbusrohres trennt. Auch der distale Bulbusabschnitt ist sehr geräumig und geht mit weiter Oeffnung in den Truncus arteriosus über, aus dem zu beiden Seiten die Arterienbögen hervorgehen. Der Truncus arteriosus ist genau so wie an Amphibienlarven sehr breit und (in sagittaler Ausdehnung) kurz.

Die Dorsalansicht desselben Modells (Taf. LXII/LXIII, Fig. 16) zeigt die Verbreiterung des Kiemendarmes in der Gegend der zweiten Schlundtaschen, die mit einander nach vorn unter einem Winkel von ca. 120° convergiren. An der Hinterseite der dorsalen Enden der ersten Schlundtaschen treten die hyomandibularen Sinnesplatten vor, mit denen sich die buccalen (prämandibularen) Sinneslinien vereinigen. Die fünften Schlundtaschen haben bereits das Ektoderm erreicht und damit die fünften Visceralbögen caudalwärts abgegrenzt. Zwischen den dorsalen Enden der vierten Schlundtaschen erfolgt die Vereinigung der beiden Aortenwurzeln. Ihre quere Anastomose liegt unmittelbar hinter der kolbenförmigen, dorsoventral etwas abgeplatteten Hypophyse. Zu beiden Seiten und etwas vor der breiten Basis der Hypophyse treten die Riechsäckchen an der Innenseite des Ektoderms vor und sind nun fast an ihrer ganzen Circumferenz, namentlich aber vorn und seitlich gegen die Umgebung abgesetzt. Die Abschnürung der Riechsäckchen erfolgt in derselben Weise wie die der Hörbläschen, der Linsenknospe und der Ciliarverdickung des Ektoderms in äusserster Ausnützung der durch die Eindellung eröffneten Wachsthumsgelegenheit. Durch das beträchtliche Vorwachsen und die Abhebung wurde die Riechplatte zum Riechsäckchen umgewandelt; die äussere Oberfläche der Riechplatte weist an der Sinnesschichte keine Einsenkung auf. Das Säckchen besitzt nun ein ventrales Lumen, welches mit den an der Ventralseite des Vorderkopfes, zu beiden Seiten und vor der Mundbucht gelegenen Riechgrübchen (vergl. Taf. LXIV/LXV, Fig. 7) nicht communicirt. Diese sind ganz seicht und zeigen lediglich die Stelle an, wo das aus dem indifferenten, einschichtigen Ektoderm hervorgegangene Riechepithel der Deckschichte entbehrt.

Die äussere Mundbucht wird von der rinnenförmigen Einsenkung der inneren Mundbucht durch die breite Zellmasse des oralen Darmendes getrennt, die nach den beiden Seiten hin in die einschichtige, aus hohen prismatischen Zellen bestehende vordere Wand der ersten Schlundtasche übergeht (Taf. LXIV/LXV, Fig. 7, 8). Nur im Bereiche der prämandibularen Entodermfalte besteht eine geringe Verdickung (vergl. auch Fig. 7 *p.m.Schlt.*). Die ventromediane Wand des Kiemendarmes tritt, wie in Fig. 8, wulstförmig vor, wodurch der Höhendurchmesser der Kiemendarmhöhle in der am Ausgussmodelle dargestellten Weise eingeengt wird. Diese Vorwölbung grenzt sich gegen die seitlichen, den Mandibularbögen zugekehrten Wandabschnitte durch die mit × bezeichneten Furchen ab, in welche die ersten Schlundtaschen auszulaufen scheinen. Die Ausladungen der ersten Schlundtaschen reichen nicht viel über die mit dem Verweisstrich gekennzeichnete Stelle hinaus. Die Schlundtaschen sind nahezu transversal eingestellt, die Schilddrüsenknospe liegt unter der Vorwölbung am Boden der Kiemendarmhöhle.

An dem auf Taf. LXX/LXXI, Fig. 2 bei 210-facher Vergrösserung dargestellten Sagittalschnitt durch das orale Darmende und die äussere Mundbucht zeigt sich, dass dieses von einer einschichtigen Lage abgeplatteter ektodermaler Zellen überkleidet ist, welche sich in die Deckschichte der nachbarlichen Regionen fortsetzt. Diese Zellschichte besteht aus cubischen oder bereits etwas abgeplatteten Elementen, die ihren Dotterinhalt schon zum grössten Theile verbraucht haben. An einer circumscripten Stelle, im

Bereiche der cranialen Hälfte der oralen Berührungszone, ist diese Ektodermschichte ganz erheblich verdünnt und wird von den unter ihr gelegenen grossen, schollenförmigen Entodermzellen ein wenig nach aussen vorgewölbt. Die Sinnesschichte des Ektoderms greift auf die orale Berührungszone nicht über. Sie umgiebt dieselbe von allen Seiten. Am vorderen Ende der Berührungszone setzt sich die Sinnesschichte in die Hypophysenknospe fort, die nicht genau median getroffen ist und daher die epitheliale Anordnung ihrer Elemente nicht deutlich erkennen lässt. — Vergleichen wir diesen Schnitt mit einem etwas seitlich von der Medianebene und zudem etwas schief geführten Längsschnitt durch das orale Darmende eines jüngeren Embryos (Stad. 33, Taf. LXX/LXXI, Fig. 1), so zeigt sich, dass — abgesehen von den durch die verschiedene Schnittrichtung bedingten Unterschieden in der Ausdehnung der oralen Berührungszone — die Deckschichte im vorliegenden Stadium nicht mehr vor der Abgangsstelle der Hypophyse aufhört, sondern sich in continuirlicher Schichte bis an das orale Darmende verfolgen lässt. Dieses Verhalten ist, wie die Untersuchung der Zwischenstadien lehrt, dadurch zu Stande gekommen, dass sich die Deckschichte von vorn her über die in früheren Stadien frei liegende, aus dem indifferenten einschichtigen Ektoderm hervorgegangene Hypophysenknospe vorgeschoben hat, so dass diese nun als ein Derivat der Sinnesschichte erscheint, obgleich sie ebenso wie die Riechplatten und Labyrinthblasen dem primitiven, einschichtigen Ektoderm entstammt. An der Stelle, wo das Ventralprofil des Vorderkopfes jene rechtwinklige, die Abgangsstelle der Hypophyse kennzeichnende Einsenkung aufweist, setzt sich nunmehr die Deckschichte unmittelbar in die einschichtige, das orale Darmende überlagernde Ektodermlage fort. Auch in diesem ursprünglich einschichtigen Territorium des Ektoderms ist die Sonderung einer Sinnes- und Deckschichte unterblieben. Die äussere Mundbucht sinkt an Sagittalschnitten nicht so auffällig ein, weil sie vor allem durch das ventrolaterale Vortreten der Mandibularbögen zu Stande kommt. Ein Frontalschnitt durch die äussere Mundbucht und das orale Darmende ist in Textfig. 286 dargestellt. An solchen Schnitten treten die Beziehungen des Entoderms zu den palissadenförmig an einander gereihten hohen Zellen der Sinnesschichte des Ektoderms deutlich in Erscheinung. Die

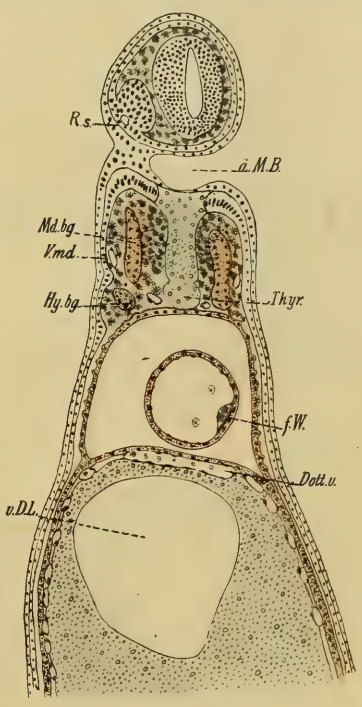

Fig. 286.

das Entoderm überlagernde, in der Fortsetzung der Deckschichte der nachbarlichen Ektodermabschnitte gelegene ektodermale Zellschichte hat sich in der Mitte am Grunde der äusseren Mundbucht (oder besser Mundrinne) erheblich verdünnt, ist aber noch continuirlich. An der seitlichen Begrenzung der Mundbucht ist die Deckschichte des Ektoderms flach angeschnitten. Unmittelbar vor dieser Stelle ist das eine Riechsäckchen getroffen, welches ein durch die Zusammenschiebung und Einziehung der Randabschnitte der ursprünglich flach ausgebreiteten Zellplatte entstandenes centrales Lumen aufweist. Dieses ist gegen die Deckschichte durch eine Lage abgeplatteter Zellen der Sinnesschichte begrenzt. Insofern ist also die Zusammenschiebung oder Abschnürung in etwas atypischer Weise erfolgt. Ein Querschnitt (Textfig. 294) wird über diese Verhältnisse bessere Aufschlüsse geben. — In der Visceralregion ist auf der einen, etwas mehr ventral gelegenen Seite die ventrale Verbindung zwischen den beiden ersten Visceral-

bögen getroffen, auf der anderen Seite erscheinen diese bereits gesondert; medial von ihnen die distalen Abschnitte der Venae mandibulares, welche alsbald median mit einander in Verbindung treten werden. Die ventromedian gelagerte Schilddrüsenknospe ragt pilzförmig vor und beginnt sich bereits von jenem ventralen kielförmigen Vorsprunge der Wand des Kiemendarmes, an dessen distalem Ende sie entstanden ist, durch rascheres Wachstum unter Bildung seitlicher Abschnürungsfurchen allmählich zu sondern (vergl. Taf. XLVII/XLVIII, Fig. 10). Die Vena mandibularis ist linkerseits an der Oberfläche des Mandibularbogens getroffen, rechterseits liegt ein kleiner ventraler Seitenzweig vor. — Das Pericardium (parietale) weist nur an seiner inneren freien Seite, unter dem Drucke der vom pulsirenden Herzschlauche in steter Bewegung gehaltenen Cölomflüssigkeit, eine glatte Begrenzung auf. An der unter anderen Spannungsverhältnissen stehenden, die Convexität der Wölbung bildenden, dem Ektoderm zugekehrten Seite zeigen die noch dotterhaltigen Zellen zackige und zipfelige Fortsätze, welche den Austritt der Zellen aus dem epithelialen Verbande, das Freiwerden von Mesodermzellen erleichtern. Paratangentiale Theilungen spielen hierbei eine gewisse Rolle. So beginnt sich das parietale Blatt der Seitenplatten als sogenanntes Bindegewebsepithel zu differenziren, während das viscerale Blatt — unter den günstigsten Stoffwechselbedingungen anscheinend noch immer ohne Differenzirung von Fibrillen als abgeplattetes Epithel eine celluläre Function hochzüchtend — den Blutkreislauf unterhält. Der fast kreisförmige Durchschnitt der Kammer des Herzens zeigt an seiner linken Wand (im Bilde rechterseits) jene noch unansehnliche Endocardverdickung, die Anlage des sogenannten fibrösen Wulstes. Die dem Herzen zugekehrte vordere Wand des flach durchschnittenen ventralen Darmlumens hat sich in dem dorsal von der eigentlichen Leberanlage gelegenen Theile erheblich verdünnt. Zwischen ihr und dem Pericardium sammeln sich die Dottervenen zum Sinus venosus.

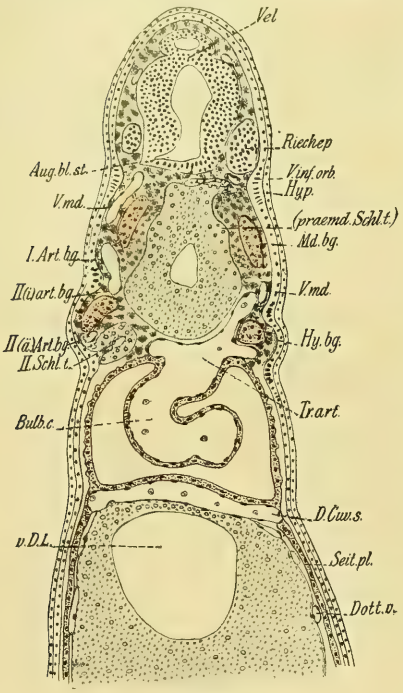

Fig. 287.

Der Schnitt 287 trifft 150 μ dorsal zugleich mit dem Velum transversum sowie der Abgangsstelle der Augenblasenstiele und der inneren Mundbucht das arterielle Ende des Herzschlauches und die Stellen, wo die Ductus Cuvieri die Seitenplatten durchbrechen. Der Uebergang des Herzschlauches in den Truncus arteriosus erfolgt in der Ebene des Umschlages des Pericardiums. Diese Ebene liegt annähernd parallel mit den benachbarten Abschnitten der ventralen Wand des Kiemendarmes und bildet also mit der frontalen der Chorda möglichst parallelen Schnittebene einen caudalwärts offenen Winkel. Im vorliegenden Schnitte ist rechterseits der ganz kurz gewordene craniale Truncusast erreicht, der sich in die ersten Arterienbögen und die seitlichen Gefässschlingen des Hyoidbogens theilt. Die letztere tritt, wie die andere Seite des Schnittes erkennen lässt, an der Vorderseite der zweiten Schlundtasche gleich an die caudale Seite des axialen Mesodermstreifens. Der erste Arterienbogen ist auf dieser Seite an der Stelle getroffen, wo er die ventralen Ausläufer der ersten Schlundtaschen überkreuzt. Die Verbreiterung des Lumens zeigt die Abgangsstelle des primären Arterienbogens des Hyoidbogens an. Die Vena mandibularis ist rechterseits an der Aussenseite des ersten Arterienbogens, auf der anderen Seite an der Vereinigungsstelle mit der Vena infraocularis

getroffen. Ungefähr in der Mitte zwischen den ersten Schlundtaschen und dem oralen Darmende treten an der Seitenwand des Kiemendarmes, gedeckt von dem axialen Mesoderm des Mandibularbogens, die prämandibularen Entodermleisten (*praemd. Schl. t.*) vor. Am oralen Darmende sind die auf Taf. LXII/LXIII, Fig. 15 mit * bezeichneten Ausladungen getroffen. Auf der einen Seite sind derselben noch Zellen der Sinnesschichte des Ektoderms angelagert, die mit dem dünnen Hypophysenstiel im Zusammenhange stehen. — An der linken Wand der Ventrikelabtheilung des Herzschlauches vermissen wir die Anlage des fibrösen Wulstes. Diese war nämlich bei dem vorliegenden Exemplare (von welchem auch das auf Taf. LVI, Fig. 2, 3 abgebildete Modell stammt) in zwei Abtheilungen gesondert, eine vordere, die im Schnitte 286 zu sehen ist, und eine hintere, die an der Vorhofwand nahe dem Uebergange derselben in die Sinuswand vortritt und im Schnittb. 288 (70 μ) dargestellt ist. Die Wand des Atriums steht noch durch Reste des Mesocardium posterius mit der Bulbuswand im Zusammenhange, an welcher die der distalen Bulbuskrümmung entsprechende Concavität — die distale Knickungsleiste — nach innen zu vortritt. Der Truncus arteriosus ladet in seine beiden caudalen Aeste aus. Die am Ektoderm auslaufenden ventralen Abschnitte der zweiten Schlundtaschen erscheinen auf der einen Seite bereits eröffnet und von jenem ektodermalen Septum ganz durchgespalten. Die zweiten (äusseren) Arterienbögen zeigen nun auf beiden Seiten eine ganz symmetrische Lagerung an der inneren hinteren Seite des sich erheblich verbreiternden axialen Hyoidmesoderms. Gegenüber den ersten Schlundtaschen treten die hyomandibularen Ektodermverdickungen vor, welche noch keine Sonderung der keilförmigen, zu einer Leiste zusammenschliessenden Zellen der Sinnesschichte erkennen lassen. Gegenüber den prämandibularen Entodermfalten die prämandibularen Sinneslinien, in denen der Nervus buccalis dicht unter der Basalmembran vorwächst. Zwischen dem axialen Mandibularmesoderm (s. l.) und den Augenblasenstielen verlaufen die Venae infraorbitales. Zwischen der wulstförmig vortretenden dorsalen Wand des Kiemendarmes und der Chiasmaplatte ist der schmale Stiel der Hypophyse eingeschoben. — Die dicke, aus noch plumpen dotterreichen Zellen bestehende dorsale Wand des Darmes grenzt sich durch Furchen von der ein epitheliales einschichtiges Gefüge bildenden dorsolateralen Wand ab. Die im Gebiete der Visceralbögen gelegenen freien Mesodermzellen (das ventrale Ende des dritten Visceralbogens ist rechterseits angeschnitten) sind alle von der Dorsalseite her vorgedrungen. Zu ihnen gesellen sich nun die von den Seitenflächen des Pericardiums sich ablösenden freien Mesodermzellen, die also parietalen Ursprunges sind. Auf der linken Seite ist das vordere (ventrale) Ende des dritten Myotomfortsatzes gewissermaassen abgekappt. Die Ductus Cuvieri sind noch in der Passage durch die noch einheitlichen, einschichtigen Seitenplatten getroffen.

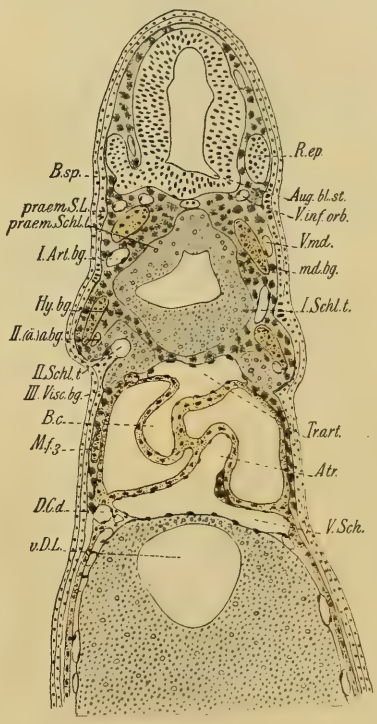

Fig. 288.

Der Schnitt 289 (70 μ) ist schräg durch die Mitte des Augenbechers geführt, in dessen Höhlung sich die Linse eingesenkt hat. Zwischen der Augenblase und der nachbarlichen Hirnwand ist die im Durchschnitte dreieckig begrenzte Ciliarblase (Prämandibularblase Gregory) eingekeilt, die auf der einen Seite in

ihrem vordersten Abschnitte getroffen ist, welch' letzterer das vordere Ende des axialen Mesoderms repräsentirt. Die Spalte zwischen dem ciliaren und vorderen mandibularen Mesoderm benützt die Vena infraorbitalis zum Durchtritte. Die Hypophyse ist in ihrem breitesten Abschnitte getroffen, im Bereiche ihres excentrischen Lumens, um welche sich die Zellen in einschichtiger Anordnung gruppiren. Zu beiden Seiten der Hypophyse verlaufen die Carotiden. Unter ihnen, gerade gegenüber der Spalte zwischen dem ciliaren und vorderen mandibularen Mesoderm sind wahrscheinlich durch eine Depression der Darmwand durch die mächtigeren, vorwachsenden ektodermalen Derivate solide Ausladungen des Entoderms aufgetreten (mit einem × bezeichnet). Ungefähr in der Mitte zwischen der sich wulstförmig nach innen vorwölbenden (etwas schief durchschnittenen) dorsomedianen Darmwand und den ersten Schlundtaschen treten die prämandibularen Entodermfalten vor, denen streckenweise auch ganz geringe Ausladungen an der inneren Oberfläche entsprechen. Sie sind jedoch so unansehnliche initiative Formationen, dass man sie eigentlich noch nicht als Schlundtaschen bezeichnen kann (vergl. Taf. LXI, Fig. 3 *p. m. Schlt.*). Diese rinnenförmigen Einsenkungen liegen neben den Furchen, die durch das Vortreten der dorsomedianen Wandzone entstanden sind und diese seitlich begrenzen. Schräg gegenüber den prämandibularen Entodermfalten treten stets die correspondirenden Sinnes-

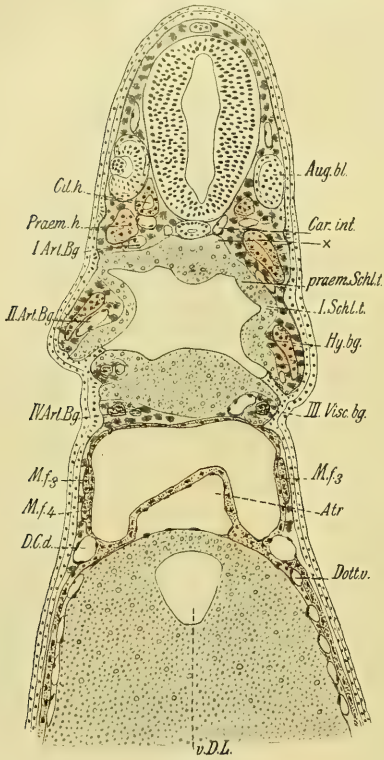

Fig. 289a.

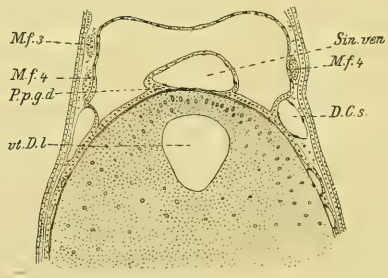

Fig. 289b.

linien des Ektoderms vor. — Im Hyoidbogen der einen (linken) Seite ist der zweite Arterienbogen schräg durchschnitten, und zwar im Bereiche der Strecke, wo er sich der Furche zwischen den beiden Schlundtaschen nähert und in die erhalten gebliebene dorsale Strecke des primären Arterienbogens fortsetzt. Auf dieser Seite sind die dritten und vierten Arterienbögen in ihren proximalen Abschnitten getroffen, auf der anderen Seite ist der caudale Truncusast an der Theilungsstelle erreicht. Dieser Truncusast liegt unmittelbar unter dem Pericardium, von freien Mesodermzellen-Abkömmlingen des Angioskleroblastems umgeben und aufgebaut. Die dorsale Wand der Pericardialhöhle ist noch epithelial; parietale Bindegewebszellen lösen sich zuerst von der ventralen und seitlichen Wand der Pericardialhöhle ab. Die dritten und vierten ventralen Myotomfortsätze sind dem Pericardium parietale dicht angelagert. Die Ductus Cuvieri sind dorsal von ihrer Durchtrittstelle an den Seitenplattten durchschnitten, welche auf der Ober-

fläche des Entodermmassivs erst in epithelialer Umordnung begriffen sind. Das schräg durchschnittene ventrale Darmlumen verengt sich zusehends. Seiner flach gewölbten epithelialen, einschichtigen vorderen Wand liegt unmittelbar die Gefässwand des Sinus venosus an, welcher sich an der Dorsalseite nicht vom Vorhofe abgrenzen lässt. Der Schnitt ist unmittelbar hinter den Ductus Cuvieri gelegt, von deren Oberfläche sich die Cölomwand auf die ventrale Darmwand umschlägt. In den nächsten Schnitten, welche die Herzwand noch abkappen (vergl. Textfig. 289 b), zeigt sich nun, dass sich die viscerale Seitenplatte keilförmig zwischen den Sinus venosus und die Darmwand vorschiebt, ein Vorgang, der durch die Vorwölbung des Sinus venosus begünstigt wird. An dem hierbei zunächst kantigen, winkligen Umschlage ergiebt sich dem Epithel eine Wachsthumsgelegenheit zu freiem Vordrängen, gleichsam eine Bresche, die sofort ausgenützt wird. Bei der Entstehung der Hypophyse im Winkel zwischen der Vorwölbung des Vorderhirnes und dem oralen Darmende, am Vornierenglomerulus und an anderen Stellen ergeben sich ähnliche Gelegenheiten. Das keilförmige Vorwachsen des Umschlages am Sinus venosus folgt demselben jedoch nicht bis zur Medianebene, woselbst in Folge der engen Concavität die Situation weniger günstig ist. Die einmal eingeleitete Falten- und Keilbildung schreitet vielmehr bei fortgesetztem Flächenwachsthum dorsalwärts fort, sie schwenkt vom Orte der Entstehung ab und greift auf die seitliche Darmfläche über, woselbst ihr eine sehr günstige freie Wachsthumsgelegenheit zwischen den nachbarlichen Abschnitten der visceralen Lamelle und dem Entoderm offen steht. Diese Verhältnisse illustrirt die Textfig. 290, welche einen 100 μ dorsal liegenden Schnitt durch die Concavität des Vordarmes, die dorsolateralen Ausladungen der Pericardialhöhle, darstellt. Jener in abhängiger Gestaltung, in fortgesetzter Faltung entstandene Epithelkeil, der sich zum Recessus paragastricus umwandeln wird, tritt deutlich in Erscheinung. Meist ist schon in diesem Stadium die rechte Ausladung an der basalen Seite der Viscerallamelle etwas grösser als die linke, was möglicherweise durch die Asymmetrie des Sinus venosus und Vorhofes sowie die auf beiden Seiten etwas verschiedenen Strömungs- und Spannungsverhältnisse des Blutstromes bedingt wird; dadurch kann der linksseitigen Einkeilung und Abhebung das Vordringen erschwert werden. Im übrigen trifft der Schnitt 290 alle fünf Schlundtaschenpaare dieses Stadiums, die ersten in ihren dorsalen, die letzten — fünften — in ihren ventralen Abschnitten. Rechterseits, im Bereiche der dorsalen Ausladung des Lumens wird der seitliche Rand der ersten Schlundtasche von der Sinnesschichte des Ektoderms rinnenförmig umfasst; linkerseits (etwas weiter dorsal) tritt in die Hinterseite des Randes die hyomandibulare Sinnesplatte ein. In der unmittelbaren Nachbarschaft der letzteren verläuft der Nervus hyomandibularis, welcher alsbald Beziehungen zu jener der ersten Schlundtaschen gegenüberliegenden Ektodermleiste gewinnt. Der Hyoidbogen tritt auch in seinem dorsalen Abschnitte caudalwärts vor, was eine entsprechende Verlängerung und Stellungsänderung der zweiten Schlundtasche zur Folge hat. Letztere ist rechterseits an der Grenze ihres mittleren und dorsalen

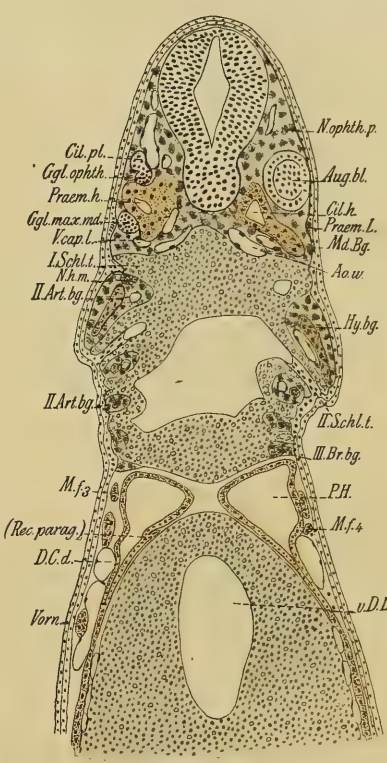

Fig. 290.

Drittels getroffen. Sie lässt das Verhalten jenes ektodermalen Spornes sehr deutlich erkennen, der sie vollkommen entzwei gespalten hat. Das Vorwachsen dieses Spornes dürfte durch das Bestreben des Entoderms, sich an der Innenseite des Ektoderms auszubreiten, begünstigt werden. Die Seitenränder der erst später aufgetretenen folgenden Schlundtaschen liegen namentlich in ihren dorsalen und ventralen Abschnitten dem Ektoderm noch in ihrer ursprünglichen Gestaltung und sicherlich in arger Pressung und Beengung an. Die im Vergleiche mit dem Hyoidbogen ganz dünnen axialen Mesodermstränge der Branchialbögen sind allseits von freien Mesodermzellen umgeben und von diesen deutlich abgrenzbar. Die dritten Arterienbögen sind durchgängig, die vierten in der Mitte unterbrochen. — Die Seitenplatten sind in dieser Region noch rein epithelial. Sie sind den einander zugekehrten Wandabschnitten des Kiemen- und Vorderdarmes — die aus den beiden Blättern der entodermalen Grenz- und Abschnürungsfalte hervorgegangen sind — unmittelbar angelagert. — An der Aussenfläche der Seitenplatte folgen einander: der dritte und vierte Myotomfortsatz, der Ductus Cuvieri, das Venennetz der Vorniere und die ventrale Ausbiegung des Sammelrohres (primären Harnleiters).

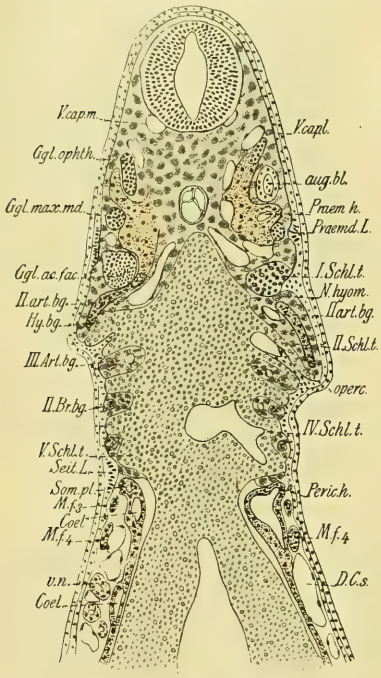

Fig. 291.

Im Gebiete des Vorderkopfes bemerken wir rechterseits den Durchschnitt durch den dorsalen Pol der Augenblase, über welche der Nervus ophthalmicus profundus (*N.ophth.p.*) hinwegzieht. Letzterer ist aus der Pars ophthalmica (mesencephalica) des Trigeminus hervorgesprosst, deren Ganglienabschnitt auf der linken Seite des Schnittbildes im Zusammenhange mit dem stets deutlich abgrenzbaren Ciliarknötchen zu sehen ist. An der medialen Seite des letzteren verläuft die Vena supraocularis. Der ventrale Fortsatz des Ganglion maxillomandibulare befindet sich genau gegenüber der prämandibularen Sinneslinie. Vor ihm befindet sich der vordere (*Präm.h.*), hinter ihm der hintere mandibulare Abschnitt des Mesoderms. Zwischen dem letzteren und der ersten Schlundtasche tritt die Vena capitis lateralis an die Oberfläche. Die Vena capitis medialis liegt medial von der vorderen Mandibularblase. Mit der letzteren stehen freie Mesodermzellen im Zusammenhange, die von den medialen Abschnitten des prächordalen, paraxialen Mesoderms stammen. Auf der anderen Seite des Schnittes geht die Ciliarblase des Mesoderms in den dorsalen Abschnitt des Mandibularbogens über. Das Hirnrohr ist im Bereiche der Sattelfalte, des Zwischen- und Mittelhirnes getroffen, deren Grenze in der Seitenwand — wie auch in späteren Stadien — schräg verläuft und nicht besonders gekennzeichnet ist. An den Seitenwänden tritt auch in den vorhergehenden Schnitten der Randschleier, die weisse Substanz auf. Schon im vorhergehenden Stadium ist zu beobachten, dass die in arger Beengung sich vermehrenden mehrzeilig angeordneten Zellen der Hirnbeuge — in Entspannung ihrer Situation — an ihrer Aussenseite gegen die Concavität des Hirnrohres Fortsätze vortreiben, die als Neuriten paratangential vorwiegend caudalwärts umbiegen. Es handelt sich zunächst wohl um thalamo- und tectospinale Faserzüge, mit deren Entstehung die Bildung des Markschleiers in diesem Gebiete einsetzt.

Der Schnitt 291 (50 μ) trifft in der Medianebene der Reihe nach: das Mittelhirn, das vordere Chordaende, die dorsale Wand des Kiemendarmes und die ventrale Wand des erheblich verengten Vordarmes

(Lungendarm, Oesophagus). Dieser letztere Wandabschnitt ist aus dem Scheitel der ursprünglichen Grenz- oder Abschnürungsfalte hervorgegangen. Das ventrale Darmlumen ist in schiefer Richtung durchschnitten. — Im Bereiche des Vorderkopfes ist auf der einen Seite der hintere Rand des Augenbechers zu sehen, der in einer Transversalebene mit dem vorderen Chordaende liegt. Hinter dem Augenbecher wölbt sich der vordere mandibulare (*Prämh.*), an dessen medialer Seite der ciliare Mesodermabschnitt vor. Das Ganglion maxillomandibulare, die prämandibulare (buccale) Sinneslinie, der mandibulare Mesodermbezirk (s. st.), die Vena capitis lateralis, die Aortenwurzel und die erste Schlundtasche mit der hyomandibularen Sinnesplatte zeigen dasselbe Lageverhältniss, wie auf der linken Seite des Schnittbildes 190. Auf der gegenüberliegenden, etwas weiter dorsal gelegenen Seite sind die beiden Componenten des Trigeminus einander schon viel näher, das Ganglion ophthalmicum (mesencephalicum) wird an der Aussenseite von der dorsalen Kante des vorderen mandibularen Mesodermabschnittes überlagert. Der hintere mandibulare Mesodermabschnitt (s. st.) tritt zwischen dem Ganglion maxillomandibulare und dem Facialisganglion vor. Zwischen ihm und der mächtigen präotischen Ektodermverdickung, die ventralwärts mit der prämandibularen (buccalen) Sinneslinie und der Hyomandibularplatte, dorsal mit der supraocularen Ektodermleiste zusammenhängt, ist die Vena capitis lateralis schräg getroffen. Medial vom Ganglion des Facialis hängt das axiale Mesoderm des Hyoidbogens mit den dorsalen Resten der compacten axialen Mesodermflügel früherer Stadien zusammen. Medial von dieser Stelle ist die Einmündung des zweiten Arterienbogens in die dorsale Aortenwurzel getroffen. Die zweite Schlundtasche zeigt rechterseits das Lumen ihres dorsalen, am Entoderm auslaufenden Abschnittes. Sie wird von jenem ektodermalen Sporn durchsetzt, der nun an seinem inneren Ende sich gegabelt an der freien Oberfläche des Entoderms vorschiebt. Weiter dorsal (linkerseits) wird er immer kürzer. Dabei zeigt sich jedoch, dass an seiner Basis auf der hinteren, dem ersten Branchialbogen zugekehrten Seite eine erhebliche Verdickung der Sinnesschichte des Ektoderms stattfindet. Diese Verdickung repräsentirt die (rudimentär bleibende) Anlage der dorsalen Hyobranchialplatte. Die folgenden drei Schlundtaschen zeigen zum Ektoderm dasselbe ursprüngliche Verhalten, welches die zweiten Schlundtaschen im Stadium 38 (vergl. Textfig. 234) aufwiesen. Hinter der fünften Schlundtasche tritt jene retrobranchiale Ektodermverdickung nach innen vor, welche dorsalwärts in die Seitenlinienplatte sich fortsetzt. Hinter den fünften Schlundtaschen beginnt der Seitenplattenabschnitt, dessen beiden Blätter nur im Bereiche des Vordarmes, sowie der Vorniere auseinanderweichen. Diese Sonderung erfolgt nicht einheitlich, so dass abgesackte Ausladungen des Lumens zu Stande kommen. An der Aussenseite der Somatopleura sind auf der linken Seite die schmalen Stiele der dritten und vierten Myotomfortsätze, unter dem vierten Fortsatze die Vena cardinalis anterior, weiter caudal die Vorniere und das sie umspinnende Venennetz getroffen. Auf der etwas weiter ventral gelegenen rechten Seite des Schnittes ist die Pericardialhöhle in ihrem dorsolateralen Abschnitte freigelegt. Zwischen ihrer epithelialen vorderen Wand und der fünften Schlundtasche liegen freie Mesodermzellen; es bestehen hier (im Bereiche des ventralen Endes der fünften Schlundtaschen) dieselben Verhältnisse, wie an den ventralen Enden der vorderen Visceralbögen (vergl. Schnitt 287—290). Diese freien Mesodermzellen können nur von der Dorsalseite her an diese Stelle gelangt sein und sind zum Theil neurogener Abkunft (vergl. Pause zu Taf. XLV/XLVI, Fig. 15, Zellgruppe hinter dem Hörbläschen). Die Seitenplatten sind in dieser Region noch rein epithelial gebaut und lassen nirgends eine Ablösung, ein Freiwerden von Mesodermzellen erkennen. Dies zeigt auch die bei stärkerer Vorgrösserung auf Taf. LXX/LXXI, Fig. 5 wiedergegebene Stelle aus dem nächstfolgenden Schnitte der Serie. Der hinteren seitlichen Wand des Kiemendarmes liegen freie, spindelförmig gestaltete Mesodermzellen an. Die fünften Schlundtaschen sind der Sinnesschichte des Ektoderms breit angelagert. In dem zwischen den vierten und fünften Schlundtaschen gelegenen dritten Branchial- (fünften Visceral-)Bogen sehen wir einen deutlich abgegrenzten axialen Mesodermstrang, von einem

Mantel freier Mesodermzellen umgeben. Die Seitenplattengrenze reicht also bis hart an die fünften Schlundtaschen heran. Der Umschlag ihrer beiden Blätter liegt in der oben angegebenen caudalwärts etwas convexen Linie, welche die ventralen Enden (Abschnürungsstellen) der axialen Mesodermstränge der Visceralbögen mit dem vorderen Ende der Spalte zwischen den Seitenplatten und Dorsalsegmenten (hintere Hälfte des zweiten Segmentes) verbindet. Das dem Kiemendarm zugewendete Blatt — die Splanchnopleura — zeigt an seiner dem Kiemendarm und den freien Mesodermzellen zugewendeten, basalen Seite eine vollkommen scharfe, der Oberfläche des Kiemendarmes parallel verlaufende Abgrenzung. Es ist also vollkommen ausgeschlossen, dass die zwischen Entoderm und Seitenplattenumschlag gelagerten freien Mesodermzellen sich vom Epithel des letzteren abgespalten haben. Sie haben sich ebenso wie die freien Mesodermzellen des fünften und der vorderen Visceralbögen von der Dorsalseite her ausgebreitet und bildendie Ausläufer eines Zellcomplexes, der durch die partielle Auflockerung des ganz kurzen postotischen Abschnittes des unsegmentirten Mesoderms frei geworden und zum Theil ektodermaler Herkunft ist.

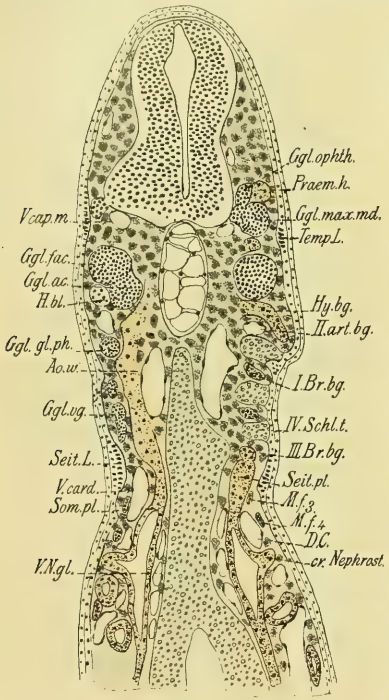

Fig. 292.

Der Schnitt 292 (130 μ) erreicht den Kiemendarm im Bereiche seiner kammförmigen dorsomedianen Erhebung, zu deren beiden Seiten die Aortenwurzeln verlaufen (vergl. Taf. LXII/LXIII, Fig. 16). Auf der etwas tiefer liegenden rechten Seite des Schnittes sind die dorsalen, am Ektoderm auslaufenden Enden der Schlundtaschen II—IV getroffen. An der zweiten Schlundtasche vermissen wir jenen ektodermalen Sporn, der in die Mitte ihres seitlichen Randes eintritt. Dieser ist zuerst in der Mitte der Schlundtasche aufgetreten und verlängert sich allmählich ventral- und dorsalwärts. Ganz unabhängig von diesem Sporn, allerdings in der unmittelbaren Nachbarschaft desselben ist am dorsalen Ende der Schlundtasche eine in ihre Hinterseite marginal einragende Ektodermplatte aufgetreten, welche die dorsale hyobranchiale Sinnesplatte bildet. Die beiden folgenden Schlundtaschen zeigen an ihrem dorsalen Ende noch das ursprüngliche, einfachere Verhalten wie ventral. Zwischen den dorsalen Enden der Schlundtaschen sind die dorsalen Abschnitte der axialen Mesodermstränge der Visceralbögen getroffen, medial von diesen die Arterienbögen, von denen der dritte in die Aortenwurzel einmündet. In der präotischen Region liegen die dorsalen Abschnitte des vorderen und hinteren mandibularen Mesoderms. Die vordere Mesodermblase wird von den beiden Ganglien des Trigeminus zwingenförmig umfasst. An dem hinter dem dorsalen Ende der vierten Schlundtasche gelegenen Abschnitte des paraxialen Mesoderms ist die beginnende Sonderung des dritten Branchialbogens vom Seitenplattenbezirke bemerkbar, mit dem dieser (so wie früher alle vorderen Visceralbögen) in einem ursprünglichen Zusammenhange steht. Ein Unterschied besteht nur insofern, als dieser Bogen nicht, wie die vorhergehenden, mit seinem ventralen Ende, sondern mit seiner allerdings recht kurzen Längsseite sich von den Seitenplatten ablöst, deren Grenze hier schräg ventralwärts abschwenkt. Diese Trennungslinie fällt etwas weiter ventral (Schnitt 291) mit der Durchbruchsstelle der fünften Schlundtasche zusammen und liegt unter der Mitte des zweiten Dorsalsegmentes. Auf der linken Seite des Schnittes ist der dorsal von den Schlundtaschen gelegene, also in seiner ursprünglichen Einheitlichkeit erhalten gebliebene Abschnitt

des paraxialen Mesoderms getroffen, mit welchem die axialen Mesodermstränge der Visceralbögen zusammenhängen. Seitliche Ausladungen kennzeichen die Stelle dieses primären Zusammenhanges. Da dieser Mesodermabschnitt sich medialwärts in die beiden vorderen Dorsalsegmente, nach hinten in den Seitenplattenabschnitt fortsetzt, so liegt also ein ungegliedert und einheitlich gebliebener Rest des Mesodermflügels früherer Stadien vor. An der medialen Seite dieses dorsalen Mesodermstreifens lösen sich in der Nachbarschaft der Aortenwurzeln beständig freie schollige, noch reich mit Dotter beladene Mesodermzellen los, die sich unter diesen eigenartigen localen Verhältnissen vorwiegend am Aufbau des knorpeligen Craniums betheiligen werden. Ihrer Aussenseite liegen das Ganglion acusticum, Glossopharyngei, das erste Branchialganglion des Vagus und der noch nicht gegliederte distale Abschnitt des letzteren an. Beim Vergleiche mit der gegenüberliegenden Seite zeigt sich, dass diese Componenten des Glossopharyngeus-Vaguscomplexes unmittelbar über den dorsalen Enden der zweiten, dritten und vierten Schlundtaschen ihre Lage haben. Zwischen dem ventralen Pole der Hörblase und dem Ganglion Glossopharyngei ist die Vena capitis lateralis schräg durchschnitten. — Ein 20 μ ventral gelegener Schnitt der Serie zeigt auf der rechten Körperseite — im Niveau zwischen den beiden Hälften des Schnittbildes 292 — von der dorsalen Hyobranchialplatte ausgehend einen ganz kurzen, unter der Hörblase nach vorn ziehenden Ausläufer, die autochthone hypotische Verbindung zwischen dem prä- und retrovestibularen Complex der Sinneslinienorgane. Ein ganz kurzer Fortsatz des über der Vena capitis lateralis gelegenen Ganglion laterale des Glossopharyngeus senkt sich in diese Ektodermverdickung ein.

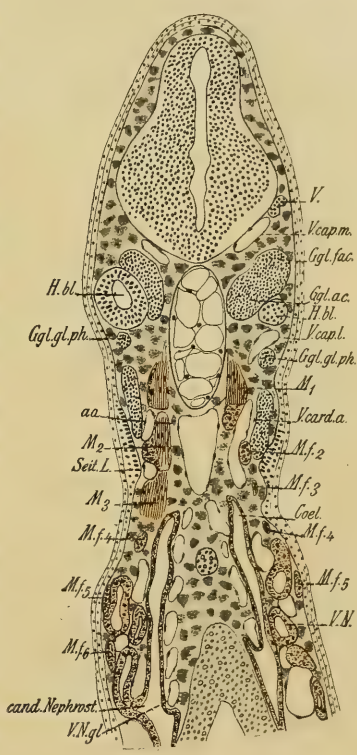

Fig. 293.

Am Schnitte 293 (80 μ dorsal) interessirt uns vor allem das topische Verhalten des ventralen Fortsatzes des zweiten Myotomes, welches rechterseits im Zusammenhang mit dem zweiten Dorsalsegmente, linkerseits an seinem freien Ende getroffen ist. Der Schnitt ist aus zwei Nachbarschnitten combinirt (entspricht also einem 20 μ dicken Einzelschnitte). Es zeigt sich an solchen Frontalschnitten recht deutlich, dass der zweite Myotomfortsatz nicht von der Mitte der Ventralseite, sondern nur von der caudalen Hälfte des Segmentes entspringt, weshalb er auch so unansehnlich ist. Der dritte und die folgenden Myotomfortsätze gehen im Allgemeinen aus der Mitte der betreffenden Myotomkanten hervor. Dies ergiebt sich beim Vergleich der beiden Körperseiten des abgebildeten Schnittes. Linkerseits ist der ventrale Abschnitt des Myotomes, rechterseits der erheblich verdünnte proximale Abschnitt des ventralen Fortsatzes getroffen, dessen Mitte in derselben Transversalebene liegt wie die Mitte des Myotomes. Die unmittelbar unter den Myotomfortsätzen hindurchziehende Vena cardinalis anterior ist der Länge nach zwischen den ersten und dritten Segmenten, auf der anderen Seite in ihrem vorderen Abschnitte getroffen, der das erste Segment an seiner Aussenseite schräg überkreuzt. Hinter dem zweiten Myotomfortsatz ist ein Seitenzweig der Vene auf wenigen Schnitten zu verfolgen. Gegenüber dem zweiten Myocomma (zwischen dem zweiten und dritten Segment) tritt die mächtige Ektodermverdickung der Seitenlinie leistenförmig nach innen vor, der das Lateralganglion des

Vagus dicht anliegt, welches mit den zwei in diesem Stadium vorhandenen epibranchialen Ganglien desselben breit zusammenhängt. Das Vagus- und das Glossopharyngeusganglion (s. l.) entsenden dorsale, sich verjüngende Fortsätze, die mit einander lateral von dem Reste der Vena capitis medialis vereinigt in die laterale Wand der Oblongata sich einsenken. Ihre Fasern theilen sich in auf- und absteigende Fibrillen, welche sich zu dem noch ganz dünnen ventrolateralen Markschleier des Rautenhirnes gesellen. Unterhalb dieser Eintrittsstelle der sensorischen Wurzel des Seitenliniensystems, deren Ganglienmasse vom vorderen Abschnitte der postotischen Ganglienleiste des segmentirten Körperabschnittes aufgebaut wird, treten auch bereits die motorischen Glossopharyngeuswurzeln aus der Hirnwand aus. Ventrolaterale Epithelzellen entsenden in beengtem Wachsthum nach aussen strebende Fortsätze, mit denen auch nachbarliche Zellen als Scheidenzellen die Hirnwand verlassen. Motorische Vago-Accessoriuswurzeln sind noch nicht mit Sicherheit nachweisbar, auch die zugehörigen Reste der Ganglienleiste bilden noch keine geschlossenen abgrenzbaren Massen.

Der in der Region des fünften und sechsten Segmentpaares gelegene Vornierenwulst wölbt die Körperoberfläche beträchtlich vor. Unmittelbar unter dem Ektoderm schieben sich die abgeplatteten ventralen Fortsätze der fünften und sechsten Myotome vor, die den Vornieren dicht angelagert sind. Das sich immer mehr verzweigende Gefässnetz des Vornierenglomerulus ist noch in einer Schichte angeordnet und wird durch eine an seinem ventralen Rande vorgreifende Splanchnopleuraduplicatur vom Entoderm abgehoben. Zwischen den beiden Vornierenglomeruli ist jener Spaltraum schräg getroffen, welcher durch die Abhebung der dorsalen Wand des Vorderdarmes von der Aorta entsteht und von freien Mesodermzellen ausgefüllt wird (vergl. Taf. LXI, Fig. 3). Inmitten dieses Raumes ragt ein entodermaler Zapfen vor, der jedoch nicht mit der Anlage der dorsalen Pancreasknospe zu identificiren ist. Derartigen entodermalen, versprengten Zellgruppen, die an derselben Stelle vortreten, wo sich ehedem die Hypochorda und die Chorda in beengtem Wachsthum abgeschnürt haben, begegnet man auch an anderen Stellen. Die Aorta ist zwischen den vordersten Myocommata an ihrem vorderen Ende schräg durchschnitten. Im unsegmentirten Kopfgebiete ist das Rautenhirn an seiner breitesten Stelle und vorn am Uebergange in das Mittelhirn (Isthmus) getroffen. An seiner ventrolateralen Wand, medial vom Ursprung des Trigeminus verläuft die Vena capitis medialis. Die Vena capitis lateralis kreuzt (rechterseits) abnormerweise das Glossopharyngeusganglion an seiner Innenseite. — Der noch ganz dünne Fasermantel der ventrolateralen Wand des Rautenhirnes ist schräg getroffen. Sensible Bahnen scheinen noch nicht einzutreten.

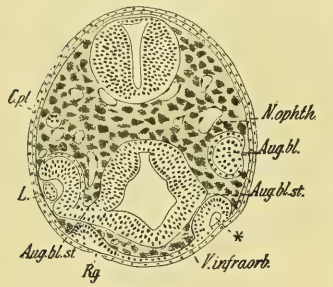

Fig. 294.

Es folgen noch einige Querschnittsbilder, deren erstes (294) einen durch das Riechgrübchen geführten Durchschnitt darstellt. An der etwas weiter nach hinten gelegenen linken Seite des Schnittes ist die Riechplatte in ihrem caudalen Abschnitte getroffen, der unmittelbar vor dem epithelialen, geschlossenen excentrisch gelegenen Augenblasenstiel gelegen ist. Es wurde bereits oben darauf hingewiesen, dass die ganz seichte Einsenkung des sogenannten Riechgrübchens lediglich durch ein circumscriptes Fehlen der Deckschichte des Ektoderms hervorgerufen wird. Diese Stelle entspricht nicht der Mitte, sondern etwa der Grenze zwischen dem mittleren und caudalen Drittel der Riechplatte (vergl. auch Taf. LXII/LXIII, Fig. 16 und Taf. LXIV/LXV, Fig. 7). Das annähernd in der Mitte der Riechplatte, bei deren Abschnürung aufgetretene, etwas excentrisch gelegene Lumen ist noch allseitig abgeschlossen mit (einem * bezeichnet) und entspricht also seiner Lage nach nicht dem äusseren Riechgrübchen. Gegen das Vorderhirn zu ist es von

einem bereits mehrzeilig gewordenen Sinnesepithel begrenzt, gegen die Deckschichte zu von einer einfachen Lage cubischer Zellen. Würde die Abschnürung in typischer Weise erfolgen, dann käme diese letztere Zellschichte nicht zur Ausbildung; die muldenförmige Einsenkung der Sinnesschichte sollte entweder vollkommen frei liegen oder nur von der Deckschichte überlagert werden. Im Uebrigen zeigt der Schnitt dorsal von den Augenblasen den Nervus ophthalmicus profundus, auf der rechten Körper- (linken Bild-)Seite das vom Ektoderm abgelöste Ciliarknötchen, welches im zweitnächsten Schnitte dem selbständig aus dem Mittelhirnabschnitte der Ganglienleiste entstandenen, secundär dem Trigeminus angeschlossenen Ganglion ophthalmicum anliegt, aus welchem der Nervus ophthalmicus profundus hervorgesprosst ist. Ein Ciliarabschnitt ist noch nicht deutlich gesondert. Die supraoculare Sinnesleiste mit dem Nervus ophthalmicus superficialis des präotischen Lateralganglions (des Facialis) ist noch nicht in diese Region vorgewachsen. An der ventrolateralen Seite des Mittelhirns wurzelt die Vena capitis medialis.

Der Schnitt 295 trifft den Hyoidbogen seiner ganzen Länge nach. Die zu beiden Seiten der Chorda dorsalis gelegenen Abschnitte des paraxialen Mesoderms verfallen der Auflockerung in freie Mesodermzellen. Dagegen bleiben die dorsolateralen seitlichen und ventrolateralen Abschnitte des paraxialen Mesoderms compact. Von den ventromedian vereinigten Seitenplatten haben sich die ventralen Verbindungen zwischen den Mandibular- und Hyoidbögen schon längst abgeschnürt. Zwischen diesen Verbindungsstücken und der bei der Abhebung des Ektoderms durch das Mesoderm vortretenden Schilddrüsenknospe wurzeln die Venae mandibulares, sowie die Hypobranchialvenen. Zu beiden Seiten der Schilddrüsenknospe ziehen die 72 μ weiten, ersten Arterienbögen nach vorn gegen die ventralen Enden der ersten Schlundtaschen. Der zweite Arterienbogen der einen Seite ist an der Einmündung in die dorsale Aortenwurzel getroffen. An der Aussenseite der dorsolateralen Abschnitte des paraxialen Mesoderms liegt der im Querschnitte dreilappige Complex des Acusticofacialis, und zwar medial das Ganglion acusticum, ventral das epibranchiale und dorsolateral das (präotische oder prävestibulare) Lateralganglion des Facialis. In der Furche zwischen diesen beiden letzteren Abschnitten verläuft die Vena capitis lateralis. Die Vena capitis medialis liegt der ventrolateralen Hirnwand unmittelbar an.

Fig. 295.

Der Querschnitt 296 ist schief durch das Gebiet des zweiten Dorsalsegmentes geführt. Da seine Ebene etwas nach der linken Seite des Körpers geneigt ist, so trifft er auf der einen Seite (links) die vordere, auf der anderen Seite die hintere Hälfte des zweiten Myotomes. Auf dieser Seite ist also das vordere Ende der Spalte zwischen den Seitenplatten und den Dorsalsegmenten freigelegt, welche Abschnitte des paraxialen Mesoderms im Bereiche der vorderen Hälfte des zweiten Myotomes noch zusammenhängen. In diesen Spalt ist die Vena cardinalis anterior eingetreten, über welche sich der noch ganz kurze zweite Myotomfortsatz vorschiebt. An der Aussenseite des letzteren liegt das Ganglion vagi, der Anlage der Seitenlinie (Vagusplakode) unmittelbar benachbart. Das mit der vorderen Hälfte des zweiten Segmentes zusammenhängende axiale Mesoderm des dritten Branchialbogens erscheint durch die flach angeschnittene vordere Wand der fünften Schlundtasche unterbrochen. Sein ventrales Ende hängt noch mit dem ein Gewölbe bildenden Pericardium parietale zusammen, von dem er sich unter kolbiger Verdickung zu beiden Seiten (vergl. Schnitt 292) abzuschnüren beginnt. Der Schnitt trifft den Sinus venosus am Uebergange in

die Vorhofabtheilung des Herzens. Auf der Dorsalseite liegt seine primitive Gefässwand der Splanchnopleura, ventral einer wallartigen Erhebung der ventrocranialen epithelialen Wand des ventralen Darmlumens an, welche die Anlage der Leber repräsentirt. Ueber diese Vorwölbung ziehen die proximalen Abschnitte der Dottervenen hinweg, welche sich zum Sinus venosus sammeln. Günstige Stoffwechselbedingungen und eine freie Wachsthumsgelegenheit am Rande der Pericardialhöhle fördern die Proliferation der Wand des ventralen Darmlumens. Die tief ins Entoderm eingebetteten Dottervenen werden von der Seitenplattenschichte überzogen, deren Kerne eine alternirende Anordnung aufweisen. Die Sonderung derselben in zwei Lamellen ist ventral noch nicht so weit im Vollzuge. Der zu beiden Seiten und dorsal vom Vorderdarme gelegene Seitenplattenabschnitt (vorderer Randabschnitt) ist in seiner Differenzirung insofern etwas weiter vorgeschritten, als er zwei Epithelschichten erkennen lässt, die zu beiden Seiten des Vordarmes in der im Frontalschnitte 291 dargestellten Weise in einander umbiegen. Weiter dorsal sind die beiden Blätter ein-

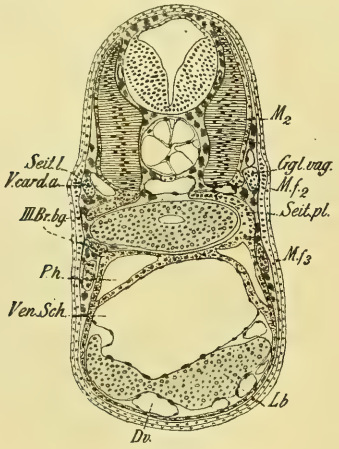

Fig. 296.

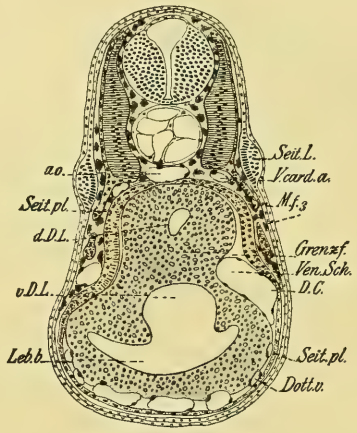

Fig. 297.

ander dicht angelagert (Schnitt 292). Auf nachbarlichen Schnitten weist der mit der vorderen Hälfte des zweiten Myotomes zusammenhängende, der dorsolateralen Darmwand benachbarte Abschnitt des paraxialen Mesoderms eine unregelmässige Fügung seiner Zellen auf. Diese weichen allmählich auseinander und werden zu freien Mesodermzellen. Im Bereiche des ersten Myotomes und des unsegmentirten Mesodermabschnittes bietet sich derselbe Befund dar (vergl. Schnitt 295, 292). Beim Vergleiche der beiden Seiten des Schnittes 296 zeigt sich, dass die in Auflösung begriffene Mesodermzone den Angiosklerotomen der Dorsalsegmente entspricht. Diese Zone nimmt im Bereiche des unsegmentirten Mesoderms an Umfang zu und umfasst im prächordalen Gebiete den ganzen zwischen dem Hirnrohre und der dorsalen Darmwand gelegenen Abschnitt der ursprünglich soliden paraxialen (d. h. paraxial entstandenen) Mesodermflügel.

Der Schnitt 297 legt die in der Transversalebene des dritten Myotomes gelegenen Theile des Vorderkörpers frei. Dorsal haben sich die Myotome bereits bis an die Stelle vorgeschoben, wo die Seitenwand des Rautenhirnes in die dünne Decke desselben umbiegt. Ventral überragt das Myotom zu beiden Seiten den Rand der Chorda dorsalis. Der ventrale Fortsatz ist in seinem proximalen, stielförmigen Abschnitte getroffen. Das freie Ende hat sich an der Aussenfläche der Seitenplatten bis in die Ebene des Schnittes 296 vorgeschoben. Im vorliegenden Schnitte ist ein ventraler Abschnitt des vierten Myotomfortsatzes getroffen. Gegenüber der Abgangstellte des Myotomfortsatzes entfaltet die laterale Sinnesplatte ein reges und

beengtes Wachsthum und bildet jene am Durchschnitte biconvex begrenzte, mächtige Verdickung der Sinnesschichte des Ektoderms, die sowohl nach innen, wie nach aussen vortritt. Die innerste Zellschichte wird von einer Lage hoher palissadenförmig an einander gereihter Zellen gebildet. Zwischen dieser Lage und der Deckschichte sind zwiebelschalenartig in einander geschobene Zellen eingeschaltet, die in reger Proliferation begriffen sind. Diese Verdickung überschreitet noch nicht das Gebiet des vierten Myotomes. Nach vorn zu verflacht sie sich allmählich gegenüber dem ersten Myotome (vergl. Schnittb. 293). — Das Entoderm ist unmittelbar vor dem Eingange in das ventrale Darmlumen durchschnitten. Die Zellmasse, welche die beiden Darmlumina von einander scheidet, entspricht dem Scheitel der Grenzfalte jüngerer Embryonen. Sie bilden die ventrale und orale Wand des sich ausbiegenden Vor(der)darmes. Das ventrale Darmlumen ist also in seinem vordersten, dem Pericardium zugekehrten Abschnitte getroffen und lässt nun sehr deutlich jene marginale Ausladung erkennen, welche die rinnenförmige Anlage der Leberbucht bildet. An der Oberfläche der Leberplatte sind zahlreiche Dottervenen durchschnitten. Der Ductus Cuvieri ist auf der einen Seite unmittelbar am Durchtritte durch die Seitenplatten, auf der anderen Seite an deren Aussenfläche getroffen. Zwischen der Wand des ventralen Darmlumens und dem Vorderdarme sinkt die äussere Oberfläche des Entoderms etwas ein. Im Bereiche dieser Concavität zeigt nun die Splanchnopleuraschichte der Seitenplatten auf der rechten Seite des Körpers, im Bilde linkerseits, eine erhebliche Vermehrung ihrer Zellen. Auf der gegenüberliegenden Seite besteht an der correspondirenden Stelle nur eine geringe Verdickung der Splanchnopleura. Der vorliegende Querschnitt geht durch die Ebene des Verweisstriches *Rec. parag.* des Schnittbildes 290.

Betrachten wir uns nun diese Gebilde bei stärkerer Vergrösserung. Ueber das erste Auftreten dieser Bildung giebt der auf Taf. LXXV, Fig. 1 abgebildete Frontalschnitt Aufschluss, der zwischen den Schnitten 289b und 290 liegt und ebenso wie alle übrigen abgebildeten Frontalschnitte so orientirt ist, dass die Ventralseite dem Beschauer zugewendet erscheint. — Wir sehen an diesem Schnitte an der linken Körperseite, gegenüber dem dritten Myotomfortsatze die Zellen der einschichtigen Splanchnopleura höher werden, eine prismatische, cylindrische Gestalt annehmen und in palissadenförmiger Anordnung gegen das Entoderm zu vortreten (*Rec. parag. s.*). Die Zellen mit ihren langgestreckten Kernen stellen sich hierbei schief auf die freie, dem Cölom zugekehrte Oberfläche der Spanchnopleura ein und schieben sich etwas medialwärts unter die benachbarten indifferent gebliebenen Abschnitte der Splanchnopleura vor. Es weist daher die dem Entoderm zugekehrte basale Seite der Splanchnopleura an der betreffenden Stelle eine leistenartige Verdickung auf. An der freien Oberfläche der Splanchnopleura ist keinerlei Erhebung bemerkbar. Dieselbe bildet eine der Darmoberfläche entsprechende einheitliche Wölbung. Auf der rechten Körperseite hat die Zellproliferation bereits zur Bildung eines keilförmigen Vorsprunges (*Rec. parag. d.*) geführt, in dessen Bereiche die Splanchnopleura zweizeilig, da und dort auch schon mehrzeilig geworden ist. Der zugeschärfte freie Rand der so entstandenen Zellleiste tritt medialwärts vor und hebt die medial benachbarten indifferent gebliebenen Abschnitte der Splanchnopleura ein wenig auf. Er schiebt sich unter denselben medialwärts vor. An der freien Oberfläche wird in Folge dieser Unterschiebung eine leichte Vorwölbung bedingt. Legen wir quer durch den Vorderkörper einen Längsschnitt durch diesen Zellenkeil (Taf. LXXV, Fig. 3) und vergleichen wir die so gewonnene Schnittfläche mit einer 40 μ weiter caudal vorliegenden indifferenten Zone der Splanchnopleura (Fig. 2), so zeigt sich wohl auf den ersten Blick, dass es sich bei dieser Bildung um eine nach innen, gegen das Entoderm zu gerichtete Oberflächenvergrösserung der Splanchnopleura handelt, die in beengtem Wachsthum als eine Erscheinung des Stauungswachsthumes zu Stande kam. Hierbei ist vor allem die Stellung der Kerne beachtenswerth, die alle gegen die dem Entoderm zugewendete basale Seite der Splanchnopleura gerückt sind, welche sich nach innen zu vorwölbt. Es

kann also gar keinem Zweifel unterliegen, dass die Oberflächenvergrösserung nach innen gegen das Entoderm gerichtet ist und der Ausweg im beengten Wachsthume zunächst an der basalen Seite der Splanchnopleura erschlossen wird. — Der ganze Process geht vom Umschlage am Sinus venosus aus (vergl. Textfig. 289 b), woselbst die Einkeilung zuerst erfolgt. Ein folgendes Entwicklungsstadium dieser Bildung ist von einer Serie aus dem Stadium 42 in Fig. 4 derselben Tafel (LXXV) abgebildet. Die Zellenvermehrung und Oberflächenvergrösserung hat weitere Fortschritte gemacht. Die Zellenleiste (*Rec. parag.*) wächst medialwärts vor und hebt die benachbarten indifferenten Splanchnopleuraabschnitte vom Entoderm ab. Nun wird auch an der freien Oberfläche eine Einziehung bemerkbar, so dass die ganze Bildung das Aussehen einer — zum Theil geschlossenen — Falte gewinnt. Diese Einziehung wird oral von einem kleinen Wulste begrenzt, der lediglich durch die Unterschiebung entstanden ist. Dieser Wulst wird vom einschichtigen, niedrigen, indifferenten Epithel der Splanchnopleura gebildet, welche an dieser Stelle nicht die geringsten Anzeichen einer lebhafteren Proliferation erkennen lässt. Die weiter medial gelegenen, ebenso indifferenten Abschnitte der Splanchnopleura sind schräg angeschnitten. Der den Grund der geschlossenen Falte bildende keilförmige Vorsprung der basalen Seite ist von den medial benachbarten, indifferent gebliebenen Abschnitten durch eine tiefe Spalte getrennt, die bis an jene Vorwölbung eingreift.

Nach der Frontalschnittserie, nach welcher die Fig. 4, Taf. LXXV gezeichnet ist, wurde eine Wachsplattenreconstruction der Splanchnopleura angefertigt (vergl. Taf. XLIX/L, Fig. 7—10), welche die Topographie der beschriebenen Formation veranschaulichen soll. Auf der linken Körperseite (Fig. 8) weist die Splanchnopleura an der fraglichen Stelle eine glatte, leicht gewölbte freie Oberfläche auf. Anfänglich war auch die Splanchnopleura der rechten Körperseite (Fig. 9) in derselben Weise gestaltet. Nun zeigt sich unmittelbar dorsal von der Einmündung des Ductus Cuvieri in den Sinus venosus eine niedrige wulstförmige Erhebung des Umschlages des Pericardiums an der Grenze des Sinus venosus, die in caudaler Richtung steil abfällt. Wenden wir uns die basale, dorsal bezw. caudal gewendete Innenseite zu (Fig. 7 und 10), also in der Ansicht vom Darme aus, so zeigt sich, dass sich diese Erhebung durch das Vortreten einer keilförmigen, ganz schmalen Leiste hervorgerufen wird, deren freier Rand medialwärts gewendet ist und vom Umschlage des Pericardiums am Sinus venosus ausgeht. Dieser Rand läuft, wie die Ansicht zeigt, ventral mit dem benachbarten Rande des Sinus venosus parallel. Auch an der Innenseite der linken Splanchnopleura, die in der Medianebene unter Bildung einer Furche mit der rechten zusammentritt (Mesocardium posterius), ist eine solche keilförmige Verdickung in ihrer ersten Anlage nachweisbar. — In erster Linie sind aber wohl frontale Durchschnitte dazu geeignet, über die Entstehung und Anordnung dieses keilförmigen sich unter die benachbarten Abschnitte des Splanchnopleura medial- und ventralwärts vorschiebenden Falten Aufschluss zu geben, deren Bildung vom Umschlagswinkel ihren Ausgang nimmt und von da aus zunächst dorsalwärts fortschreitet. Diese Falten repräsentiren die ersten Anlagen der paarig angeordneten Recessus paragastrici.

Stadium 42. Nach ca. 48 Stunden gewinnt der Jungfisch die von Semon (93), Taf. 6, Fig. 42 — Normentafel, Taf. 2, Fig. 42 dargestellte Gestalt. Am Profil des Körpers fällt vor allem die Ueberstreckung auf, die in diesem Stadium ihr Maximum erreicht und von nun an rasch zurückgeht. Die im lebenden Zustande durchschimmernden axialen Organe und das Entodermmassiv (die Dotterzellenmasse) biegen sich ventralwärts ein wenig aus. Die Concavität der Dorsalseite erscheint in Folge der allmählichen Verschmälerung des dorsalen Flossensaumes nach vorn zu noch gesteigert. Wie diese Ueberstreckung zu Stande kommt, ist schwer zu entscheiden. Es sind hierbei vor allem zwei Momente in Betracht zu ziehen. Erstens die dorsalexcentrische Lagerung der sich contrahirenden Myotome. Der Mittelpunkt des Rumpf-

querschnittes liegt im Entodermmassiv. Zweitens wäre an die Möglichkeit einer zu ausgiebigen Längsstreckung des Entodermmassives zu denken, das in früheren Stadien die Längenentwicklung einseitig behinderte, nun aber in abhängiger Umformung begriffen ist und die Dorsalseite schon im vorhergehenden Stadium vollkommen eingeholt hat. Ein Plus in dieser Bewegung, bezw. Materialumlagerung würde zu einer Ueberstreckung des Körpers führen. — Jedenfalls sind aber bei *Ceratodus* nicht so erhebliche Grade der dorsalen Ueberstreckung zu beobachten wie z. B. bei Anurenlarven. — Am Vorderkopfe ergeben sich in der Seitenansicht beim Vergleiche mit dem vorhergehenden Stadium nur geringe Veränderungen, die vor allem den Hyoidbogen, die Anlage des Operculums betreffen. Dieser Visceralbogen ist in seinem mittleren Abschnitte am breitesten. Seine Axe bildet ebenso wie die der übrigen Visceralbögen mit der frontalen (durch die Chorda gelegten) Körperebene einen caudalwärts offenen Winkel von ca. 70°. — Ventral von den vorderen Segmenten schimmert der pulsirende Herzschlauch durch die dünne Körperdecke. Gegen das Pericardium zu wölbt sich die Leberanlage vor. Ventral von den vierten bis siebenten Segmenten tritt an der seitlichen Körperoberfläche das Convolut der Vorniere vor. — Die in der mittleren Körperregion gelegenen Dorsalsegmente zeigen die bereits bei der Beschreibung des vorhergehenden Stadiums vermerkte cranialwärts gerichtete Ausbiegung ihrer zu beiden Seiten der Chorda gelegenen mittleren Abschnitte am deutlichsten. Der dreieckig begrenzte Schwanzabschnitt wird durch die stete Appositionsthätigkeit des unsegmentirten terminalen, teloblastischen, axialen Keimbezirkes bezw. Urmundrestes relativ allmählich verlängert. Im vorliegenden Stadium sind ca. 10—12 caudale Dorsalsegmente angelegt, denen der kurze teloblastische unsegmentirte noch immer mit der Chordaplatte zusammenhängende Mesodermabschnitt folgt. Das intussusceptionelle Längenwachsthum kommt vor allem in der Verlängerung der Myotome zum Ausdruck.

Am Medianschnitt, Taf. LXI, Fig. 4, weist die Körperaxe im Bereiche des Vorderkörpers die schon von früheren Stadien her bestehende geringe, ventralwärts gerichtete Einbiegung auf. In diesem Körperabschnitte gewinnt die Chorda dorsalis am spätesten ihre definitive, nahezu kerzengerade Einstellung. — Das Vorderende des Hirnrohres behält seine Einstellung bei, während das Zwischenhirn, insbesondere die Infundibularregion, die Concavität der Sattelfalte ausnützend, sich gegen das Rautenhirn vorwölbt. Die ventrale Wand des Vorderhirnes buchtet sich nach aussen vor und bedingt so das stärkere Vortreten des Vorderkopfes; ihre Ebene bildet mit dem ventralen Chordarande einen caudalwärts offenen Winkel von ca. 140°. An der inneren Oberfläche des Vorderhirnes tritt der Chiasmawulst und die ebenfalls ein mehrzeiliges Cylinderepithel bildende Commissura anterior gegen das ziemlich geräumige, von beiden Seiten her eingeengte Lumen vor. Commissurale Fasern sind nur in dem stärker vortretenden Chiasmawulst nachweisbar, sie stammen aus dem Zwischenhirn. An der ganzen Oberfläche des Hirnrohres sammeln sich freie Mesodermzellen an und drängen das Ektoderm von ihm ab. — Der Kiemendarm zeigt am Medianschnitte eine dreieckige Begrenzung. Seine dorsale, der Chorda anliegende und seine vordere, dem Hirnrohre nur mehr in einem ganz circumscripten Bezirke noch unmittelbar anlagernde Wandung stossen unter demselben Winkel zusammen, den die Ebene der Wand des Vorderhirnes mit der Chorda bildet. Die vordere Ecke des dreiseitigen Durchschnittes durch den Kiemendarm wird von der oralen Berührungszone gebildet und erscheint gewissermaassen abgeschrägt. Die orale Berührungszone weist in ihrer Mitte eine grübchenförmige Einsenkung auf, in deren Bereiche die einschichtige ektodermale Bedeckung des Entoderms dehiscent geworden ist. Es ist eine äussere Mundbucht entstanden, in derem Grunde das Entoderm freiliegt. Die Längsseite des dreieckigen Durchschnittes des Kiemendarmes wird von der ventralen Wand desselben gebildet, in derem vorderen Abschnitte die Schilddrüsenknospe gegen das Pericardium vortritt. Zwischen der Schilddrüsenknospe und dem dorsalen Darmscheitel ist der dorsoventrale Durchmesser des Kiemendarmes am grössten. Gegen den von einem 100 μ hohen, einschichtigen Epithel gebildeten Vor(der)darm hin

nimmt derselbe stetig ab. — An der inneren Oberfläche des Kiemendarmes (s. Ausgussmodell) tritt eine der äusseren Mundbucht entsprechende eckige Ausladung vor. Von dieser Ausladung gehen dorsolateralwärts kantige Vorsprünge aus, die den prämandibularen Entodermfalten entsprechen. Letztere endigen an der Vorderseite der ersten Schlundtaschen, etwa an der Grenze ihres mittleren und dorsalen Drittels. Die ersten Schlundtaschen treten dorsolateralwärts am meisten vor, gegen die Ventralseite werden sie immer niedriger. Die folgenden Schlundtaschen verlängern sich vom Orte ihres ersten Auftretens — der seitlichen Darmwand — aus sowohl ventral- wie dorsalwärts und nützen so die neue Wachsthumsrichtung aus. Die zweiten Schlundtaschen sind wie in den vorhergehenden Stadien die längsten. Die folgenden nehmen successive — entsprechend dem Abklingen der Stauung und Fältelung — an Länge ab. Unmittelbar hinter den fünften Schlundtaschen ist das Darmlumen auf kurze Strecke, am Uebergange des Kiemendarmes in den Vor(der)darm obliterirt. Im Bereiche des letzteren ist das Lumen grösstentheils erhalten geblieben, wenngleich erheblich verengt. Dieser Darmabschnitt hat sich gegen das Entodermmassiv hin verlängert und weicht hierbei immer mehr von der Chorda zurück. Das ventrale Darmlumen ist wie im vorhergehenden Stadium in seinem proximalen Abschnitte am engsten. Dann erweitert es sich rasch und zeigt im Bereiche der Leberausladung, an der Stelle, wo die vordere Wand in die ventrale Wand umbiegt, im Halbkreise gestellt, in den Venenmaschen die divertikelartigen Ausladungen der Leberknospen. Diese marginalen Divertikel werden von den benachbarten Abschnitten der ventralen Wand durch eine quere Einsenkung abgegrenzt. Gegen die Körpermitte zu wird das ventrale Darmlumen wieder enger. In seiner dorsalen Umgebung finden sich im Entodermmassiv zahlreiche isolirte Hohlräume, die in der betreffenden Abbildung nicht mitdargestellt sind; sie sind offenbar bei der Streckung gesondert worden oder neu entstanden. — Das dorsale Darmlumen zeigt nahe der Abgangsstelle des ventralen Darmlumens eine von beiden Seiten her etwas abgeplattete knopfförmige, dorsale Ausladung, die der dorsalen Pancreasknospe entspricht. Die Ausladung liegt ventral vom fünften Myocomma (zwischen dem 5. und 6. Dorsalsegment). Das Darmlumen ist in dieser Region nicht sagittal eingestellt, sondern ein wenig nach links und ventral gerichtet (vergl. auch Neumayr's Angaben). Gegen die Körpermitte zu wird das Darmlumen zu einem frontal eingestellten Spalt. Den durch die dorsoventrale Einengung des Vorderdarmes frei gewordenen Raum füllt der Herzschlauch und das Pericardium aus. Der Medianschnitt trifft die Herzwand am Uebergange des Sinus venosus in die Vorhofabtheilung und am arteriellen Endabschnitte (Uebergang des Bulbus cordis in den Truncus arteriosus). Letzterer ist der dorsalen Oberfläche der Schilddrüsenknospe noch dicht angeschmiegt.

In der Ventralansicht der Mundgegend des Vorderkopfes (Taf. LXIV/LXV, Fig. 10) zeigt sich im Centrum der oralen Berührungszone zwischen dem Ektoderm und dem Entoderm (Umfang derselben gelb gestrichelt angegeben) die grübchenförmige Einsenkung der äusseren Mundbucht, in deren Bereiche das Entoderm freiliegt. Die orale Berührungszone wird von der caudalen Seite her durch vordrängendes Mesoderm stetig eingeengt (vergl. auch Taf. LXIV/LXV, Fig. 1), an ihrem vorderen Abschnitte verbreitert sie sich in entgegengesetzter Richtung. An der dem Mandibularbogen zugekehrten Seitenwand des Kiemendarmes treten die prämandibularen Entodermfalten vor. Zwischen dem oralen Darmende und der Schilddrüsenknospe wölbt sich die ventrale Wand des Kiemendarmes als sogenannter Entoblastkiel vor, an dessen Oberfläche sich die Mandibularbögen gegen die Medianebene vorschieben. Der Dorsalseite des Kiemendarmes liegt die keulenförmige Hypophyse dicht an (Fig. 14), deren Stiel sich gegen das Ektoderm zu verbreitert. Zu beiden Seiten dieser Basis der Hypophysenknospe treten die schon von den früheren Stadien her bekannten mit * bezeichneten Ausladungen des Entoderms vor, die nun durch flache Einsenkungen von den nach beiden Seiten vortretenden prämandibularen Entodermleisten getrennt sind. Es zeigt sich

also, dass die Verbreiterung des oralen Darmendes vor allem das Gebiet der prämandibularen Entodermfalten betrifft. Die beiden mit * bezeichneten Ausladungen gehen in einen unmittelbar unter dem Stiel der Hypophyse gelegenen wulstförmigen Vorsprung über, der sich nach den beiden Seiten hin in leistenförmige Erhebungen fortsetzt. Diese lassen sich bis gegen die vordere Wand des dorsalen Endes der ersten Schlundtaschen verfolgen und sind von den prämandibularen Entodermfalten durch rinnenförmige Einsenkungen getrennt. Sie gehören also der dorsalen Wand des Kiemendarmes an, während die prämandibularen Falten an der Seitenwand des Kiemendarmes vortreten. Aus später zu erörternden Gründen bezeichne ich diese dorsalen (rudimentär bleibenden) Ausladungen als präpterygoide Entodermleisten. — In den beiden Figuren 12 und 13 ist die innere Oberfläche des Kiemendarmes dargestellt, welche an dem eben beschriebenen Modelle durch einen längs den seitlichen Rändern der prämandibularen Entodermfalten und durch die Mitte der beiden ersten Schlundtaschen geführten Schnitt freigelegt wurde. Beim Vergleich mit den correspondirenden Ansichten Fig. 7 und 8 sowie 5 und 6 vom Stadium 41 bezw. 40 tritt die erhebliche Breitenzunahme des oralen Darmendes deutlich in Erscheinung, ebenso auch das theilweise Auseinanderweichen (die Verdünnung) der zwischen der äusseren und inneren Mundbucht gelegenen entodermalen Zellmasse. In der Ansicht der Fig. 12 treten an der dorsolateralen Darmwand die präpterygoiden Entodermkanten vor, die von den prämandibularen Ausladungen gewissermaassen überschnitten werden. Der Boden der Kiemendarmhöhle (Fig. 13) weist dasselbe Relief auf, wie im Stadium 41 (wulstförmiges Vortreten der noch verdickten, im Wachsthum beengten ventromedianen Wand; Abgrenzung derselben gegen die Seitenwand (×), ventrales Ende der ersten Schlundtaschen). In die zweiten Schlundtaschen treten jene ektodermalen Septen ein, die selbst zum Theile eingespalten erscheinen. An der Schnittfläche des oralen Darmendes ist hinsichtlich der Beziehungen des Entoderms zum Ektoderm keine Aenderung zu bemerken — abgesehen von der Dehiscenz der centralen Abschnitte des letzteren am Grunde der äusseren Mundbucht.

Die Ventralansicht der Fig. 1, Taf. LXIV/LXV zeigt das orale Darmende gewissermaassen vom Ektoderm losgelöst. Inmitten der oval begrenzten oralen Berührungszone liegt die Einsenkung der äusseren Mundbucht. Auf die seitlichen Ausladungen der prämandibularen Entodermfalten wurde bereits verwiesen. Die seitlichen Ränder der ersten Schlundtaschen laufen zu beiden Seiten der Schilddrüsenknospe aus. Diese hyomandibularen Schlundtaschen werden von den Arterienbögen nicht mehr wie in früheren Stadien an ihren ventralen Enden, sondern etwas lateral von letzteren gekreuzt, so dass dieselben nun medial von den Arterienbögen wieder sichtbar werden. Die Verbreiterung und Umbiegung der zweiten Schlundtaschen in caudaler Richtung, sowie das Vortreten des Kiemendeckels haben weitere Fortschritte gemacht. An der vorderen Wand der zweiten Schlundtaschen medial von den zweiten Arterienbögen bemerken wir eine wulstförmige Erhebung, welche auf den ersten Blick eine rudimentäre Schlundtaschenfalte vortäuschen kann. Diese Vorwölbung entspricht der Stelle, wo die medialen, transversal eingestellten Abschnitte der zweiten Schlundtaschen in die seitlichen, caudalwärts vortretenden Abschnitte umbiegen. Die zweiten Schlundtaschen sind schon so weit ventralwärts vorgewachsen, dass zum Theile ihre ventralen Enden entfernt werden mussten, um die Ansicht der Truncusäste freizulegen. Der S-förmig gewundene Bulbus cordis zeigt im dilatirten Zustande eine ansehnliche Ausdehnung. Der fast kugelig oder eiförmig gestaltete Ventrikel gehört zum grössten Theile der linken Körperseite an. Er lagert in dilatirtem Zustande unmittelbar den (von der Splanchnopleura bedeckten) Dottervenen an. Die Leberdivertikel sind im Halbkreise rings um die Ventrikelanlage angeordnet, werden wohl auch von einer maximal dilatirten Kammer (mittelbar) berührt. Sie sind dicht von den grossen, arterielles Blut führenden proximalen Venenabschnitten umsponnen, welche ihnen so treffliche Stoffwechsel- und Wachsthumsbedingungen schaffen.

Die Dorsalansicht desselben Modelles (Taf. LXIV/LXV, Fig. 2) zeigt die dem Hirnrohre zugekehrte, abgeplattete Wand der Riechsäckchen, welche sich seitlich, medial und vorn vom umgebenden Ektoderm schon bis ins Bereich der Riechgrübchen abgeschnürt haben. Gegen das orale Darmende zu verflachen sie sich allmählich. In den Figuren 14 und 11 derselben Tafel erscheinen sie auch auf dieser Seite abgegrenzt. Dies ist jedoch darauf zurückzuführen, dass letztere Ansicht die Riechsäckchen von vorn her gesehen darstellt, wobei die dem oralen Darmende benachbarten Abschnitte überschnitten erscheinen. Die beiden Abbildungen 2 und 14 sollen einander ergänzen, denn in der ersteren erscheint die dem Hirnrohre zugekehrte Darmwand erheblich verkürzt. — Beim Vergleiche der beiden Abbildungen, Fig. 2, Taf. LXIV/LXV und Fig. 16, Taf. LXII/LXIII (Stadium 41) zeigt sich, dass die zwischen der Abgangsstelle der Carotiden und jener der queren Anastomose der beiden Aortenwurzeln gelegenen Abschnitte der letzteren bei der noch geringen Verbreiterung des Kiemendarmes in ihrem Längenwachsthum mit den benachbarten Gefässabschnitten nicht gleichen Schritt gehalten haben. Sie erscheinen daher erheblich verkürzt. Der Ursprung der Carotiden und die Abzweigung der Aortenanastomose sind beiderseits ganz nahe an einander gerückt. Im nächsten Stadium, vergl. Fig. 19, wird dies noch viel markanter werden. An der Fig. 2, Taf. LXIV/LXV ist ferner die bereits oben besprochene Einstellung der Schlundtaschen beachtenswerth. In die dorsalen Enden der beiden vorderen Schlundtaschen sind die Hyomandibular- bezw. Hyobranchialplatten eingebettet. Mit den ersteren hängen die buccalen bezw. prämandibularen Sinneslinien zusammen. Die von den Visceralbögen ausgefüllten Räume zwischen den Schlundtaschen werden gemäss dem Verstreichen der Fältelung gegen die fünften Schlundtaschen immer kleiner. Hinter dieser treten bereits die sechsten Schlundtaschen vor. Die vierten Arterienbögen sind nun durchgängig. Dies zeigt sich besser an der auf Taf. XLVII/XLVIII, Fig. 12 dargestellten Seitenansicht, welche die rechte Körperhälfte darstellt. Am Arteriensysteme besteht insofern bereits eine Asymmetrie, als vom rechten Vornierenglomerulus ein noch kurzes Gefäss abzweigt und an den anliegenden Vornierenwulst der Körperwand herantritt. Es bildet den noch ganz kurzen Stamm der Arteria coeliacomesenterica. Die kleinen vereinzelten, inconstanten aus dem hinteren Glomerulusabschnitte austretenden Arteriolae vitellinae sind nicht dargestellt. Die dorsale Randvene des Dottervenennetzes verläuft etwas ventral vom Vornierenglomerulus und senkt sich zugleich mit dem Ductus Cuvieri in den Sinus venosus ein. Die proximalen Abschnitte der vorderen Cardinalvene, sowie das Vornierennetz der hinteren sind in der Abbildung berücksichtigt. Der Sinus venosus beginnt sich auch nach rechts hin bereits ein wenig vorzuwölben. Der Uebergang in den Vorhof erfolgt zum grösseren Theile wenigstens auf der linken Körperseite. Vom ventrolateralen Abschnitte des primären zweiten Arterienbogens ist nichts mehr vorhanden. Der aus zwei Componenten zusammengesetzte Arterienbogen erscheint als eine vollkommen einheitliche Bildung. Im Bereiche des unsegmentirten Kopfgebietes, bis zur Abgangsstelle des Glossopharyngeus-Vagus, sind zwei dorsale Parallelvenen vorhanden, die Vena capitis medialis und lateralis, die beide in dem an der Seite der Mittelhirnbeuge gelegenen Venenplexus wurzeln. In diesen mündet die Vena supra- und infraorbitalis, letztere mit der Vena mandibularis vereinigt. Aus der Vereinigung der beiden Kopfvenen entstehen die vorderen Cardinalvenen, die in den beiden Modellen Taf. LXIV/LXV, Fig. 2 und Taf. XLVII/LXVIII, Fig. 12 an correspondirenden Stellen durchschnitten dargestellt sind.

Die Fig. 11 Taf. XLVII/XLVIII, veranschaulicht die seitliche Topik der unter dem Ektoderm gelegenen Gebilde des Vorderkörpers. Zu beiden Seiten des Vorderhirnes treten die Hemisphären vor. Die taschenförmige, dorsoventral abgeplattete Epiphysenknospe verlängert sich gegen das Mittelhirn hin, welches am Isthmus in das Rautenhirn übergeht. An der Dorsalseite der Augenbecher, deren Becherspalte noch deutlich zu erkennen ist, zieht der Nervus ophthalmicus profundus, der meist an der Aussenseite der Vena supraorbitalis gelegen ist. In der Nachbarschaft des immer enger werdenden Augenblasenstieles

kreuzt der gemeinschaftliche Stamm der Vena infraorbitalis und mandibularis die Carotis interna. Am modellirten Embryo trat die Vena capitis lateralis zwischen dem Ganglion maxillomandibulare und dem dorsalen mandibularen Mesoderm (s. st.) und nicht, wie gewöhnlich, zwischen diesem und der ersten Schlundtasche an die Oberfläche (vergl. Fig. 9). Ihre Lagerung zwischen dem Ganglion laterale und epibranchiale des Facialis und Glossopharyngeus ist als ein typisches, für die Vene charakteristisches Verhalten zu betrachten. Am Glossopharyngeus und Vago-Accessorius ist keine wesentliche Veränderung eingetreten. Das kolbenförmige Ganglion Vagi verdeckt in der Seitenansicht den vorderen Abschnitt der Vena cardinalis anterior, die in ihrem weiteren Verlaufe von dem zweiten und den beiden folgenden Myotomfortsätzen überlagert wird. — Ventral vom zweiten Myotomfortsatze tritt die sechste Schlundtasche an die Oberfläche. Im Gegensatz zu den vorhergehenden Schlundtaschen durchbricht sie nicht das vorgelagerte Mesoderm — die Seitenplatten — sondern schiebt es zurück. So kommt es, dass die Furche zwischen den beiden letzten Schlundtaschen in der Seitenansicht frei zu Tage liegt und keinen axialen Mesodermstrang, sondern nur locker gefügte, freie Mesodermzellen enthält (vergl. auch Taf. LXX/LXXI, Fig. 5—7). Im Vergleiche mit dem ventral vom Pericard bereits abgeschnürten, mit der vorderen Hälfte des zweiten Segmentes zusammenhängenden axialen Mesodermstrange des fünften Visceralbogens nimmt sich der zweite freie, nur von der hinteren Hälfte oder dem hinteren Drittel des Segmentes abstammende Myotomfortsatz allerdings unansehnlich aus, während der folgende Fortsatz (des dritten Segmentes) jenen Mesodermstrang an Mächtigkeit weit übertrifft. Der dünne Mesodermstrang bezw. die ehedem einheitliche Mesodermzone, aus der er hervorging, musste sich dem Wachsthum des Kiemendarmes anpassen und wurde auf Kosten der Dicke länger. Das erste Segment ist ohnedies kleiner als das folgende, dagegen ist der mit ihm noch zusammenhängende dorsolaterale und laterale, beim Schlundtaschendurchbruch in zwei Mesodermstränge gesonderte Abschnitt um so ansehnlicher, ohne jedoch die Länge des dritten Myotomfortsatzes zu erreichen. Auch die Art der Abschnürung vom Pericardium, sowie die Umwandlung in quergestreifte Branchialmusculatur spricht dafür, dass die branchiomer gesonderten Mesodermabschnitte unsegmentirten, in der Fortsetzung der Myotomfortsätze gelegenen Verbindungsstücken der Seitenplatten mit Segmenten entsprechen. Medial und dorsal von den Schlundtaschen lässt sich die Seitenplattengrenze nicht nach vorn führen, weil dann die den Myotomfortsätzen entsprechenden Abschnitte im Bereiche der ersten Segmente überhaupt in Wegfall kämen, was nicht angeht. Würde das dorsolaterale, an die dritten und vierten Segmente anschliessende Mesoderm auch in solcher Weise durch die Ausweitung des Darmes dorsoventral verlängert, vorgewölbt und durchbrochen werden, dann würde das Zellmaterial sich ebenso absondern, frei vorwachsen und sicherlich branchiale Mesodermstränge liefern. — Da das Ektoderm nicht mitmodellirt ist, so klaffen die Seitenränder der zweiten und dritten Schlundtaschen, in welche ektodermale Sporne eingedrungen sind. In der Vornierenregion sind keine wesentlichen Veränderungen eingetreten. Die Schleifen der beiden Hauptcanälchen und des Sammelrohres beginnen sich bereits zwischen den Myotomfortsätzen dorsalwärts auszubiegen und kommen so an die Aussenseite der Dorsalsegmente zu liegen.

Die beiden Figuren 12 und 13 der Taf. XLIX/L stellen die Seitenansichten der Splanchnopleura des vorderen Seitenplattenabschnittes (der Pericardialhöhle) eines etwas jüngeren Exemplares dar — gewissermaassen nach Abtragung der Somatopleura, die im Bereiche des Entodermmassivs von der Splanchnopleura noch nicht abgelöst ist und sozusagen künstlich abgetrennt wurde. An der rechten Körperseite (Fig. 13) zeigt sich, dass die geringe Einsenkung, die im vorhergehenden Stadium hinter der Durchtrittsstelle des Ductus Cuvieri gelegen war, sich zu einer Furche vertieft hat, die nahezu transversal eingestellt ist und gegen die Pericardialhöhle hin, also cranialwärts durch einen queren Wulst begrenzt wird. Diese Furche reicht bis dicht an den Ductus Cuvieri heran und verstreicht dorsal an der Seite des Vordarmes.

Auf der linken Körperseite (Fig. 12) nehmen wir an der correspondirenden Stelle dieselben Bildungen, aber in etwas geringerer Längenausdehnung wahr. Betrachten wir die Splanchnopleura von ihrer (dem Darme zugewendeten) Innenseite aus (Fig. 11 Dorsalseite, Fig. 14 Caudalseite), so zeigt sich, dass die im vorhergehenden Stadium am Rande des Sinus venosus aufgetretenen keilförmigen Erhebungen zu zungenförmigen Platten sich verlängert und verbreitert haben, die medialwärts vorgewachsen sind und den Sinus venosus zum Theile bereits unterlagern. Auf diese Weise wird der in früheren Stadien dem Entoderm unmittelbar anliegende Sinus venosus allmählich von diesem zunächst in seinen Randabschnitten isolirt. Die dorsolateralen, den Vor(der)darm umgebenden Abschnitte der Splanchnopleura biegen zu beiden Seiten der Medianebene in die Somatopleura um. Sie werden durch den Vornierenglomerulus vom Darme theilweise abgehoben und schieben sich an dessen ventralem Rande faltenförmig vor.

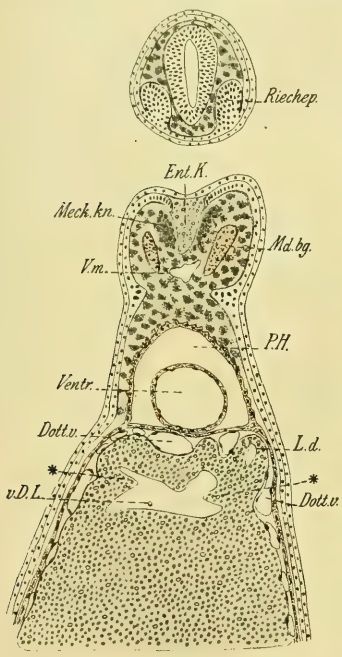

Fig. 298.

Aus der Serie, nach welcher das auf Taf. LXIV/LXV, Fig. 1 und 2 abgebildete Modell hergestellt ist, wurden einige Frontalschnitte abgezeichnet, die das dargestellte Bild ergänzen sollen. Der erste derselben (298) kappt gewissermaassen die Ventralseite der Vorderkörpers ab. An der isolirt getroffenen Vorwölbung des Vorderkopfes ist das spaltförmige Lumen des Vorderhirnes eröffnet. Die dem Ektoderm noch unmittelbar angelagerten, von der Hirnwand aber bereits durch freie Mesodermzellen getrennten Riechsäckchen sind unmittelbar vor den äusseren Riechgrübchen schräg durchschnitten. Sie stehen mit der Sinnesschichte des Ektoderms nur mehr im Bereiche des letzteren im Zusammenhange. Der Flachschnitt durch die Visceralregion des übrigen Vorderkörpers zeigt das von der Sinnesschichte des Ektoderms eingefalzte orale Darmende und den — an dieses anschliessenden — ventromedianen Entodermkiel. Zwischen ihm und dem Pericardium haben sich freie Mesodermzellen angesammelt, welche zum Theil noch mit der Wandung der medianen Anastomose der beiden Mandibularvenen in Verbindung stehen. Die abgekappten ventralen Verbindungsstücke zwischen den beiden ersten Visceralbögen sind schief eingestellt, und ihre Durchschnitte convergiren mit einander gegen die Pericardialhöhle hin. Zwischen ihnen und dem Entoblastkiel findet eine Proliferation und dichtere Ansammlung der freien Mesodermzellen statt. Diese Zellenansammlung repräsentirt die erste Anlage des Meckel'schen Knorpels (Mandibulare oder Keratomandibulare). Zwischen den sich nach aussen vorwölbenden Unterkieferbögen und der Herzregion sind die ventralen Enden der hyomandibularen Sinneslinien flach angeschnitten. Vom Pericardium parietale (Somatopleura) lösen sich fortwährend freie Mesodermzellen los, welche sich vorn den der dorsalen Mesodermkante sowie der Ganglienleiste entstammenden freien Mesodermzellen anschliessen. Die Seitenplatten sind nur im Bereiche der Pericardialhöhle auseinandergewichen. In den weiten Hohlraum der letzteren tritt der eiförmige Ventrikel vor. Die der Pericardialhöhle zugekehrte vordere Wand des ventralen Darmlumens zeigt die knötchenförmigen Ausladungen der Leberplatte, in welche divertikelartige Ausbuchtungen des ventralen Darmlumens eintreten. Diese ersten Anlagen der Leberschläuche sind also am Uebergange des vorderen in die ventrale Wand des ventralen Darmlumens hervorgesprosst. Ihr Complex grenzt sich caudalwärts ab (*). Die Leber-

anlage ist also durch die Differenzirung eines circumscripten Wandabschnittes des ventralen Darmlumens entstanden, welches auf keinen Fall als Leberbucht bezeichnet werden darf. Auch im Schnitte 299 (100 μ dorsal) sehen wir noch marginale Leberdivertikel getroffen, die an der Stelle gelegen sind, wo die vordere, der Pericardialhöhle zugekehrte Wand des ventralen Darmlumens in die seitlichen und ventralen Abschnitte desselben übergeht. Die Ventrikelabtheilung des Herzens ist nun in ihren grössten Durchmessern getroffen. Die vordere Wand der Pericardialhöhle wird von der Kuppe der knötchenförmigen, sich allmählich abschnürenden Schilddrüsenknospe noch berührt. Zu beiden Seiten der letzteren ziehen die ventralen Abschnitte der Mandibularvenen nach den beiden Seiten empor, gegen die Aussenfläche der Mandibularbögen, die auf der rechten Seite des Schnittes bereits isolirt getroffen sind. Auf der linken Seite erscheinen sie noch im Zusammenhange mit dem axialen Mesoderm des Hyoidbogens, welches nicht nur caudalwärts, sondern auch medialwärts vorspringt. Auf Quer- oder Schrägschnitten (rechterseits) weist daher das Hyoidmesoderm eine dreilappige Begrenzung auf. Medial vom axialen Mesoderm des Mandibularbogens stauen sich die freien Mesodermzellen an und werden daselbst die Meckel'schen Knorpel bilden. Unmittelbar vor diesen treten an der ventrolateralen Wand des Kiemendarmes prämandibulare Entodermleisten vor. Vor diesen sind die unmittelbar an der Berührungsstelle mit dem Ektoderm gelegenen seitlichen Ausläufer des oralen Darmendes getroffen (⊂), vergl. Taf. LXIV/LXV, Fig. 9*, die von der Sinnesschichte des Ektoderms eingefalzt werden. In das orale Darmende tritt die äussere Mundbucht ein, deren Grund zwei Ausladungen erkennen lässt (zufälliger Befund). An der einen derselben ist die aus abgeplatteten Elementen bestehende ektodermale Zellschichte deutlich nachweisbar, an der anderen nicht. Das auf der linken Seite schräg durchschnittene Riechgrübchen wird an seinen Rändern von der Deckschichte umsäumt und befindet sich ganz nahe dem oralen Darmende. Auf der anderen Seite des Schnittes ist das allseits von der Sinnesschichte umgebene, ventralexcentrisch gelegene Lumen des Riechsäckchens eröffnet, welches — wie der Vergleich der beiden Körperseiten ergiebt — etwas vor den Riechgrübchen in der Längsmitte der Riechsäckchen gelegen ist. Auch die allmähliche Abflachung der Riechsäckchen gegen das orale Darmende hin ist aus dem Schnitte zu ersehen. Zwischen den Riechsäckchen und den verdickten seitlichen Wandungen der Hemisphären des Vorderhirnes schieben sich freie Mesodermzellen ein. Die dorsomediane Wand des Hirnrohres ist einschichtig geblieben. So verhält es sich auch an den seitlichen Ausladungen, den Hemisphären des Vorderhirnes. Zwischen dem Hirnrohre und dem oralen Darmende wurzeln die Venae infraorbitales.

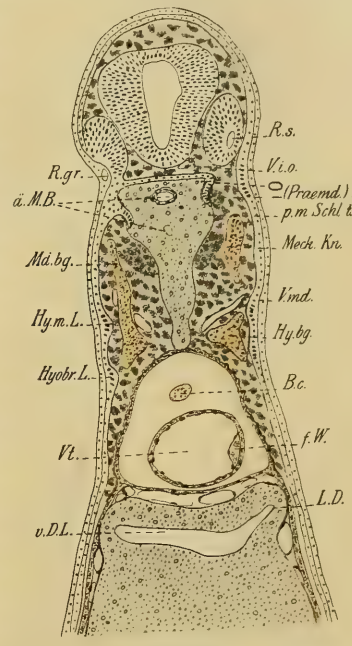

Fig. 299.

Der Schnitt 300 (70 μ) ist durch den zwischen der äusseren und inneren Mundbucht gelegenen Wandabschnitt des oralen Darmendes gelegt und trifft im Bereiche des Vorderkopfes den einen Augenblasenstiel und das Velum, dicht unter dem Augenblasenstiel die Vena infraorbitalis. Die Vorwölbung des oralen Darmendes im Bereiche der prämandibularen Entodermfalten tritt nun deutlich in die Erscheinung. An dem unter dem Hirnrohre gelegenen, vordersten Abschnitte der dorsalen Darmwand treten die flach getroffenen mit ⊂ bezeichneten vorderen Entodermkanten vor, die wir schon von früheren Stadien her kennen

(vergl. Taf. LXIV/LXV, Fig. 11). Zwischen ihnen und den prämandibularen Entodermfalten sind die oben beschriebenen Einsenkungen vorhanden (vergl. Taf. LXIV/LXV, Fig. 14), in denen ebenso wie zwischen den prämandibularen und den ersten (hyomandibularen) Schlundtaschen eine auffällige Proliferation und dichtere Ansammlung freier Mesodermzellen stattfindet. Die vor den prämandibularen Schlundtaschen gelegene Zellansammlung repräsentirt die erste ganz rudimentär bleibende Anlage eines prämandibularen Pterygoidfortsatzes (*Präm.*), die zum Theil neurogenen Abkömmlige der Zellansammlung zwischen den prämandibularen und hyomandibularen Schlundtaschen werden in dieser Region sich an der Bildung des Unterkiefergelenkes betheiligen. Seitlich von den ventralen Enden der hyomandibularen (ersten) Schlundtaschen kreuzen die proximalen Abschnitte der ersten Arterienbögen den Hyoidbogen. Sie weisen ein ansehnliches Caliber auf und sind aus dem ursprünglichen cranialen Truncusast (Wurzelgefäss der beiden ersten [primären] Arterienbögen) hervorgegangen. Zugleich mit den ersten sind auch die Ursprünge der zweiten (lateralen) Arterienbögen getroffen, deren proximale Abschnitte in rein transversalem Verlaufe den ventralen Rändern der (im Schnitte noch nicht erreichten) zweiten Schlundtaschen zustreben. Letztere werden von leistenförmigen Verdickungen der Sinnesschichte des Ektoderms (hyobranchiale Sinneslinien) überragt, deren Entstehung wohl durch eine Anstauung des Epithels durch die nach der Anpressung ans Ektoderm ventral und dorsalwärts vorwachsenden Schlundtaschen bedingt wird. Vom Herzen ist einerseits die ventrale Ausbiegung des Bulbus cordis angeschnitten, andererseits der eiförmige Ventrikel, an dessen linker Wand (im Schnittbilde rechterseits) die Endocardverdickung des fibrösen Wulstes vortritt. — Das ventrale Darmlumen weist dieselbe Begrenzung auf, wie im vorhergehenden Schnitte, es bildet eine enge, transversal eingestellte Spalte, deren vordere Wand von einer einschichtigen hohen Zelllage gebildet wird, die in die marginalen Leberdivertikel ausladet. An der caudalen Seite wird das Lumen vom Entodermmassiv begrenzt.

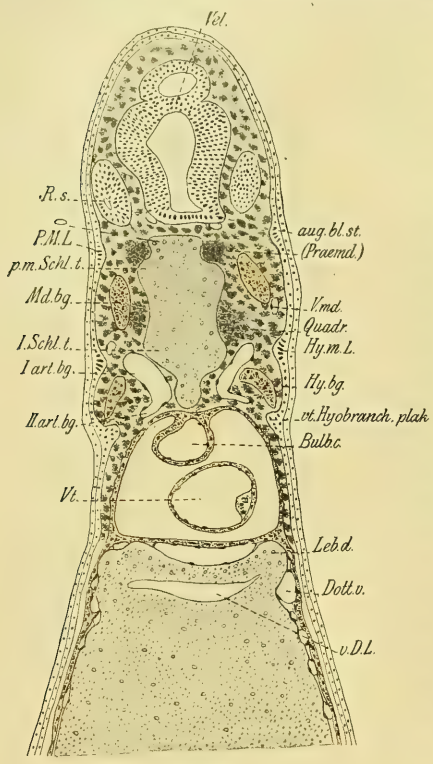

Fig. 300.

Der Schnitt 301 (30 μ) eröffnet die innere Mundbucht, die ebenso wie die äussere in zwei — einander aber nicht entsprechende — Divertikel ausladet. Das vordere derselben ist zwischen den beiden prämandibularen Entodermfalten gelegen, die etwa in der Mitte zwischen den seitlichen Rändern der ersten Schlundtaschen und der in dieser Region wulstförmig vortretenden dorsomedianen Darmwand vortreten. Vor und hinter den prämandibularen Entodermfalten die dichten Ansammlungen freier Mesodermzellen, von denen die hintere der Anlage des Quadratums (Epimandibulare) zugehört. Die prämandibulare Ansammlung solcher Zellen ist viel geringer. Wäre die seitliche Darmwand durch die primäre Fältelung, die Ausbildung der Hyomandibular- und folgenden Schlundtaschen nicht so entspannt und verbraucht, so würden auch die Prämandibularfalten das in Folge der Mittelhirnbeuge so zusammengedrängte und mächtige vorgelagerte Mandibularmesoderm durchbrechen können; dann entstünde ein vorderer Mandibularbogen

mit eigenem Knorpel und Muskelglied, und die Bezeichnungsweise jener rudimentären Entodermfalten und mesodermalen Zellansammlungen wäre gerechtfertigt. Doch erscheint es sehr fraglich, ob es je Formen mit (prä)mandibularen Schlundspalten gegeben hat, ob die angeführten und auch noch andere Entstehungsbedingungen jemals zugetroffen haben. Weicht doch schon das erste, anfangs so breit und lang dem Ektoderm angelagerte hyomandibulare Schlundtaschenpaar der Uebermacht des Mesoderms, welches auch die im Querschnitte kommaförmige Verlängerung des Hyoidbogens bedingt. Die ehemalige gepresste Berührungsstrecke am Ektoderm bildet dann, abgehoben und vom Druck der Schlundtasche entlastet, jene kielförmige Verdickung aus, deren Zellen wie Einzelkeile und -pyramiden mit einander verbunden an ihrer freien Seite sich zuschärfen.

Zwischen dem Chiasmawulst und der dorsalen Darmwand war am abgebildeten Schnitte der Hypophysenstiel bereits dehiscent geworden. Bei einem anderen Embryo desselben Stadiums (vergl. Taf. LXIV/LXV, Fig. 14) war er an der correspondierenden Stelle wohl verdünnt, aber noch continuirlich. Zwischen dem axialen Mesoderm der Mandibularbögen ist auf der rechten Seite die Vereinigung der Vena infraorbitalis mit der Vena mandibularis getroffen, welch' letztere an der Aussenseite des Mesoderms emporzieht. In diesem war auf der anderen Seite noch ein centrales Lumen erhalten geblieben. Schräg gegenüber den prämandibularen Entodermfalten treten an der Innenseite des Ektoderms die prämandibularen buccalen Sinneslinien vor, die auf beiden Seiten gegen die innere Mundbucht auslaufen. Wie bereits oben erwähnt, überkreuzen die ersten Arterienbögen die hyomandibularen Schlundtaschen nicht mehr an ihren ventralen Enden, sondern etwas weiter seitlich. Der Kiemendarm beginnt sich an seinen ventromedialen Abschnitten vorzudrängen. Die Ueberkreuzungsstelle ist an beiden Seiten des Schnittes getroffen. Diese Arterienbögen weisen noch immer das grösste Caliber auf. Die dorsomediane vordere Wand des Truncus arteriosus ist der zapfenförmig vortretenden Schilddrüsenknospe noch unmittelbar benachbart und wird durch diese in ihrer Ausdehnung sicherlich behindert. Der zwischen der Schilddrüsenknospe und der Umschlagsstelle des Pericardiums gelegene Abschnitt der Gefässbahn repräsentirt den cranialen Truncusast. Unmittelbar über der Umschlagsstelle theilt sich dieser in die Gefässe des Mandibular- und Hyoidbogens. An der medialen Seite des noch dotterreichen axialen Hyoidmesoderms vereinigen sich freie Mesodermzellen zur Anlage des Hyoidkorpels (Keratohyale). Der zweite Arterienbogen wendet sich an der Vorderseite des ventralen Randes der zweiten Schlundtaschen der Aussenseite des Hyoidmesoderms zu. Der Bulbus cordis ist an seiner distalen Krümmung getroffen. Sein Mittelstück liegt rechterseits von der Kammer, die schon nahe dem Canalis auricularis durchschnitten ist. Zu beiden Seiten des ventralen Darmlumens hängt die Splanchnopleura noch mit der Somatopleura zusammen. An der linken Seite ist der Ductus Cuvieri gerade am Durchtritte durch die noch vereinigten Seitenplatten getroffen. Dieser erfolgt nun in rein transversaler Richtung. Es scheint, dass durch die Ausbildung der

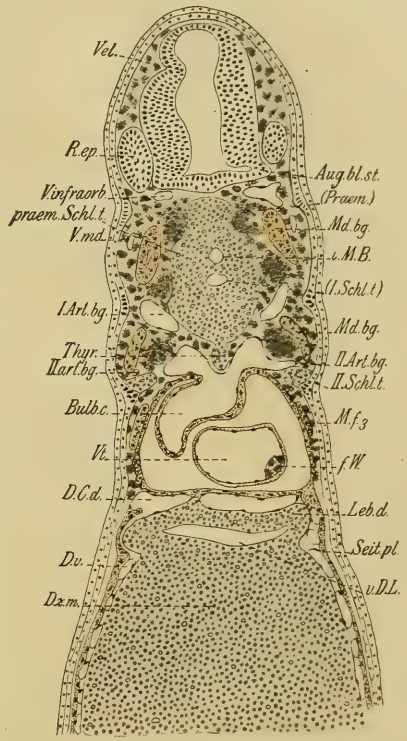

Fig. 301.

Leberknospen der innerhalb der Seitenplatten gelegene Abschnitt der Ductus Cuvieri ein wenig gegen die Pericardialhöhle zu emporgehoben wird. An der Aussenseite der Somatopleura haben sich die ventralen dritten Myotomfortsätze vorgeschoben.

50 μ weiter dorsal hat sich der Situs in der in Textfig. 302 dargestellten Weise verändert. Das Hirnrohr ist ventral am Chiasmawulst, dorsal an der Abgangsstelle der Epiphyse durchschnitten. Auf der einen Seite ist die hintere Wand des Augenblasenstieles zugleich mit der Becherspalte, auf der anderen Seite die unmittelbar vor dem Augenblasenstiel gelegene Kuppe des Riechsäckchens getroffen. Zwischen dem Chiasmawulst und der kammförmig vortretenden dorsalen Darmwand ist der Stiel der Hypophyse eingekeilt, der sich also in seinem proximalen Abschnitte, knapp am Uebergange in die Sinnesschichte des Ektoderms von dieser losgelöst hat. Zwischen dem Augenblasenstiel und dem vorderen Rande des axialen Mesoderms des Mandibularbogens tritt die mit der Vena mandibularis vereinigte Vena infraocularis in die Tiefe. Medial vom Mandibularbogen die prämandibularen Entodermfalten und die oben bezeichneten Proliferationscentren freier Mesodermzellen. Den prämandibularen Entodermfalten entsprechen rinnenförmige Ausladungen des des Darmlumens. Sie treten gerade so gegen das mächtige Mandibularmesoderm (s. l.) vor, wie die ventralen Abschnitte der hyomandibularen Schlundtaschen gegen das ventral einheitliche hyomandibulare Mesoderm. Die zweiten Schlundtaschen sind in ihren ventralen Abschnitten getroffen, in welche ektodermale Sporne eingewachsen sind. Links ist auch bereits das Lumen eröffnet, welches aussen vom Ektoderm, innen vom Entoderm begrenzt wird. An der dem Pericardium zugewendeten Hinterseite der Schlundtasche ist der die Schlundtasche entzwei spaltende ektodermale Sporn erheblich verdickt. Diese Verdickung der Sinnesschichte des Ektoderms repräsentirt die Anlage einer ventralen hyobranchialen Sinnesplatte. Der Truncus arteriosus ist an der Abgangsstelle der beiden caudalen Truncusäste getroffen. Der bayonettförmig gekrümmte Bulbus cordis ist fast seiner ganzen Länge nach durchschnitten; seine linke Wand geht durch Vermittlung einer schmalen Zone der Ventrikelwand an der Concavität der transversalen Ventrikelkrümmung in den erheblich verengten Canalis auricularis über, an dessen linker, caudaler Wand die Endocardverdickung des fibrösen Wulstes vortritt. Links ist der proximale Abschnitt des Ductus Cuvieri bis in die Einmündung in den Sinus venosus zu verfolgen, dessen Uebergang in die Vorhofsabtheilung durch den folgenden Schnitt 303 (60 μ) freigelegt ist. Dieser trifft den vorderen Rand jener Falte, die der Concavität der caudalen, venösen Krümmung des Herzschlauches entspricht. An dieser Falte geht die Wand des Sinus venosus in die der Vorkammer und des Canalis auricularis über. So wie in früheren Stadien (vergl. Taf. LVI, Fig. 1) läuft an diesem Rande der noch nicht fibröse Wulst aus. Die caudale Wand des Sinus venosus liegt im vorliegenden Abschnitte der Wand des ventralen Darmlumens dicht an. Zwischen der beträchtlichen Vorwölbung des Sinushornes und dem Entoderm kann der keilförmige Splanchnopleuraumschlag ungehindert vorwachsen. Das ventrale Darmlumen ist an seiner engsten Stelle getroffen. Im

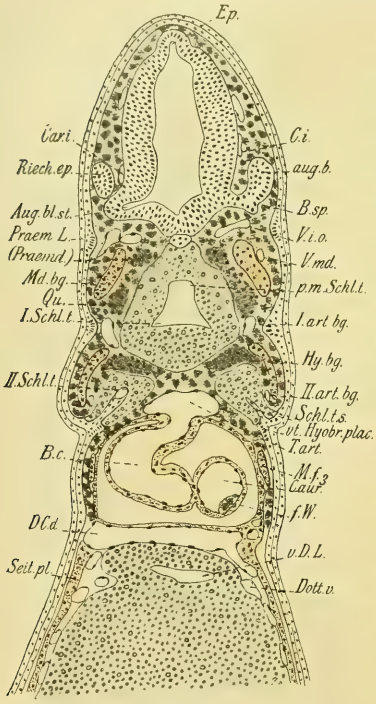

Fig. 302.

Bereiche dieser Stelle endigt die marginale Reihe der Leberknospen, die wir durch alle Schnitte bis hierher verfolgen können. Die Furche, welche die Leberknospen gegen das Entodermmassiv begrenzt, ist also bei ihrem ersten Auftreten passiv entstanden. — An der Aussenseite der Somatopleura die schräg durchschnittenen weiten Ductus Cuvieri und vor diesen die ventralen Myotomfortsätze des vierten und dritten Dorsalsegmentes. Der cranialen Wand des Pericardiums liegen unmittelbar die beiden caudalen Truncusäste an, von denen der linke an der Theilung in den dritten und vierten Arterienbogen getroffen ist. An den beiderseits im Bereiche ihrer ventralen Ausladungen eröffneten zweiten Schlundtaschen ist nun die fast rechtwinklige Umbiegung deutlich zu erkennen. Jene wulstförmigen, dorsoventral verlaufenden Erhebungen, auf welche oben (vergl. Taf. LXIV/LXV, Fig. 1) hingewiesen wurde, und welche rudimentäre Schlundtaschen vortäuschen können, sind nun im Querschnitt zu sehen. Es handelt sich lediglich um ein Vordrängen des Entoderms in Ausnützung der durch die Umkrämpelung neu geschaffene Situation. Unmittelbar vor ihnen entsteht durch dichte Ansammlung freier Mesodermzellen der Vorknorpel des Hyoidbogens. Nach aussen von diesen die bandförmigen dünnen axialen Mesodermstreifen dieser Visceralbögen, deren laterocaudale Ränder bereits zellreicher und zu geschlossenen Proliferationszonen werden. Am vorderen äusseren Rande der durch das Ektoderm entzwei gespaltenen Schlundtaschen, zum Theile vom axialen Mesoderm überlagert, verlaufen die zweiten Arterienbögen. Von den Seitenrändern der ersten Schlundtaschen ist das Ektoderm schon ziemlich weit abgehoben. Die ersten Arterienbögen sind an der vorderen Wand der ersten Schlundtaschen durchschnitten. Zwischen ihnen und den hinteren Abschnitten des axialen Mesoderms der Mandibularbögen entsteht der mächtige Vorknorpel des Quadratums. Die an der seitlichen Darmwand vortretenden prämandibularen Entodermfalten sind nahe ihren dorsalen Enden erreicht. — Schräg gegenüber von ihnen tritt die prämandibulare Sinneslinie des Ektoderms vor. Medial von den Augenbechern sind bereits die Ciliarblasen des Mesoderms eröffnet. In der Spalte zwischen ihrer Wand und dem Mandibularbogen tritt die Vena infraocularis ein. Die Carotiden verlaufen zu beiden Seiten der Hypophyse, medial von der inneren Kante der Ciliarblasen. Die Epiphysenausladung ist nahe ihren blinden Enden durchschnitten. Sie ist unter der Spannung des Ektoderms dorsoventral taschenartig abgeplattet und liegt der einschichtigen Decke des Mittelhirnes unmittelbar an.

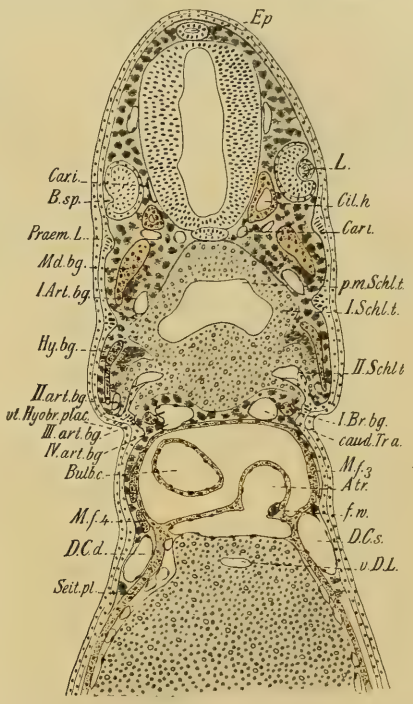

Fig. 303.

Der Kiemendarm wird von frontalen, parallel der Chorda geführten Längsschnitten durch den Körper immer schräg getroffen, da seine Axe mit der Körperaxe einen nach vorn offenen, spitzen Winkel bildet (vergl. Taf. LXI, Fig. 4). Es trifft daher ein durch die dorsalen Abschnitte der ersten und die Mitte der zweiten Schlundtaschen geführter Längsschnitt die beiden folgenden Schlundtaschen an ihren vorderen ventralen Enden (304, 90 μ). Das ventrale Darmlumen wird von solchen Schnitten nahe seiner Communication mit dem dorsalen Darmlumen an einer Stelle getroffen, wo es sich zu einem sagittal gestellten Spalt

verengt. Die Pericardialhöhle, der zuerst aufgetretene vordere Abschnitt des Cöloms, ist in ihren seitlichen Abschnitten eröffnet. Vom vorderen Umschlage des Pericardiums haben sich die axialen Mesodermstränge der dritten Branchialbögen bereits abgeschnürt. Medial von diesen verlaufen, ebenso wie in den beiden vorderen Branchialbögen die primären Arterienbögen. Die fünften und vierten Schlundtaschen sind dem Ektoderm noch in der ursprünglichen Weise platt angelagert, sie pressen sich dicht an dasselbe an und bedingen dadurch die Bildung flacher Längsrinnen. In die dritten Schlundtaschen tritt ein von der Sinnesschichte des Ektoderms gebildeter solider Sporn ein, unmittelbar nachdem das Entoderm etwas gegen die Aussenseite der benachbarten Bögen abzuströmen beginnt. Die zweiten Schlundtaschen sind von diesem Sporne schon ganz durchgespalten. Das Ektoderm selbst kann sich an der inneren Fläche der Schlundtaschen in zwei Zellschichten vorschieben, letztere überkleidend. Der zweite Arterienbogen rückt in der mittleren Zone des Hyoidbogens immer näher gegen den medialen Rand des axialen Hyoidmesoderms, in dessen Nachbarschaft das Keratohyale entsteht. Die ersten Schlundtaschen sind in ihren dorsolateralen Ausladungen getroffen, in deren Hinterseite die hyomandibularen Sinnesplatten einspringen. Die Aortenwurzeln sind unmittelbar hinter der Einmündung der ersten Arterienbögen getroffen und seitlich von den letzteren die Infraorbitalvenen, unmittelbar vor dem Eintritte in den zu beiden Seiten der Hirnbeuge gelegenen Plexus. Sie sind von den dorsalen Abschnitten der Mandibularbögen überlagert, die mit den ex vacuo entstandenen und vergrösserten Ciliarblasen zusammenhängen. An der Aussenseite der Mandibularbögen, gerade gegenüber den prämandibularen Sinneslinien zieht der Nervus maxillomandibularis herab. Der Nervus buccalis ist nicht eingezeichnet. Die Ciliarblasen, welche den vordersten Abschnitt des paraxialen Mesoderms repräsentiren, hängen über die Mittellinie hinweg mit einander unmittelbar zusammen; es besteht hier noch ein Rest der ursprünglich breiten prächordalen Verbindung. Sie haben sich als die jüngsten Abschnitte des Mesoderms in diesem Abschnitte (vergl. Textfig. 100, 101, 246 u. a.) noch nicht in freie Mesodermzellen aufgelöst. Die Ciliarhöhlen sind nun sehr geräumig geworden. Auch seitliche Divertikel derselben kommen zur Ausbildung. Der Schnitt trifft im Innern des Hirnrohres den First der Sattelfalte des Hirnrohres. In der Nähe des dorsalen Randes der Augenbecher sind die Nervi ophthalmici profundi durchschnitten.

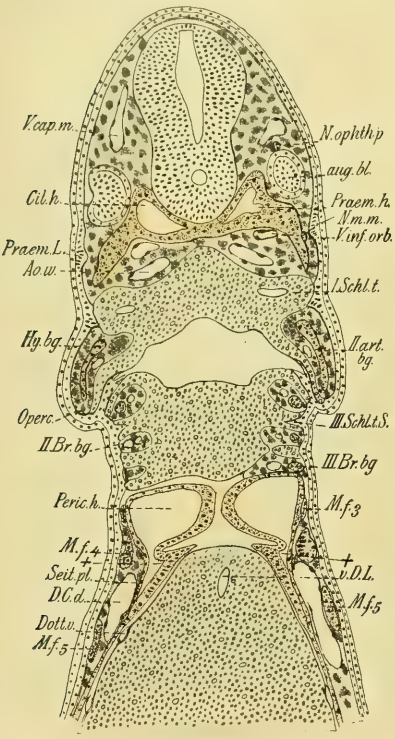

Fig. 304.

Von besonderem Interesse ist am vorliegenden Schnitte das Verhalten der zu beiden Seiten des Vorderdarmes entstehenden paarigen Recessus paragastrici, über deren Ausdehnung bereits oben berichtet wurde. Auch in diesem Stadium ihrer Entstehung sind vor allem Frontalschnitte dazu geeignet, über die Wachsthumsbedingungen dieses Processes Aufschluss zu geben. Von derselben Serie, nach welcher die Textfig. 304 gezeichnet ist, sind auf Taf. LXXV zwei (140 mal vergrösserte) Abbildungen nach einem weiter ventral (Fig. 4) und einem etwas weiter dorsal gelegenen Schnitte (Fig. 5) eingereiht. Vergleichen wir die Fig. 4 mit der ihr entsprechenden Fig. 1 von einem Embryo aus dem Stadium 40, so ist die nach

innen, medialwärts gerichtete Oberflächenvergrösserung dieser geschlossenen Faltenbildung wohl unverkennbar. Der Zellkeil, dessen erstes Auftreten wir im Stadium 40 beobachten konnten, ist ohne Hinderniss medialwärts an der Oberfläche der vorderen Wand des ventralen Darmlumens [bezw. der ventralen Wand des primitiven Vor(der)darmes] weiter medialwärts vorgewachsen und hat daher den dem Entoderm unmittelbar benachbarten, medial gelegenen indifferenten Splanchnopleuraabschnitt von diesem abgehoben. Bei dieser Ablenkung des Wachsthumes nach innen hat sich dann an der äusseren, freien, dem Cölom zugekehrten Oberfläche der Splanchnopleura eine Einsenkung gebildet, die in der Seitenansicht (Taf. XLIX/L, Fig. 12, 13) als Furche erscheint und rechts etwas tiefer eingreift als linkerseits. Nach wie vor herrscht in dem keilförmig zugeschärften freien Rande der Faltenbildung eine rege Proliferation. An dieser Stelle ist die Splanchnopleura mehrzeilig geworden. Dieser Abschnitt geht am Eingang in die Bucht allmählich in das einschichtige Epithel der benachbarten indifferenten Abschnitte der Splanchnopleura über. Insbesondere der an der cranialen Seite den Eingang in die Bucht begrenzende, durch die Unterschiebung wulstförmig vorgewölbte Splanchnopleurabezirk zeigt gar keine Anzeichen eines regeren Flächenwachsthumes. Die Frage, ob die Bucht, wie es Matthes für Amphibien angegeben hat (1895), durch ein nach innen, medialwärts gerichtetes Vorwachsen der Splanchnopleura, oder etwa durch ein Vortreten der die Bucht von der cranialen Seite her begrenzenden, von einem einschichtigen Epithel gebildeten Falte — der sogenannten Nebengekrösfalte — entsteht, ist also in einer ganz eindeutigen Weise im ersteren Sinne zu beantworten. Es hiesse die thatsächlichen Befunde geradezu auf den Kopf stellen, wollte man das Gegentheil behaupten. Dies ergiebt sich — ganz abgesehen von den Befunden am Epithel der Splanchnopleura — beim Vergleiche der Abbildung 10 und 14 auch aus den groben, topischen Verhältnissen und vor allem aus der Ermittelung der Bedingungen des Geschehens. Jene zunächst durch Unterschiebung entstandene Vorwölbung, welche den Eingang in die Bucht begrenzt, ist vollkommen stationär geblieben, während sich die Kante jenes Zellkeiles verhältnissmässig rasch medialwärts vorgeschoben hat. In den folgenden Stadien wird dies noch viel auffälliger in Erscheinung treten (vergl. Taf. XLIX/L, Fig. 7, 11, 15, 10, 14, 18). — Der auf Taf. LXXV, Fig. 5 abgebildete Schnitt zeigt einen jüngeren, zuletzt entstandenen Theil der Bucht, deren Bildung allmählich an der seitlichen Oberfläche des Vorderdarmes dorsalwärts vorgreift. Auch in diesem Abschnitte besteht eine Asymmetrie und zwar in zweifacher Hinsicht: erstens ist die Buchtbildung bezw. Oberflächenvergrösserung auf der rechten Seite tiefer, und zweitens liegt die Bildung auf der linken Seite ein wenig mehr cranial als auf der rechten Seite. Diese Erscheinung hängt mit der nach links hin erfolgenden Ausbiegung der Anlage des Vorderdarmes zusammen, die in den folgenden Stadien noch viel auffälliger werden wird. — Die Figg. 7, 8 und 9 auf Taf. LXXV erweisen, dass es sich auch bei *Salamandra atra* ebenso verhält, dass die Entstehung des Recessus das primäre, die Bildung der sogenannten Nebengekrösfalte das durchaus secundäre Moment bei diesem Vorgange ist. Die passiv entstandene, frei ins Cölom vorragende Falte (Nebengekrösfalte) nützt dann die freie Wachsthumsgelegenheit aus und tritt mit leicht gewulstetem Rande vor.

An einem durch das vordere Chordaende geführten Parallelschnitte (305) ist das Mittelhirn annähernd quer mitten durch seine Beuge getroffen. An seiner ventrolateralen, die ersten Spuren des Markschleiers zeigenden Wand verlaufen Venen, die in der Fortsetzung der Vena capitis medialis gelegen sind und sich mit den supraorbitalen Venen medial von dem vorderen Abschnitt des paraxialen Mesoderms vereinigen. Die zu beiden Seiten der Chorda gelegenen Abschnitte der letzteren bilden die Wand der vorderen Mandibularhöhlen (*Präm. h.*), an deren dorsaler Seite sich die beiden Componenten des Trigeminus vereinigen. Würden je die prämandibularen Schlundtaschen durchbrechen, dann würde vor ihnen der aus der Wand dieser Höhle hervorgehende Musculus temporalis entstehen, und der Nervus maxillomandibularis wäre ein Nervus posttrematicus. Mit dem Ganglion ophthalmicum ist das absolut und relativ immer kleiner werdende Ciliar-

knötchen im Zusammenhange, welches seinen streng epithelialen Aufbau immer mehr einbüsst. Die medialen Abschnitte des paraxialen Mesoderms gehen ganz allmählich in die parachordal gelegenen freien Mesodermzellen über. Schräg gegenüber dem Ganglion maxillomandibulare zieht die prämandibulare Sinneslinie empor (irrthümlich als Temporallinie bezeichnet), die sich caudalwärts in die hypotische Verbindungslinie fortsetzt. Zwischen dem mandibularen Mesoderm und der ersten Schlundtasche tritt die Vena capitis lateralis an die Oberfläche. An der Aussen- und Hinterseite des dorsolateralen Abschnittes der ersten Schlundtasche ragt die Hyomandibularplatte ein, in deren Nachbarschaft, an der Hinterseite der ersten Schlundtasche der Nervus hyomandibularis des Facialis herabverläuft. Der zweite Arterienbogen ist ventral von seiner Einmündung in die dorsale Aortenwurzel getroffen. In diesem dorsalen Abschnitte ist noch ein Rest des primären, medialen Arterienbogens erhalten geblieben. Die Schlundtaschen zeigen die oben bei der Besprechung der Dorsalansicht des nach derselben Schnittserie angefertigten Modelles erwähnte Einstellung. Der Rand des Kiemendeckels ist scharf abgesetzt. Die vierten und fünften Schlundtaschen sind in ihrem mittleren Abschnitte getroffen. Hinter den fünften Schlundtaschen treten die noch unansehnlichen sechsten Schlundtaschen vor. Dabei zeigt sich besonders deutlich, dass die Seitenplattengrenze, der Umschlag der Somato- und Splanchnopleura, die in früheren Stadien bis an die fünfte Schlundtasche vorreichte (vergl. Taf. LXX/LXXI, Fig. 5), nunmehr nur bis an die sechsten Schlundtaschen reicht. Dies zeigt sich auch am zweitnächsten Nachbarschnitt, aus welchem diese Stelle bei stärkerer Vergrösserung auf Taf. LXX/LXXI, Fig. 6 abgebildet ist. Der vordere Rand der grossen Mesodermflügel ist also augenscheinlich durch die an der Seitenwand des Kiemendarmes vortretende sechste Schlundtasche nicht durchbrochen, sondern zurückgeschoben worden. Das paraxiale Mesoderm wird also im Bereiche der sechsten Schlundtaschen nicht mehr geschlitzt und isolirt, wie im Bereiche der vorhergehenden Schlundtaschen, sondern zurückgeschoben. Hierzu sind die Bedingungen nicht mehr gegeben, weil die localen Verhältnisse ein Ausweichen des vorgelagerten Mesoderms beim Abklingen der Fältelung der seitlichen Wand des sich verschmälernden Darmes gestatten. Von der Dorsalseite her vorgedrungene freie Mesodermzellen, die sich schon im vorhergehenden Stadium an der Hinterseite der fünften Schlundtaschen angesammelt hatten, füllen den frei gewordenen Raum aus. In der Ebene des Schnittes 305 ist in den vorderen Abschnitten der Seitenplatten eine Cölomspalte nachweisbar, die sich ventralwärts zur Pericardialhöhle erweitert. Im Bereiche der ventralen Abschnitte der Vorniere sind deren beide Blätter noch nicht auseinandergewichen. — Der Schnitt trifft die Stelle, wo die Vena cardinalis anterior in der unmittelbaren Nachbarschaft des vierten Myotomfortsatzes sich mit dem die Vorniere umspinnenden Venennetze vereinigt. —

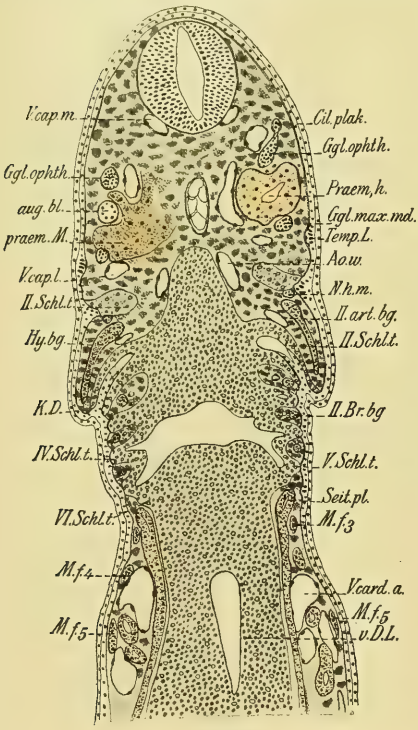

Fig. 305.

Aus einigen weiter dorsal gelegenen Schnitten derselben Serie sind auf Taf. LXXVI/LXXVII, Fig. 3—5 einzelne Stellen bei stärkerer Vergrösserung abgebildet, die sich auf das Verhalten der Schlund-

taschen zum Ektoderm beziehen. Die Feststellung dieser Beziehungen wird dadurch erleichtert, dass die Zellen des Ektoderms in diesem Stadium die anfänglich in ihnen in relativ gleicher Menge wie in den übrigen Keimblättern enthaltenen Dotterkörnchen schon fast gänzlich assimilirt haben, während die Zellen des Entoderms — ebenso wie die des axialen Mesoderms der Visceralbögen — noch voll mit Dotterplättchen beladen sind. Auch färbt sich das Protoplasma der offenbar in lebhafterem Stoffwechsel befindlichen Ektodermzellen viel intensiver als jenes der Entodermzellen, welches viel heller erscheint. Die Figuren 3 und 4 sind nach Schnitten durch das dorsale Ende der ersten Schlundtasche gezeichnet, welchem das Ganglion epibranchiale des Facialis (*Ggl. VII*) unmittelbar angelagert ist. Im Schnitte 3 weist das Ganglion eine birnförmige Gestalt auf und setzt sich in den nach aussen und ventralwärts abbiegenden, der Hinterseite der ersten Schlundtasche zustrebenden Nervus hyomandibularis (posttrematicus I) fort. Dieser Fortsatz ist der keilförmig in die Hinterseite der ersten Schlundtasche vortretenden hyomandibularen Sinnesplatte (o_1) unmittelbar benachbart, doch sind keine intimeren Beziehungen nachweisbar. Diese Platte wird von einem Complexe hoher, prismatischer, palissadenförmig an einander gereihter, angestauter Zellen der Sinnesschichte des Ektoderms gebildet; die Verdickung ist am dorsalen Ende der Schlundtasche (Schnitt 4) am mächtigsten und umfängt die wenigen schollenförmigen, reich mit Dotterplättchen beladenen entodermalen Zellen an ihrer medialen und hinteren Seite. In diesem Schnitte ist das Ganglion epibranchiale des Facialis in einem ventralen Abschnitte getroffen. — An der folgenden Abbildung (4) ist die Entstehung jener ektodermalen Schlundtaschensepten zu verfolgen. Dies wird dadurch ermöglicht, dass, ebenso wie die Schlundtaschen selbst successive vortreten, auch die Septen an den hinteren Schlundtaschen später entstehen, als an den vorderen. Im vorliegenden Stadium liegen die fünften Schlundtaschen dem Ektoderm platt an, das Verhalten der sechsten Schlundtaschen (die in der Abbildung in Folge eines Versehens als fünfte bezeichnet sind) zu dem Seitenplattenrande wurde bereits oben erörtert. In den Seitenrand der vierten Schlundtaschen tritt bereits eine keilförmige ektodermale Zelle ein und drängt die Entodermzellen aus einander. Am Seitenrande der dritten Schlundtaschen besteht dieser Sporn schon aus mehreren, dicht zusammengedrängten Zellen, von denen sich eine bereits abgeplattet durch den Umschlag der beiden Faltenblätter der Schlundtasche bis nahe an das Lumen vorgeschoben hat. Die zweiten Schlundtaschen, an welchen wir in früheren Stadien dieselben Befunde erheben konnten, welche jetzt die folgenden Schlundtaschen zeigen, sind bereits vollständig in zwei Lamellen durchgespalten, welche nur an den dorsalen und ventralen Enden derselben in einander übergehen. Die ektodermale Zellplatte, in welcher die Kerne anfänglich alternirend stehen, ordnet sich in zwei einander dicht anliegenden Epithelblätter, die gegen das Lumen der Darmhöhle auseinanderweichen und die Innenseiten der medialen Abschnitte der Schlundtaschen überkleiden. Die äussere Begrenzung der Branchialbögen wird von der verdickten Sinnesschichte des Ektoderms gebildet, welche die Schlundtaschenränder ebenso umfasst und einfalzt, wie das orale Darmende (die Bezeichnung O_2 ist verschrieben, es sollte wie am zweiten Branchialbogen *Ect.* heissen). An den dritten und den folgenden Schlundtaschen sind die vorderen und hinteren Ränder der entzwei gespaltenen Schlundtaschen in gleicher Höhe. Der vordere Rand der zweiten Schlundtasche hingegen liegt dem vorderen Rande der dritten Schlundtasche gegenüber. Diese Erscheinung hängt mit der Ausbildung des Kiemendeckels zusammen. Mit dem Hyoidbogen hat sich auch das äussere Ektoderm und das vordere Blatt der entzwei gespaltenen zweiten Schlundtasche verbreitert. Das letztere reicht bis an den Rand des Kiemendeckels heran. — Das Schnittbild der Fig. 5 zeigt das Verhalten der dorsalen Enden der zweiten, dritten und vierten Schlundtaschen. In diesen Abschnitten werden die ektodermalen Sporne immer schmäler und verschwinden schliesslich. Die einzelnen Schlundtaschen sind durch schmale Zonen der Sinnesschichte des Ektoderms von einander getrennt, welche die äussere Begrenzung der Visceralbögen bilden. Diese Zellschichte ist nun an der

Hinterseite des dorsalen Endes der zweiten Schlundtasche auffallend breit und ragt weit in das entodermale Gebiet vor. Diese im vorliegenden Stadium noch nicht scharf gegen die ektodermale Aussenseite des ersten Branchialbogens abgrenzbare Zellplatte bildet eine rudimentäre dorsale hyobranchiale Sinnesplatte (O_2). Ein feiner, aus spindeligen Zellen bestehender Fortsatz verbindet das Ganglion epibranchiale des Glossopharyngeus bezw. die Wurzel des Ramus posttrematicus mit dieser Ektodermverdickung. Das Mesoderm der Branchialbögen lässt den axialen Mesodermstrang erkennen, dessen Elemente sich erst später zu differenziren beginnen und noch ein indifferentes Aussehen bewahrt haben. Sie sind auch noch reich mit Dotterplättchen beladen. Dagegen sind die den axialen Strang umgebenden freien Mesodermzellen speciell im Bereiche der Visceralbögen schon fast dotterkörnchenfrei. Sie haben ihren Dotterinhalt schon verarbeitet und befinden sich auf einer höheren Stufe der Differenzirung. Sie sind in den Visceralbögen auch in reger Vermehrung begriffen und dichter an einander gedrängt, als z. B. an der Dorsalseite des Kopfes, in der Nachbarschaft der Hirnganglien. In dieser Region finden sich auch in regelloser Anordnung mehr indifferente Elemente unter den freien Mesodermzellen, die ihren Dotter noch nicht verarbeitet haben und mit feinen Dotterkörnchen noch reich beladen sind.

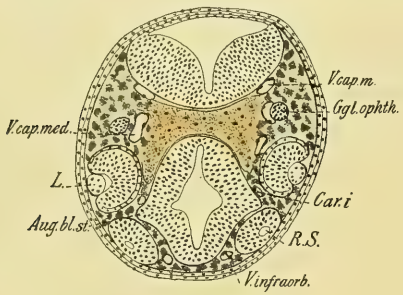

Fig. 306.

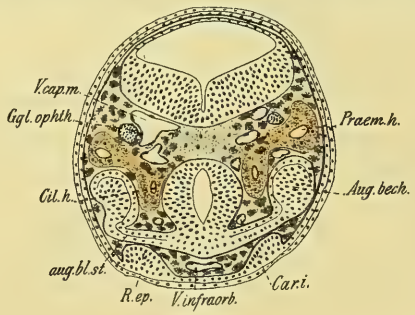

Fig. 307.

Es folgen noch einige Querschnittsbilder, die derselben Serie entnommen sind, nach welcher das auf Taf. XLVII/XLVIII, Fig. 11 und 12 abgebildete Modell gefertigt wurde. Der Schnitt 306 geht nahezu symmetrisch durch die Augen und die vor denselben gelegenen Riechsäckchen. Letztere sind in ihren mittleren Abschnitten getroffen, so dass das centrale Lumen eröffnet erscheint. Die dem Hirnrohre zugekehrten dorsalen Flächen der Riechsäckchen sind gegen einander ventralwärts geneigt, so dass die Riechsäckchen von Frontalschnitten nur schräg getroffen werden können. Medial von ihnen die vorderen Abschnitte der Venae infraorbitales. Dorsal von den Augenbechern ist beiderseits das Ganglion ophthalmicum (mesocephalicum) und an dessen medialer Seite die supraorbitale Vene durchschnitten. Das paraxiale Mesoderm ist in seinen vorderen, am Eingange in die Sattelfalte gelegenen Abschnitten getroffen (Textfig. 306), die über die Medianebene hinweg mit einander in Zusammenhange stehen. Dieser unpaare, noch aus grossen, scholligen, dotterreichen Zellen bestehende Mesodermabschnitt ist aus dem in Textfig. 75—77 dargestellten prächordalen Mesoderm hervorgegangen, welches bei der Entstehung der Mittelhirnbeuge eine erhebliche relative Längeneinschränkung in deren Concavität erfahren hat. Dem weiteren Wachsthume des Mesoderms steht nur der Weg nach beiden Seiten offen, und darauf ist zum Theil jene Mächtigkeit des mandibularen (s. l.) und hyoiden Mesoderms zurückzuführen, welche in der Abhebung des Ektoderms von den hyomandibularen Schlundtaschen, im Vortreten des Hyoidbogens, sowie im Umfange der Mesodermderivate dieser Bögen zum Ausdrucke kommt. Im dargestellten Schnitte schiebt es sich keilartig zwischen die Augenbecher und die Wand des Zwischenhirnes ein und bildet in diesem Abschnitte die vordere Wand der Ciliarhöhlen. Letztere eröffnet der Schnitt 307 (100 μ), der zugleich auch die vordere Mandibularhöhle

(*Pr. h.*), d. h. den zwischen dem Ganglion ophthalmicum (mesocephalicum) und maxillomandibulare des Trigeminus gelegenen Mesodermabschnitt freilegt. Diese beiden Mesodermabschnitte hängen paraxial mit einander zusammen. An ihrer Medialseite lösen sich freie Mesodermzellen ab, die dem Angioskleroblastem zugehören und zunächst den in der Nachbarschaft der Mittelhirnbeuge gelegenen Venenplexus, die Wurzeln der Venae capitis mediales et laterales aufbauen, sodann sich an der Bildung des Primordialcraniums betheiligen. Dorsal ist das Rautenhirn, ventral das Zwischenhirn mit den beiden Augenblasenstielen durchschnitten. Diese sind schon ziemlich lang geworden und verlaufen in Folge des Vorwachsens des Vorderhirnes schräg nach aussen und etwas dorsalwärts. Im Winkel zwischen ihnen und dem Zwischenhirne entsteht die Carotis interna. Ventral von den Augenblasenstielen liegen die hinteren, allmählich (insbesondere medialwärts) sich abflachenden Abschnitte der Riechsäckchen. Diesem Bereiche gehören auch die Riechgrübchen an, die durch den Zusammenschluss der Zellen der Deckschichte zum Verschwinden gebracht werden können. Die centralen Lumina der Riechsäckchen treten in den mittleren, freien abgeschnürten Abschnitten derselben auf.

Der Schnitt 308 (500 μ caudal) ist durch die Recessus labyrinthorum gelegt, die sich bläschenförmig erweitern und in Folge dessen an ihrer Aussenseite von den Hörblasen durch eine tiefe Einziehung abgesetzt erscheinen. Der verdickten medialen Wand der Hörbläschen liegt das Ganglion Octavi unmittelbar an. Dorsal von diesem, an der ventrolateralen, einen ganz dünnen Randschleier aufweisenden Wand des Rautenhirnes verläuft die Vena capitis medialis. Die Vena capitis lateralis zieht unter dem Hörbläschen gegenüber der hypotischen Sinneslinie, welche eine Verbindung zwischen der hyobranchialen mit der hyomandibularen Ektodermverdickung darstellt und zunächst von letzterer ausgeht. In Folge der schrägen Einstellung der Schlundtaschen trifft der Querschnitt die beiden vorderen Schlundtaschen in schiefer Richtung und ebenso auch die beiden vorderen Visceralbögen. Das dorsale Ende der Durchbruchstelle der zweiten Schlundtaschen trennt den über der letzteren gelegenen Abschnitt des parachordalen Mesoderms vom axialen Mesodermband des Hyoidbogens, an dessen medialer Seite der zweite Arterienbogen durchschnitten ist. Der erste Arterienbogen ist nahe der Stelle getroffen, wo er die ventrolateralen Abschnitte der hyomandibularen Schlundtaschen überkreuzt. An ihrer Aussenseite treten die Venae mandibulares an die Oberfläche, die dann das axiale Mesoderm des Mandibularbogens schräg überkreuzen (vergl. Taf. XLVII/XLVIII, Fig. 11). Zwischen den beiden Mandibularbögen tritt jene solide Ausladung der ventromedianen Wand des Kiemendarmes, der sogenannte Entoblastkiel, vor, der durch freie Mesodermzellen vom Ektoderm isolirt ist.

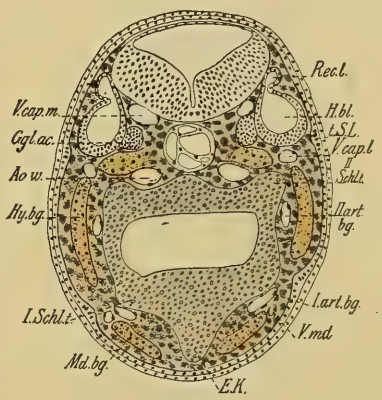

Fig. 308.

Der Schnitt 309 ist durch das segmentirte Gebiet, im Bereiche der caudalen Hälfte des zweiten Myotomes gelegt, dessen ventraler Fortsatz sich über die Aussenseite der Vena cardinalis anterior vorschiebt. Seitlich von ihm die Pars lateralis des Vagusganglions und die mächtige Verdickung der Seitenlinie. Der Schnitt ist nicht genau transversal geführt und trifft daher den Uebergang des Kiemendarmes in den Vorderdarm auf der linken Seite etwas näher der fünften Schlundtasche, auf der anderen (rechten) Seite bereits den Beginn der Vor(der)darmes. Die Ausladungen der sechsten Schlundtaschen sind auf Querschnitten nur durch genaue Messungen zu erkennen. Wahrscheinlich ist auf der linken Seite die Stelle der hinteren Oberfläche der fünften Schlundtasche erreicht, an welcher die sechste Schlundtasche entsteht (vergl. Taf. LXX/LXXI, Fig. 6). Die schräge Schnittführung macht sich vor allem am Verhalten der

Seitenplatten bemerkbar. Diese sind auf der linken Seite im Bereiche jener Concavität ihres vorderen Randes getroffen, die durch das Vortreten der sechsten Schlundtaschen entstanden ist. Es wurde bereits oben darauf hingewiesen, dass die sechsten Schlundtaschen nicht wie die vorhergehenden das vorgelagerte paraxiale Mesoderm durchbrechen, sondern es zurückschieben. Es erscheinen daher die Seitenplatten am Querschnitte an dieser Stelle, an der Mitte der seitlichen Oberfläche des Kiemendarmes unterbrochen. Freie Mesodermzellen füllen den Spalt zwischen dem Kiemendarm und dem Ektoderm aus. Auf der etwas weiter caudal gelegenen rechten Seite des Schnittes sind die Seitenplatten continuirlich. Die freien Mesodermzellen an ihrer Oberfläche stammen zum Theile vom zweiten Angiosklerotom, zum Theile aber von der in den Stadien 30 ff. (vergl. Taf. XLV/XLVI, Fig. 15, 13 *Pause*) hinter den Hörbläschen aufgetretenen, zum Theil neurogenen Zellgruppe ab. Die Seitenplatten sind vorläufig nur in ihren ventralen Abschnitten als Bindegewebsepithel in Differenzirung begriffen. An ihrer Oberfläche haben sich die dritten Myotomfortsätze bereits bis gegenüber der Ventrikelanlage des Herzschlauches vorgeschoben. Der Durchschnitt durch den Herzschlauch zeigt vor allem die nachbarlichen Beziehungen zwischen dem Ostium Bulbi und dem Canalis auricularis. Diese Wandabschnitte sind im Bereiche der Concavität der Ventrikelschleife durch eine schmale Zone der Ventrikelwand von einander getrennt. Diese schmale Zone bildet den First jener Falte, die ich bei Reptilien als Bulboauricularsporn bezeichnet habe (1903).

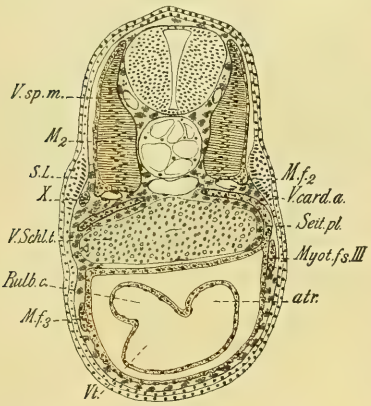

Fig. 309.

Aus einem correspondirenden Querschnitte einer anderen Serie ist auf Taf. LXXII/LXXIII, Fig. 10 der zweite Myotomfortsatz abgebildet. Aus dem kleinen Knötchen jüngerer Embryonen ist nun ein kurzer Fortsatz geworden, welcher die Vena cardinalis anterior vollkommen überlagert hat. Das Gefäss an der Dorsalseite des Fortsatzes ist nicht konstant nachweisbar und bildet einen Seitenzweig der Cardinalvenen. (Durch ein Versehen ist der mediale Abschnitt des Myotomes nicht in ganzer Ausdehnung zur Darstellung gekommen, leider fehlte es an der Zeit, um das Bild zu ergänzen.) Ich muss daher auf die Abbildung verweisen, die Semon von dem ganz gleich gebauten, aber viel längeren dritten Myotomfortsatze desselben Stadiums gegeben hat (l. c. Taf. 9, Fig. 2). Mir kam es vor allem darauf an, das Vorhandensein eines zweiten Myotomfortsatzes bei stärkerer Vergrösserung zu veranschaulichen. Die Entstehung aus der hinteren Hälfte oder manchmal nur dem hinteren Drittel veranschaulicht die Fig. 9, Taf. LXXII/LXXIII. Aus Semon's Abbildung ist zu entnehmen, dass der Myotomfortsatz bei seiner Entstehung eine geschlossene, abgeplattete, faltenförmige Ausladung der ventralen Myotomkante darstellt, in welche sich sowohl die innere ventrale, noch indifferente Stammzone der Myotomzellen als auch die laterale Wand des Dorsalsegmentes, die Cutisplatte, fortsetzt. Der ventrale Fortsatz ist also aus der ventralen Umschlagsstelle dieser beiden ein ganz verschiedenes Verhalten zeigenden, verschiedene Wachsthumsintensität und Befähigung, daher auch verschiedene Beengung und innere Anpassung zeigenden Abschnitte des Dorsalsegmentes hervorgegangen. Im Fortsatze bestehen nun sowohl hinsichtlich der Wachsthumsrichtung und -spannung, wie der Differenzirung neue Bedingungen, die genau denen entsprechen, welche die folgenden Myotomfortsätze beherrschen. Vorläufig weisen die Zellen eine durchaus gleichartige, indifferente Beschaffenheit auf und lassen sich weder von der Myotomstammzone, noch von der Cutisplatte abgrenzen. Wie Semon für die ventralen Fortsätze der fünften bis siebenten Segmente, die sich am Aufbaue der Vorderflosse betheiligen,

gezeigt hat, ist an diesen Fortsätzen das mediale muskelbildende Blatt das überwiegende Element. In diesem findet schon im nächstfolgenden Stadium eine sehr rege Zellvermehrung statt, die insbesondere die Randabschnitte betrifft. Die Zellen der lateralen Schichte weisen eine „viel unbedeutendere" Vermehrung auf (p. 65) und lösen sich in einer gewissen Entwicklungsphase als freie Mesodermzellen los, die als Derivate der Cutisplatte dem dermalen Bindegewebe gleichzusetzen sind. Nach Abschluss der Auswanderung von Zellmaterial in die Flosse findet sogar eine Restitution der Cutisplatte der betreffenden Urwirbelfortsätze statt, denn man bemerkt in den darauf folgenden Stadien keinen Defect in der Cutisplatte des „Urwirbelfortsatzes" (p. 67). In den vorderen Myotomfortsätzen (II—IV) konnte ich diesen Process der Ablösung freier Mesodermzellen nicht beobachten. Der Antheil der Cutisplatte wird von einer niedrigen Epithelschichte repräsentirt. Die weit überwiegende Mehrzahl der Zellen wandelt sich in Muskelzellen um. Es nimmt also die mediale Wand des Dorsalsegmentes am Aufbau des ventralen Fortsatzes einen viel grösseren Antheil, als die laterale, und zwar in noch viel auffälligerer Weise, als dies bei den folgenden Fortsätzen der Fall ist. Ich glaube daher unbedenklich diese Fortsätze der Kürze halber in der bisher üblichen Weise als ventrale Myotomfortsätze sensu latiori bezeichnen zu können, obgleich wir mit dem Myotom nicht das Dorsalsegment identifiziren.

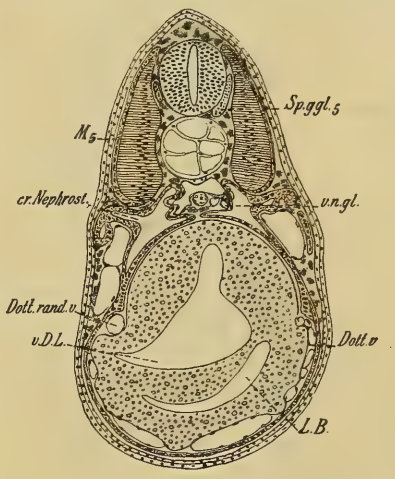

Fig. 310.

Der Schnitt 310 trifft den Embryo im Bereiche des cranialen Vornierentrichters nahe der vorderen Grenze des fünften Myotomes, an der Abgangsstelle des ventralen Darmlumens. Die dorsale Darmwand ist, wie bereits bei der Besprechung des Medianschnittes erwähnt wurde, von der Chorda dorsalis, bezw. der Aorta ventralwärts zurückgewichen und weist nun zwischen den dritten und sechsten Dorsalsegmenten eine Einsenkung auf. Gleichzeitig wurde der Vornierenglomerulus, welcher anfänglich der dorsalen Darmwand dicht angelagert war, von dieser durch eine medialwärts vordringende Falte der Splanchnopleura isolirt. Die anfänglich in einer Schichte ausgebreiteten Gefässschlingen sind nun in mehreren Lagen angeordnet und wölben die sie bedeckende dünne Splanchnopleuraschichte zu kleinen, in einander fliessenden, netzförmig angeordneten Erhebungen vor. Das Cölom hat durch diese Veränderungen an Ausdehnung erheblich gewonnen. Da und dort findet man zwischen den beiderseitigen Gefässschlingen rundliche Entodermzellen oder kleine Entodermzellenhaufen, die beim Vordrängen der Seitenplatten von einer kleinen dorsomedianen, nicht continuirlichen Entodermkante abgesprengt wurden — in ganz ähnlicher Weise wie die entodermalen Mutterzellen des Ovariums der Anuren (Kuschakewitsch). Mitunter hängen sie noch mit der dorsalen Darmwand zusammen (vergl. Textfig. 311). An der Ventralseite bemerken wir die halbmondförmige Ausladung der Leberbucht — oder besser Leberrinne — von welcher die einzelnen in die Leberknospen eintretenden Leberdivertikel abgehen. Diese Leberrinne grenzt sich ventral und auf beiden Seiten durch eine flache Einfaltung ab, in welche keilförmige Verdickungen der Splanchnopleura einzutreten beginnen. Diese eben aufgetretenen Erhebungen der freien basalen, dem Entoderm zugekehrten Oberfläche der Splanchnopleura bilden die äussersten ventralen Ausläufer der am Frontalschnitt 304 beschriebenen Faltenbildungen der Recessus paragastrici.

Der Schnitt 311 ist etwa durch die Mitte der beiden Vornierenglomeruli gelegt, deren Splanchnopleuraüberzug in diesem Bereiche zwischen den beiden Vornierentrichtern mit der gegenüberliegenden

Somatopleura in Verbindung getreten ist. Auf der rechten Körperseite — im Schnittbilde links — ist diese Verbindung bereits vascularisirt, der noch kurze, seitlich blind endigende Gefässspross der Arteria coeliaco-mesenterica durchzieht diese Brücke (vergl. Taf. XLVII/XLVIII, Fig. 12). Im Bereiche des vorliegenden Schnittes, im Gebiete des sechsten Myotomes tritt die dorsale Darmwand wieder näher an die Aorta heran. Der Vornierenglomerulus liegt wenigstens zum Theile dem Entoderm auf und ist von diesem noch nicht — wie weiter vorn — vollkommen gesondert. Das dorsale Darmlumen ist in dieser Region, unmittelbar hinter der dorsalen Pancreasknospe — deren Verhalten Neumayr (1905), wahrscheinlich von derselben Serie, abgebildet hat (vergl. Fig. 26), nicht sagittal, sondern schief eingestellt. Es biegt in beengtem Längenwachsthum nach links hin aus. Dementsprechend ist auch der rechte dorsolaterale Abschnitt des Entoderms

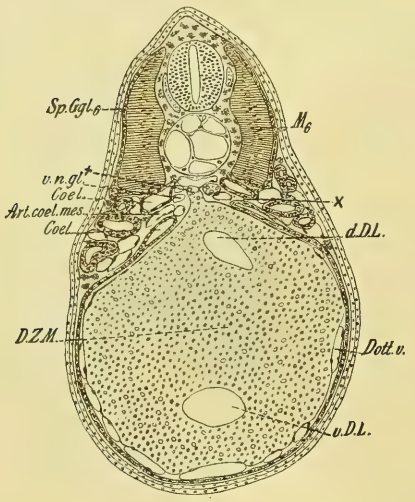

Fig. 311.

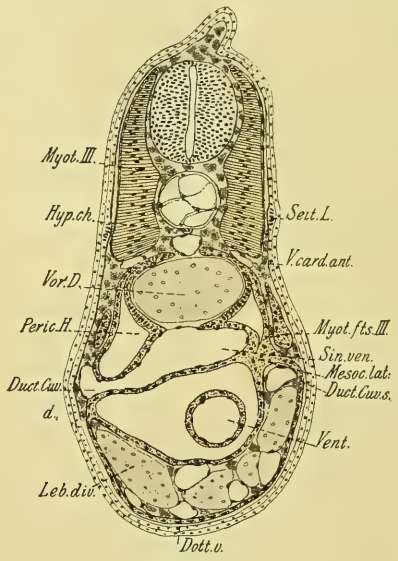

Fig. 312.

etwas eingesunken. Das enge ventrale Darmlumen ist am Durchschnitte biconvex begrenzt. Der Schnitt trifft ferner das Ganglion des sechsten Segmentes (a nach K. Fürbringer), welches ebenso wie die übrigen der Körpermitte angehörigen Ganglien an die ventrolaterale Oberfläche des Medullarrohres gerückt ist und bereits eine ansehnliche Grösse aufweist.

Aus einer zweiten Querschnittserie habe ich einige Schnitte abgezeichnet, die vor allem das Verhalten der Splanchnopleura im Bereiche der Vorderdarmanlage zum Gegenstand haben und zum Vergleich mit den Befunden des nächsten Stadiums bestimmt sind. Der Schnitt 312 ist durch den Uebergang des Sinus venosus in das Atrium gelegt und trifft den allseits freien Kammerabschnitt des Herzens in seiner caudalen, der Leberplatte zugekehrten Wand. Auf der linken Seite des Schnittes ist der Ductus Cuvieri an seiner Einmündung in den Sinus eröffnet. Rechterseits ist der an der Wand des Ductus erfolgende Umschlag der Splanchnopleura in die Somatopleura, das Mesocardium laterale an seiner cranialen Seite flach angeschnitten. Die beiden Mesocardia lateralia sondern das Cölom am vorliegenden Schnitte in drei Theile, einen unpaaren ventralen und zwei seitliche Abschnitte. Ersterer ist caudalwärts noch vollkommen abgeschlossen, da die Seitenplatten an der ventralen und seitlichen Oberfläche der Leberanlage und dem

Entodermmassiv noch nicht auseinandergewichen sind. Der Boden der Pericardialhöhle erscheint ferner durch die am Rande vortretenden Leberdivertikel muldenförmig ausgehöhlt (vergl. Textfig. 299). Die beiden dorsalen Ausladungen sind an der Ventralseite des obliterirten Vorderdarmes medial durch faltenförmige Einsenkungen der Splanchnopleura begrenzt, zwischen welchen die dorsale Sinuswand der ventralen Darmwand noch anliegt. Diese beiden Umschlagsfalten des visceralen und des Herzabschnittes der Splanchnopleura (sog. myoepicardialer Mantel) gehen etwas weiter cranial, an der caudalen Grenze des Durchbruches des Mesocardium posterius, von welchem nur noch spärliche Reste vorhanden sind, in der Medianebene in einander über (vergl. auch Taf. XLIX/L, Fig. 14). An der Dorsalseite des Vorderdarmes haben sich die Seitenplatten schon bis an die Aorten vorgeschoben und diese theilweise vom Darme isolirt. In der Spalte zwischen ihnen und dem Dorsalsegment III verläuft die Vena cardinalis anterior.

Der Schnitt 313, welcher durch die Mitte des dritten Myotomes gelegt ist und dessen ventralen Fortsatz annähernd der Länge nach trifft, erreicht das vordere Ende des Vornierenglomerulus. Dieser ist durch eine vom Umschlage aus ungehindert medialwärts vorwachsende Falte der Splanchnopleura vom Entoderm, dem er ursprünglich unmittelbar anlag, abgehoben worden. Der etwas flach getroffene, daher scheinbar verdickte Umschlag der Splanchnopleura vom Entoderm auf den Sinus venosus weicht immer weiter nach den beiden Seiten zurück. Seine Verdickung bildet den Scheitel des Recessus paragastricus (vergl. Textfig. 314), dessen Entstehung in dieser Region den Anfang genommen hat. Die ursprüngliche Berührungszone zwischen Darmwand und Sinus venosus ist noch von ansehnlicher Ausdehnung. Dicht unter der abgebildeten Stelle verflacht sich der Umschlag; die Splanchnopleura legt sich dicht der Somatopleura an, das Cölom verschwindet (vergl. Taf. XLIX/L, Fig. 10, 11). Der Sinus venosus ist an der Einmündungsstelle der Dottervenen flach durchschnitten. Seine caudale Wand legt der folgende Schnitt 314 frei. Sie ist in einer muldenförmigen centralen Einsenkung, bezw. Eindellung der oralen, vorderen Wand des ventralen Darmlumens eingebettet, welches bei diesem Jungfisch etwas abnorme Verhältnisse darbietet. Es ist ausserordentlich geräumig, und so konnte das sich ausweitende Herz in dieser Richtung an Raum gewinnen. Das Entodermmassiv reicht nur bis in die Transversalebene des siebenten Myocommas nach vorn, so dass das Darmlumen auf weite Strecke einheitlich und nicht durch das Entodermmassiv in eine dorsale und ventrale Abtheilung gesondert erscheint. Insofern bietet also dieser Jungfisch primitivere Zustände dar. Unmittelbar unter den Ausläufern der im Schnitte 313 getroffenen Umschlagsfalten tritt nun in einer leichten Einbuchtung der Aussenseite des Entoderms beiderseits jene keilförmige Verdickung der Splanchnopleura vor, welche die Mitte des Recessus paragastricus bildet und der Länge nach getroffen erscheint. Eine nachbarliche Stelle der Serie ist auf Taf. LXXV, Fig. 6 abgebildet. Vergleichen wir diese Abbildung mit der Fig. 5 (Stadium 41) derselben Tafel, so zeigt sich, dass die Zellvermehrung (Oberflächenvergrösserung) ganz erheblich zugenommen hat. Dabei ist sehr auffällig, dass die Kerne alle nach innen zu verschoben erscheinen und die dem Cölom zugekehrten Abschnitte der Zellen frei lassen. Auf dieser Oberfläche der

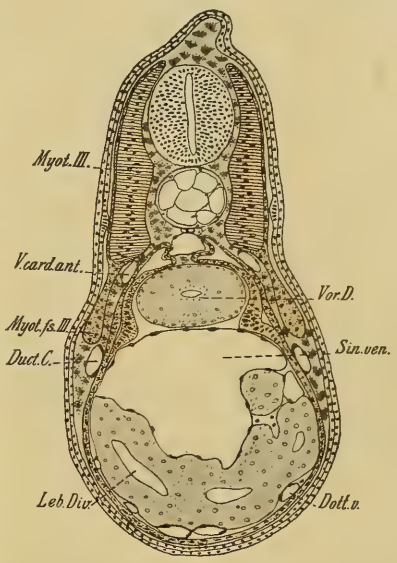

Fig. 313.

Splanchnopleura macht sich eine kleine Einsenkung bemerkbar, die sich dann — wie der abgebildete Frontalschnitt 5 zeigt — zur Cavität des Recessus paragastricus ausweitet. Es zeigt sich also auch an Querschnitten, die für die Beurtheilung der fraglichen Verhältnisse im Allgemeinen nicht so günstige Verhältnisse darbieten wie die Frontalschnitte, welche die Recessusbildung quer auf ihre Längsaxe treffen, dass es sich hierbei um eine Oberflächenvergrösserung nach innen, gegen das Entoderm zu handelt. Stets ist die — geschlossene — Buchtbildung — wohl in Folge der Asymmetrie in der Anordnung des Herzschlauches — auf der rechten Körperseite grösser als auf der linken, woselbst sie zudem im Schnitte 314 nicht im Bereiche ihres freien Randes getroffen ist. — Der Schnitt 315 ist durch die cranialen Vornierentrichter geführt und erreicht die beiden Recessusbildungen in ihren caudalen, sich allmählich abflachenden Abschnitten. Er entspricht dem Schnitte 311 und lässt beim Vergleiche mit diesem die erwähnte Verschiedenheit in der

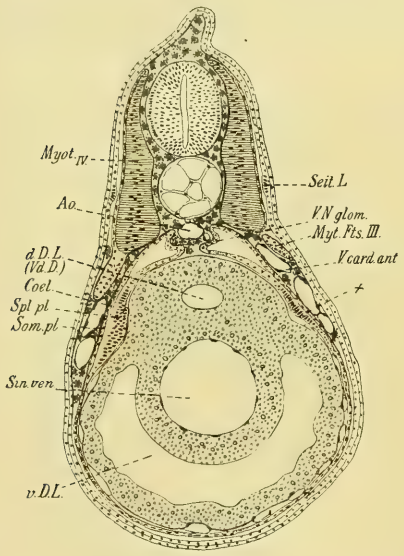

Fig. 314.

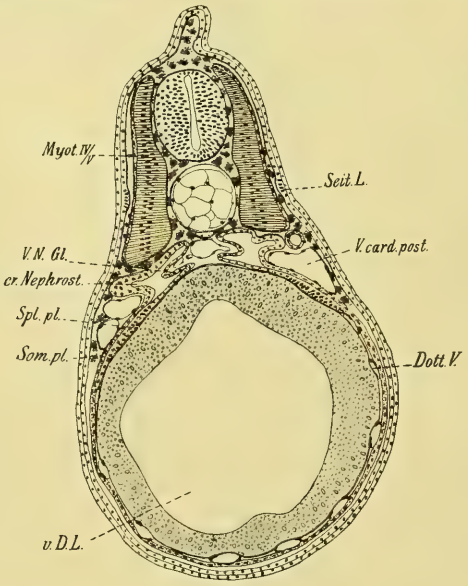

Fig. 315.

Anordnung des Entodermmassivs, bezw. der Ausdehnung des Darmlumens, deutlich erkennen, welches in einer ursprünglichen Weise keine Sonderung in ein ventrales Darmlumen und die axiale (dorsale) Fortsetzung der Kopfdarmhöhle erkennen lässt. Die Leberdivertikel entsprossen in ganz primitiver Weise einer ventralen Ausladung bezw. Erweiterung des Darmes.

Stadium 43. Etwa 4—5 Tage nach dem Ausschlüpfen gleicht sich die Ueberstreckung des Rumpfes wieder vollkommen aus (vergl. Semon, Taf. 6, Fig. 43 *s*). Die Körperaxe verläuft von nun an vollkommen geradlinig vom Kopfe zum Schwanzende. Der dorsale Flossenraum reicht nun bis in die Region des Hörbläschens vor. Die winklige Einknickung der Dorsalsegmente bezw. Myotome ist an allen Rumpfsegmenten nachweisbar; dieser primitive Locomotionsapparat gewinnt dadurch im beengten Wachsthum einen grösseren Querschnitt. — Am Kopfe des im lebenden Zustande noch ganz durchscheinenden Jungfisches

(Semon) fällt in der Seitenansicht zunächst die Verlängerung und Verbreiterung des Operculums auf, dessen wulstiger, convexer Rand sich deckelförmig über die Kiemenregion vorschiebt (vergl. auch Ventralseite, l. c. Fig. 43 *u*). Auch die Mandibularformation wächst nach vorn und ventralwärts vor und gewinnt eine mehr transversale Einstellung. — Dorsal vom Ansatz des Operculums schimmert die Hörblase durch die dünne Körperdecke, vor derselben ist die Zellmasse des Acusticofacialis zu sehen, die ventralwärts einen Fortsatz entsendet, den Strang des Nervus hyomandibularis. Die Abgangsstelle dieses Fortsatzes bezeichnet das dorsale Ende der ersten hyomandibularen Schlundtasche. Dem Verlaufe der letzteren folgt an der seitlichen Oberfläche des Ektoderms eine rinnenförmige Einziehung, vor welcher sich der Mandibularbogen vorwölbt. Diese Einziehung entspricht dem Verlaufe der hyomandibularen Schlundtasche und wird zur hyomandibularen Sinneslinie. Sie beschreibt einen noch ganz flachen, ventrocaudalwärts convexen Bogen. Dorsal vom Mandibularbogen, ganz nahe der Stelle, wo das Rautenhirn am breitesten wird und der Uebergang seiner verdickten ventralen Wand in die im Wachsthum nicht gleichen Schritt haltende, bei der Auffaltung verbrauchte dünne Decke den bekannten einspringenden Winkel aufweist, ist der Complex des Trigeminus zu sehen. Am Scheitel des Vorderkopfes schimmert das Mittelhirn, an dessen Ventralseite die Vorderhirnhemisphäre durch. Ventral vom Kiemendarme wölbt sich die Herzgegend vor. Das nunmehr fast spindelförmige Entodermmassiv verjüngt sich gegen die Cloake hin. Die Bildung des ventralen Flossensaumes greift auf das Rumpfgebiet über. Wenden wir uns der Ventralseite zu (Fig. 43 *u*), so zeigt sich, dass die Mundbucht von der caudalen Seite her erheblich eingeengt wurde, andererseits aber nach den beiden Seiten hin beträchtlich sich verbreitert hat. Der dreiseitig begrenzte Eingang in die trichterförmig sich vertiefende Mundbucht wird vorn von der Vorwölbung des Vorderhirnes, caudolateral von den wulstigen Mandibularbögen umfasst, die unter einem nach vorn offenen Winkel von ca. 120° auf einander stossen. Eine leichte mediane Einsenkung zwischen ihnen weist noch auf die Bilateralität ihrer Entstehung hin. Unmittelbar vor dem Eingange in die äussere Mundbucht sind zu beiden Seiten die seichten Riechgrübchen gelagert, die vorn, medial und seitlich von wallartigen Rändern umgeben sind, welche nach der Abschnürung der Riechsäckchen vortreten. Zwischen den beiden Riechgrübchen verläuft eine quere Furche, die am Eingange in die äussere Mundbucht, nahe der Stelle, wo sich die Hypophyse abschnürt, die Medianebene kreuzt. Diese Furche hat mit der Bildung des Geruchsorganes nichts zu thun. Sie tritt, wie der Medianschnitt Taf. LXI, Fig. 5 zeigt, nur in Folge der Einsenkung der äusseren Mundbucht so markant hervor und war in allen früheren Stadien an derselben Stelle vorhanden. Sie entspricht der vorderen Grenze des oralen Darmendes und erscheint vor allem wegen der Vorwölbung des Vorderhirnes so deutlich abgesetzt. Die Einsenkung wird in späteren Stadien, wenn die Mundbucht vollkommen durchgebrochen sein wird, ganz verschwinden.

Untersuchen wir das orale Darmende auf einem medianen Sagittalschnitt (Taf. LXI, Fig. 5) und bei stärkerer Vergrösserung (vergl. Taf. LXX/LXXI, Fig. 3), so zeigt sich, dass an derselben Stelle, an welcher im Stadium 41 das Entoderm die ektodermale, einschichtige Bedeckung ein wenig vorgewölbt und verdünnt hat (vergl. dieselbe Tafel, Fig. 2), nun eine erhebliche Einsenkung aufgetreten ist, welcher auch eine Vertiefung der inneren Mundbucht entspricht. Es hat also gleichzeitig mit der Verbreiterung in der Mitte eine von aussen und innen vorgreifende Verdünnung des oralen Darmendes stattgefunden, welches nun als eine einschichtige entodermale Zellplatte die Kiemendarmhöhle vorn abschliesst. Eine derartige, periphere Ausdehnung auf Kosten der hierdurch entspannten Mitte führt dann zwangsläufig zum Durchbruche. Die einschichtige, ektodermale Zellschichte, welche noch im Stadium 41 — als ein unmittelbares Derivat des ursprünglich einschichtigen äusseren Keimblattes — in noch continuirlicher Schichte — wenngleich im Centrum der flachen äusseren Mundbucht etwas verdünnt — das orale Darmende überkleidet hat, ist

nun bei der Vertiefung der äusseren Mundbucht dehiscent geworden und bedeckt nur mehr die Ränder der letzteren. Aus diesem Verhalten ergiebt sich, dass die Zellschichte, welche im vorliegenden Schnitte die äussere Mundbucht scheidet, nicht mit der sogenannten Rachenhaut anderer Wirbelthiere zu vergleichen ist, denn die letztere wird von Ektoderm und Entoderm gebildet. Es bricht also das Ektoderm der Rachenhaut früher durch, als das anfangs erheblich verdickte, dann seitwärts entspannte, angestaute Entoderm. Die Sinnesschichte des Ektoderms zeigt zum Darmende dieselben Beziehungen, wie in früheren Stadien. An der Ventralseite hört sie ganz unvermittelt auf, an der Vorderseite setzt sie sich in den verdünnten Stiel der Hypophyse fort. Der kolbig verdickte Endabschnitt zeigt ein spaltförmiges excentrisches Lumen, um welches sich die Epithelzellen in der oben gezeigten Anordnung gruppiren.

Das vom Ektoderm entblösste Entoderm (vergl. Taf. LXIV/LXV, Fig. 15) des oralen Darmendes bildet nun eine breite tiefe Mulde. Die Verbreiterung des oralen Darmendes ist hauptsächlich zwischen den prämandibularen Schlundtaschen erfolgt, die nach wie vor den Seitencontour des vor den hyomandibularen Schlundtaschen gelegenen Darmabschnittes bilden. Sie laufen an der Vorderseite der hyomandibularen Schlundtaschen aus und sind nun mit einander fast parallel gestellt, während sie in früheren Stadien mit einander ventralwärts convergirten. Beim Vergleiche der Abbildungen Taf. LXII/LXIII, Fig. 2, 6, 9, 11, 13, 15; Taf. LXIV/LXV, Fig. 1 und 15 lässt sich die durch das Vordringen der Mandibularbögen bedingte Verkürzung der oralen Berührungszone und deren Verbreiterung im Bereiche der prämandibularen Entodermfalten Schritt für Schritt verfolgen. Hierbei findet wohl auch eine Umlagerung des dotterreichen plastischen Entodermmaterials statt. — Diese Verbreiterung betrifft indes nicht nur das orale Darmende, sondern die gesammten mittleren (median gelegenen) Abschnitte des Kiemendarmes, deren verdicktes, angestautes Zellmaterial dadurch ganz allmählich entspannt wird. Zugleich findet aber auch ein reges intussusceptionelles Längenwachsthum dieser Abschnitte statt, welches vor allem in der veränderten Einstellung der ventralen Abschnitte der hyomandibularen Schlundtaschen zum Ausdrucke kommt. Diese Abschnitte waren noch im Stadium 42 in Ebenen eingestellt, die mit der Körperaxe caudalwärts offene stumpfe Winkel gebildet haben (vergl. Taf. LXI, Fig. 1—4). Nun stellen sich die intussusceptionell in die Länge gewachsenen ventralen Abschnitte der Schlundtaschen in transversalen Ebenen ein. Der ventromediane vordere Abschnitt der Wand des Kiemendarmes schiebt sich also durch intussusceptionelles Längenwachsthum nach vorn. Die Schilddrüsenknospe, welche selbst ein reges Längenwachsthum zeigt, entfernt sich hierbei von der vorderen Wand des Truncus arteriosus, der sie in früheren Stadien unmittelbar anliegt. Würde die Schilddrüsenknospe in ihrem Wachsthum stationär bleiben, dann wäre die Entfernung eine viel grössere. Auch am Verlaufe der ersten Arterienbögen kann man sozusagen die Lageveränderungen der ventralen Abschnitte der hyomandibularen Schlundtaschen ablesen. Es fiel uns bereits am Modelle des Embryos 42 auf (Taf. LXIV/LXV, Fig. 1), dass die ersten Arterienbögen die hyomandibularen Schlundtaschen an ihren ventralen Enden überkreuzen. Nun sind seitlich benachbarte, proximale Abschnitte der Arterienbögen gewissermaassen über den ventralen Rand der Schlundtaschen ins Gebiet des Hyoidbogens hinabgeglitten, weil sich die Schlundtaschen unter ihnen nach vorn geschoben haben. Die ersten Arterienbögen kreuzen nun die Ränder der hyomandibularen Schlundtasche an der Grenze ihres mittleren und ventralen Drittels. Die Abgangsstelle der zweiten Arterienbögen bezw. die Lagerung der cranialen Truncusäste ist unverändert geblieben. Dagegen hat der mittlere Abschnitt des Truncus arteriosus, in welchen das distale Bulbusende übergeht, gleichzeitig mit der Verbreiterung des Kiemendarmes ebenfalls eine Verbreiterung erfahren. Auch in den dorsalen Abschnitten des den Kiemendarm umspinnenden Gefässnetzes macht sich dessen Verbreiterung bemerkbar, welche vor allem dadurch bedingt wird, dass allmählich auch die dorsal und ventral angestaute und verdickte Wand des zuerst durch die seitliche Schlundtaschenfältelung entspannten Darm-

abschnittes ein epitheliales Gefüge gewinnt (vergl. Taf. LXIV/LXV, Fig. 19). Der Umstand, dass die Entfernung zwischen den beiden Aortenwurzeln eine Zunahme erfahren hat, weist darauf hin, dass die Verbreiterung vor allem die medialen Abschnitte betroffen hat. Die Convergenz der Aortenwurzeln in-caudaler Richtung lässt darauf schliessen, dass die Verbreiterung in den vorderen Abschnitten eine grössere ist, als im Bereiche der hinteren Abschnitte des Kiemendarmes, woselbst auch die Fältelung der beengt wachsenden Darmwand, sowie auch das Längenwachsthum der so entstandenen Schlundtaschen allmählich abnimmt. An ihren vorderen Enden werden die beiden Aortenwurzeln durch die quere Anastomose gewissermaassen zusammengehalten. Im Stadium 41 (Taf. LXII/LXIII, Fig. 16) bestand noch beiderseits zwischen dem Ursprunge der Carotis und der queren Anastomose der Aortenwurzel ein ganz kurzer vorderster Abschnitt der letzteren. Schon im Stadium 42 ist es nun, wahrscheinlich unter dem Einflusse der beginnenden Verbreiterung des vorderen Kiemendarmabschnittes zu einer Verkürzung dieses vordersten Abschnittes der Aortenwurzel gekommen (Taf. LXIV/LXV, Fig. 2). Nun, im Stadium 43 ist die Gefässwand senkrecht auf die Axe dieses Abschnittes zu einem Rohrabschnitt ausgezogen worden, der zwischen dem dorsalen Ende des ersten Arterienbogens und dem Anfang der Aortenwurzel einerseits, dem Ursprung der Carotis dorsalis und der queren Anastomose anderseits eingeschaltet ist. Da wir als Aortenwurzel den an das dorsale Ende des ersten Arterienbogens anschliessenden dorsalen Längsstamm bezeichnen, so müssen wir die neugebildete Gefässstrecke als einen proximalen Abschnitt der Carotis ansehen. Die Aortenanastomose ist auf diese Weise zu einer Carotidenanastomose geworden.

Am Medianschnitt (Taf. LXI, Fig. 5) kommt die beginnende intussusceptionelle Verlängerung des Kiemendarmes nach vorn hin im allmählichen Zurückweichen der Schilddrüsenknospe — in deren Centrum gelegentlich ein kleines Lumen auftritt — von der vorderen Wand des Truncus arteriosus und dem vorderen Umschlag des Pericardiums zum Ausdrucke, — ferner auch im Vortreten der ventralen Begrenzung des oralen Darmendes. Auf dieses Verhalten wurde bereits bei der Besprechung der Seitenansicht des Jungfisches aufmerksam gemacht. Ventral von der Schilddrüsenknospe zeigt der Medianschnitt den Durchschnitt durch die Anastomose zwischen den beiden Mandibularvenen und ventral von dieser die Vereinigung der Mandibularbögen. An der inneren Oberfläche des Kiemendarmes hat sich wenig geändert. Die tetraëderförmig ausladende innere Mundbucht zeigt — im Allgemeinen — eine dorsale und zwei ventrolaterale Oberflächen, welche durch die kantenförmig vortretende Ausladung der prämandibularen Entodermfalten von einander getrennt werden. Die Ausladungen der ersten hyomandibularen Schlundtaschen nehmen dorsalwärts an Umfang zu. Die zweiten Schlundtaschen sind nach wie vor die längsten von allen. Distal von ihnen nimmt der Kiemendarm und die Schlundtaschen in allen Dimensionen ab. Auch die Einstellung der seitlichen Schlundtaschenränder ist dieselbe geblieben. Ihre Ebenen bilden mit der Chorda einen Winkel von 80—90°. Unmittelbar hinter den sechsten Schlundtaschen verkleinert sich der Umfang rapid. Es folgt eine kurze Strecke, in welcher das Lumen in Folge des beengten Wachsthumes der angestauten, noch nicht epithelial geordneten dorsalen und ventralen Wandabschnitte obliterirt ist. Diese Strecke liegt unter dem zweiten Myocomma und nimmt fast eine Myotombreite an. Im Gebiete des vierten Myotomes oder auch in der Querschnittsebene des Myocommas zwischen dem dritten und vierten Dorsalsegment beginnt das Lumen wieder; es ist, wenn auch verengt, erhalten geblieben. Der Dorsalcontour des Vorderdarmes zeigt am Medianschnitte eine immer beträchtlicher werdende Einsenkung, die zwischen dem zweiten und achten Dorsalsegment gelegen und gegenüber dem Myocomma zwischen dem vierten und fünften Segment am tiefsten ist. Ventral vom fünften Segment tritt am Scheitel der Einkrümmung des beim beengten Längenwachsthum durch die Abhebung von der Aorta nur vorübergehend entspannten Darmes die dorsale Pancreasknospe vor. Der Querfurche, welche die Pancreasknospe nach vorn begrenzt, entspricht auch an der

ventralen Darmwand jene quere Einfurchung, welche die ventrale Wand des rohrförmigen Vor(der)darmes von der vorderen, der Pericardialhöhle zugekehrten Wand des ventralen Darmlumens abgrenzt. Zwischen diesen beiden Einsenkungen beginnt sich nun der Vorderdarm unter Bildung einer entspannenden Ringfalte erheblich zu verengen. Noch im Stadium 40 (vergl. Taf. LXI, Fig. 1, 2) war die Anlage des Vorderdarmes ganz kurz und erweiterte sich trichterförmig gegen das Entodermmassiv hin. Diese Erscheinung wird durch die Ansammlung der Dotterzellen bewirkt, die es ja auch bedingte, dass die vorderen ventralen und ventrolateralen Abschnitte der Urdarmwand in die flache Wölbung der Decke der Urdarmhöhle der Gastrula eingeschaltet sind (vergl. Taf. LIX/LX, Fig. 1—16). Jene trichterförmige Erweiterung des Vorderdarmes am Uebergange seines Entoderms in das Entodermmassiv ist sozusagen noch ein Relict aus dieser Zeit. Anfänglich war die Oeffnung des Trichters sehr weit. Sie lag vorn und seitlich am Uebergange des epithelialen Entoderms in das Entodermmassiv. Durch das Auftreten jener entodermalen Grenz- oder Abschnürungsfalte (vergl. Taf. LIX/LX) wurde ein Ersatz für den schwer mit Dotter beladenen, immobilen ventralen Entodermabschnitt geschaffen, und zugleich ein Ausgleich der durch das Entodermmassiv bedingten Lageveränderungen. Die Umwandlung des anfangs weit geöffneten Trichters zum Darmrohre beginnt an der inneren Mundbucht und schreitet nun von da aus allmählich gegen die Körpermitte vor. Die anfänglich in die Decke der Urdarmhöhle eingeschaltete vordere, ventrale und seitliche Darmwand rückt beim Vorgreifen bezw. der intussusceptionellen Verbreiterung der entodermalen Grenzfalte der dorsalen Darmwand entgegen und stellt sich schliesslich mit ihr parallel ein. Das Wachsthum des Kopfdarmes vollzieht sich nach vorn und nach beiden Seiten. An der Grenzfalte findet eine successive fortschreitende epitheliale Anordnung der dotterbeladenen Zellen des Entodermmassives statt. Die schon von vornherein epithelialen dorsalen und dorsolateralen Wandabschnitte zeigen aber stets als Derivate der dorsalen Gastrulawand gesteigertes Wachsthum, welchem sie, behindert durch die nicht gleichen Schritt haltenden übrigen Abschnitte, nur durch jene ventrale Ausbiegung im Bereiche der vorderen Segmente und zwar gegen erhebliche Widerstände genügen können. Damit ist sozusagen ein breiter Ausweg eröffnet, und so kann dann dieser anfangs noch trichterförmige Darmabschnitt, seitwärts ausbiegend, erheblich in die Länge wachsen und sich ausweiten. Dieses Längenwachsthum ist gerade am Vorderdarme ein sehr bedeutendes. Wird doch der gesammte Vorderdarm (Oesophagus-Gastroduodenalschlinge) von jenem schmalen Entodermring gebildet, welcher zwischen dem Kiemendarme und der dorsalen Pancreasknospe gelegen ist. Dieses Längenwachsthum im beschränkten Raume zwingt das Darmrohr dazu, sich ventralwärts auszubiegen. Welche Widerstände hierbei zu überwinden sind, lässt das Auftreten der zur dorsalen Pancreasknospe werdenden Ausladung erkennen. So sind es also zwei Momente, welche die Veränderung in der Stellung der Axe der Vorderdarmanlage verursachen: die Umbildung des Trichters zum Rohre, die Verengung und die beengte Verlängerung bezw. Ausbiegung des Rohres. Diese erstere Erscheinung wird in letzter Linie durch die Anstauung am weiten Entodermmassiv hervorgerufen. Würde dieses nicht vorhanden sein, so wie z. B. beim *Amphioxus*, dann würde es nicht zu jener trichterförmigen Erweiterung der sich über dieselbe spannenden Vordarmanlage kommen. Wenn nicht das Entodermmassiv durch Verdauung des Dotterinhaltes und den Detritus der Zellen frühzeitig abgebaut und verflüssigt wird, so bildet es den Boden jenes Trichters. Ist dies aber der Fall, dann ist streckenweise die Sonderung eines ventralen und dorsalen Darmlumens, so wie in der Taf. LXI, Fig. 5 abgebildeten Varietät, aufgehoben. Meist wird aber das Entodermmassiv bei der Verlängerung des Vorderdarmes ganz allmählich abgebaut und zurückgeschoben. Dabei bleibt der relative Umfang des proximalen Abschnittes des ventralen Darmlumens annähernd constant. Meist findet er sich im Stadium 43 ungefähr eine Myotombreite vor der dorsalen Pancreesknospe, ventral vom vierten Myocomma. — Der proximalste Abschnitt des ventralen Darmlumens ist fast immer der engste Theil

desselben. — An der Stelle, wo die dem Herzen zugekehrte vordere Wandung des Lumens in die ventralen und seitlichen Wandabschnitte umbiegt, treten zwischen den convergirenden proximalen grossen Stämmen der Dottervenen die Leberdivertikel vor, die sich erheblich verlängert haben. — Sie sind noch im Halbkreise, marginal eingestellt und durch eine Furche von den benachbarten ventralen, bezw. seitlichen Wandabschnitten getrennt. Diese Furche ist bei der Ausnützung dieser Wachsthumsgelegenheit tiefer geworden, was die beginnende Abschnürung der Leberanlage einleitet, die schliesslich zur Bildung des Leberganges führt. Bei ihrem ersten Auftreten ist diese Furche jedoch passiv entstanden, nämlich durch die Vorwölbung der anfänglich kammförmigen Leberanlage. Dadurch wurde das Vorwachsen der abgrenzenden Falte eröffnet. Ventromedian bricht sich das Wachsthum in unmittelbarer Nachbarschaft der Abschnürungsfurche eine neue Bahn und schafft eine Ausladung, welche später zur Gallenblase (*G. bl.*) wird. Die übrigen Abschnitte des Darmlumens zeigen dieselben Verhältnisse wie im vorhergehenden Stadium. Die zahlreichen in ihrer Umgebung, inmitten des Entodermmassives bei dessen Streckung aufgetretenen Lücken sind in der Abbildung nicht mit dargestellt.

Die auf Taf. LXIV/LXV, Fig. 15 abgebildete Ventralansicht zeigt die äussere Oberfläche der Leberdivertikel und das sie umspinnende Netz der Dottervenen, welches dem Entoderm so treffliche Wachsthums- bezw. Stoffwechselbedingungen geschaffen hat. Die Abschnürungsfurche ist nicht genau transversal eingestellt, sondern etwas nach links geneigt. Die zur Gallenblase werdenden Ausladung ist noch ganz unansehnlich; ihre Entstehung bedeutet eine weitere Entspannung beengten Wachsthumes. Linkerseits von der Medianebene greift zwischen den Leberdivertikeln eine tiefe Furche ein, die sich neben der Gallenblasenbucht gegen die ventrale Oberfläche des Entodermmassives verfolgen lässt (vergl. auch Fig. 18, Ansicht von der Dorsalseite). In dieser Furche liegt eine Venenbahn, die Vena subintestinalis, welche den grössten Theil des im Dottervenennetze circulirenden Blutes dem Herzen zuführt. In ihrer Nachbarschaft treten unter den günstigsten Stoffwechsel- und Wachsthumsbedingungen die grössten Divertikel vor (vergl. auch Fig. 18*). Neben den älteren schiessen kleine, jüngere Divertikel hervor und medial vom grossen rechtseitigen Divertikel ist bereits eine Brücke, eine Verbindung mit dem Nachbardivertikel, d. h. eine Vereinigung auf einander stossender Divertikel zu Stande gekommen, womit wohl die Entstehung von Anastomosen der späteren Gallengänge bezw. Schaltstücke (Bluntschli) eingeleitet wird.

Mit der Zunahme des Blutes unter den günstigsten Stoffwechselbedingungen hat sich auch das Herz in functioneller Anpassung vergrössert. Auf die Schlingenbildung in beengtem Längenwachsthum folgt zunächst die Ausweitung des das venöse Blut aufnehmenden Abschnittes. An den beiden primären ersten Knickungen bleiben Verengungen als Auricularcanal und Bulbusostium bestehen. Zu diesen tritt nun noch eine dritte Knickung und Einengung am distalen Abschnitte des bayonettförmig emporziehenden Bulbus cordis. An diesen Herzengen verdickt sich nicht nur die contractile Wand, sondern in beengtem Flächenwachsthum auch das Endocardium. So entstehen Bulbuswülste proximal und distal, deren Verlauf durch den Blutstrom, deren Zahl durch den Grad der Beengung bestimmt wird. — Die Ventralansicht des Herzens stellt die Fig. 16, Taf. LXIV/LXV dar. Vor allem hat sich (vergl. Fig. 1 derselben Tafel) die Ventrikelabtheilung des Herzens verbreitert, vorwiegend nach rechts hin, woselbst sie den proximalen Abschnitt des Bulbus cordis in der Ventralansicht vollkommen verdeckt. An der linken Seite der Kammerbasis wölbt sich die Vorhofsabtheilung vor, durch die tiefe Einziehung des Auricularcanales von ihr getrennt. — Die Fig. 5, Taf. LVI stellt die Dorsalansicht des Herzschlauches dar, welcher am distalen Bulbusende durchschnitten erscheint. Der mit weiter Oeffnung in den Sinus venosus übergehende Vorhof (2) ladet nach links hin aus, seine rechte Wand überschreitet in geringer Neigung die Medianebene. Es liegt also ein kleiner Abschnitt des Vorhofes und der Sinusmündung auf der rechten Körperseite und wird daher vom Median-

schnitte (Taf. LXI, Fig. 5) getroffen. Die Einschnürung des Canalis auricularis liegt auf der linken Körperseite, knapp neben der Medianebene. Der proximale Bulbusabschnitt ist auch von hinten nicht gut zu sehen (vergl. Seitenansicht Taf. LIX/LX, Fig. 2). Er wird von dem sich ausweitenden mittleren Abschnitt (8) dieses bayonettförmig gekrümmten Herzabschnittes verdeckt, dessen distale Krümmung (Knickung) deutlich zu sehen ist. Der Bulbus cordis krümmt sich zunächst dorsalwärts und nach rechts (proximale Knickungsfalte an der Ventralseite), dann ventralwärts und nach links aus (distale Knickungsfalte, Concavität an der hinteren und rechten Wand). In der Ansicht Fig. 6 ist der Bulbus cordis entlang der gestrichelten Linie der Fig. 5 eröffnet und etwas von rechts her gesehen dargestellt. Der proximale an die Kammerabtheilung angrenzende Abschnitt des Bulbus ist kurz. An seiner Wand treten drei im Knickungsbereiche durch Endocardverdickungen (angestautes Wachsthum) gebildete Wülste vor, aus welchen die proximalen Bulbuswülste werden. Einer derselben (6) ist ventral (*A*) am Rande der proximalen Knickungsfalte gelegen. Ein zweiter (Bulbuswulst (*B*) tritt an der medialen, ein dritter (*C*) an der rechten hinteren Wand des Bulbusostiums vor. Da die beiden bayonettartigen Krümmungen des Bulbus unmittelbar in einander übergehen, so reicht auch die der distalen Krümmung entsprechende Concavität an der inneren Oberfläche als Leiste bis nahe an die proximale Knickungsfalte heran. Auch dieser Vorsprung ist von einer Endocardverdickung besetzt (3), die sich bis an die rechte dorsale Seite des distalen Bulbusendes verfolgen lässt und den distalen Bulbuswulst 1 repräsentirt. In der sich ausweitenden ventralen Wandung bleibt das Endocardium einschichtig. An der ventralen und dorsalen Wand des distalen Bulbusabschnittes sind ebenfalls Endocardverdickungen aufgetreten (4,5), die Anlagen der distalen Bulbuswülste 1 und 3 sowie der zwischenliegende minimale Wulst 2. Der Durchschnitt des Canalis auricularis (2) weist an seiner linken Seite den immer mehr vortretenden fibrös werdenden Wulst (1) auf, der sich weit in die Ventrikelanlage hinein verfolgen lässt. Die noch dotterhaltige Muskelwand ist am Modelle zu dick angegeben, ist nur 8 μ dünn, zeigt bereits fibrilläre Differenzirung, wobei zu bemerken ist, dass jeder Seitenplattenabschnitt, unter die Bedingungen der Herzbildung gebracht, zweifellos in situationeller und functioneller Appassung dasselbe Gewebe schaffen würde. In den Sinus venosus treten die beiden Ductus Cuvieri und die Dottervenen ein, deren mächtigste die Subintestinalvene ist. Die medianen und ventralen Abschnitte seiner Wand liegen unmittelbar der vorderen Wand des ventralen Darmlumens an. Zwischen den proximalsten Abschnitten der Dottervenen treten die Leberdivertikel vor, hinter deren marginaler Reihe bereits kleinere, mehr central gelegene Ausladungen im Entstehen begriffen sind (vergl. Taf. LXIV/LXV, Fig. 18).

Das Verhalten des paraxialen Mesoderms ist auf Taf. XLIX/L, Fig. 1 dargestellt. Der vorderste Abschnitt desselben, die Ciliarblase, zeigt eine noch rundliche Begrenzung. Sie schiebt sich keilförmig zwischen den Augenblasen und der seitlichen Wand des Zwischenhirnes ein. Dorsalwärts reicht sie bis an das Ganglion ophthalmicum (mesencephalicum trigemini) heran. Von der vorderen Mandibularblase (*Praemd.h.*), deren Lumen bereits obliterirt ist, wird sie durch eine Furche getrennt, die ventral in jene Spalte ausläuft, in welche die Vena infraorbitalis eintritt. Vor der ventralen Ecke der Ciliarblase, zwischen ihr und dem Augenblasenstiel verläuft die Carotis interna. — Die vorderen Mandibularblase wölbt sich an der Aussenseite des proximalen Abschnittes des Ganglion ophthalmicum dorsalwärts vor. Zwischen ihr und der gleichfalls obliterirten hinteren Mandibularblase besteht eine tiefe Einsenkung der dorsalen Kante des paraxialen Mesoderms, in welche das Ganglion maxillomandibulare eingebettet bleibt. Die Anlage des Nervus maxillomandibularis verläuft — ventralwärts sich verjüngend — in einer Furche an der Aussenseite des axialen Mesoderms, welche die Sonderung des vorderen und hinteren mandibularen Mesoderms ventralwärts fortsetzt. Beide Mesodermabschnitte gehen ventralwärts in den Mandibularbogen s. l. über. Der hintere mandibulare Mesodermabschnitt tritt hinter dem Nervus maxillomandibularis leistenförmig nach aussen und

dorsalwärts vor. Der Mandibularbogen wird an seiner Aussenseite von der Vena mandibularis in schräger Richtung gekreuzt. Der ventrolaterale Abschnitt dieser Vene hält sich dicht am hinteren Rand des Mandibularbogens (axiales Mesoderm), unter dessen ventralem Ende sie medialwärts umbiegt. Der erste Arterienbogen verläuft an ihrer Aussen- und caudalen Seite, zwischen ihr und der ersten Schlundtasche. Beide Gefässe verschwinden unter dem breiten ventralen Verbindungsstücke der beiden ersten Visceralbögen. Dieses zeigt nicht mehr wie in früheren Stadien jenen ventralen freien Rand (der die ventrale Begrenzung des axialen Mesoderms bildet). Die ventromedianen Randabschnitte haben sich gegen einander vorgeschoben, das Ektoderm vom Entoderm abgehoben und sind in der Medianebene mit einander in Verbindung getreten (vergl. auch Taf. LXI, Fig. 5, sowie Taf. XLIX/L, Fig. 2). Das axiale Mesoderm des Hyoidbogens wird immer breiter, es überragt den zweiten Arterienbogen auch in seinen ventrolateralen Abschnitten und wächst unter den Hörbläschen auch dorsalwärts vor. Dabei überlagert es die Vena capitis lateralis, die — normaler Weise — zwischen dem mandibularen Mesoderm und dem dorsalen Ende der ersten Schlundtasche an die Oberfläche tritt. Sie zieht dann zwischen dem mächtigen epibranchialen und dem dütenförmig ausladenden prävestibularen Lateralganglion (des Facialis) weiter und zeigt zum epibranchialen und dem subvestibularen Lateralganglion (des Glossopharyngeus) dieselben Lagebeziehungen. Zwischen dem Glossopharyngeus und dem Vagusganglion vereinigt sie sich in derselben Weise wie im vorhergehenden Stadium mit der Vena capitis medialis zur Vena cardinalis anterior. — Sämmtliche fünf Visceralbögen haben sich ventral vom Seitenplattenabschnitte des paraxialen Mesoderms (Pericardium) abgeschnürt. Zwischen den fünften und sechsten Schlundtaschen ist noch kein axiales Mesoderm vorhanden. Der concave vordere Rand der Seitenplatten biegt um den freien Rand der sechsten Schlundtaschen herum, bei deren Vortreten er nach hinten ausgewichen ist. Unmittelbar über den sechsten Schlundtaschen tritt der nur von der hinteren Hälfte des zweiten Segmentes abgehende, daher unansehnliche zweite Myotomfortsatz vor, welcher an der Aussenseite der Vena cardinalis anterior ventralwärts vorgewachsen ist. Die beiden folgenden Myotomfortsätze, die längsten und mächtigsten von allen, haben sich zwischen den Ductus Cuvieri und dem vorderen Seitenplattenrande ventralwärts und nach vorn auf der Oberfläche der Somatopleura vorgeschoben. Das keulenförmig verdickte, in Folge der Ektodermspannung etwas abgeplattete Ende des dritten Fortsatzes liegt unter dem ventralen Ende der dritten Schlundtasche. Die Verbindungen der ventralen Fortsätze mit den Dorsalsegmenten sind zu dünnen, langen Stielen ausgezogen. Das Wachsthumscentrum der Fortsätze liegt in deren distalem Abschnitt. Auch die folgenden Myotomfortsätze wachsen sehr rasch in die Länge. Sie haben sich bereits über die Vorniere ventral- und cranialwärts vorgeschoben und zeigen ebenfalls in ihren ventralen Abschnitten eine lebhafte Proliferation. Zwischen den vierten und fünften Myotomfortsätzen verlaufen die Ductus Cuvieri. Das dichte Venennetz der Vorniere wurde am Modelle entfernt, um die Windungen der Vorniere freizulegen, über welche sich die dünnen Stiele der fünften und sechsten Myotomfortsätze spannen.

Nach Entfernung der Somatopleura bietet sich am Modelle das auf Taf. XLIX/L, Fig. 16 und 17 dargestellte Bild dar, wobei jedoch zu bemerken ist, dass die Freilegung der Splanchnopleura über dem Dottergefässnetz künstlich vorgenommen wurde, weil daselbst die Seitenplatten noch nicht gesondert sind. Sowohl auf der linken, wie auf der rechten Körperseite sind die schon im vorhergehenden Stadium hinter dem Durchtritt der Ductus Cuvieri aufgetretenen Furchen länger und tiefer geworden. Sie reichen ventralwärts bis an die Caudalseite der Durchtrittsstellen der Ductus Cuvieri heran. Auch die wulstförmigen, passiv, durch Unterschiebung vom Recessus entstandenen Erhebungen, welche diese Furchen cranialwärts, gegen den Boden der Pericardialhöhle zu begrenzen, treten deutlicher hervor und sind gegen diese spaltförmigen Einsenkungen scharf begrenzt. — Bei der Betrachtung der inneren, basalen, dem Entoderm zu-

gekehrten Oberfläche der Splanchnopleura (Fig. 15 und 18) zeigt sich, dass die den seitlichen Einsenkungen entsprechenden zungenförmigen Vorsprünge, die noch kleinen Recessus paragastrici unter der Wand des Sinus venosus — zwischen dieser und dem Entoderm — gleichzeitig mit der Vertiefung der Grenzfalte schon fast bis gegen die Medianebene ohne erheblichen Widerstand vorgewachsen sind. Ihre ventralen Ränder liegen in jenen Furchen, welche die vordere Wand des ventralen Darmlumens von der ventralen Wand des Vor(der)darmes abgrenzen (vergl. p. 1012, Taf. LXI, Fig. 6). Der Sinus liegt nur mehr in seinen medianen und vorderen Abschnitten dem Entoderm unmittelbar an, auf dessen Oberfläche er in früheren Stadien flach ausgebreitet war (vergl. Taf. XLIX/L, Fig. 6, 7). Stets ist die linke Platte, der noch solide linke Recessus paragastricus etwas kleiner, als der rechte Recessus paragastricus. Ventral- und dorsalwärts laufen die freien Ränder der Platten an der Innenseite der Splanchnopleura aus und verlängern sich in fortlaufender geschlossener Faltenbildung.

Die Reconstruction des Schwanzabschnittes ist auf Taf. LVII/LVIII, Fig. 17 dargestellt. (Seitenansicht, nach Entfernung des paraxialen Mesoderms.) Beim Vergleiche mit der Fig. 16 (Stadium 41) zeigt sich, dass dieser Körperabschnitt von dem in seiner Anordnung und Zusammensetzung unverändert erhalten gebliebenen terminalen, axialen Blastem, dem Reste der dorsalen Urdarmwand, ziemlich rasch apponirt wird. Dieser Wachsthumsherd entspricht in seiner Längenausdehnung etwa dem unsegmentirten teloblastischen Mesodermstreifen. Mit der Verlängerung macht auch die Differenzirung der axialen Gebilde und die Anlage des Gefässsystemes weitere Fortschritte. Die Aorta, welche im Stadium 41 bis in die Cloakengegend reichte, lässt sich nun bis über die Mitte des Schwanzes hinaus verfolgen. Sie steht durch zahlreiche Anastomosen, welche den neurenterischen Strang umgeben, mit der an der Ventralseite des letzteren verlaufenden Vena subintestinalis in Communication. Die Aorta wird von den Abkömmlingen der Angiosklerotome, die Subintestinalvene von den sich in freie Mesodermzellen auflösenden ventralen, prostomal entstandenen Randstreifen der Mesodermflügel aufgebaut. Der neurenterische Strang ist in seinem proximalen Abschnitte bereits der Rückbildung verfallen. Distal wird er zugleich mit den übrigen Axengebilden apponirt. An der Ventralseite der Schwanzwurzel, an einer Stelle, die in früheren Stadien vom neurenterischen Strange eingenommen wurde, ist ein engmaschiges Venennetz entstanden, welches sich zwischen der Cloake und der Aorta von der Einmündung der primären Harnleiter weg bis gegen das distale Rumpfende verfolgen lässt. In diesem Bereiche ist auch noch eine von den zahlreichen Verbindungen erhalten geblieben, die das Blut aus der Aorta in das Dottervenennetz leiten. Diese Anastomosen beginnen im Gebiete des Vornierenglomerulus, sind jedoch nur im hinteren Rumpfabschnitte ansehnlich entwickelt. Auch im Stadium 43 wird der grösste Theil des Blutes dem Dottervenennetze zugeführt (Dottersackathmung). Ein kleinerer Theil desselben tritt durch Venen, die um den medialen Seitenplattenrand biegen, in die Cardinalvenen ein, welche gleichfalls von der Aorta mit einigen, den Spalt zwischen den Seitenplatten und Myotomen durchsetzenden, im Modell nicht dargestellten Aesten gespeist werden. Die Cardinalvenen sind nun bis ans hintere Rumpfende zu verfolgen. Sie liegen in der Spalte zwischen den Seitenplatten und den ventralen Kanten der Dorsalsegmente, deren Myotomfortsätze im caudalen Rumpfdrittel noch kurz und schaufelförmig gestaltet sind.

Wir wenden uns nun der Betrachtung einiger Schnittbilder zu, welche die Darstellung der Reconstructionen vervollständigen sollen. Schnitt 316 kappt die ventrale, zahlreiche Bindegewebszellen abgebende Wand der Pericardialhöhle ab, welche durch die Ausbildung der von der Splanchnopleura bedeckten Leberdivertikel von der caudalen Seite her etwas eingeengt wird. Zwischen den letzteren verlaufen die Dottervenen, von denen der als Vena subintestinalis zu bezeichnende Längsstamm als Sammelgefäss sich erheblich ausgeweitet hat (vergl. Taf. LXIV/LXV, Fig. 16). Die Communication der Leber

divertikel mit dem ventralen Darmlumen wird durch das Vorgreifen jener concavrandigen Falte immer mehr eingeengt (Bildung des Leberstieles). Ueber dem grössten Theile der Leberfläche, sowie über dem Entodermmassiv sind die Seitenplatten noch ungespalten. — Der ebenso wie die übrigen Frontalschnitte etwas schief geführte Schnitt 317 (160 μ) ist durch den Eingang in die äussere Mundbucht gelegt, deren rechter Rand (Mandibularbogen) flach angeschnitten erscheint. Neben dem vorderen Hirnpol (Gebiet der Lamina terminalis) ist das von der Sinnesschichte des Ektoderms gebildete Riechsäckchen mit seinem noch abgeschlossenen Lumen getroffen. Vom Kiemendarme ist nur der ganz erheblich verschmälerte ventrale Entoblaststiel getroffen, an dessen beiden Seiten sich die freien Mesodermzellen besonders dicht anhäufen und anstauen. Dieses Zellmaterial wird sich in innerer Anpassung an diese eigenartige gedrängte Anordnung und die hierdurch eintretenden Stoffwechselverhältnisse zum Mandibular- (Meckel'schen) Knorpel differenziren. Zwischen dem freien ventralen Rande des flach angeschnittenen Entoblastkieles und dem Pericardium haben sich die ventralen Verbindungsstücke der beiden ersten Visceralbögen mit einander vereinigt (vergl. Schnitt 299). Die ventralen Enden der Hyoidbögen und mit ihnen die Kiemendeckel treten seit- und caudalwärts vor. An der Aussenseite der Somatopleura, in der Nachbarschaft einer in der Fortsetzung

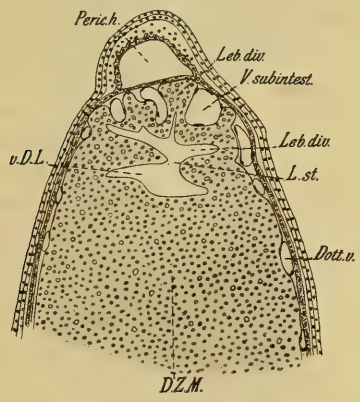

Fig. 316.

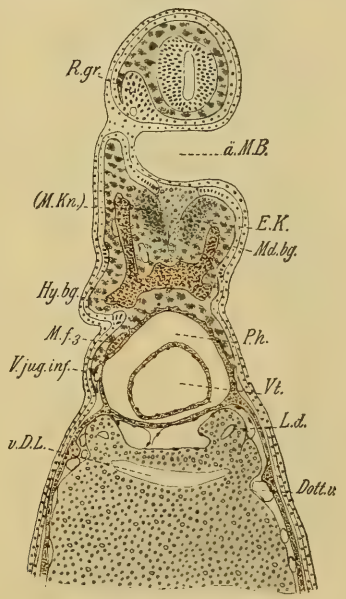

Fig. 317.

der zweiten Schlundtasche gelegenen Verdickung der Sinnesschichte (ventrale Hyobranchialplatte) findet sich das abgeplattete ventrale Ende des dritten Myotomfortsatzes. Der ovale Ventrikeldurchschnitt liegt über dem muldenförmigen Boden der Pericardialhöhle, unter welcher die Dottervenen (insbesondere die Subintestinalvene) dem Sinus venosus zustreben. Die Leberdivertikel sind, beeinflusst durch das Andrängen des pulsirenden Herzens, marginal angeordnet. Sie treten an der Stelle vor, wo die vordere Wand des spaltförmigen, ventralen Darmlumens in die Seitenwand umbiegt. Gegenüber den seitlichen Rändern des ventralen Darmlumens, im Bereiche jener Furche an der äusseren Oberfläche des Entoderms (vergl. auch Modell Taf. LXIV/LXV, Fig. 15 und 18) zeigen die noch nicht in zwei Lamellen gesonderten Seitenplatten eine keilförmig einragende Verdickung. Auf der Oberfläche des Entodermmassives die Durchschnitte der Dottervenen.

Der Schnitt 318 (60 μ) erreicht auch den linken Rand der breiten äusseren Mundbucht zugleich mit dem in ihrer unmittelbaren Nachbarschaft gelegenen Riechgrübchen, dessen Einsenkung lediglich durch ein circumscriptes Fehlen der Deckschichte bedingt erscheint. Auf der gegenüberliegenden Seite ist das Riechsäckchen dorsal von der Einschnürungsstelle, im Bereiche seines spaltförmigen centralen Lumens getroffen. Die äussere, dem Ektoderm zugekehrte Wand des Riechsäckchens besteht aus einer einschichtigen Lage cubischer Zellen; die innere, dem Hirnrohre benachbarte Wandung hat sich erheblich verdickt und ist mehrzeilig geworden. Der in den ventralen Rand der Schilddrüsenknospe auslaufende Entoblastkiel wird im Bereiche der oralen Berührungszone mit dem Ektoderm von der Sinnesschichte des letzteren umfasst, die auf der linken Seite des Schnittes unmittelbar am oralen Darmende flach getroffen ist. Auf dieser Seite erscheint auch das axiale Mesoderm des Mandibularbogens bereits isolirt. In beiden Bögen beginnen sich die Zellen in dorso-ventraler Richtung einzustellen und sich in dieser Wachsthumsrichtung zu verlängern. An der medialen Seite des axialen Mesodermstreifens die Anlage des Meckel'schen Knorpels; an der Aussenseite sind Seitenzweige der Vena mandibularis aufgetreten. Die medioventrale Anastomose der letzteren liegt zwischen der Schilddrüsenknospe und dem Pericard. Auf der linken Seite erreicht der Schnitt das ventrale Ende der zweiten Schlundtasche. Letzteres ist an dem nach derselben Serie angefertigten Modelle der Fig. 15, Taf. LXIV/LXV beiderseits abgetragen worden, um den Truncus arteriosus freizulegen. Dem ventralen Ende der zweiten Schlundtasche sind leistenförmige, offenbar durch Anstauung bei deren Längenwachsthum entstandene Verdickungen der Sinnesschichte des Ektoderms vorgelagert, die bis in die Ebene des Schnittes 317 ventralwärts vorragen (vergl. Fig. 17, Taf. LXIV/LXV) und die ventralen hyobranchialen Sinnesplatten bezw. -linien bilden werden. Der ventrale dritte Myotomfortsatz ist bereits bis ans vordere Ende der zweiten Schlundtasche vorgewachsen. An seinem ventralen Rande entsteht die Vena hypobranchialis (jugularis) externa. In der geräumigen Pericardialhöhle der Ventrikeldurchschnitt, an dessen linker caudaler Wand die Anlage des fibrösen Wulstes vortritt. Die Leberplatte bietet dasselbe Bild dar, wie am vorhergehenden Schnitte. Die randständigen Divertikel wölben die sie bedeckende, an der Aussenseite noch mit der Somatopleura zusammenhängende Splanchnopleura gegen die Pericardialhöhle zu etwas vor.

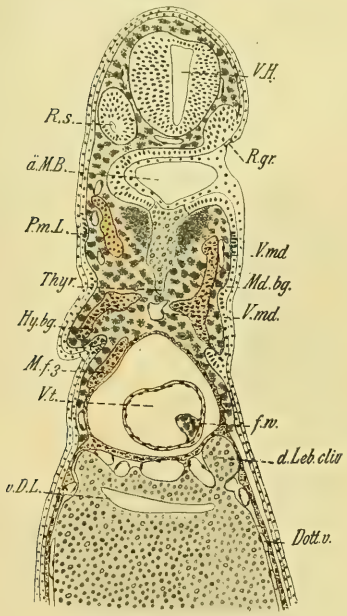

Fig. 318.

Der Schnitt 319 (40 μ) geht flach durch das orale Darmende, durch den Grund der äusseren Mundbucht, der noch vom Ektoderm bedeckt ist. Die mit ○ bezeichneten vorderen Ausladungen des oralen Darmendes entsprechen den in der Fig. 14, Taf. LXIV/LXV mit * bezeichneten Vorsprüngen und werden von der Sinnesschichte des Ektoderms umfasst (rechte Seite des Schnittbildes). Caudal von diesen Ausladungen, also bereits an der Seitenwand des oralen Darmendes treten die prämandibularen Entodermfalten vor; gegenüber von diesen verlaufen an der Innenseite des Ektoderms die noch leistenförmigen prämandibularen (buccalen) Sinneslinien, die wir bis in die Ebene des Schnittes 318 in denselben nachbarlichen Beziehungen zum vorderen Rande des axialen Mesoderms des Mandibularbogens gegen die Unterlippe hin verfolgen können.

In der Furche zwischen den prämandibularen und hyomandibularen Schlundtaschen (leer gebliebener Verweisstrich zwischen *V.md.* und *I.art.bg.* rechterseits) findet sich das Vorknorpelblastem des MECKEL'schen Knorpels. Gegenüber den hyomandibularen Schlundtaschen die zugehörigen Sinneslinien, von denen ein Seitenzweig nach vorn abgeht (mandibulare Sinneslinie *md.v.L.*) und vom Ramus mandibularis externus des Nervus hyomandibularis begleitet wird. Zu beiden Seiten der Schilddrüsenknospe, noch im Bereiche der Hyoidbögen biegen die ersten Arterienbögen seitwärts um. Der linke Bogen (im Bilde rechterseits) ist in seinem proximalen Abschnitte etwas enger als der rechte (30 : 80 μ; vergl. auch Taf. LXIV/LXV, Fig. 16). Auf der rechten Seite des Schnittes ist der zweite Arterienbogen an der Convexität seiner ventralwärts gerichteten Krümmung, auf der anderen Seite ist er bereits zweimal durchschnitten, an der Aussen- und

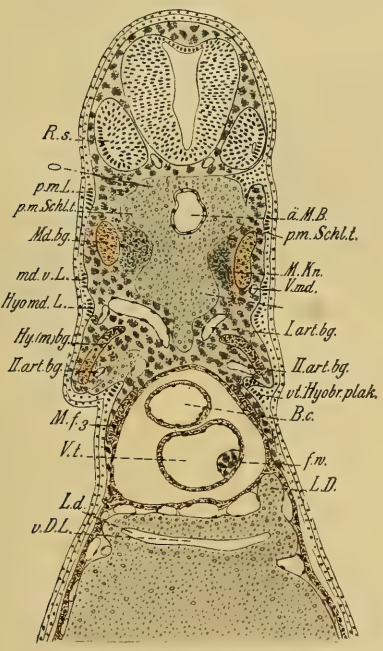

Fig. 319.

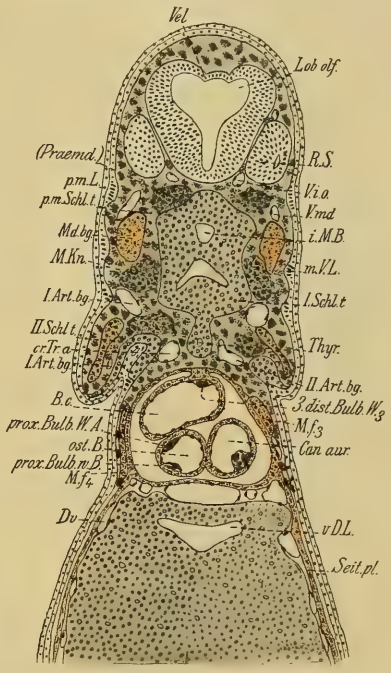

Fig. 320.

Innenseite der zweiten Schlundtasche. An der Hinterseite der letzteren die Verdickungen der ventralen hyobranchialen Sinnesplatten. Der Ventrikeldurchschnitt tritt nun immer mehr auf die linke Körperseite, die Endocardverdickung verläuft an der ventrolateralen Wand. An der rechten und vorderen Seite der Kammer wölbt sich der Bulbus cordis vor. Der auf dem Herzbeutel vorwachsende Fortsatz des dritten Myotomes, dessen Zellen sich gleichfalls in die Wachsthumsrichtung einstellen und rasch strecken, lässt sich am Rande nicht mehr deutlich abgrenzen.

Der Schnitt 320 (30 μ) eröffnet bereits die innere Mundbucht, zugleich mit ihr auch jene Rinne, die zwischen dem vorgewölbten, dotterreichen, angestauten Boden der Kiemendarmhöhle und den Seitenwänden desselben schon von früheren Stadien her besteht (vergl. Taf. LXIV/LXV, Fig. 13×). Der Durchschnitt

des Kiemendarmes erscheint aussen sechseckig begrenzt. Gegen das Vorderhirn tritt jene dorsomediane Ausladung vor, die in früheren Stadien durch den Stiel der Hypophyse von diesem getrennt war (vergl. Taf. LXIV/LXV, Fig. 14). Nach vorn und aussen treten die prämandibularen Entodermwülste gegen den Mandibularbogen (s. l.) vor, nach hinten und aussen laden die hyomandibularen Schlundtaschen aus, und caudal- und ventralwärts ragt die sich bereits abschnürende Schilddrüsenknospe, in deren kugelgewölbiger Anordnung ein kleines centrales Lumen aufgetreten ist. In den beiden Einsenkungen zwischen jener unpaaren, dorsomedianen Ausladung und den prämandibularen Entodermwülsten dauert die Proliferation der freien Mesodermzellen an (ganz rudimentär bleibende Anlagen eines prämandibularen, pterygoiden Visceralbogens). In der Furche zwischen den prämandibularen und den hyomandibularen Schlundtaschen, an der medialen und hinteren Seite des axialen Mesoderms der Mandibularbögen entstehen die Meckel'schen Knorpel, zwischen den hyomandibularen und hyobranchialen Schlundtaschen die Hyoidknorpel. Die Schilddrüsenknospe hat sich nun, obgleich sie selbst caudalwärts in die Länge gewachsen ist, vom Pericard entfernt — ein Zeichen des beginnenden Vorwachsens des gesammten Mundhöhlenbodens. Freie Mesodermzellen füllen den entstandenen Zwischenraum aus. Am vorliegenden Schnitte erkennt man ferner, dass die ersten Arterienbögen die Ränder der ersten Schlundtaschen viel weiter seitlich überkreuzen als in früheren Stadien. Die beiden Arterienbögen weisen in ihren seitlichen Abschnitten dasselbe Caliber auf. Dieses ist viel grösser, als jenes der zweiten Arterienbögen, die (rechterseits) an ihrem Ursprunge (zugleich mit den ersten Arterienbögen, distales Ende des cranialen Truncusastes) getroffen sind (vergl. Taf. LXIV/LXV, Fig. 16). Der Herzschlauch ist dreimal durchschnitten: am Canalis auricularis, am Ostium bulbi und im Bereiche der Ausweitung des mittleren Bulbusabschnittes. Die an seiner Innenseite vortretenden Endocardverdickungen zeigen die bei Besprechung des nach derselben Serie angefertigten Modells (Taf. LVI, Fig. 6) dargestellte Anordnung. — An der Aussenseite des Pericardiums liegen dicht an einander gedrängt die abgeplatteten dritten und vierten Myotomfortsätze (links). Das ventrale Darmlumen wird nun immer enger. Die seitlichen Abschnürungsfurchen der Leberdivertikel werden dorsalwärts seichter und verschwinden schliesslich (vergl. Taf. LXIV/LXV, Fig. 18). Von dem im Bereiche dieser Furchen auftretenden leistenförmigen Erhebungen der Seitenplatten (vergl. Schnitt 318) war schon im Schnitte 319 nichts mehr zu sehen.

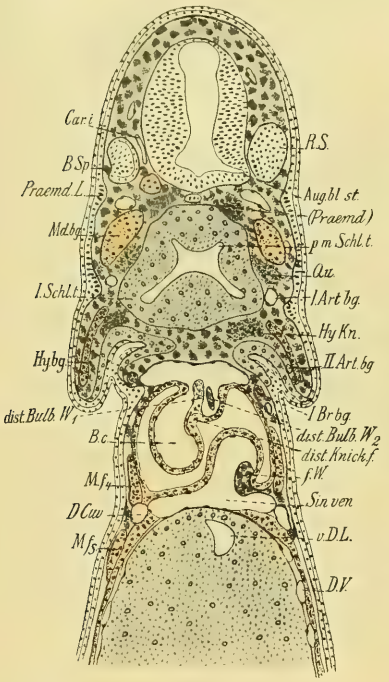

Fig. 321.

Der Schnitt 321 (70 μ) trifft das Vorderhirn im Bereiche der Augenblasenstiele (rechts), an deren Ventralseite die Riechsäckchen emporragen. Unmittelbar hinter den Augenblasenstielen ziehen die ersten commissuralen Fasern des Chiasmawulstes empor bezw. herab und kreuzen in dessen vorderstem Gebiete. Zwischen der Chiasmaplatte und der wulstförmig vortretenden dorsalen Darmwand das vordere zugespitzte Ende der Hypophyse. Die Kiemendarmhöhle ist aus den oben erörterten Gründen flach getroffen und zeigt vornehmlich in Folge der Verdickung der dotterreichen, angestauten, erst allmählich ein epitheliales Gefüge

gewinnenden dorsalen und ventralen Wandung einen X-förmigen Durchschnitt. Die den noch ganz markant vortretenden prämandibularen Entodermwülsten entsprechenden Ausladungen treten nicht so weit vor, wie die Ausladungen der hyomandibularen Schlundtaschen. Sie gehen in jene beiden Längsfurchen über, welche die noch immer etwas höhere und dotterreiche dorsomediane Darmwand von den seitlichen Abschnitten trennt, die sich zuerst und zwar durch die Fältelung und die Längenzunahme der Schlundtaschen Wachsthumsfreiheit geschaffen und auch bei der Verbreiterung allmählich etwas verdünnt und entspannt haben. Die Einengung der Kiemendarmhöhle wird also durch das beengte Wachsthum, durch die Verdickung und Vorwölbung der ventralen und dorsalen Wandabschnitte bedingt. Gegenüber den Ausladungen der beiden erwähnten Schlundtaschen die buccalen und hyomandibularen Sinneslinien. Auf der linken Seite des Schnittbildes ist die vordere zuletzt vorgewachsene Wand der Ciliarblase getroffen und mit dieser jene primitive Spalte im paraxialen Mesoderm (vergl. Taf. XLV/XLVI, Fig. 9, 11, 13, 15), durch welche die Vena pterygoidea (die vereinigte Mandibular- und Infraocularvene) eintritt. Die Ansammlung freier Mesodermzellen, welche an der Vorderseite der hyomandibularen Schlundtasche gelegen ist, gehört bereits der Anlage des Palatoquadratums an. Die Vorderfläche der zweiten Schlundtasche zeigt gemäss der Verbreiterung und Ausbiegung des axialen Hyoidmesoderms eine fast rechtwinklige Abknickung, vor welcher der Hyoidknorpel entsteht. Die ventralen Abschnitte dieser Schlundtasche sind durch das ektodermale Septum schon längst entzwei gespalten. Nun ist auch dieses von innen nach aussen in zwei Lamellen gesondert, die nur mehr im Bereiche einer schmalen Zone mit einander zusammenhängen. Das vordere Blatt der entzwei gespaltenen Schlundtasche, deren Grund nunmehr vom Ektoderm ausgekleidet wird, hat sich zugleich mit dem Hyoidmesoderm caudalwärts verlängert und reicht bis an den freien Rand des Kiemendeckels. Am axialen Hyoidmesoderm bleibt der vordere und hintere Rand verdickt, während sich die Mitte der Platte verdünnt. Diese Randzonen verharren in lebhaftem Wachsthum, die hintere beginnt zu apponiren. Der Truncus arteriosus ist in seiner ganzen Breite, an der Abgangsstelle der caudalen Truncusäste eröffnet. Ursprünglich war er der ventralen Darmwand zwischen den ventralen Abschnitten der zweiten Schlundtaschen dicht angelagert. Nun haben sich diese Wandabschnitte nach vorn eine freie Wachsthumsgelegenheit eröffnet, freie Mesodermzellen sind dazwischen getreten. (Der Zwischenraum erscheint am Flachschnitte etwas gross.) An der Aussenseite der caudalen Truncusäste, von denen die dritten Arterienbögen als erste Gefässe entspringen, liegen die Durchschnitte durch die schon längst von den Seitenplatten abgelösten axialen Mesodermstränge der ersten Branchialbögen. Am distalen Bulbusabschnitte tritt die distale Knickungsleiste vor, auf welcher im beengten Wachsthum des Endocards der Bulbuswulst 1 entsteht. An seiner linken Seite ist der an der hinteren Bulbuswand vortretende kleine Bulbuswulst 2 mit seinem freien Rande vom Schnitte getroffen. Zugleich mit dem distalen Bulbusende ist auch die Einmündung des Sinus venosus in den Vorhof freigelegt. Diese ist vorn durch eine Falte (proximale Concavität der Herzschleife) begrenzt (vergl. Taf. LVI, Fig. 6), an welcher die Anlage des fibrösen Wulstes ausläuft. Beiderseits ist die Stelle getroffen, wo der Ductus Cuvieri die Seitenplatten passirt. Diese Stelle liegt zwischen den vierten und fünften Myotomfortsätzen. Die in diesem Bereiche noch nicht von der Somatopleura isolirte Splanchnopleura tritt beiderseits keilförmig zwischen der Wand des Sinus venosus und der Wand des ventralen Darmlumens medialwärts vor und bildet so die ventralen Abschnitte der auf Taf. XLIX/L, Fig. 16 abgebildeten noch unansehnlichen Recessus paragastrici, deren Entstehungs- und Wachsthumsbedingungen an Frontalschnitten besonders klar zu erkennen sind. Die nach beiden Seiten ausladende Spalte des ventralen Darmlumens wird immer enger und nimmt eine sagittale Einstellung an.

Der Schnitt 322 (60 μ) bietet auf seiner rechten Seite im Gebiete des Vorderkopfes annähernd dieselben Verhältnisse dar, wie der Schnitt 321 auf der linken. Der Augenblasenstiel ist am Uebergange in

den Augenbecher, im Bereiche der Becherspalte getroffen. Zwischen der vorderen Wand der Ciliarhöhle und der seitlichen Hirnwand bezw. der Hypophyse verläuft die Carotis, deren Entfernung von der Medianebene unverändert geblieben ist, durch die Verbreiterung des Kiemendarmes also nicht beeinflusst wurde. In der ventralwärts klaffenden Spalte zwischen der Ciliarblase und dem vorderen mandibularen Mesoderm entsteht beiderseits der Pterygoidplexus. Genau gegenüber dieser Spalte treten an der dorsolateralen Wand des Kiemendarmes jene Ausladungen vor (×), die nach vorn mit einander convergiren und in die im Schnitte 318 getroffene dorsomediane unter der Hypophyse gelegene Ausladung oder Vorwölbung übergehen (vergl. Taf. LXVI/LXVII, Fig. 2 *p.pt.Schlt.* ×). Dies sind die ganz rudimentären wohl nur andeutungsweise vorhandenen präpterygoiden Entodermleisten. Die prämandibularen Entodermwülste verstreichen in dieser Region. An der inneren Oberfläche des Kiemendarmes sind noch kleine Ausladungen vorhanden, die sich nach vorne in die Ausladungen des Schnittes 321 verfolgen lassen. Ebenso lässt sich auch jene prämandibulare (pterygoide) Verdichtung des Mesoderms nicht bis in die Ebene des vorliegenden Schnittes verfolgen. Solche Ansammlungen freier Mesodermzellen müssten medial von der Spalte zwischen dem ciliaren und vorderen mandibularen Abschnitte des axialen Mesoderms, vor den prämandibularen Entodermwülsten gelegen sein (vergl. Textfig. 321 linke Seite). Dagegen ist das Vorknorpelblastem des Palatoquadratums erkennbar. Das Keratohyale entsteht in der Furche zwischen den hyomandibularen und hyobranchialen Schlundtaschen. Im ersten Branchialbogen ist an der Stelle, wo später der Knorpel (Keratobranchiale I) entsteht, noch keine Proliferation der freien Mesodermzellen nachweisbar. Dagegen ist in diesem Bogen bereits die laterale Gefässschlinge entstanden, die ventral vom primären Gefässbogen in der Nachbarschaft des ventralen Randes der dritten Schlundtasche abgeht, an der caudalen Seite des axialen Mesoderms herumbiegt und so an dessen Aussenseite gelangt (rechte Seite des Schnittbildes, sowie Taf. XLIX/L, Fig. 2). Der primäre Arterienbogen liegt also an der medialen, der secundäre an der lateralen Seite des axialen Mesodermstranges. Diese laterale Gefässschlinge wird in der Folge zur zuführenden Kiemenarterie. Wir wollen sie daher als Vas afferens bezeichnen. — Auf der linken Seite ist das distale Ende des caudalen Truncusastes freigelegt, welches sich in die zweiten und dritten Arterienbögen gabelt. An diesen sind noch keine lateralen Gefässschlingen nachweisbar. An der Aussenseite dieser beiden letzten Arterienbögen des vorliegenden Stadiums sind die ventralen Enden der axialen Mesodermstränge der betreffenden Visceralbögen durchschnitten. An der Aussenseite des Pericardiums sind die ventralen Myotomfortsätze vorgewachsen, die in der Nachbarschaft der Ductus Cuvieri gelegen sind. Die dorsale Wand des niedrigen Sinus venosus geht ohne scharfe Grenze in jene des Vorhofes über. Zwischen der caudalen Wand des Sinus venosus und dem Entoderm sind die Recessus paragastrici, keilförmig zugeschärft, schon fast bis zur Medianebene vorgewachsen. Das ventrale Darmlumen, ein sagittal eingestellter Spalt, ist an seiner engsten Stelle getroffen.

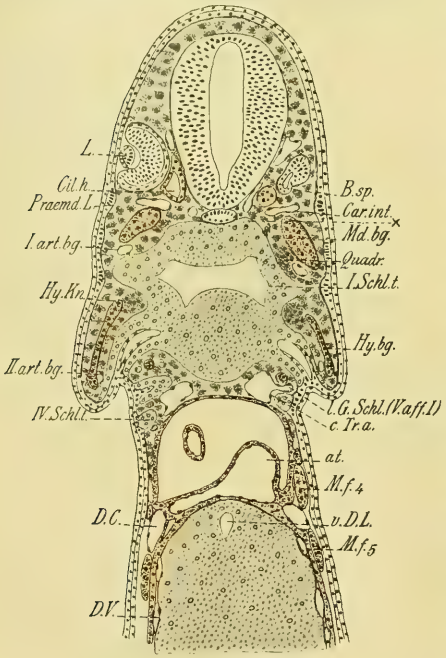

Fig. 322.

Ein 60 μ weiter dorsal gelegter Parallelschnitt ist in Textfig. 323 abgebildet. Vom Hirnrohre ist dorsal die Epiphysenausladung, ventral die Wand des Infundibulums getroffen, die, wie es scheint, bei der Einkrümmung des Hirnrohres von der erheblich verdickten Hypophysenknospe etwas nach innen vorgewölbt wird. Die Augenbecher sind nahe dem dorsalen (links) und ventralen (rechts) Rande durchschnitten. Der Schnitt ist also ungefähr um den Durchmesser der Linsenkugel nach der rechten Seite geneigt (Ventralseite wie immer dem Beschauer zugekehrt). Medial von den Augenbechern die keilförmigen Durchschnitte der ciliaren Mesodermblasen. An der Aussenseite des Mandibularbogens zieht in einer Furche der Nervus maxillomandibularis herab (links), wodurch die Sonderung des Antheils, den der vordere und hintere mandibulare Mesodermabschnitt an der Bildung dieses scheinbar einheitlichen Visceralbogens nehmen, zum Ausdrucke kommt. Genau gegenüber dem Nervus maxillomandibularis verläuft die prämandibulare (buccale) Sinneslinie des Ektoderms. Diese ist sammt dem ihr unmittelbar anliegenden Nervus buccalis auf Taf. LXXV, Fig. 10 und 11 bei stärkerer Vergrösserung dargestellt. Die Nervenfasern verlaufen an der Vorderseite der im Querschnitte zwiebelschalenartig gebauten Sinneslinie. Sinneszellen und Stützzellen sind noch nicht differenzirt. Die erste Schlundtasche erscheint linkerseits in Verbindung mit der Sinnesschichte des Ektoderms (dorsolateraler Abschnitt), rechterseits von der Anlage der hyomandibularen Sinneslinie getrennt. Das axiale Mesoderm des Hyoidbogens hat sich in der Mitte erheblich verdünnt, ist aber bereits so breit geworden, dass es bis in die Transversalebene der zweiten Branchialbögen vorragt. Die vordere und hintere Randzone proliferiren — etwa ähnlich wie an den Urmesodermbändern der Molluskenkeime. Medial vom axialen Hyoidmesoderm sind die zweiten Arterienbögen schräg durchschnitten. Im dritten Visceralbogen an der medialen und lateralen Seite des axialen Mesoderms der primäre und der secundäre, äussere Arterienbogen. Hinter den dritten Schlundtaschen die ventralen Ausläufer der vierten und fünften Schlundtaschen, an denen die ektodermalen Septen noch unansehnlich sind. Auf der rechten Seite ist das distale Ende des caudalen Truncusastes, die Theilungsstelle in den vierten und fünften Arterienbogen getroffen. Die Pericardialhöhle, der zuerst aufgetretene vordere Cölomabschnitt, ist in ihren dorsolateralen Abschnitten freigelegt. An der Splanchnopleura treten nun überaus deutlich die beiden Recessus paragastrici hervor, die durch die Eröffnung der weiter medialwärts vorgewachsenen, geschlossenen Platten des vorhergehenden Stadiums in dorsalwärts fortlaufender Faltenbildung entstanden sind. Der Vergleich der Textfigg. 290, 304, 323 sowie der Modellansichten auf Taf. XLIX/L lehrt, dass die Bucht nicht etwa durch ein Vorwachsen der sie cranial, gegen die Pericardialhöhle zu begrenzenden Falte, sondern vielmehr durch eine weitere Zellvermehrung der an der Oberfläche des Entoderms sich medialwärts vorschiebenden, bei ihrer Entstehung am Umschlage der Splanchnopleura auf den Sinus venosus und bei ihrer weiteren Aus-

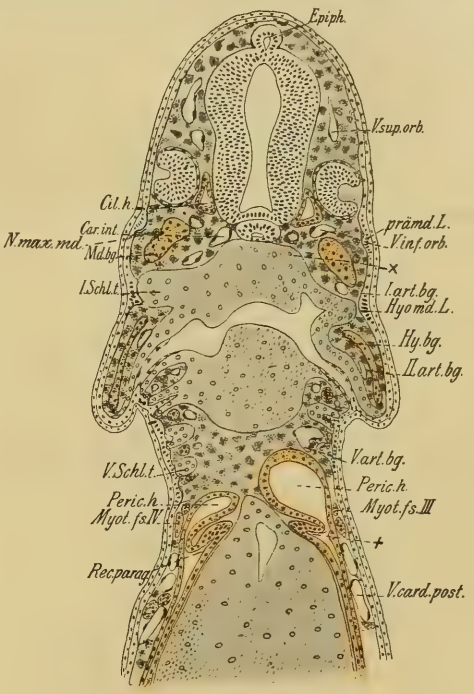

Fig. 323.

breitung zunächst geschlossenen Falte entstanden ist. Der den Eingang in die Bucht begrenzende freie Rand zeigt gar keine Zeichen einer circumscripten Zellproliferation, während der keilförmig zugeschärfte Rand des Grundes der Bucht ausserordentlich zellreich ist. Der ins Cölom einragende, den Eingang in die Bucht begrenzende Rand ist, wie der obige Vergleich ergiebt, stationär geblieben, während das solide Ende der Bucht, der Recessus paragastricus, gegen die Medianebene vorgewachsen ist und in seinen vorderen Abschnitten den Sinus venosus vom Entoderm, dem er ursprünglich dicht anlag, abgedrängt hat. Also alles unzweifelhafte Beweise dafür, dass die Oberflächenvergrösserung der Splanchnopleura nach innen zu, an der basalen Seite derselben erfolgt. Dass diese Falte nicht sogleich schon von vornherein als geöffnete Duplicatur, sondern anfangs solid entsteht und sich erst nachträglich in die beiden Blätter sondert, ist ein Verhalten, welches ja auch an den Seitenplatten selbst zu beobachten ist und für die Beurtheilung dieser Bildung ganz belanglos erscheint. — An der Aussenseite der Somatopleura liegt der dünne Stiel des dritten und des vierten Myotomfortsatzes.

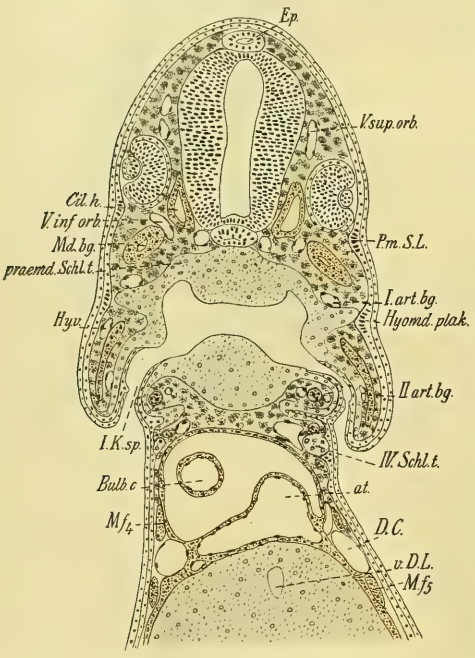

Fig. 324.

Die zweiten Schlundtaschen sind rechterseits in ihren mittleren Abschnitten durchschnitten. An ihnen bereitet sich bereits der Durchbruch der ersten Kiemenspalte vor. Das ektodermale Septum, dessen Entstehung und allmähliche Verbreiterung die folgenden successive angelegten Schlundtaschen erkennen lassen, ist zweischichtig geworden, hat sich in der Flucht der inneren Darmoberfläche in zwei Lamellen gesondert, die, von aussen nach innen auseinanderweichend, an der Entodermoberfläche vorwachsen, den Innenrand des Branchialbogens aber freilassen. Die beiden Lamellen stehen nur mehr an der Basis des Septums mit einander im Zusammenhange und werden daselbst von der Deckschichte des Ektoderms überlagert, die ebenfalls spitzwinklig einragt. Ein folgendes Entwicklungsstadium zeigt der Schnitt 324, welcher von einem etwas älteren Stadium ($43^1/_2$) stammt und ebenfalls durch die Mitte der zweiten Schlundtaschen geführt ist. Bei diesem Jungfisch waren die zweiten Schlundtaschen in diesen Abschnitten eben durchgebrochen. Die Eröffnung der Kiemenspalte erfolgt in der Weise, dass die beiden Zellschichten, in welche sich das ektodermale Septum sondert, bis an die Basis des Septums auseinanderweichen, wobei das Vorwachsen des gesammten Mundhöhlenbodens nebst den durch das Wachsthum des Mesoderms bedingten Verschiebungen und Zerrungen eine fördernde Rolle spielen. Die Stelle des ursprünglichen Zusammenhanges kennzeichnen kleine Vorragungen. Schliesslich bricht auch die Deckschichte des Ektoderms durch. Die Wandung der Kiemenspalte wird somit vom Ektoderm und zwar von der Sinnesschichte des ehedem im ganzen Kiemenbereiche etwas verdickten Ektoderms gebildet, dessen beengtem Wachsthum sich bei der Spornbildung ein neuer Ausweg eröffnete. Die Deckschichte beginnt erst am äusseren Ende der Durchbruchstelle. Am vorliegenden Schnitte, der etwa mit dem Schnitte 323 zu vergleichen wäre und den Kiemendarm noch etwas schräger durchschneidet, als dieser, erscheint auch der Kiemendeckel noch mehr

verlängert. Es wurde bereits oben darauf hingewiesen, dass zugleich mit dem axialen Mesoderm des Hyoidbogens uud dem Ektoderm sich auch die vordere Lamelle der durch das ektodermale Septum entzwei gespaltenen zweiten Schlundtasche sich verbreitert. Diese dadurch freier gewordene Entodermlamelle reicht also in der inneren epithelialen Wandung des Kiemendeckels bis nahe an dessen freien Rand heran. Der zweite Arterienbogen hingegen macht diese Bewegung nicht mit. Er bleibt retativ stationär in seiner ursprünglichen Spannung erhalten. Das axiale Mesoderm des Hyoidbogens verbreitert sich und überwächst ihn an seiner Aussenseite, so dass er von dessen freiem Rande, dem er ursprünglich als typischer lateraler Arterienbogen unmittelbar benachbart war (vergl. Schnittb. 280, 281, 288), scheinbar immer weiter zurückrückt. An der Aussenseite des axialen Mesoderms des Hyoidbogens treten variable Gefässanlagen auf, die als Hyoidvenen zu bezeichnen sind.

Die fünf folgenden Frontalschnitte gehören derselben Serie an, wie die den Textfigg. 316—323 zu Grunde gelegten Schnitte.

Der Schnitt 325 (30 μ hinter 323) trifft die Epiphyse und die Hypophyse nahe ihren distalen, freien Enden. Zu beiden Seiten der letzteren verlaufen die Carotiden, von denen die linke an ihrem proximalsten Abschnitte, zwischen der Abgangsstelle der Carotidenanastomose und dem Ursprunge aus dem vorderen Ende der Aortenwurzel der Länge nach durchschnitten erscheint. Rechterseits ist noch das dorsale Ende des ersten Arterienbogens erreicht. Auf dieser Seite passiren noch Venen des Pterygoidplexus die Spalte zwischen der Ciliarmesodermblase und dem Mandibularbogen, welche auf der anderen Seite mit einander zusammenhängen. Die hyomandibularen Schlundtaschen treten nun auch rechterseits mit den Enden der hyomandibularen Sinnesleisten in unmittelbare Berührung. Letztere bilden an ihrer Hinterseite die keilförmig vortretenden Sinnesplattenanlagen. Die zweiten Arterienbögen nähern sich immer mehr der Furche zwischen den beiden Schlundtaschen und treten so in die dorsolateral erhalten gebliebenen Bahnen der primären Arterienbögen dieser Visceralbogen ein. Genau dasselbe Verhalten ist am ersten Branchialbogen nachweisbar.

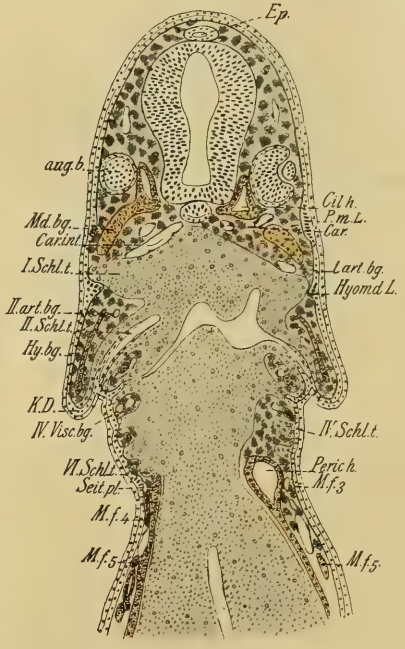

Fig. 325.

Auch in diesem besteht an der hinteren, der folgenden Schlundtasche zugekehrten Seite des axialen Mesodermstranges eine Anastomose zwischen dem primären medialen Arterienbogen und der lateralen Gefässschlinge, dem secundären Arterienbogen. In den zweiten Branchialbögen bestehen erst die medialen (primären) Arterienbögen, die fünften Arterienbögen sind noch nicht durchgängig (vergl. Taf. XLIX/L, Fig. 2). — In Folge der Divergenz zwischen der Körperaxe und der Kiemendarmaxe trifft der parallel der ersteren geführte Frontalschnitt die sechsten Schlundtaschen an ihren ventralen, die ersten Schlundtaschen an ihren dorsalen Abschnitten (vergl. Taf. LXI, Fig. 5). Dicht hinter der sechsten Schlundtasche, von ihr durch einige freie Mesodermzellen getrennt, liegt der bei ihrem Vordringen zurückgewichene vordere Rand der Seitenplatten. Der Pericardialabschnitt des Cöloms ist an der Seite des Vorderdarmes abgeschlossen. Die Pericardialhöhle communicirt noch nicht mit dem im Vornierengebiete aufgetretenen Cölomabschnitt. Zwischen diesen beiden Abschnitten sind die beiden Lamellen der Seitenplatten noch nicht auseinandergewichen.

Der Schnitt 326 (60 μ) trifft das vordere Ende der Chorda dorsalis, die der ventralen Wand des Infundibulums schon ganz dicht benachbart ist. Zu beiden Seiten der dorsomedianen Vorwölbung des Kiemendarmes verlaufen die Aortenwurzeln, an deren Aussenseite liegt die Vena pterygoidea, die Wurzel der Vena capitis medialis. Rechterseits hängt das axiale Mesoderm des Mandibularbogens — an dessen dorsalem Ende — mit der Ciliarmesodermblase zusammen. An seiner Aussenseite läuft genau gegenüber der buccalen (prämandibularen) Sinneslinie der Nervus maxillomandibularis herab. Der Ramus ophthalmicus profundus Trigemini verläuft supraocular. Bevor wir die etwas weiter dorsal getroffene andere Körperseite betrachten, werfen wir einen Blick auf die rechte Seite der Textfig. 327, welche gewissermaassen einen Mittelschnitt darstellt. Das axiale Mesoderm erscheint an der correspondirenden Stelle unterbrochen. Zwischen den beiden Abschnitten tritt der Nervus maxillomandibularis hindurch, gegenüber der buccalen prämandibularen Sinneslinie. Der zwischen der Nervenanlage und der ersten Schlundtasche gelegene Abschnitt repräsentirt das mandibulare Mesoderm im engeren Sinne. Er ist aus der Wand der nur ganz kurze Zeit bestehenden hinteren Mandibularhöhle hervorgegangen und wächst nun als solide Leiste dorsalwärts empor (vergl. Taf. XLIX/L, Fig. 1). Dieser Mesodermabschnitt wird sich in der Wachsthumsrichtung zum Musculus masseter differenziren. Auf der linken Seite des Schnittes 326 ist nun das dorsale Ende dieses Fortsatzes getroffen, der also mit breiter Basis aus dem Mandibularbogen emporstrebt. Zwischen dem Nervus maxillomandibularis und dem spindelförmigen, nach vorn in den Nervus ophthalmicus übergehenden Ganglion ophthalmicum wölbt sich die Wand der vorderen Mandibularhöhle (*Praemand. h.*) vor. In der Furche, in welcher dieses Ganglion eingebettet ist, geht dieser Mesodermabschnitt in die Ciliarblase über. Medial vom dorsalen Ende der hyomandibularen Schlundtasche und der dasselbe an der Hinterseite umfassenden hyomandibularen Sinnesplatte ist der ventrale Rand des Facialisganglions, eines massiven Zellenklumpens, getroffen, aus welchem in beengtem Wachsthum ventrolateralwärts der Nervus hyomandibularis hervorsprosst. Ein dünner Fortsatz tritt im zweitnächsten Schnitte an die Ektodermverdickung heran. Der Kiemendeckel wird nun allmählich schmäler. Das axiale Mesoderm ist auch an seinem dorsalen (hinteren) Rande etwas verdickt, sehr zellreich und in lebhafter Proliferation begriffen. Die Verbreiterung des Hyoidmesoderms scheint wohl hauptsächlich durch Apposition von dieser Randzone aus zu erfolgen. Im dorsalen Abschnitte des ersten Branchialbogens ist die Stelle getroffen, wo sich der secundäre Arterienbogen an der Hinterseite des axialen Mesoderms in den primären Bogen einsenkt. In die dritten und vierten Schlundtaschen beginnen die ektodermalen Septen einzuwachsen, bei deren Ausbildung das vorher durch die Anlagerung der Schlundtaschen etwas comprimirte Ektoderm unter Entspannung vordringt, eine neue Wachsthumsgelegenheit ausnützend. Die Seitenränder der fünften Schlundtaschen liegen dem Ektoderm platt an, die der sechsten

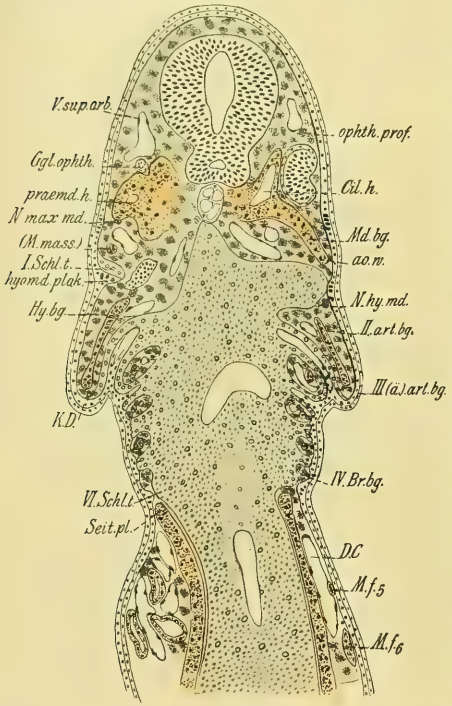

Fig. 326.

Schlundtaschen sind den ihnen entgegentretenden leistenförmigen Verdickungen der Sinnesschichte des Ektoderms dicht angepresst. Letztere sind aus jenem retrobranchialen verdickten Ektodermfeld früherer Stadien hervorgegangen. Dieselbe Stelle ist auf Taf. LXX/LXXI, Fig. 7 bei stärkerer Vergrösserung dargestellt. An den Figg. 5 und 6 dieser Tafel konnten wir die Entstehung dieser Schlundtasche verfolgen, welche den anfänglich bis an die fünften Schlundtaschen vorreichenden Seitenplattenrand allmählich zurückdrängt und die in dessen Nachbarschaft gelegenen, von der Dorsalseite her vorgedrungenen freien Mesodermzellen gewissermaassen in zwei Lager theilt, die durch ihren freien Rand von einander geschieden werden. Diese Sonderung ist nun durch die Anlagerung der Schlundtasche ans Ektoderm eine vollständige geworden. In dem so entstandenen sechsten Visceralbogen ist nun von axialem Mesoderm keine Spur vorhanden. In den vorhergehenden Bögen ist dieser von dotterhaltigen, dicht gefügten Zellen aufgebaute Strang stets deutlich von den freien Mesodermzellen getrennt, die medial von ihm die primären Arterienbögen bilden. Der sechste Visceralbogen wird also in seiner ganzen Länge im vorliegenden Stadium von freien, allerdings dicht zusammengedrängten Mesodermzellen repräsentirt. Nur zwei bis vier Zellen entfallen auf den Schnitt. Insofern besteht also ein auffallender Unterschied mit den vorhergehenden Visceralbögen, deren axiales Mesoderm von den vortretenden Schlundtaschen durchbrochen und in einzelne Stränge gesondert wird. Doch kann es wohl keinem Zweifel unterliegen, dass der sogenannte vordere Seitenplattenrand, wenn er durch die Schlundtaschen abgetrennt würde, unter den gänzlich verschiedenen Bedingungen kein Cölothel, sondern Musculatur liefern würde. Auch in die fünften Bögen schieben sich von der Dorsalseite her freie Mesodermzellen vor, die dann den axialen Mesodermstrang mantelförmig umgeben.

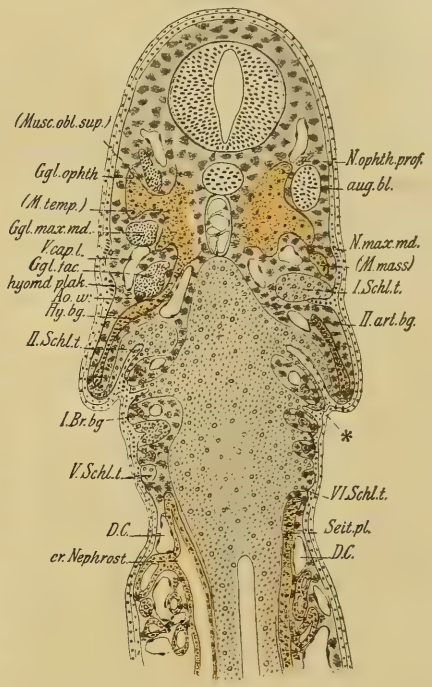

Fig. 327.

An der Aussenseite der Somatopleura (vergl. Textfig. 326) sind die Ductus Cuvieri an der Stelle, wo sie aus dem Vornierenvenennetze entstehen und das Blut aus den beiden Cardinalvenen aufnehmen, schräg durchschnitten. Diese Vereinigung erfolgt vor dem fünften Myotomfortsatze. Die dünnen Stiele der beiden vorderen Myotomfortsätze sind im Schnitte nicht mehr nachweisbar; sie sind beim Vorwachsen der Fortsätze discontinuirlich geworden. Die Vorniere und das weite, sie umspinnende Venennetz wölben das Ektoderm nun erheblich vor. Das ventrale Darmlumen ist an der Stelle getroffen, wo es mit dem dorsalen Darmlumen communicirt.

Der Schnitt 327 (60 μ) ist flach durch die dorsale Wand des Kiemendarmes gelegt und trifft annähernd quer das Mittelhirn, an dessen seitlicher Wand längsverlaufende Fasern als Markschleier auftreten; es handelt sich vor allem um tecto- und thalamobulbäre und -spinale Züge. Die etwas tiefer liegende linke Seite vermittelt zwischen der linken Seite des vorhergehenden und der rechten des folgenden Schnittes. Sie zeigt die beiden Ganglien des Trigeminus knapp vor ihrer Vereinigung. Zwischen ihnen tritt die Wand der in Obliteration begriffenen vorderen Mandibularhöhle vor und treibt in freier Wachsthumsgelegenheit,

unter dem Zwange der Raumanpassung nach vorn einen noch kurzen Fortsatz, aus welchem der Musculus obliquus oculi superior hervorgehen wird. Der hintere, dem Ganglion maxillomandibulare angrenzende Abschnitt wird den Musculus temporalis (*M. temp.*) bilden. Zwischen dem Ganglion maxillomandibulare und acusticofaciale tritt jener Mesodermabschnitt vor, aus dessen seitlicher Kante der Musculus masseter entsteht. Er erscheint auf der anderen Seite in seinem dorsalen Abschnitte getroffen. Jene Kante liess sich noch im Stadium 42 vom Mandibularbogen aus bis an die dorsale Begrenzung des paraxialen Mesoderms (dorsale Wand der Mandibularhöhle) verfolgen und wurde von der Vena capitis lateralis gekreuzt (vergl. Taf. XLVII/XLVIII, Fig. 11). Nun ist diese Kante an der Kreuzungsstelle mit der Vene, etwas oberhalb und vor dem dorsalen Ende der ersten Schlundtasche unterbrochen. Das axiale Mesoderm ist hier niedriger geworden. Möglicher Weise spielen dabei gewisse Correlationen mit der sich immer mehr ausweitenden Venenbahn eine Rolle. Medialwärts läuft somit der den Masseter bildende Mesodermabschnitt unter der Vena capitis lateralis in jene niedrige Kante aus, welche auf der linken Seite der Textfig. 327 zwischen dem Trigeminus- und Facialisganglion dargestellt ist. Um Missverständnissen vorzubeugen, bemerke ich, dass die auf der gegenüberliegenden Seite scheinbar an correspondirender Stelle medial von der Vene vortretende kleine Kante des dorsalen Theiles des paraxialen Mesoderms nicht jener lateralen und quer eingestellten Kante des Mesoderms entspricht, gegen die freien Mesodermzellen nicht so scharf abgegrenzt, wie es im Bilde dargestellt ist. Möglicher Weise ist diese Gestaltung in formaler Anpassung an die beiden benachbarten Gefässstämme erfolgt. — Auch das axiale Mesoderm des Hyoidbogens beginnt sich von den dorsalen Abschnitten des paraxialen Mesoderms abzulösen. Der ursprünglich breite Zusammenhang mit dem letzteren erscheint nun auf das im vorliegenden Schnitte getroffene, ganz schmale Zellband eingeschränkt, welches zwischen dem zweiten Arterienbogen und dem Ganglion acusticofaciale gelegen ist und noch mit dem mittleren, in beengtem Wachsthum später die Parachordalknorpel bildenden Abschnitte zusammenhängt. Das dorsale Ende der zweiten Schlundtasche erscheint hakenförmig umgebogen. Diese Gestaltung wird zum Theile durch das Vortreten des Kiemendeckels bedingt, welcher schon im Stadium 71 eine neue Wachsthumsrichtung eingeschlagen hat. Andererseits wird die Vorwölbung dadurch vergrössert, dass die mittleren Abschnitte des dorsalen Randes sich verdicken und verwölben, wodurch die ursprünglich leicht concave dorsale Begrenzung der Schlundtasche eine geringe Ausbiegung erfährt (vergl. Taf. LXIV/LXV, Fig. 17). Diese Ausladung repräsentirt die erste Anlage der sogenannten Schlundtaschendivertikel, an deren First später das Thymusknötchen hervorwachsen wird. Auf der rechten Seite sind noch die dorsalen Abschnitte der sechsten Schlundtaschen erreicht, welche wie die vorhergehenden bei ihrem Auftreten in den mittleren Abschnitten am höchsten sind. Hinter ihnen beginnt der Seitenplattenabschnitt der paraxial entstandenen Mesodermflügel. Es wurde bereits oben bemerkt, dass zu beiden Seiten des Darmes, dessen (dorsales) Lumen schräg durchgeschnitten ist, die beiden Lamellen der Seitenplatten noch nicht auseinandergewichen sind und die Pericardialhöhle daher noch nicht mit den im Bereiche der Vorniere paarig entstandenen Cölomabschnitten communicirt. Im Bereiche der letzteren ist linkerseits das craniale Nephrostom getroffen, vor welchem die Vena cardinalis anterior (irrig als Ductus Cuvieri bezeichnet) gelegen ist.

Am vorliegenden und den ventral benachbarten Schnitten fällt uns auf, dass an der Aussenwand des ersten Branchialbogens das Entoderm der hinteren Lamelle der entzwei gespaltenen zweiten Schlundtasche mit dem der vorderen Lamelle der dritten Schlundtasche zusammenhängt (Textfig. 327*). Deutlicher ist dies Verhalten an den auf Taf. LXXVI/LXXVII, Fig. 6 und 7 bei stärkerer Vergrösserung gezeichneten Abbildungen dargestellt, aus denen auch die ursprünglichen Beziehungen der successive angelegten Schlundtaschen zum Ektoderm und die Veränderung dieses Zustandes zu ersehen sind. Es wurde bereits bei Besprechung der Fig. 5 (vergl. p. 1001) darauf hingewiesen, dass sich die Schlundtaschen, sobald sie das

Mesoderm durchbrochen haben, platt dem Ektoderm anlegen. Dies ist im vorliegenden Schnitte an den ventralen Abschnitten der sechsten, fünften und vierten Schlundtaschen der Fall. Genau so verhielten sich in früheren Stadien auch die vorderen Schlundtaschen. Das Entoderm wird von der Sinnesschichte des Ektoderms, an welche es sich anpresst, rinnenförmig umfasst. An manchen Stellen gewinnt man den Eindruck, als ob die Zellen der Sinnesschichte durch den Druck des an sie sich andrängenden Schlundtaschenrandes abgeplattet würden. Doch handelt es sich hierbei nur um einen vorübergehenden Zustand. Am wachsenden Ektoderm macht sich in Folge des Schlundtaschendruckes eine Anstauung geltend, welche bei der Längenzunahme der Schlundtaschen ventral und dorsal besonders erheblich wird und daselbst zur Entstehung der Sinnespolster führt. Sobald aber das Entoderm an der Anpressungsstelle am Ektoderm, an den Schlundtaschenrändern auch nach vorn und hinten, an der Innenseite des Ektoderms abzuströmen beginnt, wird das Ektoderm in der Mitte der Anpressung, dort, wo anfänglich das Druckmaximum herrschte, entspannt und nützt diese epigenetisch erworbene Wachsthumsgelegenheit unter Bildung jenes kielförmigen Spornes sofort aus. An den ventrolateralen Abschnitten der vierten Schlundtaschen setzt dieser Vorgang eben ein (vergl. Fig. 7). An den dritten Schlundtaschen ist dieser Ausweg schon ziemlich weit betreten worden. Das Septum ist noch solid, lässt jedoch bereits zwei Reihen abgeplatteter Zellen unterscheiden, die in die Sinnesschichte des Ektoderms übergehen. Diese bildet zwischen den Schlundtaschen die äussere Begrenzung des Visceralbogens (vergl. Fig. 7 *II. Br. bg.; Ect.*). So verhielt es sich in früheren Stadien auch an der Aussenseite des ersten Branchialbogens. Nach der Durchspaltung der Schlundtaschen verbreitern sich nun die auf diese Weise gesonderten Entodermlamellen und wachsen einander ohne grosse Hindernisse entgegen. Dabei verdrängen sie die zwischengelegenen Streifen der Sinnesschichte des Ektoderms, der die seitlichen Ränder der Schlundtaschen platt angelagert werden. Im Schnitte der Fig. 6 sind an der Aussenwand des ersten Branchialbogens nur mehr wenige Ektodermzellen zwischen den noch reich mit Dotterplättchen beladenen und leicht kenntlichen Entodermzellen. An der correspondirenden Stelle des Schnittes 7, in der Mitte des ersten Branchialbogens haben die Entodermzellen die Sinnesschichte des Ektoderms bereits dorsal- und ventralwärts verdrängt. Sie sind auf einander gestossen und bilden nun eine continuirliche Schichte, die von einer Schichte ektodermaler, abgeplatteter Zellen bedeckt wird. Dieser Process schreitet nun von der Mitte aus dorsal- und ventralwärts fort. Er setzt auch in den drei folgenden Branchialbögen in derselben Weise ein. Letztere zeigen in diesen Stadien also noch das ursprüngliche Verhalten, so wie es früher auch am ersten Branchialbogen bestanden hat. — Ist einmal die Entodermschichte an der Innenseite der Branchialbögen geschlossen, so erscheint damit dieser Ausweg vollends ausgenützt. Alsbald wird sich jedoch das Wachsthum durch die Ausbildung von höckerigen Ausladungen, welche zu den Kiemenknötchen werden, neue Auswege erringen. Wie wir an den Jungfischen aus dem Stadium 44 sehen werden, treten diese Höcker in zwei Reihen am vorderen und hinteren Abhange der Branchialbögen auf, gerade an der Stelle, wo die entodermalen, durch die Spaltung der Schlundtaschen entstandenen Lamellen sich unter Verdrängung der Sinnesschichte des Ektoderms vorgeschoben haben. Durch den geschilderten Vorgang wird also gewissermaassen, insofern der Zusammenschluss des Entoderms an der Innenseite der Branchialbögen eine Schranke des abundanten Wachsthums bedeutet, der Boden für die Kiemenbildung vorbereitet. — An den beiden abgebildeten Schnitten zeigt sich ferner, dass die vordere Lamelle der entzwei gespaltenen zweiten Schlundtasche zugleich mit den übrigen Componenten des Kiemendeckels vorgewachsen ist. Das Entoderm lässt sich in diesem Stadium noch bis an den freien Rand des Kiemendeckels verfolgen. Da der Schnitt den Hyoidbogen in seinen mittleren Abschnitten trifft, so ist der zweite Arterienbogen in einer Strecke durchschnitten, wo er die mediale Seite des axialen Mesoderms kreuzt und sich dem in der Furche zwischen den beiden ersten Schlundtaschen erhalten gebliebenen dorsalen Abschnitte des primären Arterienbogens zuwendet.

Auch der Schnitt 328 (100 μ dorsal von 327) ist quer durch das Mittelhirn gelegt. Zugleich trifft er die ventrale Wand des Rautenhirnes, dessen Randschleier an Flachschnitten sehr breit erscheint. Linkerseits ist der proximale Abschnitt des Trigeminusganglions, speciell das Ganglion maxillomandibulare, rechterseits sind die beiden Componenten desselben getroffen, welche zwingenförmig die dorsale Wand der vorderen Mandibularhöhle umfassen. Vom Ganglion maxillomandibulare ist das prävestibulare Lateralganglion (des Facialis) noch deutlich gesondert. Letzteres entsendet drei Aeste, den Nervus buccalis, hypoticus und (dorsalwärts im Schnitte nicht getroffen) den Nervus ophthalmicus superficialis. Der Nervus buccalis und hypoticus (lateralis) wenden sich über die Vena capitis lateralis nach aussen und abwärts. Der Nervus buccalis tritt in die mit der Hyomandibularplatte zusammenhängende Buccal- (Prämandibular-)Linie, der Ramus hypoticus senkt sich in eine frontal verlaufende Abzweigung der prävestibularen Sinnesplatte ein. Die medial vom Lateralganglion gelegene, mit diesem innig verbundene dichte Zellmasse ist das Octavusganglion. Das Ganglion epibranchiale liegt tiefer, unterhalb der beiderseits vor dem Labyrinthbläschen durchschnittenen Vena capitis lateralis. Linkerseits ist das dorsalwärts emporgewachsene Ende des axialen Hyoidmesoderms durchschnitten, welches sich also ganz ähnlich verhält wie das mandibulare Mesoderm (sens. strict.; vergl. Textfig. 326). Auf der etwas ventraler liegenden rechten Seite, welche die Arterienbögen knapp vor ihrer Einmündung in die dorsalen Aortenwurzeln zeigt, sind die dorsalen Enden der zweiten bis vierten Schlundtaschen durchschnitten. An der Hinterseite der zweiten und dritten Schlundtaschen treten die hyobranchialen bezw. ersten branchialen Ektodermverdickungen ein. Diese Platten verhalten sich genau so wie die hyomandibularen Ektodermverdickungen (Sinnesplatten), welch' letztere in Folge des Umstandes, dass in die erste Schlundtasche kein ektodermales Septum eintritt, deutlicher abgrenzbar sind. Dieser Umstand bedingt es auch, dass die Hyomandibularleiste zu einer Sinneslinie werden kann. An der zweiten Schlundtasche würde unter solchen Umständen genau dasselbe eintreten. An der vierten Schlundtasche ist erst das ektodermale Septum aufgetreten, dessen Entstehung jener der Sinnesplatte zeitlich vorangeht. Weiter caudal zeigt der Schnitt die Vena cardinalis anterior an der Aussenseite der Somatopleura. In der Medianebene ist das vordere Ende der Aortenwurzel, die Vereinigungsstelle der beiden Aortenwurzeln, getroffen, die zwischen den ersten Myocommata gelegen ist. Auf der linken Seite sind die ventralen Abschnitte der Myotome durchschnitten, von denen das zweite im Bereiche seiner distalen Hälfte den ventralen Myotomfortsatz aufweist. Derselbe liegt medial vom Vagusganglion, welches auf der gegenüberliegenden Seite des Schnittes in seinem ventrocaudalen Abschnitt (hinterer Branchial- und Intestinaltheil) getroffen ist (leerer Verweisstrich).

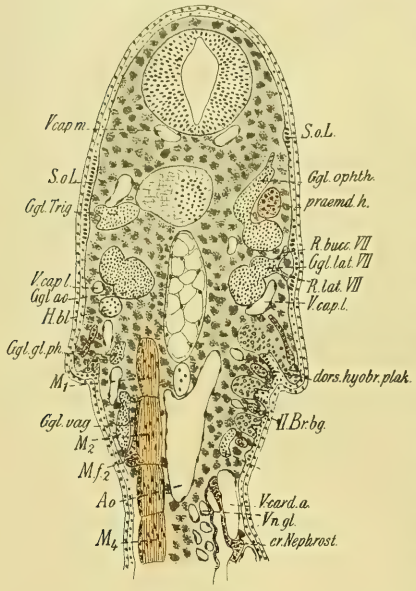

Fig. 328.

Die rechte Seite des Schnittes 329 vermittelt zwischen den beiden Seiten des Schnittes 328. Sie zeigt die Vena capitis lateralis cranial vom Glossopharyngeus — speciell der epibranchialen Ganglienmasse des letzteren — in der unmittelbaren Nachbarschaft des dorsalen Endes der zweiten Schlundtasche. Auf der gegenüberliegenden Seite ist die Vena capitis lateralis an der Vereinigungsstelle mit der Vena capitis

medialis getroffen, nach dem Durchtritte zwischen dem Ganglion epibranchiale und laterale des Glossopharyngeus, welch' letzteres zugleich mit dem Lateralganglion des Vagus durchschnitten ist. Aus dem Lateralganglion des Glossopharyngeus tritt 20 μ tiefer ein nach vorn gewendeter Nerv in die von der dorsalen Hyobranchialplatte nach vorn sich erstreckende hypotische Verbindungslinie mit einer ihr entgegenwachsenden Linie aus dem Hyomandibulargebiete. Aus dem caudalen Ende des Vagusganglions tritt der mächtige Lateralnerv aus, der nach kurzem Verlaufe gegenüber dem dritten Myotom ins Ektoderm eintritt. — Die betreffende Stelle ist auf Taf. LXXX, Fig. 12 bei stärkerer Vergrösserung wiedergegeben. Der Stamm des Nervus lateralis Vagi läuft ventral von der mächtigen, nach innen vortretenden Verdickung der Seitenlinie (vergl. auch Textfig. 330), die im Wesentlichen denselben Bau aufweist, wie die viel zellärmeren Verdickungen der Sinneslinien im Bereiche des Vorderkopfes. Ursprünglich trat der Ganglienfortsatz, bezw. die dem Lateralganglion angeschlossenen neurogenen Leitzellen der auswachsenden Nerven gegenüber dem zweiten Myocomma an die mächtige Verdickung der Vagusplatte heran (vergl. Textfig. 273). Unter der Basalmembran verlängerte sich der Nervenspross zugleich mit dem in gleicher Richtung erfolgenden Vorwachsen des Sinnesepithels der anfänglich ganz engbegrenzten retrovestibularen Ektodermverdickung, mit welcher die epibranchialen Zellpolster zusammenhängen. Allmählich hebt sich dann der Nerv, die Basalmembran durchbrechend, vom Ektoderm ab, mit dem er dann durch feine Seitenzweige im Bereiche der einzelnen Sinnesknospen in Verbindung bleibt. Genau dasselbe Verhalten ist auch an den übrigen Nerven des Sinnesliniensystems zu constatiren. Im vorliegenden Stadium hat sich der Stamm des Nervus lateralis bis in die Mitte des dritten Myotoms vom Ektoderm isolirt, in welches er in schiefer Richtung fast pinselförmig einstrahlt. Ein parallel der Prämandibularlinie geführter Längsschnitt bietet hinsichtlich des Nervus buccalis dasselbe Bild dar.

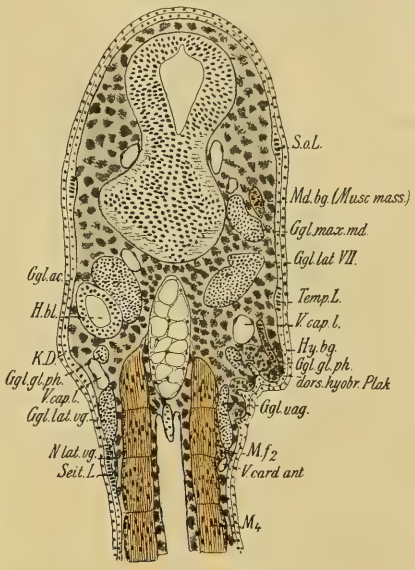

Fig. 329.

Auf der rechten Seite des Schnittbildes Textfig. 329 ist der zweite Myotomfortsatz und in dessen Nachbarschaft die vordere Cardinalvene getroffen. — Diese Stelle ist vom dorsal benachbarten Schnitt auf Taf. LXXII/LXXIII, Fig. 9 bei 210-facher Vergrösserung abgebildet. Der in seiner ganzen Länge durchschnittene Myotomfortsatz, welcher in seinem weiteren Wachsthume eine sehr interessante Rolle spielt, liegt mit den benachbarten Abschnitten der Cutisplatte dem Vagusganglion unmittelbar an. Man gewinnt den Eindruck, dass dieser, ursprünglich rein transversal eingestellte und mit breiter Basis aus der hinteren Hälfte oder manchmal nur dem hinteren Drittel der ventralen Kante des zweiten Myotomes hervorsprossende Fortsatz durch das sich dicht anpressende Lateralganglion des Vagus etwas in caudaler Richtung vorgeschoben wird. Der Lateral- und der epibranchiale Abschnitt der Vagus lässt sich von den epibranchialen Ganglienausladungen bereits sondern. Das vorderste derselben ist am dorsalen Rande der dritten Schlundtasche vom Schnitte getroffen. An der Hinterseite der dritten und vierten Schlundtaschen treten die epibranchialen Zellpolster der Sinnesschichte des Ektoderms vor, welche den epibranchialen Ganglien des Vagus dicht benachbart sind. Später werden auch diese Ganglionfortsätze gegen die Zellpolster aussenden.

In der Textfig. 330 ist aus einer Querschnittserie das Verhalten des ventralen zweiten Myotomfortsatzes dargestellt, der sich bereits vom Dorsalsegmente abzuschnüren beginnt. Unmittelbar unter dem Stiele des Fortsatzes verläuft die Vena cardinalis anterior, dem seitlichen Rande des Fortsatzes liegt der Ursprung des Nervus lateralis Vagi an, dorsolateral von diesem die mächtige Verdickung des Anfanges der Seitenlinie. Die Seitenplatten sind dorsal vom Darme an ihrem vorderen Rande getroffen, der hinter den sechsten Schlundtaschen jenen tiefen Ausschnitt (vergl. Taf. XLIX/L, Fig. 1) aufweist. — Medial vom zweiten Myotom, etwa in mittlerer Höhe der Oblongata, verläuft die Vena occipito-spinalis medialis und dorsal von ihr der durch Ganglienzellenanhäufungen verdickte Strang des Vagoaccessorius, dessen sensibler Antheil aus den vorderen Resten der sogenannten Ganglienleiste hervorgeht. Die Beziehungen dieses Zellstranges zur Glossopharyngeusvaguswurzel sind am besten aus Sagittalschnitten zu ersehen. Ein solcher Schnitt ist

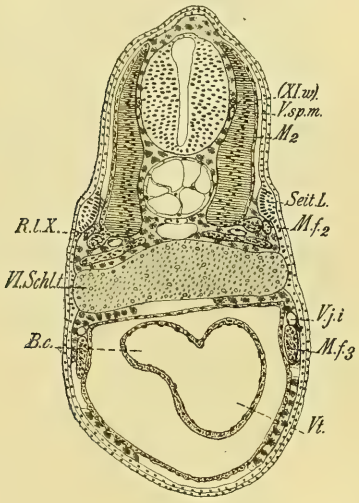

Fig. 330.

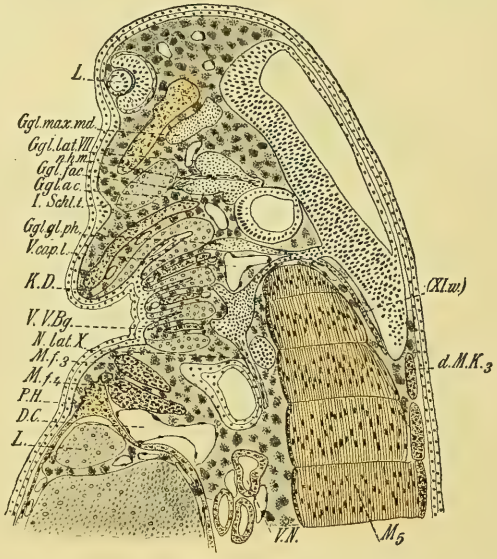

Fig. 331.

nebenstehend abgebildet (Textfig. 331). Der Zellstrang des Vagoaccessorius (*XI. w.*) ist nirgends mit dem Hirnrohre in Verbindung getreten, aus welchem auch noch keine visceromotorischen Wurzeln hervorgewachsen sind. Er liegt dessen Seitenwand zwar dicht an, namentlich im Bereiche des zweiten und dritten Myotomes, in dessen Region er sich mit Sicherheit verfolgen lässt. Dann verschwindet er aus dem Gesichtsfelde. In die Bahn der einheitlichen Glossopharyngeuswurzel tritt er unter einem dorsalwärts offenen spitzen Winkel ein. Bei gewöhnlichen Färbungen zeigt dieser Zellstrang eine faserige Struktur. Zahlreiche centripetale Fortsätze der Seitenlinienganglienzellen treten bereits in die dorsolaterale Oblongatawand ein, woselbst sie sich in auf- und absteigende Aeste teilen. Der abgebildete Schnitt gewährt auch eine gute Uebersicht des Glossopharyngeusvagussystemes. Diese beiden Componenten treten unter einem spitzen Winkel auseinander, in welchem die Vereinigung der Vena capitis medialis mit der Vena capitis lateralis zur Vena cardinalis anterior erfolgt. Der Glossopharyngeus tritt hinter dem Hörbläschen herab an die dorsale und hintere Seite der dritten Schlundtasche. Die Sonderung des epibranchialen und des Lateralisganglions ist auf solchen Schnitten allerdings nicht deutlich zu erkennen. Die Wurzel des spindelförmigen Vagusganglions biegt um

den vorderen Rand des ersten Dorsalsegmentes auf dessen Aussenseite um und setzt sich ventral vom zweiten Myocomma in den Nervus lateralis fort. Die epibranchialen Ganglienknötchen hängen noch breit mit dem mächtigen Lateralisganglion zusammen und treten am ventralen Rande als ventral- und cranialwärts gerichtete zapfenförmige Ausladungen gegen die dorsalen Schlundtaschenränder vor, die ganz schräg durchschnitten sind. Dorsal vom Nervus lateralis Vagi ist die Vorwölbung der Vagussinnesplatte, der proximale Abschnitt der Seitenlinie abgekappt (vergl. Schnitt 330), ventral von ihm sinkt das Ektoderm rinnenförmig ein. Der Nervus lateralis lässt sich bereits bis gegen die Körpermitte verfolgen. Ventral sind die keulenförmigen dritten und vierten Myotomfortsätze an der Aussenseite der Somatopleura getroffen, die im Bereiche des Pericards schräg durchschnitten ist. Der Ductus Cuvieri ist auf längere Strecke knapp vor seiner Passage durch die Seitenplatten durchschnitten. In der prävestibularen Region sehen wir zunächst in der Nachbarschaft des Labyrinthbläschens die drei Componenten des Acusticofacialis: das Ganglion Octavi dicht der vorderen Wand der Labyrinthblase angeschmiegt, ventral und vorn das Ganglion epibranchiale des Facialis und dorsal und vorn das dem letzteren angeschlossene Lateralisganglion. Zwischen den beiden letzteren durchsetzt die motorische Portion des Nervus hyomandibularis den Complex in schiefer, dem dorsalen Ende der ersten Schlundtasche zustrebender Richtung. Unter der Labyrinthblase und vor dem Lateralganglion, zwischen diesem und dem Ganglion maxillomandibulare des Trigeminus ist die Vena capitis lateralis durchschnitten. In den zweiten, dritten und vierten Visceralbögen sind die lateralen Gefässschlingen getroffen.

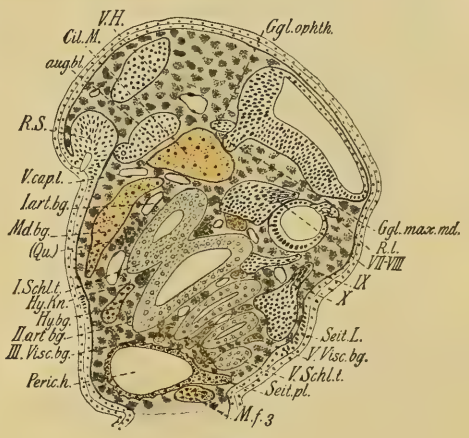

Fig. 332.

Ein parallel, etwas weiter medial geführter Sagittalschnitt durch die andere Körperhälfte ist in Textfig. 332 dargestellt. Er soll vor allem die Gestaltung und Topographie des Riechsäckchens veranschaulichen. Dieses ist in seiner hinteren Hälfte getroffen, welche unmittelbar vor dem Augenblasenstiel gelegen, caudalwärts ganz allmählich sich abflacht, cranial durch eine tiefe Einschnürung von Ektoderm gesondert erscheint. Der centrale Hohlraum hat sich etwas nach aussen zu ausgedehnt, die ihn auf dieser Seite begrenzenden Zellen der Sinnesschichte sind auseinander gewichen, so dass dasselbe nur mehr von der Deckschichte des Ektoderms nach aussen begrenzt wird. Ein Riechgrübchen war bei dieser Serie nicht zu sehen. Es ist wohl anzunehmen, dass es durch einen völligen Zusammenschluss der Zellen der Deckschichte vorübergehend zum Verschwinden gebracht wurde. Schon im vorhergehenden Stadium war auf einer Seite ein derartiges Verhalten zu beobachten. Das Riechgrübchen war fast auf den Umfang einer Zelle eingeengt worden. — Hinter dem Augenblasenstiel biegt die Vena infraocularis bezw. pterygoidea in die Spalte zwischen der Ciliarmesodermblase und dem Mandibularbogen ein, an dessen Hinterseite dorsal und ventral von der Anlage des Palatoquadratums der erste Arterienbogen durchschnitten ist. Die laterale Wand der Ciliarblase lässt sich auf Flachschnitten nicht vom vorderen mandibularen Mesodermabschnitt sondern. Dorsal vom vorderen mandibularen Mesoderm treffen wir die proximalen Abschnitte der beiden Trigeminusganglien an, von denen das Ganglion ophthalmicum an der medialen Seite des Ganglion maxillomandibulare an das Hirnrohr herantritt. Der Acusticofacialiscomplex ist vorwiegend in seinem medialen Octavusabschnitte getroffen,

der Glossopharyngeus in seinem epibranchialen Ganglion. Das axiale Mesoderm der Visceralbögen ist im zweiten bis fünften Visceralbogen je zweimal schräg durchschnitten, an seiner medialen Seite liegen die Durchschnitte der medialen Arterienbögen, am vorderen ventralen Rande der Schlundtaschen die Durchschnitte der lateralen Gefässschlingen. Die Pericardialhöhle ist seitlich eröffnet. Ihre ventrale Wand wölbt das Ektoderm etwas vor.

Ein mittlerer, der rechten Körperhälfte angehöriger schräg geführter Sagittalschnitt (Textfig. 333) zeigt im Bereiche des Vorderkopfes dorsal die seitlichen Wandabschnitte des Hirnrohres und die Epiphyse; vorn trifft er die Hirnwand nahezu median. Der ventrolateralen Wand des Rautenhirnes liegt unmittelbar die Vena capitis medialis an; in deren Nachbarschaft das Ganglion Octavi (*Ggl.ac.f.*). Medial und vor dem etwas schräg getroffenen ersten Myotome verläuft die Vena occipitalis (*V.occ.sp.*), an der Ventralseite der schräg durchschnittenen Vagoaccessoriuswurzel. An der Dorsalseite des Kiemendarmes ist die Aortenwurzel der Länge nach getroffen, ventral von den Dorsalsegmenten das Cölom eröffnet. Der Vornierenglomerulus ist schräg an seinem vorderen Rande durchschnitten, welcher bis ins Gebiet des dritten Myotomes vorragt. — Das orale Darmende ist nur wenig seitlich von der Medianebene getroffen. Die sogenannte Rachenhaut, welche die innere von der äusseren Mundbucht trennt, ist in ihrem ektodermalen Bestandtheile bereits durchgebrochen. Eine einschichtige aus dotterbeladenen plumpen Entodermzellen bestehende Scheidewand schliesst die Kiemendarmhöhle nach vorne ab. — Der dorsoventrale Durchmesser des Kiemendarmes verringert sich vom Darmscheitel weg sehr rasch. Ventral vom zweiten Dorsalsegment (hintere Hälfte) geht der Kiemendarm in den Vor(der)darm über, dessen seitliche Wand vom Schnitte abgekappt wurde. Auch am vorliegenden Schnitte erkennt man ebenso wie am Medianschnitte (Taf. LXI, Fig. 5) sehr deutlich die Abbiegung der Vorderdarmanlage nach der Ventralseite, sowie jene aus dem Firste der primitiven Grenzfalte hervorgegangene quere Einfurchung, die zwischen seiner ventralen Wand und der oralen Wand des ventralen Darmlumens bei der Abschnürung, Verengung und Verlängerung der anfänglich trichterförmig erweiterten Vorderdarmanlage entstanden ist. Die vordere, dem Herzen zugekehrte Wand des ventralen Darmlumens biegt im Bereiche der Leberdivertikel caudalwärts um (ventrale Wand des ventralen Darmlumens). Ventral vom Kiemendarme ist die Schilddrüsenknospe an ihrem seitlichen Rand angeschnitten. Sie erscheint zwischen den beiden Hyoidbögen gelagert. Ventral vom unteren Ende der zweiten Schlundtasche sind die beiden Truncusäste, knapp an ihrem Ursprunge aus dem kurzen unpaaren, ventromedialen Truncusabschnitte durchschnitten. In der Concavität des Kiemen- und Vor(der)darmes ist die geräumige Pericardialhöhle und in dieser der Herzschlauch eröffnet. Sowohl die Herzkammer, wie der erweiterte, mittlere Bulbusabschnitt wölben sich unter dem Zwange der Raumausnutzung und -anpassung ventralwärts vor. Der Sinus venosus ist

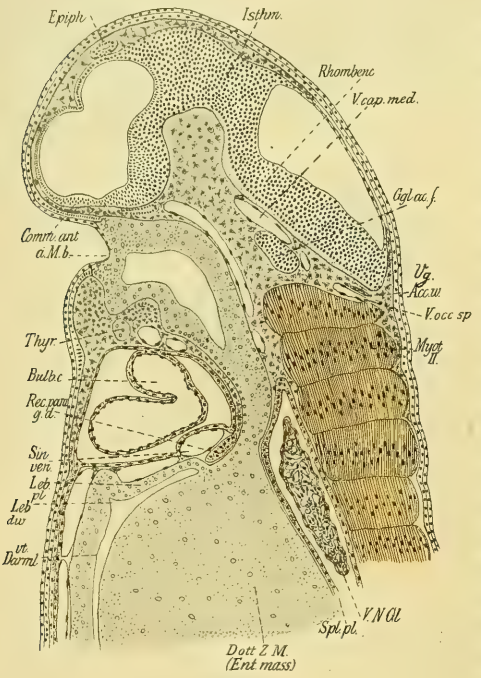

Fig. 333.

rechterseits von der Medianebene, etwa an der Einmündungsstelle der Ductus Cuvieri durchschnitten und wölbt die Splanchnopleura nur wenig vor. Zwischen ihm und der Darmwand hat sich der Recessus paragastricus dexter vorgeschoben, so dass der Sinus nur mehr in seinen ventralen Abschnitten dem Entoderm unmittelbar anliegt, während dies anfänglich in seiner ganzen Ausdehnung der Fall war. Der ventrale Rand des rechten Recessus paragastricus liegt in jener Furche, welche durch die Verengung und Verlängerung des Vor(der)darmes entstanden ist. Die Entstehung und weitere Ausbildung dieser — wie der Frontalschnitt 323 zeigt, zum Theile bereits geöffneten — Splanchnopleuraduplicatur erfolgt in einer gewissen Abhängigkeit, unter dem Zwange der räumlichen Anpassung an die Gestaltung des Entoderms. Der anfangs solide Recessus dringt in jenen (ehemaligen Grenz-) Faltenraum ein, der zwischen der ventralen Wand des Vorderdarmes und der vorderen Wand des ventralen Darmlumens (der Leberplatte) besteht und tiefer wird. Er isolirt diese beiden Bildungen von einander und zugleich den Vorder-

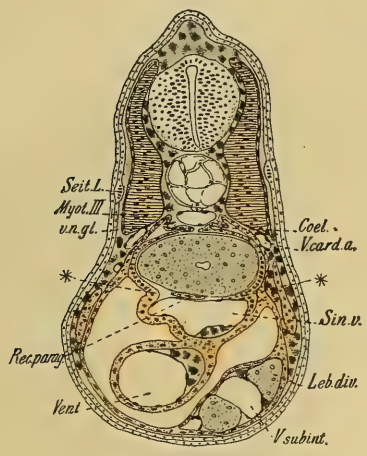

Fig. 334.

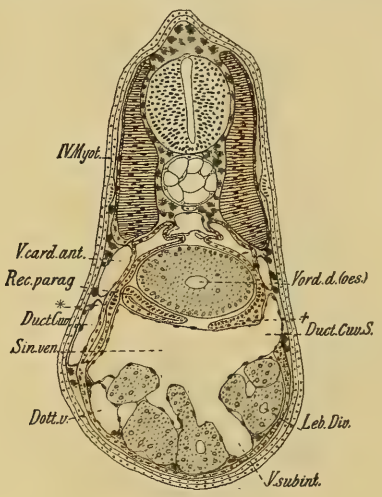

Fig. 335.

darm vom Sinus venosus. Die schiefe Einstellung des Vorderdarmes, dessen ventraler Wand stets die noch dotterreiche Wand des Recessus innig angeschmiegt ist, bringt es mit sich, dass Frontalschnitte, welche in früheren Stadien, als die Faltenbildung nahezu transversal verlief, sehr instructive Bilder ergaben, nunmehr in schräger Richtung durch diese Gebilde hindurchgehen, desgleichen Querschnitte. Es kann also nur durch Combination der Befunde, die sich an Quer- und Frontalschnitten ergeben, sowie durch plastische Reconstructionen eine richtige Vorstellung gewonnen werden. In den früheren Stadien boten Querschnitte nicht so anschauliche Bilder, wie Frontalschnitte; in den folgenden Stadien wird das Umgekehrte der Fall sein. Wir müssen uns daher schon frühzeitig mit den Bildern vertraut machen, welche sich in den Querschnittserien ergeben, um für den Vergleich mit den späteren Stadien eine Basis zu gewinnen. Es sind daher noch sechs Querschnittbilder beigefügt, die einer Serie durch einen etwas älteren Jungfisch (Stadium 43½) entnommen sind (Textfig. 334—339). Wir wollen zunächst einen mittleren Schnitt 337 durch die Recessbildungen herausgreifen, der mit dem Schnitte 314 zu vergleichen wäre. Beide Schnitte sind durch jene quere Einfurchung gelegt, die den Vorderdarm gegen die Leberplatte abgrenzt. An dieser Stelle, unmittelbar hinter dem Sinus venosus, ist die Formation zu allererst aufgetreten (vergl. Taf. XLIX/L, Fig. 7).

Nun ist der anfänglich solide Epithelkeil der Splanchnopleura auf der rechten Körperseite nicht nur medialwärts, sondern auch dorsal- und cranialwärts vorgewachsen. Der Eingang in die dadurch verlängerte und auch verbreiterte, noch geschlossene Bucht zeigt eine concave Begrenzung und ist desshalb am Querschnitte ebenso wie die Bucht selbst, an zwei Stellen getroffen. Sowohl der dorsale, wie der ventrale Schenkel des Recessus sind dicht dem Vorderdarmepithel angelagert. Der dorsale hat sich unter der indifferenten Splanchnopleura vorgeschoben und diese vom Entoderm abgedrängt. Der ventrale ist in jene quere Einfurchung zwischen dem Vorderdarm und der Leberanlage vorgewachsen. — Auf der linken Körperseite hat sich an der correspondirenden Stelle der bereits im Stadium 42 vorhandene geringe Vorsprung der Splanchnopleura mit der Vertiefung der Furche zwischen dem Vorderdarm und der Leberanlage zu einer noch geschlossenen Duplicatur verbreitert. — Verfolgen wir die Serie in cranialer Richtung, so zeigt der drittfolgende Schnitt (à 12 μ) das in Textfig. 336 dargestellte Bild. Dieser Schnitt trifft dorsal noch die beiden

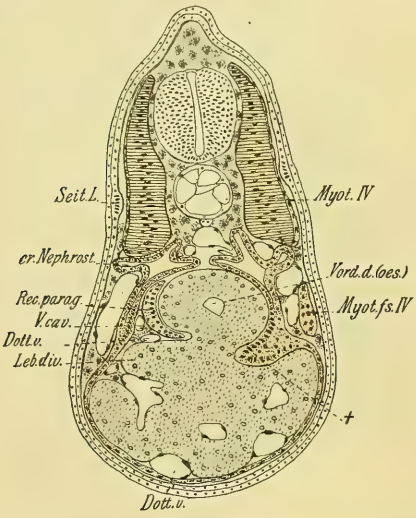

Fig. 336.

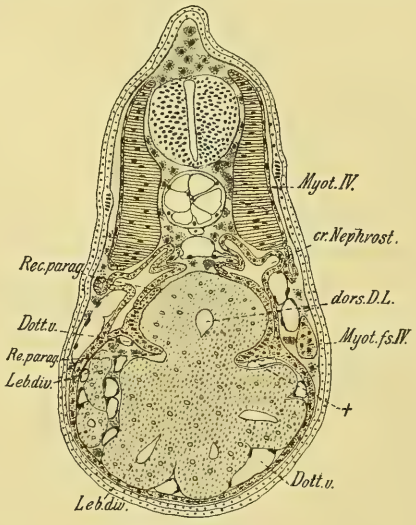

Fig. 337.

cranialen Vornierentrichter, seine Ebene ist zur Transversalen ein wenig dorsalwärts geneigt. Jene quere, nach den beiden Seiten und etwas caudalwärts abfallende Furche zwischen dem Vorderdarme und der Leberplatte, ist nahe der Medianebene zu beiden Seiten schräg durchschnitten. Die Splanchnopleuraduplicatur der linken Körperseite, welche in sie eindringt (im Bilde rechterseits), zeigt dasselbe Verhalten, wie im vorhergehenden Schnitte. Der rechte Recessus paragastricus hingegen, welcher nicht nur medialwärts, sondern auch cranialwärts sich verbreitert, ist cranial von der Stelle getroffen, wo sein äusseres, der benachbarten Splanchnopleura anliegendes und unter dieser vorgeschobenes Blatt in dieselbe umbiegt. Die geschlossene Falte ist also isolirt getroffen. Dasselbe Verhalten würde sich zeigen, wenn wir den dorsalwärts ausladenden Theil der Bucht des Querschnittes 337 senkrecht zur Schnittfläche und auf die Oberfläche des Vorderdarmes in der Nachbarschaft der Umbiegungsstelle in die indifferent gebliebene Splanchnopleura freilegen würden. Der Durchschnitt durch die geschlossene Falte ist halbmondförmig gestaltet. Wie im Schnitte 337 ist sie dicht der seitlichen Oberfläche des Vorderdarmes angeschmiegt. In der Spalte zwischen ihrem ventrolateralen Abschnitte und der (oberflächlichen) Splanchnopleura haben sich freie Mesodermzellen

vereinigt, welche daselbst die Vena cava inferior aufbauen werden. — Der cranial folgende Schnitt 335 zeigt die Abgangsstelle eines noch ganz kurzen und blind endigenden Gefässes (der späteren unteren Hohlvene) von der dorsolateralen Ecke des Sinus venosus, welcher in seiner ganzen Breite getroffen ist. Rechterseits ist die Einmündung des Ductus Cuvieri durchschnitten, in deren ventraler caudaler, und dorsaler Nachbarschaft die beiden Lamellen der Seitenplatten zwar gesondert, aber noch nicht auseinander gewichen sind. Würde dies erfolgt sein, dann wäre das Mesocardium laterale allseitig abgegrenzt. Zwischen der dorsalen Sinuswand und dem Vorderdarm sind nun wieder die beiden Recessbildungen eingeschoben, die rechte im Zusammenhange mit der benachbarten, indifferenten Splanchnopleura, die andere isolirt als nahezu frontal gestellte, geschlossene Falte. Der Schnitt trifft das freie dorsale Ende der linken Recessbildung (+, vergl. Taf. XLIX/L, Fig. 15 und 18), welches unmittelbar unter dem Umschlag des Pericardiums von dem Sinus venosus auf

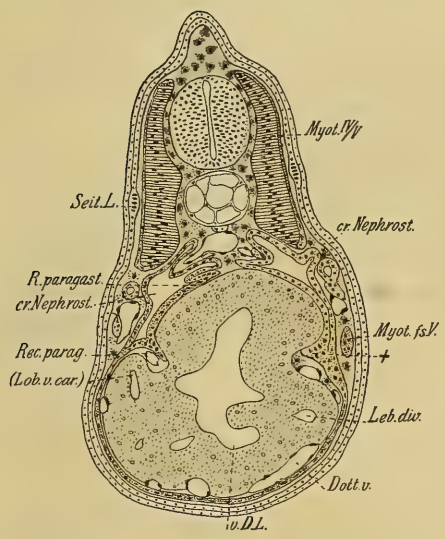

Fig. 338.

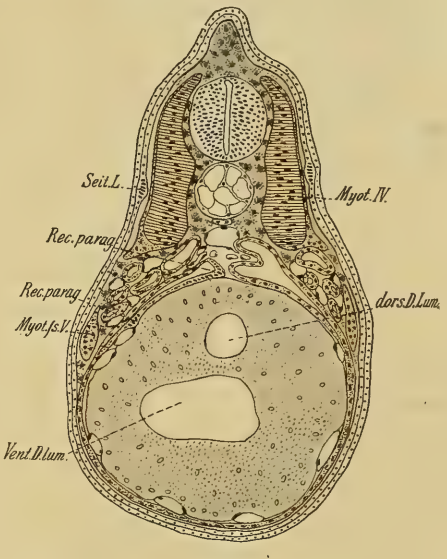

Fig. 339.

die Vorderdarmwand gelegen ist. Diese Umschlagstelle ist im Schnitte 334 beiderseits getroffen (*). Schon im Schnitte 335 war an der linken Seite, an der ebenfalls mit einem + bezeichneten Stelle, eine kleine Verdickung der Splanchnopleura im Schrägschnitte zu bemerken, an welcher die Umschlagsfalte, welche im Stadium 42 an der correspondirenden Stelle leistenförmig vortrat, auslief. Vergleicht man nun die Schnitte 335 und 313, ferner 334 und 312, kann man sich davon überzeugen, dass der rechte Recessus paragastricus thatsächlich vom Orte seines ersten Auftretens (Querfurche) her an der Oberfläche des Vorderdarmes auch cranialwärts mit freiem Rande vorgewachsen ist und den Sinus venosus von der Darmwand theilweise abgehoben hat. In den früheren Stadien war der Sinus venosus dem Entoderm in seiner ganzen Ausdehnung unmittelbar angelagert. Stets ist der freie Rand dieser geschlossenen Falte keilförmig zugeschärft. Im Schnitte 334 erscheint das Splanchnopleuraepithel bereits etwas abgeplattet. Es ist fast an allen übrigen Schnitten aus den oben erwähnten Grunde schräg getroffen.

Verfolgen wir die beiderseitigen Buchten der Splanchnopleura, welche am Umschlage derselben auf die Sinuswand aufgetreten sind, von der Ebene des Schnittes 337 weg caudalwärts, so zeigt sich, dass die beiden

Schenkel des rechten Recessanlage immer weiter auseinander weichen (Schnitt 338) und das zwischen ihnen gelegene indifferent gebliebene Splanchnopleurafeld dementsprechend breiter wird. Der ventrale Schenkel greift ebenso wie die Recessbildung der linken Körperseite in der Furche zwischen dem Vorderdarm und dem noch ganz gedrungenen kurzen Leberstiele vor. Der dorsale Schenkel schiebt sich an der dorsolateralen Darmwand medial und cranialwärts vor, indem er die benachbarten indifferenten Splanchnopleuraabschnitte, in welche er sich umschlägt, vom Entoderm abhebt. Dieser dorsale Ausläufer endigt, wie das Schnittbild 339 veranschaulicht, am dorsalen Darmgekröse, etwas vor der dorsalen Pancreasknospe. Der scharfe spitzwinkelige Umschlag der Splanchnopleura auf den Vornierenglomerulus, welcher ebenfalls durch eine Splanchnopleuraduplicatur vom Entoderm abgehoben wurde, kennzeichnet die Stelle, wo der Recessus paragastricus dexter ausläuft. Diese wird in diesem Gebiete gleich von vornherein als geöffnete Falte angelegt. Das folgende Entwicklungsstadium wird diese, in der Litteratur so verschieden beurtheilte Bildung in einem der Vollendung schon näheren und übersichtlicheren Zustande zeigen.

Stadium 44. — Etwa eine Woche nach dem Ausschlüpfen ist der junge Organismus in der Entwicklung bereits so weit, dass die Kiemenatmung einsetzen kann. Die Mundbucht und die beiden ersten Kiemenspalten sind bereits durchgebrochen, der erste Branchialbogen ist mit vascularisirten Kiemenknötchen besetzt. An seiner äusseren Gestalt (vergl. Semon [93] Taf. VI, Fig. 44s) fällt uns zunächst die stetig zunehmende, relative Vergrösserung des Vorderkopfes auf, welche insbesondere die Visceralregion betrifft. Diese Veränderung kommt sehr prägnant in der Stellung der Augen zum Ausdrucke, welche ursprünglich terminal näher der Ventralseite entstanden, nun ganz in die Mitte des Vorderkopfes gerückt erscheinen. Auch in seinem queren Durchmesser (vergl. Semon Taf. VI, Fig. 44u) weist der Kopf eine stetige Vergrösserung auf, die insbesondere das Gebiet der Hyoidbögen betrifft. Diese sind schon im Stadium 40 aus der Reihe der übrigen Bögen hervorgetreten und bilden die caudalwärts sich immer mehr verbreiternden Kiemendeckel aus. Aber auch dorsal- und ventralwärts nehmen die Kiemendeckel an Länge zu, namentlich in letzterer Richtung. Die ventralen Enden der Opercula kommen durch fortlaufende Faltenbildung einander bezw. der Medianebene immer näher. — Die Pigmentirung des Jungfisches (insbesondere des subepidermoidalen Bindegewebes) breitet sich von der Dorsalseite, woselbst sie schon in den vorhergehenden Stadien bemerkbar war, gemäss der allgemeinen Wachsthumsrichtung und Verbreitung des Mesoderms allmählich ventralwärts aus und beeinträchtigt in zunehmendem Grade die Durchsichtigkeit der Organismen (Semon). Die verdickten Sinneslinien der Epidermis heben sich vom pigmentirten Grunde deutlich ab. So sehen wir die Augen dorsal und ventral von der supra- und infraorbitalen (buccalen) Linie umfasst, die beide gegen das über der ersten Schlundtasche gelegene präotische bezw. prävestibulare Feld convergiren, von dem sie ihren Ausgang genommen haben. Von hier verläuft (vergl. beistehende Skizze, Fig. 340) genau gegenüber der ersten Schlundtasche, durch die Abhebung des nachbarlichen Operculums deutlich abgesetzt, die hyomandibulare Sinneslinie herab, deren mandibulare Abzweigung in der Oberflächenansicht nicht deutlich zur Geltung kommt. Dasselbe gilt für die nach hinten ziehende hypotische oder infravestibulare Sinneslinie, welche zugleich mit dem hyomandibularen Schlundtaschenorgan vom Lateralissystem des Facialis versorgt wird. Am dorsalen Ansatze des Operculums, retrovestibular liegt dann jenes Wachsthumscentrum der Sinnesschichte des Ektoderms, von welchem nebst den epibranchialen Ektodermverdickungen die mächtige

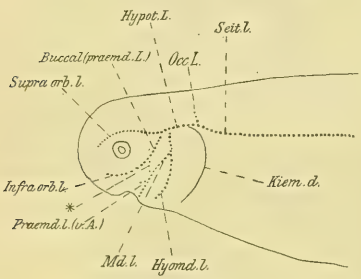

Fig. 340.

Seitenlinie s. str. ihren Ausgang genommen hat, die sich bereits bis gegen die Schwanzwurzel verfolgen lässt. Eine Abzweigung der retrovestibularen Sinnesplatte wächst als Occipitallinie dorsalwärts vor. Die Seitenlinie verläuft ungefähr (vergl. Semon Taf. VI, Fig. 44 s) an der Grenze des ventralen und mittleren Drittels der Dorsalsegmente, woselbst dieselben etwas cranialwärts ausgebogen erscheinen. Zwischen den vierten und siebenten Segmenten wölbt an der Seitenplattengrenze die Vorniere einen länglichen Wulst an der Körperoberfläche vor. Die Vorwölbung der Herz- und Lebergegend gleicht sich in Folge der Ansammlung des parietalen Bindegewebes allmählich aus, der dorsale Flossensaum verbreitert sich zusehends. Er reicht bis in die Gegend des Labyrinthbläschens und wird bereits vascularisirt. Vorläufig dient er noch als Bewegungsorgan, in späteren Stadien auch der Atmung. Die Kiemenatmung und vorübergehend auch die Hautatmung treten dann vicariirend für die Dottersackatmung ein, welche durch die Differenzirung des Mesoderms (Ausbildung des Cöloms, Ausbreitung der Seitenrumpfmusculatur, die Vermehrung des parietalen Bindegewebes) immer mehr eingeschränkt und schliesslich aufgehoben wird. An der Ventralseite ist der Flossensaum bis gegen die Körpermitte zu verfolgen. An der noch wenig pigmentirten Ventralseite des Vorderkopfes interessirt uns vor allem die Gestaltung der äusseren Mundbucht. Es wurde daher diese Region von drei Jungfischen (aus dem Stadium 43, $43^1/_2$ und $44^1/_3$) auf Taf. LXVI/LXVII, Fig. 1, 5 und 9 dargestellt. Das Verhalten des ersten dieser Organismen unterscheidet sich nur wenig von dem auf Taf. LXIV/LXV, Fig. 16 abgebildeten (Stadium 43). An der ventrolateralen Begrenzung der äusseren, muldenförmig geöffneten und seitwärts verbreiterten Mundbucht ist eine kleine Ausweitung entstanden, wodurch der ventrale Rand vom seitlichen abgegrenzt wird. Diese durch Verbreiterung der rasch wachsenden Ventralseite entstandene Ausbiegung wird sich zum Mundwinkel vertiefen. Die beiden sie begrenzenden, in Folge das Wachsthumes der seitlichen Ektodermabschnitte und des Mesoderms vortretenden Randabschnitte können bereits als Ober- bezw. Unterkieferwulst bezeichnet werden. Die beiden Unterkieferwülste stossen in der Medianebene unter einem Winkel von etwa 150° zusammen, der Mundwinkel ist auf ca. 120°, also sehr weit geöffnet. Die weitere Umbildung erfolgt nun sehr rasch. Die Unterkieferwülste treten immer mehr nach vorn vor, denn nur in dieser Richtung eröffnet sich dem Mesoderm und Entoderm eine freie Wachsthumsgelegenheit und so wird der Winkel, welchen sie mit einander bilden, zunächst zu einem gestreckten (Fig. 9). Nur eine flache mediane Längsrinne weist noch auf die ursprüngliche Bilateralität der Anordnung und Entstehung dieser Formationen hin. Die Unterkieferwülste werden immer länger, die Mundwinkel rücken nach beiden Seiten aus einander. So wird also die Umgestaltung der Mundöffnung, die Umwandlung des primitiven, einem Cyclostomenzustande entsprechenden Verhaltens durch zwei Faktoren beeinflusst: durch die Verlängerung des Kiemendarmes und die Verbreiterung des oralen Darmendes — die wir schon in den vorhergehenden Stadien in ihrer Wirksamkeit beobachten konnten. — Die beiden Oberkieferwülste gehen nach vorn in flache Wülste über, welche die oval begrenzten Riechgrübchen an ihrer Aussen- und Vorderseite umsäumen und die bei der Abschnürung des Riechsackes entstandenen sogenannten Nasenwülste repräsentiren. Sie fassen zwei paarig angeordnete, flache Erhebungen zwischen sich, welche von Semon sehr treffend als Munddachplatten bezeichnet wurden. Auch nach vorn grenzen sich die Munddachplatten durch eine Querfurche ab. Ansammlungen freier Mesodermzellen in einer intermaxillaren und vomeropalatinen Region bedingen diese Vorwölbungen. Ueber das Verhalten des Ektoderms zum Entoderm wird an späterer Stelle die Rede sein.

Der äusseren Gestaltung der Embryos entsprechend, weisen auch die vom Ektoderm bedeckten Gebilde (vergl. Taf. XLIX/L, Fig. 3 und 4) beim Vergleich mit dem Verhalten des vorhergehenden Stadiums (Fig. 1) in ihrer Entwicklung grosse Fortschritte auf. Am Vorderhirne wachsen die Hemisphären auch dorsalwärts empor und grenzen sich durch tiefe Spalten vom Zwischenhirne, insbesondere dem sogenannten

Zirbelpolster und den noch wenig vortretenden halbkugeligen Prominenzen der Ganglia habenularum ab. Die Epiphyse schiebt sich nach hinten zu gegen die Oberfläche des Mittelhirnes vor, dessen Uebergang in das langgestreckte Rautenhirn der Isthmus, die Plica rhombomesencephalica, eine der ersten Entspannungsringfalten des Neuralrohres vermitteln. Ueber die Stellung der Augenbecher wurde bereits oben berichtet. An der keilförmig zwischen den Augenbecher und der seitlichen Wand des Vorderhirnes eingeschobenen ciliaren Mesodermblase, welche noch eine ebenso gestaltete geräumige Höhle in sich birgt, nehmen wir die unter dem Zwange der Raumanpassung erfolgende Bildung dreier zipfelförmiger Fortsätze wahr, von denen einer nach vorn, einer nach aussen (hinten) und einer ventralwärts und nach vorn, letzterer unter dem Augenblasenstiel sich an der Innenseite des Augenbechers vorschiebt. Aus diesen, noch soliden Fortsätzen der Wandung, nach denen diese Mesodermhöhle und -blase benannt wurde, gehen im Laufe der weiteren Entwicklung alle Augenmuskeln mit Ausnahme eines einzigen hervor. Die Zellen differenziren sich in der Wachsthumsrichtung zu Muskelfasern. Unmittelbar vor dem ciliaren Mesoderm zieht die Carotis interna an der Hinterseite des immer länger werdenden, in den Seitentheilen schon längst obliterirten Augenblasenstieles empor. Der an die ciliare Mesodermblase anschliessende vordere mandibulare Abschnitt (*P. md. h.*) grenzt sich von dieser durch eine Längsfurche ab, die ventralwärts in den Spalt zwischen der Wand der Ciliarblase und dem axialen Mesoderm des Mandibularbogens ausläuft. Auch am vorderen mandibularen Mesoderm (*pr. md. H.*) sind Fortsatzbildungen entstanden. Das Wachsthum nützt ebenso wie im ciliaren Abschnitte und allerorten jede freie Gelegenheit aus. Ein Fortsatz schiebt sich dorsal vom ciliaren Mesoderm gegen den oberen Rand des Augenbechers vor, er wird sich in der Wachsthumsrichtung zum Musculus obliquus oculi superius umbilden. Ein zweiter Fortsatz wächst dorsalwärts vor und läuft ventralwärts an der Aussenseite des Mandibularbogens als Leiste aus (Anlage des Musculus temporalis). Diese Fortsatzbildung wird durch einen tiefen Einschnitt, in welchem der Nervus maxillomandibularis die dorsale Kante des axialen Mesoderms kreuzt, von einem ebenso gerichteten dorsalen Fortsatz des hinteren mandibularen Mesodermbezirkes gesondert. Letzterer liefert, wie bereits bei der Besprechung des vorhergehenden Stadiums erwähnt wurde, den Musculus masseter. Der vordere und hintere mandibulare Mesodermabschnitt gehen ventralwärts ins axiale Mesoderm des Mandibularbogens über, an dessen Aussenseite der Nervus maxillomandibularis in der Richtung gegen den Mundwinkel herabwächst. Seine Theilung in den Ramus maxillare superioris und inferioris ist noch nicht deutlich erkennbar. Ventrolateral wird das axiale Mesoderm des Mandibularbogens von der Vena mandibularis gekreuzt, die sich in derselben Weise wie im vorhergehenden Stadium mit der Vena infraorbitalis vereinigt und als Vena pterygoidea in den Spalt zwischen ciliarem und mandibularem Mesoderm eintritt. Ein Ast der Vena supraorbitales betritt gleichfalls diesen Weg nach innen. Zwischen der Vena mandibularis und dem ventrolateralen Rande der hyomandibularen Schlundtasche wird der erste Arterienbogen sichtbar. Ventral steht das axiale Mesoderm des Mandibularbogens (*s. l.*) mit dem des Hyoidbogens in breitem primären Zusammenhange. Dieses ventrale Verbindungsstück wurde durch die in grösserer Ausdehnung vorwachsende zweite, hyobranchiale Schlundtasche nach hinten abgetrennt, von der ersten Schlundtasche jedoch nicht durchspalten und hat sich daher einheitlich von dem Herzbeutel abgelöst (vergl. Taf. XLVII/XLVIII, Fig. 1, 3, 5, 7, 9). Die Convergenz der beiden Bögen, deren Zellen sich in der dorsoventralen Wachsthumshauptrichtung verlängern und bereits Muskelfasern ausbilden, brachte es nun mit sich, dass sie bei ihrer Breitenzunahme concurrirend einander ausweichen müssen. Dies erfolgt in der Weise, dass sich das axiale Hyoidmesoderm an der Innenseite des Mandibularmesoderms vorschiebt. Es überschneidet daher der hintere Rand des Mandibularbogens den vorderen Rand des Hyoidbogens und läuft an der seitlichen Oberfläche des ventralen Verbindungsstückes aus. — Diese ventralen Mesodermabschnitte stehen mit einander median in breiter Ver-

bindung. Das axiale Mesoderm des Hyoidbogens hat sich auch in caudaler Richtung zu einer breiten Platte entfaltet, welche dorsal bis an die Seitenfläche der Labyrinthblase heranreicht. Der concave, der hyomandibularen Schlundtasche zugekehrte vordere Rand der Muskelplatte verläuft parallel mit der ersten Schlundtasche. Der freie seitliche bezw. hintere Rand der Platte, in deren mittleren Abschnitten bereits die Differenzirung zu Muskelzellen einsetzt, ist convex ausgeschweift und reicht bis ins Gebiet der fünften Schlundtasche vor. Es wird also schon fast die ganze Branchialregion durch die Hyoid(Opercular)platte verdeckt. — Zwischen dem vorderen Rande der Hyoidmuskelplatte und dem seitlichen Rande der ersten Schlundtasche ist das epibranchiale Ganglion des Facialis sichtbar, von welchem ventralwärts der Nervus hyomandibularis abgeht, der sich um die Anlage des Hyomandibularorganes herumschlingt. (In der Figur 4 durch ein Versehen nicht deutlich gesondert.) Dieser Nerv verläuft mit der hyomandibularen Sinneslinie, welche ebenso wie die zugehörige Schlundtasche einen ventrolateralwärts convexen Bogen beschreibt. Unmittelbar unter dem hyomandibularen Ektodermpolster zweigt nach vorn ins Gebiet des Mandibularbogens die Bahn des Nervus mandibularis (externus) ab. Der Ramus mandibularis internus ist noch nicht zu erkennen. Zwischen dem Ganglion epibranchiale und laterale des Facialis verläuft die Vena capitis lateralis, welche in diesem Stadium schon fast das gesammte Blut des Vorderkopfes ableitet und zwischen dem Masseter und dem Lateralganglion des Facialis beginnt. Vom letzteren gehen drei Nerven ab: nach vorn an der Dorsalseite des Kopfes der Nervus ophthalmicus superficialis, entlang der supraorbitalen Sinneslinie, nach vorn und ventralwärts der Nervus buccalis entlang der Buccal- oder Prämandibularlinie und ein Zweig nach hinten, welcher an das hyomandibulare Schlundtaschenorgan und die von dieser Region ausgehende hypotische Sinneslinie herantritt (Ramus hypoticus). Das Ganglion des Octavus (vestibulare-acusticum) wird zum grössten Theile durch die Labyrinthblase verdeckt, die in seitlicher Beengung eine eiförmige Gestalt angenommen und sich caudalwärts verlängert hat. In die mediale Wand der Labyrinthblase nahe ihrer Mitte senkt sich der Stiel des Recessus Labyrinthi, der ersten Fortsatzbildung ein, welche durch die Vorwölbung der lateralen Wand überlagert wird. Der Recessus liegt ganz abgeplattet der Seitenwand des Rautenhirnes an.

Nach Entfernung des axialen Hyoidmesoderms und des inneren Epithels des Kiemendeckels bietet das Modell die Ansicht der branchialen Gebilde dar, welche in Fig. 4 in etwas grösserem Maassstabe dargestellt sind. Die zweite Schlundtasche ist die längste von allen. An ihrer Vorderfläche verläuft der zweite Arterienbogen (zum Theil mit dem Kiemendeckel entfernt). An den dorsalen Rand reicht das epibranchiale Ganglion des Glossopharyngeus heran, welches gegen die dorsale ektodermale Hyobranchialplatte der zweiten Schlundtasche einen Fortsatz entsendet und von dem seitwärts dütenförmig ausladenden Ganglion laterale durch die Vena capitis lateralis deutlich gesondert ist. Das Lateralisganglion entsendet einen Nervenfortsatz in die nachbarliche hintere hypotische Sinneslinie, die der vorderen entgegenwächst. Die Vena capitis lateralis verläuft somit im Facialis- wie im Glossopharyngeusgebiete in typischer Anordnung zwischen den epibranchialen und lateralen Ganglien. Die beiden Ganglien des Glossopharyngeus sind der Labyrinthblase dicht angeschmiegt, nach deren Entfernung (Fig. 4) das caudalwärts verlängerte Ganglion acusticovestibulare, sowie das letzterem benachbarte erste Myotom sichtbar werden. So weit hat sich die präsegmental entstandene Labyrinthblase caudalwärts ausgedehnt. Der Vaguscomplex weist drei epibranchiale Ganglien auf, deren erstes dem dorsalen Rande der dritten Schlundtasche angelagert ist. In dem Winkel, welchen es mit dem Vagusstamme bildet, vereinigt sich die Vena capitis lateralis mit den Resten der medialen Kopfvenenbahn und wird zur Cardinalis anterior. Letztere wird von dem mächtigen spindelförmigen dorsalen zellreichen Lateralganglion überlagert, welches sich in den Nervus lateralis fortsetzt. Auch eine seitliche Ausladung des Lateralganglions war in einem Falle zu beobachten. Die Wurzel

des Glossopharyngeus hat ihre relative Entfernung von der des Acusticofacialis und Trigeminus beibehalten. Dagegen macht sich im hinteren Rautenhirngebiete eine Veränderung bemerkbar, die am deutlichsten in der Stellung des Glossopharyngeus-Vagus-(lateralis-)Ursprunges zum vorderen Rande des ersten Myotomes zum Ausdrucke kommt. Der gemeinsame Ursprung bezw. Eintritt dieser Hirnnerven war anfänglich gegenüber dem vorderen nahezu transversal eingestellten Rande des ersten Dorsalsegmentes gelegen, welches in seinem ventralen Abschnitte von derselben Breite war, wie in seinem dorsalen Abschnitte. Nun zeigt dieser vordere Rand, an der Stelle, wo er von der Anlage des Glossopharyngeus-vagoaccessorius gekreuzt wird, eine erhebliche Einziehung. Der ventrale Abschnitt des ersten Segmentes zeigt relativ wohl dieselbe Länge wie in früheren Stadien, der dorsale Abschnitt aber erscheint verschmälert. Auch fällt es auf, dass der ventrale Abschnitt, der anfänglich frei hinter der Labyrinthblase gelegen war, von dieser nun in seinem vorderen Drittel überlagert wird. Hierbei ist vor allem das Längenwachsthum der Labyrinthblase (*H. bl.*) in Betracht zu ziehen, welche durch Vermittlung dicht angrenzenden Mesoderms auf die Segmentreihe und die mobilen Ganglien einwirkt. Die Myotomreihe hat ihre ursprüngliche Einstellung relativ beibehalten und eine Längenzunahme des ersten Segmentes hat, wenn überhaupt, nur in minimalem Grade stattgefunden. — An den nach Entfernung des Ektoderms seitlich geschlitzt aussehenden Schlundtaschen zeigt sich sehr deutlich die successive Verkleinerung derselben nach hinten zu. In derselben Weise nehmen auch die axialen Mesodermstränge caudalwärts an Länge ab. Die axialen Stränge der drei vorderen Branchialbögen hatten sich schon im vorhergehenden Stadium vom vordersten Seitenplattenschnitte, dem Pericardium abgelöst. Nun haben sie sich der Reihe nach, vom Hyoidbogen beginnend, auch dorsal von dem in früheren Stadien mit ihnen zusammenhängenden paraxialen Mesoderm gesondert und sind, einem freien Auswege folgend, dorsalwärts vorgewachsen — genau so wie das vordere und hintere mandibulare (*s. st.*) Mesoderm. Hierbei haben wir uns zu vergegenwärtigen, dass in früheren Stadien die beiden ersten Branchialbögen mit dem ersten Dorsalsegmente, die dritten mit der vorderen Hälfte des zweiten in unmittelbarer, primärer Verbindung standen. Die Ebene der ersten Myocommas traf den dorsalen Rand der vierten Schlundtasche. Die branchialen Mesodermstränge I—III besitzen also im Stadium 44, ebenso wie das Hyoidmesoderm, dorsale freie Enden. Diese verdicken sich keulenförmig, es findet eine lebhafte Proliferation statt. Sie wachsen auf diese Weise an der Hinter- und Aussenseite der epibranchialen Ganglien empor. Das erste kommt an die Aussenseite der Vena capitis lateralis zu liegen. In der Mitte der Branchialbögen werden die axialen Mesodermstränge immer dünner. Es bereitet sich bereits die Sonderung derselben in die in entgegengesetzten Richtungen vorwachsenden ventralen und dorsalen Abschnitte bezw. Muskelanlagen vor. Zuletzt hat sich der axiale Mesodermstrang der dritten Visceralbögen von dem dorsalen Abschnitte des paraxialen Mesoderms, nämlich der vorderen, mit ihnen in früheren Stadien zusammenhängenden Hälfte des zweiten Dorsalsegmentes losgelöst und wächst nun an der Aussenseite der Vena capitis lateralis empor. Die caudale Hälfte dieses Segmentes hatte sich ebenso wie die folgenden Segmente schon im Stadium 34 von dem Seitenplattenabschnitte des paraxial entstandenen Mesoderms gesondert und einen freien ventralen Myotomfortsatz ausgebildet. Dieser Fortsatz, welcher im Stadium 43 unmittelbar über der dorsalen Schlundtasche gewissermaassen reitend gelegen war, hat sich nun ebenso wie die folgenden Myotomfortsätze von seinem Mutterboden losgelöst und ist frei geworden. Er wächst an der Vorder- und Hinterseite der sechsten Schlundtasche in zwei Schenkel gespalten ventralwärts vor. Der vordere Schenkel des Fortsatzes ist bisher zwischen den freien Mesodermzellen des sechsten Visceralbogens etwa bis gegen dessen Mitte vorgewachsen, der hintere am Seitenplattenrand neben den freien Mesodermzellen, die durch die hervorbrechenden sechsten Schlundtaschen schon im vorhergehenden Stadium zurückgeschoben worden sind (vergl. Taf. LXX/LXXI, Fig. 7). Das dorsale, vom Segmente abgelöste Ende des zweiten Myotomfortsatzes beginnt, ebenso wie die

Mesodermstränge der vorhergehenden Branchialbögen, dorsalwärts über der Vena capitis lateralis emporzuwachsen und wird alsbald dieselbe Längenausdehnung, Gliederung und Differenzierung gewinnen wie diese und auch knapp neben diesem am Labyrinthknorpel entspringen. So ergeben sich also — ganz abgesehen von der später übereinstimmenden, vorläufig noch nicht ausgebildeten Innervation — zwischen dem zweiten Myotomfortsatz und den von der vorderen Hälfte des zweiten und dem ersten Segmente sich ablösenden branchialen Mesodermabschnitten hinsichtlich der Genese und weiteren Gestaltung auffällige und wichtige Uebereinstimmungen. Die Ablösung von den Segmenten und das dadurch ermöglichte Emporwachsen, die Differenzirung zu Levatores branchiarum, erfolgt an der ventralen Grenze der Segmente in derselben Weise und es müssen daher diese Abschnitte unbedingt für homodynam erklärt werden. Unterschiede bestehen nur hinsichtlich der Längenausdehnung dieser Mesodermabschnitte; sie sind jedoch nur durch die Breiten- und Höhenausdehnung des Kiemendarmes bedingt, welche sich im Bereich des zweiten, freien Myotomfortsatzes ganz erheblich zum Vordarme verengt und daher das ihn überlagernde Mesoderm nicht so erheblich ausdehnt und zum Flächenwachsthum zwingt. Wir haben schon wiederholt die Frage berührt, ob die von den durchbrechenden Schlundtaschen gesonderten branchialen Mesodermstränge, welche sich dorsal genau so zu den Segmenten verhalten wie der zweite Myotomfortsatz, und auch in derselben Weise sich zu Levatormuskeln differenziren, nach der herrschenden Lehrmeinung als Seitenplattenabschnitte zu betrachten sind oder nicht. Um einen möglichst objektiven Standpunkt zu wahren, setzen wir hinsichtlich der Entwicklungsdynamik auf Grund allgemeiner Erfahrungen und Reflexionen voraus, dass jeder Seitenplattenabschnitt ins branchiale Gebiet transplantirt und von Schlundtaschen in Stränge zerlegt, sicherlich in derselben Weise unter dem Zwange der Raumanpassung wachsen, sich absondern und unter den obwaltenden Bedingungen auch in gleicher Weise differenziren würde; denn auch die Bildung des Myocardiums ist lediglich eine epigenetische Anpassung der Splanchnopleura an die eigenartigen und günstigen Bedingungen, in welche sie an dieser Stelle gerathen ist. Es handelt sich also lediglich um eine descriptive Entscheidung. Lassen wir als Seitenplattengrenze die in der geraden Verlängerung der unteren Myotomgrenzen gelegene Abschnürungsstellen der axialen branchialen Mesodermstränge von den Segmenten gelten, dann wären diese Mesodermstränge Seitenplattenderivate, die sich dann von einem ventralen Abschnitte der Seitenplatten sondern; sie würden dann genetisch grundverschieden vom zweiten Myotomfortsatze sein, obgleich ihre weitere Gestaltung mit letzterem völlig übereinstimmt. Die verschiedene Lagerung zur Vena capitis lateralis kommt wohl kaum in Betracht, weil dieses Gefäss in der jeweils günstigsten Verlaufsstrecke entsteht und der Unterschied nur auf die frühzeitigere Loslösung der Seitenplatten in der hinteren Hälfte des zweiten Myotomes zurückzuführen ist. Diese Annahme involvirt jedoch im präotischen, unsegmentirten Gebiete arge Collisionen. Das unsegmentirte paraxiale Material, aus welchem in Anpassung an die Sonderung und das Wachsthum der Hirnganglien die Mesodermblasen entstehen, muss doch mit den das Neuralrohr umfangenden Dorsalsegmenten in eine Reihe gestellt und als ein paraxial gelegenes, durch die Verbreiterung des Gehirns seitwärts verdrängtes und im Wachsthum etwas abgelenktes Zellmaterial betrachtet werden, in welchem nicht die Bedingungen der Segmentirung und Myotombildung obwalten. Nach vorn und nach hinten zu geht das sich segmentirende Mesoderm in unsegmentirtes Mesoderm über und wenn der ganze Process der Mesodermbildung nach vorn zu abklingt und insbesondere auch die seitliche Ausbreitung nach vorn immer schmäler wird, so werden am Vorderende nur mehr die paraxialen Abschnitte übrig bleiben, von denen aus das Zellenmaterial in mittleren Regionen in einer Mehrleistung seitwärts abgeströmt ist und sich als Seitenplatten abgesondert hat. Es können daher die Mesodermblasen des Vorderkopfes nicht und unter keinen Umständen als Seitenplattenformationen betrachtet werden; sie sind vielmehr unter anderen Bedingungen und auch in ganz anderer Weise abgegliederte Formationen des paraxialen Mesoderms, wie

die in ihrer Flucht gelegenen Dorsalsegmente. Das paraxiale Material, aus welchem die Mesodermblasen entstehen, entspricht also serial dem anschliessenden Zellmaterial, welches sich in Dorsalsegmente gliedert. Wo sollte dann im Bereiche der beiden Mandibularblasen, deren Wand sich einheitlich mit dem Mandibularbogen zur Kaumusculatur differenzirt und wie in den Branchialbogen und am zweiten Myotomfortsatz dorsalwärts emporwächst, die Seitenplattengrenze gelegen sein? Dasselbe gilt für den mit dem Mandibularmesoderm ganz parallel gestellten, branchiomeren Hyoidbogen, welcher in seinen seitlichen Abschnitten einheitlich bleibt (Musc. opercularis). In diesem Gebiet kann doch als Seitenplattengrenze nur die Ablösungsstelle vom Pericard in Betracht kommen, denn unterhalb der Mandibularblasen, mitten durch die Kaumusculatur, kann doch diese Linie wohl nicht gelegt werden. Die Ciliarmesodermblase, welche zwischen dem Augenbecher und der Hirnwand liegt, kann doch auch unmöglich als ein Seitenplattenabschnitt betrachtet werden; in diesem Abschnitte ist das Mesoderm am meisten reducirt, und zwar naturgemäss in seinen seitlichen, eine erhöhte Wachsthumsleistung repräsentirenden Abschnitten. Die Seitenplatten kommen im Bereiche des Ciliar- (Prämandibular-) Mesoderms überhaupt nicht zur Ausbildung. Die paraxialen Formationen und nicht die Seitenplatten bilden das vordere Ende der Mesodermflügel. So bildet also das ventrale Ende des Mandibularmesoderms einerseits und der zweite Myotomfortsatz anderseits die Endpunkte der Seitenplattengrenzlinie, welche zudem durch die in ihr erfolgende ventrale Abschnürung der Branchialbogen gekennzeichnet ist, welche in derselben Weise erfolgt wie die Abschnürung der ventralen Myotomkanten. Auch das ventrale Vorwachsen dieser Mesodermstränge über den Herzbeutel hinweg erfolgt in derselben Weise wie das Vorwachsen des zweiten Myotomfortsatzes (retrobranchialer, hinterer Schenkel) und jenes der folgenden Myotomfortsätze über die anschliessenden Abschnitte der Seitenplatten hinweg. Der Auffassung, dass die branchialen Mesodermstränge einer sich erst spät sondernden Zwischenzone des Mesoderms entsprechen, welche die Verbindung zwischen Segmenten und Seitenplatten vermitteln, stünde somit nur der eine Befund im Wege, dass diese Mittelstücke, deren Material also zum Theil dem Zellmaterial der ventralen Myotomkanten entsprechen würde, von so ansehnlicher Länge sind, nach vorn an Länge zunehmen, während doch in Anbetracht der Reduktion des Mesoderms in dieser Richtung das Gegentheil zu erwarten wäre. Hierbei ist nun zu beachten, dass der erste freie, so unansehnliche Myotomfortsatz nur der hinteren Hälfte des zweiten Segmentes entstammt und der dritte Myotomfortsatz viel länger und mächtiger ist als ein branchialer Mesodermstrang. Dann kommt in Betracht, dass die Gestaltung des Mesoderms ganz und gar von der Unterlage abhängt und dass der vorn am erheblichsten sich verbreiternde und seitlich fältelnde Kiemendarm das Mesoderm zum Mitwachsen zwingt. Was würde geschehen, wenn das dorsolaterale Mesoderm der zweiten und dritten Segmentregion in frühen Stadien unter solche Bedingungen geraten würde und gerade der dorsolaterale zwischen Seitenplatten und Segmenten gelegene Abschnitt vor der Trennung so erheblich gedehnt bezw. zum Mitwachsen veranlasst würde? Im Mandibular- und Hyoidgebiete, woselbst das Rautenhirn so mächtig vortritt und die Schlundtaschen noch in breiten Abständen durchbrechen, liegt der Schwerpunkt des paraxialen Mesoderms ohnedies in den dorsolateralen und seitlichen Abschnitten. So erscheint also bei Würdigung aller in Betracht kommenden Bedingungen des morphologischen Geschehens die von uns vertretene Abgrenzung der Seitenplatten und die sich daraus ergebende Beurtheilung des branchialen Mesoderms wohl voll begründet. —

An der Stelle, wo die axialen Mesodermstränge den epibranchialen Ganglien benachbart sind, treten von diesen aus an deren innere und vordere Oberfläche die posttrematischen Nervenfortsätze über, die nun, ihnen dicht angeschmiegt, ventralwärts vorwachsen. Im vorliegenden Stadium lässt sich nur der Nervus posttrematicus Glossopharyngei an der Vorderseite des axialen Mesodermstranges des ersten Visceralbogens bis nahe an dessen ventrales Ende verfolgen, woselbst er, wie Querschnittsbilder erweisen werden, an die

ventrale Hyobranchialplatte herantritt. Zu dem über dem dorsalen Rand der fünften Schlundtasche gelegenen dritten epibranchialen Ganglion des Vagus weist der vordere Schenkel des zweiten Myotomfortsatzes, welcher das axiale Mesoderm des sechsten Visceralbogens bilden wird, genau dieselben Beziehungen auf, wie die frei gewordenen axialen Mesodermstränge der vorhergehenden Branchialbögen zu den Ganglien des Vagus und Glossopharyngeus und wie das dorsalwärts emporwachsende axiale Mesoderm des Hyoidbogens zum Ganglion epibranchiale des Facialis und der dichte Zellcomplex des Masseter zum Ganglion maxillomandibulare.

Die Beziehungen der axialen Mesodermstränge zu den branchialen Gefässen sind insofern gesetzmässig zu nennen, als der primäre Arterienbogen stets an der medialen Seite des axialen Mesodermstranges verläuft und die laterale Gefässschlinge sowohl ventral wie dorsal um den hinteren Rand desselben herumbiegt und so an dessen Aussenseite gelangt. Wenn dann an der Vorder- und Hinterseite der Branchialbögen die Kiemenknötchen entstehen, dann senken sich in diese schlingenförmig ausbiegende capillare Anastomosen ein, welche die medialen und lateralen Gefässbogen mit einander verbinden (vergl. Taf. LXVI/LXVII, Fig. 16). Der ventrale, um die Hinterseite des axialen Mesoderms herumbiegende Gefässabschnitt des lateralen Arterienbogens weitet sich in günstiger Strömungsrichtung des Blutes aus und leitet schliesslich das gesammte Blut des Arterienbogens als Vas afferens in die Kieme. Der dorsale Abschnitt bleibt auch erhalten und bildet bis zur völligen Ausbildung des Kiemenapparates gewissermaassen ein Ventil, welches alles Blut, welches noch nicht durch die Gefässschlingen der Kiemenknötchen passiren kann, direkt dem Vas efferens zuführt, das sich aus dem seitlichen Abschnitte des primären Arterienbogens entwickelt. In einem Falle war ausnahmsweise auch der Ansatz zu einem vorderen Ursprungsschenkel des lateralen Gefässbogens vorhanden, welcher, wohl in Folge der Vorwölbung des keulenförmigen, nach vorn wachsenden axialen Mesodermstranges, in ungünstiger Verlaufsrichtung gelegen ist und daher nicht zur Ausbildung gelangt (vergl. Taf. LXVI/LXVII, Fig. 16*). Im Stadium 44 sind die fünften Arterienbogen die letzten. Sie verlaufen an der medialen Seite der axialen Mesodermstränge, sind also in der Ansicht der Fig. 4 nicht dargestellt. Diese Mesodermstränge haben sich zuletzt vom dorsalen Mesodermabschnitte, d. h. der vorderen Hälfte des zweiten Dorsalsegmentes, mit welchem sie noch im Stadium 42 zusammenhingen, losgelöst.

Im Wesentlichen stimmt also der Verlauf der lateralen Gefässschlinge des ersten und der folgenden Branchialbögen mit dem des Hyoidbogens vollkommen überein. In beiden Visceralbögen entspringt der laterale, secundäre Arterienbogen aus der hinteren seitlichen Seite des primären Arterienbogens, in dessen ventralem Abschnitte. Er biegt sodann um die mediale hintere Seite des axialen Mesodermstranges herum nach aussen, verläuft eine ansehnliche Strecke weit am lateralen Rande des letzteren, tritt dann im dorsalen Drittel des Visceralbogens auf demselben Wege wieder an den primären Bogen heran und senkt sich in diesen ein. Der zweite Arterienbogen dieses Stadiums entspricht also in seinen ventralen und seitlichen Abschnitten durchaus dem lateralen Arterienbogen der folgenden Visceralbögen. Es besteht nur insofern ein Unterschied, als der ventrale Ursprung des lateralen Arterienbogens im Hyoidbogen der Ursprungsstelle des primären Arterienbogens nicht so unmittelbar benachbart ist, wie in den Branchialbögen. Es ist aber wohl anzunehmen, dass diese Verschiedenheit in der mächtigen Entwicklung, speciell in der Verbreiterung des Hyoidmesoderms ihren Grund hat, die auch die winklige Umbiegung dieser Mesodermplatte und der zweiten Schlundtasche bewirkt. Diese Entfaltung des Hyoidmesoderms bezw. des Kiemendeckels beeinflusst wahrscheinlich schon in frühen Entwicklungsstadien den Verlauf des Gefässes, so dass der primäre Arterienbogen nicht wie die folgenden in der Furche zwischen den benachbarten Schlundtaschen, sondern am vorderen Rande des axialen Hyoidmesoderms entsteht. Dieser entspricht dem medialen Rande der axialen Mesodermstränge der folgenden Visceralbögen.

Die durch die Entfaltung der Branchialbögen und hinteren Schlundtaschen bedingte Vergrösserung der gesammten Visceralregion bringt es mit sich, dass die hintere Grenze des Kiemendarmes, welche zu beiden Seiten annähernd durch den Seitenrand der sechsten Schlundtaschen gegeben ist, um fast eine halbe Myotombreite nach hinten zurückgeschoben worden ist. Dementsprechend erscheint auch der Seitenplattenrand zu beiden Seiten des Kiemendarmes weiter ausgeschnitten. Der Scheitel der Ausbiegung liegt etwas vor einer durch die Mitte des dritten Dorsalsegmentes gezogenen Transversalebene. Der ventrale Fortsatz dieses Segmentes hat sich schon im Stadium 43 fast gleichzeitig mit den folgenden Myotomfortsätzen abgeschnürt. Ihre ventralen, keulenförmig verdickten Enden platten sich ab und verlängern sich in caudocranialer Richtung. Dabei schieben sie sich — einer vor dem anderen — immer weiter nach vorn vor, indem sie sich in der Wachsthumsrichtung strecken. Das vordere Ende des dritten Myotomfortsatzes liegt nun bereits nahe dem ventralen Ende der zweiten Schlundtasche. An ihn schliesst sich unmittelbar der ebenfalls langgestreckte Fortsatz des vierten Segmentes an, der sich knapp vor der Vorniere in einem ventrocaudalwärts etwas convexen Bogen vorgeschoben hat. Sein hinteres Ende liegt unmittelbar vor der Stelle, wo der Ductus Cuvieri die Seitenplatten durchbricht. Dorsal von diesem Fortsatze ist die Vena hypobranchialis interna (jugularis inferior) entstanden. Caudal vom Ductus Cuvieri folgen einander die etwas breiteren Fortsätze der fünften und sechsten Segmente, welche sich über die Vorniere vorgeschoben haben. Die folgenden Fortsätze hängen mit den Dorsalsegmenten noch zusammen und verbreitern sich ventralwärts in teloblastischem Wachsthum schaufelförmig. Diese beträchtliche Vergrösserung der in einer Richtung vorwachsenden und sich verlängernden Fortsätze führt zu ihrer Ablösung und Bewegung nach vorn. So lange sie mit den Dorsalsegmenten zusammenhängen, schieben sie sich selbstthätig bei ihrem Längenwachsthum unter Anstemmung vor — keilförmig das Ektoderm abhebend — dann werden sie von ihren hinteren Nachbarn vorgeschoben und von ihren Segmenten isolirt. Die Aufknäuelung der Vorniere trägt das ihre dazu bei. Der Stiel des siebenten Fortsatzes biegt sich um den caudalen Vornierentrichter herum, der sich ebenso wie der vordere schon fast um eine Myotombreite von seiner ursprünglichen Stellung entfernt hat. Die craniale Nephrostomschlinge entstand ventral vom fünften, die caudale ventral vom sechsten Dorsalsegment; nun liegt die letztere unter der vorderen Hälfte des siebenten, das erstere unter dem hinteren Ende des vierten Segmentes. Sowohl die beiden Hauptcanälchen als das Sammelrohr haben sich im beengten, durch günstige Stoffwechselbedingungen geförderten Wachsthume in zahlreiche Schleifen gelegt. Die Haupt-(Trichter-)canälchen weisen je vier, der Sammelgang sechs Schleifen auf. Die letzte Schleife des Sammelganges liegt ventral vom vierten Myocomma. Die Windungen und Schleifen der Vorniere entstehen ebenso epigenetisch unter dem Zwange der Raumanpassung wie alle anderen, insbesondere die prospectiv bedeutsameren Formationen. Gäbe es für letztere in der Keimzelle Plassonten und Anlagesubstanzen, dann müssten auch solche für jede Windung der Vorniere und deren Varianten bestehen.

Die Ventralansicht des Modelles (Taf. XLIX/L, Fig. 6) zeigt im Gebiete des Vorderkopfes die seitlich ausladenden Hemisphären des Vorderhirnes, deren dorsale Abschnitte zu den Lobi olfactorii werden; zwischen ihnen das Velum und die Ganglia habenularum (irrig mit falschem Verweisstriche als Hem. bezeichnet), die Epiphyse und im Hintergrunde das Mittelhirn. An der Ventralseite des Vorderhirnes, in der Gegend der Commissura anterior, stehen die beiden Venae infraorbitales durch eine Anastomose mit einander in Communication. An der Dorsalseite der Augenblasenstiele ziehen die Carotiden empor. Die Augenblasenstiele treten ventral und nach vorn excentrisch an die Augenbecher heran, denn die Augenblasen fanden nur dorsal und nach hinten freie Gelegenheit zum Vorwachsen. Die Einsenkung der Becher-grube und -rinne erfolgte central und von da aus medialwärts, liegt daher ventralexcentrisch. Nach Entfernung des Augenbechers (Fig. 6, linke Seite) wird der äussere Fortsatz der Ciliarmesodermblase sichtbar,

der schon bis an den Aequator des Augenbechers vorgewachsen ist. (Wird zum Musculus rectus oculi lateralis.) Nach aussen von diesem Fortsatze sind die beiden Ausladungen der Wand der vorderen Mandibularhöhle sichtbar, der nach vorn vorwachsende Fortsatz, aus welchem der Musculus obliquus oculi superior entsteht und der Wulst des Musc. temporalis. Das orale Darmende erscheint nach den beiden Seiten hin erheblich verbreitert, sein Verhalten soll an einem anderen Modelle besprochen werden. Es wird von den Mandibularbögen umfangen, die ventral von den ersten Schlundtaschen mit den Hyoidbögen primär in Folge des Verstreichens ersten Schlundtasche zusammenhängen. Die mediane Vereinigung dieser ventralen Verbindungsstücke des axialen Mesoderms der Mandibular- und Hyoidbögen ist ventral von der rasch in die Länge wachsenden Schilddrüsenknospe erfolgt und bedeutet eine Wachsthumsschranke, die durch caudale Verbreiterung compensirt wird. Ueber das Verhalten des Mandibular- zum Hyoidbogen wurde bereits oben angegeben, dass der vordere Rand des Hyoidbogens vom hinteren Rande des Mandibularbogens überschnitten wird. Dies Verhalten kommt durch eine Verbreiterung, zum Theil durch die mediane Anstauung beim Vorwachsen des Hyoidmesoderms an der Hinterseite des Mandibularbogens — zwischen diesem und dem ventralen Rande der ersten Schlundtasche — zu Stande. Das axiale Mesoderm des Hyoidbogens verdeckt auch in der Ventralansicht die ganze Branchialregion. Die ventralen Enden der axialen Mesodermstränge der Branchialbögen und der dieselben an ihrer Hinterseite umgreifenden äusseren Arterienbogen werden in der Ventralansicht überdies auch durch die ventralen Fortsätze der dritten und vierten Myotomfortsätze verdeckt. Entfernen wir diese Gebilde, dann liegen die Schlundtaschenränder und die Branchialbögen frei (linke Seite). Man sieht, dass der Kiemendarm im Bereiche der zweiten Schlundtaschen am breitesten ist und von diesen aus sowohl nach vorn wie insbesondere nach hinten sich verschmälert. Das Pericardium parietale (die Somatopleura) erscheint wie ein abgestumpfter Kegel geformt. Auf der Oberfläche der Leberdivertikel sind die Seitenplatten durchschnitten. Die Leberdivertikel umspinnt ein weitmaschiges Dottervenennetz, in welchem die Bahn der Vena subintestinalis bis zur Einmündung in den Sinus venosus markant hervortritt. An ihrer rechten Seite drängt sich die Gallenblasenknospe vor. Zwischen dieser und dem Entodermmassiv treibt das beengt wachsende epitheliale Entoderm zwei noch kleine Ausladungen hervor, welche dann zu den ventralen Pancreasschläuchen auswachsen werden.

Ueber die Gestaltung des vor den hyobranchialen Schlundtaschen gelegenen vorderen Darmabschnittes geben die auf Taf. LXVI/LXVII, Fig. 9—15 abgebildeten Modelle Aufschluss, an denen wir bereits die Umbildung der äusseren Mundbucht betrachtet haben. Es wurde bereits oben auf die Verbreiterung des oralen Darmendes hingewiesen, welche durch das Vortreten der prämandibularen Entodermfalten erfolgt, die den Seitencontour des Darmes bilden. Sie reichen bis an die Mundwinkel heran, in deren Stellung die Verbreiterung ebenfalls zum Ausdrucke kommt. Am deutlichsten ist dies jedoch aus dem Verhalten der prämandibularen Entodermfalten selbst zu ersehen. Zur Zeit ihrer Entstehung (vergl. Taf. LXIV/LXV, Fig. 9, 11) verschmälerte sich das orale Darmende nach vorn hin, die Seitenränder der prämandibularen Entodermfalten waren nach vorn convergent und endigten an der ventrolateralen Seite des oralen Darmendes. Im Stadium 44 divergiren sie erheblich nach vorn und bilden den Seitencontour des oralen Darmendes. Das mandibulare Gebiet weist daher zwischen dem Darmende und den hyomandibularen Schlundtaschen eine sanduhrförmige Einschnürung auf. Längs den prämandibularen Entodermfalten wurde nun das auf Taf. LXVI/LXVII, Fig. 9 und 14 abgebildete Modell durchschnitten, um die Innenansicht des Entoderms freizulegen (vergl. Fig. 7, 8 und 14, 15). Hierbei zeigt sich zunächst an der Schnittfläche, dass bei Jungfischen aus dem Stadium $43^1/_2$ der Durchbruch jener entodermalen Scheidewand erfolgt ist, welche die Kiemendarmhöhle noch im Stadium 43 nach vorn abschloss. Dieser Durchbruch vollzieht sich am Grunde der äusseren Mundbucht, an jener Stelle, wo bereits im Stadium 43 das Ektoderm discontinuirlich

geworden ist. Dies zeigt sich auch bei Vergleich der beiden Figuren 3 und 4, Taf. LXX/LXXI. Die Verdünnung und der Oberflächengewinn der bei der Vorwölbung der Vorderhirnblase in früheren Entwicklungsstadien zusammengeschobenen zellenreichen Entodermmasse erfolgt also von aussen und von innen her. Sie führt zu einer anfangs circumscripten Dehiscenz der entodermalen Zellplatte, die nun rings um die Durchbruchsstelle wallartig nach innen vortritt und eine zunächst enge Communicationsöffnung begrenzt. Letztere wird durch die Abflachung des Entoderms, welches bei der zunehmenden Verbreiterung des oralen Darmendes und des Kiemendarmes überhaupt eine epitheliale Umordnung des angestauten Zellmateriales aufweist, rasch zu einer queren Spalte erweitert. — An der ganzen Circumferenz des oralen Darmendes lassen sich die noch reich mit Dotterplättchen beladenen, noch dicht gehäuften und gepressten Entodermzellen deutlich vom Ektoderm sondern, dessen Schichten ihren Dottervorrat schon nahezu aufgebraucht haben. Namentlich bei Anwendung von Färbungen, welche die Zellmembranen und die Dotterkörnchen darstellen (z. B. Bleu de Lyon, Parakarmin), gelingt es unschwer, die beiden Keimblätter von einander abzugrenzen. Die dünne einschichtige, ektodermale Zellschichte, welche das orale Darmende in früheren Stadien bedeckt und zuerst discontinuirlich wird (vor dem Entoderm), tritt immer mehr zurück und verschwindet bei der Verbreiterung des oralen Darmendes — zuerst auf der vorderen, dem Hirnrohre zugekehrten Seite. Hier liegen dann die entodermalen Zellen frei zu Tage und stossen unmittelbar an die Deckschichte der benachbarten zweischichtigen Ektodermabschnitte an. Am abgebildeten Medianschnitte endigt die Deckschichte an der Abgangsstelle des Hypophysenstieles, welcher — ausnahmsweise — sich bei seinem terminalem Wachsthume noch nicht von der Sinnesschichte losgelöst hat. Der dünne einschichtige Zellstrang liegt unmittelbar dem Entoderm an und geht unter allmählicher Verdickung in die keulenförmig vergrösserte Hypophyse über, deren Lumen in diesem Stadium seine maximale Ausdehnung erreicht. In den folgenden Stadien wird es in Folge Raumbeengung allmählich verschwinden. Die ventrale und seitliche Begrenzung des oralen Darmendes bietet ein anderes Bild dar. Hier zeigt sich, dass die Zellen der Sinnesschichte des Ektoderms sich in palissadenförmiger Anordnung an der inneren (basalen) Oberfläche des Entoderms vorgeschoben haben, so dass einige rückständige Zellen des letzteren zwischen die Sinnes- und Deckschichte eingekeilt erscheinen (Taf. LXX/LXXI, Fig. 4 Unterlippe). Der scheinbar in der Fortsetzung der Deckschichte gelegene, noch in seiner ursprünglichen Einschichtigkeit erhalten gebliebene Ektodermabschnitt, welcher dem oralen Darmende aufgelagert ist, lässt sich noch eine Strecke weit an der Oberfläche des letzteren verfolgen. Dasselbe Verhalten ist auch an den seitlichen Abschnitten, im Bereiche der Mundwinkel nachzuweisen (vergl. Taf. LXVI/LXVII, Fig. 3, 4, 7, 8). Die oberflächliche Ektodermschichte weicht nun immer weiter zurück, während die Sinnesschichte sich an der basalen Oberfläche des Entoderms vorschiebt. Die Vorwölbungen der Unter- und Oberkieferwülste entstehen vorwiegend durch das Wachsthum des das orale Darmende umsäumenden, bei dessen Verbreiterung angestauten Ektoderms. Das Entoderm verschwindet daher immer mehr aus der Umrahmung der Mundbucht bezw. Spalte, an welche es in früheren Stadien 43, 42 (vergl. Taf. LXIV/LXV, Fig. 16, 10) heranreichte. Beim Durchbruche und der Ausweitung der Mundspalte ist auch jene quere Furche verschwunden, welche noch im Stadium 43 die Abgangsstelle des Hypophysenstieles kennzeichnete und zu beiden Seiten in der Nachbarschaft der Riechgrübchen auslief. An dieser Stelle wölben sich nun die sogenannten Munddachplatten vor, welche zum Theile noch im Bereiche des Entoderms gelegen sind und sich nach vorn im ektodermalen Gebiete durch eine flache Querfurche abgrenzen. Die Riechgrübchen sind stets durch eine schmale ektodermale Zwischenzone von der vorderen Entodermgrenze gesondert, die in den Figuren 5—7 durch gelbe Strichelung angegeben ist. Das nach dem Zurückweichen und Verschwinden der oberflächlichen, von früheren Stadien her vorhandenen Ektodermschichte freiliegende orale Darmende wird durch das Vortreten der Unterkieferwülste der Ventral-

ansicht immer mehr entzogen. Im Stadium 44 ist nur ein sehr kleiner Abschnitt desselben in der Tiefe der Mundspalte sichtbar (vergl. Taf. LXVI/LXVII, Fig. 9). Damit wird der primitive Cyclostomenzustand der Mundspalte immer mehr progressiv verändert. Würden wir das Entoderm an seinem vorderen Ende isoliren, so würde sich das in der Fig. 12 (derselben Taf. LXVI/LXVII) dargestellte Bild ergeben, welches mit den Darstellungen aus früheren Stadien (Taf. LXIV/LXV, Fig. 15 und 1) verglichen, den Einfluss der beträchtlichen Verbreiterung und Verlängerung der mittleren Abschnitte des bisher nur in der Seitenwand durch die Schlundtaschenfältelung in seinem Wachsthume entspannten Kiemendarmes auf die Gestaltung des oralen Darmendes erkennen lässt. An dieser Figur ist noch der Abschnitt der Sinnesschichte des Ektoderms mit dargestellt, welcher sich auf der Oberfläche des Entoderms vorgeschoben hat. Die Grenze dieser Ektodermschichte ist durch die Färbung ersichtlich gemacht. In diesem Abschnitte sind nun sowohl auf der Ventralseite wie auf der Dorsalseite grübchenförmige Einsenkungen des Epithels aufgetreten, welche von proliferirenden dicht gedrängten freien Mesodermzellen ausgefüllt sind. Diese Einsenkungen repräsentiren die ersten Zahnanlagen, und zwar der Zähne Q_1 im Unterkiefer, der Zähne A_3 (nach der Bezeichnung Semon's) des Mundhöhlendaches. Wahrscheinlich führt beengtes Wachsthum des Epithels zu diesen in beiden Gebieten (Hälften) nahezu central erfolgenden, gewissermaassen eine Entspannung bedeutenden Ausladungen; doch dürften gleiche Bedingungen auch im Mesoderm herrschen und in gleichem Sinne die Vorwölbungen fördern. Vorläufig entsprechen nur den Unterkieferzahnanlagen an der äusseren freien Oberfläche des Entoderms höckerförmige circumscripte Vorwölbungen (vergl. Fig. 15). Am Boden des Kiemendarmes hat sich vorn noch die schon von früheren Stadien her bekannte, durch Anstauung des dotterreichen Zellmateriales entstandene Vorwölbung erhalten, die nach vorn und seitlich durch die ganz belanglosen, in der Fig. 15, 8 und 4 mit einem * bezeichneten Furchen abgegrenzt sind. Die beiden Furchen stossen vorn zusammen und laufen in eine flache mediane Rinne aus. Sie sind, um dies nochmals hervorzuheben, nicht etwa mit den ventralen Abschnitten der ersten Schlundtaschen zu identificiren. Diese sind an der inneren Oberfläche des Kiemendarmes nur in ihren seitlichen Abschnitten vertreten; die ventralen Abschnitte sind durch jene ventromediane Anstauung, Vorwölbung und Verdickung der Darmwand zur Obliteration gekommen. Sie müssten, dem Verlaufe des (äusseren) Schlundtaschenrandes entsprechend, noch annähernd transversal eingestellt sein. Die Ausladungen der ersten Schlundtaschen reichen nur etwa bis an den Verweisstrich heran. Die ventralen Randabschnitte und die Schilddrüsenknospe liegen unterhalb der Vorwölbung, sind also solide Ausladungen des Entoderms. Der in früheren Stadien so markant hervortretende Entoblastkiel der ventralen Wand des Kiemendarmes, welcher zwischen dem oralen Darmende und der Schilddrüsenknospe gelegen war und in die letztere auslief, ist nun fast ganz abgeflacht (vergl. Fig. 9). Die Vereinigung der Mandibularbögen einerseits, die Verbreiterung und Verlängerung des Kiemendarmes andererseits haben diese Formation zum Verschwinden gebracht und dem Entoderm neue Wachsthumsrichtungen gewiesen.

Auch im Bereiche der hyomandibularen Schlundtaschen betrifft die intussusceptionelle Verbreiterung des Kiemendarmes vor allem dessen mittlere Abschnitte. Auch aus diesem Grunde gleiten die ersten Arterienbögen von der Kante der Schlundtaschen seitlich fortschreitend herab, ins Gebiet des Hyoidbogens. Dies wird auch durch die allmähliche Verlängerung des Kiemendarmes nach vorn bedingt, welche, wie schon bei der Besprechung des Stadiums 43 gezeigt wurde, die zuerst transversal eingestellten ventralen Abschnitte der ersten Schlundtaschen (vergl. Taf. LXVI/LXVII, Fig. 9 und 12) veranlasst, sich allmählich nach vorn auszubiegen. Diese ventromedianen Abschnitte gehen medialwärts in die Schilddrüsenknospe über, die in terminalem Wachsthume flaschenförmig geworden ist, sich rasch verlängert und trotzdem immer weiter vom Truncus arteriosus zurückweicht, dem sie in früheren Stadien unmittelbar angelagert war. Das

durch jene nutritiven Beziehungen eingeleitete Vorwachsen nimmt nunmehr selbständig seinen Fortgang. Die ventromedialen Randabschnitte der ersten Schlundtaschen beginnen bereits ein wenig überhängend, umgekrempt zu werden. Sie sind nicht mehr rein ventral, sondern ventrocaudalwärts gerichtet. Man gewinnt den Eindruck, als ob diese Randabschnitte durch die mit ihnen zusammenhängende im ventralen Mesoderm — bis zu einem gewissen Grade — zurückgehaltene, verankerte Schilddrüsenknospe in ihrem freien Wachsthume nach vorn zu behindert würden. Dazu kommt die mächtige Entfaltung des Vorknorpelgewebes der Hyoidbogen, die das Entoderm nach innen vorwölben. Die seitlichen Ränder der hyomandibularen Schlundtaschen treten dorsalwärts immer mehr vor und lassen sich bis an die hyomandibularen Ektodermpolster verfolgen, die in ihre Hinterseite eingebettet und in angestautem Wachsthume bei der Verlängerung der sich dicht ans Ektoderm anpressenden Schlundtasche entstanden sind. — Am meisten hat sich das Gebiet des Hyoidbogens bezw. der zweiten hyobranchialen Schlundtaschen verändert. In diesem Gebiete erreicht die Verbreiterung des Kiemendarmes ihr Maximum. Die bereits im vorhergehenden Stadium durchgespaltenen Schlundtaschen haben sich in Ausnützung freier Wachsthumsgelegenheit an der Innenseite des Ektoderms ventralwärts verlängert (vergl. Fig. 10 und 11, welche die Ergänzung der Fig. 9 bilden). Die ventralen Ränder der zweiten Schlundtaschen sind in Folge dessen concav begrenzt und werden etwa an der Grenze ihres mittleren und ventralen Drittels von den zweiten äusseren Arterienbögen überkreuzt. Ihre Ebenen erscheinen ventral- und caudalwärts geneigt. Die Erscheinung ist einerseits auf das caudalwärts gerichtete Vorwachsen der Kiemendeckel bezw. der äusseren Schlundtaschenränder, andererseits auf das nur in der Richtung nach vorn und ventral freiere Längenwachsthum der mittleren Abschnitte des Kiemendarmes zurückzuführen, welches auch das Klaffen der ersten Kiemenspalte bedingt (vergl. Taf. LXVI/LXVII, Fig. 9). Gleichzeitig mit der ventralen Verlängerung hat auch die durch das Einwachsen der ektodermalen Septen bedingte Durchspaltung der Schlundtasche ventralwärts vorgegriffen und zugleich auch das Flächenwachsthum der vorderen Lamelle der durch das ektodermale Septum durchtrennten Schlundtasche, die sich mit den übrigen Componenten des Kiemendeckels verbreitert. Dies erfolgt indess nur bis zu einem gewissen Grade. Schon im vorliegenden Stadium lässt sich die entodermale Schichte an der Innenwand des Kiemendeckels nicht mehr bis an dessen freien Rand verfolgen, welch' letzterer in der Marginalzone nun von einer Ektodermduplikatur gebildet wird (vergl. Durchschnitt Fig. 11). Der zweite Arterienbogen verläuft — namentlich in seinen seitlichen Abschnitten — nahe der Grenze der entodermalen Zellschichte.

In der Fig. 12 wurde der Kiemendeckel etwas weiter ventral durch einen in frontaler Ebene geführten Schnitt entfernt, um das Herz und die Truncusäste freizulegen. Auch das Herz entfaltet sich hauptsächlich nach den beiden Seiten hin. Die drei Hauptabschnitte desselben, die Vorhof-, Kammer- und Bulbusabteilung gewinnen gewissermaassen freieren Spielraum und weiten sich aus; sie sind nicht mehr so dicht aneinander gedrängt, wie in früheren Stadien. Die Enge des Canalis auricularis ist an der cranialen und linken Seite sichtbar. Der Ventrikel ist in seiner Krümmung (Ventrikelschleife) noch immer in transversaler Ebene eingestellt, beginnt sich aber bereits auch nach rechts, gegen die Bulbusseite hin auszuweiten. Die S-förmige Krümmung des Bulbus cordis, insbesondere dessen distale Theilkrümmung tritt immer deutlicher zu Tage. Der proximale Bulbusabschnitt wird zum grössten Theil von der Ausbauchung des Ventrikels in der Ventralansicht verdeckt. Der Uebergang des Bulbus cordis in den Truncus arteriosus erfolgt zwischen den beiden ersten Branchialbögen, so zwar, dass die dritten Arterienbögen in querem Verlaufe die letzteren erreichen. Ueber das Verhalten der Truncusäste giebt die Fig. 9 derselben Tafel Aufschluss. Das Herz ist am distalen Bulbusende durchschnitten und abgetragen. Auch am Truncus arteriosus macht sich die Verbreiterung des Kiemendarmes bemerkbar, in der Längsrichtung des Körpers zeigt er genau so wie bei Amphibien eine geringe Ausdehnung; der mittlere Truncusabschnitt bildet ein

Querstück, welches zwischen den beiden seitlichen Abschnitten und dem Herzen eingeschaltet ist. Vom Truncusmittelstücke zweigen die vorderen und hinteren Aeste ab. Erstere gabeln sich in die beiden vorderen Arterienbögen (Mandibular- und Hyoidbogen). Auch an diesen Gefässabschnitten macht sich, wie bereits erwähnt, die Verlängerung des vorderen Kiemenabschnittes bereits bemerkbar. Durch diese werden auch die Entfernungen der Stellen, wo die Schlundtaschen von den Arterienbögen überkreuzt werden, von dem stationär bleibenden, zurückgehaltenen Truncus arteriosus grösser. Die Arterienbögen müssen also auch mit in die Länge wachsen. Dies kann nun entweder in der Weise erfolgen, dass die Arterienbögen selbst sich verlängern, der craniale Truncusast relativ gleich kurz bleibt, wie in früheren Stadien, oder dass der letztere rascher in die Länge wächst. Beide Fälle kommen zur Beobachtung und sind in den Figg. 9 und 12 dargestellt. Im Modell der Fig. 12 ist die vordere Wand der zweiten Schlundtasche (ersten Kiemenspalte) in grösserer Ausdehnung entfernt und der erste Branchialbogen frei gelegt, an desses Vorder- und Hinterseite — fast gleichzeitig — kleine Kiemenknötchen aufgetreten sind. Zwischen den vorderen und hinteren Kiemenknötchenreihen ist eine schmale Zone des ursprünglichen Aussenrandes des Branchialbogens erhalten geblieben, an welchem die beiderseitigen Entodermlamellen auf einander gestossen sind. Damit wurde dieser Wachsthumsweg versperrt, was zur Bildung der am vorderen und hinteren Abhange dieses Randes vortretenden Knötchen führte. Der dritte Arterienbogen geht als kurzer Stamm in nahezu transversaler Richtung aus dem Anfangsstück des caudalen Truncusastes hervor. Bevor er in den Branchialbogen eintritt, unmittelbar medial vom ventralen Rande der dritten Schlundtasche, geht von ihm der laterale Bogen ab, das zukünftige Vas afferens der Kieme. Dieses liegt ventral, nach aussen vom primären Bogen und schlingt sich, wie die Fig. 16 zeigt, um die Hinterseite des axialen Mesodermstranges an dessen Aussenseite. In die Kiemenknötchen treten die oben beschriebenen Gefässschlingen ein. Dasselbe Verhalten zeigt der zweite Branchialbogen bezw. der vierte Arterien(Aorten)bogen. Auch an diesem Branchialbogen entstehen die ersten Kiemenknötchen. Auch Kiemengefässschlingen sind bereits nachweisbar, welche gleichzeitig mit den Kiemenknötchen auftreten. Doch dürfte wohl angestautes Wachsthum im ento-ektodermalen Epithel den Anstoss zur Vorwölbung geben, die in der Mitte entsteht, dort, wo sich das Entoderm an der Innenseite des Ektoderms zuerst vorgeschoben und geschlossen hat (vergl. Taf. LXXI/LXXII, Fig. 6 und 7), wo also diesem Vorwachsen Schranken erstehen, die nun umgangen worden sind. Dass das Mesoderm diese Gelegenheit ausnutzt, ergiebt sich von selbst; die Vascularisation schafft dann neuerdings günstige Assimilationsbedingungen zum weiteren Vorwachsen der Knötchen und zur Fransenbildung. (Der Jungfisch, nach welchem das Modell der Taf. LXVI/LXVII gefertigt wurde, war ein wenig älter als jener, der auf Taf. XLIX/L, Fig. 3—6 sowie Taf. LXVI/LXVII, Fig. 5—8) reconstruirt erscheint. Der dritte Branchialbogen, bei welchem auch die Vorgänge am Epithel noch im Rückstande sind, zeigt noch keine Kiemenknötchen, es ist erst der laterale Arterienbogen in Bildung begriffen. In seiner Bahn ist an der Aussenseite des axialen Mesoderms eine ganz isolirte, kurze Gefässstrecke nachweisbar. Dagegen war vom sechsten Arterienbogen noch keine Spur vorhanden. Es bildet also der fünfte Arterienbogen die unmittelbare Fortsetzung des caudalen Truncusastes. Von allem Anfange schreiten alle Processe an den Schlundtaschen und Branchialbogen, allmählich an Wachsthumsintensität abnehmend, nach hinten, in den ersten Stadien auch nach vorn vor. Die sechsten Schlundtaschen haben sich nun dem Ektoderm breit angelagert und laufen ventralwärts an dessen Innenseite aus. Hinter ihnen sind nun an der Seitenwand des — von den zweiten Schlundtaschen weg sich allmählich verschmälernden — Kiemendarmes ganz kurze leistenförmige Vorragungen aufgetreten — genau in derselben Weise wie in früheren Stadien die sechsten und die vorhergehenden Schlundtaschen — nur erheblich kleiner als diese. Sie weisen also der allmählichen Verschmälerung und Verengung des Kiemendarmes entsprechend ganz unbedeutende Dimensionen auf.

Mit der Bildung dieser leistenartigen Vorsprünge, aus denen die siebenten Schlundtaschen werden (vergl. Fig. 9, 13), klingt sozusagen die im beengten Wachsthume entstandene Schlundtaschenfältelung der seitlichen Wand des Kiemendarmes ab und führt zu völliger Entspannung. Ziemlich weit von diesen Schlundtaschen entfernt ist an der ventralen Wand des dorsoventral ganz abgeplatteten Kiemendarmes am Scheitel seiner Concavität, also in einem Maximum der Beengung, und zwar knapp neben der Medianebene auf der rechten Körperseite eine kleine buckelige Ausladung aufgetreten, womit die Entstehung der Lunge ihren Anfang nimmt. Sie liegt in der Region hinter und unter dem proximalen Bulbusende in der unmittelbaren Nachbarschaft des Sinus venosus, in welchen von den beiden Seiten her die Ductus Cuvieri, von der caudalen Seite die Dottervenen (welche dann zu Venae hepaticae revehentes werden), und die noch kurze trichterförmige Vena cava inferior einmünden. Die Vena subintestinalis — ein erweiterter Dottervenenstamm tritt etwas links von der Medianebene in den Sinus ein. — Auch für die Ermittelung der Entstehungsdynamik der Lunge kommen — da an ein geheimnisvolles Wirken lungenbildender Plassonten und Anlagesubstanzen oder anderer von den Entwickelungsmechanikern ausgeklügelter Stoffe nicht gedacht werden kann — dieselben Principien beengten Wachsthumes, welches sich Entlastungen schafft und Auswege erschliesst, in Betracht, wie beim Auftreten anderer derartiger Ausladungen und Divertikel. Die Concavität der Krümmung des ungemein breiten, an den Kiemendarm sich anschliessenden dorsoventral hochgradig abgeplatteten Darmabschnittes muss ein centrales Stauungsmaximum schaffen, welches zu ebensolcher Entspannung führt. Es handelt sich nicht um locale Proliferation, denn circumscripte Zellvermehrung fehlt in statu nascendi, sondern um eine Flächen- bezw. Massenwirkung. Die geringe Asymmetrie ist wohl durch die Ausdehnung des pulsirenden Vorhofes sowie des von der linken Körperseite mehr Blut empfangenden Sinus venosus bedingt. Der Bulbus cordis hat keinen beengenden Einfluss auf diese Stelle. So ist es also vornehmlich die Wachsthumsspannung und Beengung im Entoderm dieser Region, welche die Ausladung herbeiführt, die einmal entstanden, einen breiten Ausweg, eine Gelegenheit zu fast unbehinderter Zellvermehrung und andauerndem ungehemmten Weiterwachsen bedeutet.

Betrachten wir das Entodermmodell von der Dorsalseite (Taf. LXVI/LXVII, Fig. 13), so fällt uns wiederum vor Allem die Verbreiterung des oralen Darmendes im Bereiche der prämandibularen Entodermränder auf, denen gegenüber an der Innenseite des Ektoderms nach vorn divergirend die buccalen Sinneslinien verlaufen. Die den Oberkieferwülsten entsprechenden Einsenkungen an der inneren, basalen Oberfläche des Ektoderms werden zum Theile von den Riechsäckchen verdeckt. Diese haben sich caudalwärts etwas vergrössert und treten nun auch gegen das orale Darmende hin mit freien abgerundeten Rändern vor, während sie noch im Stadium 43 (vergl. Taf. LXIV/LXV, Fig. 16) sich in dieser Richtung allmählich verflachten. Die Riechgrübchen liegen jedoch nach wie vor im Bereiche des hinteren Drittels der mächtigen Säcke. Ausserdem fällt uns auf, dass sich die Riechsäckchen bei der Verbreiterung des Vorderkopfes insbesondere des Gehirnes etwas auf die Seite geneigt haben, so dass ihre dem Hirnrohr zugekehrte Fläche nunmehr schräg dorsalwärts gewendet ist. Der transversale Durchmesser der Riechsäckchen ist nun fast grösser als der sagittale geworden. Zwischen und hinter den beiden Riechsäckchen wölben sich flach die Munddachplatten vor, deren proximale im Gebiet des Entoderms gelegene Abschnitte jene von nachdringenden freien Mesodermzellen ausgefüllten, napfförmigen Ausladungen bilden, welche zu den Vomeropalatinzähnen A_3 werden. Diese Zahnanlagen befinden sich seitlich von jenen dorsolateralen Ausladungen der Darmwand, die von der Abschnürungsstelle der (nicht dargestellten) Hypophyse aus nach den beiden Seiten gegen die dorsalen Enden der hyomandibularen Schlundtaschen divergiren und als ganz rudimentäre präpterygoide Entodermleisten bezeichnet wurden. Die anfänglich schmale Rinne zwischen diesen Entodermkanten und den prämandibularen Schlundtaschen (*s.v.v*) ist bei der Verbreiterung des oralen Darmendes

zu einer flachen, sich gegen die hyomandibularen (ersten) Schlundtaschen hin verschmälernden Mulde geworden. An der inneren, dem Lumen zugekehrten Oberfläche des Kiemendarmes entsprechen den präpterygoiden Entodermleisten ganz unansehnliche Einfurchungen. Die Zahnbuckel A_8 haben das Entoderm noch nicht vorgewölbt. Die dorsolateralen Enden der hyomandibularen Schlundtaschen treten in nahezu transversaler Richtung vor. Sie liegen jenen polsterförmigen Verdickungen der Sinnesschichte des Ektoderms unmittelbar an, aus welchen die hyomandibularen Sinnesorgane hervorgehen werden. — Die zweiten Schlundtaschen treten am meisten dorsalwärts vor und laufen an der Innenseite des Ektoderms aus. Sie biegen unter scharfer Krümmung aus der Transversalen in die Sagittale um. An dieser Stelle wachsen in Raumbeengung an ihrem dorsalen concaven Rande die caudalwärts umgelegten sogenannten Schlundtaschendivertikel vor. An der Dorsalseite der Schlundtasche zeigt sich dasselbe Verhalten, wie an der Ventralseite. Die vordere Lamelle der entzweigespaltenen Schlundtasche biegt am Schlundtaschenrande in die hintere Lamelle um, welche den ersten Branchialbogen begrenzt. Die erstere ist bis zu einem gewissen Grade mit dem Kiemendeckel vorgewachsen und erscheint daher viel breiter als die letztere. — Nun haben auch die folgenden Schlundtaschen ihre anfänglich transversale Einstellung verändert und convergiren mit einander — und zwar die dritten und vierten stärker als die fünften und sechsten. Diese Erscheinung ist vor allem auf die erhebliche Verbreiterung des Kiemendarmes im Bereiche der zweiten Schlundtaschen zurückzuführen. So kommt die bekannte dachziegelförmige Anordnung der Schlundtaschen, die seitliche partielle Ueberlagerung der hinteren Schlundtaschen durch die vorderen zu Stande. Auf diese Weise gewinnen die Gebilde der Branchialbögen, vor allem das Angioskleroblastem Platz zu ihrer Entfaltung. An den dritten und vierten Schlundtaschen sind die dorsalen Divertikel noch unansehnlich, denn ebenso wie die Schlundtaschenfältelung schreiten auch die auf dieser Basis epigenetisch anschliessenden Wachsthumsvorgänge allmählich nach hinten zu vor.

Auch an den Aortenwurzeln können wir die Verbreiterung des Kiemendarmes sozusagen ablesen. Diese umspannen die wulstförmig vortretende dotterreiche, verdickte dorsomediane Wand des Kiemendarmes, vorne durch Vermittelung der proximalen Abschnitte der Carotiden, welche durch die in den — durch abhängige Gestaltung etwas überhängenden — Darmscheitel eingelagerte Carotidenanastomose mit einander im Zusammenhange stehen. (Beim Vergleich der beiden Figuren Taf. LXVI/LXVII, Fig. 13 und Taf. LXIV/LXV, Fig. 19 ist zu beachten, dass die erstere in etwas grösserem Massstabe gezeichnet ist.) Der so gebildete arterielle Gefässkranz an der Dorsalseite muss nun die Bewegungen und Veränderungen des Kiemendarmes, insbesondere seine Verbreiterung und Verlängerung nach vorne mitmachen. Durch die Verbreiterung kommt nun medial von den Hyoidbogen eine winkelige nach aussen gerichtete Knickung der Aortenwurzeln zu Stande, die von dieser Stelle aus sowohl nach vorne, wie nach rückwärts mit einander convergiren. Die zweiten Arterienbögen münden nach wie vor in transversalen Richtungen in die Aortenwurzeln ein. Der Uebergang der ersten Arterienbögen in die dorsale Aortenwurzel erfolgt unter einem caudalwärts offenen spitzen Winkel. Dies war, wenn auch in geringerem Grade, bereits im vorhergehenden Stadium der Fall. Dieses Verhalten lässt darauf schliessen, dass bei der Verlängerung und Verbreiterung des Kiemendarmes der zwischen der Einmündungsstelle der beiden ersten Arterienbögen gelegene, vorderste Abschnitt der Aortenwurzel rascher in die Länge wächst, als der proximal von der queren Anastomose gelegene Abschnitt der Carotiden. Diese Erscheinung ist indess nicht allein auf die Wachsthumsbedingungen am Darmrohre zurückzuführen. Es kommen hierbei auch noch andere Momente in Betracht, die bei der Besprechung der späteren Stadien zu erörtern sein werden. Auch die dritten Arterienbögen treten in querer Richtung und unmittelbar in die dorsale Aortenwurzel ein, die vierten und fünften mit einander vereinigt. Die sechsten Arterienbögen sind dorsal bereits im Entstehen. Sie münden gemeinsam

mit den fünften Bögen ein. Die Vereinigung der beiden Aortenwurzeln erfolgt ebenso wie in früheren Stadien zwischen den medialen Enden der vierten Schlundtaschen, nahe oder in der Ebene der ersten Myocommata. Eineinhalb oder zwei Myotombreiten caudal von dieser Stelle beginnt der Vornierenglomerulus.

Es erübrigt noch die auf Taf. XLIX/L, Fig. 5 abgebildete Seitenansicht des Entoderms und des Hirnrohres mit der Abbildung des Medianschnittes und Darmausgussmodelles (Taf. LXI, Fig. 6) zu vergleichen. Am Hirnrohr besteht die Auskrümmung der Mittelhirnbeuge im allgemeinen im selben Grade wie früher; doch hat das Wachsthum des Vorder- und Zwischenhirnes dazu geführt, dass der verfügbare Raum zwischen Chordaende und Zwischenhirn nunmehr vollends ausgenutzt wurde und der Infundibularabschnitt das zugespitzte vordere Ende der Chorda nicht nur berührt, sondern dasselbe bereits napfförmig umfängt. Mit der Infundibularwand hat sich auch die ihr dicht anliegende Hypophyse dem vorderen Ende der Chorda genähert — oder wurde ihr genähert — wobei der Darmscheitel noch weiter caudalwärts zurückgedrängt wurde, als es bereits im vorhergehenden Stadium der Fall war. Er weist an dieser Stelle die bereits oben erwähnte, quere Einfurchung auf, in welcher die Carotidenanastomose gelegen ist. Während auf diese Weise der Darmscheitel durch das zu intensiverem Wachsthum befähigte Derivat der Neuralplatte immer weiter zurückgeschoben wird, gewinnt das orale Darmende an der Ventralseite des Vorderkopfes freiere Bahn und wächst daselbst bei seiner intussusceptionellen Verlängerung immer weiter nach vorne vor. Diese Bewegung macht sich am Medianschnitte dadurch bemerkbar, dass die ventrale Wand des Vorderhirnes (die Chiasmaplatte und die Commissura anterior), welche noch im Stadium 43 fast transversal eingestellt waren, allmählich nach oben in eine frontale Ebene gedrängt werden. Im Stadium 44 bildet diese Wand mit der Körperachse nur mehr einen ventralwärts offenen Winkel, von ca. 140°, der in den folgenden Stadien zu einem 180-grädigen wird. — Die ventrale Begrenzung der Mundspalte liegt nun schon fast in derselben Transversalen wie das vordere Ende der Chorda dorsalis, die nun vollkommen gestreckt ist. Die anfänglich nahezu frontal eingestellte orale Berührungszone zwischen dem Ektoderm und Entoderm nimmt bei dieser Bewegung allmählich eine transversale Einstellung an. Besonders deutlich ist am Medianschnitte das Zurückweichen der Schilddrüsenknospe vom cranialen Umschlage des Pericardium zu ersehen, welch' letzterer seine ursprüngliche Stellung nicht wesentlich verändert hat und nach wie vor mit der Grenze des ersten Myotomes in einer Transversalebene liegt. Die ersten Schlundtaschen zeigen auch in der Seitenansicht des Entoderms den oben beschriebenen bogenförmigen Verlauf; dagegen tritt in der Seitenansicht die Verbreiterung des Kiemendarmes im Bereiche der prämandibularen Entodermleisten nicht so deutlich in Erscheinung, wie in der Dorsalansicht. Das Ausgussmodell zeigt die Mundbucht eben im Durchbruche, die Mundspalte daher sehr eng. Gegen die Durchbruchstelle hin verjüngt sich das Lumen des Kiemendarmes, die seitlichen Ausladungen der prämandibularen Entodermfalten convergiren noch mit einander nach vorn, während die Aussenränder derselben bereits divergiren. Die Ausladung der präpterygoiden Entodermleiste bildet den dorsolateralen Contour des Ausgussmodelles. In der Seitenansicht der hyomandibularen Schlundtaschen des Kiemendarmes ist die Umbiegung ihrer ventralen Abschnitte nach vorne bereits zu erkennen. Der innere Rand läuft, wie dies bereits am Modelle Taf. LXVI/LXVII Fig. 8 und 15 dargestellt wurde, in jene Furchen aus, welche die Vorwölbung der ventromedialen Wand des Kiemendarmes nach vorne zu begrenzen. Die zweiten Schlundtaschen sind am Entodermmodelle Taf. XLIV/L, Fig. 5 nur in ihren proximalen Abschnitten dargestellt, weil ihre seitlichen (caudalen) Abschnitte die gesammte Branchialregion verdecken würden. Mit ihnen sind auch die ventrolateralwärts ausladenden zweiten Arterienbögen theilweise entfernt worden. Der Ausguss der zweiten Schlundtasche Taf. LXIX, Fig. 6 bildet eine schaufelförmige ventralwärts ausladende Platte, die etwas proximal von der Durchbruchstelle

der Kiemenspalte durchschnitten dargestellt ist. Die folgenden Schlundtaschen ragen gleich weit ventral und dorsalwärts vor und werden successive kürzer. Der auf die dritte Schlundtasche folgende Abschnitt ist nun temporär obliterirt, so dass die Ausladungen der drei hinteren Schlundtaschenpaare verstrichen erscheinen. Etwa vom Gebiete des zweiten Myotomes an tritt das Lumen als ein dorsoventral eingeengter Spalt auf, der sich gegen den Vor(der)darm hin erheblich verengt. Auch der letztere ist dorsoventral erheblich abgeplattet, sowohl an seiner äusseren, wie an seiner inneren Oberfläche. Er biegt ventralwärts und nach links hin aus und tritt daher in der rechten Seitenansicht der Seitenwand des Vorderdarmes immer mehr gegen die Medianebene zurück. Der Vorderdarm ist, wie der Vergleich der beiden Medianschnitte Stadium 43 und 44, Fig. 6 und 7 zeigt, auch länger geworden. Die zwischen ihm und der Leberplatte eingreifende Querfurche — der ehemalige First der Grenzfalte — wurde unter Ausnutzung freier Wachsthumsgelegenheit zu einem Spalt vertieft, dessen Eingang in der Seitenansicht von rechts her durch die sich vorwölbenden marginalen Leberdivertikel verdeckt wird. Am Medianschnitt zeigt sich, dass in diese Spalte ohne grossen Wachsthumswiderstand der Recessus paragastricus dexter vorgewachsen ist und die Medianebene bereits überschritten hat. — Diese Asymmetrie hängt wohl mit der bereits einsetzenden Auskrümmung des Vorderdarmes nach links hin zusammen. Die Leberdivertikel haben an Zahl und Grösse erheblich zugenommen. Sie werden von den proximalen Abschnitten des Dottervenennetzes umsponnen. Im Medianprofil tritt dicht neben der Leber die Gallenblasenknospe vor. Das Ausgussmodell zeigt die den Leberdivertikeln entsprechenden Ausladungen. Es sind blind endigende, meist etwas eingekrümmte Gänge. Zwischen der Ausladung der Gallenblase mit der ventralen linken Pancreasknospe und den Leberdivertikeln, auch von beiden Seiten her hat jene entspannende Abschnürungsfalte weiter vorgegriffen, so dass die Leberdivertikel durch ein kurzes Sammelstück, die Anlage des Leberganges, in das ventrale Darmlumen einmünden. Die folgenden ventralen Abschnitte dieses Lumens lassen sich eine Strecke weit in das Entodermmassiv verfolgen und sind wie in den früheren Stadien erheblich verengt. Die in ihrer Nachbarschaft, inmitten des Entodermmassivs bei der Längsstreckung entstandenen und isolirten Lückenräume sind in der Abbildung nicht plastisch dargestellt. Neumayr hat über dieselben bereits eingehend berichtet. Jener quere Riegel des Entodermmassivs, welcher den Eingang in das ventrale Darmlumen begrenzt, ist im vorliegenden Falle durch das Längenwachsthum des Vorderdarmes bis über die Transversalebene des vierten Myocommas zurückgeschoben worden. In dieser Hinsicht bestehen gewisse Varianten (vergl. auch Fig. 5). Die Einmündungsstelle des Leberganges befindet sich ganz nahe am distalen Ende der Vorderdarmanlage und wird von dieser durch den First jener queren Falte (ehemaligen Grenzfalte, vergl. Taf. LIX/LX, Fig. 6—14) getrennt, in deren Oeffnung sich der Recessus paragastricus vorgeschoben hat. Von dieser Stelle aus wendet sich das dorsale Darmlumen dorsalwärts. Es ist im Durchschnitte zunächst commaförmig begrenzt. Sein dorsaler Rand ist der Medianebene zugewendet, der ventrale Rand ladet nach links hin aus. Ventral von den cranialen zwei Dritteln der sechsten Dorsalsegmente, am Scheitel der Concavität der Abhebung und Auskrümmung des Darmrohres, also gleichfalls in einem Spannungs- und Beengungsmaximum, ist dorsalwärts die dorsale Pancreasknospe hervorgesprosst, die bereits cranialwärts vorzuwachsen beginnt. Dieser in Ausnutzung freier Wachsthumsgelegenheit entstandene Fortsatz der Pancreasknospe reicht bis gegen das vierte Myotom vor und ist ein wenig nach rechts gewendet. In der Seitenansicht wird er vom Vornierenglomerulus überlagert. Letzterer erstreckt sich über dreieinhalb Segmente, von der Mitte des dritten bis zum siebenten. Unterhalb des ventralen Endes des vierten Myocomma tritt aus ihm die Arteria coeliacomesenterica hervor. Gegen die Stelle wo die dorsale Pancreasknospe entsteht, lässt sich ein Seitenzweig der dorsalen Dotterrandvene verfolgen, welche in der Bahn der späteren Vena portae verläuft (vergl. Taf. XLIX/L, Fig. 5). Im Bereiche des siebenten und der folgenden, manchmal auch vorhergehender Myocommata sind

bereits segmentale Gefässe entstanden, ganz dünne Arterien und grössere Venen, welche mit den segmentalen Ganglien und den segmentalen Nerven alterniren. Erstere liegen vorläufig noch genau in der Mitte der Myotome und verändern bei der cranialwärts gerichteten Ausbiegung derselben ihre ursprüngliche transversale Einstellung. Sie verlaufen von der Dorsalseite ventral- und etwas cranialwärts. Auch die segmentalen Arterien, welche in der Fig. 5 etwas übertrieben gross dargestellt sind und nicht immer so zahlreich angetroffen werden, passen sich, indem sie längs in den Furchen zwischen den Myotomen entstehen, dem Verlaufe der letzteren an. Dorsale Wurzeln sind noch nicht mit Sicherheit nachweisbar, wohl aber ventrale. Das fünfte Segmentganglion (Occipitale Z, K. FÜRBRINGER) ist ganz unansehnlich, das vierte fehlt gänzlich. Medial von den drei vorderen Myotomen ist der faserige Strang des Vagoaccessorius zu verfolgen, der gegenüber diesen Myotomen etwas zellreicher ist und sich wie im vorigen Stadium in den Glossopharyngeusvagusstamm einsenkt. Letzterer ist ganz kurz und trennt sich bereits in der Nachbarschaft des vorderen Randes des ersten Myotomes in seine Componenten. Die Glossopharyngeusvaguswurzel ist von der Ursprungsstelle des Acusticofacialis weiter entfernt als diese von der Trigeminuswurzel. Letztere liegt fast gleich weit vor dem dorsalen Ende der ersten Schlundtasche, wie die letztere hinter derselben. In der Umgebung der Hirnnerven sind kleine Venenzweige aufgetreten, welche in die nicht mehr continuirlich vorhandene Vena capitis medialis einmünden.

Wir wollen nun eine Anzahl von Schnittbildern durchmustern, welche die an den plastischen Reconstructionen gewonnene Anschauung ergänzen sollen.

Die Durchschnitte 341—344 sind nach der Serie gezeichnet, welche auch zur Anfertigung des auf Taf. LXVI/LXVII, Fig. 1—4 abgebildeten Modelles (Stadium $43^1/_4$) diente. Das Schnittbild 341 zeigt auf

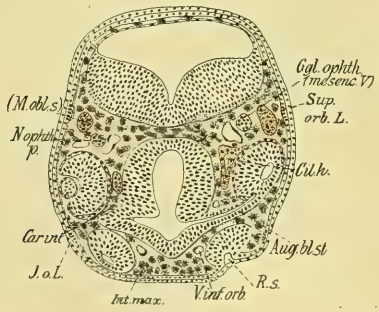

Fig. 341.

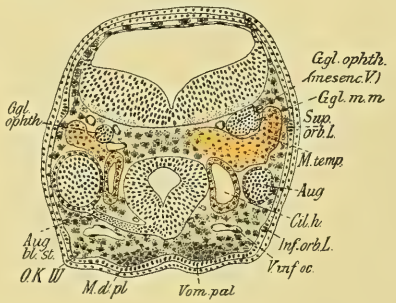

Fig. 342.

der linken Seite zugleich mit dem mittleren Theile des Augenbechers auch das mittlere Drittel des Riechsäckchens, welches dem Ektoderm platt angelagert ist. Es weist ein spaltförmiges Lumen auf, dessen ventrolaterale Wand, wie in den vorhergehenden Stadien, von hohem einschichtigen Epithel gebildet wird. Nur die dem Vorderhirne, bezw. der Commissura anterior benachbarte basale Wand differenzirt sich zu einem mehrzeiligen Sinnesepithel. Auf der anderen Seite ist mit dem schon ziemlich langen, ein Rohr bildenden Augenblasenstiele auch das hintere Drittel des Riechsäckchens durchschnitten, dessen Lumen noch nicht nach aussen durchgebrochen ist. Eine einfache Lage abgeplatteter Zellen, welche sich in die Deckschichte der nachbarlichen Ektodermabschnitte fortsetzt, schliesst das Lumen nach aussen ab. Dieses wurde in der letzten Entwicklungsphase mit dem hinteren Drittel des Riechsäckchens oralwärts vergrössert. Im Bereiche dieses letzteren, mit dem Ektoderm in breitem Zusammenhange stehenden Abschnittes, liegt auch

das äussere Riechgrübchen, das von einer geringen, in angestautem Wachsthume entstandenen Erhebung des umliegenden Ektoderms umsäumt wird und an der ventrolateralen Oberfläche des Vorderkopfes gelegen ist. Zwischen den beiden Riechsäcken häufen sich freie Mesodermzellen und werden hier Intermaxillarzähne bilden. Der Rand des linken Augenbechers ist an seiner caudalen Seite getroffen. Zwischen den linken Augenbechern und dem Diencephalon ist der spaltförmige vordere Abschnitt der Ciliarhöhle eröffnet. Dorsal vom Augenbecher, neben der supraorbitalen Sinneslinie, trifft der Schnitt beiderseits den vorderen Fortsatz des vorderen mandibularen Mesodermabschnittes, welcher nach vorn den zum Musculus obliquus oculi superius werdenden Fortsatz hervortreibt. Medial von diesem liegt das Ganglion ophthalmicum (mesencephalicum) Trigemini, aus welchem nach vorn der Nervus ophthalmicus profundus hervorgesprosst ist. Durch die Einkrümmung des Hirnrohres wurden die von den vereinigten dorsomedialen Abschnitten des paraxialen Mesoderms stammenden freien Mesodermzellen dicht zusammengedrängt. Sie sind abgeplattet, während die übrigen Elemente dieses Zellcomplexes meist spindelig oder eiförmig gestaltet sind.

Der Schnitt 342 (40 μ) trifft das Vorderhirn im Bereich der Chiasmaplatte und auf der linken Seite auch noch den Augenblasenstiel an seinem caudalen Rande. Diese Seite bietet ähnliche Befunde dar, wie die rechte Seite des vorhergehenden Schnittes. Der Schnitt ist dicht hinter den Riechsäckchen geführt, durch das Gebiet der sogenannten Munddachplatten, deren Vorwölbung durch eine dichtere Ansammlung und Proliferation der freien Mesodermzellen sowie durch die Anstauung und Höhenzunahme des Ektoderms hervorgerufen wird. Aus diesen paarig angeordneten Zelllagern gehen die Vomeropalatinzähne hervor. Eine mediane Furche trennt diesebeiden Erhebungen der Munddachplatten. Die Ventralseite des Vorderkopfes erscheint nun durch die noch wenig vortretenden Oberkieferwülste von der seitlichen Oberfläche abgesetzt. Die Bildung der Oberkieferwülste wird wohl durch angestautes Wachsthum des Ektoderms eingeleitet, denn die freien Mesodermzellen sind in ihrem Bereiche nicht zahlreicher als an anderen, indifferenten Stellen. Unmittelbar über den Oberkieferwülsten wird die infraorbitale (buccale) Sinneslinie nach vorn zu verlängert. Ihr gegenüber verläuft die Vena infraorbitalis, welche zwischen den Riechsäckchen wurzelt. In einiger Entfernung vom Auge ist der Ektodermstreifen der supraorbitalen Sinneslinie durchschnitten, die bereits in ihrem hinteren Abschnitte in der Nachbarschaft der vom vorderen mandibularen Mesoderm stammenden Anlage des Musculus temporalis getroffen ist. Medial von der letzteren ist der verdickte Abschnitt des keulenförmigen Ganglion ophthalmicum durchschnitten, in dessen unmittelbarer Umgebung sich noch Reste der Vena capitis medialis erhalten haben. Die Ciliarhöhle ist nun in ihrem weitesten Abschnitte eröffnet.

Ein folgender Schnitt 343 (60 μ) ist durch das vordere Ende der Chorda gelegt, welchem die Hypophysenknospe schon fast unmittelbar benachbart ist. Letztere liegt dem oralen Darmende an, welches, wie der Medianschnitt Taf. VI, Fig. 7 zeigt, von Querschnitten durch den Vorderkopf in schräger Richtung getroffen wird. Es treten daher an solchen Schiefschnitten auch die vorderen Abschnitte jener leistenförmigen Vorsprünge, die wir als präpterygoide Entodermkanten bezeichnen, markanter hervor als an Schnitten, die sie vollkommen quer durchschneiden. Aus demselben Grunde sind auch die Beziehungen des Ektoderms zum Entoderm des oralen Darmendes nicht mit solcher Sicherheit feststellbar, wie an Sagittalschnitten. Immerhin lässt sich aber deutlich zeigen, dass sich das zweischichtige Ektoderm am oralen Darmende in zwei Schichten spaltet, von denen die eine, sich ganz abflachend, an der äusseren Oberfläche des Entoderms verschwindet, während die andere sich an der basalen Oberfläche des Entoderms eine Strecke weit vorgeschoben hat. Diese Schichte lässt sich an Querschnitten nicht leicht vom Entoderm abgrenzen, dessen Elemente — jedenfalls in Folge einer geringgradigen Anstauung — in der Nachbarschaft des Ektoderms ebenfalls eine palissadenförmige Anordnung gewinnen. Ventral von den Ausladungen der präpterygoiden Entodermkanten proliferiren die freien Mesodermzellen. An dieser Stelle werden später

die Pterygopalatinzähne und die zugehörigen Belegknochen entstehen. Der muldenförmige Eingang in die noch nicht durchgebrochene Mundbucht wird seitlich von den Oberkieferwülsten begrenzt. Vom axialen Mesoderm sind nur die Mandibularbögen, und zwar schräg durchschnitten. Medial von diesem verläuft die durch die Vereinigung der Vena infraorbitalis und mandibularis entstandene Vena pterygoidea. Zu beiden Seiten der Hypophysentasche sind die proximalen Abschnitte der Carotiden knapp vor ihrer Anastomose getroffen. Beiderseits ist das mächtige Ganglion maxillomandibulare zu sehen, rechterseits der Nervus maxillomandibularis bei seinem Austritte aus dem Ganglion der Länge nach durchschnitten. Er verläuft an der Aussenseite des Mandibularbogens herab und ermöglicht eine Sonderung seiner beiden Componenten (vorderer und hinterer prämandibularer Mesodermbezirk s. st.). Gegenüber dem Nervus maxillomandibularis ist die buccale (prämandibulare) Sinneslinie schräg durchschnitten, welche nach vorn und ventral mit der Supraorbitallinie divergirt.

Der Schnitt 344 (40 μ) ist durch den Grund der äusseren und inneren Mundbucht gelegt, die noch nicht unter Bildung einer Mundspalte mit einander vereinigt sind. Eine einschichtige entodermale Zellplatte (vergl. Taf. LXVI/LXVII, Fig. 3 u. 4) trennt sie noch. Die beiden Mundbuchten verengen sich

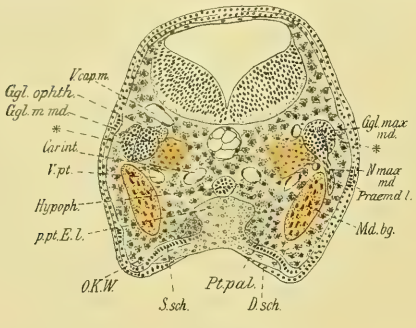

Fig. 343.

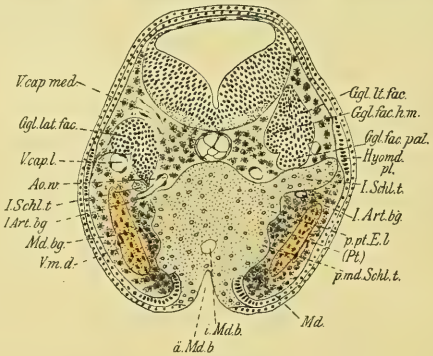

Fig. 344.

trichterförmig (vergl. Taf. LXVI/LXVII, Fig. 4). Die dorsale Darmwand ist flach durchschnitten und weist dorsolateral bereits die Enden der ersten, hyomandibularen Schlundtaschen auf. Rechterseits erscheint diese Schlundtasche bereits in Verbindung mit dem hyomandibularen Ektodermpolster, sowie mit der hyomandibularen Sinneslinie. Linkerseits ist die von jenem grossen prävestibularen Ektodermpolster ausgehende buccale (prämandibulare) Sinneslinie schräg getroffen. Der erste Arterienbogen überkreuzt die dorsale Kante der hyomandibularen (ersten) Schlundtasche.

Die schräge Schnittführung bedingt es ferner, dass zugleich mit den hyomandibularen Schlundtaschen auch die prämandibularen und präpterygoiden Entodermleisten getroffen sind, und zwar die letzteren den hyomandibularen Schlundtaschen näher als die ersteren. Dies ist darauf zurückzuführen, dass sowohl die prämandibularen wie die präpterygoiden Entodermleisten an der Vorderseite der hyomandibularen Schlundtaschen auslaufen und zwar die präpterygoiden etwas dorsal von den ersteren. In der Furche zwischen den präpterygoiden und prämandibularen Entodermleisten häufen sich freie Mesodermzellen an. Später entsteht an dieser Stelle ein unansehnlicher Fortsatz des Palatoquadratknorpels, sowie die pterygopalatinen Zähne und deren Belegknochen. Im Bereiche der schräg durchschnittenen Unterkieferwülste findet ebenfalls eine Anhäufung freier Mesodermzellen statt. (Anlage des Meckel'schen Knorpels.) Die Zellmasse des Palatoquadratums ist ganz schräg unmittelbar vor der hyomandibularen Schlundtasche getroffen. Das scheinbar vollkommen einheitliche Mesoderm des Mandibularbogens wird an seiner Aussenseite von der

Vena mandibularis gekreuzt und ist schräg durchschnitten. Dorsal von der hyomandibularen Schlundtasche liegt der Complex des Acusticofacialis; auf der etwas weiter cranial gelegenen linken Seite des Schnittes das Ganglion hyomandibulare + palatinum und laterale des Facialis, zwischen denen die Vena capitis lateralis verläuft. Aus dem Ganglion palatinum sprosst nach vorn der Nervus palatinus hervor. Zu diesen beiden Componenten tritt nun das etwas medial und hinten gelegene Ganglion Octavi hinzu. Medial von dem auf der dorsalen Kante der hyomandibularen Schlundtasche geradezu reitenden Ganglion palatinum (epibranchiale) ist im Schnitte der vordere Abschnitt der Aortenwurzel gelegen, in welchen, wie auch die Fig. 13, Taf. LXVI/LXVII zeigt, unter spitzem Winkel der erste Arterienbogen eintritt. Letzterer ist im abgebildeten Schnitte an der Vorderseite der hyomandibularen Schlundtasche getroffen. Auch in der Nachbarschaft des Acusticofacialis sind noch Reste der Vena capitis medialis erhalten geblieben.

Von einem fast gleichaltrigen Jungfisch (Stadium $43^1/_2$) stammen die nebenstehenden Frontalschnittbilder, welche ebenfalls das Verhalten des oralen Darmendes und des vorderen Abschnittes des Kiemen-

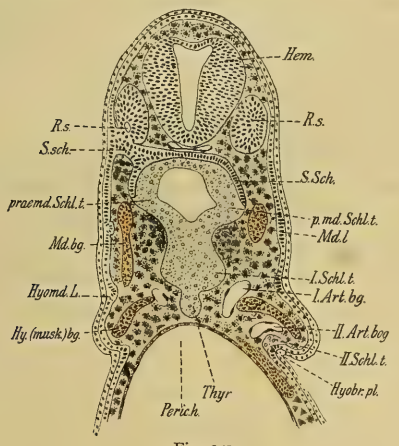

Fig. 345.

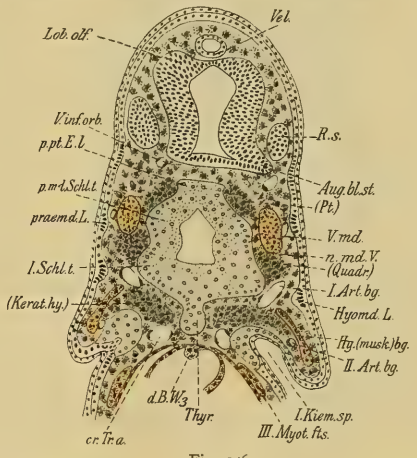

Fig. 346.

darmes veranschaulichen sollen. Der Schnitt 345 ist durch den weiten Eingang in die Mundspalte gelegt, die im Bereiche der prämandibularen, ehedem von der ventrolateralen Wand des oralen Darmendes ausgehenden Entodermfalten am breitesten ist. Das Entoderm erscheint von der an seiner basalen Oberfläche sich vorschiebenden Sinnesschichte des Ektoderms umsäumt, die linkerseits (im Flachschnitte) in das Epithel des Riechsäckchens übergeht. Zwischen dem oralen Darmende und dem Vorderhirne ist die Anastomose der beiden infraorbitalen Venen getroffen. Gegenüber den prämandibularen Schlundtaschen treten an der basalen Oberfläche des Ektoderms die Zellstreifen der prämandibularen Sinneslinien vor, von denen die mandibularen Sinneslinien abgezweigt sind. In der Furche zwischen den prämandibularen und hyomandibularen Schlundtaschen entstehen die Meckel'schen Knorpel. Die Entfernung zwischen den hyomandibularen Schlundtaschen und den aus ihrer ehemaligen Contactstelle in entspanntem Wachsthume entstandenen Sinneslinien scheint im Flachschnitt sehr gross. Zu beiden Seiten der Schilddrüsenknospe durchkreuzen die ersten Arterienbögen die ventralen Abschnitte der Hyoidbögen. Der zweite Arterienbogen ist rechterseits in seiner ventralen Auskrümmung getroffen, welche den ventralen Rand der zweiten Schlundtasche passirt.

Ein 60 μ weiter dorsal geführter Parallelschnitt (346) trifft die Stelle, wo die ersten Arterienbögen den ventrolateralen Rand der hyomandibularen Schlundtaschen überkreuzen. Es wurde bereits darauf auf-

merksam gemacht, dass dieses Verhalten eine Folge der Verbreiterung und des nach vorn gerichteten, intussusceptionellen Längenwachsthumes des Kiemendarmes ist. Die zweiten Arterienbögen sind an der Vorderfläche der zweiten Schlundtaschen nahe der Grenze des Entoderms durchschnitten. Medial von den ventralen Abschnitten der zweiten Schlundtaschen verlaufen die ganz kurzen cranialen Truncusäste, die sich nach vorn in die beiden vorderen Arterienbögen gabeln. Ventral und vor ihnen sammeln sich die freien Mesodermzellen an (Keratohyale). Sehr deutlich treten am abgebildeten Schnitte die prämandibularen und die vordersten Abschnitte der präpterygoiden Entodermleisten in Erscheinung, welch' letztere von jener dorsomedianen Ausladung des oralen Darmendes ihren Ausgang nehmen, die unterhalb der Chiasmaplatte gelegen ist (vergl. Taf. LXVI/LXVII, Fig. 2). In den Furchen zwischen den hyomandibularen und prämandibularen Schlundtaschen, sowie zwischen den prämandibularen und präpterygoiden Entodermleisten stauen sich die freien Mesodermzellen an. An dieser Stelle finden wir später das Quadratum und den rudimentären Pterygoidfortsatz vor. Die prämandibularen Entodermfalten werden vom axialen Mesoderm des Mandibularbogens überlagert; ihnen gegenüber treten an der basalen Fläche des Ektoderms die verdickten Zellstreifen der buccalen (prämandibularen) Sinneslinien vor. Das Vorderhirn ist im Bereiche der Hemisphären, des Velums, sowie der Augenblasenstiele getroffen.

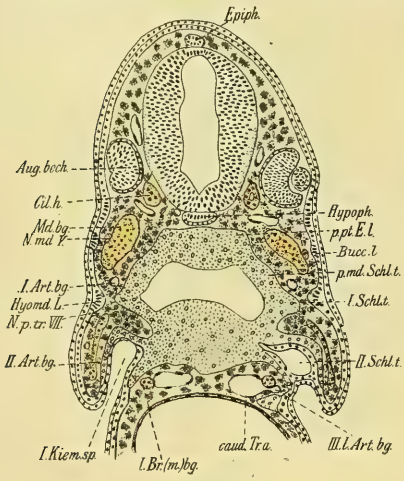

Fig. 347.

Je weiter wir die Schnittserie dorsalwärts verfolgen, desto mehr weichen die präpterygoiden Entodermkanten auseinander. Ein 90 μ weiter dorsal geführter Schnitt (347) trifft sie in ihrem mittleren Drittel, gerade gegenüber jener Spalte, die zwischen dem ciliaren und vorderen mandibularen Mesodermabschnitt von der Ventralseite her eingreift. Durch diese Spalte tritt die mit der Vena mandibularis vereinigte Vena infraorbitalis als Vena pterygoidea in die Tiefe. Rechterseits ist die Ciliarblase — die einzige der in diesem Stadium noch bestehenden Kopfhöhlen — eröffnet. Zu beiden Seiten der Hypophyse sind die Carotiden durchschnitten. Die prämandibularen Entodermfalten sind in ihren hinteren Abschnitten, nahe den hyomandibularen Schlundtaschen getroffen. Sie werden vom axialen Mesoderm der Mandibularbögen vollständig überlagert, an dessen Aussenseite die Nervi maxillomandibulares herabziehen. (Sie würden diesen Mesodermabschnitt bei stärkerem Vortreten durchtrennen können.) Der Nerv liegt in einer Ebene mit dem Rande der prämandibularen Schlundtasche und der Anlage der buccalen (prämandibularen) Sinneslinie. Die Entfernung der beiden wird dorsalwärts, woselbst die Schlundtasche mit dem Ektoderm in Verbindung bleibt, immer kleiner; an den zweiten Schlundtaschen, die auch in ihren ventralen Abschnitten bereits durchgebrochen sind, ist noch ganz deutlich jene Umbiegungsstelle zu sehen, die bei der Ausbildung des Kiemendeckels entstanden ist. Zwischen dieser Stelle und den hyomandibularen Schlundtaschen entsteht alsbald der Hyoidknorpel. Auf der rechten Seite ist die Schlundtasche eben im Durchbruche begriffen. Eine schmale, von der Sinnes- und Deckschichte des Ektoderms gebildete Zellbrücke schliesst an dieser Stelle das weite Lumen nach aussen ab. — Zwischen der ventralen Wand des Kiemendarmes und dem Pericardium parietale sind die beiden caudalen Truncusäste durchschnitten, gerade an der Stelle, wo von ihnen die dritten Arterienbögen abgehen. Rechterseits ist auch der Ursprung der lateralen Gefässschlinge, des secundären Arterienbogens, zu sehen, dessen ventraler Abschnitt sich ebenso wie der dorsale um die caudale Seite des axialen Mesodermstranges herumschlingt.

Ein 60 μ weiter dorsal gelegter Schnitt (348) zeigt die seitlichen Ausläufer der präpterygoiden Entodermkanten in denselben Lagebeziehungen zur Ciliarblase und zum axialen Mesoderm des Mandibularbogens, wie der Schnitt 347. Bei diesem Jungfisch passirten zwei Venen die Spalte. Von den prämandibularen Entodermfalten ist an diesem Schnitte nichts mehr zu sehen. Ihre seitlichen Ausläufer liegen ventral von seiner Ebene. Dagegen ist der buccale (prämandibulare) Sinnesepithelstreifen und gegenüber demselben der Nervus maxillomandibularis in seinem proximalen Verlaufe zu verfolgen, der zur hyomandibularen Linie bezw. zum Ganglion maxillomandibulare führt. In der Gegend, wo später das Quadratum und der rudimentäre Pterygoidfortsatz desselben entstehen, sind an den freien Mesodermzellen noch keine Anzeichen einer Anschoppung wahrzunehmen. Die Carotiden sind unmittelbar vor ihrer queren Anastomose durchschnitten, die dicht hinter der Hypophyse gelegen ist. Die keulenförmig verdickte Hypophyse wölbt die dünne einschichtige ventromediane Wand des Zwischenhirnes gegen das Lumen des letzteren vor. Auch die Epiphyse ist vom Schnitte getroffen, und zwar im Bereiche ihrer Abgangsstelle. In der hohen mehrzeiligen Seitenwand des Zwischenhirnes nimmt der Randschleier an Dicke zu. — Die ersten Arterienbögen verlaufen an der Vorderseite der hyomandibularen Schlundtaschen, die zweiten nahe dem Ende der durch das ektodermale Septum isolirten vorderen Entodermlamelle der zweiten Schlundtasche. Das ektodermale Schlundtaschenseptum erscheint ebenfalls vollkommen entzwei gespalten; eine Zellkante zeigt die Stelle an, wo der Durchbruch zuletzt erfolgte. —

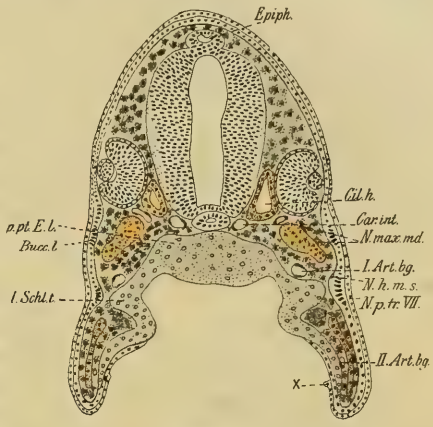

Fig. 348.

Die nun folgenden Figuren sind nach Schnitten gezeichnet, die derselben Serie angehören, nach welcher das auf Taf. XLIX/L, Fig. 3—6 abgebildete Modell angefertigt wurde. Die ersten vier sollen das Verhalten des Vorderhirnes veranschaulichen. Der Schnitt 349 ist beiderseits durch die dorsale Kuppe der Vorderhirnhemisphären geführt, hinter denen, durch die Fissura transversa getrennt, das Zirbelpolster mit den noch unansehnlichen Vorwölbungen der Ganglia habenularum vortritt. Das Zirbelpolster wird von dem sich abplattenden Epithel des hinteren Blattes des Velum transversum gebildet. Die verdickte mehrschichtige Wand des Habenularganglions ist an der äusseren Oberfläche durch eine Furche von der übrigen Wand des Zwischenhirnes abgegrenzt. Dorsal trifft der Schnitt bereits die Mittelhirnregion. — Ein nach 60 μ folgender Schnitt (350) eröffnet das ganz excentrisch gelegene Lumen der Vorderhirnhemisphären, deren seitliche und vordere Wand sich erheblich verdickt und nach innen vorwölbt, während die dorsomediane Wand ebenso wie im Zwischenhirne — die Abschnürungsstelle der Hirnfalten — ein dünnes Epithel bleibt. Das Wachs-

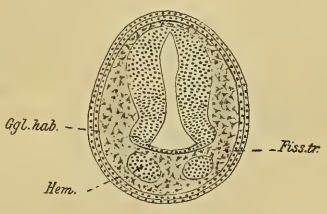

Fig. 349.

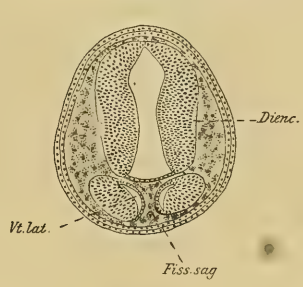

Fig. 350.

thum concentrirt sich schon von Anbeginn auf die Seitentheile der Neuralplatte. Der Ventriculus lateralis erscheint daher am Durchschnitt halbmondförmig begrenzt. Am Uebergange des Velums in die verdickte seitliche Hirnwand ladet das Lumen spaltförmig nach den beiden Seiten aus. An der seitlichen Oberfläche der mehrzeiligen Wand des Zwischen- und Mittelhirnes sind bereits Spuren des Randschleiers zu bemerken, welcher vorwiegend commissurale Fasern des Chiasmawulstes enthält. — Ein folgender Schnitt 351 (45 μ) ist durch den freien Rand des Velums (Uebergang des hinteren in das vordere Epithelblatt), die Grenze des Tel- und Diencephalons gelegt. Zwischen den erheblich verdickten seitlichen Wänden des Vorderhirnes bildet eine dünne, einschichtige Epithellamelle die vordere Begrenzung des Lumens. Dieser Wandabschnitt gehört der Region des Neuroporus anterior an (vergl. auch Taf. LXI, Fig. 6). Die an das Velum angrenzenden Abschnitte des Zwischenhirnes gehen ohne scharfe Grenze in die Mittelhirnwand über. Die seitliche Randschleierzone nimmt an Ausdehnung zu, ist aber noch immer sehr dünn.

Der Schnitt 352 (135 μ) trifft die Hirnwand in den seitlichen Ausläufern der Sattelfalte, die dorsale Wand einerseits im Bereiche des Mittelhirnes — ganz nahe dem Rautenhirne — andererseits (vorn) dicht über der Commissura anterior, noch im Bereiche der Lamina terminalis. Das Mittelhirn zeigt einen rhombischen Durchschnitt. Die Ausladungen des Vorderhirnes und die Fissura transversa sind in ihren ventralen Abschnitten erreicht. Auch an der seitlichen Wand der Hemisphären des Vorderhirnes tritt der Randschleier auf. In der Nachbarschaft desselben sind die vorderen Pole der Riechsäckchen gekappt. — Zu beiden Seiten des Zwischenhirnes wurzeln die Supraorbitalvenen. Auch die Ektodermleisten der supraorbitalen Sinneslinien sind bis in diese Region zu verfolgen.

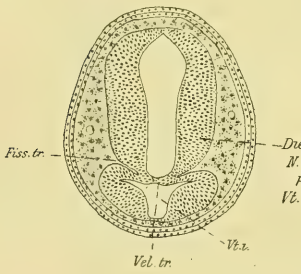

Fig. 351.

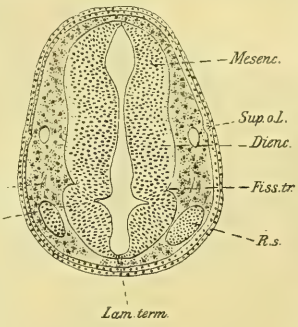

Fig. 352.

Die beiden folgenden Schnitte 353—354 sollen vor allem das Verhalten der Riechsäckchen veranschaulichen. Der Schnitt 353 (105 μ) trifft zugleich mit der Mitte der Säckchen auch die vorderen Pole der noch pigmentlosen Augenbecher. Das Vorderhirn ist im Bereiche der Commissura anterior durchschnitten. Die Riechsäckchen weisen in ihrem vorderen, freien, vom Ektoderm abgeschnürten Abschnitte eine erhebliche Breitenausdehnung auf. Die laterale, dem Ektoderm zugewendete Wand ihres excentrischen Lumens bleibt einschichtig (Abschnürungsgebiet), der dem Vorderhirn zugewendete Wandabschnitt wird wie bei anderen derartigen Eindellungen des Ektoderms zu einem mehrschichtigen Sinnesepithel. Ventral und dorsal umkreisen die verdickten Ektodermstreifen der infra- und supraorbitalen Sinneslinien den Augenbecher. Die infraorbitalen (buccalen) Linien sind in ihrer Differenzirung so weit, wie es deren seitliche Abschnitte im Stadium 39 waren. Die supraorbitale Linie zeigt noch innerhalb der Basalmembran den dünnen hellen Faserstrang des Nervus ophthalmicus superficialis des Facialis in ganz ähnlicher Weise wie es in Fig. 11, Taf. LXXX vom Nervus buccalis dargestellt wurde. Die Vena supra- und infraorbitalis (bezw. Ocularis) sind in ihrem Wurzelgebiete getroffen.

Der Schnitt 354 (60 μ) erreicht das Vorderhirn unmittelbar vor der Chiasmaplatte, im Bereiche des Sulcus praeopticus. Der Randschleier der seitlichen Wand nimmt gegen die Basis, insbesondere gegen den Chiasmawulst an Mächtigkeit zu. Die Riechsäckchen sind in ihrem caudalen Drittel, im Zusammenhange

mit dem Ektoderm getroffen. Beim Vergleiche mit dem Schnitte 341 zeigt sich, dass durch das stärkere Vortreten des in der Fortsetzung des Oberkieferwulstes gelegenen seitlichen Nasenwulstes die Ebene, in der die Sinnesschichte des Ektoderms in das Sinnesepithel des Riechsäckchens sich fortsetzt, immer mehr frontal zu liegen kommt. Das Lumen des Riechsäckchens ist noch immer nicht nach aussen durchgebrochen. Der Durchbruch steht indessen unmittelbar bevor. Dies äussert sich auf der rechten Seite dadurch, dass die dünne einschichtige Zellage, welche das Lumen nach aussen begrenzt und sich unmittelbar in die Deckschichte fortsetzt, sich ein wenig vorwölbt. Es zeigt daher auch die auf Taf. LXVI/LXVII, Fig. 5 abgebildete Ventralansicht der Reconstruction an dieser Stelle — im Grunde des Riechgrübchens — eine leichte Vorwölbung (×). Medial vom Riechgrübchen wölben sich die vorderen, vollständig im ektodermalen Gebiete gelegenen Abschnitte der Munddachplatten vor, in deren Bereiche sich die freien Mesodermzellen rasch vermehren und in Beengung dichter zusammenschliessen. (Anlage der Intermaxillarzähne.) — An dem nahezu meridional durchschnittenen linken Augenbecher (im Bilde rechts) zeigt sich, dass die Zellen des Linsenepithels bereits ihre charakteristische Anordnung gewinnen. Die dem Ektoderm zugekehrte abgeschnürte Epithelschichte der Linsenkugel, in welcher zu keiner Zeit ein centrales Lumen zu bemerken

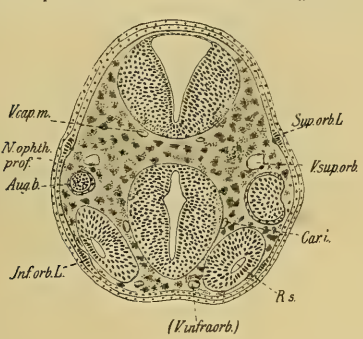

Fig. 353.

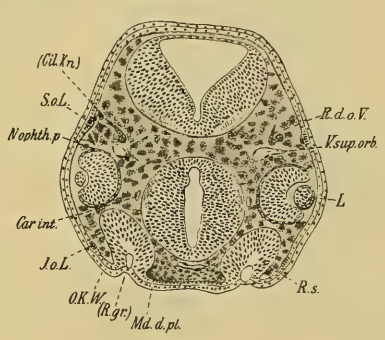

Fig. 354.

war, verdünnt sich zusehends, während die basalen, ehedem im Grunde der Einsenkung gelegenen Zellen der dem Augenbecher zugewendeten, die grösste Wachsthumsspannung und -stauung aufweisenden Wand des geschlossenen Bläschens in erheblicher Beengung bei reger Vermehrung immer höher werden und in zwiebelschalenartiger Anordnung sich zusammendrängen. — Medial von der supraorbitalen Sinneslinie, in der unmittelbaren Nachbarschaft der Vena supraorbitalis verläuft der 9 μ dicke Nervus ophthalmicus profundus Trigemini, welcher am vorderen Ende des Ganglion ophthalmicum mesencephalicum hervortritt. Diesem ist im abgebildeten Schnitte ein spindelförmiger Zellklumpen angelagert, der Rest des ektodermalen Ciliarknötchens, des obliterirten Ciliarbläschens. Das Gebilde besteht aus wenigen dicht aneinander gedrängten Zellen, in deren Protoplasma feine Pigmentkörnchen und Vacuolen enthalten sind. Es hängt an dem einen proximalen Ende mit dem vorderen Abschnitte des Ganglion ophthalmicum zusammen; das andere distale Ende verliert sich in dorsolateraler Richtung. Es würde uns keineswegs überraschen, wenn dieses Gebilde bei intensiverem Wachsthum und gesteigerter Beengung, vor allem der Innnenzellen einen Nervenfaserfortsatz, etwa einen dorsalen vorderen Zweig des Trigeminus aussenden würde, doch lässt sich dies nicht mit voller Sicherheit nachweisen. Wenn wir die Entwickelung nicht im Sinne der Mosaiktheorie oder der Determinentenlehre betrachten, so ergiebt sich auch kein Grund, die Angaben Brauers über die bei Gymnophionen erfolgende Umwandlung der Ciliarplatte in das Ganglion ophthalmicum sowie über die Entstehung freier Mesodermzellen aus dem vorderen Abschnitte der Ganglienleiste in Zweifel zu ziehen, wie

dies oben pag. 821 unberechtigterweise geschehen ist. Allerdings bedarf die Entwicklungsdynamik dieses Vorganges noch einer eingehenden Darlegung der vorwiegend epigenetischen Bedingungen des intensiveren Wachsthumes, des frühzeitigeren Hervortretens und der Differenzirung dieses Zellcomplexes.

Die Abbild. 355 ist nach einem Sagittalschnitt gezeichnet und stellt ebenfalls das Verhalten des Riechsäckchens zum Ektoderm der Körperdecke dar. Auch bei diesem Jungfisch (Stadium $43^1/_2$) war das Lumen des Riechsäckchens zwar erheblich erweitert, aber noch nicht nach aussen durchgebrochen. Eine Schichte abgeplatteter Zellen, die sich in die Deckschichte der nachbarlichen Ektodermabschnitte fortsetzt, begrenzt das Lumen. Sie ist ebenso wie im Schnitte 354 etwas nach aussen vorgewölbt. Dem sich allmählich abschnürenden hinteren Rande des Riechsäckchens liegt unmittelbar der sich immer mehr verengende, noch durchgängige Augenblasenstiel an. Dicht hinter dem letzteren dehnt sich die Ciliarblase aus, welche etwas schräg durchschnitten ist und eine sanduhrförmige Begrenzung aufweist. Ihre Wand hängt mit dem vorderen mandibularen Mesodermabschnitte noch breit zusammen. Von diesem aus lässt sich noch eine schmale Zone compact erhalten gebliebenen paraxialen Mesoderms, in welchem niemals die Bedingungen zur Segmentirung bestanden, bis gegen das erste Myotom verfolgen. Sehr deutlich tritt an Sagittalschnitten das Verhalten der Sinnesschichte des Ektoderms zum oralen Darmende in Erscheinung. Die palissadenförmig aneinander gereihten Zellen sind parallel ihrer Axe getroffen. Es lässt sich auch leichter eine Abgrenzung gegen die ähnlich angeordneten, benachbarten Entodermzellen durchführen, wobei der Umstand, dass die Ektodermzellen ihre Dotterplättchen bereits zum grössten Theile assimilirt haben, während die Entodermzellen mit solchen noch vollbeladen sind, sehr zu statten kommt. Ausserdem bilden die ektodermalen Zellen ein hohes einschichtiges Epithel und sind an ihrer Basalseite ziemlich deutlich gegen das Entoderm abgegrenzt, während die in der Fortsetzung der ektodermalen Schichte gelegenen, ebenfalls dicht aneinander gedrängten entodermalen Zellen sich zwischen die centralen, polygonal gestalteten entodermalen Elemente einkeilen. — Der Schnitt ist durch den seitlichen Rand des oralen Darmendes geführt, welcher von den prämandibularen Entodermkanten gebildet wird. Die präpterygoiden Entodermleisten sind an ihren dorsolateralen Abschnitten, am vorderen Abhange der hyomandibularen Schlundtaschen schräg durchschnitten. In der Furche zwischen den prämandibularen und präpterygoiden Entodermwülsten findet sich die als Anlage eines rudimentären Pterygoids gedeutete Ansammlung freier Mesodermzellen vor, welche unmittelbar mit jener des Palatoquadratums zusammenhängt und einen Fortsatz desselben darstellt (vom Schnitte nicht erreicht). Ventral vor den hyomandibularen Schlundtaschen zeigt das Schnittbild die Anlagen der Stützelemente des Mandibularbogens. Der Schnitt trifft wohl noch das Gebiet des Meckelschen Knorpels. Das axiale Mesoderm ist in diesen ventrolateralen Abschnitten aus dem ursprünglichen Verbindungsstück der beiden vorderen Visceralbögen hervorgegangen und verdünnt sich zusehends. An der dem Kiemendarm bezw. dem Vorknorpel des Keratohyale zugewendeten Innenseite des axialen Mesoderms tritt jene leistenartige Verdickung vor, wodurch auch jene Ueberschneidung des axialen Mandibularmesoderms zu Stande kommt, die auf Taf. XLIX/L, Fig. 6 abgebildet und auf p. 1040 erwähnt wurde. Der erste Arterienbogen ist noch proximal von der Stelle getroffen, wo er den Rand der hyo-

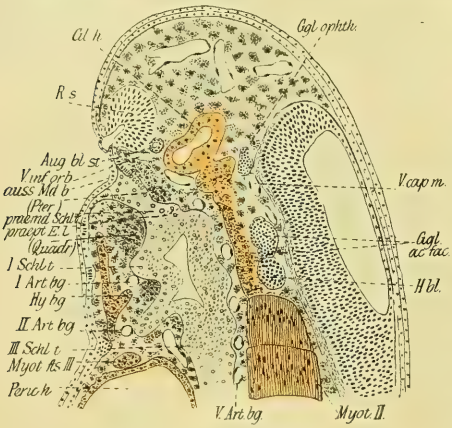

Fig. 355.

mandibularen Schlundtasche überkreuzt. Er wurde secundär ins Gebiet des Hyoidbogens verlagert. Der zweite Arterienbogen ist an der Ueberkreuzung der zweiten Schlundtasche schräg durchschnitten. Der seitlichen Wand der Pericardialhöhle liegt das vordere Ende des dritten Myotomfortsatzes an, welcher sich bereits bis ans ventrale Ende der zweiten Schlundtasche vorgeschoben bezw. verlängert hat. Am abgebildeten Schnitt lassen sich auch die Lagebeziehungen der dorsalen Schlundtaschenränder zu den ihnen dorsal benachbarten Gebilden feststellen. So zeigt sich, dass das ventrale Ende des vordersten Myocommas über dem vorderen Abhange der vierten Schlundtasche gelegen ist. Seine Ebene würde die hintere Wand des nahezu transversal verlaufenden vierten Arterienbogens tangiren. Diese Gebilde haben also ihre ursprüngliche Einstellung fast unverändert beibehalten. Das dorsale Ende der dritten Schlundtasche liegt gegenüber der Mitte des ersten Myotomes. Die axialen Mesodermstränge waren in früheren Stadien, als sie noch unmittelbar mit ihm zusammenhingen, so orientirt, wie es nun die dritten und vierten Arterienbögen sind. Dorsal von den zweiten Schlundtaschen ist der innere Wandabschnitt der Labyrinthblase abgekappt, die sich gegen die ersten Myotome hin vergrössert, von denen sie in früheren Stadien durch einen ganz kurzen metotischen Abschnitt des unsegmentirten Mesoderms getrennt war. Auch das Ganglion acustico-vestibulare verlängert sich gegen das erste Myotom hin (vergl. auch Taf. XLIX/L, Fig. 4). An weiter medial gelegenen Nachbarschnitten der Serie ist sein hinterer Rand vom vorderen Rande des ersten Myotomes nur ganz wenig entfernt. Der hintere Rand des Ganglion ophthalmicum liegt in einer Transversalebene mit dem hinteren Ende der prämandibularen Entodermfalte. Er bildet den medialen Theil des Trigeminuscomplexes, dessen Wurzel mit dem Rautenhirn im Bereiche seiner vorderen Verbreiterung in Verbindung steht.

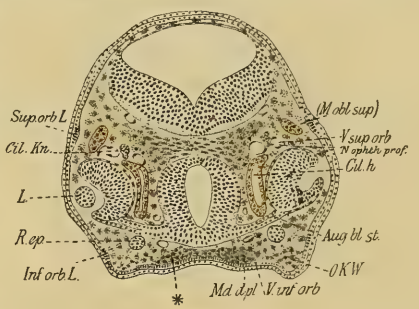

Fig. 356.

Wir nehmen nun die Beschreibung der Querschnittserie wieder auf. Der Schnitt 356 (60 μ hinter 354) ist durch die beiden Augenblasenstiele geführt und trifft deren centrales Lumen an der Stelle, wo der Stiel ganz excentrisch in den vorderen, ventralen Quadranten der Augenbecher übergeht. Die beiden Schichten des letzteren sind einander dicht angelagert. Die äussere Zelllage, welche aus der Abschnürungswand der Augenblase hervorgeht, ist einschichtig geblieben und hat sich erheblich abgeplattet, die innere Schichte, welche sich invaginirt hat, ist in lebhaftem beengtem Wachsthum begriffen und mehrschichtig geworden. Gegen den Rand des Augenbechers wird sie einschichtig und geht in die abgeplattete äussere Zellschichte über. Die Augenblasenstiele divergiren dorsal und caudalwärts und verlaufen noch ganz gestreckt. Dicht hinter ihnen verlaufen in der seitlichen Zwischenhirnwand zahlreiche commissurale Fasern, welche in den vom Schnitte noch erreichten Chiasmawulst eintreten bezw. denselben verlassen. Zwischen dem Diencephalon und den Augenblasen sind die Ciliarmesodermblasen eröffnet, die sich nach vorn zu schmalen Spalten verengen. Ihr dorsaler Rand beginnt sich zu verdicken und parallel der Oberfläche des Augenbechers seitwärts vorzuwachsen. Der so entstehende, in der Flächenansicht eckige Fortsatz (vergl. Taf. XLIX/L, Fig. 6) bildet die allererste Anlage des Musculus rectus oculi superior. Er liegt in der unmittelbaren Nachbarschaft des Nervus ophthalmicus profundus, der von Inselbildungen der Vena supraorbitalis umgeben ist. Dorsal vom Rande des Augenbechers, medial vom supraorbitalen Sinnesstreifen weist der Schnitt einen dichtgefügten Complex noch grosser, reich mit Dotterplättchen beladener Zellen auf. Es ist der nach vorn vorwachsende Fortsatz des vorderen mandibularen Mesodermabschnittes, aus

welchem der Musculus obliquus oculi superior hervorgeht. — Ventral trifft der Schnitt jenen schmalen, vorderen Abschnitt der Munddachplatten, der dem Ektodermgebiete angehört. Paarig angeordnete Ansammlungen freier Mesodermzellen wölben das Ektoderm zu beiden Seiten der Medianebene vor. In dieser Region, also in unmittelbarer Nachbarschaft der Riechgrübchen entstehen die intermaxillaren Zähne und die zugehörigen Belegknochen. Seitlich von den Munddachplatten, von ihnen durch Furchen getrennt, treten die Oberkieferwülste vor, die in Beengung allmählich vorwachsen (vergl. Fig. 342) und die Ventralseite von der lateralen Oberfläche des Vorderkopfes abgrenzen. Ventral und dorsal vom Augenbecher verlaufen die streifenförmigen Ektodermverdickungen der Sinneslinien. Ventral vom Augenblasenstiele ist beiderseits der hintere Pol der Riechsäckchen abgekappt.

60 μ weiter caudal (Schnitt 357) liegt bereits der entodermale Abschnitt der Munddachplatten vor. Der raschen Verbreiterung der Mundspalte entsprechend sind die Zellen des oralen Darmendes und der auf dasselbe sich vorschiebenden Sinnesschichte des Ektoderms in reger Vermehrung begriffen, insbesondere in den seitlichen Abschnitten. Die Oberkieferwülste gehören dem Gebiete des Ektoderms an. Im Bereiche jener Furche, die sie gegen die Munddachplatten begrenzt, beginnt das Entoderm, dessen äusserste Elemente

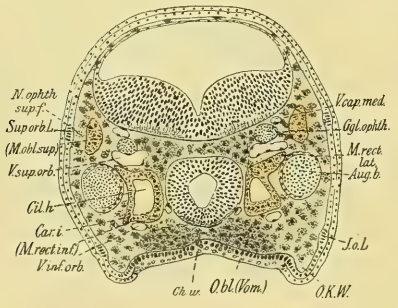

Fig. 357.

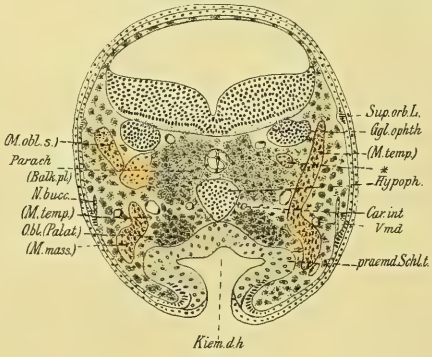

Fig. 358.

von den beiden Schichten des Ektoderms gewissermaassen eingefalzt werden. Unter dem Epithel der Munddachplatten herrscht an den freien Mesodermzellen eine rege und beengte Vermehrung. Es liegt bereits das Territorium der Vomeranlage vor. An diese Zellansammlung grenzt in der Mitte das Zwischenhirn, in dessen Chiasmawulst die Commissur der seitlichen Faserung den vorderen Abschnitt einnimmt; zu beiden Seiten des Zwischenhirnes die mediale Wand der in ihren weitesten Abschnitten eröffneten Ciliarblasen. Die im Durchschnitte oval oder dreieckig begrenzte, einschichtige, eine Gewölbeconstruction bildende Wandung der zum grossen Theil wohl ex vacuo vergrösserten Ciliarblasen bildet ventrolateral und dorsal — jede Gelegenheit zum Vorwachsen ausnützend — solide Fortsätze aus, die zu den unteren und oberen geraden Augenmuskeln wurden. In der Nachbarschaft dieser Fortsätze senken sich die oberflächlichen Venen in die Tiefe. Der keulenförmige Zellcomplex des Musculus obliquus oculi superior entspringt mit breiter Basis dem vorderen mandibularen Mesodermabschnitt, welchem nur nach vorn hin eine freiere Wachsthumsgelegenheit offen steht (vergl. Taf. XLIX/L, Fig. 6). Dieser Fortsatz verdeckt das Ganglion ophthalmicum in der Seitenansicht vollkommen. Lateral von ihm tritt die erst in Differenzirung begriffene supraorbitale Sinneslinie an der basalen Oberfläche des Ektoderms vor.

Ein durch den caudalen, concav begrenzten Rand der Mundspalte geführter Querschnitt (358, 75 μ) zeigt am oralen Darmende dieselben Beziehungen des Entoderms zum Ektoderm wie der Schnitt 357. Der

Seitencontour des erheblich verbreiterten Kiemendarmes wird von den prämandibularen Schlundtaschen (*s. v. v.*) gebildet. Die dorsomediane Wand des Kiemendarmes tritt gegen die Hypophysenknospe etwas vor, welche schräg durchschnitten ist und daher eine dreieckige Begrenzung aufweist. In der Furche zwischen den prämandibularen Schlundtaschen und der dorsomedianen Erhebung vermehren sich die freien Mesodermzellen. Die Abkömmlinge dieser Zellen betheiligen sich an der Bildung der Vomeropalatinzähne. — Zu beiden Seiten der Hypophysentasche verlaufen die Carotiden, die bereits in den vorhergehenden Schnitten sichtbar waren. Zwischen der Hypophyse und dem Rautenhirn ist das vordere Ende der Chorda angeschnitten, welches zu beiden Seiten von noch indifferenten grosszelligen, sich etwas auflockernden parachordalen Abschnitten des paraxialen Mesoderms umgeben wird. Die scholligen, kugeligen oder eiförmigen Zellen sind noch reich mit Dotterplättchen beladen. Die seitlichen Abschnitte des paraxialen Mesoderms — in diesem Bereiche der vordere mandibulare Mesodermbezirk — und der Mandibularbogen haben sich schon längst von ihnen abgelöst. Medial vom vorderen mandibularen Mesodermabschnitte treibt die Ciliarblase einen hinteren Fortsatz vor. Das axiale Mesoderm des Mandibularbogens ist an seinem vorderen Rande getroffen. Seine Zellen strecken sich in der Wachsthumsrichtung, die spindelförmigen Kerne ordnen sich in gleicher Richtung. Es setzt bereits die Differenzirung des axialen Mesoderms zur Musculatur des Unterkiefers ein. Hierbei kommen zwei Muskelindividuen in Betracht, die in diesen Stadien in ihren ventralen Abschnitten nur durch eine Längsfurche an der Aussenseite des axialen Mesoderms gesondert erscheinen. Es sind dies die Anlagen des Musculus temporalis und des Masseter, zwischen denen der Nervus maxillomandibularis herabzieht (vergl. Taf. XLIX/LIX, Fig. 6). Die dorsalen Abschnitte dieser Muskeln gehen aus der lateralen Wand der vorderen und der hinteren Mandibularblase hervor, doch lässt sich nach der Obliteration derselben nicht bestimmt sagen, dass die gesammte mediale Wand sich in das Vorknorpelgewebe der Schädelbasis umwandeln werde. Es ist sehr leicht möglich, dass auch Zellen der medialen Wand in die Bedingungen der Muskeldifferenzirung geraten, sich in der dorsoventralen Wachsthumsrichtung strecken und in Muskelzellen umwandeln. Der etwas concave, vordere Rand des Temporalisblastems ist auf der einen Seite des Schnittes zweimal getroffen. Medial vom axialen Mesoderm des Mandibularbogens verlaufen die Pterygoidvenen, welche das Blut aus den infraorbitalen und mandibularen Venen aufnehmen. Die dorsalen Abschnitte der Anlage des Temporalmuskels überlagert das Ganglion ophthalmicum, an dessen Aussenseite das axiale Mesoderm schon in früheren Stadien emporgewachsen ist. Gegenüber den prämandibularen Entodermleisten treten die buccalen (prämandibularen) Sinneslinien vor. Mit diesen ist auch der Stamm, der Nervus buccalis getroffen, der sich bis in diese Region bereits vom Ektoderm abgehoben hat. In früheren Stadien war er bis nahe an seinem Austritt aus dem Ganglion laterale des Facialis der Sinnesschichte des Ektoderms unmittelbar angelagert. Er ist, wie oben gezeigt wurde, unter der — etwas verdünnten — Basalmembran des Ektoderms ventralwärts vorgewachsen und hat diese nun gewissermaassen durchbrochen. Längs seiner freien Verlaufstrecke zweigen feinste Fibrillenzüge von ihm ab, die an die seitlichen Abschnitte der noch continuirlichen buccalen Sinneslinie herantreten. Letztere setzt sich nach vorn in die infraorbitale Sinneslinie des mit der Mesodermzunahme sich ausdehnenden Ektoderms fort.

Im Querschnitt 359 (30 μ) weist der vorderste Abschnitt des Kiemendarmes nach allen Seiten Ausladungen auf; ventralwärts jenen Entoblastkiel, der in früheren Stadien (vergl. Taf. LXIV/LXV, Fig. 1 und 15) dem Ektoderm unmittelbar angelagert war und von ihm durch vordrängendes Mesoderm abgehoben wurde (orales Darmende), zu beiden Seiten die an dessen ventrolateraler Wand beginnenden prämandibularen Entodermränder und an der dorsalen Darmwand zwei dorsolaterale, leistenförmige Erhebungen, die von der im Schnitte 353 vorhandenen dorsomedianen Vorwölbung ihren Ausgang nehmen, die präpterygoiden Entodermkanten. Ventral und dorsal von den prämandibularen Entodermkanten, in symmetrischer Anordnung,

die bekannten Ansammlungen freier Mesodermzellen, welche in immer dichter werdendem Gefüge das Vorknorpelgewebe der MECKEL'schen Knorpel bezw. der ganz rudimentären Pterygoidknorpel bilden. Dorsal von der zwischen den präpterygoiden Entodermleisten abgeplatteten dorsalen Darmwand erreicht der Schnitt gerade noch die birnförmige, abgeplattete Hypophyse und zwischen dieser und der Chorda dorsalis die Carotidenanastomose. Die paraxialen, noch reich mit Dotter beladenen und dichten Mesodermabschnitte bilden seitwärts in divergenter Wachsthumsrichtung zwei übereinander vortretende Flügel, von denen der dorsale die Sphenolateralplatte, der ventrale die Trabekel und den Processus anterior (trabecularis) des Palatoquadratums bilden wird. — Zu beiden Seiten sind die unter ganz anderen Wachsthums- und Differenzirungsbedingungen stehenden lateralen Abschnitte des paraxialen Mesoderms in ihrer ursprünglichen compacten Fügung erhalten und werden in ihrer dorsoventralen Wachsthumsrichtung Muskelfibrillen bezw. -fasern ausbilden. Eine Furche an der seitlichen Oberfläche sondert die dem vorderen und hinteren mandibularen Mesodermbezirke zugehörigen Abschnitte derselben. Von der vorderen Mandibularhöhle ist keine Spur mehr vorhanden. Aus ihrer seitlichen vorderen und dorsalen (vielleicht auch medialen, vergl. oben) Wand

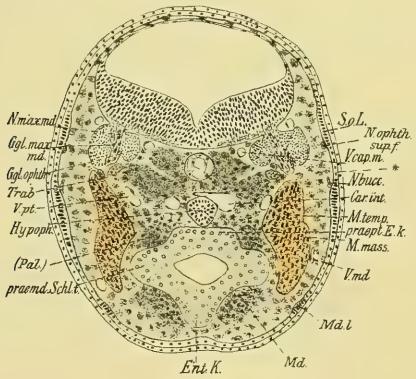

Fig. 359.

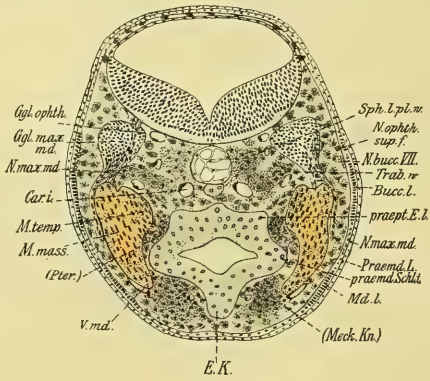

Fig. 360.

gehen die Muskelanlagen des Temporalis und Obliquus oculi superior hervor. Sobald die Muskeldifferenzirung einsetzt, wird auch die Abgrenzung gegen die dorsomedianen Abschnitte des paraxial entstandenen Mesoderms, welches in beengtem Wachsthume und ohne vorherrschende Wachsthumsrichtung Stützsubstanz bildet, eine vollkommen scharfe. — Medial von den Muskelanlagen verläuft die Vena pterygoidea. — Das Rautenhirn ist an der Stelle getroffen, wo sich in seine ventrolaterale Wand die Trigeminuswurzel einsenkt. Die beiden Ganglien des letzteren sind durch die motorische Portion getrennt, die in den Nervus maxillomandibularis übergeht. Medial liegt das Ganglion ophthalmicum, lateral das Ganglion maxillomandibulare. In der Nachbarschaft des ersteren sind noch Reste der Vena capitis medialis vorhanden. — An der dorsolateralen Oberfläche des Vorderkopfes lässt sich die supraorbitale Sinneslinie gegen die hypotische Linie hin verfolgen. Dieser verdickte Zellenstreifen wird vom Querschnitt senkrecht auf seine Verlaufsrichtung getroffen, die buccale (prämandibulare) Sinneslinie hingegen in schiefer Richtung. Mit letzterer verläuft der Nervus buccalis. An der ventrolateralen Oberfläche des Vorderkopfes ist die mandibulare Sinneslinie durchschnitten, welche von der hyomandibularen Linie abgezweigt ist und gegen die Unterlippe verläuft.

Der zweitnächste Schnitt der Serie à 15 μ (Textfig. 360) trifft die dorsale Wand des Kiemendarmes im Bereiche jener queren Einfurchung, die durch das allmähliche Vordrängen des Vorderhirnes und der Hypophyse entstanden ist. In dieser Rinne des Darmscheitels (vergl. auch Taf. LXIV/LXV, Fig. 19) liegt,

wie der Medianschnitt Taf. LXI, Fig. 6 zeigt, die quere Anastomose der beiden Carotiden (vergl. auch Taf. LXVI/LXVII, Fig. 6). Der an der Ventralseite der Chorda gelegene und bei der zunehmenden Einkrümmung und Ausdehnung des Hirnrohres aufgeworfene Fortsatz des Darmscheitels ist vom Schnitte gekappt worden. Dorsolateral sind den Carotiden jene in Auflockerung begriffenen medialen dotterreichen Abschnitte des paraxialen Mesoderms angelagert, in denen die Sonderung in die beiden oben erwähnten Zellgruppen des Vorknorpelblastems sich anbahnt. — Die präpterygoiden Entodermwülste weichen immer mehr auseinander; in der Furche zwischen ihnen und den prämandibularen Entodermrändern sammeln sich freie Mesodermzellen an. Der quere Durchmesser des Kiemendarmes (zwischen den beiden prämandibularen Schlundtaschen) ist etwas kleiner geworden. Ventral tritt jener Entoblastkiel vor, zu dessen beiden Seiten die Meckel'schen Knorpel entstehen. — An der Aussenseite des muskelbildenden axialen Mesoderms des Mandibularbogens ist der Nervus maxillomandibularis der Länge nach durchschnitten. Ihm gegenüber tritt die buccale (prämandibulare) Sinneslinie vor, die vom gleichnamigen Nerven versorgt wird. Der Nervus ophthalmicus superficialis ist in dieser Region ebenfalls frei geworden. Er versorgt die supraorbitale Sinneslinie. — Vom Ganglion ophthalmicum ist nur mehr der hintere Abschnitt zu sehen. Lateralwärts wölbt sich das mächtige Ganglion maxillomandibulare vor.

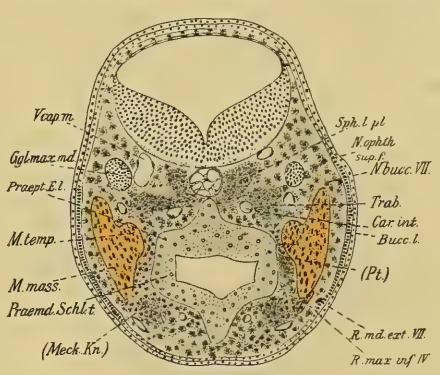

Fig. 361.

Im Schnitt 361 (zweitnächster Schnitt der Serie, 30 μ) weist der Kiemendarm eine sechseckige Begrenzung auf. Ventral und dorsal ragen median gestellte Ausladungen vor, ventral der Entoblastkiel, dorsal jene Vorwölbung zwischen den seitlichen Depressionen, die uns ebenfalls schon von früheren Stadien her bekannt ist. Dorsolateral treten die präpterygoiden Entodermfalten, ventrolateral die prämandibularen Schlundtaschen vor, denen distincte Ausladungen der Darmhöhle entsprechen. Auch dem ventralen Entoblastkiel entspricht nunmehr an der inneren Oberfläche des Kiemendarmes eine rinnenförmige Einsenkung (vergl. Taf. LXVI/LXVII, Fig. 8). Die an der Oberfläche des Entoderms sich anstauenden Gruppen freier Mesodermzellen sind ebenso gelagert wie im vorhergehenden Schnitte. Die pterygoide Zellgruppe ist die kleinste von allen. In der unmittelbaren Nachbarschaft dieser Zellgruppe tritt nach innen der geschlossene Zellcomplex des Musculus temporalis vor, der seitlich von jenem des Masseter überlagert ist und mit ihm am Ansatze (Meckel'scher Knorpel) breit zusammenhängt. Der Musculus masseter, der von dem eigentlichen mandibularen Mesoderm s. st., d. h. von dem hinter dem Nervus maxillomandibulare gelegenen Abschnitte des paraxialen Mesoderms gebildet wird, ist in seiner Hauptmasse getroffen. Nahe dem vorderen Rande des axialen Mesoderms, gegenüber der prämandibularen Entodermleiste, läuft die Fortsetzung des Nervus maxillomandibularis, der Nervus maxillae inferioris herab. Gegenüber dem letzteren ist jene mandibulare Abzweigung von der hyomandibularen Sinneslinie getroffen, die vom Ramus mandibularis (externus), einem Zweige des Nervus hyomandibularis des Facialis (*N. md. ext. VII.*) innervirt wird. Die buccale (prämandibulare) Sinneslinie erreicht der Schnitt in ihren dorsolateralen Abschnitten in schräger Richtung.

Der Schnitt 362 (60 μ) ist unmittelbar vor der ersten Schlundtasche durch den Kopf gelegt und trifft die mächtige Zellmasse des Palatoquadratums, welches medial und hinter dem axialen Mesoderm des Mandibularbogens gelegen ist und vom dichten vorknorpeligen Zellgefüge des Meckel'schen Knorpels noch

nicht gesondert werden kann. Das axiale Mesoderm des Mandibularbogens erscheint an der Stelle, wo später die gelenkige Verbindung zwischen dem Quadratum und dem Meckel'schen Knorpel entsteht, etwas aufgelockert. Der anfänglich so mächtige und einheitliche axiale Zellstrang ist an dieser Stelle zu einem dünnen Zellband geworden, welches bereits bei Jungfischen auf dem vorliegenden Stadium discontinuirlich angetroffen wird. Es bereitet sich also, genau so wie später in den Branchialbogen, die Sonderung der dorsolateralen Kaumusculatur von der ventrolateralen Musculatur des Trigeminus vor. Wahrscheinlich ist die mächtige Entwicklung der Vorknorpelherde das veranlassende Moment. An der Aussenseite dieses axialen Zellstreifens ist die Vena mandibularis durchschnitten, die wir an den vorhergehenden Schnitten bis zur Vereinigung mit der Vena infraorbitalis zur Vena pterygoidea verfolgen können. Auch zu beiden Seiten des immer niedriger werdenden ventralen Entoblastkieles sind Venendurchschnitte vorhanden. Diese ganz isolirt aufgetretenen Venenstrecken lassen sich noch nicht bis gegen die Vena mandibularis verfolgen. Dem ventralen Entoblastkiel entspricht an der inneren Oberfläche des Kiemendarmes jene ventromediane Vorwölbung, die sich durch die mit * bezeichneten Furchen (vergl. Taf. LXVI/LXVII, Fig. 8) seitwärts abgrenzt. Die Ausladungen der präpterygoiden Entodermfalten treten etwas mehr seitwärts vor. Sie endigen an der vorderen Wand der hyomandibularen Schlundtaschen, deren dorsale Abschnitte unmittelbar neben ihnen getroffen sind. Ueber dem dorsomedialen Ende der hyomandibularen Schlundtasche ist der erste Arterienbogen durchschnitten, der 25 μ weiter cranial in die Aortenwurzel übergeht (vergl. Taf. LXVI/LXVII, Fig. 6, 13). Der Durchschnitt der Aortenwurzel liegt seitlich von jener dorsomedianen Vorwölbung der Wand des Kiemendarmes. Dorsal von ihm sind zu beiden Seiten der Chorda noch dotterreiche Reste der paraxialen Mesodermflügel vorhanden, die sich nur ganz wenig auflockern. Aus diesen dotterbeladenen Zellen, die noch ganz indifferent, meist rundlich gestaltet sind, gehen die parachordalen Knorpelabschnitte (Balkenplatten) hervor.

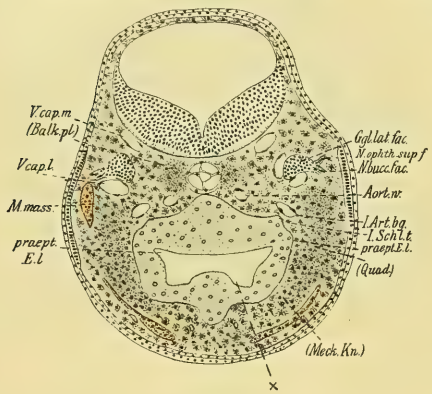

Fig. 362.

In der Nachbarschaft liegen die freien Mesodermzellen ganz regellos durcheinander und sind locker aneinander gefügt. Um so deutlicher treten jene geschlossenen, beengt wachsenden Proliferationscentren freier, zum Theil wohl auch neurogener Mesodermzellen (Vorknorpelherd des Quadratums) in Erscheinung, die also ganz unabhängig von den dorsomedianen Zellansammlungen auftreten und mit diesen nicht zusammenhängen. An der Aussenseite der Zellcomplexe ist auf der linken Seite noch der hintere Rand des Masseters zu sehen, der vom hinteren mandibularen Mesodermabschnitt geliefert wird. — Beiderseits ist ferner das Ganglion laterale (praevestibulare) des Facialis, und zwar gerade an der Abgangsstelle des Nervus buccalis, rechterseits auch der Nervus ophthalmicus superficialis durchschnitten. Ventral von diesem Ganglion tritt die Vena pterygoidea nach aussen und setzt sich in die Vena capitis lateralis fort. Diese ist nun zur Hauptvene geworden. Die Vena capitis medialis anastomosirt unmittelbar hinter dem Ganglion maxillomandibulare mit der Vena pterygoidea (in dem auf den Schnitt 356 folgenden Schnitte der Serie), wodurch vor allem das Blut aus dem supraorbitalen Venengebiete der Pterygoidvene zugeführt wird. Von dieser Anastomose weg wird die Vena capitis medialis immer schwächer und lässt sich nur eine kurze Strecke weiter verfolgen. — Die buccale Sinneslinie ist in ihren dorsolateralen Abschnitten getroffen, woselbst sie mit dem Anfange der supraorbitalen und — in den nächsten Schnitten —

mit der hyomandibularen Sinneslinie sowie mit dem hyomandibularen Schlundtaschenektodermpolster zusammenhängt.

Der zweitnächste Schnitt der Serie (Fig. 363) trifft bereits beiderseits die dorsolateralen Abschnitte der hyomandibularen Schlundtaschen, von denen, wie auch die Fig. 13, Taf. LXVI/LXVII zeigt, das eine Gewölbeconstruction bildende Ektoderm vorwiegend durch das Wachsthum des Mesoderms abgehoben erscheint. Unmittelbar neben der Basis der hyomandibularen Schlundtaschen endigen die präpterygoiden Entodermfalten. Die prämandibularen Entodermränder sind in ihren seitlichen Abschnitten getroffen. Beiden Ausladungen entsprechen an der inneren Oberfläche des Kiemendarmes deutliche Einsenkungen (vergl. Taf. LXVI/LXVII, Fig. 7, 8, 14, 15). Die ventrale Wand des Kiemendarmes zeigt jene durch beengtes Wachsthum bedingte wulstförmige Verdickung, die sich gegen die in epithelialer Umordnung begriffenen ventrolateralen, etwas entspannten Wandabschnitte durch tiefe Rinnen absetzt. In dieser Region ist das axiale Mesoderm des Mandibularbogens als dünner Zellenstreifen erhalten geblieben, aus welchem der platte Musculus intermandibularis hervorgehen wird. Auch das noch vorknorpelige Gewebe des Quadratums befindet sich zu beiden Seiten des Kiemendarmes, gegenüber den prämandibularen und präpterygoiden Ausladungen. Mit dieser Anlage hängt jene Zellenansammlung, die in den vorhergehenden Schnitten zwischen den beiden Schlundtaschen aufgetreten war (Pterygoidanlage) unmittelbar zusammen. Die ersten Arterienbögen sind an der Vorderseite der hyomandibularen Schlundtaschen durchschnitten. Etwa gegenüber den präpterygoiden Entodermfalten sind die mandibularen Sinneslinien getroffen, die vom Ramus mandibularis externus des Nervus hyomandibularis versorgt werden und peripher mit der buccalen, dorsalwärts mit der hyomandibularen Sinneslinie zusammenhängen. Dorsal vom Kiemendarm nehmen wir zu beiden Seiten der Chorda jene Ansammlungen frei gewordener, rundlicher, noch reich mit Dotterplättchen beladener und indifferenter Mesodermzellen wahr. Seitlich von diesen Anlagen der Parachordalknorpel (Balkenplatten) ist der Complex des Acusticofacialis getroffen. Die drei Componenten desselben zeigen die typische Anordnung: dorsal und medial das Ganglion acusticovestibulare, lateral und vorne das Ganglion laterale des Fascialis und ventral auf der dorsalen Kante der hyomandibularen Schlundtasche das Ganglion epibranchiale (hyomandibulare) des Facialis. In der Furche zwischen den beiden letzteren Ganglien verläuft die Vena capitis lateralis. Von der Vena capitis medialis sind nur noch spärliche Reste vorhanden, die durch Anastomosen mit der nun zur Hauptvene gewordenen Vena capitis lateralis in Verbindung stehen.

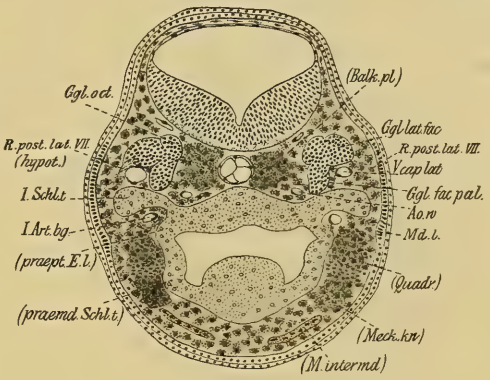

Fig. 363.

In Folge ihrer Ausbiegung (vergl. Taf. LXVI/LXVII, Fig. 5) werden die hyomandibularen Schlundtaschen in ihren seitlichen Abschnitten von Querschnitten zweimal, an ihren dorsalen und ventralen Theilen, getroffen (vergl. Schnitt 364, 45 μ). Der hinteren Oberfläche der dorsalen Abschnitte liegen breit die polsterförmig vortretenden hyomandibularen Ektodermverdickungen an, welche sich ventralwärts in die hyomandibularen Sinneslinien fortsetzen. Die ventralen Abschnitte der hyomandibularen Schlundtaschen sind auf Querschnitten nicht so leicht abgrenzbar, wie auf Längsschnitten. Immerhin zeigt sich aber, dass so wie es oben angegeben wurde, die ventralen Abschnitte der hyomandibularen Schlundtaschen etwa an

der Stelle gelegen sind, wo die Verdickung der ventralen Wand des Kiemendarmes ihr Maximum erreicht. Die noch einen ansehnlichen Blutstrom leitenden ersten Arterienbögen haben sich vom Entoderm, dem sie anfänglich dicht angelagert waren, bei der Vergrösserung des Mandibularbogens in freierer Spannung etwas abgehoben; sie verlaufen dicht hinter und etwas nach aussen vom Vorknorpelgewebe der Quadratknorpel und streben den ventrolateralen Randabschnitten der hyomandibularen Schlundtaschen zu. — Dorsal ist der Ursprung des Acusticofacialis getroffen, dessen Lateralisportion sich, wie es scheint, als erste in die seitliche Wand des Rautenhirnes eingesenkt hat. Der Ganglienkomplex wird vom Nervus hyomandibularis durchzogen und gesondert, der in schrägem Verlaufe an die seichte Furche herantritt, welche die hyomandibularen Schlundtaschen von dem zugehörigen Ektodermpolster oberflächlich abgrenzt. Es sind noch alle drei Componenten des Acusticofacialiscomplexes im Schnitte vertreten. Das in seinem vorderen Abschnitte freigelegte Ganglion Octavi hat den kleinsten Antheil. Auch das längs dem Nervus hyomandibularis gelagerte Ganglion hyomandibulare (epibranchiale) ist nicht in seiner Hauptmasse getroffen. Die Vena

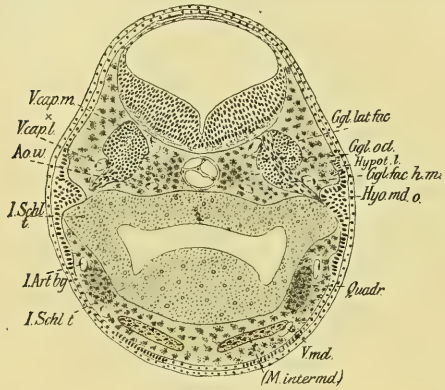

Fig. 364.

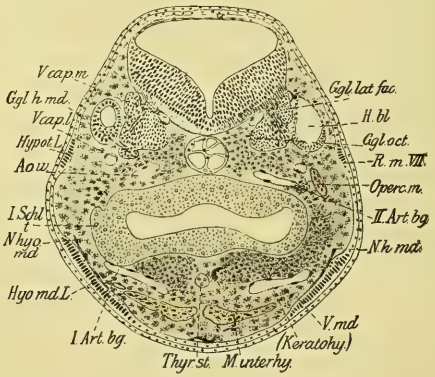

Fig. 365.

capitis lateralis zeigt ihr typisches Verhalten. Die mandibulare Sinneslinie ist nahe an der Stelle getroffen, wo sie von der hyomandibularen Sinneslinie abzweigt.

Der Schnitt 365 (60 μ) trifft den Kopf im Bereiche der Hyoidbögen. Rechterseits genau in der Furche zwischen den hyomandibularen Schlundtaschen, linkerseits erreicht er noch die ventrolateralen Abschnitte der ersteren. Rechterseits ist die mächtige Zellansammlung des Vorknorpelblastems des Keratohyale der Länge nach durchschnitten. An ihrer ventralen Oberfläche verlaufen die ersten Arterienbögen, von denen der eine (linkerseits) an der Stelle getroffen ist, wo er den Rand der hyomandibularen Schlundtasche überkreuzt. Zwischen den vorknorpeligen Keratohyalia ist der Stiel der Schilddrüsenknospe gelagert, deren kolbig verdicktes Ende den folgenden Schnitten angehört. Ventral von diesem Stiele sind die axialen Mesodermstreifen der Mandibularbögen bis an die Medianebene vorgewachsen und erscheinen unter einander und mit den axialen Mesodermplatten der Hyoidbögen vereint. Es liegen in dieser Region die ventralen Verbindungsstücke dieser beiden Visceralbögen vor. — Ventrolateral ist am Ektoderm die hyomandibulare Sinneslinie schräg durchschnitten. Beiderseits ist der Eintritt des zugehörigen Nerven zu sehen, welcher vom complexen Stamme des Nervus hyomandibularis abzweigt. Auch dieser sensorische Nerv hat sich ebenso wie der Nervus buccalis und ophthalmicus superficialis beim Breitenwachsthum des Vorderkopfes bereits eine Strecke weit vom Ektoderm getrennt, an dessen Sinnesschichte er ventralwärts vorgewachsen ist. Dorsolateral verläuft die hypotische Sinneslinie, welche nach vorne zu mit der hyomandibularen und

supraorbitalen Sinneslinie zusammenhängt. — Beiderseits ist der vordere Pol der Labyrinthblase gekappt. Medial von diesem ist das hintere Ende der Ein- bezw. Austrittsstelle des Acusticofacialis erreicht, dessen Ganglion eine birnförmige Begrenzung aufweist und im medialen Abschnitte erheblich verbreitert erscheint. Dieser Abschnitt gehört vorwiegend der Vestibular- und Lateralisportion an. Das Ganglion hyomandibulare (epibranchiale) des Facialis tritt an der Ventralseite des Ganglioncomplexes, neben der Vena capitis lateralis vor. — Die Aortenwurzel ist auf der rechten Seite an der Stelle durchschnitten, wo in sie der zweite Arterienbogen einmündet.

In der Ebene des Schnittes 366 (75 μ) liegt dorsal die Abgangsstelle des Recessus Labyrinthi, ventral die vordere Kuppe des Pericardium parietale. Sie ist also, wie ein Blick auf die Fig. 3, Taf. XLIX/L lehrt, ein wenig nach vorne geneigt. Der Recessus Labyrinthi geht annähernd aus der Längsmitte der sich rasch verlängernden Hörblase hervor, deren Boden — aus der Mitte der sich eindellenden Hörplatte hervorgegangen — auch nachher ein Wachsthumscentrum bildet und sich erheblich verdickt. Die Sonderung des Sacculus von der Lagena ist noch nicht vollzogen. Wie bei anderen derartigen Bläschenbildungen (Riechsack, Linse) prävalirt lange Zeit hindurch anhaltend das centrale Wachsthum und bahnt sich neue Wege. Eine Zellvermehrung an der lateralen Wand leitet unter Beengung die Bildung einer nach innen vortretenden Falte ein (×), deren Vorwachsen zur Sonderung der Bogengänge führen wird. Der Recessus Labyrinthi kann nur erheblich sich abplattend an der ventrolateralen Wand des Rautenhirnes emporwachsen. Der medialen Wand der Hörblase liegt zu beiden Seiten der Chorda, von dieser durch geschlossene Massen paraxialer Mesodermzellen getrennt, das Ganglion acusticum dicht an. — Zwischen der Hörblase und den dorsalen Rändern der hypobranchialen Schlundtaschen verläuft die Vena capitis lateralis (irrthümlich als *V.c.m.* beschriftet). Zugleich mit den dorsalen sind auch die ventralen Ränder und innersten (medialsten) Abschnitte der hyobranchialen Schlundtaschen getroffen, d. h. es sind die medialen vorderen Ränder der ersten Branchialbögen angeschnitten. An der vorderen Wand der Schlundtasche ist in dieser Region die eine Zellschichte des anfänglich soliden ektodermalen Schlundtaschenseptums vorhanden, welches den Innenrand des (ersten) Branchialbogens frei lässt. An der basalen Oberfläche des Entoderms sind die dorsolateralen Abschnitte der zweiten Arterienbögen durchschnitten. Die ersten Arterienbögen liegen zu beiden Seiten der Schilddrüsenknospe. Es sind dies jene ventralen Abschnitte, welche proximal von der Ursprungsstelle der primären zweiten Arterienbögen gelegen waren (Wurzelgefässe der primären Arterienbögen der beiden vorderen Visceralbögen) und nach Obliteration der letzteren zu Abschnitten der ersteren wurden. Den Kiemendarm umgeben die ventromedian mit einander vereinigten dünnen Zellplatten des axialen Hyoidmesoderms, welche sich bereits in die Muskelplatte des Operculums zu differenziren beginnt. Eine einzige paarige Sinneslinie, die hypotische Linie, durchzieht dieses Gebiet.

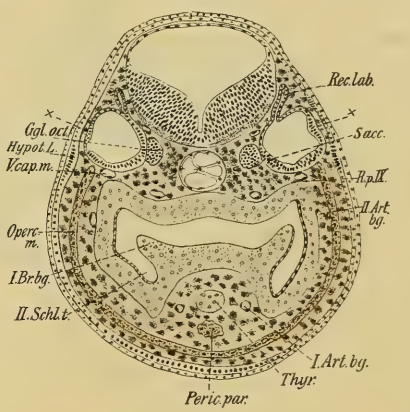

Fig. 366.

Der Schnitt 367 (60 μ) zeigt an der Stelle, wo im vorhin besprochenen Schnitte die parachordalen Ansammlungen indifferenter, mit Dotterplättchen beladener grosser Mesodermzellen gelegen waren, das erste Myotom, rings von freien Mesodermzellen umgeben, die zum Theile vom Angiosklerotom dieses Segmentes, zum Theile aber von der hinter dem Hörbläschen aufgetretenen Zellgruppe stammen, welch' letztere bei der Auflösung des ganz kurzen metotischen Abschnittes des unsegmentirten Mesoderms frei geworden

ist, zum Theil wohl auch von der Ganglienleiste dieses Gebietes herrühren. Diese Zellen werden sich am Aufbaue der Parachordalia und Labyrinthkapsel betheiligen. Das geräumige Bläschen ist etwa an der Grenze seines mittleren und hinteren Drittels durchschnitten. Seiner ventralen Wand liegt dicht die Vena capitis lateralis an. Die zweiten Schlundtaschen (ersten Kiemenspalten) sind in ihren caudolateralen Abschnitten getroffen, so dass der erste Branchialbogen durchgängig erscheint. Die ganze äussere, freie Oberfläche wird von einer dünnen ektodermalen Zellschichte ausgekleidet. Linkerseits weist der dorsale Abschnitt der Schlundtaschen einen medial gerichteten soliden Fortsatz auf, aus welchem das sogenannte Schlundtaschendivertikel wird. Diesem liegt unmittelbar das Ganglion epibranchiale des Glossopharyngeus auf, von welchem auf der etwas tiefer liegenden linken Seite des Schnittes ein aus spindeligen Zellen bestehender Fortsatz abgeht, der sich dem benachbarten dorsalen hyobranchialen Ektodermpolster zuwendet (rechte Seite). In den ventralen Abschnitten der ersten Branchialbögen beginnen sich die freien Mesodermzellen in arger Beengung dicht an einander zu fügen und die Keratobranchialia aufzubauen. Medial von diesen sind die ganz kurzen cranialen Truncusäste durchschnitten, die sich nach vorne in die beiden ersten Arterienbögen fortsetzen. Linkerseits ist der proximale Abschnitt des zweiten Arterienbogens, der sich in der auf Taf. LXVI/LXVII, Fig. 12 dargestellten Weise um den ventralen Rand der hyobranchialen Schlundtasche herumschlingt, eine Strecke weit der Länge nach getroffen. Die Kuppe des Pericardiums ist knapp an der Umschlagstelle abgetragen. Rechterseits ist an dessen Oberfläche das vordere Ende des dritten Myotomfortsatzes zu sehen. Das breite und platte axiale Mesoderm des Hyoidbogens lässt das Pericardium unbedeckt, von welchem sich fortwährend freie pleurogene Mesodermzellen ablösen. Dorsal reicht das caudalwärts erheblich verbreiterte axiale Mesoderm des Hyoidbogens, die Anlage der Opercularmuskulatur an die ventrolaterale Oberfläche der Labyrinthblase heran und überlagert die Vena capitis lateralis. Das axiale Hyoidmesoderm ist so wie jenes des Mandibularbogens dorsalwärts vorgewachsen. — Dass die Hörblase zu beiden Seiten des ersten Myotoms in so erheblicher Ausdehnung angeschnitten wird, während sie in früheren Stadien nur wenig das unsegmentirte Gebiet nach hinten überschritt, ist, wie bereits oben erwähnt, vor allem auf die Längenausdehnung dieses Gebildes zurückzuführen, die in Anpassung an die örtlichen Verhältnisse hauptsächlich in caudaler Richtung erfolgt.

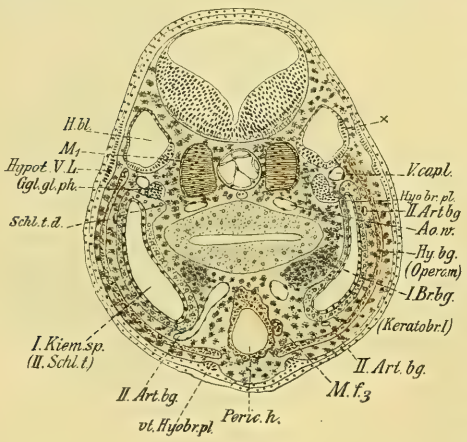

Fig. 367.

Der zweitnächste Schnitt der Serie (368) legt bereits das axiale Mesoderm und die Gefässanlagen der ersten Branchialbögen frei. Die axialen Mesodermstränge sind aus demselben Grunde wie die erste Schlundtasche im Schnittbilde 364 zweimal, in ihren dorsalen und ventralen Abschnitten der Länge nach schräg durchschnitten. Ihre dorsalen Abschnitte, die noch im Stadium 42 mit den vorderen Hälften der ersten Myotome mittelbar zusammenhingen, haben sich bei der Verbreiterung des Kiemendarmes vom Myotom gelöst. Die dorsalen Enden der auf diese Weise frei gewordenen axialen Mesodermstränge wachsen nun dorsalwärts an der Aussenseite der Labyrinthblase empor. Die ventralen Abschnitte endigen keulenförmig verdickt an der Seite des Pericardiums, in unmittelbarer Nachbarschaft mit den dritten ventralen Myotomfortsätzen, die auf weitem Wege hierher gelangt sind. Die langgestreckten Zellen der letzteren lassen keine

scharfe und einheitliche vordere Grenze derselben erkennen. Die dorsolateralen Abschnitte der in weiten, nach hinten convexen Bögen verlaufenden Mesodermstränge werden an ihrer Vorderseite von den Rami posttrematici des Glossopharyngeus gekreuzt, die sich in ihrem weiteren Verlaufe dicht an die vordere und mediale Seite dieser Mesodermstränge halten. Medial vom axialen Mesoderm, in charakteristischer Lagerung, verlaufen die primären Arterienbögen, die linkerseits nur streckenweise, rechterseits an der Einmündung in die Aortenwurzel freigelegt sind; auf dieser Seite sind auch einige Kiemengefässschlingen getroffen, welche den primären Arterienbogen mit dem in den nächsten Schnittbildern dargestellten secundären Arterienbogen, dem Vas afferens verbinden (vergl. Taf. LXVI/LXVII, Fig. 16, welche die plastische Reconstruction dieses Bogens darstellt). — Der Schnitt trifft auch die abnorme, offenbar ungünstig gelegene Gefässschlinge (*), die den ventralen Abschnitt des axialen Mesoderms in ähnlicher Weise überkreuzt, wie das normale Vas afferens die Hinterseite desselben. — Die zweiten Schlundtaschen, bezw. ersten Kiemenspalten sind der Länge nach durchschnitten. Ihre mediale Wand, welche die Vorder- und Aussenseite des ersten Branchialbogens überkleidet, bildet über den kleinen Gefässschlingen die Erhebungen der Kiemenknötchen (*K.kn.*). Zwischen dem dorsalen Schlundtaschenrande und dem Labyrinthbläschen verläuft die Vena capitis lateralis, auf der Oberfläche der vorderen äusseren Wand der zweiten Schlundtasche der zweite Arterienbogen, dessen ventrolaterale Abschnitte in weitem Bogen caudalwärts ausbiegen (vergl. Taf. LXVI/LXVII, Fig. 12). Gegenüber dem ventralen freien Rande der zweiten Schlundtasche tritt beiderseits eine polsterförmige Verdickung der Sinnesschichte des Ektoderms vor, welche offenbar durch Anstauung des Ektoderms von Seiten der ventralwärts sich verlängernden zweiten Schlundtasche zu Stande kommt, dann rasch weiter wächst. Es ist dies die Anlage der ventralen hyobranchialen Sinnesplatte, an welcher ein Zweig des Ramus posttrematicus des Glossopharyngeus endigt. Die seitlichen Abschnitte des Hyoidbogens (des Kiemendeckels) werden von der abgeplatteten axialen Mesodermplatte durchsetzt, die ventral einen verdickten, lebhaft proliferirenden Rand aufweist. Das Pericardium parietale wird von einer ganz dünnen Epithelschichte gebildet, mit welcher die zum grossen Theil von ihm abgelösten freien Mesodermzellen innig zusammenhängen. Es hat sich bereits in den vorhergehenden Stadien zu einem Bindegewebsepithel differenzirt, welches eine glatte freie und eine zackige, Protoplasmaausläufer aufweisende basale Oberfläche zeigt. (In der Abbildung schematisirt dargestellt.)

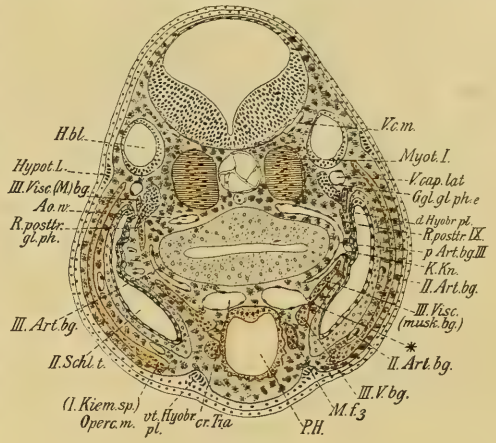

Fig. 368.

Der zweitnächste Schnitt der Serie (Fig. 369) trifft rechterseits das axiale Mesoderm des ersten Branchialbogens der ganzen Länge nach. Die dritten Arterienbögen sind beiderseits an ihrem ventralen Ursprunge aus dem Truncus arteriosus, linkerseits an der Einmündung in die dorsale Aortenwurzel durchschnitten. Der vorderen und seitlichen Oberfläche des axialen Mesoderms ist der Ramus posttrematicus Glossopharyngei dicht angelagert, er wird von den vorderen Gefässschlingen überkreuzt und lässt sich ventral bis an das hyobranchiale Ektodermpolster verfolgen. Der Kiemendeckel bietet ähnliche Verhältnisse dar, wie im Schnitte 368. Die breite axiale Mesodermplatte reicht bis an die Labyrinthblase empor und verdeckt die Ganglien des Glossopharyngeus. Zu diesen zeigt die Vena capitis lateralis ganz charakteristische

Beziehungen. Sie verläuft zwischen dem ventral und medial von ihr gelagerten Ganglion epibranchiale und dem dorsal von ihr vortretenden spindelförmigen Lateralganglion (*Ggl. lt. gl. ph.*). Ueber der Vene und der Hyoidmusculatur tritt der Fortsatz des Lateralisganglions an die hypotische Sinneslinie heran, längs welcher er oralwärts vorwächst und mit einem entgegenkommenden Ast des Facialis lateralis anastomosirt. Das Ganglion epibranchiale, dessen vorderen, dem dorsalen Rande der hyobranchialen Schlundtasche dicht angelagerten Abschnitt der Schnitt 367 aufwies, wird seitwärts von dem dorsalwärts emporwachsenden axialen Mesoderm des ersten Branchialbogens überlagert. Die beiden Ganglien liegen unmittelbar an der Aussenseite des ersten Myotomes, welches etwa in seiner Mitte durchschnitten erscheint. Medial von der Labyrinthblase finden sich noch Reste der Vena capitis medialis vor.

Von besonderem Interesse ist das Verhalten des Entoderms im Bereiche der Kiemenknötchen. Zwei bei 210-facher Vergrösserung angefertigte Abbildungen sollen dasselbe veranschaulichen (Taf. LXXVI/LXXVII, Fig. 1 und 2). Die eine Abbildung (Fig. 1) stammt von einem fast gleichaltrigen Jungfisch und trifft den ersten Branchialbogen ebenso der Länge nach, wie der Schnitt 367. Das Entoderm ist in diesem Stadium noch reich mit Dotterkörnchen beladen und an manchen Stellen erst in epithelialer Umordnung begriffen. Es lässt sich überaus scharf und deutlich von jener fast dotterkörnchenfreien ektodermalen Zellschichte unterscheiden und abgrenzen, welche vom Rande der Schlundtasche als Septum ins Innere vorgedrungen ist, dieselbe durchspalten hat und nun die Oberfläche der Kiemenspalte auskleidet. Es ist eine einfache Lage sich abplattender, cubischer Zellen, welche sich an der freien Oberfläche des Entoderms vorgeschoben hat. Ihr Protoplasma nimmt auch Kernfarbstoffe (im vorliegenden Falle Carmin) rasch an und hält sie bei regressiver Differenzirung sehr intensiv fest. An einer Stelle erscheint das Entoderm unterbrochen (O_2). Hier an der dorsalen und hinteren Wand der Schlundtasche hat sich die beim Längenwachsthum der Schlundtasche angestaute Sinnesschichte des Ektoderms schon in früheren Stadien genau so wie an der hyomandibularen Schlundtasche polsterartig vorgeschoben, das Entoderm theilweise verdrängt, so dass bei der Durchspaltung der Schlundtasche an dieser Stelle eine von hohen prismatischen oder cylindrischen Zellen der Sinnesschichte gebildete, engbegrenzte Stelle mit der ektodermalen Auskleidung der Kiemenspalte die Wand der letzteren bildet. Diese Stelle repräsentirt die (rudimentär bleibende) Anlage der dorsalen Hyobranchialplatte, welche genau so gebaut und entstanden ist, wie die ventrale hyobranchiale Sinnesplatte und das Hyomandibularpolster. — Schon am vorliegenden Schnitte sind an der vorderen Fläche des ersten Branchialbogens (an der medialen hinteren Wand der ersten Kiemenspalte bezw. der hyobranchialen Schlundtasche) ganz niedrige Vorwölbungen zu bemerken, unter denen ganz isolirt entstandene, alsbald aber mit den benachbarten Arterienbögen in Communication tretende capillare Gefässschlingen vorhanden sind. Dies sind die ersten im beengten Wachsthum des ekto-entodermalen Epithels entstandenen Anlagen der Kiemenknötchen und ihrer Gefässschlingen. — Bei einem nur wenig älteren Jungfisch (dieselbe Serie, nach welcher das auf Taf. LXVI/LXVII, Fig. 9—16 abgebildete Modell

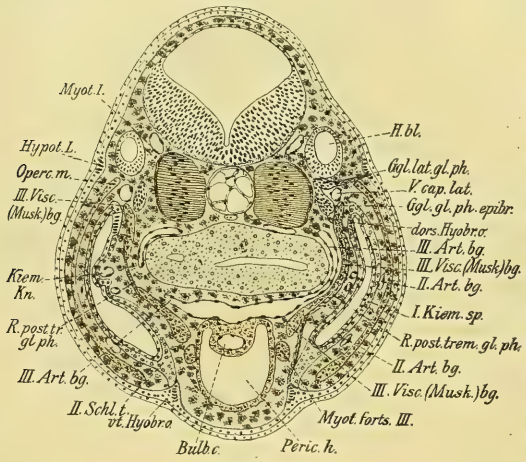

Fig. 369.

angefertigt wurde) bietet dieselbe Stelle das in Fig. 2 dargestellte Bild dar. Die beiden Schichten der epithelialen Begrenzung der Kiemenspalte und insbesondere der in ihrem Bereiche entstehenden Fransen sind noch deutlich zu erkennen und abzugrenzen. Wir sehen, dass auch das Entoderm sich abplattet und nun, nachdem einmal seine Differenzirung eingesetzt hat, rasch seinen Dottergehalt verarbeitet. Namentlich über den Gefässschlingen der Kiemenknötchen, unter so trefflichen Assimilations- und Wachsthumsbedingungen macht diese Umwandlung rasche Fortschritte, was wohl nicht anders zu erwarten ist. Es ist aber von Wichtigkeit, den gegebenen Moment festzuhalten, denn sobald einmal auch die Entodermzellen sich abgeplattet haben und auch dotterfrei geworden sind — schon in Stadium 45 — sind sie von den Ektodermzellen nicht mehr zu unterscheiden. Beim vorliegenden Jungfisch aber ist dies noch mit aller Sicherheit möglich. Wir sehen, dass das die Kiemenknötchen überkleidende Epithel aus zwei Schichten besteht: einer inneren, reichlich Dotterkörnchen enthaltenden und einer äusseren, dotterkörnchenfreien Zellschichte. Diese setzt sich am Eingang in die Kiemenspalte in die Sinnesschichte des benachbarten Ektoderms fort. Die innere Schichte erweist sich beim Vergleiche mit dem Schnitte sowie mit dem Verhalten noch jüngerer Stadien als ein ganz unzweifelhaftes Derivat des Entoderms. Sie ist durch die bei Besprechung des vorhergehenden Stadiums erwähnte Zellbewegung und Ausbreitung als primum movens an diese Stelle gelangt, an welcher im beengten weiteren Wachsthum die Kiemenknötchen entstehen (vergl. Taf. LXXVI/LXXVII, Fig. 6 und 7), welche daher als entodermale Kiemen zu betrachten sind. In Anbetracht der prinzipiellen Bedeutung dieser Befunde werden wir auch bei der Besprechung der Frontalschnitte, welche die Kiemenanlage quer treffen, auf diese Bilder verweisen. — Das Verhalten der dorsalen hyobranchialen Sinnesplatte ist im Schnittbilde 2 dasselbe, wie im Schnittbilde 1. —

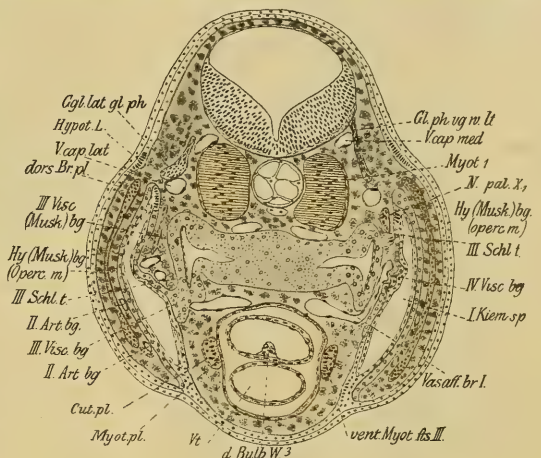

Fig. 370.

Der Schnitt 370 (90 μ hinter 369) erreicht die ersten Branchialbögen in ihren seitlichen und dorsalen, die dritten Schlundtaschen in ihren medialen Abschnitten. In dieser Region ist die geräumige Kiemendarmhöhle bis auf zwei enge seitliche Spalträume obliterirt. Rechterseits tritt der ventrale Rand der dritten Schlundtasche an die hintere Lamelle der durch das ektodermale Septum entzweigespaltenen zweiten Schlundtaschen heran. Diese Lamelle der zweiten Schlundtasche, welche, wie wir gesehen haben, die vorderen Kiemenknötchen überkleidet, reicht bei weiten nicht so weit ventralwärts und nach hinten vor, wie deren äussere Lamelle, die sich mit dem Kiemendeckel ventralwärts verlängert und caudalwärts erheblich verbreitert hat. Beide Lamellen gehen, wie die Schnitte 368 und 369 zeigen, am ventralen und dorsalen Rande der zweiten Schlundtasche bezw. der ersten Kiemenspalte in einander über. Zwischen dem ventralen Rande der dritten Schlundtasche und dem der ersten Kiemenspalte liegt also im Schnitte 366 ein ventrolateraler ehedem freiliegender Abschnitt der zweischichtigen ektodermalen Körperdecke vor, welcher durch das Vorwachsen des Kiemendeckels in eine so geschützte Lage gelangt ist. — Der Schnitt zeigt ferner die Lagebeziehungen der lateralen Gefässschlinge des äusseren Arterienbogens des ersten Branchialbogens zum ventralen Rande der dritten Schlundtasche. Dieses Gefäss, welches zum Vas afferens der Kieme wird

schlingt sich also zwischen dem axialen Mesoderm und dem ventralen Rande der dritten Schlundtasche dicht dem letzteren angelagert nach aussen, um dann an der Aussenseite des axialen Mesoderms dorsolateralwärts zu ziehen. Wie bereits dargestellt wurde, senkt es sich etwa an der Grenze zwischen dem mittleren und dorsalen Drittel des Branchialbogens, nachdem es nochmals die Hinterseite des axialen Mesoderms überkreuzt, in den primären Arterienbogen ein. — Ventral zeigt der abgebildete Schnitt den Ventriculus und Bulbus cordis geöffnet. An der vorderen Wand des letzteren ragt der distale Bulbuswulst III vor. Der basalen Oberfläche der Somatopleura liegt beiderseits der ventrale Fortsatz des dritten Dorsalsegmentes (Myotomfortsatz III) an, der in seiner caudalen Hälfte getroffen ist. An Durchschnitten lässt sich die verdickte, aus palissadenförmig aneinander gereihten Zellen bestehende mediale Wand, die Fortsetzung des Myotomes ganz deutlich von einer äusseren Schichte abgeplatteter Zellen unterscheiden, welche die Fortsetzung der Cutisplatte bildet (vergl. auch Semon, pag. 65). Dorsal ist der vordere Rand des ersten Myotomes getroffen. Linkerseits biegt in der Ebene des Schnittes ein erhalten gebliebener Rest der Vena capitis medialis um den Rand nach aussen und vereinigt sich an der seitlichen Oberfläche des Segmentes mit der Vena capitis lateralis zur Vena cardinalis anterior. Dies erfolgt medial und ventral von der gemeinschaftlichen (Lateralis) Wurzel des Glossopharyngeus-Vagus, die am nächsten Schnitte der Serie (combinirt eingezeichnet) mit der ventrolateralen Wand des Rautenhirnes in breiten Zusammenhang tritt.

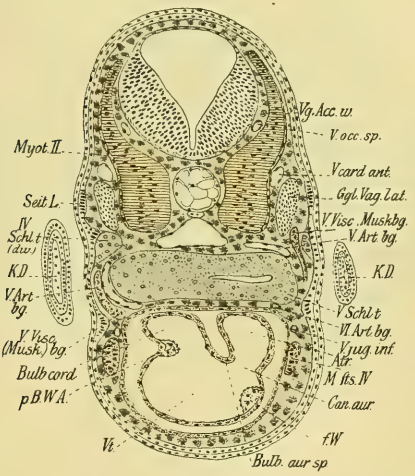

Fig. 371.

Der Schnitt 371 (150 μ) ist durch den dritten Branchialbogen (fünften Visceralbogen) gelegt, dessen axialer Mesodermstrang sich bereits in den vorhergehenden Stadien zuerst ventral vom Pericardium, dann dorsal von der vorderen Hälfte des zweiten Myotomes losgelöst hat. Dieser Visceralbogen stimmt also darin vollkommen mit den vorhergehenden überein. An der medialen Seite des axialen Mesodermstranges verläuft in typischer Weise der primäre Arterienbogen; die laterale Gefässschlinge (secundärer Arterienbogen) ist in diesem Visceralbogen noch nicht entstanden. Das dorsale freie Ende des axialen Mesodermstranges ist an der lateralen und hinteren Seite des noch unansehnlichen dorsalen Divertikels der vierten Schlundtasche (vergl. Taf. LXVI/LXVII, Fig. 13) an der Aussenseite des Vagusganglions frei und ungehindert emporgewachsen. Am letzteren lässt sich am vorliegenden Schnitte die epibranchiale von der Lateralportion nicht deutlich sondern. Erstere, das branchiomere Ganglion des fünften Visceralbogens, ist dem dorsalen Rande der vierten Schlundtasche bezw. jener in dessen Mitte entstandenen Ausladung (Anlage des dorsalen Schlundtaschendivertikels) unmittelbar benachbart. Medial und dorsal vom Vagusganglion ist die Vena cardinalis anterior durchschnitten — ganz nahe dem ersten Myocomma. — Die Ebene des Schnittes ist, wie bereits oben erwähnt wurde, ein wenig nach vorn geneigt. Medial vom vorderen Abschnitte des zweiten Myotomes ist die kurze Vena occipito-spinalis und dorsal von ihr der faserige, durch Zellansammlungen (Resten der Ganglienleiste) verdickte Strang der Vago-Accessoriuswurzel getroffen. — Der zwischen den vierten und fünften Schlundtaschen durchschnittene Kiemendarm erscheint fast vollständig obliterirt, nur auf einer Seite haben sich noch Reste des ehedem so geräumigen Lumens erhalten. Dieser vorübergehende Zustand kam erst in der letzten Entwicklungsphase zu Stande und betrifft vor allem den mittleren Ab-

schnitt des Kiemendarmes (vergl. auch Taf. LXI, Fig. 6). — Vom Herzen sind alle drei Abtheilungen eröffnet: die Vorkammer, der Ventrikel und der Bulbus cordis. Man überblickt auf solchen Schnitten ganz gut die Auskrümmung der Ventrikelschleife, an deren Concavität der Bulboauricularsporn vortritt, dessen First von einer ganz schmalen Zone der Ventrikelwand gebildet wird. Linkerseits tritt in die Herzkammer das Blut aus dem Vorhofe durch den Canalis auricularis ein, rechterseits verlässt es denselben durch das an der dorsalwärts gewendeten Kammerbasis gelegene Ostium Bulbi. Am ventralen Rande des letzteren, an einer verengten, das Wachsthum des Endocardiums zu Verdickungen zwingenden Stelle tritt der proximale Bulbuswulst A vor. An der linken Kammerwand ist die unter ähnlichen Wachsthumsbedingungen entstandene und ventralwärts verlängerte Anlage des fibrösen Wulstes durchschnitten. — Die an der seitlichen Oberfläche des Pericardiums gelegenen Myotomfortsätze haben sich vom vierten Segment abgelöst. An ihrer Dorsalseite entsteht die Vena hypobranchialis interna (jugularis inferior).

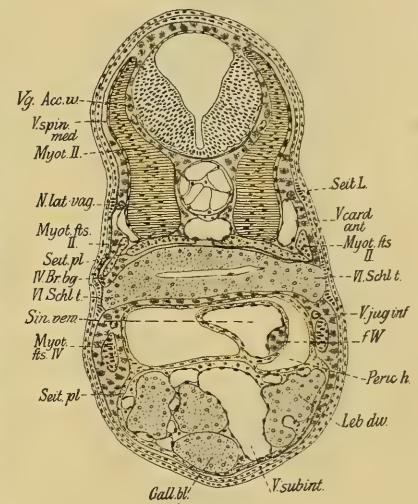

Fig. 372.

Der Schnitt 372 (120 μ) ist durch die hintere Hälfte des zweiten Segmentes, knapp vor dem zweiten Myocomma gelegt und trifft daher den vorderen dorsalen Rand der Seitenplatten, die sich von der hinteren Hälfte des zweiten Segmentes in genau derselben Weise wie von den folgenden Segmenten abgeschnürt und medialwärts gegen die ventrale Wand der Aorta verbreitert haben. Daraus ergiebt sich der so auffällige Unterschied mit dem Schnitte durch die vordere Hälfte des zweiten Myotomes (371), welcher bereits bei der Besprechung der früheren Stadien erörtert wurde. Es wurde ferner bereits bei der Beschreibung der Reconstruktion darauf hingewiesen, dass der vordere Rand der Seitenplatten um die sechsten Schlundtaschen herumbiegt und durch diese etwas zurückgeschoben wurde. Er wird daher von Querschnitten durch die sechsten Schlundtaschen dorsal und ventral von diesen erreicht. — Die sechste Schlundtasche ist im abgebildeten Schnitte rechterseits ihrer ganzen Länge nach, linkerseits nur in ihrem ventralen Abschnitte getroffen, so zwar, dass auf dieser Seite noch der dorsale Abschnitt des sechsten Visceralbogens zu sehen ist. — Von besonderem Interesse erscheint nun das Verhalten der hinteren Hälfte des zweiten Segmentes, von welcher ein kleiner Fortsatz hervorgesprosst ist und sich inzwischen genau so wie die folgenden Myotomfortsätze von seinem Mutterboden abgeschnürt hat. Unter ihm die strotzend gefüllte Vena cardinalis anterior, welche durch diesen zweiten Myotomfortsatz, solange er noch mit dem Myotom in Verbindung war, niedergehalten wurde und dessen Loslösung fördert. Sie kreuzt nun die Aussenseite der beiden vorderen Segmente in einem flacheren Bogen als früher (vergl. auch Taf. XLIX/L, Fig. 4). Der zweite Myotomfortsatz liegt so wie die folgenden auf der Aussenseite der Seitenplatten. Er reitet sozusagen auf dem dorsalen Ende der sechsten Schlundtasche (rechte Seite des Schnittes). In den sechsten Visceralbogen (linkerseits) erstreckt sich ein ventraler vorderer Fortsatz, der nun allseits von freien Mesodermzellen umgeben ist. — Der Herzschlauch ist an seinem Vorhofsabschnitt getroffen, der sich nicht allenthalben vom Sinus venosus abgrenzen lässt. An der linken Wand tritt der noch von dicht gestellten, freien Mesodermzellen gebildete sogenannte fibröse Wulst vor, der bis an die Sinusmündung heranreicht. Von der caudalen Seite her wölben die Leberdivertikel die Splanchnopleura des Herzbodens gegen die Pericardialhöhle vor.

Seitlich und ventral von der Leberplatte sind die Seitenplatten noch nicht in die beiden Lamellen gesondert. Die Leberplatte besteht noch aus zahlreichen fast ungehindert vorwachsenden Ausbuchtungen mit engem Lumen, deren Wand von grossen scholligen, reich mit Dotterplättchen beladenen Entodermzellen gebildet wird, die unter den günstigen Assimilationsbedingungen sich rasch vermehren. Terminale Gabelung und seitliche solide höckerige Ausladungen sind das erste Anzeichen der weiteren Verzweigung. Ventral ist bereits die Kuppe der noch kleinen, kugeligen Gallenblase getroffen, die verhältnismässig sehr rasch vorwächst und sich cranialwärts ausdehnt. Allenthalben sind die Leberdivertikel von den proximalen Abschnitten des Dottervenennetzes umsponnen. Linkerseits von der Gallenblase verläuft die mächtige Vena subintestinalis, die den grössten Theil des Dottervenenblutes dem Sinus venosus zuführt. Auch freie Mesodermzellen, die zum Theil vom Angiohämoblastem, zum Theil von der Splanchnopleura abstammen, sammeln sich zwischen den Leberdivertikeln an.

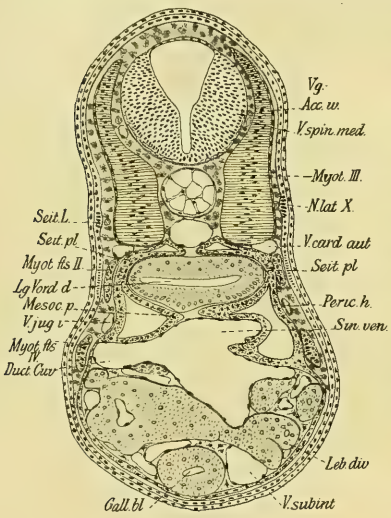

Fig. 373.

Der Schnitt 373 (45 μ) ist unmittelbar hinter den sechsten Schlundtaschen, an der Kiemenvor(der)darmgrenze durch den Jungfisch gelegt. Die schon seit dem Stadium 34 von den Dorsalsegmenten abgeschnürten Seitenplatten zeigen das für sie charakteristische Verhalten. Sie umgreifen zu beiden Seiten den Vor(der)darm, haben sich dorsal von diesem bereits bis zur Medianebene vorgeschoben, so dass es zur Bildung eines dorsalen Gekröses gekommen ist. Sie schmiegen sich an dieser Stelle dicht an die ventrolaterale Wand der Aorta, die eine Segmentbreite weiter cranial an der Vereinigungsstelle der beiden Aortenwurzeln, meist in der Höhe des ersten Myocommas — doch mit individuellen Schwankungen — ihren Anfang nimmt. In diesen dorsalen Abschnitten der Seitenplatten ist bereits das Cölom aufgetreten; zu beiden Seiten des dorsoventral abgeplatteten Vor(der)darmes sind deren Lamellen noch nicht auseinander gewichen. Ventrolateral vom Darm sind die pericardialen Abschnitte des Cöloms in paariger Anordnung, durch das Mesocardium posterius bezw. durch den Umschlag des Pericardabschnittes der Splanchnopleura (des myoepicardialen Mantels) in die den Darm überkleidende Lamelle derselben getrennt. — Zu beiden Seiten des Vor(der)darmes sind die beiden Blätter der Seitenplatten bereits gesondert, aber noch nicht auseinandergewichen, in ihren ventralen Abschnitten dagegen sind sie erst in Differenzirung begriffen. Der von ihnen umschlossene Vor(der)darm ist seiner ganzen Länge nach durchgängig geworden. Der typisch cänogenetische Vorgang des vorübergehenden, durch die Functionslosigkeit ermöglichten Verschlusses ist abgelaufen. Das Lumen reicht bis in die Gegend der vierten Schlundtasche vor und ist nur etwa in der Mitte des Kiemendarmes unterbrochen. — Der Vorderdarm bildet im Durchschnitte ein quergestelltes, langgezogenes Oval. Knapp neben der Medianebene zeigt seine ventrale Wand eine kleine Vorwölbung. Es ist daselbst die noch ganz unansehnliche Lungenbucht angeschnitten, die der nächste Schnitt zeigen wird. Die Asymmetrie dieser Ausladung wird in letzter Instanz durch die Asymmetrie des Herzschlauches bedingt, welche bei der so erheblichen dorsoventralen Einengung des Darmlumens von besonderem Einflusse ist. Zwischen den beiden Umschlagsfalten des Pericardiums ist die ventrale Wand des Vorderdarmes der dorsalen Wand des Sinus venosus unmittelbar benachbart. Letzterer ist am Uebergange in den Vorhofsabschnitt durchschnitten.

Ventral und zu beiden Seiten münden in ihn die weiten Gefässstämme der Subintestinalvene und der beiden Ductus Cuvieri ein, von denen der linke knapp nach der Passirung der Seitenplatten durchschnitten ist. Von der Leber sind nun auch die in der Mitte gelegenen, zum Theil noch dem Sinus venosus unmittelbar angelagerten Wandabschnitte getroffen. Das Lumen der Gallenblase ist eröffnet. Nach allen Richtungen schieben sich die Leberdivertikel vor. An der Aussenseite der Somatopleura bemerken wir in der Nachbarschaft der Durchschnittstelle den Ductus Cuvieri, cranial von diesem die Querschnitte der vierten Myotomfortsätze und — durch die Vena hypobranchialis interna von diesen getrennt — die Längsschnitte durch jene hinteren Schenkel der zweiten Myotomfortsätze, die hinter den sechsten Schlundtaschen an der Aussenseite der Somatopleura, in der Nachbarschaft des vorderen Seitenplattenrandes ventralwärts vorgewachsen sind — genau so, wie wir dies bei den folgenden Myotomfortsätzen in früheren Entwicklungsstadien beobachten konnten. In der Spalte zwischen den Seitenplatten und den ventralen Kanten der in ihren vordersten Abschnitten durchschnittenen dritten Myotome (Dorsalsegmente) — von denen sich die ventralen Fortsätze bereits abgeschnürt haben — verläuft die Vena cardinalis anterior. Auch die Vena occipitalis medialis lässt sich noch in dies Gebiet verfolgen, desgleichen der an ihrer dorsalen Seite verlaufende Strang der Vago-accessorius-Wurzel (Vagus descendens), die nahe dem dritten Myocomma sich verliert. Nirgends lässt sich noch eine Verbindung mit dem Hirnrohre mit Sicherheit constatiren. Gegenüber der Mitte der Myotome erscheint der Strang durch anhaftende Reste der Ganglienleiste etwas zellreicher; so kommen die spindelförmigen Anschwellungen zu Stande, die auf Taf. XLIX/L, Fig. 5 dargestellt sind. Ungefähr in einer Frontalebene mit dem ventralen Rande der Chorda dorsalis verläuft dicht neben dem Seitenlinienstreifen der Ramus lateralis des Vagus.

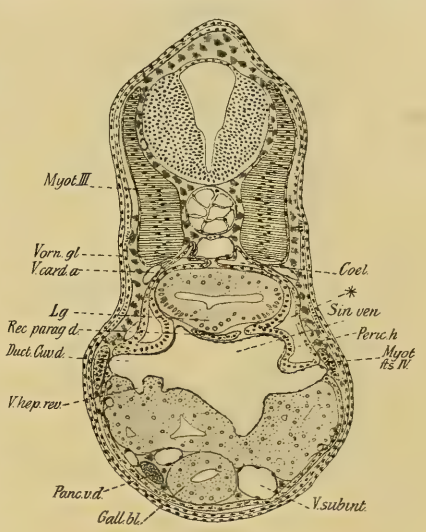

Fig. 374.

Der nächstfolgende Schnitt der Serie bietet das in der Textfig. 374 dargestellte Verhalten dar. Etwa gegenüber der Mitte des dritten Dorsalsegmentes beginnt der Vornierenglomerulus. In früheren Stadien war dieses Gefässnetz unmittelbar der dorsalen Darmwand aufgelagert, nun ist es durch die vorwachsenden Seitenplattenränder von ihr vollends getrennt worden. Das Lumen des Vor(der)darmes bildet eine in frontaler Ebene eingestellte Spalte, von welcher etwas rechts neben der Medianebene ein noch ganz unansehnliches Divertikel abgeht. An der äusseren Oberfläche des Vorderdarmes entspricht dieser Stelle eine kleine Vorwölbung, welche die Anlage der Lungen repräsentirt (vergl. Taf. LXVI/LXVII, Fig. 9). Neumayr (1904) hat von einem gleichaltrigen Stadium einen Schnitt durch die Lungenbucht abgebildet (Fig. 21), in welchem zwei niedrigere Epithelzellen eine minimale Vorwölbung an der basalen (äusseren) Oberfläche und eine markante Einsenkung an der freien, inneren Fläche bilden. Wahrscheinlich handelt es sich um eben getheilte Zellen, die in Folge der oben angegebenen Umstände an der für die Entlastung der Wachsthumsspannung an jener Concavität günstigen Stelle nicht mehr die hochcylindrische Gestalt der Nachbarn erreichen. Besonders auffällig ist in beiden abgebildeten (und den nachbarlichen) Schnitten die dichte Anordnung der die seitliche Wand bildenden Zellen, die ganz schräg eingestellt sind. Die ganze Seitenwand des sich verjüngenden hinteren Kiemendarmendes weist eine solche Anordnung der Zellen auf, an ihr klingt

sozusagen jenes beengte Wachsthum, welches die Fältelung, im vorliegenden Stadium zum Schlusse noch die Bildung des siebenten Schlundtaschenpaares bedingt, ab, und man kann sich bei der Analyse dieser Erscheinung ganz leicht vorstellen, wie dieser nach hinten wirkende Seitendruck im Vereine mit der Beengung in der Concavität einen mittleren Zellcomplex der ventralen Wand zur Vorwölbung bringt, ohne dass daselbst etwa eine circumscripte initiative Proliferation an einem solchen Locus minoris resistentiae eintreten müsste. Das Wachsthum beschreitet in einer Massenwirkung einen Ausweg, welcher auch durch die Nachbarschaft vorgeschrieben wird.

Der die Lungenknospe vortreibende Entodermabschnitt geht aus dem Rande der sogenannten Grenz- oder Abschnürungsfalte früherer Stadien hervor und war in früheren Stadien der Wandung des Sinus venosus breit angelagert. Nun wird er von diesem durch eine geschlossene, keilförmig zugeschärft emporreichende Duplicatur der Splanchnopleura, durch das craniale, freie Ende des Recessus paragastricus dexter getrennt. Nur rechterseits von diesem Gebilde liegt die Sinuswand noch unmittelbar der Darmwand an. Zu beiden Seiten schlägt sich die Splanchnopleura — linkerseits unter Bildung einer faltenförmigen Einsenkung — von der Wand des Sinus venosus auf die Darmwand über. Der Sinus ist in seiner grössten Ausdehnung quer durchschnitten. Die beiden Ductus Cuvieri sind in ihren proximalsten Abschnitten, bei der Passirung der Seitenplatten durchschnitten. Die Durchbruchsstelle wird zum Theil von den vierten Myotomfortsätzen, die vor den beiden Gefässen liegen, überlagert. Die ventrale und hintere Wand des Sinus venosus ist den kleinen centralen Leberdivertikeln dicht angelagert. Ventral von der Leber die Gallenblase, an deren rechter Seite sich die rechte ventrale Pancreasknospe vorschiebt. Links von der Gallenblase die Vena subintestinalis.

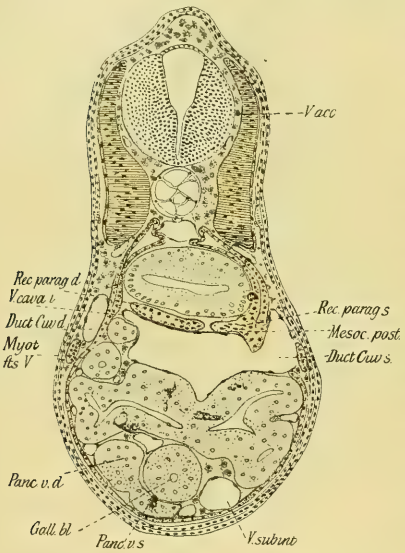

Fig. 375.

Der drittfolgende Schnitt der Serie 375 zeigt in seinen dorsalen Abschnitten keine wesentliche Veränderung. — Der Vorderdarm beginnt stärker nach der linken Körperseite (im Bilde rechterseits) auszuladen. Seine im Schnitte 373 noch frontal eingestellte Axe dreht sich etwas im Sinne des Zeigers einer Uhr. Der Umschlag der Splanchnopleura vom Sinus venosus auf die Darmwand vollzieht sich in derselben Weise wie im Schnitte 374. Er rückt nun immer weiter seitwärts und erfolgt rechterseits in der ventralen Nachbarschaft des Sinus venosus bereits von der Leber auf den Vorderdarm. In dieser Hinsicht besteht eine Asymmetrie, denn auf der anderen Körperseite liegt in gleicher Höhe die Mitte der Durchbruchsstelle der Seitenplatten (Durchtritt des Ductus Cuvieri). Diese Asymmetrie wird dadurch hervorgerufen, dass die Leberdivertikel hauptsächlich gegen die Pericardialhöhle und gegen die rechte Körperseite hin vorwachsen. Hierbei wird einerseits der Ductus Cuvieri ein wenig gehoben, andererseits das benachbarte Entodermmassiv zurückgedrängt. Links bleibt also der proximale Abschnitt des Ductus Cuvieri in seiner früheren Lagerung. — Zwischen dem Sinus venosus und der ventralen Wand des Vorderdarmes gewahren wir nun zwei neben einander gelegene isolirte Splanchnopleuraduplicaturen, eine grössere auf der rechten Körperseite und eine kleinere auf der linken. Erstere überschreitet die Medianebene und repräsentirt sich als eine geschlossene Falte. — Diese beiden Durchschnitte gehören den beiden paragastrischen Recessusbildungen an. Zwischen

dem Recessus paragastricus dexter und der sich von der Leber auf das Vorderdarmepithel umschlagenden Splanchnopleura bildet der Sinus venosus eine Ausladung. Dies ist die Eintrittsstelle der erst im Entstehen begriffenen Vena cava inferior. Auf dieser Seite ist der Ductus Cuvieri an der Aussenseite der Somatopleura, bezw. der Seitenplatten durchschnitten. Seiner ventralen und caudalen Wand liegt der fünfte Myotomfortsatz an. Ventral ist das enge centrale Lumen des Leberstieles schräg durchschnitten, in welches die Lebergänge einmünden. Zwischen der Gallenblase und den Seitenplatten haben sich die miteinander zusammenhängenden ventralen Pancreasknospen vorgeschoben.

Mit dem Schnitte 376 (30 μ) nähern wir uns bereits dem Grunde jener queren Furche bezw. Falte (vergl. Taf. LXI, Fig. 6), die bei der Verengung und intussusceptionellen Verlängerung des anfänglich kurzen, trichterförmig gestalteten Vorderdarmabschnittes des Entodermrohres entstanden ist und zwischen der ventralen Wand des letzteren und der vorderen Wand des ventralen Darmlumens bezw. der Leberanlage eingreift (vergl. auch Taf. LXI, Fig. 5). Die Schiefstellung, bezw. die linksseitige Ausbiegung des Vorderdarmes wird immer deutlicher. Die Leber entfaltet sich, wie schon oben angegeben wurde, hauptsächlich nach rechts hin (im Bilde linkerseits). Ventral von der Leberplatte und ihren Divertikeln ist der proximale Abschnitt der Gallenblase durchschnitten, vor welcher ventral und rechts der epitheliale Wandabschnitt des ventralen Darmlumens liegt, aus welchem in beengtem Wachsthum die beiden ventralen Pancreasknospen hervorgewachsen sind. Zu beiden Seiten ist ventral bereits das Entodermmassiv angeschnitten, von dem sich diese Entodermabschnitte bereits abgeschnürt haben. Sie sind von ihm durch Spalten getrennt, in denen Dottervenen verlaufen. In diese hufeisenförmige Abschnürungsfurche, die ventral und zu beiden Seiten zwischen dem Entodermmassiv und den einzelnen Gebilden, die aus der vorderen Wand des ventralen Darmlumens hervorgesprosst sind (ventrale Pancreasdivertikel, Gallenblase, Leberdivertikel) eingreift, senken sich nun zu beiden Seiten solide, plattenförmige Fortsatzbildungen der Seitenplatten, die freie Gelegenheit zum Vorwachsen benützend, ein, deren erstes Auftreten wir bereits an den Schnitten 317—319 bemerkt haben. Sie werden von Querschnitten schräg getroffen und stellen die ventralen Ausläufer der beiden Recessus paragastrici dar. Im abgebildeten Schnitte sehen wir linkerseits das ventrale Ende des Recessus paragastricus dexter, rechterseits dorsal und ventral von der Leber ebensolche geschlossene Falten im Durch- bezw. Schrägschnitte, die, wie die folgenden Schnitte lehren, den zwischengelagerten Abschnitt der Leberplatte vom Vorderdarme bezw. vom Entodermmassiv abheben. Der dorsale Abschnitt lässt sich cranialwärts bis an den im Schnitte 375, medial vom Umschlag des Pericardiums gelegenen Abschnitt des Recessus paragastricus sinister verfolgen. Der zwischen dem Vorderdarme und der Leberanlage gelegene, mittlere Abschnitt des Recessus paragastricus dexter gewinnt auch caudalwärts an Ausdehnung und stellt sich der Ausbiegung des Vorderdarmes entsprechend schief ein. Sein medialer Rand gehört der linken Körperseite an und reicht dicht an den freien Rand des Recessus paragastricus sinister heran. Der rechte Rand ist etwas abgeplattet, keilförmig verbreitert und der indifferenten Splanchnopleura, die sich glatt von der Leber-

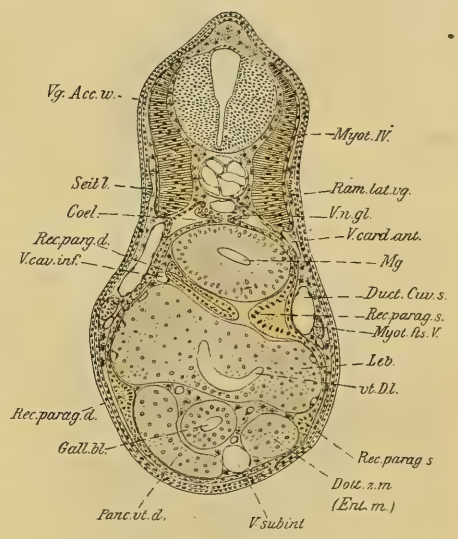

Fig. 376.

anlage auf die rechte Wand des Vorderdarmes hinüberschlägt, unmittelbar benachbart. In der ventralwärts geöffneten Furche zwischen diesen beiden Splanchnopleuraabschnitten entsteht die Vena cava inferior, vorläufig eine zipfelförmige Ausladung des Sinus venosus. — An der Aussenseite der Somatopleura sind beiderseits in der Nachbarschaft der fünften Myotomfortsätze die Ductus Cuvieri durchschnitten, linkerseits an der Einmündungsstelle der Vena cardinalis anterior. Dorsal trifft der Schnitt schräg die dritten Myocommata, deren Ebenen ein wenig mit einander nach vorn convergiren und mit der Längsaxe nach hinten offene Winkel bilden. Dorsal und lateral sind die dritten, ventral und medial die vierten Myotome durchschnitten. Medial von der ersteren verlieren sich die Vago-Accessoriuswurzeln.

Der zweitnächste Schnitt der Serie — 377 — legt den Scheitel jener queren Falte frei, deren dorsales Blatt von dem nach links sich ausbiegenden und rasch verlängernden Vorderdarme und deren ventrales Blatt von der benachbarten Wand des ventralen Darmlumens gebildet wird, deren Derivat die Leberanlage ist. Diese Querfalte ist aus dem First der ehemaligen Grenzfalte hervorgegangen. Infolge der Ausbiegung nach links ist auch diese Falte schief eingestellt, ihr First gehört zum grossen Theile der linken Körperhälfte an. Das Epithelrohr des Vorderdarmes erscheint am Durchschnitte oval begrenzt, seine Längsaxe bildet mit der Medianebene einen ventralwärts offenen, spitzen Winkel. Im Bereiche des ventralen Darmlumens sind zwei Oeffnungen vorhanden, die mit diesem communiciren. Die dorsale derselben führt in den noch ziemlich weiten Leberstiel, in welchem die einzelnen Divertikellumina, die primitiven Lebergänge einmünden. Die ventrale ist die trichterförmig erweiterte Oeffnung der Gallenblasenhöhlung. Den Pancreasknospen entsprechen ganz minimale Ausladungen des Lumens, die im Schnitte nicht getroffen sind. Zum grössten Theile sind diese Knospen solid. — Zu beiden Seiten des Leberstieles sind Leberdivertikel angeschnitten, ein kleines auf der linken und eine grössere Lappenanlage auf der rechten Körperseite. Dieser letztere verästelt sich dann zum sogenannten Lobus venae cavae hepatis, so benannt nach der an seiner Dorsalseite entstehenden unteren Hohlvene, die ihm stets dicht angelagert ist. Die Concavität jener Darmkrümmung wird sofort von den Leberdivertikeln ausgenutzt. Dorsal und ventral sind diese Leberdivertikel durch medialwärts vorgreifende Splanchnopleuraduplikaturen von der Nachbarschaft isolirt. Es sind dieselben Bildungen, die auch der vorhergehende Schnitt aufwies. Sie sind nur entsprechend der Verkleinerung des angeschnittenen Divertikels näher an einander gerückt und werden in den nächsten Schnitten in einander übergehen, indem sie die Kuppe der betreffenden Divertikelbildung vom Entodermmassiv wenigstens theilweise abheben. Auch auf diesem Schnitt macht sich der Grössenunterschied der beiderseitigen Faltenbildungen — es handelt sich um die noch soliden (geschlossenen) Falten der Recessus paragastrici — in auffälliger Weise bemerkbar. Der linke Recessus ist schmal; dies hängt mit dem geringeren Wachsthume der Leber nach links hin, sowie mit der Ausbiegung des Darmes nach dieser Seite zusammen. Der rechte Recessus hin-

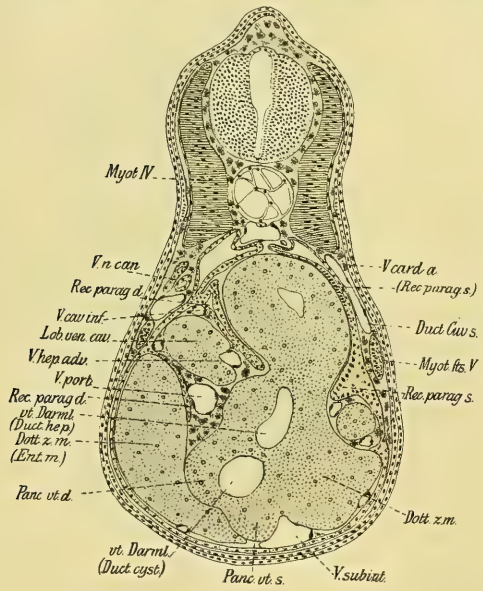

Fig. 377.

gegen greift tief in die weite Concavität zwischen der Leber und dem Vorderdarme (dorsal), dem Entodermmassiv (ventral) von der Seite her ein. Der Schnitt trifft nun auch — zum Unterschiede vom Schnitt 371 — den Beginn des dorsalen Abschnittes des rechten Recessus, der sich durch die Region der vorhergehenden Schnitte bis ans Mesocardium posterius als abgeplattete Tasche verfolgen lässt (vergl. Fig. 374). Es ist also der craniale Rand des Einganges in jene Bucht getroffen, die der zweitnächste Schnitt der Serie (378) weit eröffnet. Wir bezeichnen diese Falte als Plica paragastrica. Auf diesem Schnitte ist der Lobus venae cavae ganz nahe seiner Kuppe abgekappt. Die Vena cava lässt sich noch nicht bis in die Ebene des Schnittes verfolgen. Der Faltenraum des Recessus paragastricus theilt sich in zwei Ausladungen, eine ventrale, die zwischen der Anlage des Lobus venae cavae und dem Vorderdarm eingreift, und eine dorsale. Der ventrale Abschnitt oder besser der mittlere des Recessus wird im nächsten Schnitte in den zwischen dem Lobus venae cavae und dem Entodermmassiv eingreifenden ventrolateralen Abschnitt übergehen. Auf diesem Abschnitte liegt sozusagen der Lobus venae cavae auf und wird durch ihn — wenigstens theilweise, in seinen seitlichem Abschnitten — von dem Entodermmassiv isolirt. Der freie mediale, ventrale Rand des zwischen dem Lobus venae cavae und dem Vorderdarme eingreifenden mittleren Recessusabschnittes lässt sich entlang dem Rande der in den vorhergehenden Schnitten getroffenen cranialen taschenförmigen Ausladung continuirlich bis in den Grund der im vorliegenden Schnitte an der Seite des Vorderdarmes dorsalwärts vorgreifenden und die Splanchnopleura vom Darme abhebenden Bucht verfolgen. — Dieser letztere Abschnitt bildet also den dorsalen Ausläufer des Recessus paragastricus dexter, den wir in den nächsten Schnitten weiter caudalwärts verfolgen werden. Gegenüber diesem dorsalen Ausläufer, ein wenig medial, ist auf der linken Seite an der Splanchnopleura eine lebhafte Zellproliferation bemerkbar, die zu einer Verdickung derselben führt. Dieser verdickte Zellstreif lässt sich durch alle vorhergehenden Schnitte zurück bis in die Ebene des Schnittes 376 verfolgen, in welchem er unmittelbar an den dortselbst getroffenen mittleren Abschnitt des Recessus paragastricus sinister anschliesst. An einer Stelle, die unterhalb des im Schnitte 377 getroffenen linken Leberdivertikels gelegen ist, ragt noch ein schmaler Fortsatz der Splanchnopleura vor, der dem dorsoventral verlaufenden Recessus paragastricus sinister angehört und dieses Leberdivertikel vom Entodermmassiv sondert. An dieser Stelle gehen also die beiden im Schnitte 377 getroffenen Abschnitte des linken Recessus unmittelbar in einander über. Sehr deutlich tritt am abgebildeten Schnitte jene Ausbiegung der Vorderdarmanlage nach links hin in Erscheinung, die auch bis zu einem gewissen Grade auf das benachbarte, plastische Entodermmassiv zurückwirkt. Das ventrale Darmlumen, in welches von der cranialen Seite her der Leberstiel und der noch ganz kurze Gallenblasengang einmünden, steht mit dem dorsalen in enger Communication. Die Abgangsstelle desselben wird bei der Längenzunahme des Vorderdarmes immer weiter zurückgeschoben. In die Concavität dieser Ausbiegung drängt sich die Leber, vor allem der Lobus venae cavae und der Recessus paragastricus dexter ein. Letzterer füllt die zwischen

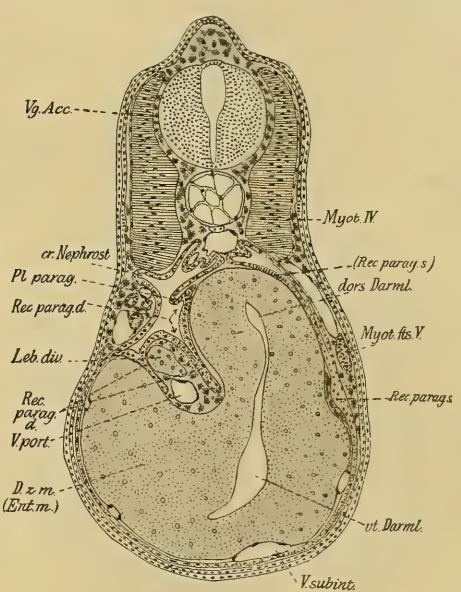

Fig. 378.

der Leber und dem Vorderdarme einerseits, dem Entodermmassiv anderseits eingreifende Spalte (vergl. Taf. XLIX/L, Fig. 5) aus. — Medial und ventral vom Lobus venae cavae, zwischen diesem und dem Entodermmassiv entsteht die Vena portae. Das ehedem so engmaschige Netz der Dottervenen erscheint erheblich reducirt. Wir zählen nur wenige Durchschnitte. Um so grösser ist das Caliber der Subintestinalvene, die aus den mehr caudal gelegenen Abschnitten des Dottervenennetzes das Blut sammelt. Das Dottervenennetz ist bei fortschreitender Verdickung der Bauchdecke sichtlich in Rückbildung begriffen. Die Dottersackathmung wird eben allmählich durch die ergiebigere Kiemenathmung ersetzt. — Der vorliegende Schnitt trifft ferner auf der einen Seite ventral von der hinteren Hälfte des vierten Segmentes den cranialen Vornierentrichter, der gegenüber der Mitte des fünften Segmentes entstand, durch das beengte zur Aufknäuelung führende Längenwachsthum des Canalsystemes jedoch etwas nach vorne gedrängt wurde. Auf der anderen Seite des leicht gekrümmten Jungfisches ist die Einmündung der Vena cardinalis anterior in das die Vorniere umspinnende Venennetz bezw. der Anfang des Ductus Cuvieri getroffen.

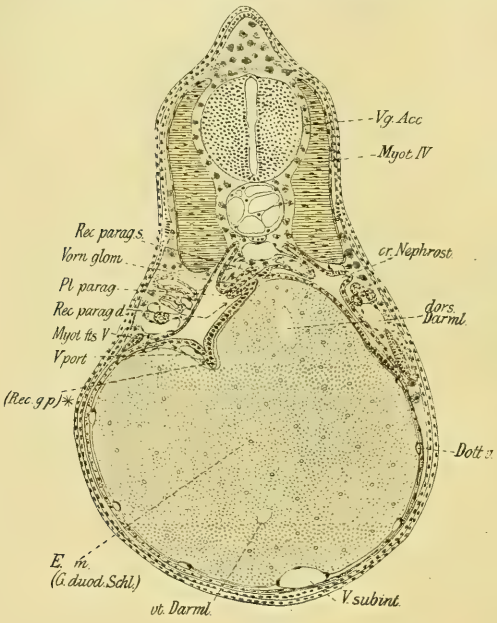

Fig. 379.

Der Schnitt 379 (45 μ), welcher das linke vordere Nephrostom eröffnet, zeigt das ventrale Darmlumen vollkommen gesondert. Letzteres ist ein biconvex begrenzter Spalt, der infolge der Ausbiegung des Vorderdarmes schief eingestellt erscheint und von der Medianebene nach links und ventral abweicht. Auf der rechten Körperseite bedingt die Ausbiegung eine markante Einsenkung, in welche sich sofort eine Splanchnopleuraduplicatur vorschiebt. Diese Bildung gehört nicht zum Recessus paragastricus, sie reicht wohl cranial an ihn heran, ist aber als eine selbständige, in der Längsrichtung vom Recessus paragastricus abzweigende Formation zu betrachten. (Recessus gastropancreaticus älterer Stadien.) — Von den seitlichen Abschnitten der Recessus paragastrici ist im Bereiche des Entodermmassivs nichts mehr zu sehen. Dieselben liegen weiter cranial, im Differenzirungsbereiche der vorderen Wand des ventralen Darmlumens. Wohl aber sind die zuletzt und in fortlaufender Faltenbildung entstandenen, dorsalen Ausläufer der beiden Recessus zu beachten, von denen der rechte in diesem Gebiete gleich von vornherein, also in typischer Weise als offene Falte auftritt. Der Grund dieser Falte schiebt sich zwischen die dorsolaterale Wand des Vorderdarmes und den ihr auflagernden seitlichen indifferenten Splanchnopleuraabschnitt medial und cranialwärts vor und hebt diese von der ersteren ab. Dieser auf solche Weise aufgefaltete Splanchnopleuraabschnitt biegt am Eingang zum Faltenraum des Recessus in die seitliche Lamelle des letzteren um und bildet mit ihm jene passiv entstandene Faltenbildung, die als Nebengekrösfalte bekannt ist; wir bezeichnen sie ebenso wie die übrige auf diese Weise entstandene Aufwulstung der Splanchnopleura als Plica paragastrica. Auch auf der linken Körperseite kommt es zu einer dorsalen Verlängerung des Recessus paragastricus. Dieselbe ist aber in Folge der Vorwölbung der Vorderdarmkrümmung viel unansehnlicher als das Gebilde der rechten Körper-

seite. In der unmittelbaren Fortsetzung jenes verdickten Zellstreifens der vorhergehenden Schnitte, der in einem caudalwärts concaven Bogen die seitliche Wand des Vorderdarmes überkreuzt, tritt im abgebildeten Schnitte an der Stelle, wo die Splanchnopleura sich von der Oberfläche des Vor(der)darmes auf den Vornierenglomerulus umschlägt, eine keilförmige solide Zellmasse vor, deren First schräg gegenüber, etwas dorsal vom Umschlag des rechten Recessus paragastricus die Medianebene überschreitet (*Rec. parag. s.*). Der freie Rand dieses keilförmigen Vorsprunges liegt zwischen dem Rande des Recessus paragastricus dexter und dem Umschlage der Splanchnopleura dieser Körperhälfte auf den Vornierenglomerulus. Die beiden Recessus paragastrici schieben sich also an einander vorbei, und zwar der linke an der Dorsalseite des rechten. Sie weichen einander bei ihrem keilförmigen Vorwachsen aus. Der Recessus paragastricus sinister überragt dann an der Dorsalseite des Recessus paragastricus dexter die Medianebene. Der Recessus paragastricus dexter ist auch in seinem dorsalen Abschnitte grösser und entsteht als geöffnete Falte. Die Plica paragastrica (Nebengekrösfalte) ragt daher frei ins Cölom vor. — Die im Schnitte 379 noch so tiefe Einsenkung an der dorsolateralen Oberfläche des Entoderms der rechten Körperseite verstreicht allmählich caudalwärts. Auch jene Einsenkung der Splanchnopleura, aus welcher der Recessus gastropancreaticus entsteht (*R. g. p.*), wird immer seichter und verschwindet. Wenn wir uns vergegenwärtigen, dass der Vornierenglomerulus bei seiner Entstehung dicht dem Entoderm aufgelagert war, so erscheint das Flächenwachsthum der Splanchnopleura in diesem Gebiete sehr beträchtlich. Erst wurde das in einfacher Schichte ausgebreitete Gefässnetz des Glomerulus durch eine von der Seite her sich vorschiebende Splanchnopleuraduplikatur vom Entoderm isolirt und frei gemacht und dann kommt es an der Umschlagstelle in fortlaufender, ursprünglich am Sinus venosus beginnender Faltenbildung (vergl. Fig. 289 b) zu einer neuerlichen Proliferation, wodurch die caudalen Ausläufer der Recessus paragastrici entstehen.

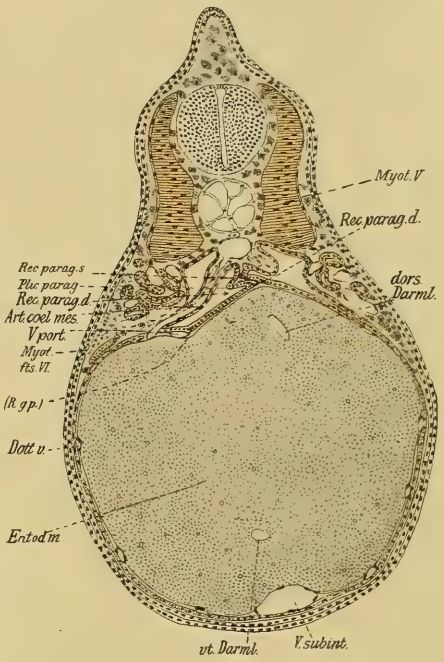

Fig. 380.

Der Schnitt 380 (90 μ) erreicht zugleich mit dem vorderen Ende des sechsten Myotomes auch den Ursprung der Arteria coeliacomesenterica, die aus dem Vornierenglomerulus austritt und zugleich mit der Glomerulusvene von einem rohrförmigen Splanchnopleuraüberzug umgeben, frei durch das Cölom an den gegenüberliegenden, etwas nach innen vortretenden Vornierenwulst herantritt. Ventral von dieser Stelle sind die Seitenplatten noch nicht in zwei Lamellen gesondert und werden rechts von der ans Entodermmassiv herantretenden Fortsetzung der Arterie in ganz ähnlicher Weise durchbrochen wie weiter vorne durch die Ductus Cuvieri. Das Blut der Arterie ergiesst sich anfangs ins Dottergefässnetz. Das Cölom existirt nur im Bereiche der Vorniere, bezw. des nun vollkommen frei vortretenden Vornierenglomerulus. Die Vorniere, deren Trichterzellen lange Cilien aufweisen, ist sicherlich schon seit einiger Zeit, wahrscheinlich seit dem Stadium 41 oder 42 in Thätigkeit. Das Entoderm wird von schräg eingestellten, spaltförmigen dorsalen und dem fast cylindrisch begrenzten, engen ventralen Darmlumen durchzogen (vergl. Taf. LXI,

Fig. 4). Letzteres wird von grossen, durch gegenseitigen Druck etwas polyedrisch gestalteten dotterreichen Zellen begrenzt. Die Dachzellen des dorsalen Lumens sind epithelial gefügt.

Der Schnitt 381 (100 μ) ist durch die Mitte der sechsten Segmente gelegt und trifft die dorsale Pancreasknospe, welche cranialwärts bis dicht hinter die Ebene des Schnittes 380 im Bereiche des Scheitels der Einkrümmung des beengt in die Länge wachsenden Vorderdarmes vorgewachsen ist. Seitlich von ihr senkt sich die Splanchnopleura keilförmig zwischen sie und das dorsale Entoderm ein. Diese Verdickungen der Splanchnopleura reichen oralwärts bis ans vordere Ende des Pancreas und gehen daselbst in die caudalen Enden der Recessus paragastrici über. — Der Schnitt trifft die vordere, orale Begrenzung der Ursprungsstelle des dorsalen Pancreas, welches ventral von der Mitte der sechsten Dorsalsegmente aus dem Darm hervorgesprosst ist. — Das Lumen eröffnet der zweitnächste Schnitt der Serie. Auch auf diese Region wirkt noch die Ausbiegung der Vorderdarmanlage (Gastroduodenalschlinge) gewissermaassen zurück. Dies äussert sich vor allem in der Einstellung des dorsalen Darmlumens sowie in einer flachen Einsenkung am rechten dorsolateralen Uebergang des Entoderms in das Entodermmassiv. Im Bereiche dieser Einsenkung war noch im vorhergehenden Schnitte 380 eine in der Bahn der Vena portae gelegene Gefässstrecke zu verfolgen (vergl. Taf. XLIX/L, Fig. 5). Im Schnitte 381 liegt an der correspondirenden Stelle die Splanchnopleura dem Entoderm dicht an und jene Gefässbahn erscheint noch unterbrochen, etwas seitlich bildet eine enge Randvene den Abschluss des weitmaschigen Netzes der Dottervenen. Dagegen ist die Vena subintestinalis tief in das Entodermmassiv eingegraben. Das ventrale Darmlumen ist ganz enge geworden. Es verschwindet fast in dem noch sehr ansehnlichen Massiv, in welchem die Verdauung des Dotters langsame Fortschritte macht. Die Vornieren sind annähernd in der Mitte durchschnitten. Zwischen den einzelnen Windungen ihres Gangsystems zieht sich das erheblich erweiterte Wundernetz der Cardinalvenen, in welches die Glomerulusvenen einmünden, deren Cölomepithel frei durch die Leibeshöhle eine Brücke von der Splanchnopleura zur Somatopleura schlägt. Die ganze Anlage wölbt sich sowohl nach aussen, wie nach innen gegen das Cölom vor. Auf beiden Seiten des Schnittes sind Verbindungen des Vornierenglomerulus mit dem Vornierenwulste, also der Splanchnopleura und Somatopleura getroffen, welche die Glomerulusvenen durchsetzen, die sodann in das Venennetz der Vorniere eintreten.

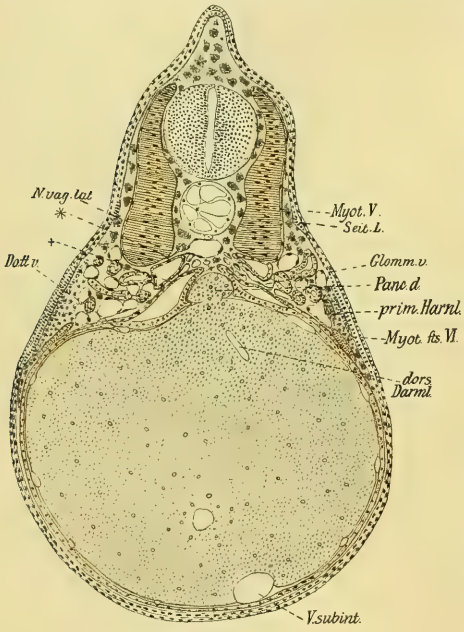

Fig. 381.

An der Aussenseite der Vorniere hat sich der abgeplattete ventrale Fortsatz des sechsten Segmentes vorgeschoben, welcher nunmehr ventral von ihr den Seitenplatten dicht anliegt. Er weist wie die vorhergehenden Fortsätze an Schnitten, die nicht seine Randabschnitte treffen, eine deutliche Sonderung der in lebhafter Zellvermehrung begriffenen Innenschichte und einer dünneren aus etwas abgeplattetem Epithel bestehenden Aussenschichte auf, welche, wie Semon gezeigt hat, die Fortsetzung der Cutisplatte des Dorsalsegmentes gebildet hat. Ueber der ventralen Hälfte der Vorniere, sowie über dem Myotomfortsatz erfolgt

eine besonders rege Vermehrung der freien Mesodermzellen, welche unter dem Ektoderm am intensivsten ist. Auch das Ektoderm weist, möglicher Weise durch die Mesodermansammlung beeinflusst, ein regeres Wachsthum auf. Ein Stratum lockerer angeordneter Zellen trennt dieses subepidermoidale Stratum von der Vorniere und dem Myotomfortsatze. Was die Herkunft dieser freien Mesodermzellen anlangt, so kann es keinem Zweifel unterliegen, dass sie ebenso wie die zwischen den Vornierenschläuchen und die dorsal an der Seite der Segmente gelegenen freien Zellen den Angiosklerotomen entstammen und durch den Spalt zwischen Seitenplatten und den Segmenten nach aussen vorgedrungen sind, woselbst sie als erstes Gebilde das Venennetz aufbauten. Solche freie Mesodermzellen finden sich auch vor und hinter jener Proliferationsstätte, die sich über das Gebiet des fünften, sechsten und siebenten Segmentfortsatzes erstreckt und die allererste Anlage der vorderen Extremitätenknospe repräsentirt. Die Myotomfortsätze haben am vorliegenden Jungfische noch kein Zellmaterial an jene Ansammlung freier Mesodermzellen abgegeben. Dies geht schon daraus hervor, dass sich die Fortsätze noch ganz deutlich lateralwärts abgrenzen lassen und ferner jene Anhäufung zum guten Theile dorsal von ihnen über der Vorniere entsteht und durch ein lockeres Zellgefüge von ihnen getrennt ist. Auch die Seitenplatten leisten in dieser Periode gewiss noch keinen namhaften Zuschuss, denn sie liegen seitlich und ventral dem Ektoderm noch unmittelbar an. Man sieht förmlich wie sich der Komplex der freien Zellen keilförmig vom Spalte zwischen den Segmenten und Seitenplatten ventral- und dorsalwärts ausbreitet. Die Anhäufung und Proliferation jener freien Mesodermzellen lässt ebenso wie die Entstehung der Vorniere in diesem Gebiete darauf schliessen, dass im fünften bis siebenten Segmente gesteigertes oder angestautes Wachsthum herrschen müsse.

Nach derselben Serie, welcher die eben besprochenen Schnitte angehören, wurde das auf Taf. XLIX/L, Fig. 19—23 abgebildete Modell der Splanchnopleura angefertigt. Hierbei wurde der besseren Uebersicht halber angenommen, dass die Splanchnopleura auch an den übrigen, für die Recessusbildungen nicht in Betracht kommenden Stellen von der Somatopleura bereits gelöst und abgehoben sei. — Wenden wir uns nun zunächst die freie Oberfläche der Splanchnopleura der rechten Körperseite zu (Fig. 22), so zeigt sich beim Vergleich mit der correspondirenden Ansicht vom Stadium 43 (Fig. 17), dass der sehr rasch wachsende Recessus paragastricus dexter sich vor allem in seiner Längenausdehnung beträchtlich vergrössert hat. Die Bildung der geschlossenen Falte hat an der Splanchnopleura sowohl ventral- wie dorsalwärts vorgegriffen. Dorsalwärts lässt sich der nun sehr markant vortretende freie, craniale Rand der Einsenkung, die Plica paragastrica, die sich auf den Durchschnitten noch zum grössten Theile als eine geschlossene Falte repräsentirt, bis an die dorsale Pancreasknospe verfolgen, welche die sie bedeckende Splanchnopleura ein wenig vorwölbt. Von dieser Stelle weg zieht sich der freie Rand in einem cranialwärts convexen Bogen bis an die ventrolaterale Oberfläche der Splanchnopleura, wo er allmählich verstreicht. In diesen Abschnitten entsteht der Recessus als geschlossene Falte (vergl. Schnitt 376). Es tritt also nur die craniale Begrenzung des in seinem mittleren Abschnitte bereits geöffneten Recessus als freier Rand vor. Die caudale Begrenzung wird von den dem Vorderdarm bezw. dem Entodermmassiv platt anliegenden indifferenten Splanchnopleuraabschnitten gebildet. Die Bucht öffnet sich also caudalwärts. Der Recessus ist cranial-, medial- und ventralwärts dicht an der Oberfläche des Entodermmassivs, bezw. des Vorderdarmes vorgewachsen. Zwischen den die Vorderdarmanlage und den das Entodermmassiv überdeckenden Splanchnopleuraabschnitten tritt eine kleine Furche ein, die jener Einsenkung entspricht, welche wir bereits am Schnitte 379 gesehen und als Anlage des Recessus gastropancreaticus gedeutet haben. — Dort wo diese caudalwärts verstreichende Furche unter dem scharfen cranialen Rande der Recessusöffnung verschwindet, zeigt dieser eine kleine Ausladung. Diese Vorwölbung wird von dem an dieser Stelle vortretenden Lobus venae cavae aufgeworfen. Es wird nun klar, dass Querschnitte durch diese Vorwölbung (377, 378) den

Recessus zweimal, ventral und dorsal vom Leberdivertikel treffen. Die dorsal von dieser Vorwölbung gelegene, den Scheitel des bogenförmigen Verlaufes bildende Stelle des freien Randes ist im Schnittbilde 377 dargestellt. — Caudal von der Stelle, wo die Einsenkung des Recessus gastropancreaticus ausläuft, ist die Stelle angegeben, wo bei einem etwas älteren Jungfisch die Arteria coeliacomesenterica von der seitlichen Körperwand an die Darmanlage herantritt. Dieses Gefäss durchquert also zweimal die Leibeshöhle (vergl. Fig. 380), von einem röhrenförmigen Umschlag der Splanchno- und Somatopleura umgeben. — Beim Vergleiche der Fig. 22 und 17 fällt nun vor allem die mächtige Entfaltung der Leber auf, deren Umgrenzung durch die ventrolateralen Abschnitte des Recessus gekennzeichnet ist. Es wurde bereits oben darauf hingewiesen, dass die Leberdivertikel einerseits gegen die Pericardialhöhle zu vorwachsen; hierbei wölben sie die Splanchnopleura des Herzbodens ein wenig vor und behindern die freie Entfaltung des Herzens in der Längsrichtung des Körpers. Die an der rechten Körperseite stärker vortretenden Divertikel, vor allem die Anlage des Lobus venae cavae schieben auch den über ihnen vorbeiziehenden Ductus Cuvieri dexter ein wenig empor, so dass die Stelle wo er die Seitenplatten durchbricht, etwas höher liegt als auf der anderen Körperseite (vergl. Taf. XLIX/L, Fig. 19, Ansicht von der Dorsalseite). Andererseits entfalten sich die Leberdivertikel auch in caudaler Richtung, wobei sie das Entodermmassiv ein wenig zurückdrängen. Die Knospe des Lobus venae cavae wächst in die Concavität der Ausbiegung des Vorderdarmes (Anlage der Gastroduodenalschlinge) vor. Speciell die Vergrösserung dieses Abschnittes der Leber kommt in der Seitenansicht an der zunehmenden Entfernung zwischen dem Ductus Cuvieri und dem cranialen Rande des Einganges in den Recessus sehr deutlich zum Ausdrucke. Bei seiner Entstehung (vergl. Taf. XLIX/L, Fig. 7, 11, 15, 10, 14, 18) war der Recessus dem Ductus Cuvieri unmittelbar benachbart, nun ist er von diesem durch den Lobus venae cavae abgedrängt worden, dem die Plica paragastrica günstige Chancen zum Vorwachsen bot. Er erscheint von diesem (in der Seitenansicht) weit entfernt. In gleichem Maasse ist bei der Verlängerung des Vorderdarmes auch die Entfernung des dorsolateralen Abschnittes des Recessus (insbesondere des seine Oeffnung cranial begrenzenden Randes, der Plica paragastrica) vom Umschlag der Somatopleura in die Splanchnopleura etwas grösser geworden.

Auf der linken Körperseite (Fig. 21) haben sich an der freien Oberfläche der Splanchnopleura nicht so eingreifende Veränderungen vollzogen. Die Vorwölbung des nach dieser Seite hin sich ausbiegenden Vorderdarmes behindert offenbar die Recessbildung und unterdrückt sie zum Theile, während sie dieselbe auf der rechten Körperseite fördert, indem sie ihr Platz zur Entfaltung gewährt. Dasselbe gilt für die Entstehung und das Wachsthum der Leberdivertikel. Nach wie vor ist in der unmittelbaren Nachbarschaft der Durchbruchstelle des Ductus Cuvieri, dorsal und caudal von derselben, die Einsenkung des Recessus am deutlichsten zu sehen. Dieselbe ist bereits zum Theile geöffnet. Cranial wird die Oeffnung des linken Recessus paragastricus, wie in früheren Stadien, von einem durch Unterschiebung aufgeworfenen Wulste (Plica paragastrica sinistra) begrenzt, in dessen Nachbarschaft der Umschlag von der Sinuswand auf die ventrale Wand des Vorderdarmes (seitliche Fortsetzung des Mesocardium posterius) ausläuft. Von dieser Stelle aus können wir den Recessus paragastricus sinister an der freien Oberfläche der Splanchnopleura nur eine kurze Strecke weit ventral- und dorsalwärts verfolgen, weil er in diesen Abschnitten als geschlossene Falte, bezw. als solider Epithelkeil auftritt. Ventral verstreicht die Einsenkung zwischen der sich vorwölbenden Leberanlage und dem Entodermmassiv, lateral an der Oberfläche des Vorderdarmes. Von den im Schnitte 379 getroffenen dorsalen Ausläufern ist in der seitlichen Oberflächenansicht ebenfalls nichts zu sehen, weil diese am Umschlag der Splanchnopleura vom Darm auf den Vornierenglomerulus auftretende Einsenkung solid ist. (Der Vornierenglomerulus ist beiderseits entfernt worden, da er die betreffenden Abschnitte der Splanchnopleura in der Seitenansicht verdeckt.)

Für die Untersuchung der Anordnung und weiteren Ausbildung des Recessus paragastricus ist es unerlässlich, die basale Oberfläche der Splanchnopleura in Vergleich zu stellen. An solchen Ansichten (vergl. Taf. XLIX/L, Fig. 19, 20, 23) ist die Entfaltung der Anlage mit einem Blicke zu übersehen. Nur der Vergleich der einzelnen auf solche Weise dargestellten Entwicklungszustände ermöglicht es, gewisse Streitfragen in einwandsfreier Weise zu entscheiden. — Betrachten wir zunächst die Innenansicht der ventralen Abschnitte des durch einen frontalen Längsschnitt entzwei getheilten Modelles (Fig. 19). Die Schnittfläche trifft den Recessus auf beiden Seiten nahezu quer und zeigt dessen verschiedene Ausbildung. Auf der rechten Körperseite liegt eine veritable Einfaltung vor, deren Grund cranialwärts gerichtet ist. Auf der linken Seite ist es an der correspondirenden Stelle nur zu einer keilförmigen Verdickung der Splanchnopleura gekommen. Die Ausbildung des Recessus erscheint durch die nach links erfolgende Ausbiegung des Vorderdarmes gewissermaassen unterdrückt. Auf dieser Seite ist aus demselben Grunde die Formation etwas weiter cranial gelegen, näher dem seitlichen Umschlag der Splanchnopleura in die Somatopleura. — Von der Schnittfläche weg steigt der freie Rand des Recessus paragastricus dexter erst cranialwärts an bis gegen die Region des Mesocardium posterius und überkreuzt daselbst die Medianebene. Dieser noch geschlossene Abschnitt der Bucht ist im Schnitte 374 getroffen. Auf der linken Körperseite stösst nun der innere Rand des Recessus paragastricus dexter unmittelbar an den Recessus paragastricus sinister, der ebenfalls, aber bei weitem nicht so weit wie der Recessus paragastricus dexter medial- und cranialwärts vorgewachsen ist (vergl. Schnitt 370ff.). An dieser Stelle sind die beiden Recessusbildungen bei ihrer Entfaltung direct aneinander gestossen und sodann ausgewichen. Der Grössenunterschied der beiden Bildungen bedingte es, dass dies nicht in der Medianebene, sondern auf der linken Körperseite erfolgte. — Der weitere Verlauf des freien medialen Randes des Recessus paragastricus dexter ist aus der Ansicht Fig. 23 zu ersehen. Es zeigt sich, dass derselbe von der Berührungsstelle mit dem medialen Rande des Recessus paragastricus sinister weg seine transversale Einstellung beibehalten hat und weiter medialwärts vorgewachsen ist (vergl. Fig. 19). Dieser ventrolaterale Abschnitt des Recessus hat sich zwischen die Leberanlage und das Entodermmassiv in die bei der Abschnürung der Leber entstandene Ringfurche des Entoderms vorgeschoben. Dasselbe Verhalten bietet der Recessus sinister dar. Diese ventrolateralen, als geschlossene Falten entstandenen Abschnitte der Recessusbildungen sind der caudalen Oberfläche der Leberdivertikel dicht angelagert und zeigen daher eine wellige Oberfläche. Sie werden daher an gewissen Querschnitten (Textfig. 277, 278) zweimal getroffen. Insbesondere bedingt, wie bereits oben erwähnt, die Anlage des Lobus venae cavae eine Vorwölbung des zwischen ihr und dem Entodermmassiv gelegenen Recessabschnittes. Im Bereiche dieser Vorwölbung tritt an dem, dem Entodermmassiv aufliegenden Blatte der Recessbildung jene Leiste vor, die wir als Anlage des Recessus gastropancreaticus an den Querschnitten (379, *R. g. p.*) bezeichnet haben. Ihr entspricht an der freien Oberfläche der Splanchnopleura die in der Abbildung 22 dargestellte rinnenförmige Einsenkung, welche etwa von der Mitte des Recessus paragastricus dexter gegen die Eintrittsstelle der Arteria coeliacomesenterica herabzieht. — Verfolgen wir die beiden Recessusbildungen von der Schnittfläche weg dorsalwärts (Fig. 20, basale Oberfläche), so sehen wir, wie die freien Ränder der Medianebene zustreben und sich dort in der im Querschnitte Fig. 379, 380 dargestellten Weise überschneiden. Es wurde bereits erwähnt, dass der rechte Recessus in seinen dorsalen Abschnitten als geöffnete Falte, der linke als solider Epithelkeil entsteht. Der Recessus paragastricus dexter erreicht die Medianebene, der linke überschreitet sie dorsal vom Darme, an der Dorsalseite des ersteren. Beide Recessbildungen endigen am vorderen Ende der dorsalen Pancreasknospe und gehen in die unbedeutenden Einsenkungen der Splanchnopleura über, welche in die Furchen zwischen der dorsalen Pancreasknospe und den dorsolateralen Abschnitten des Entoderms bezw. der epithelialen Darmwand eingreifen.

Die Entstehung und das Wachsthum der Recessbildungen erfolgt somit in inniger Correlation mit der Umbildung der Entodermabschnitte, an deren Oberfläche sie sich vorschieben. Diese beiden Processe gehen mit einander sozusagen Hand in Hand. Insbesondere erfolgt die Vergrösserung, das intussusceptionelle Flächenwachsthum der mittleren Abschnitte in demselben Maasse, in welchem sich die Vorderdarmanlage verlängert und jene quere Furche, die zwischen ihr und der Leberanlage vorgreift, sich vertieft. Diese am Entodermmodelle weit klaffende Spalte (vergl. Taf. XLIX/L, Fig. 5) wird vollständig von jenen medialwärts vorgreifenden mittleren Abschnitten ausgefüllt, welche der ventralen Wand des Vorderdarmes dicht anliegen und ebenso eingestellt sind wie diese (vergl. Schnitt 375—378). Infolge dieser räumlichen Anpassung an die Nachbarschaft erscheint denn auch der mittlere Abschnitt des Recessus paragastricus dexter wie der Flügel einer Schiffsschraube der Fläche nach gedreht, indem der am Eingang in denselben gelegene Theil seine ursprüngliche nahezu transversale Einstellung beibehalten hat, der freie Rand aber in fast frontaler Ebene medialwärts vorgewachsen ist. Der auf Taf. LXI, Fig. 7 abgebildete Medianschnitt lässt erkennen, dass der mittlere mediale Abschnitt des Recessus dexter an den Grund jener queren Bucht vorragt, an welchem die ventrale Wand des Vorderdarmes in die Leberanlage übergeht. Dieser Abschnitt des Recessus paragastricus dexter scheidet am Medianschnitt die Wand des Sinus venosus von der ventralen Wand des Vorderdarmes, dem dieser in früheren Stadien unmittelbar angelagert war (vergl. dieselbe Tafel, Fig. 3—6). Der Sinus venosus erscheint nunmehr am Medianschnitt vollkommen von der Wand des Vorderdarmes isolirt. Auch in der Dorsalansicht des Modelles (Fig. 19, Taf. XLIX/L) ist im Gegensatz zum Verhalten früherer Stadien (Fig. 15, 11, 7) fast nichts mehr von ihm zu sehen. Nur rechterseits, zwischen dem rechten Rand des Recessus paragastricus dexter und der nachbarlichen Splanchnopleura bemerken wir noch jenen kleinen Abschnitt, in welchen die Vena cava inferior einmündet (vergl. Schnittbild 375, 376). Der Vergleich der Figg. 19, 15, 11 und 7 der Taf. XLIX/L zeigt also mit aller Evidenz, dass die Recessusbildung vom Orte ihrer Entstehung an medialwärts und oralwärts vorgewachsen ist und den Sinus venosus von der ventralen Wand des sich verengenden und verlängernden Vorderdarmes abgedrängt hat. Der craniale Rand schiebt sich nahe der Umschlagstelle der Splanchnopleura vom Herzen auf den Vorderdarm (Mesocardium posterius) medialwärts vor. Sobald einmal die beiden Recessbildungen daselbst auf einander getroffen sind, bleibt dieser Rand stationär, denn dieser Umschlag verändert in diesen Entwicklungsstadien seine Einstellung nicht oder nur ganz unwesentlich. — Dagegen zeigen die übrigen Theile dieser zungenförmigen mittleren Abschnitte ein sehr reges intussusceptionelles Flächenwachsthum, welches mit der Verlängerung des Vorderdarmes gleichen Schritt hält, möglicher Weise sogar dessen Umbildung beeinflusst. Es wurde bereits oben darauf hingewiesen, dass die anfänglich recht kurze und durch das Entodermmassiv trichterförmig erweiterte Vorderdarmanlage sich gleichzeitig zum Rohr verengt und rasch verlängert. Aus dem im Stadium 44 ca. zwei Myotombreiten ausmachenden, zwischen der Lungenbucht und der dorsalen Pancreasknospe gelegenen Abschnitt geht doch der gesammte Vorderdarm, die Gastroduodenalschlinge hervor! Im selben Maasse wächst auch der dem Vorderdarm dicht angeschmiegte Recessus intussusceptionell in die Fläche und gleichzeitig auch der denselben seitlich bedeckende indifferente Splanchnopleuraüberzug, d. i. der zwischen dem seitlichen Umschlag in die Somatopleura und den Rand der Bucht (Plica paragastrica) gelegene Splanchnopleuraabschnitt. In die Plica paragastrica (dextra) wächst der Lobus venae cavae hinein. Es braucht wohl nicht erst darauf hingewiesen zu werden, dass mit der Vergrösserung der Leber auch die sie bedeckende Splanchnopleura im gleichen Maasse intussusceptionell in die Fläche wächst. Auf diese Weise werden die erst entstehenden und noch geschlossenen ventrolateralen Abschnitte des Recessus scheinbar weiter caudalwärts verschoben, insbesondere der unter dem Lobus venae cavae gelegene Abschnitt. Dasselbe gilt nun auch für die dorsolateralen, an der Oberfläche

des Vorderdarmes gelegenen Abschnitte des Recessus. Auch hier wird die Entfernung zwischen dem Eingang in die Bucht (dem Rande der Plica paragastrica) und dem (cranialen) retrobranchialen Umschlag der Splanchnopleura in die Somatopleura, an der Seite des Entodermrohres immer grösser. Wir können die Thatsache auch durch Messungen feststellen, die aber nur dann einen Werth haben, wenn wir zugleich auch angeben, um wie viel das nachbarliche Entoderm, insbesondere auch dessen Drüsenanlagen, in die Länge gewachsen sind. Es wäre nun ganz verfehlt, wollten wir die Zunahme dieser Entfernung etwa durch ein Vorwachsen der Plica paragastrica (der sog. Nebengekrösfalte) erklären, die, wie oben gezeigt wurde, vollkommen passiv entstanden ist und lediglich den Rand der activ sich einsenkenden und weiterwachsenden Bucht, des Recessus paragastricus darstellt. Berücksichtigen wir die Wachsthumsvorgänge am Entoderm, auf die es hier in erster Linie ankommt, dann wird es uns auf den ersten Blick klar, dass die Zunahme der Entfernung zwischen dem Rande der Plica paragastrica und dem seitlichen Umschlag der Somatopleura in die Splanchnopleura — oder, kurz gesagt, das scheinbare Vorwachsen der Plica paragastrica — mit der Verlängerung des Vorderdarmes, insbesondere seiner ventralen Wand und der Entfaltung der Leber, im innigsten Zusammenhange steht, ganz abgesehen davon, dass an der Plica paragastrica keinerlei Anzeichen bemerkbar sind, die auf ein besonders gesteigertes Flächenwachsthum an ihrem Rande schliessen liessen. Mit dem Darm und der Leber wachsen auch dieselbe überkleidenden Splanchnopleuraabschnitte und ferner auch die an der ventralen Wand des Vorderdarmes vorgeschobene mittleren Abschnitte der Recessus ganz allmählich in die Fläche. Der Eingang in die Bucht verschiebt sich hierbei in demselben Maasse caudalwärts, in welchem jene quere, zwischem dem Vorderdarme und der Leberanlage eingreifende Bucht sich vertieft. Auf diese Weise wird also der Eingang in die Bucht und damit auch die Plica paragastrica caudalwärts verschoben. Die Bucht wird also in diesen Stadien nicht durch ein actives, selbständiges Vorwachsen der Nebengekrösfalte — etwa in der Weise, dass dieselbe ehedem freiliegende Splanchnopleuraabschnitte überlagern würde — sondern durch das intussusceptionelle Flächenwachsthum der bereits bestehenden Einsenkung vergrössert, welches mit der Verlängerung und Vergrösserung der nachbarlichen Entodermabschnitte und ihrer Derivate, insbesondere des Lobus venae cavae, gleichen Schritt hält. Mit den beiden Endpunkten der bogenförmigen Plica paragastrica (Lobus venae cavae, dorsales Pancreas) werden auch die freien mittleren Abschnitte vorgeschoben.

Ueber die Anordnung der Splanchnopleura im Vorderdarmgebiete dieser Stadien hat bereits BROMANN (1904) berichtet und insbesondere auf das Vorwachsen jener Recessusbildung der rechten Körperseite die Aufmerksamkeit gelenkt, den er als Recessus hepato-mesenterico-entericus bezeichnet. Wir haben den kürzeren Ausdruck Recessus paragastricus dexter dafür gewählt. Die durch diesen Recessus aufgeworfene Falte bezeichnet BROMANN als Plica mesogastrica — unsere Plica paragastrica, denn ihr Hauptstück liegt an der Seite des Magens. Die Faltenbildungen an der linken Körperseite hat BROMANN nicht berücksichtigt. Was im allgemeinen die Beziehungen des Entodermmassivs und der in dessen Nachbarschaft entstehenden Entodermderivate zur seitlichen Rumpfwand anlangt, so heben wir hervor, dass schon lange vor Beginn der in Rede stehenden fünften Entwicklungsperiode die paraxial entstandenen Mesodermflügel im Vereine mit dem prostomalen Mesoderm das Entoderm umwachsen haben, dass seitlich und ventral allenthalben Seitenplatten vorhanden sind, deren Sonderung in zwei Blätter mit der allmählichen Resorption des Dotters, der Entspannung und Verkleinerung des Entodermmassivs sowie der Ausbildung und dem Wachsthum des Darmes und seiner Derivate allmählich fortschreitet. —

Meine Befunde an Frontal- und Querschnittserien von Salamandra atra und Triton haben ergeben, dass auch bei diesen Formen die Entstehung der paarigen Recessus paragastrici im wesentlichen unter denselben Wachsthumsbedingungen und -gelegenheiten principiell in derselben Weise erfolgt. Die offenbar auch durch eine verschiedene Beschaffenheit und Abbaufähigkeit des Dotters bedingte, etwas verschiedene Gestaltung des Vorderdarmes, minutiöse Unterschiede im Fortschreiten des Längenwachsthums der Gebilde des Vorderkörpers bedingen eine symmetrische Entstehung der Lungen und der Recessus paragastrici. Aber nicht das Vorwachsen der durch sie aufgeworfenen, sogenannten Nebengekrösfalten — der Plicae paragastricae — ins Cölom hinein, wie es

MATHES (1895) ohne Angabe der solches Geschehen beherrschenden Wachsthumsbedingungen vermuthet hat ist das Primäre, sondern das hart an der Sinusgrenze in der Concavität der Grenzfalte und der in beengtem Längenwachsthum entstehenden Gastroduodenalschlinge erfolgende Vordringen der Splanchnopleurafalten an der Oberfläche des Entoderms, welche dann von hier aus bogenförmig ventral- und dorsalwärts weitergreifend an Ausdehnung gewinnen. Die Nebengekrösfalten entstehen durchaus passiv durch Unterschiebung der Splanchnopleura durch die von jenen Ausgangspunkten fortschreitenden Recess- bezw. Faltenbildungen, welche die Initiative in diesem Processe ergreifen. In Folge der paarigen und streng symmetrischen Anordnung stossen die beiden Recesse bei Amphibien genau median zusammen und nicht wie bei Ceratodus linkerseits der Medianebene. Sie bilden so jene mediane Duplicatur, welche als Ligamentum hepatoentericum bekannt ist. In die beiden Plicae paragastricae wachsen die beiden Lungenknospen vor, also zwischen der äusseren Recesswand und der von ihr abgehobenen, ehedem glatt den Darm bedeckenden Splanchnopleura und wandeln so diese beiden Cölomepithelabschnitte in das Ligamentum hepatocavopulmonale der rechten und das Lig. hepatopulmonale der linken Körperseite um. Dass die einmal, und zwar passiv entstandenen Nebengekrösfalten sowie unzählige andere Faltenbildungen dann — absolut und relativ — weiter vorwachsen, die ihnen erschlossene Wachsthumsgelegenheit ausnutzen, ist geradezu selbstverständlich, aber der primäre, initiative Vorgang ist nicht die Bildung der Nebengekrösfalte, sondern das Vorwachsen des Recessus, der diese aufwirft. Dieses Princip wird sich auch bei den homologen Recessbildungen anderer Anamnier und Amnioten durch eine sorgfältige deskriptive Analyse der Entstehungs- und Wachsthumsbedingungen der Formationen bestätigen lassen.

Die in der abgelaufenen Periode eingetretenen Veränderungen an den seitlichen Schlundtaschenrändern erfolgen in voller Uebereinstimmung mit den an Urodelenkeimen (1906) beschriebenen Vorgängen, welche die Figuren 1—5 auf Taf. LXXVIII/LXXIX veranschaulichen sollen. Bei Tritonembryonen mit 4,2 mm Körperlänge, welche bereits fünf Schlundtaschen besitzen (vergl. Fig. 1), machen sich am Hinterrande der zweiten und dritten Schlundtasche bereits die ersten Anzeichen des Abströmens des Entoderms von dem Seitenrande derselben an der basalen Innenseite der Sinnesschichte des nachbarlichen Ektoderms der Branchialbögen bemerkbar, während an den vierten und fünften Schlundtaschen noch die ursprüngliche dichte aber glatte Anlagerung und Anpressung der Schlundtaschenränder an die Sinnesschichte des Ektoderms besteht. Wie bei *Ceratodus*, so lässt sich auch an Amphibienkeimen das schon von Anfang viel dotterreichere Entoderm vom vielzelligen und daher auch kleinzelligen Ektoderm, welches bei so regem Theilungswachsthum seinen Dotterinhalt viel rascher verbraucht, sehr deutlich unterscheiden. Eine kleine Episode aus diesem Ringen zwischen Ektoderm und Entoderm veranschaulicht die Fig. 2 von einem Tritonembryo mit 4,6 mm Körperlänge. Man sieht eine marginale Entodermzelle unter Ausnützung der frei stehenden Wachsthumsgelegenheit, unter dem Zwange der Raumanpassung sich in paratangentialer Richtung, parallel mit der Oberfläche strecken und zur Theilung anschicken. Bei Tritonembryonen mit 4,8 mm Körperlänge sind die Entodermzellen der einander gegenüberliegenden Abschnitte der zweiten und dritten Schlundtaschen unter langsamer Vermehrung einander fast bis zur Berührung entgegengewachsen, eine Ektodermzelle ist zwischen den beiden Zelllagern eingeklemmt, arg bedrängt und keilförmig umgestaltet. Die dotterreichen beim Schlundtaschendurchbruch isolirten axialen Mesodermstränge der Mesodermflügel sind auch bei Amphibienembryonen sehr deutlich gegen die zum Theil neurogenen freien Mesodermzellen abgrenzbar, welche zuerst die branchialen Gefässe aufbauen. — Bei Tritonembryonen mit 5,2 mm Körperlänge hat das Abströmen des Entoderms an der Innenseite der Branchialbögen bereits zum Vortreten derselben geführt. Dieser Vorgang setzt zuerst in der Mitte der Branchialbogen ein, in jenem Bereiche, wo auch die Schlundtaschenfältelung und das Abströmen des Entoderms zuerst erfolgt. Bei Tritonen und anderen Urodelen erfolgt dieses Vortreten der Branchialbögen einheitlich, in intensiverer Weise; es kommt nicht zur Bildung kleinerer Kiemenknötchen, sondern es entstehen vielmehr grosse mit breiter Basis entspringende Kiemenbogenfortsätze, welche bis an ihre Spitze einen Innenbelag von Entodermzellen aufweisen. Auch noch an langen primären Kiemenfäden, welche knapp vor der Ausbildung der Kiemenfransenreihen stehen (vergl. Fig. 5), ist noch eine innere Entodermtapete nachweisbar, welche mit den Schlundtaschen bezw. Kiemenspaltenrändern zusammenhängt. — Die grossen dotterreichen Entodermzellen sind ziemlich niedrig und werden von einer einfachen Ektodermschichte bedeckt. Tritonembryonen und -larven besitzen am Mandibularbogen einen ganz im Ektodermgebiete entstandenen, von Sinnes- und Deckschichte überkleideten Fortsatz — den sogenannten Haftfortsatz — welcher im Längsschnitte (Fig. 6) mit einer Kiemenbogenfranse in Vergleich zu stellen ist. Die in die Sinnesschichte des nachbarlichen Ektoderms übergehenden Innenzellen des Epithels sind hohe cubische oder prismatische Epithelzellen, welche wenig Dotterkörnchen und Vacuolen mit assimilirtem, verflüssigten Dottermateriale enthalten. Ueber die Dynamik der Entstehung des aus dem ventrolateralen Theile des Mandibularbogens hervorsprossenden, unter den Amphibien wohl nur bei Triton vorkommenden Haftfortsatzes sind wir noch nicht genügend orientirt. Am Hyoidbogen fehlt diese Formation, deren Deckschichte an der Spitze von auffallend hohen, höckerig nach aussen vortretenden und wahrscheinlich ein Secret absondernden Zellen gebildet wird, welche eine besondere Adhäsionswirkung auszuüben vermögen. — Die plumpen dotterreichen

in das Schlundtaschenentoderm übergehenden Zellen der Innenschichte der primären Kiemenfäden haben also ein ganz anderes Aussehen und eine ganz andere Anordnung. Dadurch erscheint es gerechtfertigt, das Kiemenepithel und daher auch die Kieme als vorwiegend entodermal zu bezeichnen, weil die Entstehung der Kiemen durch die Wachsthumsvorgänge und die Wachsthumsanpassung im Entoderm eingeleitet und bedingt wird.

Auch das Ringen, welches sich an der Berührungszone des oralen Darmendes mit dem Ektoderm abspielt, vollzieht sich bei Urodelen, speciell bei Tritonembryonen (vergl. Taf. LXXVIII/LXXIX, Fig. 7—11) in derselben Weise, wie bei Ceratodus. Bei Tritonembryonen aus dem Stadium 12 nach BAMBECKE liegt das orale Entodermende noch breit und dicht dem zweischichtigen Ektoderm an, dessen Sinnesschichte aus kubischen Zellen besteht. Im Winkel zwischen dem oralen Darmende und dem sich immer mehr vorwölbenden Vorderhirne bietet sich dem Ektoderm eine Ablenkung und freie Wachsthumsgelegenheit nach innen zu, welche sogleich ausgenützt wird. Es entsteht eine zungenförmige Ektodermeinsenkung, welche zur Hypophysenknospe wird. Bei Embryonen aus dem Stadium 13 nach BAMBECKE beginnt sich zuerst an den seitlichen Abschnitten die Sinnesschichte des Ektoderms am Entoderm anzustauen, was zum Vortreten der ersteren führt. Das Ektoderm, dessen Zellen schon von Anfang an ein regeres Theilungswachsthum zeigen und daher ihren Dottervorrath bereits aufgebraucht haben, beginnt sich zu pigmentiren, wodurch die Abgrenzung von den träge sich theilenden grossen schollenförmigen Entodermzellen erheblich erleichtert wird. So lässt sich auf die Zelle genau die Ektoderm-Entodermgrenze bestimmen. — Ohne namhaften Wachsthumswiderstand kann sich nun die freigewordene Sinnesschichte des Ektoderms an der Oberfläche des Entoderms, in dieselbe eingesunken, nach innen zu vorschieben, wodurch das Entoderm eine ektodermale Umscheidung erhält (vergl. Fig. 9, Tritonembryo aus dem Stadium 16, BAMBECKE). Seitliche Sagittalschnitte zeigen das Entoderm von hohen prismatischen oder cubischen Zellen der Sinnesschichte des Ektoderms eingefasst. Medialwärts wird dieser Mantel immer schmäler. Stets ist das innere Ende dieser Ektodermscheide, über deren Entstehung wir bereits 1905 vorläufig berichteten, deutlich gegen das Entoderm zu abgrenzbar (vergl. auch Fig. 10, Stadium 17 nach BAMBECKE). — Kurz vor dem Durchbruche der Mundspalte, welcher ebenso wie jener der Kiemenspalten bei den durch frei bewegliche, gefiederte Aussenkiemen athmenden Larven verhältnissmässig spät erfolgt, findet eine eigenartige Umkrempelung des oralen vom Ektoderm umscheideten Darmendes statt, was durch das erhebliche, in der Richtung nach vorne zu erfolgende Längenwachsthum des gesammten Kiemendarmes bedingt wird. Gleichzeitig treten gegen das grosszellige Entoderm ohne grossen Widerstand die höckerigen Ausladungen der Zahnpapillen vor, welche in beengtem Stauungswachsthum unter reger Antheilnahme der freien Mesodermzellen entstehen. Zweifellos spielt hierbei jedoch auch die Ektodermschichte eine wesentliche Rolle. Die freien Mesodermzellen haben in diesem Stadium bereits ganz dünne Dentinkegel producirt, auf welche das ektodermale Epithel eine Schmelzscheide absondern wird. In dieser Hinsicht unterscheidet sich *Ceratodus* in auffälliger Weise, weil es in den folgenden Stadien, wie bereits SEMON geschildert hat, nicht zur Schmelzproduction kommt, die Zähne nur aus Dentin bestehen. — Andererseits ist zu betonen, dass auch bei Urodelenlarven in späteren Stadien die Abgrenzung des Entoderms gegen das Ektoderm verwischt wird, weil auch das Entoderm in zunehmender Raumbeengung eine dichte epitheliale Fügung seiner Zellen gewinnt. Unter diesen Umständen ist es durchaus nicht ausgeschlossen, dass auch Entodermzellen Schmelz produciren können, denn diese celluläre Potenz kommt nicht etwa durch erbungleiche Austheilung regionär localisirter Fähigkeiten und Plassonten der Keimzelle nur den Ektodermzellen allein zu, sondern ist vielmehr ererbtes Gemeingut aller indifferenten Zellen, welches nur unter ganz bestimmten epigenetisch erworbenen Differenzirungsbedingungen — in situationeller Auslese und Steigerung einer cellulären Potenz, einer Componente der Differenzirungsbereitschaft — verwertet und hochgezüchtet wird. Zweifellos spielen in dieser Differenzierungslage auch mechanische Momente, das gegenseitige Anstauen der am oralen Darmende mit einander verbundenen und ringenden Keimblattderivate und dessen Folgeerscheinungen eine wesentliche Rolle.

VI. Entwicklungsvorgänge während der Stadien 45—47. (Vom Auftreten der vorderen bis zur Entstehung der hinteren Extremitätenknospen, von der zweiten bis zur sechsten Woche des Freilebens.)

In rascher Folge schreitet die zellenstaatliche Formbildung und Differenzirung in allen Situationen, welche ungleiches und beengtes, local begünstigtes und gesteigertes Wachsthum in den vorhergehenden Stadien geschaffen haben, vorwärts. Unter dem steten Zwange der Raumanpassung werden neue Wege und Auswege von dem durch den Abbau reichlicher Reserven sowie durch die Kiemenathmung so trefflich geförderten Wachsthum betreten, neue Gelegenheiten zum Formerwerb, zur Gliederung und Sonderung vollends, bis aufs äusserste ausgenützt. Hindernisse und Schranken werden umgangen, eine Situation ergiebt in diesem durchaus epigenetischen Ringen und Erwerben die andere. Zugleich setzt auch bereits in vielen durch solches Wachsthum geschaffenen Situationen die Auslese der jeweils verwendbaren Fähigkeiten und Potenzen der bis dahin gleichartigen indifferenten Zellen in innerer Anpassung an die Situation ein. Es beginnt die Differenzirung der Gewebe, welche in der abgelaufenen Periode vor allem die Grundlagen des Stütz- und Bewegungssystemes geschaffen hat, immer reicher und mannigfaltiger zu werden. Das Chondrocranium, die Extremitätenknorpel, Ossificationen aller Art treten auf, Drüsen beginnen sich in functioneller Anpassung zu differenziren, desgleichen die Sinnesorgane. Hierbei ergeben sich beim Versuche der Ermittelung der Entstehungsbedingungen insbesondere der die Differenzirung der Gewebe beherrschenden Bedingungen besonders schwierige Fragen, die noch weit von ihrer Lösung entfernt sind, zum guten Theil auf dem Gebiete der Stoffwechselphysiologie bezw. der Biochemie liegen und vor allem durch umfassenden Vergleich der Situationen aufgeklärt werden können. Immerhin ist schon manches gewonnen, wenn wir zu correcter Fragestellung vordringen, uns vom Joche neo- und paläoevolutionistischer, mystischer Vorstellungen befreien und Einblick in die Stoffwechsel- und übrigen situationellen Bedingungen zu gewinnen trachten, welche die gewebliche Differenzirung in durchaus epigenetischer Weise beherrschen.

Im knappen Zeitraume von 4 Wochen, nach Semon von der 2. bis zur 6. Woche nach dem Ausschlüpfen, erreicht der Jungfisch eine Organisation, die ihn vollends zum Freileben in solchem Dauerzustande befähigen würde. Aber es sind noch überreichliche Reserven zu andauerndem, relativem und absolutem Wachsthum, zum Neuerwerb von Formbildung vorhanden, welche eine erfolgreiche Fortsetzung der Entwicklung gestatten. Im Stadium 47 ist am auffallendsten der vorgeschrittene Zustand der vorderen Extremitäten mit der fundamentalen Gliederung ihres Knorpelskelettes, der Musculatur, der vollwertigen Anlage der Gefässe und Nerven. Der Schultergürtel gewinnt durch Ausbildung von Knochenplatten sowie durch Beziehungen zur Nachbarschaft an Ausdehnung und Festigung. Von besonderem Interesse sind die Vorgänge, welche sich an der Grenze des unsegmentirten und des sich segmentirenden Körperabschnittes abspielen. Hier nimmt das Ringen des Platz beanspruchenden Chondrocraniums und insbesondere des beengt wachsenden Labyrinthbläschens mit den uralten vorderen Segmenten in immer heftigerer Weise seinen Fortgang und führt bereits im Stadium 47 zu eingreifenden Verlusten auf Seite des Schwächeren, zur Rück-

bildung ontogenetisch und namentlich phyletisch bedeutsamer Formationen. Die dominirende Formation des Kopfes, welche von allem Anfange die Entstehung und den fundamentalen Aufbau des Craniums beherrscht, das Neuralrohr, gewinnt in immensem und beengtem Wachsthum eine reiche Gliederung, zugleich aber auch durch minutiöse Verschiedenheiten der Wachsthumsrichtung und Beengung in den einzelnen Zellen jene reiche und bedeutsame innere Architektonik, den Ausbau des Fasersystems, in welchem ein nicht minder auffälliges Ringen, ein Ueberwinden und Ausweichen von Wachsthumshindernissen, eine Ausnützung von Wachsthumsgelegenheiten aller Art blindlings jene Kombinationen schafft, die dann functionell in so vortheilhafter Weise ausgenützt werden können. Soweit es die Tinction und übrige Beschaffenheit des vorliegenden Materiales gestattet, soll der Versuch der Analyse der Entstehung wichtiger Leitungsbahnen gemacht werden.

Im Kopfgebiete fesselt auch die Art und Weise, wie in der ventralen Wand, in welcher von beiden Seiten her schon in früheren Stadien mächtige und zellreiche Formationen des Mesoderms ventralwärts vorgedrungen sind, nach dem medianen Aufeinanderprallen dieser Massen der einzige zur Verfügung stehende Ausweg nach vorn in immer breiterer Ausdehnung beschritten und ausgenützt wird, wie auf solche Weise der primitive Cyclostomenzustand der Mundöffnung durch einen Selachier- in einen Ganoidentypus übergeführt wird. Die Ausbildung und Anordnung des Skeletes und der Musculatur, sowie der Gefässe und Nerven soll in besonders eingehender Weise dargelegt werden, um eine breite Basis für den Vergleich mit dem folgenden Stadium sowie mit der Ontogenese anderer Wirbelthiere zu gewinnen.

Stadium 45. Zwei Wochen nach dem Ausschlüpfen, eine Woche nach Erreichung des Stadiums 44 weist der noch plumpe und relativ kurze Jungfisch, bei einer Körperlänge von 11,5 mm, die von Semon in Taf. 7, Fig. 45 dargestellte Gestalt auf. In der Seitenansicht fällt vor allem die Verbreiterung und dorsoventrale Verlängerung des Operculums auf, welches mit seinem flach geschwungenen convexen Rande die Kiemenregion vollends verdeckt. Ueber dem dorsalen Ansatz des Operculums liegt die sich nur wenig vorwölbende Labyrinthblase, deren Lagerung in Folge der zunehmenden Pigmentirung nicht mehr so genau festgestellt werden kann wie in jungen Stadien. Cranial und caudal von dieser Stelle liegen jene Wachsthumscentren, von denen die Bildung der Supraorbital- und Buccal- sowie der hypotischen Sinneslinie einerseits, der mächtigen Seitenlinie anderseits ihren Ausgang genommen haben. Der verdickte Ektodermstreif der letzteren ist nunmehr bis über die Schwanzwurzel vorgewachsen, hat also in der kurzen Zeit von zwei Wochen eine relativ sehr ansehnliche Strecke durchmessen. Der Schwanz ist relativ noch sehr kurz; er misst kaum $^1/_5$ der gesammten Körperlänge und kann daher die Fortbewegung und Steuerung nur in unvollkommener Weise unterstützen. Unmittelbar unter der Furche, welche den von den Myotomen durchzogenen Stammtheil des Rumpfes von dem durch das mächtige walzenförmige Entodermmassiv aufgetriebenen Bauchtheil abgrenzt, treten in kurzer Entfernung vom Operculumrande die noch wenig vorragenden vorderen Extremitätenknospen auf. Kehren wir uns der Ventralseite zu (vergl. l. c. Fig. 45 *u*), so fällt vor allem die Verbreiterung der Mundöffnung auf. Die im Stadium 44 noch rechtwinklig begrenzten Mundwinkel treten lateralwärts vor; Ober- und Unterkieferwülste gehen unter einem Winkel von ca. 40° in einander über. Die beiden Unterkieferwülste sind noch annähernd transversal eingestellt, sogar noch unter leichter Convergenz nach der Caudalseite hin, dadurch an den eben durchlaufenen Cyclostomenzustand des Mundes gemahnend. Diese Furche verräth auch noch die Bilateralität ihrer Entstehung. Die noch winzigen, fast kreisrund begrenzten Nasengrübchen liegen am vorderen Ende der in angestautem Wachsthum aufgeworfenen Oberkieferwülste an den vorderen Ecken der sogenannten Munddachplatten und werden auch vorn von kleinen Wülsten

umsäumt, welche in die Oberkieferwülste übergehen. An den Munddachplatten, noch im Bereiche der Mundspalte, treten symmetrisch neben der Medianlinie kleine höckerige Erhabenheiten vor, welche den vorderen Vomeropalatinzähnen entsprechen. Vor der Herzregion haben sich die beiden Kiemendeckel mit einander median vereinigt. Sie überlagern die Kiemenbögen derart, dass von diesen auch in der Ventralansicht nichts mehr zu sehen ist.

Der auf Taf. LXI, Fig. 7 dargestellte Medianschnitt zeigt beim Vergleiche mit Fig. 6 vor allem die eingreifenden Umänderungen und Wachsthumsbewegungen, welche sich an der Ventralseite des Vorderkopfes vollzogen haben. Die gesammte ventrale Wand des Kiemendarmes, das Epithel, insbesondere aber die mesodermalen Formationen, sind im dorsoventralen Profil erheblich beengt und gezwungen, sich nach vorn auszudehnen, woselbst ihnen keinerlei Hindernisse im Wege stehen. Der Effect dieser Bewegung ist sehr deutlich an der Projection des ventralen Mundrandes auf die Chorda abzulesen. Noch im Stadium 44 liegt dieser Rand noch in ansehnlicher Entfernung caudal von der Transversalebene der Chordaspitze, nunmehr ist er bereits eine mindestens ebenso lange Strecke über die letztere hinausgewachsen. Am meisten ist vorläufig noch an dieser Bewegung und Verlängerung das vor der ersten Schlundtasche gelegene Gebiet betheiligt. Die Lagebeziehungen der seitlichen Schlundtaschenabschnitte sind nahezu dieselben geblieben. Auch das Ausgussmodell, welches genau in der Ebene der Entodermgrenze abgesetzt erscheint, weist deutlich die Verlängerung des vor den hyomandibularen Schlundtaschen gelegenen Darmabschnittes auf. Die den seitlichen Contour bildenden prämandibularen Entodermfalten laufen an der Vorderseite der hyomandibularen Schlundtaschen, leicht von der Ventralseite nach der Dorsalseite ansteigend, aus. Das Ausgussmodell zeigt ferner, dass die ventralen Abschnitte der hyomandibularen Schlundtaschen bereits eine kleine Strecke nach vorn ventralwärts ausgebogen sind. Deutlicher tritt dies an den erheblicher verlängerten zweiten Schlundtaschenausladungen in Erscheinung, welche schon längst zu den ersten Kiemenspalten geworden sind. (Am Ausgussmodell sind die Spalten dicht vor den Kiemenknötchen abgesetzt.) Mit der ventralen Commissur der hyomandibularen Schlundtaschen wurde beim intussusceptionellen Längenwachsthum des Kiemendarmes auch die mit ihrer ventralen Commissur noch verbundene Schilddrüsenknospe nach vorn verschoben und ist damit aus dem Bereiche der Truncusgabel, dem sie ihre Entstehung verdankt, gerückt. Der zum Theil von den ventralen Abschnitten der zweiten Schlundtaschen verdeckte kolbenförmige Vorsprung zeigt daher auch zum Pericardium keine Beziehungen mehr. Bei dieser Bewegung wird die (zum Theil von den zweiten Schlundtaschen verdeckte) Schilddrüsenknospe (*Thyr.*) namentlich von den hyoidalen Vorknorpeln, zwischen denen sie eingekeilt liegt, etwas zurückgehalten, es ergeben sich Wachsthumsdifferenzen mit den mesodermalen Gebilden. Darauf ist auch die noch ganz geringgradige Umkrempelung des ventralen Randes der hyomandibularen Schlundtaschen zurückzuführen. Der Medianschnitt zeigt ferner die ventrale Vereinigung der im Anschlusse und in Verlängerung der hyobranchialen Schlundtaschen entstandenen Entodermfalten. Das Vorwachsen, die intussusceptionelle Längenzunahme des Kiemendarmes beeinflusst nun das Vorderhirn in ganz erheblicher Weise. Nach der in beengtem Längenwachsthum vollzogenen Auskrümmung des Hirnrohres, nach Entstehung der Mittelhirnbeuge bilden die caudal und ventral an die neuroporische Region anschliessenden Abschnitte des Vorder- und Zwischenhirnes mit der Chorda einen fast rechten Winkel (vergl. Fig. 1), welchem auch ein prägnanter Darmscheitel entspricht. Durch das Vorwachsen und Vorschieben des oralen Darmendes wird nun dieser Winkel vollkommen gestreckt, und der ehedem so markante Darmscheitel verschwindet vollends. Das Gebiet der Commissura anterior (*Comm. a.*) und des Chiasmawulstes (*Ch. w.*), jener beiden, von der dünnen Lamina terminalis (neuroporica) weg auf einander folgenden Verdickungen am Boden des Zwischenhirnes, liegt nunmehr in der Ebene des ventralen Chordarandes. Die Infundibularregion hatte sich schon vorher beim beengten Längenwachsthum dieser Wandgebiete tief in die Ventralseite der

Chordaspitze eingesenkt, nunmehr liegt sie der Kuppe der Chordaspitze dicht an. Die Hypophyse begleitet die nachbarliche Hirnwand bei ihren Bewegungen. Der unmittelbar hinter ihr gelegene quere Riegel der dorsalen Darmwand verschwindet allmählich. Die beiden Blätter der Sattelfalte haben sich unter äusserster Raumausnützung dicht an einander gelegt. Der ausgebuchtete diencephale Wandabschnitt liegt der sich verdickenden ventralen Wand des Rautenhirnes dicht an. Dem Vorderhirne steht nur in der Richtung nach vorn der Raum frei, und diese Erweiterung bedingt die gleichmässige Vorwölbung des Vorderkopfes. Der First des Velum transversum, welcher die Grenze zwischen dem Telencephalon und Diencephalon bildet, ist um nahezu 30° nach oben bewegt worden. Das vordere Blatt treibt eine minimale Ausladung vor, aus welcher die Paraphyse wird. Das hintere Blatt des Velums, welches das sogenannte Zirbelpolster bildet, wölbt sich kuppelförmig vor und geht dann in jene quere Einsenkung über, an welcher die Epiphysis hervorgesprosst ist, deren Stiel nunmehr obliterirt erscheint. Unmittelbar vor und hinter dem Zirbelstiele kreuzen commissurale Fasern und bilden die Commissura habenularum sive posterior. Das Tectum mesencephali, welches früher die terminale Wölbung des Vorderkopfes gebildet hat, ist durch jene eingreifende, von ventralen Formationen bedingte Bewegung nach hinten gedrängt worden. Die Plica rhombomesencephalica liegt nunmehr dem Firste der Sattelfalte viel schräger gegenüber als ehedem und kommt hinter einer durch das vordere Chordaende gelegten Transversalebene zu liegen. Der dorsoventrale Durchmesser des Rautenhirnes ist in steter Zunahme begriffen. Die sich verdünnende, bei der Verbreiterung des Bodens im Wachsthum nicht gleichen Schritt haltende Decke wölbt sich in flachem Bogen über den geräumigen vierten Ventrikel.

Der erheblich verbreiterte Kiemendarm erscheint im Medianschnitte so wie in den vorhergehenden Stadien eingeengt, seine dorsale und ventrale Wand sind noch sehr dotterreich, wachsen offenbar beengt, während die seitliche Wand zuerst durch die Schlundtaschenfältelung, dann durch das Längenwachsthum der Schlundtaschen entspannt erscheint. Hinsichtlich der Stellung der Schlundtaschen, ihrer Projection auf die Ebenen der Myocommata ist zu bemerken, dass das erste Myocomma in typischen Fällen stets mit dem dorsalen Ende der dritten oder der vierten Schlundtasche zusammenfällt — in dieser Hinsicht bestehen kleine Variationen — während die grösstentheils von den fünften Schlundtaschen verdeckten sechsten Schlundtaschen in der Ebene des zweiten Myocommas liegen. Die Längenzunahme der seitlichen Kiemendarmwand erfolgt in diesem Gebiete auch etwas nach hinten zu. Diese Projection der sechsten Schlundtaschen erscheint mit Rücksicht auf das Verhalten der von der hinteren Hälfte der zweiten Myotome hervorsprossenden, auf den dorsalen Kanten der sechsten Schlundtaschen reitenden und gegabelt ventralwärts vorwachsenden zweiten Myotomfortsätze von Belang. — Die Kiemendarmhöhle communicirt nicht mit dem Oesophaguslumen. Diese typisch cänogenetische Erscheinung wird durch die Functionslosigkeit und das überschäumende Wachsthum der betreffenden Formationen gestattet. Im Oesophagusbereiche tritt das Lumen wieder auf, erweitert sich trichterförmig und biegt zugleich in immer stärkerem Grade nach links hin aus. Es geht am vorliegenden Exemplare in einen sehr geräumigen Hohlraum über, welcher, wie in einem früheren Falle (Fig. 5), durch frühzeitig einsetzende umfangreiche Verdauung und Verflüssigung des Dotters unter Zelldetritus zu Stande kommt. Eiweissgerinnsel, Dotterbrei und Zelltrümmer füllen die durch eine von Dotterzellen gebildete Brücke von einander getrennten grossen Darmhöhlen aus. Jene trichterförmige Erweiterung des Lumens kennzeichnet die Magenanlage, welche caudalwärts noch nicht scharf begrenzt ist. In die Darmhöhle mündet noch vollkommen isolirt und selbständig ein ganz kurzer Lebergang, die Gallenblase, und ventral vor dieser die beiden ventralen Pancreasdivertikel (*P. v.*) ein. Der kurze Lebergang verästelt sich in kurze, sich pinienförmig verzweigende Divertikel. Es besteht also noch kein Ductus choledochus. Die Abgangsstelle des dorsalen Pancreas (*P. d.*) liegt ventral von dem sechsten Myotompaare.

Durch die rasche Verästelung der unter vorzüglichen Ernährungs- und Assimilationsbedingungen stehenden Leberdivertikel und -schläuche sowie durch das Vordrängen der Recessus paragastrici (*R. p. g. d.*) wird das Herz und der Herzbeutel von unten her bedrängt. Der Herzboden hebt sich auf diese Weise bis über die Transversalebene des zweiten Myocommas empor und zwingt das Herz sich in eine ganz flache Schleife zu legen, wobei jedoch in Folge des gleichzeitig erfolgenden Transversalwachsthumes der Leber auch der Herzboden verbreitert und damit dem Herzen in anderer Richtung Gelegenheit zur Vergrösserung geboten wird. Der Sinus venosus liegt nach wie vor der Leber dicht an, während ihn am Medianschnitte von der Magenanlage der Recessus paragastricus dexter (*R. p. d.*) abhebt, welcher bereits im Stadium 44 die Medianebene nach links hin überschritten hat.

Das Modell der unter der Haut freiliegenden Formationen (mit Ausnahme der freien Mesodermzellen) bietet nach Entfernung des Augapfels und des Riechsäckchens, deren Anordnung und Lagerung aus Taf. LXI, Fig. 7 (punktirt eingezeichnet) sowie Taf. LI, Fig. II zu ersehen ist, das auf letzterer Tafel Fig. I dargestellte Verhalten dar. Am Hirnrohre tritt nunmehr die Sonderung der einzelnen Abschnitte deutlich hervor. Das Vorderhirn (24), in dessen dorsalen Hemisphärentheil sich die Radix olfactoria (25) aus dem Riechsacke einsenkt, ist vom Zwischenhirn (27) durch seitliche Furchen getrennt, welche dorsalwärts ins Velum transversum übergehen. Die vordersten Zweige der inneren Carotiden, die Art. cerebri ant. (Fig. II/33) verlaufen zum Theile in diesen Furchen. Das Zirbelpolster, die Decke des Zwischenhirnes, geht seitwärts in die Ganglia habenulae (Fig. I/27) über, welche nach hinten zu vortreten und den Stiel der in gleicher Richtung vorwachsenden Epiphyse verdecken. Die kuppelförmige Vorragung des Mittelhirnes ist durch die Plica rhombomesencephalica, den dorsalen Abschnitt des Isthmus (Fig. III/41), von dem sich erheblich verbreiternden Rautenhirne getrennt. Knapp vor dem ventrolateralen Abschnitte des Isthmus ist der Nervus oculomotorius (Fig. III/40) aus der ventralen Mittelhirnwand herausgesprosst. Ventral von dieser Stelle ist das Gebiet der Sattelfalte und auch noch ein hypothalamischer und darunter ein Infundibularabschnitt des Zwischenhirnes (Fig. III/42) zu sehen. Die übrigen Theile des Zwischenhirnes werden durch die Ciliarmesodermblase verdeckt, welche durch ihre Fortsätze (Fig. III/29, 27, 38) diese Bezeichnung rechtfertigt. Drei solcher Fortsätze werden gebildet. Ein schaufelförmig abgeplatteter Fortsatz wächst medial von dem aus dem Ganglion ophthalmicum mesencephalicum des Trigeminus hervorsprossenden Nervus ophthalmicus profundus lateral vom Nervus oculomotorius empor (Fig. III/38) und wird den Musc. rectus superior liefern. Der Nervus ophthalmicus profundus (Fig. I/29) und die diesen begleitende Vena supraocularis (Fig. I/30) trennen diesen Fortsatz von einem zweiten, direct an der Hinterseite des Bulbus nach aussen vordringenden äusseren Fortsatz (Fig. III/27), welcher zum Musculus rectus oculi lateralis wird. Ein dritter Fortsatz (29) nützt die unter dem Augenblasenstiele (Nervus opticus, Fig. III/30) sich bietende Gelegenheit aus und wird sich in die Anlage des Musc. rectus inferior und Obliquus inferior sondern. In den Spalt zwischen dem ciliaren und vorderen mandibularen Mesoderm tritt wie in früheren Stadien die durch Vereinigung der Vena supra- und infraorbitalis und der (nur streckenweise durchgängigen) Vena mandibularis entstandenen Vena pterygoidea (Fig. I/20) in die Tiefe. Die Derivate des paraxialen Mesoderms des vorderen (prämandibularen) und hinteren mandibularen (s. st.) Gebietes bilden vor allem die Kaumuskeln, nämlich den Musc. temporalis bezw. masseter (Fig. I/18) welche, wie die Blasen selbst, durch den Nervus maxillomandibularis des Trigeminus (Fig. I/19) von einander geschieden werden. Aus der Wandung der inzwischen obliterirten vorderen Mandibularblase wächst ferner, die freie Bahn benützend, ein Fortsatz hervor (Fig. I/30), welcher, wie ein Myotomfortsatz keulenförmig gestaltet, bei weiterem Vordringen Beziehungen zu vorderen Abschnitten des Chondrocraniums sowie zum Bulbus gewinnen und den Musculus obliquus oculi superior bilden wird. Zu beiden Seiten des oralen Darmendes (Fig. III/26) ist bei den eingreifenden Bewegungen, welche der

Mundhöhlenboden erfährt, sowie in Folge der mächtigen Ansammlung und Anstauung freier Mesodermzellen in diesem Gebiete das axiale Mesoderm des Mandibularbogens (s. l.) auf kurze Strecke dehiscent geworden. Es erscheint in einen dorsalen die Kaumuskeln und einen ventralen den Musc. intermandibularis (Fig. I/13) liefernden Abschnitt gesondert. Muskelansätze an dem erst in frühem Vorknorpelzustande befindlichen Stützgebilde bestehen noch nicht. Das orale Darmende liegt etwa in der Höhe des vorderen Chordaendes caudal von der Transversalebene des Isthmus. Unter dem Masseter, zwischen diesem und der ersten, hyomandibularen Schlundtasche verschwindet der erste Arterienbogen (Fig. I/17, Fig. II/47, Fig. III/20, welcher diese Schlundtasche in ihrem mittleren Abschnitte überkreuzt. Von den ersten Arterienbögen zweigt nun dorsalwärts eine Gefässschlinge von winzigem Caliber ab (Fig. I/17, Fig. III), die weiter medial wieder in ihn einmündet (Fig. II/27). Genau so wie an den folgenden Arterienbögen kommt somit auch am ersten eine laterale Gefässschlinge zu Stande, sie persistirt, während der primäre Bogen in diesem Gebiete alsbald verschwinden wird. Mit dem proximalen, ventralen Abschnitte des ersten Arterienbogens tritt auch eine hyomandibulare Vene in die Tiefe (Fig. II und III), welche ihr Blut in die Vena hypobranchialis interna ergiessen wird. Der ventrale Abschnitt des Mandibularbogens (s. l.), welcher diese Gebilde verdeckt, hängt von Anfang an mit dem axialen Mesoderm des Hyoidbogens zusammen (Fig. I/13, 12), weil die erste Schlundtasche diesen Mesodermabschnitt nicht durchbrochen hat. Ganz ähnlich verhält es sich mit dem mandibularen Mesoderm (s. l.) welches zu mächtig war, als dass es von der rudimentär bleibenden prämandibularen Schlundtasche hätte durchbrochen werden können. Geschähe dies, dann würde die durchgeführte Unterscheidung eines nicht voll zur Geltung kommenden prämandibularen d. h. vor dem jetzigen Mandibularbogen gelegenen, den Temporalis liefernden vorderen, neuen wirklich und ausschliesslich mandibularen Mesodermabschnittes ihre Berechtigung vollends erweisen können. Dieser Bogen würde sich nämlich in functioneller Anpassung zu einem vollständigen Kieferbogen gestalten. Nachdem aber dieser progressive Process noch bei keiner Wirbelthierform in Folge des Abflauens der Schlundtaschenfältelung nach vorn hin diesen Grad erreicht hat, so erscheinen jene Gebilde noch prämandibular.

In das dorsale Ende der hyomandibularen Schlundtasche ist von hinten her jene Ektodermverdickung eingebettet (Fig. I/16), an welche ein Zweig des Nervus hypoticus lateralis (Fig. I, Fig. II/47) herantritt, welcher im Uebrigen den vorderen Abschnitt der hypotischen Laterallinie versorgt. Nach vorn hin tritt der Nervus ophthalmicus superficialis (Fig. I/36) und buccalis (Fig. II/24) aus dem dem Facialis angeschlossenen Ganglion laterale praevestibulare (Fig. II/28) heraus. Dieses Ganglion ist schon dicht dem Ganglion maxillomandibulare (Fig. III/45, Fig. II/21) genähert. Zwischen beiden tritt eine mittlere Hirnvene ventralwärts und senkt sich in die seitlichen Kopfvenen ein. Unterhalb der Vena capitis lateralis wird dicht hinter jenem hyomandibularen Ektodermpolster, doch ohne nähere Beziehung zu ihm der Nervus hyomandibularis sichtbar (Fig. III/48), welcher sich mit seinen sensiblen und sensorischen — zum Theile dem Lateralissystem angehörigen — Abschnitten ins Ganglion epibranchiale des Facialis einsenkt (Fig. II). Knapp hinter diesem dem Hyoidbogen angehörigen Nerven, welcher, wenn die hyomandibulare Schlundtasche durchspalten würde, den ersten Posttrematicus bilden würde, verläuft der Rest des primären Hyoidarterienbogens (Fig. II/24) medialwärts zur Aortenwurzel. Die erheblich verbreiterte Muskelplatte des Operculums, deren Faserung dorsoventralwärts verläuft, wird ventral vom Intermandibularis überschnitten (Fig. I/12, 13). Ueber ihrem freien, dorsalen Rande liegt die Labyrinthblase, die sich vorwiegend nach vorn und hinten vergrössert und auch dorsalwärts gerichtete Ausladungen aufweist, zwischen denen der Recessus labyrinthi (Fig. I/40) — einer der ersten Erfolge beengten Wachsthumes — nunmehr relativ sehr klein geworden, vorragt. An der hinteren und ventralen Seite der Labyrinthblase, über der Vena capitis lateralis (Fig. III/55) liegt das dem Glossopharyngeus angeschlossene infravestibulare Ganglion des Seitenliniensystems (Fig. III/51), von welchem ein

Fortsatz nach vorn ausgeht, der dem hinteren Theil der hypotischen Linie sich angeschlossen hat (Fig. I/41) und mit dieser vorwächst. Die epibranchialen Ganglien des Glossopharyngeus und Vagus werden durch das Operculum verdeckt (Fig. I). Dagegen tritt das mächtige retrovestibulare, dem Vagus angeschlossene Ganglion hervor (Fig. I/43), aus welchem der Seitennerv bereits eine so erhebliche Strecke weit vorgewachsen ist. Die centralen Wurzeln der infra- und retrovestibularen, dem Glossopharyngeus und Vagus angeschlossenen Ganglien convergiren mit einander dorsalwärts und treten gemeinsam in die dorsolaterale Wand des Rautenhirnes (Fig. II/22) ein. Unmittelbar hinter denselben ist die gemischte Wurzel des Vagus descendens (Vago-accessorius, Fig. II/18) sichtbar. Zwischen beiden tritt die Vena cerebri posterior (occipitalis) hindurch (Fig. III/52), vereinigt sich mit dem Ende der Vena capitis medialis zur vorderen Cardinalvene (Fig. III/57), welche an der Seite der vorderen Myotome herabzieht. Sie verläuft nunmehr dorsal von dem ventralen Fortsatze des zweiten Myotomes (Fig. III/58), welcher sich in früheren Stadien über sie hinweg geschoben und auf der sechsten Schlundtasche gegabelt hat. Der das axiale Mesoderm des vierten Branchialbogens bildende vordere Fortsatz ist erst nach Entfernung des Operculums sichtbar (vergl. Fig. III/7) und ragt etwa gleich weit ventralwärts vor, wie der etwas stärkere hintere Fortsatz (Fig. III/5), welcher auf dem vorderen Seitenplattenrande bis gegen das ventrale Ende der sechsten Schlundtasche vorgewachsen ist. Unter ihm verläuft die Vena hypobranchialis interna (Fig. III/10), welche sich von vorn in den Beginn des durch die Vereinigung der vorderen und hinteren Cardinalvene entstehenden Ductus Cuvieri (Fig. II/56) ergiesst. Das die Vorniere umspinnende Gefässnetz der letzteren ist zum grössten Theile entfernt worden (Fig. I). Der proximale Abschnitt der vorderen Cardinalvene und des Ductus Cuvieri wird überkreuzt von den zusammentretenden segmentalen (occipitalen) Nerven des vierten und fünften Dorsalsegmentes (*y* und *z* nach K. Fürbringer) (Fig. I/9), von denen der fünfte meist unmittelbar hinter dem cranialen Nephrostom, gelegentlich aber auch vor demselben hervortritt. Dies hängt von minutiösesten Varianten im beengten Längenwachsthume, in der Schlängelung der Vornierencanalsystemes ab. Der Nervenstamm tritt sodann an die Ventralseite der Vena hypobranchialis interna und versorgt die dem dritten, vierten und fünften Myotome entstammenden Fortsätze. Der Nerv des dritten Segmentes (*x* nach K. Fürbringer) ist nicht bis an diesen hypobranchialen Nervenplexus zu verfolgen (Fig. III/1). Hinter dem T-förmigen Vereinigungsstück der beiden Trichterschenkel der Vornierenschlängelung tritt der ventrale gemischte Nerv des sechsten Segmentes (*a* nach Fürbringer) hervor, welcher aus der Mitte der Spalte zwischen den Myotomen und der Vorniere herauskommt (Fig. I/4) und sich dann über der hinteren Cardinalvene an die Dorsalkante der sechsten und fünften Segmentfortsätze begiebt. Der siebente Segmentnerv verläuft dicht an der Vorder- und Innenseite des noch breiten Stieles des ventralen Segmentfortsatzes (Fig. I). Ventral von den leicht ausgeschweiften ventralen Kanten der Myotomfortsätze sind die Seitenplatten nur zum Theile in einer schmalen Zone (Fig. I/8) dargestellt. Das Herzbeutel ist abgekappt, um die Kammerabtheilung (Fig. I/11) freizulegen. Die caudal angrenzenden, noch nicht in zwei Lamellen gesonderten Seitenplattenabschnitte sind abgetragen, um die Leberdivertikel (Fig. IV/4), die Gallenblase (Fig. I/6) und die linke ventrale Pancreasknospe (Fig. IV/56, Fig. IV/66), sowie das sie umspinnende Venennetz und die mächtige Subintestinalvene (Fig. I/5) zu veranschaulichen. — Die hintere Cardinalvene (51) tritt zwischen dem Stiel des siebenten Myotomfortsatzes und dem primären Harnleiter (50) an die Oberfläche; ihre Ausweitung sowie das unter den trefflichen Stoffwechselbedingungen, welche das umgebende Venengeflechte schafft, sehr rege Wachsthum der Vorniere hat die Lösung der sechsten und fünften Myotomfortsätze und damit die Freilegung der Vorniere rasch gefördert. Die Cardinalvenen wurzeln ebenso wie die Subintestinalvene in der Caudalvene, die wie im Stadium 43 (vergl. Taf. LVII/LVIII, Fig. 17) terminal von Aortenzweigen gespeist wird, ausserdem das Blut aus dem Respirationsgebiete des ventralen Flossensaumes ableitet. Zwischen der Aorta, den pri-

mären Harnleitern und dem Enddarme, im Bereiche des hinteren Rumpfviertels löst sich die Caudalvene in ein Geflecht auf, aus welchem zu beiden Seiten die hinteren Cardinalvenen hervorgehen, die weiter vorn durch quere Anastomosen in Verbindung treten; auch vereinzelte Aortenzweige münden in dieses Geflecht ein. Segmentale, an den Myocommata herabziehende Zweige von 25—28 μ Durchmesser (ein Drittel des Aortendurchmessers) führen das arterialisirte Blut aus dem respiratorischen Capillarnetze des dorsalen Flossensaumes den hinteren Cardinalvenen bezw. deren Wurzelgebiete zu. Es kann daher nicht überraschen, dass das ohnedies einem prävalenten Gebiete, Centraltheilen des paraxial entstandenen Mesoderms entstammende segmentale Zellmaterial der ehemaligen Dorsalsegmentstiele als sogenannte Urnierenstränge, unter so treffliche Stoffwechselbedingungen gerathen, in lebhaftes Wachsthum eintritt und unter dem Zwange der Raumanpassung sich in Windungen legt, Beziehungen zum primären Harnleiter gewinnt, secundäre und tertiäre Nachschübe zeigt, bläschenartige Auftreibungen mit nachfolgenden Einbuchtungen und Gefässschlingenbildungen zu Stande bringt, kurzum die Urniere aufbaut, deren Entstehung in diesen Stadien (44—45) einsetzt. So spielen ebenso wie bei der Entstehung der Leber, beim Ausbau der Vorniere und anderer Organe durchaus epigenetisch erworbene günstige Wachsthumsbedingungen im beengten Raume unter äusserster Ausnützung desselben die führende Rolle in der Entwicklungsdynamik dieser Formationen, und es wäre geradezu kläglich, bei der Analyse dieser Erscheinungen an das Heinzelmännchenspiel organbildender Stoffe, Plassonten oder ultramikroskopischer Anlagesubstanzen zu denken, weil damit schon von vornherein auf eine analytische Erklärung dieser Erscheinungen verzichtet würde.

Die nach Entfernung des Operculums sowie der Labyrinthblase sich darbietende Ansicht des Modelles ist bei etwas geringerer Verkleinerung ($^1/_2$ der Modellgrösse = 50mal der natürlichen Grösse) in Fig. II, Taf. LI dargestellt. Im Bereiche der Sattelbeuge tritt daher etwas deutlicher das Verhalten des Oculomotorius (40) zum medialen dorsalen Fortsatz der Ciliarmesodermblase (38) sowie der in einem nach vorn convexen Bogen in die Sattelfalte einbiegenden Arteria communicans cerebri (39) zu Tage. Dieses Gefäss ist ein Ast der Carotis interna. Seine Abgangsstelle wird durch die strahlenförmige Fortsätze entsendende Ciliarmesodermblase verdeckt. Zwischen dem dorsalen und dem unteren Fortsatze der Ciliarmesodermblase, über dem Augenblasenstiele verläuft die Carotis interna nach vorn und giebt die an der Vorderseite des Bulbus direct nach aussen abzweigende, in der Figur verkürzt dargestellte Arteria ophthalmica (31) ab. Der nach vorne gerichtete Fortsatz des vorderen mandibularen (prämandibularen) Mesoderms — die Anlage des Obliquus oculi superior (Fig. I/34) — verdeckt die zwischen dem medialen und lateralen Fortsatz des ciliaren Mesoderms verlaufende Vena supraocularis und den Nervus ophthalmicus profundus Trigemini, welche nach dessen Entfernung (vergl. Fig. II/31) sichtbar werden. Der hinter dem keulenförmigen Ganglion maxillomandibulare emporwachsende Fortsatz des hinteren mandibularen Mesodermabschnittes, die Anlage des Musc. masseter, reicht bis hart an das dem Facialis angeschlossene Ganglion praevestibulare (Fig. III/46) des Seitenliniensystems heran, welches er später nach hinten zu umgreifen wird. Medial von beiden tritt die Vena capitis lateralis an die Oberfläche und ist nun in ganzer Ausdehnung zu verfolgen. Dorsal von ihr liegen in typischer Anordnung die Ganglien des Seitenliniensystems, ventral von ihr die epibranchialen Ganglien. Die drei Elemente der ersteren, das prä-, infra- und retrovestibulare Ganglion, welche dem Facialis, Glossopharyngeus und Vagus angeschlossen sind, entsenden ihre Wurzeln — die beiden letzteren convergirend — weit empor an der Seitenwand des Rautenhirnes. Durch die Entfernung der Labyrinthblase wird auch der parachordale Abschnitt des vordersten Dorsalsegmentes (Myotom I, 49) sichtbar, welcher bis über das mediale Ende der dorsalen Kante der zweiten Schlundtasche vorragt (vergl. auch Taf. LXI, Fig. 7). Daraus kann ersehen werden, wie weit durch die Vergrösserung der Labyrinthblase die mittleren Abschnitte des ersten Myotomes bereits reducirt worden sind.

Die Vena capitis lateralis begrenzt die Branchialregion nach oben hin. Ueber der hyomandibularen Schlundtasche verdeckt sie das epibranchiale (hyomandibulare) Ganglion des Facialis, dessen Hauptnerv dicht hinter der Schlundtasche hervortritt. Die zweite, hyobranchiale Schlundtasche ist dicht unter dem Verlaufe des ihrer Vorderfläche angelagerten zweiten Arterienbogens durchschnitten (18, 19) und zeigt an der Schnittfläche ihre ektodermale, innere Auskleidung. Auch an der dritten Schlundtasche ist das in sie eingedrungene ektodermale Septum bereits durchspalten, an der vierten und fünften ist es noch solid (Fig. II/20, Schlundtaschenseptum). Die sechste Schlundtasche (59) zeigt noch das ursprüngliche Verhalten und ist dicht an eine durch ihren vorwachsenden Rand rinnenförmig gestaltete Ektodermfurche angepresst. An den Branchialbögen bieten sich, der Reihe nach im Entwicklungsgrade abgestuft, dieselben Verhältnisse dar. Das axiale Mesoderm wächst ventral- und dorsalwärts keulenförmig verdickt vor, während es in der Mitte immer dünner wird. Die dorsalen Enden (54) schieben sich an der Aussenseite der Vena capitis lateralis empor. Vor ihnen liegen stets die epibranchialen Ganglien (50, 56), deren Hauptnerven — die Rami posttrematici — dicht an ihrer Vorderseite herablaufen. Ventral, in der Nachbarschaft der ventralen Schlundtaschenränder werden bereits Auftreibungen dieser Nervenstränge durch Ansammlungen von Ganglienzellen sichtbar (hypobranchiale Ganglienknötchen, 16, 13), welche in der Abbildung etwas zu gross dargestellt sind. Medial von den noch langen axialen Mesodermsträngen verlaufen die primären, lateral von innen die secundären Arterienbögen. Im ersten und zweiten Branchialbogen verbinden bereits zwei Gefässschlingenpaare an der Vorder- und Hinterseite dieser Stränge diese beiden Arterienbögen und laden seitlich hackenförmig in die Kiemenknötchen eintretend aus. Im dritten Branchialbogen sind die beiden Arterien noch nicht durch quere Gefässschlingen verbunden. Der äussere Arterienbogen tritt in typischer Weise, wie an den vorderen Branchialbögen, an der Hinterseite des axialen Mesodermstranges nach aussen. Der vierte Branchialbogen zeigt noch keine Gefässbildungen. Unmittelbar über der fünften Schlundtasche wird die Aortenwurzel in der Tiefe sichtbar. Oberflächlich liegt das hintere Ende des Vagusganglions, aus welchem der vom zweiten Myotomfortsatz (58) verdeckte mächtige Ramus intestinalis hervorgeht. Auch der Ramus posttrematicus des vierten Bogens ist in der ersten Anlage sichtbar und tritt an den vorderen Schenkel jenes inzwischen recht ansehnlich gewordenen und für das Kopfproblem so bedeutungsvollen Fortsatzes des zweiten Segmentes heran. Der hintere grössere Schenkel des Fortsatzes (5) war in seinem Wachsthum ungehindert und konnte an der Aussenfläche der Seitenplatten sich verbreiternd vordringen. Die Spalte zwischen den Seitenplatten und den Myotomen ist zum Theile durch die vordere Cardinalvene (57) verdeckt. Die schon längst abgelösten ventralen Fortsätze des dritten, vierten, fünften und sechsten Myotomes treten in ihrer reihenförmigen Anordnung nach Wegnahme des Operculums frei zu Tage. Der mächtigste von ihnen ist der vorderste, dritte Myotomfortsatz (2), dem der Weg in die hypobranchiale Region freistand. Er ist bereits bis zur Seite der Schilddrüsenknospe (21) vorgewachsen. Unter den folgenden besteht in Folge der beengten Raumverhältnisse eine gewisse Concurrenz, welche dazu führt, dass der eine oder der andere von ihnen, meist der des vierten oder des fünften Segmentes, etwas kürzer wird. Die Zellen dieser Fortsätze, welche anfangs wie in den Dorsalsegmenten selbst eine mehr oder weniger verwischte epitheliale Anordnung besassen, strecken sich in der Richtung des Vorwachsens bis an die intersegmentalen Grenzen. Nur jene des vordersten Segmentes haben keinen gleichmässigen vorderen Abschluss. Ventral von den in einer Reihe vorwachsenden Myotomfortsätzen entsteht die Vena hypobranchialis externa (9), dorsal von ihnen die Vena hypobranchialis interna (10). Die an ihre dorsale Kante eintretenden hypobranchialen Nerven bezeichnen noch den Weg, den die Myotomfortsätze selbst genommen, denn ihre Wachsthumsrichtung wird durch dieselben örtlichen bezw. räumlichen Bedingungen bestimmt.

Die rechte Seite des Modells (vergl. Fig. II) zeigt von den mesodermalen Gebilden ausschliesslich die von freien Mesodermzellen aufgebauten Gefässzüge und veranschaulicht vor allem die Befunde am Centralnervensystem, am Darme und seinen Derivaten. Der Augapfel mit seiner schon längst abgeschnürten Linse liegt nahezu in der Mitte des Vorderkopfes, über der Mundöffnung (41), umzogen von supra- und infraocularen Venen. Hinter ihm die mächtige Ganglienmasse des Trigeminus, welche durch die Vereinigung des mesocephalen Ganglion ophthalmicum und des rhombencephalen Ganglion maxillomandibulare entstanden ist (29). Die tiefe mediale Lagerung des ersteren ist zum Theile durch den Venenplexus verdeckt. Das grössere, sich in den Nervus maxillomandibularis verjüngende Ganglion maxillomandibulare weist an seiner Aussenseite unregelmässige und inconstante Leisten und Vorsprünge auf. Die gemeinsame Wurzel (28) steht mit der breitesten Stelle des Rautenhirnes in Verbindung. Aus dieser vordersten Seitenfalte des Rautenhirnes ist der motorische Trigeminuszweig hervorgesprosst, welcher an der Unterseite des Ganglions verläuft. In der unmittelbaren Nachbarschaft des Trigeminus liegt der Facialiscomplex, von welchem nunmehr der den Nervus palatinus entsendende untere Fortsatz (44) zwischen der Vena capitis lateralis und dem ersten Arterienbogen sichtbar wird. Dieser Nerv tritt in den Winkel ein, welchen der erste Arterienbogen mit der Aortenwurzel bildet. Auch das epibranchiale (hyomandibulare) Ganglion des Facialis ist in grösserer Ausdehnung sichtbar, weil die seitliche Kopfvene auf dieser Seite etwas schmäler ist. In ganz ähnlicher Situation wie das Ganglion palatinum des Facialis liegt jenes des Glossopharyngeus (52), dessen Nerv in dem Winkel zwischen dem zweiten Arterienbogen und der Aortenwurzel das Entoderm erreicht. Der Ramus posttrematicus zieht lateralwärts an die Innenseite des (nicht modellirten) axialen Mesoderms des ersten Branchialbogens. Dasselbe gilt auch von den zipfelförmigen, ventrolateralwärts gerichteten Componenten des Vagusganglions (19), in dessen Fortsetzung der erst eine kurze Strecke verfolgbare Ramus intestinalis (16) verläuft. Ueber dem proximalen Abschnitte der vorderen Cardinalvene liegt das mächtige Lateralganglion (21), dessen Innenseite von der Wurzel des viscerosensiblen und visceromotorischen Systemes gekreuzt wird. Dieser Stamm entsendet — gewissermaassen in einseitiger Fiederung (18) — mehrere kleinere Zweige, welche sich in die seitliche Fläche des Rautenhirnes einsenken. (Da das Modell ein wenig von der Dorsalseite dargestellt ist, so erscheint dessen ventraler Wandabschnitt in der Abbildung verkürzt.) Unter den letzten Wurzeln des Vagoaccessorius verlässt die erste segmentale Wurzel das Rautenhirn, ein dünnes Fädchen, welches sich am dritten Myotome erschöpft, also dem occipitalen Nerven *x* der FÜRBRINGERschen Nomenclatur entspricht. Auch die beiden folgenden Nerven (10) zeigen keine segmentalen Ganglien. Das Material der zugehörigen Abschnitte der Ganglienleiste ist nach vorn abgeströmt und bildet die Vagusganglien, sowie die winzigen, dem Vagoaccessorius angelagerten Ganglienanschwellungen. Manchmal ist übrigens im fünften Segmente ein kleiner Ganglienknoten als Repräsentant eines occipitalen Ganglions (2) nachweisbar. Stets ist das Ganglion des sechsten Segmentes recht ansehnlich entwickelt. Im Bereiche des Myocommas zwischen dem vierten und fünften Segmente geht das Rautenhirn unter Verdickung seiner dünnen Decke in das Rückenmark über, dessen Dorsalcontour vom sechsten und den folgenden Dorsalsegmenten überragt wird.

Die Branchialregion des Modelles veranschaulicht die Anordnung der Schlundtaschen, deren Einstellung bereits am Medianschnittbilde erörtert wurde. An der Vorderseite der hyomandibularen Schlundtasche läuft die vom ventrolateralen Rande des oralen Darmendes etwas schräg emporziehende prämandibulare Entodermfalte aus (45). Von der Commissur der hyomandibularen Schlundtaschen tritt die knopfförmige Schilddrüsenknospe hervor (49), an deren Seite die ersten Arterienbögen (47) emporziehen. Die dorsolateralen Gefässschlingen dieser Bögen sind nunmehr ganz freigelegt (27). An den zweiten Arterienbögen (des Hyoidbogens) (24) sind die vom theilweise obliterirten primären und vom secundären Gefäss-

bogen gebildeten Strecken nicht mehr unterscheidbar. An den folgenden Branchialbögen sind die vom primären Stamme ventral nach aussen abzweigenden lateralen Gefässbögen (54, 57) mit ihren freien dorsalen Enden gut sichtbar, desgleichen die Gefässschlingen, welche in die Kiemenknötchen der beiden vorderen Bögen eingesenkt sind. An die sechsten Schlundtaschen (17) schliesst sich ein sich stetig verlängernder Darmabschnitt an, welcher sich in beengtem Längenwachsthum zuerst von den axialen Formationen abgehoben hat, dann nach links ausbiegt, also in seiner Concavität sichtbar ist und den Oesophagus und Magen liefern wird. Am Scheitel der dorsalen Einkrümmung, sicherlich an einer Stelle arger Beengung, ist jene Knospe hervorgesprosst, welche zum dorsalen Pancreas (12) wird. Sie wird zum grössten Theile vom Vornierenglomerulus (9) verdeckt, der mit seinem ganz dünnen Splanchnopleuraüberzug dargestellt ist. Vier bis fünf Aortenzweige speisen ihn, am lateralen Rande entsendet er die Arteria coeliacomesenterica (11) etwa in der Höhe des vierten Myocommas. Mit ihr treten seitlich Glomerulusvenen (8) aus. Der Glomerulus hat, wie der Vergleich mit der im gleichen Niveau orientirten Abbildung (1) ergibt, eine viel grössere Längenausdehnung, als das Canalsystem der Vorniere, welches er, insbesondere nach vorn hin, im Gebiete des vierten Segmentes überragt. Unter dem hinteren Abschnitte des Vornierenglomerulus werden Darmvenen sichtbar, welche durch Anastomosen mit denen der Gegenseite zusammenhängen und nach vorn blind endigen (9). Sie liegen in der Bahn der um den hinteren Rand des dorsalen Pancreas von der linken auf die rechte Körperseite hinüberbiegenden Vena portae. Das Dottergefässnetz mündet noch zum grössten Theile in die grosse Subintestinalvene (65), deren Contour unter den median durchschnittenen Seitenplatten (64) sichtbar ist. Einige kleinere Venen treten seitlich in das die grossen Darmdrüsenanlagen umspinnende Gefässnetz ein. Das zungenförmig vorwachsende rechte ventrale Pancreas (63) ist durch einen engen Spalt vom Entodermmassiv (62, 66) getrennt und drängt die kugelige Gallenblase (61) etwas empor. Die Gallenblase gehört zum grösseren Theile der rechten Körperseite an. Zahlreiche Venen ergiessen sich direct in den Sinus venosus, in welchen von der Seite her der quer durchschnittene Ductus Cuvieri (60) einmündet. Unmittelbar hinter diesem zweigt auf der rechten Körperseite ein sich conisch verjüngendes, in der — nicht dargestellten — Plica paragastrica (dextra) eingebettetes Gefäss ab, die Anlage der hinteren (unteren) Hohlvene (14). Vom Herzen ist der Ventrikel (56) und der grösstentheils hinter diesem gelegene Bulbus cordis (55) zu sehen. Die dilatirte Kammerabtheilung ist durch einen engen Cölomspalt (58) vom Herzbeutel getrennt, auf dessen Oberfläche ein Stück der Vena hypobranchialis (53) sichtbar ist.

Die Ventralseite des Modelles (vergl. Fig. IV) zeigt die bilateralsymmetrische Anordnung der noch kleinen Habenularausladungen (28), hinter denen die Epiphyse (30) emporragt, sowie den Eintritt der Radix olfactoria (24) in den dorsalen Abschnitt der Hemisphären (34, Lobus olfactorius). Die Lamina terminalis (neuroporica) (33) tritt noch als medianer Wulst vor und wird noch nicht von den Hemisphären überragt. Die Augenblasenstiele (40) liegen zwischen den infraocularen Venen und den unteren Fortsätzen des ciliaren Mesoderms (42) einerseits, dem vorderen Ende der inneren Carotiden andererseits. Von letzterer zweigt die dicht der Vorderseite des Bulbus angelagerte Arteria ophthalmica (24) ab. Die Lagerung der drei Fortsätze des ciliaren Mesoderms (41, 42, 39) sowie der dorsalen Fortsätze des vorderen und hinteren mandibularen Mesoderms (37, 43), der Verlauf des Nervus ophthalmicus profundus Trigemini (38) sind gut zu überblicken. Der Nervus maxillomandibularis ist dorsal zwischen den verkürzt erscheinenden Anlagen des Temporalis und Masseter zu sehen. Ueber dem letzteren das Ganglion laterale des Facialis mit seinen drei Aesten. Die Ventralseite des Ganglion maxillomandibulare mit seinen kantigen seitlichen Vorsprüngen zeigt die andere Seite des Modelles (21). Der ventrale Abschnitt des Mandibularbogens, welcher den Musculus intermandibularis liefert, sowie der Opercularmuskel sind auch auf der anderen Seite entfernt. Die linke Seite der Abbildung stellt die Verzweigung des Truncus arteriosus dar; auf der anderen Seite ist der

craniale Truncusast mit den beiden ersten Arterienbögen zum Theil entfernt worden, um das ventrale Ende des axialen Mesoderms des ersten Branchialbogens darzustellen (50). Gegenüber dem ventralen Rand der zweiten Schlundtasche schwillt der dem axialen Mesoderm dicht angeschmiegte Nervus posttrematicus zum noch winzigen hypobranchialen Ganglion an, aus welchem ein lingualer Zweig nach vorn (51) und ein recurrenter, an die ventrale hypobranchiale Sinnesplatte (vergl. Fig. 369) gelangender Ast (54) abgeht. Der äussere Gefässbogen (53) kreuzt das axiale Mesoderm an seiner Hinter- und Aussenseite und steht mit dem inneren primären Bogen durch die erwähnten Gefässschlingen in definitiver Verbindung. Der ventrale Abschnitt des primären Arterienbogens biegt etwas medianwärts an die Hinterseite des cranialen Truncusastes aus, welcher er durch die (nicht dargestellte) Ansammlung freier Mesodermzellen (Anlage des Keratobranchiale I) genähert wird. Auf der anderen Seite entsendet er abnormer Weise ein kurzes Gefäss in derselben Richtung, ohne selbst erheblicher auszubiegen. Die folgenden Branchialbögen zeigen dasselbe Verhalten der Gefässe. Ventral von den caudalen Truncusästen wird die Reihe der Myotomfortsätze sichtbar, von denen der vorderste, dem dritten Segmente entstammende, der längste und mächtigste ist. Sein vorderer, bis gegen die Mitte der Schilddrüsenknospe reichender, dieser dicht angelagerter Abschnitt ist entfernt, um das Verhalten des axialen Mesodermstranges des ersten Branchialbogens zu zeigen. Ventral von den Myotomfortsätzen die Vena hypobranchialis externa, welche unter dem zweiten und dritten Gliede der Myotomfortsatzreihe (dem vierten bezw. fünften Segmente entstammend) gegen den Ductus Cuvieri hin verläuft. Das Pericardium parietale (58) ist grösstentheils entfernt, es hängt unter spitzem Winkel mit der vom Sinus venosus auf die Leberoberfläche umgeschlagenen Splanchnopleura (62) der letzteren zusammen. Seitlich von der Leber und dem Entodermmassiv ist die Sonderung der Seitenplatten in zwei Lamellen noch nicht vollzogen. Das Herz zeigt die Ventrikelschleife (6), in welche linkerseits der Vorhof einmündet, und welche den Bulbus cordis zum grossen Theile verdeckt. Die mächtige Vena subintestinalis (68) verläuft zwischen den beiden ventralen Pancreasknospen (67 u. 3) und weiterhin an der linken Seite der Gallenblase (2). Sie senkt sich tief ein, so dass ihre äussere Oberfläche kleiner wird, obgleich Seitenvenen des die Leberdivertikel umspinnenden Gefässnetzes einmünden. Die tiefe Rinne in der Leber, in welcher die Vene eingebettet ist, zeigt die Fig. VI (* 4), welche die Drüse nach Entfernung alles Mesoderms vom Herzboden aus betrachtet darstellt. Die pinienartige Verzweigung der Leberdivertikel erfolgt im beengten Raume nicht nur nach beiden Seiten und ventralwärts, sondern auch gegen den Herzboden und insbesondere dorsalwärts sowie nach rechts hin, woselbst durch die Einkrümmung der Gastroduodenalschlinge Raum gewonnen wurde. Nach Entfernung der bereits bis ins dritte Glied vorgeschrittenen Verästelung (Fig. V), liegt der schlitzförmige, durch Abschnürung eingeengte Leberstiel (2), der Ductus hepaticus, vor. Ventral von diesem die kugelige Gallenblase (5) und die ventralen, median in einander übergehenden Pancreasknospen (3, 6). Auch die dorsale Pancreasknospe (1) ist, allerdings in erheblicher Verkürzung, zu sehen.

Wir wenden uns nun zur Betrachtung einiger Schnittbilder (Textfig. 382—398), von denen das erste den Ursprung der beiden ventralen Pancreasdivertikel (*P. v. d.* und *s.*) zeigt, deren klaffende Lumina mit dem ventralen Darmlumen in breiter Verbindung stehen. Zwischen sie und das Entodermmassiv greift noch kein Seitenplattendissepiment vor. Nur wenige freie Mesodermzellen und Dottervenen liegen in der Spalte. Ueber dem gemeinsamen Verbindungsstück der ventralen Pancreasknospen liegt die von hohem, dotterreichem, einschichtigem Epithel gebildete Gallenblase, die sich vorwiegend ventral von der Schnittebene ausdehnt. Linkerseits (im Bilde rechterseits) von der Gallenblase verläuft zwischen den beiden Pancreasknospen die Vena subintestinalis. Zwischen den Leberdivertikeln und den Pancreasknospen wachsen keilförmige Leisten der Seitenplatten trennend vor. Im Kegelprofil des Herzbeuteldurchschnittes wird im nächsten abgebildeten Schnitte (Textfig. 383) der Ventrikel sichtbar. Die Vena subintestinalis ist in einer tiefen Rinne

zwischen Leberdivertikeln eingebettet. Nur wenig rechts von der Medianebene mündet die Gallenblase ins ventrale Darmlumen. Auch der schlitzförmige Ursprung der Pancreasdivertikel ist vom Schnitte erreicht. Die oberflächlichen Zellen des dotterreichen Entodermmassives sind alle senkrecht zur äusseren Begrenzung

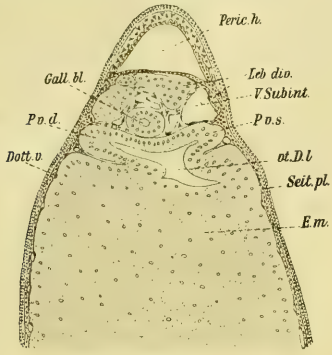

Fig. 382.

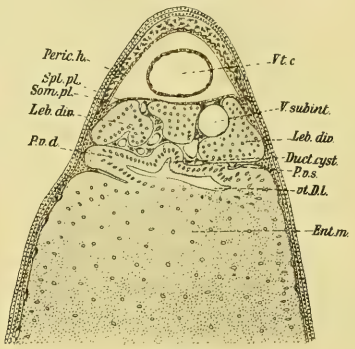

Fig. 383.

eingestellt, in der Mitte und in der hinteren Rumpfhälfte sind die Zellen noch unförmig gross und durch gegenseitigen Druck etwas polyedrisch abgeplattet. — 80 μ weiter dorsal liegt die Ebene des Schnittes 384, welcher die Hyomandibularregion erreicht und die convergente Faserung des ventralen gemeinschaftlichen Abschnittes des Mandibular- und Hyoidbogens, die Sonderung des Musculus intermandibularis und interhyoideus (des Opercularmuskels) erkennen lässt. Dicht unter dem Ektoderm häufen sich nahe der Vorderkante des Intermandibularis die freien Mesodermzellen als Anlage des Meckel'schen Knorpels (*Md.*). Auch die Vena mandibularis und die mandibulare Sinneslinie — ein Zweig der Hyomandibularlinie — werden vom Schnitte erreicht. Die dem ventralen Ende der zweiten Schlundtasche dicht angelagerte, bei deren Vorwachsen vermuthlich angestaute Ektodermverdickung, das ventrale Hyobranchialpolster, ist in seinem vordersten, ventralsten Abschnitte und etwas ventrolateral erreicht. Der Kammerdurchschnitt des Herzens weist das vordere Ende des Atrioventricular- (fibrösen) Wulstes auf, dessen Zellen eine dichte Anordnung gewinnen. Im Gebiete der grossen Darmdrüsen ist der Abgang des linken ventralen Pancreas noch erreicht; die nahezu quer durchschnittene rechte Pancreasknospe zeigt ein enges Lumen. Die Vena subintestinalis ist tief zwischen Leberschläuchen eingelagert.

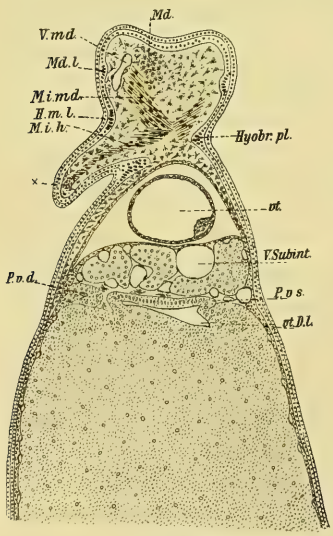

Fig. 384.

Der durch die quergestellte Mundspalte geführte Schnitt 385 (80 μ) trifft vorn die noch hohe, einschichtige Lamina terminalis; auf der einen Seite der Anschnitt des Riechgrübchens, auf der anderen ist der Riechsack vom Ektoderm getrennt. Seine laterale Wand ist einschichtig, die mediale ein mehrzeiliges hohes Epithel. Die Buccal- (Infraorbital-) und Supraorbitallinien sind bis in dieses Gebiet vorgewachsen. Der schräg durchschnittene mandibulare Vorknorpel hat sich trennend zwischen die seitlichen und ventralen

Abschnitte des axialen Mandibularmesoderms (Kaumusculatur und Intermandibularis) eingeschoben. Die hyomandibularen Schlundtaschen erscheinen im Flachschnitte sehr weit von der hyomandibularen Sinneslinie abgehoben. Der concave, ventrale Rand der hyobranchialen zweiten Schlundtasche wird rechterseits vom zweiten Arterienbogen gekreuzt, der auf der linken Seite in seinem lateralen Abschnitte erreicht ist. Medial von der vom Ektoderm durchspaltenen zweiten Schlundtasche ist bereits der craniale Truncusast getroffen, der sich nach vorn in den an der Ventralseite der Anlage des Keratohyale sich lateralwärts wendenden ersten Arterienbogen fortsetzt. Letzterer ist vom Rand der ersten Schlundtasche auf lange Strecke herabgeglitten und verläuft daher proximal im Hyoidbogen. Medial von ihm wird der Stiel der Schilddrüsenknospe sichtbar, gegen welche längs der Oberfläche des Pericardiums der aus langgestreckten, spindeligen Zellen bestehende, schon längst abgeschnürte Fortsatz des dritten Dorsalsegmentes (*M. f. III.*) vorwächst. An ihn schliesst sich caudal, durch ein senkrecht zum Pericard gestelltes Myocomma geschieden, das Derivat des nächsten Dorsalsegmentes an, welches gleichfalls, namentlich an Frontalschnitten, keine exacte Sonderung der ehemaligen Fortsetzung der Cutisplatte von der zur Musculatur sich differenzirenden Hauptmasse erkennen lässt. Caudal von diesem Myotomfortsatz verlaufen hypobranchiale und abdominale Venen auf der Oberfläche des Pericardiums, umgeben von freien, diesem entstammenden Mesodermzellen. Vom Herzen ist der rechts und dorsal vom Ventrikel gelegene Bulbus cordis angeschnitten; im Darmgebiete sind mit dem Ende des rechten ventralen Pancreas zahlreiche Leberschläuche und der, wie das Modell Taf. LI, Fig. 5 zeigt, schlitzförmige Lebergang getroffen, den auch noch der 100 μ dorsal geführte Schnitt 386 erreicht. In diesem Horizontalniveau des Canalis auricularis und des Bulbusostiums erweitert sich die Pericardialhöhle ganz beträchtlich nach beiden Seiten hin. Jene kleinen Venen der Bulbusseite des vorhergehenden Schnittes treten durch die Seitenplatten — ganz ähnlich wie weiter dorsal der Ductus Cuvieri — hindurch und schliessen sich dem die Leberschläuche umspinnenden Gefässnetz an. Caudal von ihnen ist auch seitlich von der Leber das Cölom aufgetreten. Eine breite, dicht dem Entodermmassiv angeschmiegte Falte der Splanchnopleura — der ventrale Abschnitt des rechten Recessus paragastricus — reicht bis an den Leberstiel heran. Ein kleineres Dissepiment der noch soliden Seitenplatten der linken Körperseite bildet die Anlage des Recessus paragastricus sinister. In der Branchialregion sind die (prämandibularen) hyomandibularen und hyobranchialen Schlundtaschen, linkerseits auch die ventralen Enden der dritten Schlundtaschen zu sehen. Aus dem ersten Branchialbogen ist das axiale Mesoderm unter Verlängerung seiner Zellen dorsal vom dritten Myotomfortsatz bis gegen die Schilddrüsenknospe vorgewachsen; in seiner Concavität verläuft der craniale Truncusast, welcher die beiden ersten Arterienbögen entsendet (rechte Seite). Die mächtige Anlage des Keratohyale füllt die ganze Furche zwischen der zweiten und dritten Schlundtasche aus. An der Innenseite des Kiemendeckels verläuft nahe der Grenze des Entoderms, welches sich beim Vorwachsen des Operculums gleichfalls etwas verbreitert, der zweite Arterienbogen. Der

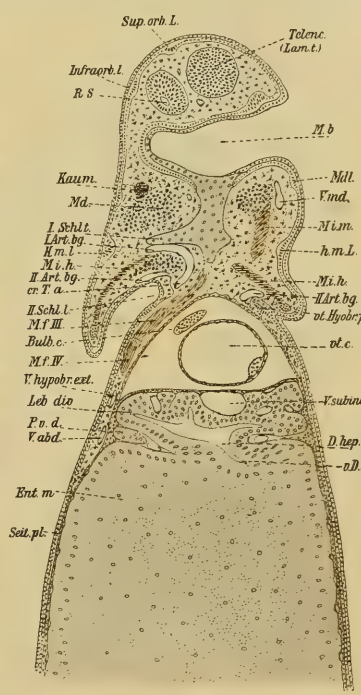

Fig. 385.

Querschnitt durch den Opercularmuskel zeigt deutlich dessen marginale Appositionszone. Die nur wenig vorragenden, gegen das orale Darmende verfolgbaren prämandibularen Entodermfalten werden seitlich vom mächtigen, sich zu Muskelgewebe differenzirenden axialen Mesoderm des Mandibularbogens überragt. Medial und dorsal von ihnen finden, dem Entoderm dicht angelagert, Ansammlungen freier Mesodermzellen statt, welche alsbald den Aufbau des Vomeropalatinums beginnen werden. Die Riechsäcke erscheinen im Durchschnitte in Folge der Compression durch das Vorderhirn dreiseitig; zwischen ihnen und den Anlagen der Belegknochen verlaufen zwischen locker gefügten freien Mesodermzellen Venen.

80 μ weiter dorsal (Schnittbild 387) werden zugleich mit den Recessus optici auch die Seitenventrikel des Vorderhirnes eröffnet, in welche sich die verdickten Seitenwände wulstig vorwölben. An der seitlichen

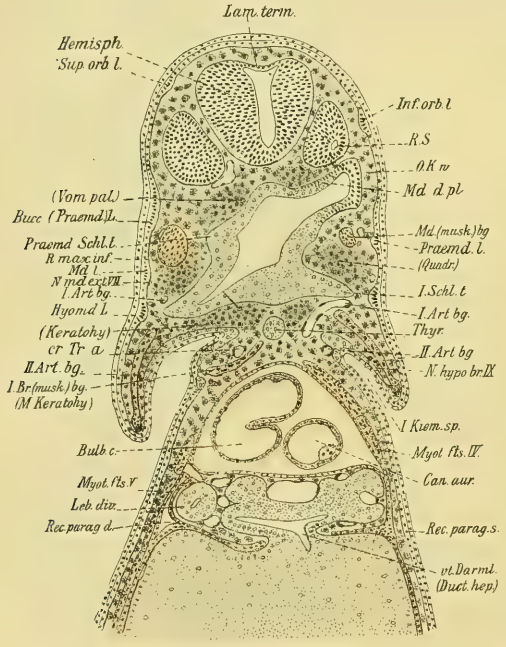

Fig. 386.

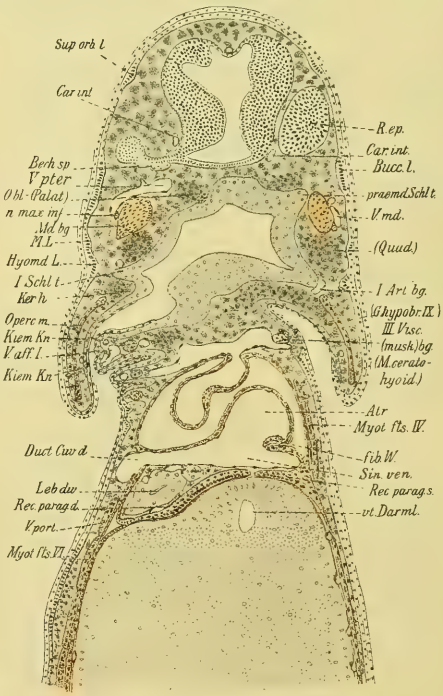

Fig. 387.

Oberfläche treten Fibrillenzüge des Randschleiers auf, womit zunächst die Ausbildung bei Commissura anterior eingeleitet wird. Unmittelbar unter den mit der Verbreiterung des Vorderkopfes sich verlängernden — in dieser Hinsicht sicherlich auch von den ventral unmittelbar benachbarten Riechsäckchen beeinflussten — Augenblasenstielen ist jener ventrale, vordere Fortsatz der ciliaren Mesodermblase vorgewachsen, welcher den Obliquus oculi inferior und den Rectus inferior liefern wird. In seiner Nachbarschaft vereinigt sich die Vena mandibularis und infraocularis zur Vena pterygoidea. Medial von letzterer die Osteo- und Odontoblasten des Palatinums, welche sich bereits als distincte Papillen in die Mundhöhlendecke eindrängen. Eine Ektodermschichte ist in diesem Gebiete nicht mehr mit Sicherheit nachweisbar. Auch die Entodermzellen sind ungemein dicht gedrängt und verarbeiten rasch ihren Dotterinhalt. Auch im Bereiche der genau quer

durchschnittenen hyomandibularen Schlundtaschen bildet das Entoderm ein einschichtiges Epithel, dessen dotterreiche Zellen bereits ziemlich dicht gestellt sind. Gegenüber der vom Ektoderm überkleideten Innenfläche des Hyoidbogens (s. l.) ragen die Kiemenknötchen des ersten Branchialbogens vor, deren Gefässschlingen vom äusseren Gefässe dieses Bogens gespeist werden. Dieses ist durch das axiale Mesoderm vom primären inneren Gefässbogen getrennt, an dessen medialer Seite das Keratobranchiale entsteht. Der Ursprung des Vas afferens branchiale I ist auf der anderen Seite in seinen typischen Beziehungen zum axialen Mesodermstrange zu sehen. Genau in derselben Weise entspringt auch das Aussengefäss des zweiten Branchialbogens. Die dritte Schlundtasche ist vom Ektoderm bereits durchspalten (vergl. Modell Taf. LI, Fig. 3). Der Schnitt zeigt die bajonettförmige, durch beengtes Längenwachsthum bedingte Knickung des Bulbus cordis und den durch den Atrioventricularwulst gut markirten Uebergang des Vorhofes in den Sinus venosus. Der Ductus Cuvieri dexter ist beim Durchtritte durch die Seitenplatten erreicht, welche unter ihm noch nicht auseinandergewichen sind. Ein solides Dissepiment, dessen dem Entodermmassiv zugewendete Zellen sehr hoch und in beengter Vermehrung schräg gestellt sind, bildet den Recessus paragastricus dexter. Ueber der epithelialen vorderen Wand des Zuganges zum ventralen Darmlumen (Anlage des Magenepithels) sind die beiden Recessus unter Abhebung der Sinuswand linkerseits der Medianebene hart an einander gestossen. An der Aussenfläche der rechten Seitenplatte schieben sich die ventralen Fortsätze der fünften, sechsten und siebenten Segmente vor, deren Zellen sich bereits zu strecken beginnen. Sie lassen in den ventralen Randpartien noch keine präcise Differenzirung erkennen. Ueber ihnen sammeln sich freie Mesodermzellen an, wölben das Ektoderm vor und regen es zu lebhafterem Wachsthum an. Dieses äussert sich zunächst in einer Erhöhung des cubischen Epithels und in dichterer Zellstellung. Wir befinden uns im Bereiche des länglichen vorderen Extremitätenhöckers, welchen der drittnächste Schnitt (388) in der Mitte durchschneidet (1). Die 20 μ dicke Serie gestattet keine weitere Differenzirung der Anlage, deren Entstehung Semon bereits ausführlich geschildert hat. Die seitliche Abgrenzung der Myotomfortsätze V—VII stösst auf Schwierigkeiten. Von allem Anbeginne an erfolgt die Anhäufung der freien Mesodermzellen subepidermoidal, ziemlich unabhängig von den Myotomen, welche von dieser Anschoppung durch eine etwas lockerer gefügte Zwischenzone getrennt sind, welche artificielle Ablösung begünstigt. Wir leiten zum mindesten die Hauptmasse dieser Zellansammlung, wie bereits oben bemerkt wurde, vom Angioskleroblastem ab. — Der Schnitt trifft auf der Bulbusseite das rechte Ende der Leber (4), welche, wie auch das Modell Taf. LXI, Fig. 6 zeigt, in der Concavität der Gastroduodenalschlinge (47) Platz fand, um vorzuwachsen. Auch die Seitenplatten sind hier gewissermaassen ex vacuo auseinandergewichen. Vor dem fünften Myotomfortsatz liegt der Querschnitt des Ductus Cuvieri dexter (5). Gegenüber dem dorsal abgekappten Bulbus cordis (6) sind die ventralen Enden der fünften und sechsten Schlundtaschen erreicht, sowie die Abgangsstellen der

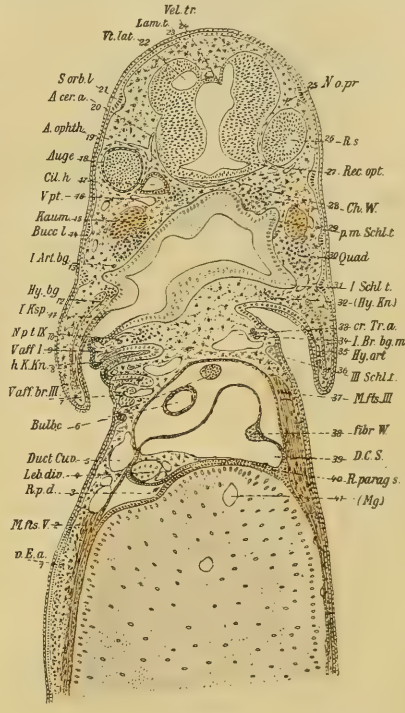

Fig. 388.

dritten lateralen Branchialarterien (7). Die Sinnesschichte des Ektoderms durchspaltet die vierte Schlundtasche ohne Betheiligung der Deckschichte, welche sich im Bereiche der Kiemenknötchen nicht mehr isoliren lässt. Man hat Mühe, noch die Reste der inneren entodermalen Ueberkleidung nachzuweisen. Die rechte Seite des Schnittbildes entspricht der linken der Textfig. 386. — Im Bereiche des Vorderkopfes ist das End- und Zwischenhirn, letzteres im Chiasmawulste (28) und seinen commissuralen, der Seitenwand des Zwischenhirnes entstammenden, dicht hinter den Augenblasenstielen herabziehenden Fasern getroffen. Auf der Bulbusseite ist die sich immer mehr ausweitende ciliare Mesodermblase (17, Prämandibularhöhle, Gregory) eröffnet, über welcher sich die Carotis interna in die vordere Hirnarterie (20) und die nach aussen abbiegende Arteria ophthalmica (19) gabelt. Medial und ventral von der ciliaren Mesodermblase die Ansammlung der freien Mesodermzellen, welche das Pterygopalatinum bilden werden. Die Entstehung der Trabekel ist noch nicht eingeleitet, das Vorknorpelblastem müsste dicht neben dem Zwischenhirn genau medial vom ciliaren Mesoderm gelegen sein. Dorsal trifft der Schnitt den von den Seitentheilen des Velum anterius begrenzten Eingang in die Seitenventrikel (22) der Hemisphären des Grosshirnes (Foramen Monroi) der einen Seite. Ueber dem Velum vereinigen sich die vorderen Hirnvenen, deren Verlauf aus der Fig. 1, Taf. LI zu ersehen ist.

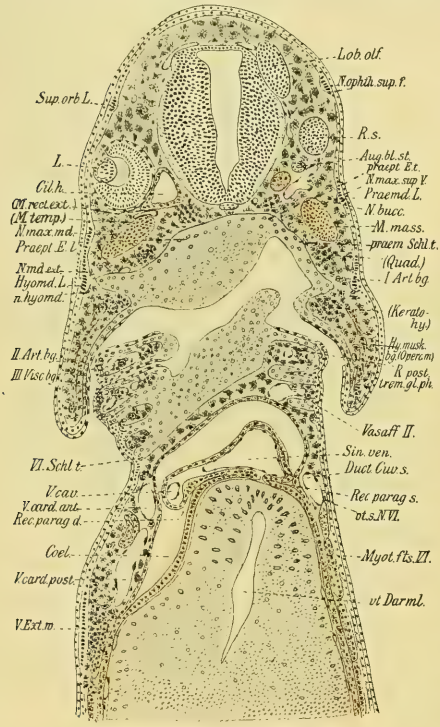

Fig. 389.

Ein 60 μ weiter dorsal geführter Frontalschnitt (389) geht vorn fast quer durch das Zwischenhirn, dessen dünne Decke seitlich in die noch unansehnlichen Habenularpolster übergeht, aus deren Innerem sich bereits die Neuriten in transversalem und absteigendem Zuge sammeln (Entstehung der Taenia). Der Randschleier der Seitenwand enthält wohl vorwiegend ausser commissuralen absteigende thalamobulbäre und -spinale Fasern. Unter dem einschichtigen epithelialen, hinter dem Chiasmawulste gelegenen Zwischenhirnboden ist der Stiel der Hypophyse sichtbar. Auf der linken Körperseite ist der noch durchgängige Augenblasenstiel schräg durchschnitten, vor ihm die Kuppe des Riechsackes abgekappt, hinter ihm der Boden der ciliaren Mesodermblase und die Vena pterygoidea. Die prämandibularen Schlundtaschen endigen unter der Kaumusculatur, an deren Aussenseite der Nervus maxillomandibularis herabzieht. Gegenüber den hyomandibularen Schlundtaschen die von ihnen abgehobenen Sinneslinien, von welchen die Mandibularlinien nach vorn abzweigen. Die Wand der rechten Ciliarhöhle entsendet den lateralen, den Bulbus schalenförmig umgreifenden Fortsatz (Rectus lateralis). In der meridional durchschnittenen Oeffnung des Augenbechers liegt die Linse, in deren Boden — also im Centrum der ehemaligen Eindellung genau so wie in der Labyrinthblase und mutatis mutandis auch am Augenbecher oder einer Gastrula — beengtes und angestautes intensives Wachsthum herrscht. Es führt zu äusserster Raumausnützung, zur dichten Fügung der hohen noch flaschenförmigen Zellen. Das Innenblatt des Augenbechers verhält sich zunächst und in mancher Beziehung, auch hinsichtlich der Entstehung eines Randschleiers, ganz ähnlich wie die Zwischenhirnwand;

mit ihm kann das abgenabelte äussere Blatt ebensowenig im Wachsthum gleichen Schritt halten, wie die abgefaltete Decke des Zwischenhirnes mit der Seitenwand desselben. — Dieses Aussenblatt bildet ein sich abplattendes cubisches Epithel, auf welchem der Nervus ophthalmicus profundus nach vorn verläuft. Der Nervus ophthalmicus superficialis liegt noch innerhalb der Basalmembran der Supraorbitallinie. Gedeckt von den seitlichen Mesodermabschnitten sammeln sich die durch Auflösung der paraxialen Wandabschnitte, insbesondere des ehemaligen Verbindungsstückes der Ciliarbläschen entstandenen sowie die von aussen her eingedrungenen freien Mesodermzellen an. Medial von der Kaumusculatur entsteht der vordere Fortsatz des Palatoquadratums, unter dem ciliaren Mesoderm gelegene Zellen werden in situationeller Auslese ihrer cellulären Potenzen (Beleg-)Knochen (das Pterygoid) bilden. Trabekelanlagen bestehen noch nicht. Die Opercular-hyoidmuskeln sind an ihrer breitesten Stelle durchschnitten, ihre marginale Proliferationszone ist in ihrer appositionellen Thätigkeit bis über die dritten Branchialbögen zurückgewichen. Der erste Branchialbogen zeigt wie im vorhergehenden Schnitte die typischen Lagebeziehungen der zu- und abführenden Gefässe zum axialen Mesoderm, dessen Vorderseite der Ramus posttrematicus Glossopharyngei dicht angeschmiegt ist. Die dritten Branchialbögen zeigen dasselbe Verhalten wie die ersten des Stadiums 42 und die vierten jenes der ersten des Stadiums 39. Sie sind nur vom axialen Mesoderm und freien Mesodermzellen durchzogen. Die dotterreiche ventrale Wand des Kiemendarmes ist erst in epithelialer Umordnung begriffen, welche in der Wand des spaltförmigen ventralen Darmlumens schon weitere Fortschritte gemacht hat. Zwischen letzterer und dem Sinus venosus haben sich die beiden Recessus paragastrici vorgeschoben. Beide sind am Eingange geöffnet. Auf der vom Schnitte etwas weiter dorsal getroffenen rechten Körperseite tritt auch die durch solche Unterschiebung entstandene Plica paragastrica markant vor. In ihrem Faltenraum ist ein zipfelförmiges Divertikel des Sinus venosus durch Umwandlung der früher vorhandenen, wohl dem Angiohämoblastem entstammenden Mesodermzellen entstanden, welches zum proximalen Abschnitte der unteren Hohlvene (*V.cav.*) wird (vergl. Taf. LI, Fig. 2). Der Cölomspalt, welcher sich in der Concavität der Gastroduodenalschlinge zum Theile ex vacuo entfaltet, bildet die Communication der Pericardialhöhle mit den dorsalen im Vornierengebiete zuerst aufgetretenen Cölomabschnitten. Seitlich und ventral sind die Seitenplatten auf grosse Flächen noch nicht in zwei Epithellamellen gesondert. Ueber der Somatopleura breitet sich das weite Netz der hinteren Cardinalvene aus, welches die Vornierenschläuche umspinnt. Ueber den fünften bis siebenten Myotomfortsätzen sind die dorsalen Abhänge des vorderen Extremitätenwulstes vom Schnitte erreicht.

Der zweitnächste Schnitt der Serie (390, 40 μ) geht durch die ventrale Concavität der ehemaligen Grenzfalte, deren Entstehung in früheren Stadien durch das Vorwachsen der dominirenden Derivate der dorsalen Gastrulawand bedingt wurde. — Die durch beengtes Längenwachsthum der dorsalen Darmwand entstandene Auskrümmung nach der linken Körperseite ist bereits ziemlich ansehnlich, die dorsoventrale Auskrümmung ist nur aus der Stellung der Lumina zu ersehen. Das enge Lumen des Oesophagus ist von der Fortsetzung des dorsalen Darmlumens getrennt getroffen; beide Lumina convergiren ventralwärts, woselbst von ihrem Scheitel das ventrale Darmlumen abgeht (Fig. 389). Zu beiden Seiten des Oesophagus treten nun sehr markant die paragastrischen Recessus- und Faltenbildungen vor, welche in fortlaufender Bildung von der Ventralseite her dieses Gebiet überschritten haben. In der Plica paragastrica dextra endigt vorläufig noch stumpf die hintere Hohlvenenanlage. Gegenüber der hinteren Hälfte des sich ins Cölom vorwölbenden Vornierenwulstes führt ein grösseres Randgefäss des Dottervenennetzes, welches weiter dorsal auch Beziehungen zur gegenüberliegenden Seite hat, in die Bahn der späteren Vena portae (*V.port.*); doch ist das Gefäss nicht continuirlich gegen die Leber hin zu verfolgen. Bei einem jüngeren Exemplar war es bereits bis dahin aufgetreten. Caudal von diesem Gebiete nähern sich die beiden Lamellen der Seiten-

platten immer mehr, um schliesslich in eine ungetheilte Zellenplatte überzugehen. Am vorderen Umschlage der Seitenplatten ist der überaus deutlich abgrenzbare hintere Schenkel des zweiten Myotomfortsatzes zu sehen, der einen erheblich grösseren Querschnitt aufweist, als der den vierten Branchialbogen durchziehende vordere Schenkel, aber immerhin in Anbetracht seiner späteren Leistungen auch beim Vergleiche mit dem dritten Myotomfortsatze durchaus nicht unansehnlich ist. Dabei ist stets zu bedenken, dass dieser Myotomfortsatz nur der hinteren Hälfte des zweiten Segmentes entstammt. Nichtsdestoweniger sind diese axialen Mesodermstränge mächtigen Myotomfortsätzen serial homolog. Ihre verschiedene Anordnung ist nur durch verschiedene nachbarliche Verhältnisse bedingt. — Die vorderen Branchialbögen bieten keine Besonderheiten. Im Kiemendeckel (Hyoidbogen) ist die Arterie in ihrem dorsalen, dem primären Arterienbogen entstammenden Abschnitte getroffen. Der dorsale Kamm der hyomandibularen Schlundtasche wird an seiner Vorderfläche vom ersten Arterienbogen überkreuzt, in den Seitenrand tritt jenes Ektodermpolster, die Anlage der hyomandibularen Sinnesplatte, ein. Auch die von diesem prävestibularen Wachsthumsherde des Ektoderms ausstrahlenden Buccallinien nähern sich ihrem Ursprungsorte. Ihnen schräg gegenüber zieht der durchwegs sensible Nervus maxillomandibularis des Trigeminus an der Aussenseite der Kaumusculatur herab. Der Kaumusculatur liegt vorn ganz dicht der äussere Fortsatz des ciliaren Mesoderms an; zwischen beiden in der Tiefe die Vena pterygoidea. Zu beiden Seiten der Hypophyse verlaufen die inneren Carotiden, welche nach vorn zu gegen die laterale Wand des Zwischenhirnes auseinanderweichen. Die rechte Seite des Schnittbildes weist im Wesentlichen dieselben Verhältnisse auf, wie die linke der Textfig. 388, und erreicht den vorderen Extremitätenwulst in seinem ventralen Abhange.

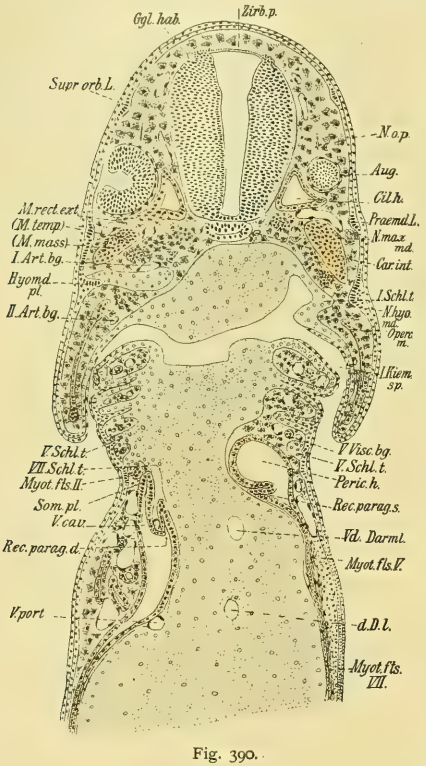

Fig. 390.

Ein 140 μ weiter dorsal geführter Frontalschnitt (391) kappt in Folge des geringen dorsoventralen Durchmessers des Kiemen- und Vordarmes bereits die dorsale Darmwand und deren Derivate ab. Im Gebiete des Kiemendarmes wird jene dotterreiche, erst in epithelialer Umordnung begriffene wulstförmige Verdickung erreicht, zu deren Seiten die Aortenwurzeln nach hinten convergiren. Auf der rechten Seite des Schnittbildes sind die dorsalen Abschnitte (44, 53) sämmtlicher Schlundtaschen mit dem Schrägschnitt durch das hintere Ende des Kiemendarmes erreicht. Der anschliessende Vorderdarm biegt auf die linke Körperseite aus. Ein kurzer Gekrösabschnitt (58) spannt sich dorsal zwischen ihm und dem dorsalen Pancreas (60) aus, an dessen Hinterseite eine Anastomose das Dottervenenblut auf die rechte Körperseite in die Bahn der späteren Pfortader (61) leitet. Das dorsale Pancreas liegt gegenüber der Mitte des Vornierenwulstes, an dessen Oberfläche, etwa in der Höhe des fünften Myocommas die Arteria coeliacomesenterica (5) verläuft. Der ventrale Rand des sechsten Myotomes ist mit dem caudalen Nephrostom (3) erreicht. Die Vena cardinalis posterior (1) ist vor der Auflösung in den Plexus der Länge nach durchschnitten. Das Gefässnetz

des Vornierenwulstes wird vorn durch die gemeinsam mit ihm in den Ductus Cuvieri einmündende vordere Cardinalvene (57, 9) begrenzt, an deren Aussenseite die hypobranchialen Nerven des vierten und fünften Dorsalsegmentes (8) herabziehen. Jene des sechsten Segmentes (6) kreuzen den Vornierenwulst an seiner Aussenseite, die des siebten und der folgenden Segmente verlaufen an der Innenseite der betreffenden ventralen Myotomfortsätze. Auf der Bulbusseite des Schnittes liegt unmittelbar vor der vorderen Cardinalvene der zweite Myotomfortsatz (10) und medial von diesem das Ende des Vagusganglions (11), dessen caudale Fortsetzung der Ramus intestinalis Vagi bildet. Auch das axiale Mesoderm der vorderen Branchialbögen (14, 16) entsendet dorsale Fortsätze, von denen allerdings keiner die Mächtigkeit der opercularen (46) und mandibularen (25) Fortsätze erreicht. Medial vom dorsalen Abschnitte des ersten Branchialbogens, auf der Dorsalkante der zweiten Schlundtasche reitend, liegt das epibranchiale Ganglion des Glossopharyngeus (17). Die primären Arterienbögen des zweiten und dritten Branchialbogens münden gemeinsam, jene des ersten Branchialbogens (15) direkt in die Aortenwurzel, die Hyoidarterien (19) treten transversal, die ersten Arterienbögen (42) in einem nach hinten offenen spitzen Winkel in die Aortenwurzel ein. In letzterem ist ein Fortsatz des Facialisganglions förmlich eingeklemmt (43), aus welchem der Ramus palatinus hervorsprosst. Dieses Verhalten war im Stadium 43 noch nicht so ausgeprägt und ist wahrscheinlich auch auf das Vorwachsen des Facialisganglions zurückzuführen. Auf der Bulbusseite ist die hinter dem Ganglion maxillomandibulare beginnende Vena capitis lateralis (20) eine Strecke weit zu verfolgen. Das Facialisganglion s. l. (22), an welchem die vordere Lateraliscomponente des Seitenliniensystemes deutlich vom epibranchialen Ganglion zu unterscheiden ist, wird von der inneren und äusseren Venenbahn umflossen. Vor dem Ganglion maxillomandibulare (23) liegt der Temporalfortsatz (25) der Kaumusculatur, welcher aus der Wand der Vordermandibularhöhle hervorgegangen ist. Der medial anschliessende, von der supraorbitalen Venenbahn durchsetzte Mesodermabschnitt besteht aus dotterreichen, rundlichen, ziemlich dicht gefügten, aus den paraxialen Theilen des Mesoderms hervorgegangenen Abschnitten. Vom ciliaren Mesoderm ist nur jener dorsale Fortsatz getroffen (29), welcher medial vom Nervus ophthalmicus profundus und dem im Schnitte getroffenen vordersten Abschnitte des Ganglion mesocephalicum sive ophthalmicum des Trigeminus (28) gelegen ist. Der Rest des ektodermalen Ciliarknötchens hängt breit mit dem Strange an dessen Dorsalseite zusammen. Der Schnitt trifft ferner das vordere Ende der Chorda dorsalis, gegen welches die Infundibularregion des Zwischenhirnes (36) vorwächst. Bei dieser Ausbuchtung entsteht an der Hirnwand eine dellenförmige Nische. In die Concavität der Sattelfalte treten die beiden in ihr communicirenden Hirnarterien (30) ein. Die epithalamische Region des Zwischenhirnes zeigt den seitlichen Randschleier; thalamobulbäre und -spinale Bahnen entstehen in der jeweils

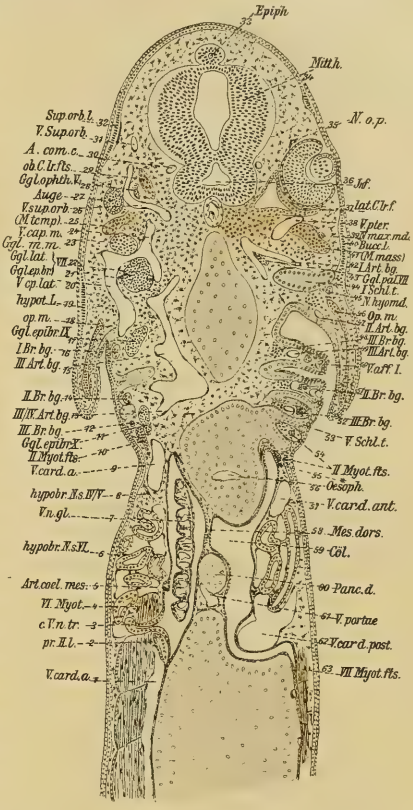

Fig. 391.

günstigen Wachsthumsrichtung. Auch die Lagerung des Epiphysenbläschens (33) zeigt die nahe hintere Grenze des Zwischenhirnes an.

60 μ dorsal (Textfig. 392) trifft der Horizontalschnitt am Scheitel die Grenze zwischen dem Di- und Mesencephalon, das Gebiet der Commissura posterior, welche von der umgelegten Epiphyse überlagert wird. Die Fibrillen verlieren sich im seitlichen Markschleier vornehmlich des Mittelhirnes. Die Zellen der Decke zeigen auffallender Weise ihre Kerne dicht den basalen Enden genähert. Die Wandung verbreitert sich vorzugsweise nach den beiden Seiten hin, woselbst an der inneren Oberfläche eine longitudinale Beugungsfurche entsteht. Zwischen dem Mittelhirn und dem Chordaende ist der das vordere Blatt der Sattelfalte bildende hypothalamische Wandabschnitt des Zwischenhirnes eingeschoben. Letzterer sowie die Chorda werden zu beiden Seiten von einem dichten Gefüge rundlicher, noch dotterreicher Mesodermzellen flankirt, welches aus den parachordalen Abschnitten des vorderen unsegmentirten Mesoderms hervorgeht und auch bereits auf die Vorderfläche des ersten Myotompaares sowie auch unter die Labyrinthblase übergreift. Dieser noch nicht ins Vorknorpelstadium eingetretene Complex wird die Fundamente des Chondrocraniums schaffen. Die rechte Seite des Schnittbildes zeigt im Wesentlichen dieselben Verhältnisse, wie die aus zwei Nachbarschnitten combinirte linke Seite der Textfig. 391. Erwähnenswerth ist nur der Abgang des Nervus hyomandibularis, der proximale Abschnitt des zweiten Arterienbogens, sowie die Anordnung des zweiten Myotomfortsatzes. Das erste Myocomma liegt hinter dem dorsalen Rande der dritten Schlundtasche. Die linke Seite des Schnittbildes zeigt die mit einander convergirenden beiden Componenten des Trigeminus, das keulenförmige vordere Ganglion ophthalmicum und das massige laterale Ganglion maxillomandibulare. Im Winkel zwischen beiden schiebt sich der vordere Fortsatz des vorderen mandibularen Mesoderms über den Bulbus vor (Anlage des Obliquus superior). Die Sonderung des Ganglion praevestibulare (des Lateralisganglions) und des epibranchialen Ganglions des Facialis ist auf Frontalschnitten leicht durchführbar. Von dem aussen gelegenen Lateralisganglion geht in der Schnittebene der Nervus buccalis ventralwärts ab. Die Vena cardinalis anterior ist dicht unter und hinter der Labyrinthblase durchschnitten. Das medial von ihr gelegene Ganglion gehört dem epibranchialen Systeme an. Auch das Ganglion Vagi ist in seinem viscerosensiblen, epibranchialen Abschnitte durchschnitten. Die Fasern sammeln sich im Inneren des mächtigen Complexes, welcher an der Aussenseite des zweiten Myotomes gelegen ist. Der Vornierenglomerulus ist flach getroffen, er enthält zwischen den zahlreichen Gefässschlingen auch durch die Seitenplatten abgesprengte Entodermzellen (bei *).

Fig. 392.

Dem combinirten Schnittbilde Textfig. 393 liegt der zweitnächste Schnitt der Serie zu Grunde, welcher dorsal noch die Commissura posterior (28) und die Epiphyse (27) erreicht. Zu den thalamo-bulbären und -spinalen Fasern des Randschleiers gesellen sich die Neuriten der in Wachsthumsbeengung Fortsätze entsendenden Wandzellen des Mittelhirnes, tectobulbäre und -spinale Bahnen der Ventrolateralseite. Auf der rechten Seite der Abbildung ist der hintere, den Bulbus schalenförmig umgreifende Fortsatz der Ciliar-

mesodermblase (32), ferner die beiden dorsalen, dem Nervus maxillomandibularis (34) und dem zugehörigen Ganglion ausweichenden Fortsätze der ehemaligen vorderen und hinteren mandibularen Mesodermblase (33, 35) zu sehen. Von dem in seinem Grundstocke (wenn die hyomandibulare Schlundtasche durchbräche) einen Ramus posttrematicus darstellenden Nervus hyomandibularis zweigt lateral vom Scheitel des Bogens der Arteria hyoidea der Muskelast an die Opercularmusculatur ab (39). Der Ramus posttrematicus des Glossopharyngeus (41) liegt in typischer Weise dem axialen Mesoderm dicht an und innervirt dann dessen Muskelderivate. Der dorsalen Kante der dritten und der folgenden Schlundtaschen liegen die ventralen epibranchialen Zipfel (44) des Vagusganglions dicht an, welches nach hinten (48) den Ramus intestinalis entsendet. An der Vorderseite der vorderen Cardinalvene (49) die vereinigten hypobranchialen Zweige der vierten und fünften segmentalen Nerven. Der craniale Vornierentrichter (50) wurde durch die beengte Schlängelung und Ausdehnung des Canalsystemes bis unter das vierte Myotom vorgeschoben. Der primäre Harnleiter (55) biegt in bayonettförmiger Krümmung an der Unterseite des siebenten Myotomes (56) medial- und caudalwärts. An der Unterseite des sechsten Myotomes ist der seitlich über die Vornieren hinwegsetzende bezw. durch sie emporgehobene Segmentalnerv, der Occipitospinalnerv *A* nach K. Fürbringer (54, *B* nach Semon) sichtbar. Am Scheitel des die Somatopleura vorwölbenden Vornierenwulstes bestehen Verbindungen mit der Splanchnopleura des Vornierenglomerulus, welche die Glomerulusvenen (52) in das Cardinalvenennetz überleiten. Auf der anderen Seite ist halbschematisch der Abgang der sechs Glomerulusgefässe (6) von der Aorta (58) unter Zugrundelegung einer Querschnittserie eingezeichnet. In Folge der schiefen Schnittführung wird neben der Wurzel des Glomerulus seitlich die dorsale Rinne des Cöloms (3) sichtbar. Daran schliesst sich caudal der Flachschnitt durch die Vena cardinalis posterior (2), welcher dorsal vom primären Harnleiter hindurchgeht und die Einmündung der segmentalen Venen (1) zeigt. Auf der rechten Seite erscheint der primäre Harnleiter mitten in der Venenbahn (57). An der medialen Seite der Myotome, dicht unter der Somatopleura, ziehen die segmentalen Nerven herab, von denen der dritte der vorderste und schwächste ist. In dem Maasse, wie die Vagoaccessoriuswurzeln sich erschöpfen, gewinnen die segmentalen Nerven an Mächtigkeit. Das rechte Vagusganglion ist bereits in seinem Lateralisantheil (10) getroffen, der epibranchiale Abschnitt bildet eine vor diesem gelegene mächtige Wurzel, an deren Aussenseite noch Ganglienzellen eingestreut sind. Der Glossopharyngeus ist noch in seinem epibranchialen Abschnitte (14) an der medialen Seite der Vena capitis lateralis (13) erreicht. Der Boden der Labyrinthblase, welcher ebenso wie der Grund des Riechsackes, der Linse, des Hirnrohres ein besonders intensives Wachsthum zeigt und daher ein hohes Epithel bildet, treibt bereits zwei Ausladungen, von denen die vordere zum Sacculus (17), die hintere

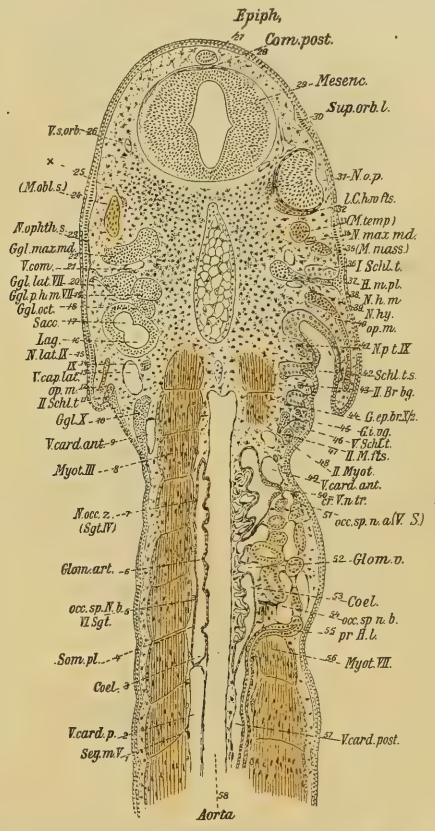

Fig. 393.

zur Lagena (16) wird. Vor dem Sacculus liegen dicht neben einander das Ganglion acusticovestibulare (Octavi, 18) im Anschnitte, vor diesem medial das Ganglion epibranchiale (19) und aussen das Ganglion laterale des Facialis (20). Vom letzteren zieht nach vorn der Nervus ophthalmicus superficialis, nach hinten der Ramus posterior hypoticus, welcher an die vorderen Abschnitte der hypotischen Seitenlinie sowie an das Hyomandibularorgan der ersten Schlundtasche herantritt. Die Wurzel der Vena capitis lateralis trennt das dem Facialis angeschlossene Ganglion laterale praevestibulare vom Ganglion maxillomandibulare Trigemini (22), welches nach aussen kantige Vorsprünge und Leisten entsendet. Medial von dem zum Musculus obliquus oculi superior sich differenzirenden Zellstrange entsendet der Nervus ophthalmicus superficialis einen dorsalen Zweig (25); der linke Nerv (31) ist medial vom dorsalen Fortsatz der Ciliarmesodermblase schräg durchschnitten.

40 μ dorsal (Textfig. 394) wird bereits der Boden des Rautenhirnes flach angeschnitten, so dass der Randschleier übermässig breit aussieht. An der seitlichen Ausladung — der vordersten und mächtigsten Falte — dieses Hirnabschnittes tritt die breite Wurzel des Trigeminus ein bezw. aus, in welcher der sensible zuführende Antheil bereits überwiegt. Vor derselben ist noch ein Rest der Vena capitis anterior erhalten. Zu beiden Seiten des Mittel- und Rautenhirnes treten jene flügelförmigen Ausladungen der parachordalen, dotterreichen, noch indifferenten Mesodermmassen vor, welche von den schräg nach aussen und hinten divergirenden dritten Hirnnerven durchsetzt werden (*Oc. mot.*). Auch zu beiden Seiten der Hörblase und der ersten Myotome breitet sich dieses Mesodermlager aus. Die in ihrem grössten Durchmesser getheilte Labyrinthblase hat sich nun so weit nach hinten ausgedehnt, dass ihre Mitte in der gleichen Transversalebene mit dem vorderen Rande des ersten Myotomes steht, während sie früher im präsegmentalen Gebiete ihre Lage hatte. Nur die vordere und die hintere mediale Wand erscheinen verdickt, die übrigen haben bei der Ausdehnung ein bescheideneres Wachsthum bekundet. Der medialen und vorderen Wand der Labyrinthblase schmiegt sich dicht ein sichelförmiger Ganglioncomplex an, welcher aus vier Componenten besteht. Das schalenförmig der Labyrinthwand anliegende Ganglion ist das Ganglion vestibulare, welches die Nerven für den Sacculus und die Maculae entsenden wird. Das medial gelagerte tritt mit der Lagena in Beziehung und wird zum Ganglion acusticum. Die beiden übrigen Componenten gehören dem Facialis (s. l.) (Ganglion laterale praevestibulare und epibranchiale) an. Hinter der Labyrinthblase liegt das Ganglion laterale (infravestibulare) des Glossopharyngeus, von welchem ein Ast nach vorn und aussen zieht, der den hinteren Theil der hypotischen Sinneslinie versorgt. An der medialen Seite dieses Ganglions verläuft die Wurzel des epibranchialen Ganglions empor, welche vorwiegend centripetale, viscerosensible Fasern enthalten dürfte. Die vordere Cardinalvene beginnt zwischen dem Lateralganglion des Glossopharyngeus und des Vagus, welch' letzterem ebenfalls das viscerosensible Bündel dicht anliegt. Auf der anderen Seite des Schnittes, welcher, wie alle übrigen, nicht nur nach einer Seite, sondern auch nach vorn schräg geneigt ist, wird noch der Vornierenwulst erreicht, ferner die dorsalen, auf Ektodermverdickungen ruhenden Ab-

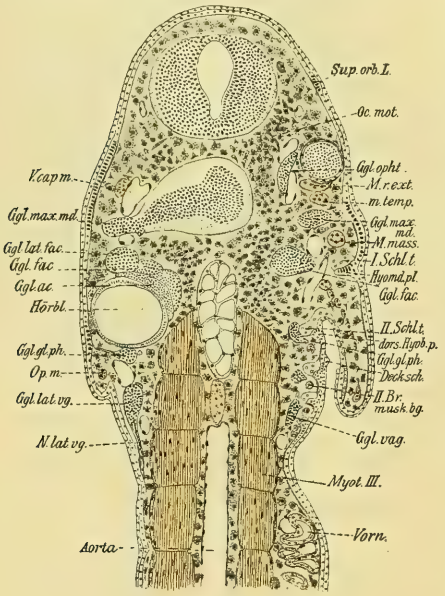

Fig. 394.

schnitte der zweiten, dritten, vierten und fünften Schlundtaschen. Hinter der letzteren die beiden convergirenden Schenkel des zweiten Myotomfortsatzes, welcher genau neben der hinteren Hälfte des zweiten Dorsalsegmentes seine Lage hat. Vom Vagus ist der vordere Zipfel und die Hauptmasse des epibranchialen Complexes getroffen. Das Ganglion epibranchiale des Glossopharyngeus ruht auf der zweiten Schlundtasche. Fortsätze der Ganglien gegen die epibranchialen Ektodermpolster der Schlundtaschen sind an der Serie nicht mit Sicherheit nachweisbar, die Ganglien entsenden nur gegen die axialen Branchialbögen zipfelförmige Ausladungen, welche sich in die posttrematischen Nerven fortsetzen. Dicht über dem Nervus hyomandibularis verläuft die Vena capitis lateralis in typischer Anordnung. Im Gebiete des Vorderkopfes ist die Lagerung des Ganglion ophthalmicum in einer Insel der supraorbitalen Venen beachtenswerth.

200 μ weiter dorsal (Textfig. 395) wird auf der linken Körperseite der Abgang des Recessus Labyrinthi, auf der rechten Seite das taschenförmige Ende desselben erreicht. Im Bereiche des letzteren bilden die Zellen an ihrer freien, dem Lumen zugewendeten Seite reichlich Pigmentkörnchen. Der Frontalschnitt durch die Labyrinthblase zeigt nur an der Aussenseite eine dichtere Stellung der Epithelzellen. Nach vorn und hinten bringen Ausladungen eine gewisse Entspannung des beengten Wachsthumes. In dem mittleren Bereiche aber kommt es im beengten Stauungswachsthum alsbald zur Eindellung, womit dann ein ausgiebiger Ausweg eröffnet ist, der zur Sonderung der Bogengänge führen wird. Dicht vor der Abgangsstelle des Recessus Labyrinthi treten die meisten Fasern des Facialis, und zwar jene aus dem Lateralissystem der Supraorbital-, Buccal-, Hyomandibular- und Mandibularlinie in die Seitenwand des Rautenhirnes ein, woselbst ihre auf- und absteigenden Collateralen auseinanderweichen. Hinter der Labyrinthblase convergiren die dem Glossopharyngeus und Vagus entstammenden Fasern. Im Glossopharyngeus lassen sich die visceralen von den dem Lateralissystem angehörigen Fasern nicht unterscheiden. Beiderlei Fasern sind zu einem Bündel vereint, welches mit den Lateralisfasern des Vagus nach oben convergirt. Ihre fächerförmige Eintrittsstelle ins Rautenhirn zeigt die andere Seite des Schnittes. Vom Lateralisbündel des Vagus wird das viscerale Bündel desselben an seiner Aussenseite überkreuzt. Es wendet sich, dicht den Myotomen angeschmiegt, um den vorderen eingebogenen Rand des ersten Myotomes herum und verläuft dann an der Seitenfläche, einzelne Bündel abgebend. Vorläufig lässt sich dieser absteigende Vagus (Vagoaccessorius), welcher auf der rechten Körperseite gegenüber dem ersten Myocomma schräg durchschnitten ist, nur bis in das Bereich des dritten Myocommas verfolgen.

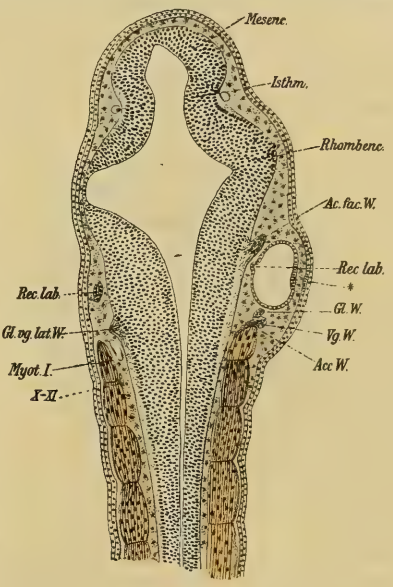

Fig. 395.

Es folgen noch einige Querschnittsbilder aus der Vornierenregion, welche bis in die Höhe des dritten Myotomes (Textfig. 396) vorreicht. In diesem Bereiche entspringen die vordersten Glomerulusarterien aus der Aorta. Der geräumige dorsale Cölomabschnitt, in welchen der Glomerulus einragt, steht nur durch enge Spalten mit den seitlichen Ausladungen der Pericardialhöhle in Communication. Zwischen dem Sinus venosus und dem queren Oval des Vordarmes (Oesophagus) hat sich der abgeflachte taschenförmige Recessus paragastricus dexter vorgeschoben, dessen Zellen auch jetzt noch in reger Vermehrung begriffen

sind. Zu beiden Seiten vollzieht sich der Umschlag unter scharfem Winkel. Der Ductus Cuvieri dexter ist beim Durchbruch der Seitenplatten getroffen, der zu einer Zeit erfolgte, in welcher die Seitenplatten — ebenso wie jetzt ventral von ihm — noch nicht in zwei Lamellen gesondert waren. Die den Seitenplatten aufliegenden vorderen Cardinalvenen münden im nächsten Schnitte ein. In Folge der Wanderung der Myotomfortsätze erreicht ein Schnitt durch das dritte Segment seitlich die Fortsätze des zweiten und ventrolateral jene des vierten Segmentes. Jene des dritten liegen viel weiter vorn. An den vierten Myotomfortsätzen macht sich ein lebhaftes Stauungswachsthum bemerkbar, welches indes nur das innere, in der Fortsetzung des Myotomes gelegene Blatt betrifft. Die in der Fortsetzung des Cutisblattes vorgewachsene Aussenschichte bildet ein niedriges Epithel, welches die ungeordnet sich vermehrenden inneren, dem Myotomfortsatze s. st. entstammenden Zellen bedeckt. Medial sind diese Innenzellen von einer hohen Epithelschichte begrenzt, die ein Proliferationsstratum bildet. Gegenüber dem linken vierten Myotom-(Segment-) Fortsatz zeigt der Schnitt die vom Ende des Atrioventricularwulstes besetzte Grenzfalte zwischen Sinus und Vorhof, welche

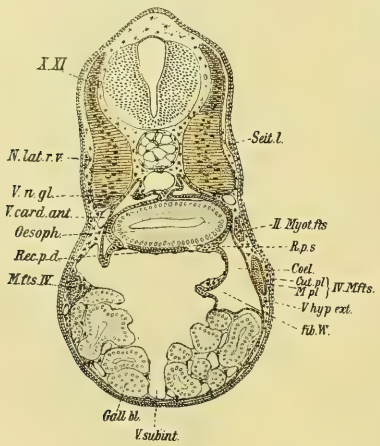

Fig. 396.

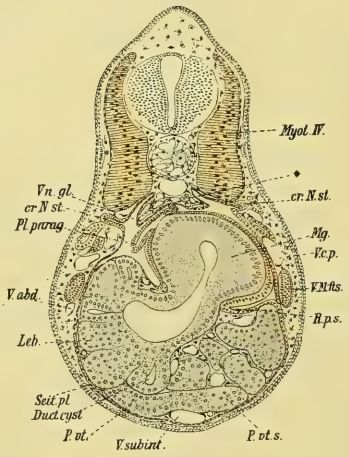

Fig. 397.

nach hinten zu verstreicht. Nur die linke dorsale Ausladung gehört dem Vorhofe an. In den flach durchschnittenen Sinus venosus mündet zwischen zahlreichen Lebervenen die mächtige, an der linken Seite der Gallenblase vorbeiziehende Vena subintestinalis.

Ein Schnitt durch den unter der hinteren Hälfte des vierten Myotomes vorgreifenden cranialen Vornierentrichter (397) trifft zugleich mit dem ventralen und dorsalen Schenkel, sowie mit dem Scheitel des Einganges des rechten Recessus paragastricus (Plica paragastrica) auch die ventralen und dorsalen Ausläufer des Recessus paragastricus sinister, von denen der letztere eine Schrägstellung des dorsalen Gekröses bewirkt. Die vom Recessus paragastricus dexter aufgeworfene Falte ist noch leer. In diesem ganzen Recessbereiche ist die Splanchnopleura auch jetzt noch in reger Proliferation und bildet ein hohes, beengt wachsendes und daher die Falten verlängerndes Epithel. Auf beiden Seiten sind ventral von der Vorniere die zellreichen aufgewulsteten und deutlich gegen die Nachbarschaft abgrenzbaren fünften Myotomfortsätze getroffen. Ventral von diesen verlaufen auf der Oberfläche der Seitenplatten die Abdominalvenen. Die subperitonäal gelegene Subintestinalvene kreuzt die mediane Verbindung der beiden ventralen Pancreasknospen, unter denen die Gallenblase in das dem Bogen der Gastroduodenalschlinge folgende ehemalige

ventrale Darmlumen einmündet. Das Darmlumen wird namentlich im Bereiche des Magens von ungemein hohen, in einschichtiger Anordnung dicht an einander gepressten und noch sehr dotterreichen Zellen gebildet.

Ein Schnitt durch das caudale Nephrostom (398) geht durch die Mitte des vorderen Extremitätenwulstes, welcher zur Hälfte über der Vorniere, zur anderen (ventralen) Hälfte über den flachen, abgeplatteten Myotomfortsätzen liegt. Die laterale Grenze des letzteren ist nicht scharf zu ziehen, die äussere Oberfläche sieht wie aufgefasert aus. Doch ist in allen Schnitten die dichte subepidermoidale, das Ektoderm vorwölbende Ansammlung freier Mesodermzellen auf diesem und den vorhergehenden Stadien durch locker gefügte Zellen, wie sie die Myotomfortsätze auch an indifferenten Stellen bedecken, getrennt. Diese Befunde festigen den Eindruck, dass jene initiale Zellenansammlung nicht von den Myotomfortsätzen oder den Seitenplatten, sondern von den Derivaten des Angioskleroblastems gebildet wird, welche schon viel früher unter rascher Vermehrung durch den Spalt zwischen Seitenplatten und Dorsalsegmenten nach aussen gewandert sind, woselbst sie das Cardinalvenennetz aufgebaut haben und in jenen freien Mesodermzellen allenthalben eine reiche Reserve besitzen. Der Vornierenglomerulus ist in seinem hinteren Drittel erreicht, welches nur wenig das caudale Nephrostom überragt. Dorsal von ihm gehen Zweige von der Aorta seitwärts ab, welche in den Bahnen der früheren Anastomosen mit den Cardinalvenen verlaufen. Ein Paar dieser Zweige wird, gewissermaassen dem Wachsthumstrome des Myotomfortsatzes und der freien Mesodermzellen folgend, Beziehungen zur vorderen Extremität gewinnen. Das Dottervenennetz wird immer weitmaschiger, nur die Subintestinalvene ist in einer tiefen Furche des Entodermmassives eingebettet. An der Chorda dorsalis fand sich in den folgenden Schnitten eine länglich-walzenförmige, aus noch indifferent gebliebenen grossen dotterreichen Zellen bestehende Einlagerung, welche rings von den blasig aufgetriebenen Stützzellen umgeben ist. In Chordahöhe verläuft die Seitenlinie, welche sich in diesem Bereiche bereits in einzelne nach innen vortretende Knospen gesondert hat. —

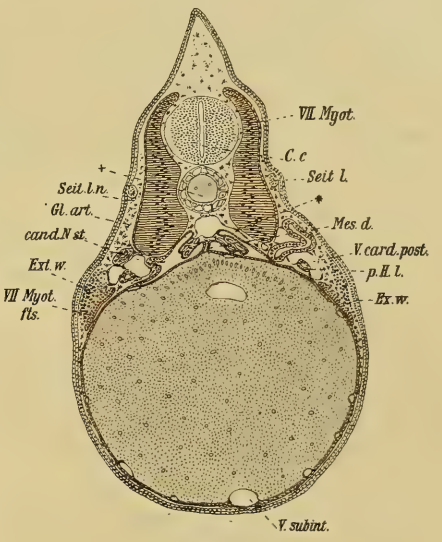

Fig. 398.

In der dritten Woche des Freilebens (**Stadium 45¼**) setzt nun die Verknorpelung jener ausgedehnten parachordalen Mesodermmassen ein, welche die ventrale Wand des Rautenhirnes umgeben, sich von hier aus an der Labyrinthblase vorgeschoben haben und im Stadium 45 aus noch dotterreichen, meist rundlichen, dicht gedrängten Zellen bestehen. Die axialen und paraxialen Mesodermmassen des prächordalen Gebietes sind bei der Einkrümmung des reichlich Platz beanspruchenden und dominirenden Neuralrohres, insbesondere des Zwischenhirnes nach den beiden Seiten emporgedrängt worden und treten gleichfalls noch mit Dotter beladen in den Verknorpelungsprocess ein, während die seitlichen Abschnitte der Mesodermflügel, welche schon frühzeitig in freier Wachsthumsgelegenheit ventral- und dann dorsalwärts sich ausbreiten konnten, unter dem Zwange dieser Bedingungen sich in der Wachsthumsrichtung zu Muskelzellen differenziren. Gleichzeitig entsteht auch das Vorknorpelgewebe des Visceralskeletes, welches von Zellen aufgebaut wird, die zum Theile der dorsalen Kante der paraxialen Mesodermflügel, zum Theile jedoch

den äussersten Abschnitten der Kopfganglienleiste entstammen und sich als freie Mesodermzellen zuerst an der seitlichen Oberfläche der geschlossenen Mesodermflügel, dann in den beim Durchbruche der Schlundtaschen in ihnen entstandenen Spalten auch an deren Innenseite vorgeschoben haben (vergl. Fig. 118). Auf solche Weise wurden die axialen Mesodermstränge der Visceralbögen von einem Mantel freier Mesodermzellen umgeben, welche sich an deren Innenseite, woselbst ihrem Wachsthum Schranken erstanden, anstauen. An diesen Stellen bilden sie nun jene Knorpelanlagen der Visceralbögen, welche gemäss der ganzen Anordnung und Wachsthumsintensität der Schlundtaschenregion von vorn nach hinten an Mächtigkeit abnehmen. Den grössten Umfang gewinnen die Knorpel des Mandibularbogens (s. l.), deren Material einer ausgedehnten Strecke des paraxialen Mesoderms sowie der mächtigen Ganglienleiste des Trigeminusgebietes entstammt. Ansehnliche Entfaltung gewinnen auch die Hyoidknorpel, an deren Ausbildung sich zu intensivem Wachsthum befähigtes Zellmaterial des Acusticofacialis-Praevestibularis-Complexes betheiligt. Das postotische Zellmaterial zersplittert sich, indem es sich auf mehrere Branchialbögen vertheilt, in denen gemäss dem Abflauen der Schlundtaschenfältelung kleine Knorpelspangen entstehen. Der Umstand, dass Zellen so verschiedener Herkunft, durch einander gemischt, dieselbe Differenzirung gewinnen, wie die parachordalen innersten Abschnitte des Mesoderms, gibt verlässliche Directiven für die Beurtheilung dieses epigenetischen Geschehens. Vor allem müssen alle paläo- und neoevolutionistischen Voraussetzungen sowie die Speculationen der Mosaiktheoretiker, welche uns bei der Schilderung dieser genetischen Verhältnisse der freien Mesodermzellen (im ersten Theile) befangen gemacht haben, vollkommen bei seite bleiben. Dort wurde die Antheilnahme der äussersten Ränder der Ganglienleiste an der Bildung freier Mesodermzellen nur mit einiger Reserve besprochen, weil es schwer vorstellbar war, wie im Sinne der Mosaiktheorie, bei einer Austheilung von organbildenden Plassonten und Keimbezirken sowie Anlagesubstanzen, Zellen derselben Herkunft so gänzlich Verschiedenes leisten sollten. Es wurden daher unter dem lähmenden Einflusse solcher entwicklungsmechanischer Voraussetzungen nicht nur die Befunde von *Ceratodus*, sondern auch jene an Selachiern und Amphibien zu engherzig behandelt was auch die bezüglichen Litteraturangaben betrifft. Die Vertiefung der Epigenesislehre, welche in den „Richtlinien des Entwicklungs- und Vererbungsproblemes" angestrebt wurde, lehrt uns zu ermitteln, wie aus den indifferenten und gleichartigen Zellen, aus den Derivaten verschiedener Keimblätter, das Ungleichartige wird, wie unter verschiedenen Bedingungen die celluläre Differenzirungsbereitschaft verschieden auserlesen wird. Im vorliegenden Falle produciren also Zellen verschiedener Herkunft und Vergangenheit sowie auch von verschiedenem Dottergehalte in derselben Weise Knorpel, sei es nun des Neurocraniums oder des Visceralskeletes. In beiden Fällen handelt es sich um dichtgefügte Ansammlungen rundlicher oder eiförmiger Zellen, welche zum grossen Unterschiede von den in geschlossenem Verbande vorwachsenden muskelbildenden Zellen der axialen seitlichen Mesodermabschnitte keine Wachsthumsrichtung im Einzelnen bevorzugen. Ihre Vermehrung wird in Folge des intussusceptionellen grossen Wachsthumsdruckes namentlich im Centrum erheblich beengt und beeinträchtigt sein; die unter solchen Umständen bestehenden Stoffwechsel- und insbesondere Assimilationsbedingungen sind jedoch noch zu wenig erforscht, als dass solche Wachsthums- bezw. Differenzirungslagen in dieser Hinsicht exacter beurtheilt werden könnten. Die Zellen schränken ihre Vermehrung im Centrum dieser Herde ein und widmen sich productiver, die gewebliche Sonderung einleitender Thätigkeit. Keine andere Componente ihrer Differenzirungsbereitschaft ist an dieser Stelle möglich und verwendbar, als die Abscheidung von Knorpelgrundsubstanz; bei dieser electiven Ausnutzung ihrer Differenzirungsbereitschaft passen sich die Zellen in ihrem ganzen Wesen der neuen Situation an — ganz einerlei ob sie nun ektodermaler oder mesodermaler Herkunft sind, denn vor diesem Schritte sind sie indifferent, gleichartig und in der vollen uneingeschränkten cellulären geweblichen Differenzirungsbereitschaft der Abkömmlinge der Specieskeimzelle.

Erst die Bedingungen, unter die sie gerathen, bestimmen ihr Schicksal. Die Alternative zwischen der Bildung von Knorpel und der in der Nachbarschaft des Entoderms, des Nahrungsreservoires entstehenden Belegknochen, welche unter scheinbar ähnlichen Bedingungen bestimmt wird, bedarf noch eingehenderer Feststellung, wobei mikrochemische Untersuchungen den Ausschlag geben werden. Es handelt sich hierbei vorwiegend um Fragen der Stoffwechselphysiologie.

Ueber die Anordnung des Knorpelgerüstes geben die Figg. 12—15 und 21, Taf. LXI Aufschluss. Am Neurocranium concentrirt sich die Knorpelbildung vor allem auf das parachordale Gebiet, welches seitlich durch eine tiefe, von dem Facialisganglion eingenommene Incisur (vergl. Fig. 14) in zwei Abschnitte, einen vorderen präotischen und einen hinteren otischen, zerfällt (vergl. Fig. 21 und 14). Diese Incisur bildet die mediale Begrenzung des Foramen praeoticum basicraniale. Der gemeinschaftliche Stützpunkt beider Abschnitte sind die Parachordalknorpel, welche vorn zu beiden Seiten der Chordaspitze endigen (Fig. 14) und mit dieser der Infundibularregion des Gehirnes unmittelbar benachbart sind. Hinten umschliessen die Parachordalknorpel die vordere Fläche der ersten Myotome und weisen daher eine flache Eindellung auf (vergl. Ventralansicht des Neurocraniums, Fig. 14*). Der präotische Abschnitt der Parachordalknorpel setzt sich seitwärts emporschwingend in die breiten Sphenolateralknorpel (Gaupp) fort (Fig. 12 und 14), welche das Zwischen- und Mittelhirn umgeben. Ihr hinterer Rand bildet die vordere Begrenzung jener tiefen Incisur zwischen dem präotischen und otischen Abschnitte der Incisura sphenotica (Fig. 21). Ventrolateral von der Wurzel des Sphenolateralknorpels entspringen gemeinsam die Trabekel und die vorderen Fortsätze des Palatoquadratums (Fig. 13, 14 *Tr.*, *Proc.ant. P.Q.*, sowie Fig. 21). Letzteres überbrückt mit seiner Wurzelspange (Processus anterior [trabecularis] und oticus seitlich jene tiefe Incisur zwischen dem präotischen und otischen Knorpelgebiete und scheint sich nach vorn in die Trabekel fortzusetzen (vergl. Fig. 21). Nachdem die gemeinsame Wurzel der Trabekel und des Processus anterior des Palatoquadratums so schmal ist, geht über ihr die Hauptmasse des Parachordalknorpels breit in die Sphenolateralknorpel über (Fig. 13, Innenansicht), welche deutlich von den Trabekeln gesondert erscheinen. Im vorderen Abschnitte besteht eine Brücke zwischen den Sphenolateralknorpeln und den Trabekeln (Fig. 13*). Dadurch wird die tiefe Incisur zwischen den Sphenolateralknorpeln und den Trabekeln nach vorn zu einer Lücke begrenzt, durch welche ein kleiner Ast der Carotis interna, die Arteria orbitalis (vergl. Fig. 21 *Art.orb.*) mit der Hypophysenvene hindurchtritt. Inmitten des Sphenolateralknorpels besteht eine kleine Lücke, welche von der ringförmigen Entstehung und Verbreiterung dieses Knorpels Zeugniss ablegt (Fig. 21 unter dem Verweisstrich *Sph.l.kn.*). Vorn greifen die Trabekel nicht weit über die bereits faserigen Augenblasenstiele, die Nervi optici hinweg, welche durch sie etwas dorsalwärts ausgebogen werden (Fig. 12, 21 *Nerv.opt.*). Bisweilen besteht, getrennt von den Trabekeln, ein unter der Commissura anterior des Vorderhirnes selbständig aufgetretener unpaarer Knorpelabschnitt, von welchem nach hinten kleine hörnerförmige, ganz flache Vorsprünge ausgehen. Dieser Knorpel wird dann zur sogenannten Trabekelcommissur.

Der hintere Rand des Sphenolateralknorpels geht, wie bereits erwähnt, in den Rand jener tiefen Incisur zwischen dem präotischen und otischen Knorpelabschnitt über (Incisura sphenotica), deren hinterer Rand sich in die Vorderkante der die Labyrinthblase seitlich bedeckenden Knorpelschale fortsetzt (Fig. 21, 13). Durch die Wurzelspange des Palatoquadratums wird nun diese Incisur nach aussen überbrückt und zum Foramen praeoticum basicraniale gemacht. Jene tiefe Lücke zwischen dem präotischen und otischen Abschnitte beherbergt in ihrem ganzen Ausmaasse den Gangliencomplex des Trigeminus und Acusticofacialis und ist in einer von demselben durchaus abhängigen Gestaltung entstanden. Durch das Wachsthum dieses knorpeligen, nur oben offenen Hufeisens werden aber die Ganglien etwas zusammengedrängt, so dass insbesondere das dem Facialis angeschlossene Ganglion praevestibulare des Seitenliniensystemes, aus welchem

der Nervus buccalis, ophthalmicus superficialis und der Ramus hypoticus hervorgehen, dem Ganglion maxillomandibulare dicht genähert wird (vergl. Fig. 12). Die Wurzelspange des Palatoquadratums konnte sich lateral vom Ganglion hyomandibulare und zwischen diesem und dem Ganglion maxillomandibulare und laterale verbreitern, so dass der Nervus hyomandibularis durch diese Knorpelbrücke vom Nervus maxillomandibularis und jenen Lateralnerven gesondert wird. Im so begrenzten Foramen praeoticum basicraniale liegen die hyomandibularen und epibranchialen Ganglien des Facialis (vergl. Fig. 14 *Ggl.pal., Ggl.hyomd.*). Die Vena capitis lateralis, welche bei ihrem Auftreten eine markante Sonderung des epibranchialen durch den Hyomandibularis vertretenen Systemes vom Lateralisganglion bedingte, verbleibt in inniger Nachbarschaft zum Trigeminus und den oberen Lateralganglien, die Knorpelspange entsteht lateral und unter ihr.

An der Wurzelspange des Palatoquadratums fallen zwei Besonderheiten auf: an der Stelle, wo der Processus anterior gemeinsam mit den Trabekeln entspringt, zweigt ein ganz unansehnlicher und inconstanter Fortsatz, ein rudimentärer Processus pterygoideus ab (vergl. Fig. 21 *Proc.pt.*), andererseits zeigt der Processus oticus an seinem Ursprunge an der Labyrinthkapsel eine leichte Einschnürung, welche auf eine gewisse Selbständigkeit desselben hindeutet (vergl. Fig. 21). — Der, wenn überhaupt, so nur temporär auftretende Processus pterygoideus liegt in der Nachbarschaft des bereits vorhandenen pterygoidalen Belegknochens und würde bei mächtigerer Ausbildung denselben ebenso stützen, wie die Trabekel die auf ihrer oralen Seite entstehenden Belegknochen. Er entsteht ebenso wie das Pterygoid aus jener vor den dorsalen Enden der prämandibularen Schlundtasche gelegenen Ansammlung freier Mesodermzellen (vergl. Fig. 360) und würde, wenn diese Schlundtaschen schräger gestellt, den breiten Mandibularbogen durchbrechen und halbiren würden, das Stützgerüst eines vor dem Palatoquadratum gelegenen Visceralbogens bilden, dessen Muskel der Temporalis wäre. Da wir indess gar keine Veranlassung haben, das Eintreten solcher extremer Zustände bei den Vorfahren anzunehmen, vielmehr an ganz initiale Vorgänge bei der Entstehung dieser Formationen denken müssen, so erscheint sowohl die niedrige Schlundtasche, wie der rudimentäre vorderste Visceralbogen prämandibular, d. h. vor dem functionirenden, vollwerthigen jetzigen Mandibularbogen gelegen. Der Prämandibularbogen erscheint vom breiten Mandibularbogen noch nicht gesondert und hat auch noch keine functionelle Selbständigkeit erlangt. Der Pterygoidknorpel müsste ventralwärts vorwachsen.

Der otische Abschnitt des Neurocraniums, welcher hinter dem Foramen praeoticum der Schädelbasis mit dem Parachordale breit zusammenhängt, weist an der Basis eine bisquitförmig begrenzte Oeffnung auf, in welcher die basalen Vorwölbungen der Labyrinthblase, des Sacculus und der Lagena liegen, das Foramen hypoticum (Fig. 14 *For.h.ot.*). Diese in beengtem Wachsthume erfolgenden Ausladungen des Bodens der Labyrinthblase gestatteten vorläufig den freien Mesodermzellen keine Ansammlung; daher bleibt ein ihrem Umriss genau entsprechendes Loch im Knorpel (vergl. Fig. 14, rechte Seite). Durch diese weite Oeffnung tritt auch die Wurzel der beiden dem Labyrinthbläschen direct anliegenden Ganglien des Glossopharyngeus hindurch, von denen das Ganglion laterale an der Knorpeloberfläche seinen Ramus lateralis hypoticus entsendet. Vom Ganglion Glossopharyngei epibranchiale gehen nach vorn der Ramus palatinus und posttrematicus ab. — Die Labyrinthkapsel umgiebt noch als eine schmale dünne Knorpelschale die mittlere Wandzone der Regio vestibularis. An der Innenseite dieser Schale, in deren Grunde in der Abbildung das Foramen Glossopharyngei von der Innenseite sichtbar ist (Fig. 13 *For.hypot.*), ist auffallender Weise bereits eine Knorpelspange sichtbar, in welcher der laterale Bogengang gelegen ist (Fig. 13 +, Ansicht von der dorsalen und medialen Seite). Diese Formation entsteht unter normalen Verhältnissen erst später und wird bei der Besprechung des nächsten Stadiums erörtert werden.

Das Visceralskelet ist bereits in fünf Bögen in Ausbildung begriffen und am mächtigsten im Gebiete des Hyoids entwickelt. Die selbständig aufgetretenen, von den Palatoquadratknorpeln durch

spindelige Mesodermzellen getrennten Mandibular- (MECKEL'schen) Knorpel verjüngen sich medialwärts und sind daselbst hörnerförmig ausgeschwungen. Dieses Verhalten, welches auch die Textfig. 404 veranschaulicht, legt Zeugniss ab von der Concurrenz, vom Ringen der von beiden Seiten her fortschreitenden, auslaufenden und auf einander treffenden Knorpelbildungen. Noch deutlicher tritt dies an den Hyoidknorpeln zu Tage, deren mächtige Keratohyalia die grössten Knorpel des Visceralskeletes sind. Ventral von ihnen sind die selbständigen Knorpelherde der Basihyalia aufgetreten. Auch am Hyoidskelet tritt das Ringen um den Raum überaus deutlich in Erscheinung (vergl. auch Textfig. 405) und führt zur Vorwölbung des Mundhöhlenbodens durch die nach innen sich anstemmenden und aufbiegenden Knorpelhörner. Die Wachthumsbeengung befindet sich in diesem Stadium in einem Kulminationspunkte; alsbald wird der freie Ausweg nach vorn betreten werden, welcher eine weitgehende Entspannung der Situation gestattet. Eine Zungenspitze der Schleimhaut ist noch nicht aufgeworfen. Ebenso transversal wie die Mandibular- und Hyoidbögen sind auch die folgenden Branchialbögen eingestellt, an denen bereits winzige epibranchiale Knorpelherde (in der Abbildung etwas übertrieben dargestellt) vorhanden sind. Am Hyoid fehlen solche Herde. Die Hyomandibularia (Epihyalia) sind noch nicht aufgetreten. Sowohl der Mandibular- wie der Hyoidbogen erlangen ihre mächtigste Ausbildung in den ventrolateralen Abschnitten. Hierbei erfährt der Mandibularbogen bei der bereits eingeschlagenen Wachsthumsrichtung nach vorn — bei der Veränderung des Cyclostomenzustandes — im Mundwinkel eine Abknickung und Sonderung in zwei Elemente, in das Quadratum und den MECKEL'schen Knorpel, während der Hyoidbogen unter dem ausgeglicheneren Einflusse jener Bewegung im ventrolateralen Abschnitt seine Einheitlichkeit bewahrt, mächtiger wird uud sich bei freierer Entfaltung dachziegelförmig über die folgenden Bögen vorwölbt. Er würde aber unter den Bedingungen des Mandibularbogens ebenfalls zwei, zunächst gleich grosse Knorpel ausbilden, einen ventralen und einen lateralen. Dasselbe würde unter diesen Bedingungen auch am Zellmaterial jedes folgenden Branchialbogens eintreten. Dieser Bedingungswechsel und -unterschied, welcher zwischen dem ersten und den folgenden Bögen bei den ontogenetischen Wachsthumsverhältnissen und -gelegenheiten besteht, ist beim Vergleich der Visceralbögen wohl zu beachten, denn dasselbe indifferente Blastem liefert unter verschiedenen Bedingungen verschiedene Formationen, die daher nicht ohne weiteres für homodynam erklärt werden dürfen. Wir werden auf diese Frage noch an späterer Stelle zurückkommen, wenn auch der Hyoidbogen ein Epihyale geformt haben wird.

Die Bildung der Zähne und der Belegknochen hat rasche Fortschritte gemacht. Wie bereits SEMON hervorgehoben hat, bestehen die Zähne ausschliesslich aus Dentin, eine Schmelzschichte wird nicht producirt. Die Ausbildung des Dentins vollziehen jene Ansammlungen freier Mesodermzellen, welche stets subepithelial gelegen sind und durch eine ganz besonders dichte Fügung ausgezeichnet sind, welche jene des Knorpelblastems übertrifft. Vielleicht steht damit die gerüstartige Anordnung der Knochenbälkchen im Zusammenhange. Im Oberkiefer sind zwischen den Riechgrübchen — durch diese Lagerung als Prämaxillarzähne charakterisirt — zwei kleine, das vorgewölbte Ektoderm noch nicht durchbrechende Zähne gebildet, welche noch keine Zahnsockel besitzen. Dagegen haben die viel umfangreicheren, nach hinten mittelbar anschliessenden, dorsal und medial von den prämandibularen Entodermfalten gelegenen Zellansammlungen beiderseits ausgedehnte Belegknochen mit je drei Zähnen gebildet, welche im vorderen Theile ein Vomeropalatinum, im hinteren ein Pterygopalatinum in einheitlicher Anordnung repräsentiren. Im Unterkiefer tritt der Symphysenzahn besonders mächtig hervor, seitlich neben ihm in gleicher Höhe stecken in den vorgewölbten Ektodermhöckern die Zahnscherbchen des Marginale (Dentale), welche mit den Prämaxillarzähnen in Folge der primitiven Stellung des Unterkiefers noch nicht articuliren.

An der Innenseite der MECKEL'schen Knorpel haften die umfangreichen Opercularzähne, deren Belegknochen in der Abbildung nur im Groben wiedergegeben sind. SEMON hat diese Verhältnisse an natürlichen Präparaten auf Taf. 20 in trefflicher Weise veranschaulicht.

An der Unterseite des Neurocraniums (vergl. Fig. 14) verlaufen lyraförmig die Aortenwurzeln, welche sich mit einander in der Gegend des zweiten Myocommas unter einem Winkel von 60° vereinigen. Von der quer vor der Chordaspitze gelegenen Anastomose sind nur mehr Reste vorhanden. Die ersten Arterienbögen münden in einem nach hinten offenen Winkel, in welchen der Ramus palatinus des Facialis eintritt. Die Hyoidarterien münden in transversaler Richtung an der Stelle, wo die Aortenwurzeln gleichzeitig mit der Verbreiterung des gesammten Hyoidgebietes nach beiden Seiten hin ausbiegen. Auch die folgenden Arterienbögen münden in transversaler Richtung ein und zwar die beiden letzten ohne gemeinschaftliches Wurzelgefäss. In Folge des schrägen Verlaufes der Aortenwurzeln werden die Einmündungswinkel immer kleiner. Vor den (efferenten) Arterien, vom Neurocranium getrennt, liegen die noch ganz unansehnlichen Epibranchialknorpel, welche durch perichondrales Bindegewebe mit den Keratobranchialia zusammenhängen.

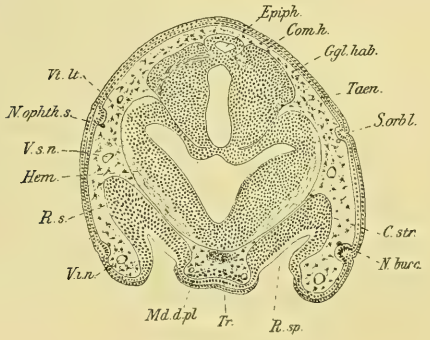

Fig. 399.

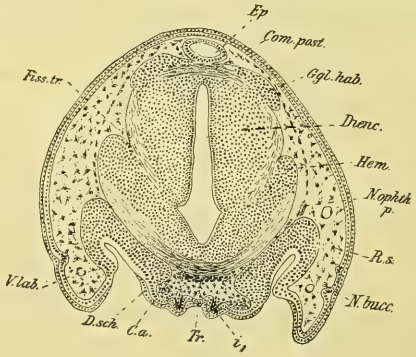

Fig. 400.

Die Aortenwurzeln haben ein weites Caliber, welches zwischen den zweiten und dritten Bögen später nicht nur eine relative, sondern auch eine absolute Einschränkung erfahren wird.

Einige Querschnitte sollen die Topik und Anordnung der knorpeligen und knöchernen Bildungen veranschaulichen. Der erste derselben (Textfig. 399) ist in der Transversalebene des Zirbelstieles, des Velum transversum, sowie des vorderen Abhanges des zellreichen Wulstes der Commissura anterior gelegt und trifft die unpaare, selbständige vordere Anlage der Trabekelcommissur (*Tr.*) im engen Raume zwischen den mächtig vorwachsenden Grosshirnhemisphären und den in Anpassung an diese eine abgeplattete dorsomediale Wand zeigenden Riechsäcken. Die inneren Vorwölbungen der ventrolateralen Wandung der Hemisphären bilden die Corpora striata. Das hohe mehrzeilige Epithel der Riechsäcke zeigt in der äussersten Zellreihe die Kerne hochgradig excentrisch an der basalen Zellseite. Die Deckschichte endigt an der inneren und äusseren Seite des Riechspaltes. Die Buccal- und Supraorbitallinien weisen bereits völlig gesonderte Sinnesknospen auf.

90 μ weiter caudal (Schnitt 400) trifft der Querschnitt die von der Zirbel überlagerte und seitlich von den Ganglia habenulae bedeckte Commissura posterior, die seitlichen Ausstrahlungen der vom vorhergehenden Schnitte getroffenen Commissura habenularum und der Taenia (des Tractus olfactohabenularis), ferner die Commissura anterior (*C.a.*) sowie die zwischen den Riechspalten gelegenen Prämaxillarzähne (i_1), welche das Epithel in schräger Richtung nach hinten durchsetzen. Die Riechsäcke treiben in starker Be-

engung durch das dominirende Vorderhirn auch medialwärts Vorwölbungen, zwischen denen noch die Trabekelcommissur vorreicht. Das Epithel der Riechsäcke geht allmählich in die Sinnesschichte der Körperdecke über.

Ein 100 μ weiter caudal durch den hinteren Pol der Riechsäcke und den vorderen Pol der Bulbi gelegter, sowohl das Zwischenhirn wie das Mittelhirn treffender Querschnitt (401) geht durch jene Region, in welcher die Trabekel noch nicht knorpelig differenzirt sind. An ihrer Stelle bestehen dichtere, minimale Anhäufungen von Zellen, welche sich noch im Stadium des Vorknorpelblastems befinden. Der durch den Mundwinkel gelegte Schnitt ist ferner zwischen den prämaxillaren und palatinalen Belegknochen geführt und weist am Mundhöhlendach nur einige circumscripte Anstauungen hochcylindrischer Zellen auf, welche radiär, wie die Holzscheiter in einem Meiler angeordnet, in solcher Beengung zu Sinnesknospen werden. Sie gehören noch dem rein ektodermalen Gebiete der Munddachplatten an.

Weitere 100 μ weiter zurück (Schnittb. 402) wird das Auge meridional getroffen und lässt die excentrische Insertion des Augenblasenstieles erkennen, welche durch die vorderen Trabekelenden etwas emporgehoben wird. Es benützen bereits zahlreiche Fasern der Opticusfaserschichte die Ventralseite

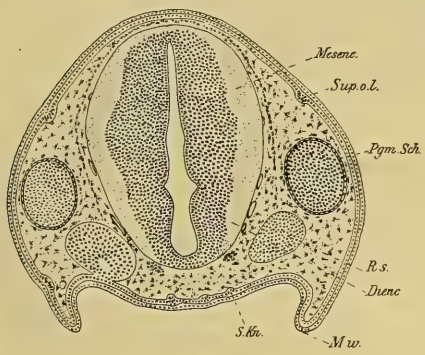

Fig. 401.

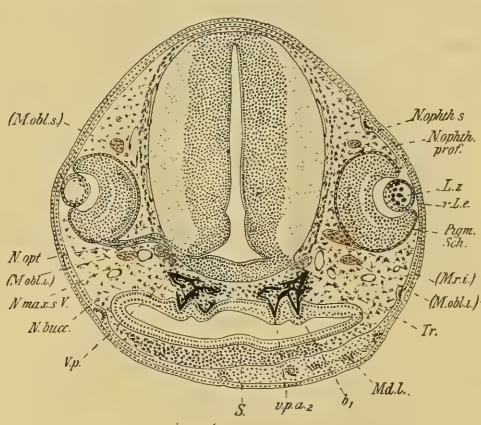

Fig. 402.

dieses Leitgebildes und treten unmittelbar unter und hinter dem Recessus opticus in den Boden des Zwischenhirnes ein, in dem sie kreuzen. Sie machen nur einen verschwindend kleinen Theil des Chiasmawulstes aus, den der folgende Schnitt treffen wird. Auf der linken Körperseite ist der hintere Pol der Linse abgeklappt und lässt sehr deutlich die in strenger Anpassung an die Kugelform, nach Verdrängung des Hohlraumes sich schalenförmig ausbreitenden Zellen der zu intensiverem Wachsthum befähigten Bodenschichte des Linsenbläschens erkennen. Das abgeschnürte Epithel des Säckchens ist cubisch. An der rechten Körperseite ist unter dem Nervus opticus ein vorderster Fortsatz der ciliaren Mesodermblase zu sehen, welcher später in der Nachbarschaft des hinteren Poles des Riechsackes Beziehungen zum Chondrocranium gewinnen und zum Obliquus inferior auswachsen wird. Der übrige Theil des unteren Fortsatzes der Ciliarmesodermblase (vergl. Taf. LI, Fig. 2) tritt unmittelbar hinter und ventral vom Opticuseintritt an den Bulbus heran, wächst ausserdem auch nach hinten und medialwärts am Boden der Ciliarhöhle vor und wird den Rectus inferior bilden. Auch dorsal vom Bulbus nehmen wir einen geschlossenen Durchschnitt dicht gedrängter, spindelförmiger Zellen wahr, welche sich in dieser Wachsthumsrichtung zu Muskelzellen differenziren und den Obliquus superior bilden werden. Das Mittelhirn ist vom Zwischenhirne auch auf diesem Schnitte nicht

deutlich abgrenzbar. Die Trabekel dienen dem vielfach durchbrochenen Gerüste der dicht neben einander zwei spitze Zähne aussendenden Vomeropalatinplatten als Unterlage. Im Unterkieferwulste fällt die überaus dichte Anordnung des subepidermoidalen Mesoderms auf, welches alsbald die Marginalia (Dentalia) bilden wird. Im Flachschnitte durch die Wölbung des Unterkiefers ist die Sonderung der Mandibularlinie in einzelne spindelförmige, auf einander folgende Wachsthumsherde erkennbar, deren centrale Zellen dann in äusserster Beengung an der freien Oberfläche Sinneshaare ausbilden. Auch das dem über der hyomandibularen Schlundtasche gelegenen prävestibularen Wachsthumsherde entstammende Zellmaterial sondert sich bei seinem Vorwachsen in einzelne derartige Sinnesknospen und erschöpft sich dabei.

Ein Querschnitt in der Transversalebene des Symphysenzahnes (Textfig. 403, 90 μ) zeigt an dessen Seite auch die ersten Zahnspitzen der Marginalia (x_1). Auf der linken Körperseite sind auch die vorderen Abschnitte der Mandibularlinie zum Theil schräg getroffen. Am Mundhöhlendache treten die ersten Zähne der Vomeropalatina (b_1) vor, deren zierliches Gerüstwerk durch ein dichtes Polster dichtgedrängter Zellen den Trabekeln aufruht. Zwischen den Trabekeln bilden spindelige freie Mesodermzellen in dichtem Zusammenschluss unter dem Zwischenhirne den bindegewebigen Boden der Schädelbasis. Zu beiden Seiten des Gehirnes, an welchem eine quere, in die Sattelfalte übergehende Furche die Grenze zwischen Di- und Mesencephalon angiebt, differenzirt sich das Mesoderm in gleicher Weise. Diese primitive Pachymeninx geht unter erheblicher Verdickung in das gleichbeschaffene Perichondrium der Trabekel über. Die Zellen, welche sie aufbauen, entstammen zum Theil der dorsalen Kante des paraxialen Mesodermflügel, andererseits der Ganglienleiste, während die Trabekel vorwiegend von den Derivaten der paraxialen Abschnitte des vordersten Endes der Mesodermflügel gebildet werden, welche in früherer Zeit die Communication der Ciliarhöhlen begrenzt haben. Die bereits sehr geräumigen Ciliarhöhlen sind in ihren mittleren Abschnitten getroffen; sowohl die mediale wie die laterale, dem Bulbus dicht angeschmiegte Wand hat sich erheblich verdünnt; nur die Kanten hatten Gelegenheit vorzuwachsen und haben dies auch reichlich ausgenützt. Der Schnitt trifft die proximalen Abschnitte des oberen und des unteren Fortsatzes. Ersterer schiebt sich an der medialen Seite des Nervus ophthalmicus profundus empor, über welchem die Anlage des Obliquus oculi superior vorwächst. Dorsal von letzterem ragen die Sinnesknospen der Supraocular-(Supraorbital-)linie vor.

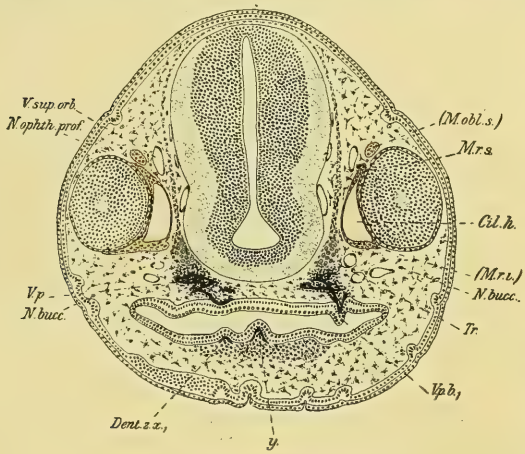

Fig. 403.

Das bereits oben citirte Schnittbild 404 veranschaulicht das Ringen zwischen den von beiden Seiten her gegen die Medianebene vorwachsenden vordersten Visceralbögen, der mandibularen aus ehedem freien Zellen aufgebauten Mesodermcomplexe (20), welche die in diesem Stadium hörnerförmig gewundenen und sich verjüngenden Meckel'schen Knorpel liefern. Die Spitzen derselben sind median auf einander gestossen und zunächst ventralwärts und nach vorn ausgewichen. Alsbald wird der letztere Ausweg breiter betreten, und dann verschwindet diese eigenartige Configuration. Mit den seitlichen Abschnitten der Hörner sind durch dichtes Gewebe die opercularen Belegknochen (18) verbunden, welche auf jeder Seite drei Zähne

aufweisen (vergl. Fig. 15, Taf. LXI), von denen der vordere (p_1 nach SEMON) als ein hohler conischer Fortsatz des Knochengerüstes dargestellt ist. Ihm schräg gegenüber tritt am Oberkiefer der Vomero-palatinzahn a_3 (3) vor. Neben dem seitlichen Rande des oralen Darmabschnittes, dessen Rand aus den prämandibularen Schlundtaschen hervorgegangen ist, wird die Kaumusculatur (17) in ihrem Temporalisabschnitte erreicht. In typischer Anordnung tritt die Vena mandibularis (16) zwischen diesem Derivate des Mandibular(Prämandibular-)bogens und der ciliaren Mesodermblase (7) in die Tiefe und vereinigt sich mit infraorbitalen Venen (16) zur Vena pterygoidea. Medial von den supraorbitalen Venen und den Ciliarblasen sind nun die Sphenolateralknorpel (12) aufgetreten, welche mit den Trabekeln nur durch eine Fortsetzung ihres Perichondriums zusammenhängen. Sie verdecken die Sattelfalte, in deren Concavität die weiten Arteriae communicantes eintreten, welche etwas weiter caudal von den an der ventrolateralen Seite des Hirnrohres verlaufenden inneren Carotiden abgehen.

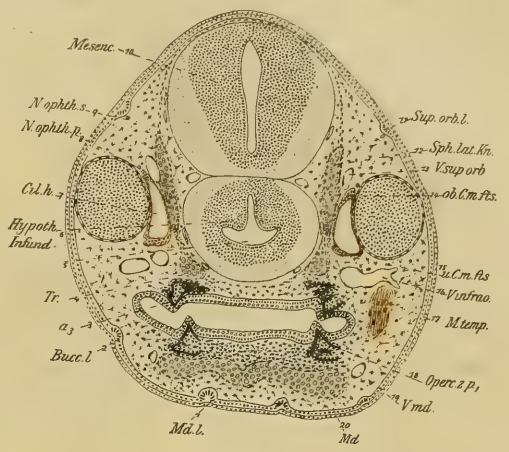

Fig. 404.

Ein 130 μ weiter caudal, in der Hyoidregion geführter Querschnitt (405) zeigt, wie bereits erwähnt, sehr deutlich das Ringen zwischen den Skeletelementen dieser Bögen (16), an denen distincte ventrale Knorpel, die Hypohyalia (17) sich — vielleicht unter dem Einflusse dieser Bedrängung und Bewegung — gesondert haben. Die Hyoidknorpel weichen zuerst gegen den Mundhöhlenboden aus, welchen sie wulstförmig vortreiben. Sobald auch hier der einzige und breite Ausweg nach vorn betreten wird, entsteht die Zungenkuppe, deren entodermale Decke locale Stauungs- und Vermehrungsherde der Zellen aufweist, die in ähnlicher Weise wie an den Sinnesknospen der Haut zu solchen Perceptionsapparaten werden. Zwischen den Hypohyalia hat sich ein Spross der Schilddrüsenknospe (2) vorgeschoben, weiter ventral von ihnen der den dritten Myotomfortsätzen entstammende Strang des Musc. coracomandibularis (1), zu dessen Seiten hyobranchiale Venen verlaufen. Die dem axialen Mesoderm der Hyoidbögen entstammenden durch eine mediane Raphe vereinigten Opercular- (Interhyoid-)Muskeln (3) bedecken diese Gebilde. Das combinirte Schnittbild zeigt auf der linken Seite den ventrolateralen Rand der ersten Schlundtasche (5) zwischen Hyoidknorpel

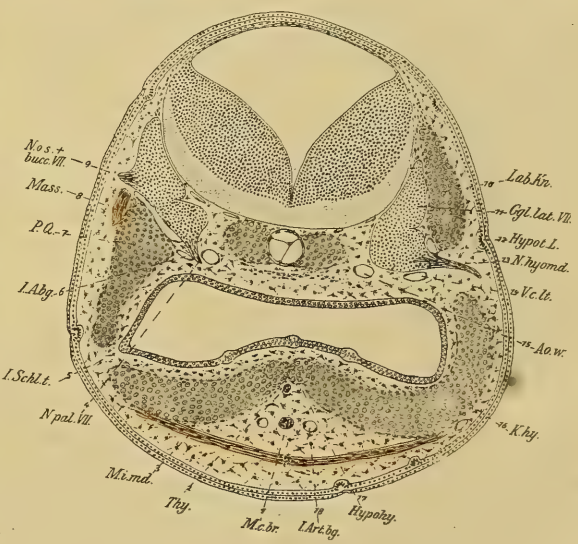

Fig. 405.

und dem Quadratum. Die breite Masse des letzteren gehört jener Spange an (7), welche die tiefe Incisur im Chondrocranium überbrückt, deren Scheitel von den Parachordalknorpeln gebildet wird (vgl. Taf. LXI, Fig. 14). An der Aussenseite des Quadratums ist noch der Musculus masseter (8) angeschnitten. Medial von ihm — also im Bereiche jener sphenotischen Incisur — liegen die mächtigen Facialisganglien; die dicht benachbarten Trigeminusganglien gehören den vorhergehenden Schnitten an. Das dem Seitenliniensysteme zugehörige, dem Facialis eigentlich nur angeschlossene prävestibulare Lateralganglion entsendet die gemeinschaftliche Wurzel des Nervus ophthalmicus superficialis und buccalis und ist durch eine Furche deutlich vom Ganglion palatinum getrennt, dessen Nerv (4) im spitzen Einmündungswinkel des ersten Arterienbogens (6) in die Aortenwurzel (15) hindurchtritt. Das Ganglion liegt im Foramen prooticum basicraniale. Auf der rechten Seite des Bildes ist die vordere Kante des Labyrinthknorpels (10) dargestellt, in welchen der hintere Rand jener parachordalen Incisur übergeht. Unter dem ventralen Rande dieses Knorpels, welcher bereits dem Processus oticus des Palatoquadratums angehört, tritt der Nervus hyomandibularis (13) transversal nach aussen. Eine Veneninsel des Wurzelgebietes der Vena capitis lateralis umgiebt ihn. Ueber dem mächtigen Ganglion hyomandibulare, in welches zum Theile auch Lateralisfasern eintreten, liegt das prävestibulare (dorsale) Lateralganglion, der seitlichen Wand des Rautenhirnes dicht angeschmiegt. Die verhältnissmässig weite Aortenwurzel nähert sich dem Scheitel jener seitlichen Ausbiegung (vergl. Taf. LXI, Fig. 14), an welcher, 30 μ weiter caudal, die Hyoidarterie eintritt. Gegenüber dem Nervus hyomandibularis ist jene hypotische Sinneslinie (12) durchschnitten, welche die Verbindung zwischen den dem Facialis und dem Glossopharyngeus angeschlossenen Abschnitten der Seitenlinie herstellt. Von dieser ist als Seitenspross die über der Labyrinthkapsel getroffene Occipitallinie vorgewachsen.

Von einem etwas jüngeren Exemplare, dessen Knorpelskelet noch nicht die eben beschriebene Ausdehnung erreicht hat, stammen die nebenstehenden abgebildeten Sagittalschnitte, nach denen auch das auf Taf. LXI, Fig. 7 abgebildete Darmausgussmodell sowie der zu Grunde gelegte Medianschnitt angefertigt wurden. Wir beginnen die Betrachtung an einem durch die linke Körperhälfte geführten Schnitte (406). Der schräg durch die Mitte seiner Oeffnung (18) getroffene Riechsack entsendet bereits eine ansehnliche Radix olfactoria (19) seines Sinnesepithels nach oben, welche an der Aussenseite der Hemisphäre (20) emporwächst. Hinter ihm ist der Augenblasenstiel (17) durchschnitten, dessen excentrische Lage zu dem medialen Pole des Bulbus darin begründet ist, dass der Augenblase vorwiegend nur der Weg nach oben zur Ausdehnung freistand. Dicht an den Augenblasenstiel, dessen Zellen epithelial um ein anscheinend faseriges Centrum angeordnet sind, grenzt die dünne Ciliarblasenwand (22), deren Vorwachsen durch ihn geleitet wurde. Nur der äussere Forsatz (23) ist vom Schnitte erreicht. Er schiebt sich dicht an der Vorderfläche des mandibularen Mesoderms (s. l.) vor, dessen dotterreiche Zellen in dorsoventraler Umordnung und Wachsthumsrichtung den Temporalmuskel (24) bilden. Letzterer zieht an der Aussenseite der Trabekel herab, hinter deren Wurzel die Vena capitis lateralis ihr Blut sammelt. Ueber ihr liegt das medialwärts vortretende Ganglion ophthalmicum (25) Trigemini der maxillomandibularen Wurzel (26) desselben dicht an, welche medial vom Ophthalmicus sowie der Labyrinthblase gelegen ist. Den Trigeminusganglien ist das dorsale Ganglion laterale praevestibulare (27) und das ventral gelegene Ganglion hyomandibulare (28) des Facialis dicht angelagert. Die Labyrinthblase (29) zeigt jene dorsalen Ausladungen, welche auch das auf Taf. LI, Fig. 1 abgebildete Modell darstellt. Am Boden sind die medialen, nicht von verdicktem Epithel eingenommenen Abhänge der Ausladung des Sacculus und der Lagena getroffen. Der ventrocaudalen Wand liegt unmittelbar das Ganglion epibranchiale Glossopharyngei (31) und, von diesem durch die Vena capitis lateralis getrennt, das Ganglion infravestibulare laterale an. Das mächtige Vagusganglion lässt deutlich seine beiden Componenten abgrenzen, den visceralen (branchialen) Abschnitt und das diesem angeschlossene

mächtige retrovestibulare Seitenlinienganglion (33). Ersteres sendet gegen die Branchialbögen hin zipfelartige Vorsprünge, welche an ihrer medialen Seite getroffen sind; der letzte derselben setzt sich in den Nervus intestinalis (35) fort. Hinter dem Ganglion laterale kreuzt die Vena cardinalis anterior (34) schräg die Aussenseite des dritten Dorsalsegmentes. Ueber der dotterreichen Decke des Kiemendarmes folgen einander die Durchschnitte der ersten Arterienbögen (hinter den Trabekeln, 15), sodann zwei Durchschnitte der lyraförmig ausbiegenden Aortenwurzeln und hierauf jene der vierten und fünften Arterienbögen. — Der Unterkiefer hat bei seinem Vorwachsen noch nicht die vordersten Vomeropalatinzähne (16) erreicht, welche schräg in der Richtung nach hinten das Epithel vorwölben. Sie befinden sich in der Transversalebene der Augenblasenstiele im Bereiche des Entoderms. Die dichten Zellmassen im Unterkiefer sind noch im Vorknorpelstadium, während jenseits der ersten Schlundtasche der Hyoidknorpel (12) schon einen ansehnlichen Durchmesser zeigt. Die Verknorpelung des Mandibularbogens ist erst in dessen ventrolateralen und seitlichen Abschnitten erfolgt. Der Schnitt zeigt sehr deutlich, wie das axiale Mesoderm des Hyoidbogens — der Opercularmuskel (11) — an der Innenseite des Intermandibularis (13) vorwächst, wodurch der ursprüngliche, ventrale Zusammenhang beider Visceralbögen in Folge der verschiedenen Wachsthumsrichtungen verkleinert wird. An die Innenseite der Hyoidknorpel (12) schmiegt sich der schräg durchschnittene dritte Myotomfortsatz (9) an, dessen Zellen noch reichlich Dotter enthalten und sich in der Wachsthumsrichtung bereits gestreckt haben. Er liegt medial dicht der Wand des pericardialen Cölomendes an, welches in Folge des Wachsthumes der Leberschläuche (5) ganz erheblich eingeengt wird und an der Oberfläche der Leber mit dem die grossen Darmdrüsen umgebenden Cölomspalt in freier Verbindung steht. Das Herz befindet sich unter solcher Raumbeengung in einer sehr gedrängten Situation; das Ostium atrioventriculare (8) ist genau frontal eingestellt, die ehemals so frei ausladende Herzschleife liegt in transversaler Ebene dicht zusammengebogen. Der Atrioventricularwulst (7) greift aus der caudalen Kammerwand auf den Canalis auricularis und Vorhof über und schlägt sich an jener engen Concavität der Vorhof-Kammerkrümmung, woselbst er zuerst ent-

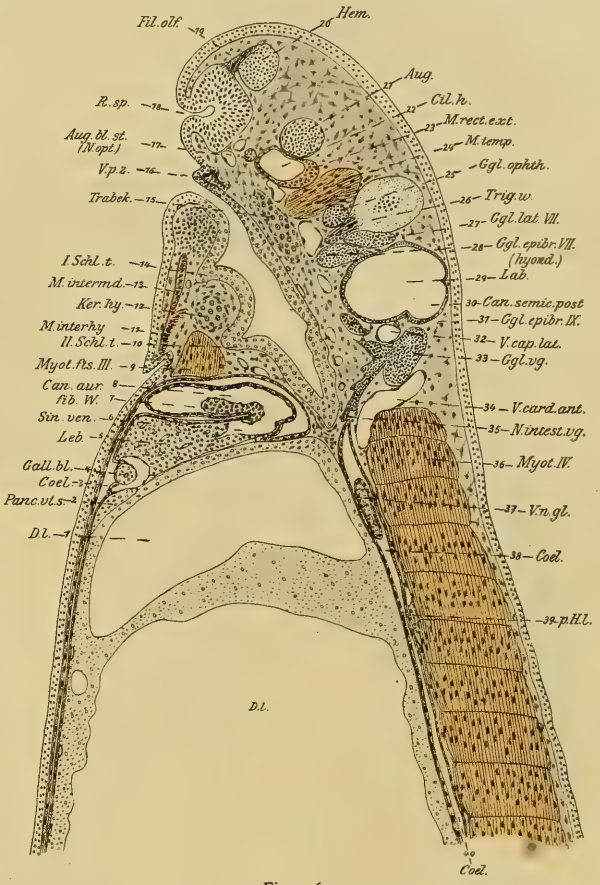

Fig. 406.

standen ist, auf die craniale Sinuswand über (6). Vorhof und Sinus (6) grenzen sich auf der Dorsalseite durch eine quere Furche ab. Die Leber, deren Venae efferentes sich von vorn in den Sinus ergiessen, schmiegt sich der epithelialen cranialen Wand einer durch Verdauung des Entodermmassivs entstandenen, Zelldetritus enthaltenden geräumigen Blase an und zeigt einen keilförmigen Durchschnitt. Sie drängt die Kammerabtheilung des Herzens empor. Ventral von ihr ist von einer subintestinalen Veneninsel umgeben, der Stiel der Gallenblase (4) und in deren Nachbarschaft, die abgeplattete ventrale linke Pancreasknospe (2) durchschnitten. Die Seitenplatten sind über dem central aufgelösten Entodermmassiv in grösserer Ausdehnung als abgeplattete Epithelien auseinandergewichen; das Dottervenennetz dürfte in den ventralen Abschnitten, obgleich erheblich reducirt, doch noch zur Athmung beitragen.

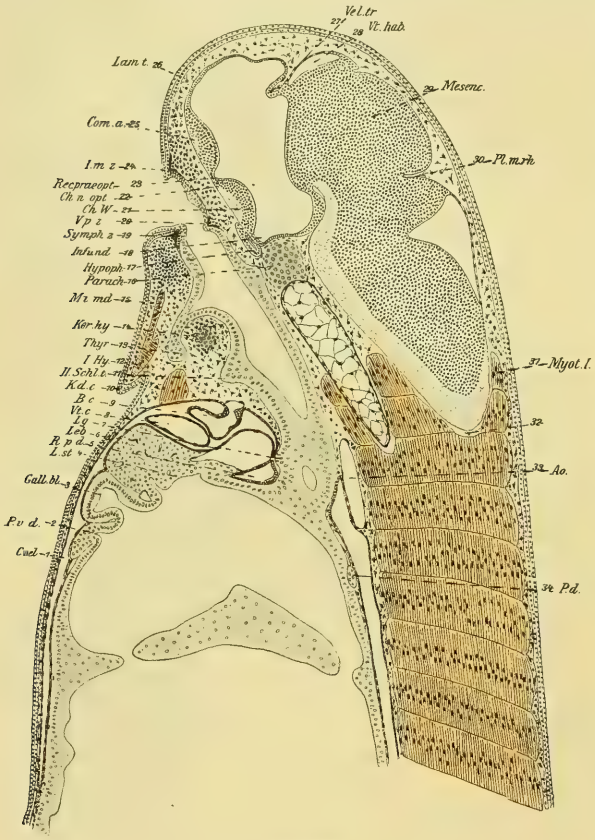

Fig. 407.

Das Sagittalschnittbild 407 zeigt im dorsalen Gebiete die Vorder- und Zwischenhirnhöhle sowie die Habenularventrikel (28) eröffnet. Der zwischen der noch wenig commissurale Fasern enthaltenden Commissura anterior (25) und dem Chiasmawulste (21) gelegene Recessus praeopticus (23) bildet die Grenze des Tel- und Diencephalons. Der Chiasmawulst enthält sehr viele dem Riechhirn sowie den Corpora striata entstammende commissurale Fasern, zu denen sich vorn die Opticuskreuzung gesellt hat. Die Lamina terminalis (26) sowie das Velum transversum (27) sind schräg getroffen, desgleichen das Mittel- und Rautenhirn. In Folge einer Seitenkrümmung des Jungfisches werden die Myotome und die Parachordalknorpel der linken Körperseite zugleich mit einem nach links hin ausgebogenen vorderen Chordaabschnitt getroffen. Das seitlich auch gegen die Parachordalia andrängende Infundibulum (18) erhält bei seiner Ausbuchtung und Raumausnützung von diesen einen Eindruck. Ebenso erreichen auch noch die Seitentheile der breiten, abgeplatteten Hypophysentasche (17) die Parachordalknorpel. Das Rautenhirn ist in seinen mächtigen Seitentheilen getroffen, der Vagoaccessorius (32) an seiner distalen Wurzel. — Am Mundhöhlendache werden unter der Commissura anterior die weit vorn, zwischen den Riechsäcken gelegenen Prämaxillarzähne (24) im Anschnitte sichtbar. Palatinzähne (20, combinirt eingezeichnet) liegen unter dem Chiasmawulste. Ihnen gegenüber ragt im Unterkiefer ein medialer Marginalzahn (19, falsch beschriftet) vor. Das den gesammten Mandibularbogendurchschnitt ausfüllende, überaus dichte Mesoderm zeigt noch keinen centralen Ver-

knorpelungsherd, doch wird in dieser eigenartigen, so stark beengten Zellmasse diese Differenzirungsweise alsbald eintreten. An diesem Symptom sowie auch an anderen Befunden erkennt man, dass das vorliegende Exemplar das Stadium 45 eben überschritten hat. Am Hyoidbogen ist das Perichondrium an der medialen Grenze des Keratohyale (14) getroffen und vor diesem die von der umgekrempten ventralen Commissur der hyomandibularen Schlundtaschen sich abschnürende Schildrüsenknospe (13). In ihrer Nachbarschaft der Anschnitt des dritten Myotomfortsatzes. Das Herz ist nahezu median durchschnitten, das distale Bulbusende (9), das Endstück der bayonettförmigen Knickung, weist den ventralen und dorsalen Bulbuswulst auf; Sinus und Vorhof lassen sich im Einzelschnitte schwer gegen einander abgrenzen. Der dorsale Umschlag des Pericardiums erfolgt in der Transversalebene des zweiten Myocommas unmittelbar über der angeschnittenen buckelig vortretenden Lungenbucht (7). Ueber dieser Stelle, etwa in der Transversalzone des zweiten Dorsalsegmentes besteht noch jene cänogenetische temporäre Obliteration des Darmlumens. Im Bereiche des Magens beginnt es dann mit einer knopfförmigen Erweiterung, die sich gegen das geräumige Darmlumen trichterförmig erweitert (vergl. Taf. LXI, Fig. 7). Zwischen dem Sinus venosus und dem ventralen Magenepithel hat sich der Recessus paragastricus dexter (5) vorgeschoben, dessen Lumen am Durchschnitte dreiseitig begrenzt erscheint. Die den Sinus venosus abhebende Wand ist ein niedriges Epithel, während die dem Darme zugewendete ein hohes, sehr rege proliferirendes Epithel bildet, welches aus dem Grunde jener initialen Einstülpung hervorgegangen ist. Mit ihm konnte das äussere Faltenblatt offenbar nicht gleichen Schritt halten. Das combinirte Sagittalschnittbild zeigt auch die Leber nahezu median in ihren grössten Dimensionen im Bereiche des Leberstieles (4) getroffen und vor letzterem die Mündung der Gallenblase (3) und der ventralen Pancreasknospe (2). Die von einem hohen, dotterreichen Epithel gebildete Gallenblase (3) zeigt an ihrem Grunde eine geringe Verdickung, ganz ähnlich wie eine gastrulierende Blastula. Was könnte aus einer solchen zu regem Wachsthum befähigten (Gallen-)Blase werden, wenn sie unter anderen Umständen und künstlich veränderten Bedingungen zu weiterem Wachsthum verhalten würde! Der Schnitt weist im Darmgebiete zwei kleine Communicationen zwischen den ungleich grossen, durch Verdauung und Zelldetritus entstandenen Blasen auf, welche eine auch makroskopisch sichtbare Aufblähung des Entodermmassivs bedingen. Offenbar steht der Inhalt unter ansehnlicher Spannung, welche insbesondere die an der epithelialen cranialen Wand des ventralen Darmlumens in beengtem Wachsthume hervorsprossenden Darmdrüsen so erheblich in oraler Richtung vortreibt. Liegt doch der Herzboden in der Transversalebene des ersten Myocommas.

Im folgenden Sagittalschnittbild (408) ist das Vorderhirn nahezu median getroffen. Das dünne Velum transversum (23) zeigt die initiale Ausladung der Paraphyse (22) und den Uebergang in die dünne epitheliale Decke des Zwischenhirnes, das Zirbelpolster. Sehr markant tritt der Wulst des Mittelhirnabschnittes der Sattellehne hervor — der spätere Haubenwulst —. Das Chordaende liegt in einer Delle des Infundibulums eingebettet. Ventral von ihm die von früheren Stadien her bekannte kielförmige Ausladung der dorsalen Darmwand, ein Rest des früheren Darmscheitels. Im Bereiche der Munddachplatten ist der eine Prämaxillarzahn (20) mitten durchschnitten, er ist ganz schräg eingestellt, seine Spitze caudal- und ventralwärts gerichtet. Der Symphysenzahn des Unterkiefers (17), welcher weit hinter dem Prämaxillarzahn liegt, hat die entgegengesetzte Einstellung wie dieser. Der wulstige Unterkieferrand überschreitet nur wenig die Transversalebene des vorderen Chordaendes. Sein dichtgedrängtes Mesoderm verhält sich wie im vorhergehenden Schnitte. Das Keratohyale dextrum liegt zwischen den beiden vorderen Schlundtaschen (14, 12) eingebettet; die ventralen Ausläufer der zweiten sind durch eine Falte des Ektoderms verbunden, welche beim mächtigen Vorwachsen der Opercula aufgeworfen wird. Vom Bulbus cordis ist das proximale Ostium mit

seinen Wülsten (9), sowie das erweiterte bayonettförmige Mittelstück (10) getroffen, die weiter lateral in einander übergehen. Der Schrägschnitt durch die Lungen (7) und Oesophagusanlage ist durch den ausgedehnten rechten Recessus paragastricus (6) vom Darmlumen getrennt. In den Faltenraum der Plica paragastrica ist der in seinem distalen Ende getroffene Hohlvenenlappen der Leber vorgewachsen. Der ventrale Ausläufer des Recessus paragastricus dexter (5) schiebt sich zwischen der Leber und der platt dem einschichtigen Epithel der geräumigen vorderen Blase des Entodermmassivs anliegenden ventralen Pankreasknospe (4) vor. Das Cölom ist auch in der vorderen Körperhälfte bereits in grosser Ausdehnung eröffnet. In der Körpermitte sind die beiden Lamellen der Seitenplatten noch nicht gesondert.

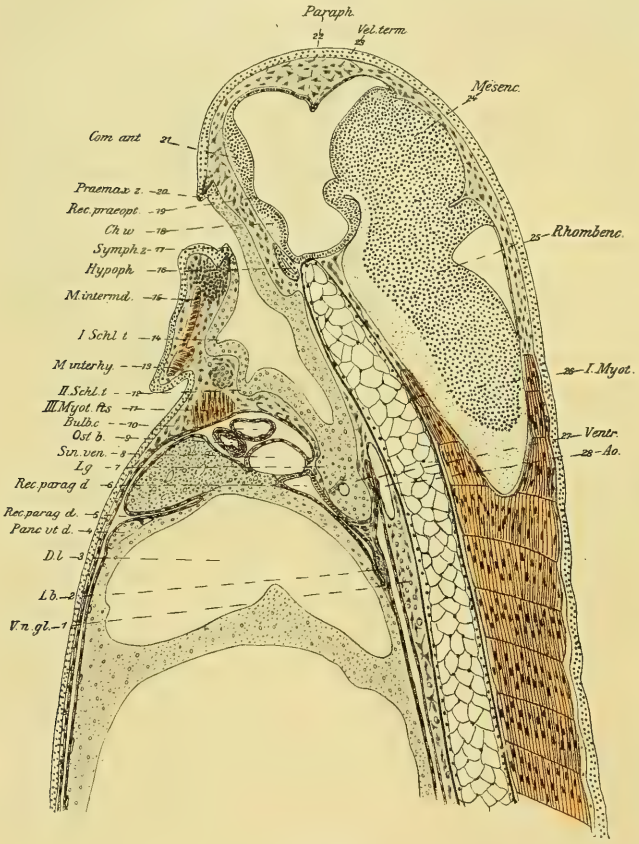

Fig. 408.

Stadium 46. Am Beginne der fünften Woche des Freilebens, in der vierten Woche nach dem Ausschlüpfen hat die Körperlänge um ca. 2 mm zugenommen, welche vorwiegend auf das Wachsthum des Schwanzes entfallen, der nunmehr $^1/_4$ der Körperlänge ausmacht und bis an seine Spitze von der Seitenlinie durchzogen wird (vergl. Semon, 1893, Taf. 7, Fig. 46*s*). Der Vorderkopf gewinnt allmählich seine typische Configuration, das intensiv pigmentirte Auge liegt in seiner Mitte, der Unterkiefer ist bereits bis in die Transversalebene der Linsenregion vorgewachsen. Die Axe des Bulbus ist etwas dorsolateral gewendet, so dass die Linse in der Seitenansicht excentrisch gelagert erscheint. Der Kiemendeckel überragt die Kiemenregion nur wenig und weist an seinem dorsolateralen Abschnitte eine erhebliche Verbreiterung auf. Die noch recht unansehnliche vordere Extremitätenknospe ragt noch vollkommen frei als kleiner, einen geschwungenen, caudalwärts gewendeten Rand aufweisender kurzer Höcker vor. Die Ventralansicht (vergl. l. c. Taf. 7, Fig. 46*u*) zeigt den Unterkiefer genau transversal eingestellt, so dass der in früheren Stadien bestehende Cyclostomenzustand, jene tiefe mediane Einkerbung des Unterkieferrandes, vollkommen geschwunden ist. Ober- und Unterkieferwülste begrenzen einen Winkel von ca. 40°. Vorn umgrenzen die Ausläufer der Oberkieferwülste die noch engen Riechspalten. — Der Verlauf der ersten Schlundtaschen ist an der Körperoberfläche

durch den Bogen der hyomandibularen Sinneslinien gekennzeichnet, welche parallel mit dem ventralen freien Rande der Kiemendeckel verlaufen. Unter der ventralen Commissur der beiden Kiemendeckel ragt der Herzbuckel vor. Die Pigmentirung des Jungfisches wird immer lebhafter, lässt jedoch die über dem Entodermmassiv gelegene Region noch frei, in welcher sich der ventrale Flossensaum in fortlaufender Faltenbildung bis zur Mitte der Rumpflänge verlängert hat.

Das Modell der nach Entfernung der Körperdecke freiliegenden Gebilde ist auf Taf. LI, Fig. 7 ff. in der Seitenansicht abgebildet. Im Centrum des Vorderkopfes ragt der mächtige Bulbus oculi vor, dessen Becherrand (23) und Linse (24) bei der gewählten etwas schrägen Betrachtung von der Dorsalseite her die Excentricität weniger deutlich erkennen lassen. An der Oberfläche des Bulbus ist der äussere, hintere, schaufelförmig abgeplattete Fortsatz der Ciliarmesodermblase, die Anlage des Musculus rectus oculi lateralis (34) und der vom Temporalis (Fig. VIII/42) bereits vollkommen losgelöste Musculus obliquus oculi superior (Fig. VII/20) vorgewachsen. Der erstere drängt sich dicht an der Oberfläche des Musculus temporalis lateralwärts vor, welch letzterer allmählich dorsalwärts vorwächst. Nach Entfernung des Bulbus (Fig. VIII) ist die Anordnung der drei Fortsätze der ciliaren Mesodermblase (Prämandibularblase der Aut.) zu überblicken. Der unter dem Nervus opticus (29) vorgewachsene Fortsatz (28) hat sich noch nicht in den Rectus inferior und Obliquus inferior gesondert. Der obere bezw. mediale Fortsatz des ciliaren Mesoderms (40) schiebt sich dicht an der Oberfläche des Sphenolateralknorpels (38) vor, medial vom Nervus ophthalmicus profundus Trigemini (35), an dessen Verlauf sich das Mesoderm anpasst. Es liegt daher dieser Nerv in einer tiefen Incisur zwischen dem oberen und äusseren Fortsatze des ciliaren Mesoderms (40, 43). Dieselbe Anpassung des Mesoderms erfolgte viel frühzeitiger auch im Bereiche des vorderen und hinteren mandibularen Mesoderms, deren Derivate, der Musculus temporalis (42) bezw. masseter (25), durch einen tiefen Einschnitt getrennt sind, in welchem das sich verjüngende Ende des Ganglion maxillomandibulare und sein Hauptnerv gelegen sind (vergl. auch Taf. XLVII/XLVIII, Fig. 1, 3, 5, 7, 9, 11; Taf. XLV/L, Fig. 1, 3). Es entsteht somit der Musculus temporalis zwischen den beiden, die Mesodermgestaltung bestimmenden Trigeminusganglien, dem Ganglion mesencephalicum und rhombencephalicum. Der Nervus maxillomandibularis kreuzt die Aussenfläche des gemeinschaftlichen Insertionskopfes der beiden Kaumuskeln, in dessen Entstehung sich eine gewisse Homodynamie mit dem Verhalten des Intermandibularis und Interhyoideus ausspricht, weil beide durch unvollkommene Schlundtaschenbildungen (prämandibulare und hyomandibulare Schlundtaschen) nicht durchtrennt worden sind. Kurz nach seinem Austritte gabelt sich der Nervus maxillomandibularis (Fig. VIII/44) spitzwinkelig in seine beiden Aeste, den Ramus maxillae superioris und inferioris (Fig. VII/22, 19), von denen der erstere unter dem hinteren Pole des Riechsackes (Fig. VIII/31) verschwindet, während der letztere an der Aussenseite des Meckel'schen Knorpels (Fig. VIII/24) dessen oberem lingualen Rande zustrebt. Ein Venennetz, welches eine Anastomose zwischen dem Gebiete der Vena pterygoidea und temporalis herstellt (Fig. VII/20), kreuzt die Nerven (welche in der Abbildung vom Zeichner etwas zu dick dargestellt wurden). Ueber beiden verlaufen subcutan die gewissermaassen aus der Basalmembran des Ektoderms herausgeschälten Nerven der Sinneslinien, der Ophthalmicus superficialis (Fig. VII/36) und Buccalis (21). Beide streben dicht über dem dorsalen Rande des Masseters dem Ganglion laterale, praevestibulare zu (Fig. VIII/45), welches dicht vor der Labyrinthblase liegt und dem Facialis angeschlossen erscheint. An dieser Stelle senkt sich auch die Vena temporalis (Fig. VII/37) ein. Die Vena mandibularis (Fig. VIII/26) vereinigt sich mit den infraocularen (33) und supralabialen (30) Venen zur Vena pterygoidea, die, wie in früheren Stadien, den Spalt zwischen der ciliaren Mesodermblase und dem Insertionskopf der Kaumuskeln zum Durchtritte benützt.

Nach Abtragung der Kaumusculatur bietet sich das auf Taf. LII, Fig. IV dargestellte Verhalten dar. Es wird der Complex des Trigeminus in ganzer Ausdehnung sichtbar, vor allem das an die Medialseite des mächtigen Ganglion maxillomandibulare (56) vorwachsende Ganglion ophthalmicum (55), welches sich nach vorn in den Nervus ophthalmicus profundus fortsetzt. Ausser dem Eintritt des Nervus maxillomandibularis sind auch kurze motorische, dicht am Knorpel verlaufende Zweige freigelegt (32, *R. m. V.*). In der Gabel zwischen der Vena pterygoidea (34), welche nach der Vereinigung mit der Supraorbitalvene (50) zwischen dem Sphenolateralknorpel (54) und den Trabekeln (37) in die Tiefe tritt, wird nach theilweiser Abtragung des Musculus rectus lateralis der hintere Fortsatz der Ciliarblase sichtbar, deren Wand als Ursprungstheil des Rectus lateralis, an der Aussenseite des Sphenolateralknorpels sich verdickend, vorwächst. Zwischen der Wurzel der Trabekel und der Labyrinthwand spannt sich das Massiv des Palatoquadratums aus (31), dessen Gelenksfortsatz unter einem rechten Winkel mit dem Meckel'schen Knorpel (vergl. Taf. LI, Fig. VIII/22, 23) durch perichondrales Gewebe zusammenhängt. Der der ersten Schlundtasche ziemlich dicht angelagerte Meckel'sche Knorpel erreicht noch nicht die Medianebene (Taf. LII, Fig. III) und endigt mit einem kolbenförmigen Fortsatze, verjüngt. Die Insertion der Kaumuskeln nimmt ein breites Feld am oberen Rande des nur wenig abgeplatteten Meckel'schen Knorpels ein. Wie bereits oben, bei Besprechung des auf Taf. LXI, Fig. 13, 14 abgebildeten Modelles des Knorpelcraniums angeführt wurde, hängen die Trabekel und die in ihrer Verlängerung gelegenen vorderen (trabecularen) Fortsätze des Palatoquadratums gemeinsam mit den Parachordalia zusammen. Diese Wurzel wurde im Modell sammt den Trabekeln, dem Palatoquadratum und einem Theile des Labyrinthknorpels entfernt (vergl. Taf. LII, Fig. I/57), um den gesammten Gangliencomplex des Trigeminus (39, 37) und Facialis (33) sowie die Wurzel der Vena capitis lateralis (32) freizulegen. Die Aeste des dem Facialis angeschlossenen Ganglion laterale praevestibulare (33), der Nervus ophthalmicus superficialis (36), buccalis (35) und ein hinterer Zweig (34), der die hypotische Sinneslinie sowie das in die dorsale Kante der ersten Schlundtasche eingelagerte Hyomandibularorgan versorgt (Taf. LI, Fig. VIII/23), sind kurz abgeschnitten. Unterhalb der Vena capitis lateralis (Taf. LII, Fig. I/32) kommt der Nervus hyomandibularis hervor, dessen Ganglion zum grössten Theile durch die Vene verdeckt wird. Zwischen dem lateralen Facialisganglion (33) und den Trigeminusganglien (37) senkt sich die Vena temporalis in die Tiefe und bildet mit seitlichen mittleren Hirnvenen eine der Wurzeln der Vena capitis lateralis. Durch die Entfernung der Trabekel ist auch der Verlauf der Carotis interna freigelegt worden, welche sich an der seitlichen Wand des Zwischenhirnes in die Arteria ophthalmica (51) und cerebri anterior (46) gabelt. Auch der Nervus opticus (52) sowie die unter ihm verlaufenden labialen Venen sind freigelegt. Die Radix olfactoria (49) besteht aus zwei grösseren Fila, zu denen sich noch weitere gesellen werden. Sie verläuft gegen die Kuppe der Hemisphären empor (Lobi olfactorii, 47). An der Dorsalseite treten die Ganglia habenularum (45) immer mehr vor und verdecken zum Theil das Zwischenhirn. Die Grenze zwischen dem Mittelhirne und dem Rautenhirne ist noch nahezu transversal eingestellt.

Im Rahmen der Meckel'schen Knorpel und der Temporalmuskel wird nun das orale Darmende sichtbar, dessen Verhalten nebst den Figg. I—II, Taf. LII auch die Figg. 10—12, Taf. LXVIII veranschaulichen. Die Figg. II und III zeigen dasselbe in der Ansicht von vorn, die Ober- und Unterkieferwülste (28, 37), die Munddachplatten (32) mit ihrer medianen Rinne, zu deren Seiten die Prämaxillar- (33) und im Hintergrunde der Mundspalte die Vomerzähne (34) vortreten. Die Fig. I zeigt die eine Hälfte des oralen Darmendes durch einen bogenförmigen Schnitt abgetragen, so dass die frei vorragende Zunge (55) und die Opercularzähne (54) sichtbar werden. Die Fig. III stellt die Ansicht des Modelles nach Abtragung des oralen Darmendes dar, zur Veranschaulichung der Lamina terminalis (39), der ventralen Wand des Zwischenhirnes (40), der Commissura anterior, der Nervi optici (41), der inneren Carotiden sowie der

Trabekel (45) und des unteren Fortsatzes der Ciliarmesodermblase (31). — Die Abbildungen auf Taf. LXVIII stellen die Innenansichten des oralen Darmendes eines gleichaltrigen Exemplares dar, welche durch frontale Längsschnitte in der seitlichen Wand freigelegt wurden. Am Mundwinkel beginnen die Oberlippenwülste (Fig. 10), deren vordere Enden die Riechspalten umsäumen. Scheinbar in einiger Entfernung von einer Verbindungslinie zwischen den beiden Riechspalten treten zu beiden Seiten der Medianebene die Prämaxillarzähne vor, welche jedoch, wie die Textfig. 408/20 zeigte, das Epithel in sehr schräger Richtung mit nach hinten gewendeten Spitzen vorwölben. Die Basalansicht des Epithels (Fig. 11) zeigt die trichterförmigen, von den Hartgebilden ausgefüllten Oeffnungen etwa in gleicher Transversalebene mit der Grenze der mittleren und hinteren Drittel der Riechsäcke, zwischen den Riechspalten, so dass diese Lagerung die Bezeichnungsweise vollends rechtfertigt. Niemals liegen bei Fischen oder Amphibien Vomerzähne in so weit vorn gelegenen Regionen. Die folgenden Zähne, welche vorzugsweise dem Vomeropalatinum angehören, liegen, wie bereits Semon ausführlich dargestellt hat, alternirend in zwei Reihen, von denen die äussere mit b_1, b_2 etc., die innere mit a_1, a_2 bezeichnet wird. Die Grenze des Ektoderms, welches sich eine Strecke weit an der basalen Oberfläche des Entoderms vorgeschoben hat, ist nicht mehr mit Sicherheit anzugeben, weil auch die Entodermzellen rasch ihren Dotterinhalt aufbrauchen, sich dicht an einander drängen und damit den Ektodermzellen ganz ähnlich werden. Es ist möglich, dass der innere Ektodermbelag die auf Fig. 11 angegebene Ausdehnung besitzt, doch ist auch damit zu rechnen, dass gegebenenfalls auch ein in der Fig. 16 angenommener Zustand bestehen kann. Die beiden Seitenränder des oralen Darmendes laden etwas aus, worauf dann etwa in der Mitte zwischen der Mundspalte und den ersten, hyomandibularen Schlundtaschen eine Verschmälerung erfolgt. Die vorderen seitlichen Ausladungen entsprechen den prämandibularen Entodermfalten früherer Stadien und laufen an der Vorderseite der hyomandibularen Schlundtaschen aus. Sie sind medialwärts scharf abgesetzt. Den dorsolateralen (präpterygoiden) Kanten des Darmepithels entsprechen an der Innenseite kleine (vergl. Fig. 10, Taf. LXVIII) Einsenkungen. Diese Faltenbildung ist wohl als ein letzter, ganz rudimentärer Rest präpterygialer Entodermleisten früherer Stadien aufzufassen. — Der Unterkieferrand weist auf dem in Taf. LII, Fig. I abgebildeten Modelle nur noch eine leichte mediane Depression auf, welche am anderen Exemplare (vergl. Taf. LXVIII, Fig. 12) nicht mehr besteht. Unmittelbar hinter dem Unterkieferrand tritt der Symphysenzahn vor, den wir in diesen Stadien stets unpaar gefunden haben. Zu seinen beiden Seiten, in gleicher Höhe die ersten marginalen Zähne (Dentale, Semon). Auch die Zähne des Operculare sind, wenn auch nicht genau mit den Oberkieferzähnen correspondirend, in zwei schräg gestellten Reihen angeordnet, von denen die innere nach Semon mit o_1, o_2 und die äussere mit p_1, p_2 etc. bezeichnet wird. Besonders markant tritt an der Innenseite des Mundhöhlenbodens die Zunge vor, was durch die rasche Vergrösserung des Hyoidskeletes, sowie durch die Gesammtwachsthumsbewegung des Visceralskeletes nach vorn bedingt wird. Demgemäss gewinnen auch die ersten Schlundtaschen einen bogenförmigen Verlauf. Die Hyoidbögen bilden mit einander einen Winkel von etwa 140°, auch die folgenden Branchialbögen zeigen diese Einstellung.

Die branchialen und hypobranchialen Formationen, zu deren Beschreibung wir nunmehr übergehen, sind zum grössten Theile vom Opercularmuskel (vergl. Taf. LI, Fig. VII/10) verdeckt, der entsprechend der Ausbiegung, welche der Hyoidbogen in beengtem Wachsthume erworben hat, einen bogenförmigen, nach hinten convexen Faserverlauf aufweist. Der Faserquerschnitt nimmt allmählich vom inneren Rande, der am Hyoidknorpel Ursprung und Insertion gewinnt, nach aussen ab, doch besteht noch eine marginale, etwas verdickte Appositionszone, welche mutatis mutandis an das teloblastische Wachsthum der Mesodermbänder der Mollusken erinnert. Der Hauptursprung des Muskels erfolgt am Labyrinthknorpel nach Maassgabe seiner Ausbildung und Verlängerung nach hinten. Ventralwärts convergirt der Opercularmuskel mit

dem Intermandibularis (Taf. LII, Fig. II/12, 8), dessen Fasern in der Fortsetzung der Wachsthumsrichtung des Mandibularbogens angeordnet sind. Die mächtige Ansammlung der freien Mesodermzellen des Mandibularbogens hatte schon im Stadium 44 die Unterbrechung seines axialen Mesoderms zur Folge gehabt (vergl. Taf. LI, Fig. I/13, 18). Die Verschiedenheit der Richtung und Anordnung sowie der Beengung und Auskrümmung des Knorpelskeletes bestimmt auch den Verlauf der Musculatur, welche ein oberflächlich gelegenes Chiasma bildet. In Folge dieser Verschiedenheit der Wachsthumsrichtung greift auch die Sonderung der beiden Muskeln ventralwärts immer weiter vor (vergl. Taf. LII, Fig. 2), und es wird daher auch die Ueberschneidung des ventralen Endes des Interhyoideus durch den Intermandibularis immer prägnanter. Die ventralen Enden der beiden Muskelpaare hängen durch eine mediane Raphe zusammen.

Der Hyoidknorpel, das Keratohyale, bleibt nur in einem kleinen seitlichen und vorderen Abschnitte vom Opercularmuskel unbedeckt (Taf. LI, Fig. VII und VIII/17). Vor ihm liegt die erste hyomandibulare Schlundtasche. Ein flaches Band verbindet den seitlichen Abschnitt des Keratohyale mit einem hinteren Fortsatz des MECKEL'schen Knorpels (14) und überkreuzt die erste Schlundtasche (Lig. hyomandibulare). Dieses Band wird überkreuzt vom ersten Arterienbogen (Fig. VII/21), welcher knapp vor ihm den Rand der ersten Schlundtasche überschreitet. Mit dem ersten Arterienbogen verläuft auch eine hyomandibulare Vene, die mit der Mandibular- und Temporalvene (Fig. VII/20) in variabler Verbindung steht und als ventralwärts ziehende Vena hyomandibularis eine der Wurzeln der Vena hypobranchialis externa bildet (Fig. VIII/10); ihr weiterer Verlauf, den die Fig. II, Taf. LII darstellt (53), wird vom Interhyoideus verdeckt, welcher in der Seiten- und Ventralansicht nur einen Theil des Herzbeutels freilässt. Der Opercularmuskel ist bereits bis an den Myotomfortsatz VI vorgewachsen (Taf. LII, Fig. II/4) und überdeckt einen cranialen Abschnitt der Vorniere (Taf. LI, Fig. VII). Die Extremitätenknospen wurden nicht modellirt, sie liegen zur Hälfte über dem fünften, sechsten und siebenten Myotomfortsatze, zur Hälfte über der Vorniere. Die Ablösung des myoblastischen Zellmateriales von den Myotomfortsätzen ist bereits erfolgt; nur ein Nachzügler besteht noch. Vom vorderen Rande des siebenten Myotomfortsatzes ragt ein kleiner Höcker vor (Taf. LI, Fig. VIII/3), der sich nach hinten allmählich verliert. Er wird weiter vorwachsen, sich abschnüren und den Retractor Cleithri bilden. Das die Vorniere durchsetzende Venengeflecht der hinteren Cardinalvene bleibt ziemlich weitmaschig und wird von den nur zum Theile dargestellten ventralen, hypobranchialen Zweigen der segmentalen Nerven 5 und 6 (Taf. LI, Fig. VIII/9, 6) überkreuzt. Die durch die rege Blutcirculation begünstigten Stoffwechselverhältnisse bilden wahrscheinlich ein das Wachsthum des Extremitätenstummels förderndes und, soweit es die Derivate der Angiosklerotome, die freien Mesodermzellen, betrifft, vielleicht auch ein initiatives Moment.

Nach Entfernung des Opercularmuskels und des dünnen inneren, vorwiegend ektodermalen Epithels des Kiemendeckels — das Entoderm wächst bei dessen Verbreiterung wohl nur auf etwa ein Drittel der jetzigen Breite mit — liegen zunächst die von je zwei Kiemenfransenreihen besetzten drei ersten Branchialbögen und der noch wulstig vortretende vierte Branchialbogen frei (vergl. Taf. LXVIII, Fig. 1). In der Fig. VIII der Taf. LI sind die dachziegelförmig über einander liegenden Kiemenbögen knapp an ihrem Rande, nach innen vom Ansatze der Fransen durchschnitten und zeigen daher die marginal verlaufenden, aus den äusseren Arterienbögen hervorgegangenen zuführenden Kiemenarterien (14), welche nach aussen die zwei Reihen der Arteriolae afferentes abgeben und an ihrer Vorder- und Hinterseite von den das arterialisirte Blut abführenden Gefässschlingen überkreuzt werden. Die Schlundtaschen, bezw. Kiemenspalten sind in ihren äussersten Abschnitten durchschnitten, zeigen die ektodermale dünne Ueberkleidung des entodermalen Epithels. Die successive Verkleinerung der Kiemenspalten entspricht der Anordnung und der Abnahme der Fältelung, des beengten Wachsthumes der seitlichen Wand des Kiemendarmes. Die längsten Schlund-

taschen bezw. Kiemenspalten sind die zweiten (16), deren Entodermgrenze nahe der Schnittlinie liegt. Die zweiten Arterienbögen (18) überkreuzen den ventralen Rand jenseits der letzteren. Der dorsale Abschnitt der Arteria hyoidea (opercularis) überkreuzt schräg die Vorderseite der zweiten Schlundtasche; über den dorsalen Rändern der dachziegelförmig einander folgenden Schlundtaschen werden die an der Aussenseite der Vena capitis lateralis emporstrebenden Enden der Musculi levatores branchiarum (52, 56), der dorsalen, selbständig gewordenen und in Differenzirung begriffenen Abschnitte der axialen Mesodermstränge der Branchialbögen sichtbar. Sie sind ebenso dorsalwärts vorgewachsen, wie die Kau- und Opercularmusculatur (42), die ebenfalls diese einzig offen stehende Wachstumsgelegenheit ausnützt. Den branchiomeren Abschluss dieser Reihe bildet der zweite Myotomfortsatz (58), welcher wenigstens in seinem dorsalen, an der Seite des Vagus lateralis emporwachsenden Abschnitte noch die Einheitlichkeit seiner Entstehung bekundet. Die Expansion der gesammten Kiemenregion, welche annähernd gleichen Schritt mit jener der Labyrinthblase hält, hat eine geringe, eine halbe Segmentbreite ausmachende Verschiebung des schaufelförmigen dorsalen Endes des zweiten Myotomfortsatzes von seinem Ursprungsorte zur Folge, so dass er nunmehr ins Bereich des dritten Segmentes gerückt erscheint. Ueber der sechsten Schlundtasche gabelt er sich in den kleineren, das axiale Mesoderm des vierten Branchialbogens bezw. dessen Musculatur bildenden vorderen und einen grösseren hinteren, an den Seitenplatten ventralwärts vorgewachsenen Schenkel. Der erstere zeigt noch den typischen Bau und die Anordnung eines axialen Mesodermstranges und ist bis in die Höhe des ventralen Randes der sechsten Schlundtasche vorgewachsen (vergl. Taf. LII, Fig. IV/74). Der hintere Schenkel zeigt in seinem ventralen, aus der Spitze des Myotomfortsatzes hervorgegangenen Abschnitte weitere Wachsthumserfolge. Er gabelt sich in zwei divergirende Platten, von denen die eine (11) nach innen, zwischen den Kiemendarm und das Pericardium, die andere parallel der Oberfläche, also in spitzem Winkel zur ersteren nach vorn und nach hinten sich ausbreitet (Taf. LII, Fig. IV/9). Aus diesen drei Fortsätzen, von denen der innere erst nach Wegnahme des äusseren sichtbar wird (vergl. Taf. LII, Fig. 4 und 1), werden drei divergirende Muskeln, in welche der gemeinschaftlich und einheitlich bleibende seitliche Muskelbauch ausstrahlt: der Musculus dorsopharyngeus, dorsohypobranchialis und dorsoclavicularis. Die erst in Differenzirung und im Vorwachsen begriffene Zellplatte des letzteren liegt über dem durch Zusammenfluss der Vena cardinalis anterior und posterior entstehenden Ductus Cuvieri (Taf. LII, Fig. IV/7), welcher von den hypobranchialen Aesten des vierten und fünften segmentalen Nerven (Occipitaln. *y* und *z* nach K. Fürbringer) gekreuzt wird (15). Die Abbildung zeigt insofern ein atypisches Verhalten, als die beiden Nerven sich erst in der Peripherie mit einander vereinigen, während in der Regel der in der Abbildung Taf. LI, Fig. VIII/11 dargestellte Zustand besteht. Der hypobranchiale Ast des sechsten Nerven (Occipitospinaln. *A* nach Fürbringer) (6) kreuzt den Vornierenwulst stets isolirt und giebt bereits ein Aestchen an die Extremitätenknospe ab (63). Das Canalsystem der Vorniere lässt deutlich das Vereinigungs-T-stück Fig. VIII/62 erkennen, in welches die beiden vielfach gewundenen Trichterstücke einmünden. Auch die Krümmungen des primären Harnleiters sind im Convolute eine Strecke weit zu verfolgen. Die Venen sind in der Fig. 8 zum Theile entfernt, um den Ramus omopterygialis des siebten Nerven (4) an der Vorderseite des schmalen Stieles des zugehörigen ventralen Myotomfortsatzes (67) sichtbar zu machen. In seiner Nachbarschaft betritt eine in der Höhe des siebten Mycommas aus der Aorta abgehende Arterie (1) die seitliche Oberfläche (Art. omopterygialis). Die Myotomfortsätze dieser Region wachsen ganz abgeplattet ventralwärts vor, während die nach Wegnahme des Operculums sichtbaren vorderen hypobranchialen Myotomfortsätze, in hartem gegenseitigen Ringen eine Reihe bildend, dicker und von geringerer dorsoventraler Ausdehnung sind. Die beiden vordersten derselben sind von den inneren und äusseren hypobranchialen Venen begleitet (15, 10); die Nerven (11) verlaufen dicht an ihrem dorsalen Rande. Es besteht jedoch keine engere Zu-

gehörigkeit zu den betreffenden Segmenten, jeder Nerv versorgt auch den Myotomfortsatz des vorderen Segmentes, was sich schon daraus ergiebt, dass der dritte Segmentalnerv in der Regel keinen ventralen Nerven an die hypobranchiale Musculatur abgiebt. Das motorische Kerngebiet der Medulla oblongata findet in diesem Bereiche in dem Vorwachsen der dem Vagus sich anschliessenden Seitenhornnerven genügende Entspannung seines beengten Wachsthumes. Die Vena hypobranchialis externa (10), welche zum Theile auf der ventrolateralen Seite des Pericardialsackes verläuft, wird ebenso wie die in entgegengesetzter Richtung verlaufende Vena abdominalis (8) in ihrem proximalen Abschnitt vom fünften Myotomfortsatze überlagert, nach dessen Entfernung (Taf. LII, Fig. 4) ihre Einmündung in den Ductus Cuvieri sichtbar wird.

In der Ventralansicht sind nach Entfernung des Kiemendeckels die dritten Myotomfortsätze, sowie die ventralen Derivate der drei vorderen Branchialbögen freigelegt (vergl. Taf. LII, Fig. II rechte Seite). Die schlanken dritten Myotomfortsätze sind bis an die Seite der Schilddrüsenknospe vorgewachsen, welche sodann von den Hyoidknorpelpaaren umfasst wird. Sie gewinnen Ansatz an der Innenseite des Hypo- und Keratohyale. Vom kantig ausladenden ventralen, sehr lebhaft proliferirenden Rande der dritten Myotomfortsätze, welcher einen terminalen, dem ventralen, freien Rande des primitiven Fortsatzes (vergl. Taf. XLIX/L, Fig. I, III, IV) entstammenden Wachsthumsherd darstellt, hat sich bereits ein besonderes Bündel losgelöst, welches mit dem gegenseitigen die nahe Medianebene erreicht und in dieser als unpaare Muskelanlage nach vorn sich verlängert (vergl. Taf. LII, Fig. 2 *M.c.m.*). Diese Formation wird den Musculus coracomandibularis schaffen. Es erfolgt in diesem Bereiche ein ganz ähnlicher Vorgang, wie er an der vorderen, dorsalen Kante des siebenten Myotomfortsatzes im Zuge ist. Ueber der Kuppe des Pericardialsackes verläuft ein schmaler, mit dem Gegenüber gleichfalls bereits vereinigter dichter Zellstrang, welcher sich in seiner Wachsthumsrichtung zu Muskelfasern differenzirt und den Musc. interbranchialis anterior liefern wird (vergl. Fig. II/11). Er entstammt dem ventralen Abschnitte des axialen Mesodermstranges des zweiten Branchialbogens und wird von hypobranchialen Venen (53) überkreuzt. Die ventralen Abschnitte der ersten Branchialbögen waren bereits im vorhergehenden Stadium selbständig geworden und sind bis gegen die Schilddrüsenknospe vorgewachsen (vergl. Taf. LI, Fig. IV/50). Nunmehr haben sie sich bei der Ausbiegung der Hyoidbogen hinter dem dritten Myotomfortsatze nach vorn entsprechend verlängert und gewinnen bereits Beziehungen zum Hypophyale, womit die Bezeichnungsweise der daraus hervorgehenden Muskeln (Keratohyoideus) festgelegt wird (Taf. LII, Fig. II/46). Die ventralen Abschnitte der axialen Mesodermstränge der dritten Branchialbögen schieben sich an der Dorsalseite der dritten und vierten schräg eingestellten Myotomfortsätze, deren Grenze etwa in der Höhe des Canalis auricularis liegt, gleichfalls an der Oberfläche des Pericardiums vor. Sie haben jedoch noch nicht die Medianebene erreicht und werden dann die Musculi interbranchiales posteriores des tiefen Chiasmas bilden. Das axiale Mesoderm des vierten Branchialbogens, welches dem zweiten Myotomfortsatz entstammt und nicht aus einer, Myotomfortsätzen homodynamen Mesodermzone zwischen Myotomen und Seitenplatten beim Durchbruche von Schlundtaschen herausgeschnitten wurde, wie die vorderen Stränge, ist in seiner Ausdehnung hinter diesen zurück, obgleich es nur einen kurzen, von freien Mesodermzellen angefüllten Branchialbogen zu durchwachsen hat (vergl. Taf. LII, Fig. II und III/10). Es zeigt einen Zustand, den auch die vorderen Branchialbögen knapp nach ihrer Ablösung von den Seitenplatten durchlaufen haben. Die zweiten Myotomfortsätze haben sich eben am dorsaleu Ende jener schräg die Branchialregion hinten umgreifenden Seitenplattengrenze abgelöst und sind ebenso frei vorgewachsen, wie nunmehr die ventralen und dorsalen freien Enden des axialen Mesoderms der vorhergehenden Branchialbögen. Die auf Taf. LII, Fig. III gegebene Abbildung der Ventralansicht der tiefer liegenden Formationen zeigt nun die charakteristischen Beziehungen zwischen den ventralen Derivaten des axialen Mesoderms der Branchialbögen und den Keratobranchialia, sowie den aus dem Truncus

arteriosus entspringenden, die Kiemenfransen vascularisirenden Gefässen. Genau so, wie der craniale Rand des so mächtig gewordenen Opercularmuskels (Interhyoideus) unter spitzem Winkel den äusseren, die Hyoidarterie bildenden hyoidalen Arterienbogen überkreuzt, weil der äussere secundäre Arterienbogen an seinem Hinterrande entstanden ist und von ihm überwachsen wurde (vergl. Taf. XLIX—L, Fig. 1, 4; Taf. XLVII/XLVIII, Fig. 4, 9, 11) so ist dasselbe auch an den folgenden Visceralbögen der Fall. In jedem Bogen kreuzt die aus dem äusseren secundären Arterienbogen hervorgehende zuführende Kiemenarterie den ventralwärts vorgewachsenen axialen Mesodermstrang, sei es nun den Keratohyoideus des ersten, den Interbranchialis anterior des zweiten oder den Interbranchialis posterior des dritten Bogens an dessen Hinterseite (caudal), während die zugehörige innere Kiemenarterie an dessen Vorder-(Innen-)Seite verläuft (vergl. Fig. III/14). Am vierten Branchialbogen (Fig. III/11, 10) ist dieses Verhalten besonders einfach und ursprünglich. Nachdem aber der Interhyoideus so mächtig wird, überdeckt er die Hyoidarterie (Opercular-arterie). Andererseits wächst der schlanke Muskelstrang des Keratohyoideus aus dem dritten Visceralbogen im beengten Raume dicht an der medialen Seite der Opercular-arterie vor (Fig. III/21 und 52). Dasselbe ist beim Musculus interbranchialis anterior und posterior der Fall, welche die afferente Kiemenarterie des ersten bezw. zweiten Branchialbogens an der Innenseite schräg kreuzen (Fig. III/14, 13). Am vierten Bogen wird sich unter dem Zwange der Raumanpassung dasselbe wiederholen. Gleich nach der Ueberkreuzung giebt die Arterie (der laterale Arterienbogen) die ersten zuführenden Gefässschlingen an die Kiemenfransen ab. Die inneren primären Arterienbögen verlaufen stets an dem inneren, vorderen Rande der Muskelstränge der zugehörigen Bögen und würden auch im Hyoidbogen, wenn sie erhalten blieben, diese Lagerung einnehmen. Nur die inneren Arterienbögen der ersten und vierten Branchialbögen empfangen noch Blut aus dem Truncus arteriosus; die der zweiten und dritten Branchialbögen haben diesen primären Ursprung bereits aufgegeben und werden ausschliesslich von den Kiemengefässschlingen gespeist. Der primitive Ursprung des inneren, efferenten Gefässbogens des ersten Branchialbogens aus dem Truncus arteriosus erfolgt in unmittelbarer Nachbarschaft des Abganges der zuführenden Kiemenarterie nahe der Stelle, wo sich der Truncus arteriosus in seine beiden Aeste theilt (Fig. III/53). Der proximale Abschnitt der ersten abführenden Kiemenarterie liegt in Folge seines bogenförmigen Verlaufes in der Nähe des cranialen Truncusastes, der sich in den ersten und zweiten Arterienbogen nahe dem ventralen Rande der zweiten Schlundtasche gabelt. Dann wendet sich die zuführende Kiemenarterie in scharfem Bogen an der Vorderseite des Keratobranchiale I nach aussen und gelangt dann an den Aussenrand des Knorpels. Diese günstigen Ursprungsverhältnisse sichern der ersten inneren abführenden Kiemenarterie einen etwas länger persistirenden Zusammenhang mit dem Truncus, so dass in diesem Stadium noch eine winzige, sich proximalwärts verjüngende Communication besteht, die aber bei der andauernden Gesammtbewegung alsbald verschwinden wird. Die Auskrümmung dieses proximalen Abschnittes gegen den cranialen Truncusast hin leitet dann secundäre Verbindungen mit diesem ein, welche in dem nächsten Stadium bereits hergestellt sein werden. — Der äussere Arterienbogen erschöpft sich bei der Vermehrung der Kiemenfransen in solchem Grade, dass seine dorsale Communication mit dem primären Arterienbogen verschwindet. Damit ist dann die völlige Trennung der beiden Arterien und die Zwischenschaltung der Gefässschlingen vollzogen. Ventral und dorsal verlaufen die Muskelderivate der axialen Mesodermstränge zwischen den beiden Hauptgefässen ihrer Bögen. Ihrer Vorderseite ist der (in der Abbildung zu dick gezeichnete) Nervus posttrematicus (Fig. III/15) dicht angelagert, welcher die Muskeln mit motorischen Zweigen versorgen wird. Ebenso dicht wie der Nerv ist auch das noch unansehnliche Ganglion hypobranchiale dem Muskel angelagert. Diese Anordnung ist für alle Branchialbögen typisch. Vom Ganglion hypobranchiale aus strahlen die Nervi linguales medialwärts und nach vorn aus. In den mittleren Abschnitten der Branchialbögen hingegen, woselbst die Trennung

der axialen Mesodermstränge in ihre ventralen und dorsalen Derivate bereits erfolgt ist, liegt nur mehr der Nervus posttrematicus zwischen den beiden Hauptgefässen und den revehenten Capillaren (vergl. Taf. LII, Fig. IV/23—66), sowie Taf. LXVIII, Fig. 9). Im vierten Branchialbogen ist der Nerv noch nicht mit Sicherheit erkennbar, im dritten das Ganglion hypobranchiale nur durch wenige Zellen repräsentirt. (Nerven und Ganglien sind in allen Abbildungen etwas übertrieben dargestellt.) Sowohl das Caliber der Arterien wie die Zahl der Gefässschlingen der einzelnen Branchialbögen nimmt in der Reihenfolge ihrer Entstehung nach hinten ab. Der vierte Bogen zeigt den Zustand, den der erste im Stadium 43 aufwies (vergl. Taf. XLIX/L, Fig. 2). Es ist erst eine Gefässschlinge in der Mitte aufgetreten (vergl. Taf. LII, Fig. III/63, 64, Fig. IV/73), welche über dem vorderen Rande des axialen Mesoderms verlaufend, die beiden Gefässbögen verbindet. Im dritten Arterienbogen besorgen 5—7, im zweiten 9—11, im ersten ca. 12 Gefässschlingenpaare die Kiemenathmung.

Die dorsalen Formationen der Branchialregion sind nach theilweiser Entfernung der Schlundtaschen freigelegt und auf Taf. LII, Fig. IV und I dargestellt. Das Gerüst der Branchialknorpel wird durch die Kerato- und Epibranchialia gebildet, deren Verbindung noch perichondral ist. Hinter den Epibranchialknorpeln (Fig. III/27, Fig. IV/70) treten die zu den abführenden Kiemenarterien gewordenen primären Gefässbogen medialwärts und münden in die Aortenwurzeln ein. Ueber ihnen liegen die epibranchialen Ganglien (Fig. I/22, Fig. IV/66, 73), dicht am dorsalen Rande der vorhergehenden Schlundtaschen. Ihre Hauptäste sind die Rami posttrematici, welche in schrägem Verlaufe an die Levatores branchiarum — die dorsalen Derivate der axialen Mesodermstränge — (Fig. IV/67) herantreten. Die epibranchialen Ganglien liegen immer unter der Vena capitis lateralis (Fig. I/32), über welcher die dem Lateralissystem angehörigen, dem Glossopharyngeus und Vagus nur angeschlossenen Ganglien (Fig. I/24, 21) vortreten. Die beiden Glossopharyngeusganglien, sowie das Ganglion acusticovestibulare werden erst nach Entfernung der Labyrinthblase sichtbar, an welcher bereits die taschenförmigen Anlagen der drei Bogengänge im beengten Wachsthume der dorsalen und seitlichen Wand entstehen (Fig. IV/63, 64, 61). In der parachordalen Region sieht man sodann dicht ans Ganglion acusticovestibulare heranreichend das erste Myotom, dessen Rand in der Fig. I, Taf. LII braun gestrichelt angegeben ist (28). Das vordere Ende der Myotomreihe liegt nun in der Transversalebene des dorsalen Randes der zweiten Schlundtaschen. Das dem Glossopharyngeus angeschlossene Ganglion laterale (infravestibulare, Fig. I/24) wird zum grossen Theile von der hinteren Ausladung des Labyrinthes verdeckt. Sein Nerv, welcher einen Theil der hypotischen Sinneslinie versorgt, ist quer durchschnitten. Nach Entfernung der Labyrinthblase wird auch die gemeinschaftliche Wurzel des Glossopharyngeus und Vagus lateralis sichtbar, welche sich beide unter spitzem Winkel vereinigen (Fig. I/25) und etwas über der Mitte der Seitenwand des Rautenhirnes in dieses eintreten. Die motorische Glossopharyngeuswurzel entspringt, wie ältere Stadien deutlicher erweisen, etwas weiter ventral. Die viscerale Wurzel des Vagus biegt an der Innenseite der Lateraliswurzel im Bogen um den vorderen Rand des ersten Myotomes herum (Fig. I/23) und verliert sich als Vagus descendens (Vagoaccessorius) in 5—7 kleine Wurzeln. An letzteren treten variable, durchaus nicht segmental angeordnete Ganglienanschwellungen vor, welche Derivate der Ganglienleiste sind, deren Hauptmasse sich frühzeitig um den vorderen Rand des ersten Myotomes nach aussen und ventralwärts bewegt hat. Das vorderste, segmentale Ganglion gehört dem fünften Segmente an und ist keulenförmig gestaltet. Das Material der vorhergehenden Abschnitte der Ganglienleiste erscheint also dem Vagoaccessorius (absteigenden Vagus) angeschlossen. Ueber dem Vagoaccessorius verläuft die Vena occipitospinalis, welche sich mit der Vena capitis lateralis zur Cardinalis anterior vereinigt. Die Verbindung zwischen dem Ganglion viscerale und laterale des Vagus wird auch an der Innenseite von einer Venenanastomose umflossen, liegt also in einer Veneninsel, deren äussere Bahn als Anfang der Cardinalis

zu bezeichnen ist. Um das Ende des visceralen Vagusganglions und den aus ihm hervorgehenden, noch kurzen Ramus intestinalis freizulegen (Fig. I/19), ist die Abtragung der vorderen Cardinalvene, des dorsalen Abschnittes des zweiten Myotomfortsatzes (17) sowie des vorderen Seitenplattenrandes erforderlich (vergl. Taf. LII, Fig. I). Zugleich wird damit auch jener innere, zwischen Pericardium und dem Kiemendarm vorwachsende Fortsatz des zweiten Myotomfortsatzes, die Anlage des Musculus dorsopharyngeus, sichtbar (vergl. Taf. LII, Fig. IV/11 und I/68). Es liegt sodann der dorsale Rand der sechsten und die siebente Schlundtasche (Fig. I/8) frei, welch' letztere vom Seitenplattenumschlage sowie vom Mittelstücke jenes Myotomfortsatzes II überlagert werden. Der über den hypobranchialen Nerven nach aussen abbiegende Fortsatz des letzteren (vergl. Taf. LI, Fig. VIII über 11 und 9) ist in beiden Abbildungen (I und IV) abgeschnitten, d. h. nur in seinem proximalsten Abschnitte dargestellt. Im Winkel zwischen dem äusseren und inneren Schenkel dieses die Branchialregion umziehenden zweiten Myotomfortsatzes — also zwischen den Anlagen des Musculus dorsoclavicularis und dorsobranchialis einerseits, dem Dorsopharyngeus andererseits — verlaufen die vereinigten hypobranchialen Nerven des vierten und des fünften Segmentnerven.

Die Eingeweide bieten beim vorliegenden Exemplare insofern ein eigenartiges und interessantes Verhalten dar, als der Ventrikel des Herzens nicht in typischer Weise flach in transversaler Ebene über die Leberwölbung von der linken zur rechten Körperseite hinüberbiegt, sondern vielmehr eine caudalwärts gerichtete Spitze besitzt, welche in einer tiefen Nische des von der Leberwölbung gebildeten Herzbodens eingelagert ist (vergl. Taf. LII, Fig. II/7). Auch der Bulbus cordis (Fig. III/17) ist steil aufgerichtet, lässt jedoch die markante bayonettförmige Doppelknickung deutlich erkennen. Die Splanchnopleura bildet zwischen den grossen Darmdrüsen und dem Entodermmassiv eine tiefe Einsenkung, welche die beiden Recessus paragastrici ventral verbindet (Fig. II/3 und 57). Nach Entfernung der myoepicardialen Herzschichte und des mit ihr zusammenhängenden Splanchnopleuraüberzuges der Entodermderivate (vergl. Taf. LII, Fig. III) liegt der Endocardschlauch des Herzens frei, dessen Gestaltung genau derjenigen des myoepicardialen Mantels entspricht. Die Ventrikelspitze ist leicht nach links hin ausgebogen. Zu beiden Seiten werden, der Leber dicht angelagert, die beiden Sinushörner sichtbar (Fig. VI/7 und 9), in welche das Blut aus dem (kurz abgeschnittenen) Ductus Cuvieri (68) einmündet. Die abgestumpfte Ventrikelspitze ragt in die nunmehr blossgelegte Nische der Leberoberfläche vor, deren Grund von der Kuppe der Gallenblase (Fig. III/5) gebildet wird. Es besteht also eine Sonderung der Leber in zwei grosse Lappen, von denen jeder eine Impressio cardiaca erhält. Dieser eigenartige, bei keinem anderen Exemplare des so umfangreichen Semon'schen Materials bestehende Zustand ist wahrscheinlich darauf zurückzuführen, dass die Sonderung, welche die Leberplatte in Anpassung an den Verlauf der Vena subintestinalis gewinnt, auch später noch aufrecht erhalten bleibt, wenn keine Lebersprossen über die auch jetzt noch in ihren proximalsten Abschnitten erhaltene Vena subintestinalis hinüberwachsen. Die Gallenblase entsteht stets an der rechten Seite der Subintestinalvene und hat unter solchen Verhältnissen rascher und weiter nach oben in oraler Richtung sich ausdehnen und Beziehungen zur Herzspitze gewinnen können, deren Ausbuchtung gleichfalls in räumlicher Anpassung an die bestehende günstige Gelegenheit erfolgt ist. Die Innenseite des abgehobenen Splanchnopleuraüberzuges der Leber (deren oberflächliche Gefässe in der schematisirten Fig. 3 nicht dargestellt sind) zeigt die Fig. V. Der Gallenblasenüberzug (4) ist durch eine Splanchnopleurafalte von dem des linken Leberlappens getrennt, an dessen Oberfläche ein kleiner Ast der Vena subintestinalis ins Leberparenchym eintritt. Jene Falte der Splanchnopleura mündet in die transversal verlaufende ventrale Vereinigung (7) der beiden Recessus paragastrici (2), deren concave Innenränder den Leberstiel umgreifen. Ihre dorsale Fortsetzung ist — gewissermaassen nach Ausräumung des Lebergewebes — in der Ventralansicht der Fig. VI veranschaulicht. Die Schnittlinien, welche allerdings in der Abbildung viel zu dick

gezeichnet sind (nämlich so, wie es die Festigkeit des Modelles erheischte), correspondiren einander in Fig. V und VI. Die concaven Innenränder der beiden Recessus paragastrici (2 und 15) treten einander zwischen Magen und Leber näher und begrenzen so von hinten den Leberstiel. An der Vorderseite des caudalen dorsalen Ausläufers des rechten Recessus paragastricus verläuft die Vena portae (19), welche sich in zahlreiche Venae hepaticae advehentes (3) auflöst. Die Venae hepaticae revehentes (5) sammeln sich dicht unter dem Herzboden und treten als mächtige Stämme von vorn in den Sinus venosus (8) ein. Die medial von der Einmündung des rechten Ductus Cuvieri an der Dorsalseite der Leber dicht unter der Splanchnopleura verlaufende Vena cava inferior (4) endigt noch blind; nur wenige kleine revehente Lebervenen treten in sie ein. Am Herzboden zeigt das Modell dicht vor dem beim Uebergange in den Vorhof abgetrennten Sinus venosus (8) zu beiden Seiten niedrige, von kleinen Höckern besetzte Falten (6, 12), welche seitwärts etwas hinabbiegen und die Anlage des Septum pericardiacoperitoneale bilden. Hier staut sich offenbar das — vielleicht auch durch die rege Circulation begünstigte — Wachsthum der Splanchnopleura und wirft daher diese Falten auf, welche auch in den Seitenansichten (Fig. I/70 und IV/8) zu sehen sind (Plicae pericardiacoperitoneales). Das Verhalten der linken Splanchnopleura ist verhältnissmässig einfach (vergl. Fig. IV). Der Recessus paragastricus sinister (3) vertieft sich am Hinterrande der Leber und zieht sich an der Unterseite des Ductus Cuvieri empor. Die dorsale Innenansicht desselben ist in Fig. VIII/5 dargestellt. Der auf der seitlichen Oberfläche des sich nach links hin beträchtlich vorwölbenden Magens gelegene Recessusabschnitt kommt unter solchen Umständen zum Verstreichen. Nur dorsal bleibt ein Rest — ein früherer Ausläufer einer fortschreitenden Faltenbildung — erhalten und tritt dicht unter dem Mesenterium dorsale gegen die rechte Körperseite hin vor (vergl. Fig. IX/6 und X/2; die einander correspondirenden Schnittecken des durch einen Frontalschnitt gewissermaassen abgekappten Modelles sind in den Figg. VIII, IX und X mit +, * und × bezeichnet.) Wenden wir uns der rechten Seite des Modelles zu (vergl. Fig. I), so zeigt sich zunächst, dass der Recessus paragastricus dexter auf dieser Seite, im Bereiche der Concavität der Magendarmschlinge einheitlich geblieben, sowohl ventral- wie dorsalwärts sich verlängert hat. Er grenzt die Leber (72) gegen das Entodermmassiv (75) ab und weist etwa in der Mitte seines Einganges eine Einkerbung auf, welche von der Arteria coeliacomesenterica (1) passirt wird. Das aus dem Vornierenglomerulus hervorgehende Gefäss ist von der Somatopleura, an welcher es im Scheitel seiner Krümmung befestigt ist, losgelöst und hat das Wachsthum der Leber local beengt. Ueber dieser Stelle läuft eine Furche herab, welche hinter dem Ductus Cuvieri beginnt und den Magen (19) von der Leber (72) scheidet (15). Im Bereiche der Eintrittsstelle der Arteria coeliacomesenterica beginnt der als Plica paragastrica (3) zu bezeichnende, stärker aufgeworfene Theil der cranialen Begrenzung des Recessus paragastricus; in diesen Faltenraum ist ein rechter caudaler Zipfel der Leber hineingewachsen. Dieser Lobus venae cavae, so benannt nach der an dessen Dorsalseite unter der Splanchnopleura verlaufenden Vena cava inferior, wulstet die Plica paragastrica beträchtlich vor. Die Anordnung dieses Lappens ist aus Fig. VII/4 ersichtlich (*L. v. c.*). Dorsal von der Plica paragastrica springt der von ganz dünner Splanchnopleura überzogene Vornierenglomerulus vor (Fig. I/12), aus dessen seitlichem Rande neben der Arteria coeliacomesenterica die Glomerulusvene (11) an die seitliche Leibeswand zieht. Dicht hinter dem Vornierenglomerulus, in der Nachbarschaft des siebenten Myocommas entspringt ein noch kleines, sich gegen den Vorderrand des Stieles des siebenten Myotomfortsatzes wendendes Gefäss (vergl. Fig. I/8), die Arteria omopterygialis. Die dorsalwärts verlaufenden vorderen segmentalen Arterien sind inconstant und in der Abbildung etwas übertrieben dargestellt.

In der Seitenansicht des gewissermaassen aus der Splanchnopleura herausgeschälten Vordarmes und seiner Drüsen (Fig. VII, Taf. LII) ist ungefähr in der Höhe des oberen Leberrandes die Lungenknospe

(10) als kleine knopfförmige Vorragung zu sehen. Sie liegt in einer nicht zu unterschätzenden Entfernung von dem letzten — siebenten — Schlundtaschenpaare (6). So wie früher die sechsten Schlundtaschen treten auch die siebenten nur als niedrige Leisten vor, sie bleiben aber klein und vermögen den vorderen Seitenplattenrand nicht zurückzuschieben. Mit ihrer Entstehung findet der Fältelungsprocess der seitlichen Darmwand seinen Abschluss. Die sechsten Schlundtaschen sind bereits von ektodermalen Keilen durchsetzt, welche in der Fig. IV, Taf. LII nicht dargestellt sind (vergl. Taf. LI, Fig. VIII). Die beiden letzten Schlundtaschen convergiren mit einander ventralwärts, und an dieser Stelle ist als ein letztes Symptom jenes beengten Wachsthumes, welches seitlich die ventral- und dorsalwärts sich verlängernden Schlundtaschen schuf, der telobranchiale Körper (Fig. I/9) als nunmehr bereits gestielte Knospe vorgewachsen. Er ist auch in der Ventralansicht Fig. III/65 zu sehen und erscheint bei einem anderen Exemplare (vergl. Taf. LI, Fig. X/10 und 13) streng symmetrisch angeordnet. Unter der Leber ist in der Fig. VII, Taf. LII ventral die Gallenblase (12) und dorsal unter dem Ende des Hohlvenenfortsatzes (4) das Ende des rechten ventralen Pancreas (3) und der ihm entgegengewachsene vordere Zipfel des dorsalen Pancreas (2) sichtbar, unter welchem die Vena portae verläuft (1).

Die Anordnung der centralen Lebergänge, der Gallenblase und der ventralen Pancreasknospen wird am besten von der Dorsalseite her durch Abtragung der Leber und des Magens dargestellt (vergl. Taf. LXVIII, Fig. 14 von demselben Exemplar). Im dorsalen Vordergrunde liegt dann die dorsale Pancreasknospe (*P.d.*), welche seitwärts und nach vorn zipfelförmige Fortsätze aussendet, die über der Vena portae (*v.p.*) verlaufen. Eine mediale Venenbahn zieht zwischen dem dorsalen Pancreasstiel und dem Magen (*Mg.*). Der vorderen Spitze der dorsalen Pancreasknospe hat sich bereits das Ende der langgezogen, beengt vorwachsenden ventralen rechten Pancreasknospe zur Berührung genähert (*P.v.d.*). Medial von letzterer löst sich die Vena portae in mehrere Venae hepaticae advehentes auf, dicht neben dem Ductus choledochus, welcher durch gemeinschaftliche Abschnürung und Verlängerung der proximalen Einmündung der Gallenblase und der Leberschläuche ins ventrale Darmlumen entstanden ist. Der noch sehr massive, von dotterreichen Zellen gebildete Ductus hepaticus zeigt eine bulböse Ausweitung in welche einige Lebergänge (*Duct.bil.*) einmünden. Die Gallenblase ist unter den angeführten, abnormen Verhältnissen lang und birnförmig gestaltet. Links vom Ductus choledochus wird ein Zipfel der linken ventralen Pankreasknospe sichtbar, an deren Seite sich die Subintestinalvene in Venae hepaticae advehentes auflöst. Die Anordnung der drei Componenten des Pancreas ist aus der Fig. 13 ersichtlich, welche die Ansicht von der cranialen Seite her wiedergiebt. In der unmittelbaren Nähe des Magens, von ihm durch eine Anastomose der Vena subintestinalis und Vena portae getrennt, mündet der Ductus choledochus (*Duct.ch.*) ein, welcher aus einer noch im Stadium 45 ziemlich ausgedehnten Epithelringzone durch concentrisches Wachsthum hervorgegangen ist. Dadurch wurde die Distanz zwischen der Gallenblasenmündung und den ventralen Pancreasknospen, welche ihr anfänglich dicht benachbart hervorgesprosst sind, etwas verlängert; sie münden nunmehr gemeinsam dicht vor dem Ductus choledochus in das ehemalige ventrale Darmlumen ein. Die linke ventrale Pancreasknospe ist viel kleiner, als die rechte, deren langgezogene abgeplattete Gestalt gut erkennbar ist. Ueber ihr ziehen Vena hepaticae advehentes aus der Vena portae, unter ihr tritt die Arteria coeliacomesenterica (*A.c.m.*) an den Mitteldarm heran und verliert sich im Spalt zwischen beiden. Die Besonderheiten, welche die Splanchnopleura insbesondere im Bereiche der Pancreasknospen aufweist, werden bei Besprechung der Querschnitte genauer erörtert und dann auch an den Reconstructionen gezeigt werden.

Als letzte Schichte betrachten wir bei streng topographischem Vorgehen den Medianschnitt (vergl. Taf. LXI, Fig. 8) mit dem darauf projicirten Ausgusse des Darmlumens. In den dorsalen Gebilden weist das Medianschnittbild beim Vergleiche mit Fig. 7 wenig Veränderungen auf. Die Sattelfalte, jene erste

Entspannung des beengten Längenwachsthumes des Neuralrohres ist durch die Ausdehnung des sich auch an die Chorda anpressenden Zwischenhirnes ganz eng geschlossen und dorsalwärts umgeschlagen worden, wozu die Streckung des Kiemendarmes wesentlich beiträgt. Schräg gegenüber dem breiten Firste der Falte tritt die dorsale Grenze des Mittel- und Rautenhirnes, die tief einspringende Plica mesorhombencephalica vor (vergl. auch Taf. LI, Fig. VII/33). In den später aufgetretenen Querfalten im Bereiche des Vorderhirnes ist die Vertiefung des Velum transversum, die Ausladung der Paraphyse und des Zirbelpolsters bemerkenswerth.

Im Bereiche des Darmes weist der Medianschnitt vor allem die neuerlichen Fortschritte im Vorwachsen der hypobranchialen Region auf, welche an der Stellung des Unterkiefers am prägnantesten zum Ausdrucke kommen. Der genau transversal eingestellte Unterkieferrand liegt nunmehr im gleichen Querschnittsniveau mit dem Recessus praeopticus zwischen der Commissura anterior und dem Chiasmawulste und hat das vordere Ende der Chorda (vergl. Fig. 1) weit zurückgelassen. Der Ausguss des Kiemendarmes und der am Modelle in der Höhe der Branchialknorpel abgegrenzten Kiemenspalten weist die solcher Bewegung entsprechende Umgestaltung auf. Die Schlundtaschen bezw. Kiemenspaltenränder biegen unter dem Zwange der Raumanpassung in ihren ventrolateralen und ventralen Abschnitten nach vorn aus, gewinnen eine Zunahme ihrer Länge und Convexität. Dies tritt besonders an den vorderen, an sich schon längeren Branchiomeren zu Tage. Nach hinten nehmen die Kiemenspalten an Länge successive ab. Die sechsten Schlundtaschen sind noch nicht durchgebrochen und überdies obliterirt, so dass das Ausgussmodell keine Ausladungen aufweist. Die noch ganz winzige Lungenausladung gehört der rechten Körperseite an und ist daher im Medianschnitte nicht voll zu sehen. Dagegen zeigt die linke Seite die nach dieser Richtung erfolgende Ausladung und Ausweitung des darauffolgenden Darmabschnittes, der auf solche Weise zum Magen wird, sehr deutlich. Dieser Abschnitt liegt zwischen den Transversalebenen der zweiten und fünften Myocommata. Wie in so vielen anderen Fällen folgt auf den Wellenberg das Wellenthal — auf die birnförmige, gedrungene Ausladung folgt eine in entgegengesetzter Richtung vorgreifende ringförmig vortretende Einschnürung, welche sodann beim ringförmigen Vorwachsen die markante Duodenalenge (Vorder-Mitteldarmgrenze) bilden wird. Diese ringförmige Einschnürung liegt genau an der Stelle, wo in früheren Stadien das ventrale Darmlumen abzweigte, welches übrigens auch jetzt noch in seiner ursprünglichen Anordnung zu erkennen ist. Es besteht ein ganz kurzes proximales Stück des Lumens, welches die Verbindung mit dem anschliessenden, den Ductus choledochus aufnehmenden Abschnitt bildet. In diesem Bereiche der epithelialen Wand hat sich der Recessus paragastricus dexter bis über die Medianebene vorgeschoben und den Sinus venosus abgehoben. Die caudale Wand des ventralen Darmlumens wird vom Entodermmassiv gebildet, welches ursprünglich gegenüber dem Grenzwulste, ganz vorn im prächordalen Gebiete den breiten Urdarmboden gebildet hat und dann mit dem Vordringen der Grenzfalte allmählich immer weiter zurückgedrängt wurde (vergl. Taf. LIX/LX). Vorläufig liegt dieser wie ein querer Riegel vortretende Wulst des Entodermmassivs in der Transversalebene des fünften Myocommas. Das ventrale Darmlumen weist nur bei solchen Exemplaren, deren Entodermmassiv wie im vorliegenden Falle nicht frühzeitig central der Verdauung und Resorption verfällt, noch ein enges Lumen auf. Man kann auch noch in diesen Stadien sehen, dass die grossen ventralen Darmdrüsen aus seiner cranialen Wand hervorgesprosst sind, so dass das ventrale Darmlumen nicht als Leberbucht bezeichnet werden kann. Die mächtige Leber weist in ihrer Einstellung am Medianschnitte die typischen, normalen Verhältnisse auf; der Herzboden ist flach, das Herz bildet eine transversale, gleichmässig ventralwärts und nach beiden Seiten ausladende Schleife. Das Ausgussmodell weist in Ergänzung der Fig. 14, Taf. LXVIII das Verhalten der primären ersten Verzweigungen der Leberschläuche, die Anordnung des Gallenblasenlumens und des kurzen Ductus cysticus und choledochus auf. Durch eine von der Ventralseite aus vorgreifende Abschnürung wird der Ductus

cysticus dem Leberstiele immer mehr genähert, und schliesslich werden beide durch circuläres bezw. annuläres Wachsthum verlängert, wobei das ventrale Darmlumen und das Entodermmassiv in Folge des vom Gesammtwachsthum der Leber ausgeübten Druckes allmählich zurückweichen. Dieser Vorgang spielt sich bei ausgedehnter centraler Verflüssigung des Entodermmassivs und bei solcher Erweiterung des ventralen Darmlumens ohne Widerstand ab. Ventral vom Ductus choledochus treten die Pancreasknospen vor, welche nur in ihren proximalen Abschnitten ausgehöhlt sind. Auch das Ende des ventralen Darmlumens zeigt im vorliegenden Falle noch recht primitive Zustände; doch sind inmitten des gestreckten Entodermmassivs bereits mit Dotterbrei und Zelldetritus angefüllte Höhlen aufgetreten, welche alsbald mit ihm confluiren werden. Die dorsale Fortsetzung des Darmlumens — das sogenannte dorsale Darmlumen — biegt zunächst dorsalwärts, dann nach links hin aus. Erstere Krümmung entspricht dem hinteren Schenkel jener im Stadium 40 einsetzenden, in beengtem Längenwachsthum der dorsalen und dorsolateralen epithelialen Wandabschnitte erfolgenden Abhebung des Darmes von der Aorta, welche durch die Epithelialisirung der nachbarlichen Abschnitte des Ueberganges ins Entodermmassiv fortwährend an Ausdehnung gewinnt. Am Scheitel dieser Krümmung, an einer Stelle arger Beengung ist das dorsale Pancreas hervorgesprosst, welches nunmehr in

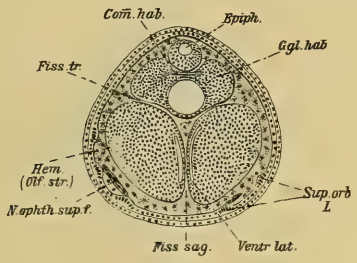

Fig. 409.

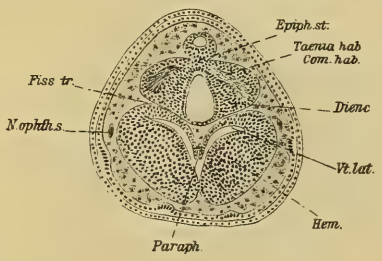

Fig. 410.

Raumausnützung cranialwärts vorgewachsen ist. Vor und hinter seinem soliden engen Stiel kreuzen Venen die Medianebene, von denen der hintere Stamm die Vena portae ist (vergl. LXVIII, Fig. 14). Zwischen dem dorsalen Pancreas und der Aorta, welche meist in der Höhe des zweiten Myocommas beginnt, kreuzen die beiden Recessus paragastrici die Medianebene im Mesenterium commune, und zwar schiebt sich das dorsale Ende des linken Recessus über das rechte vor, so dass das Mesenterium commune eine zickzackförmige Anordnung gewinnt.

Aus der Serie, nach welcher das auf Taf. LI und LII abgebildete Modell angefertigt wurde, ist eine Reihe von Schnitten abgebildet worden, deren Ebenen fast genau mit der Transversalen zusammenfallen. — Ein durch den Scheitel des Vorderkopfes gelegter Schnitt (Textfig. 409) trifft ventral die mächtigen Hemisphären, deren oberflächliche, vom Grau nicht scharf abgegrenzte Rindenschichte die Riechstrahlung — den ursprünglichsten Bestandtheil des Vorderhirnes — bildet. Die Ventriculi laterales sind in Folge des mächtigen Vortretens der ventrolateralen Wandabschnitte enge, concav-convex begrenzte Spalten, welche medial von ganz dünnem cubischen Epithel begrenzt werden. Die Fissura sagittalis und transversa stossen lambdaförmig zusammen. Auch die Decke des Zwischenhirnes ist — wie jene im Bereiche des Neuroporus durch Abfaltung entstandenen Wandschnitte des Vorderhirnes und andere Formationen ähnlicher Entstehung (Linsenepithel, Decke der Labyrinthblase etc. — sehr dünn. Die dorsolateralen Ausladungen der Ganglia habenularum hängen durch median kreuzende, aus ihrem Inneren entspringende commissurale Fasern mit einander zusammen. Dicht über dieser Commissura habenularum wölbt sich die Epiphyse vor, deren Dach ebenfalls verdünnt ist. — 45 μ weiter caudal (Fig. 410) wird im Bereiche des Vorderhirnes bereits der von der Lamina

terminalis supraneuroporica gebildete Grund der Fissura cerebri sagittalis getroffen, an dessen Hinterblatte die enge kolbenförmige Ausladung der Paraphyse vortritt. Die ventrolateralen, verdickten Wandabschnitte der Hemisphären (Corpus striatum) wölben sich buckelig ins Lumen vor. Die mächtigen Ganglia habenularum entsenden in ihrem Inneren einestheils commissurale Fasern, anderseits nach abwärts ziehende Bündel des olfactohabenularen Systemes, welches bereits in den folgenden Schnitten als Taenia an den Grund der Fissura transversa ziehen wird. Dorsal entspringt der Zirbelstiel als ein epithelialer kurzer Strang. — 30 μ weiter (Textfig. 411) wird bereits die Commissura posterior und damit die Grenze zwischen dem Di- und Mesencephalon erreicht. In der seitlichen erheblich verdickten Zwischenhirnwand bilden die Taeniae Habenularum schräg durchschnittene rundliche Faserstränge. Im Vorderhirne ist die im Neuroporusgebiet gelegene epitheliale einschichtige Lamina terminalis erreicht. In den Randschleier der seitlichen Oberfläche treten, von unten her kommend, die Fila (radices) olfactoria ein. Glomeruli sind nicht nachweisbar. Die ventral vom Telencephalon an der Innenseite des Ektoderms vortretenden Sinneslinien gehören dem Systeme des Ophthalmicus superficialis an und endigen in diesem Bereiche. — 30 μ weiter caudal (Textfig. 412) wird der First des frontal eingestellten, die Fissura cerebri transversa begrenzenden Velum transversum erreicht, welches

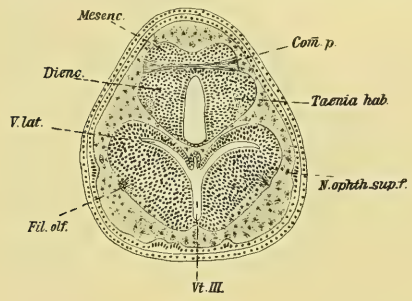

Fig. 411.

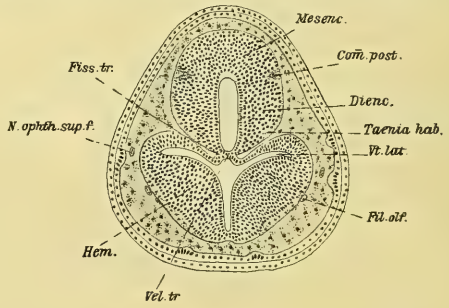

Fig. 412.

die Grenze des Di- und Telencephalon darstellt und von deren verdünnten dorsalen Wandabschnitten gebildet wird. An der seitlichen Oberfläche der Grosshirnhemisphären verlaufen die noch einfachen Riechnervenbündel (Radices olfactoriae); unter der lateralen und vorderen Oberfläche des Zwischenhirnes sind die Taeniae eingebettet. Dorsolateral endigen und entspringen die commissuralen, grösstentheils dem Mittelhirngebiete zugehörigen Fasern der Commissura posterior. Das Tectum mesencephalicum ist ganz schräg getroffen und weist insofern eine Besonderheit auf, als dessen innere Epithelzellen unter und hinter der Commissura posterior sehr hoch sind und die Kerne an ihrem basalen Drittel aufweisen. — 75 μ weiter caudal (Textfig. 413) wird bereits die Austrittsstelle der Fila olfactoria aus der Kuppe der Riechsäcke erreicht, an deren ventrolateraler Seite die buccalen Sinneslinien endigen. Die Seitenventrikel des Telencephalons werden immer ansehnlicher und bilden nur mehr kleine Ausladungen hart an der Fissura cerebri transversa, in deren Grunde sich das olfactohabenulare Bündel aus der Riechstrahlung sammelt und dann in der seitlichen Zwischenhirnwand emporzieht. Auch die Enden der Commissura posterior sind noch im Randschleier wahrzunehmen; sie laufen nahe der Grenze des Di- und Mesencephalon.

105 μ weiter zurück (Textfig. 414) werden in den Enden der Fissura cerebri transversa die vorderen Hirnarterien durchschnitten, deren Capillarnetz nicht dargestellt ist. Am hinteren ventralen Abschnitte des Endhirnes wird die noch wenige kreuzende Fasern enthaltende Commissura anterior erreicht. Unter den letzteren liegt Vorknorpelgewebe, aus welchem die Trabekelcommissur entstehen wird. Die Riechsäcke

sind knapp vor ihrer Oeffnung nach aussen, vor den Riechspalten durchschnitten. Der eine Riechsack ist normal beschaffen, weist ein enges, excentrisch gelegenes, spaltförmiges Lumen auf, der andere zeigt den dorsalen Theil des Binnenraumes abgekammert (×). Nahe der vorderen Wand der Riechspalte liegen den Riechsäcken kleine Haufen von dicht gedrängten Zellen an, an deren Stelle in späteren Stadien die Ganglia terminalia (Locy), praeoptica (Burchhardt, Sewertzoff) gefunden werden. Diese noch nicht scharf gegen die Umgebung abgrenzbaren Ganglien entstammen höchstwahrscheinlich dem Materiale des Neuroporus und sind bei dessen Abschnürung wohl ebenso frei geworden, wie andere Zellen der Ganglienleiste. Wir können diese Formation nicht durch frühere Stadien bis auf deren Ursprung zurückführen, weil es sich nur um ganz wenige Zellen handelt, die lange Zeit mitten unter ähnlich aussehenden, wahrscheinlich auch der Abschnürungsstelle des Neuralrohres entstammenden freien Mesodermzellen liegen und erst dann, wenn sie in engerem Verbande sich vermehren und eine selbständige Formation bilden, abgegrenzt und als solche in ihrem weiteren Verhalten verfolgt werden können. Dorsal und ventral vom Riechsacke verlaufen supra- und infranasale Venen. Ueber den Riechsäcken sind die vorderen Pole der Augenbecher erreicht, deren an der Abfaltungsseite gelegenes Epithel ebenso wie die vom Ektoderm abgefaltete dorsale Wand des

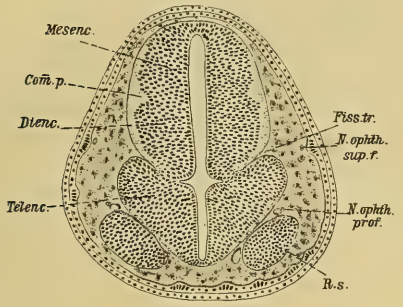

Fig. 413.

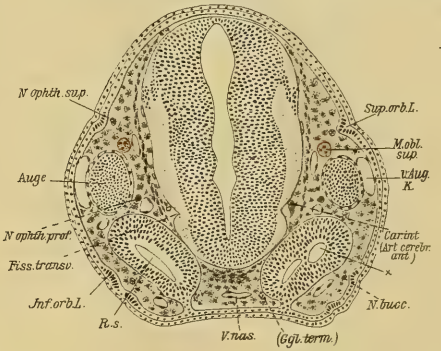

Fig. 414.

Zwischenhirnes ein einschichtiges flaches Zellenstratum bildet, während der Boden des Augenbechers ebenso wie die seitliche Wand des Zwischenhirnes sich erheblich verdickt. Dorsolateral vom Augenbecher entsteht bereits durch Lückenbildung und dichteren Zusammenschluss der freien Mesodermzellen die vordere Augenkammer. Medial und dorsal vom Bulbus hat sich bereits jener Fortsatz der vorderen Mandibularblase, der in Differenzirung begriffene Obliquus oculi superior, vorgeschoben. In seiner Nachbarschaft zieht die Vena supraocularis an der Aussenseite des sich verdichtenden, das Hirnrohr umgebenden Bindegewebes, der primitiven Pachymeninx nach hinten.

135 μ weiter caudal (Textfig. 415) werden die noch einheitlichen und kurzen Riechspalten in ihrer Mitte eröffnet, wobei sich zeigt, dass jener abgekammerte Hohlraum des linken Riechsäckchens (×) sich unter Flüssigkeitsabscheidung und -anstauung wohl vorwölbt, aber nicht nach aussen durchbricht. Die Vorwölbung der dünnwandigen Blase ist auch in der Fig. 10, Taf. LXVIII im Grunde der Riechspalte zu sehen. Von den beiden über dem Riechsäckchen gelegenen Bulbi ist der rechte nahezu median halbirt und lässt unter einer inneren Zellschichte deutlich die Opticusfaserschichte erkennen. Ventral und dorsal von ihnen verlaufen Venen- und Seitenlinienzüge. Der Nervus ophthalmicus profundus verläuft an der medialen Seite des Bulbus, der primitiven Hirnhaut dicht benachbart. Die seitlichen Wandabschnitte des Zwischen- und Mittelhirnes gehen ohne scharfe Grenze in diesem unmittelbar vor der Sattelfalte gelegenen Abschnitte in

einander über. Die thalamo- und tectobulbären und -spinalen Bahnen sowie Faserzüge, welche gegen den Chiasmawulst herabziehen und dort kreuzen, bilden die Hauptmasse des mächtigen Randschleiers. In welchem Umfange aufsteigende Bahnen dieses Gebiet bereits erreicht haben, lässt sich schwer sagen. Auffallend ist an der dorsolateralen Wand das Vordrängen von Faserzügen gegen die graue Substanz, wodurch eine spitzwinklig begrenzte Kante von ihr abgehoben wird. Ob die dorsal von dieser Kante gelegenen, dem Mittelhirndache entstammenden Fasern die absteigende Trigeminuswurzel bilden, ist fraglich. Ventral liegt noch das Gebiet der Commissura anterior vor, in welcher noch wenig Fasern aus den nachbarlichen Abschnitten des Zwischen- und Vorderhirnes kreuzen. Unter der Commissura anterior entsteht die Trabekelcommissur des Neurocraniums. Die Munddachplatten werden durch freie, subepithelial gelegene Zellen vorgewölbt, welche auch schon zwei distincte Gruppen bilden, die in schräger Richtung nach hinten das Ektoderm vortreiben und die Dentinscherbchen der Praemaxillarzähne aufbauen.

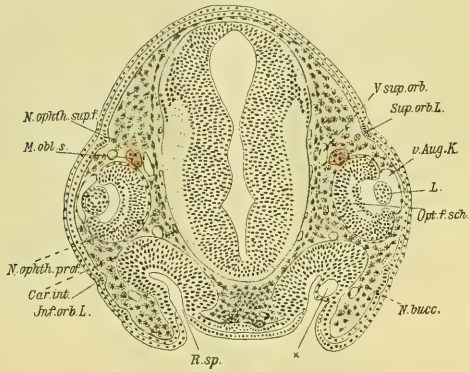

Fig. 415.

75 μ caudal (Textfig. 416) liegt bereits der Umschlag der Sattelfalte vor, welcher vom Mittelhirne — dem späteren Haubenwulst — gebildet wird. Im Bereiche des Zwischenhirnes ist der Recessus opticus erreicht, der in der Nachbarschaft des hinteren Poles der Riechsäcke liegt. Von den Bulbi, deren Opticuseintritte etwas weiter caudal liegen (vergl. Textfig. 417) — weil der Nervus opticus einen nach vorn und aussen convexen Bogen bildet — ist nun auch der linke (in der Abbildung rechts) nahezu halbirt und zeigt deutlich die Anordnung seiner Schichten sowie die zwiebelschalenförmige Gruppirung der Linsenzellen und die einschichtige, von cubischem Epithel gebildete dünne äussere Wand. Die Linse ist rings von der durch ein flaches Epithel nach aussen abgegrenzten Augenkammer umgeben. Medial von den Bulbi liegen die keilförmig sich vordrängenden vorderen Zipfel der Ciliarblasen. Diese senden zwei Fortsätze aus: einen nach oben und medial, welcher nach innen von dem auf dem Firste der Ciliarmesodermblase seinen Weg bahnenden Nervus ophthalmicus profundus Trigemini sich emporschiebt, und einen unteren, der ventral vom Opticus freie Bahn zum Vorwachsen findet. Der (durch ein Versehen mit Farbplatte dargestellte) Scheitel des Opticus wird durch die Trabekel etwas emporgehoben und durch diese ausgebogen. Eine dünne Insel der unverknorpelten primitiven Hirnhaut trennt die Trabekel von den durch Differenzirung der ersteren entstandenen Sphenolateralknorpeln, welche dorsalwärts die Bulbi überragen. Ihre oberen Kanten verlieren sich in der noch dünnen, das Mittelhirn umgebenden bindegewebigen Hirnkapsel. Das Ektoderm zeigt im Bereich der supra- und infraorbitalen (buccalen) Linien gesonderte Sinnesknospen, an denen die Deckschichte einsinkt

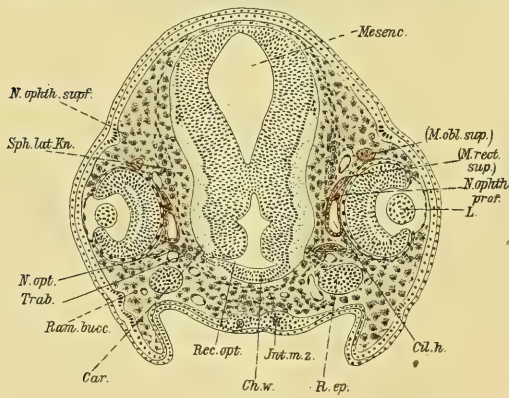

Fig. 416.

und discontinuirlich wird. Ventrolateral treten die von spärlichen Mesodermzellen durchsetzten Oberkieferwülste vor, bei deren Entstehung es sich wohl um die Ausnützung einer Wachsthums- bezw. Faltungsgelegenheit von Seiten des Ektoderms handelt. Die ektodermalen Munddachplatten werden schräg von den dünnen Dentinhohlkegeln der Prämaxillarzähne durchsetzt.

90 μ weiter caudal (Textfig. 417), unmittelbar vor der Region des Rautenhirnes, weist das Mittelhirn in seinen ventrolateralen Abschnitten den Austritt der Nervi oculomotorii auf. In der scharfen Concavität der Sattelfalte besteht gerade in diesem Gebiete eine arge Beengung, welche das Höhlengrau zu geringer Verdickung sowie zur Entsendung entspannender Zellfortsätze zwingt. Ausserdem treten aus dem Höhlengrau des Mittelhirnes zahlreiche, die ihm aufgelagerten seitlichen Längsbahnen durchbrechende Faserbündel aus, die dann sich in collaterale auf- und absteigende Fibrillenzüge spaltend, den letzteren sich anschliessen. Die Decke des Mittelhirnes, das Tectum mesencephalicum, geht aus einem Abschnitt des Hirnrohres hervor, welcher als Ganzes in früheren Stadien eine sehr erhebliche Wachsthumsbeengung aufwies. An dieser Stelle hat auch die erste entspannende Krümmung, die Mittelhirnbeuge, eingesetzt. Es kann daher nicht überraschen, dass in diesem Abschnitte auch die dorsale Wand sich verdickt. Sie bildet ein zwei- bis dreizeiliges Epithel und wird vorläufig noch nicht von commissuralen Fasern gekreuzt. Der unter dem Mittelhirne gelegene hypothalamische und Infundibularabschnitt des Zwischenhirnes weist im Querschnitt ein rhombisch begrenztes Lumen auf; sein Höhlengrau verdickt sich an den Seitentheilen sehr erheblich und wird daselbst von zahlreichen Fasern überlagert, welche der mächtigen Commissur des Chiasmawulstes zustreben, grösstentheils dem Mittelhirne entstammen, zum Theil aber auch von vorn her, aus dem Vorderhirn hierher gelangen. Den Anfang der Ueberkreuzung macht das noch ganz unansehnliche Chiasma opticum.

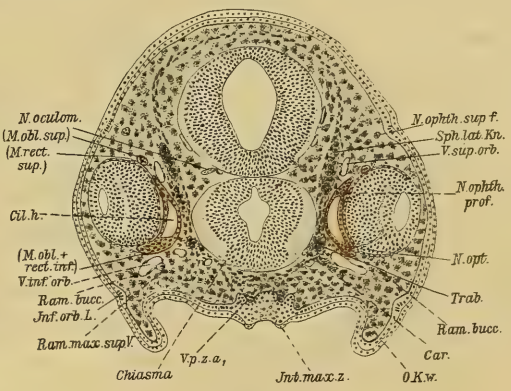

Fig. 417.

An der ventrolateralen Wand des Infundibulums verlaufen die inneren Carotiden, an der Innenseite der Trabekel (vergl. Taf. LII, Fig. 1). Die schlanken sphenolateralen Knorpelplatten verdecken in der Seitenansicht vollends die enge Concavität der Sattelfalte und den Austritt des Oculomotorius. Sphenolateralplatten und Trabekel sind selbständig, nur durch eine Bindegewebsplatte mit einander verbunden, welcher die dünne epitheliale Wand der im Querschnitte sichelförmig begrenzten Ciliarblase dicht anliegt. Von den diesem vordersten Abschnitte der paraxial entstandenen Mesodermflügel den Namen gebenden, strahlenförmig auswachsenden Fortsätzen ist nur der obere mediale und der untere getroffen. Der erstere kann nur medial vom Nervus ophthalmicus profundus vorwachsen, der andere muss sich an den Opticus anpassen. Ein Theil der Zellen erreicht unter und dicht hinter dem Opticus den Bulbus, der Rest des Fortsatzes wächst ungehindert in der Richtung nach vorn weiter und gewinnt später als Obliquus inferior Beziehungen zum Augenbecher. Der gleichfalls einen freien Ausweg ausnützende Fortsatz des vorderen mandibularen Mesoderms hat sich so wie ein Myotomfortsatz bereits abgeschnürt. Das hierbei stielförmig ausgezogene Ende liegt dicht am Augenbecher und verankert sich dann in dem denselben umgebenden straffen Bindegewebe der Sclera. In der Nachbarschaft der beiden Obliqui verlaufen mächtige supra- und infraoculare Venen. An der medialen Seite der letzteren können die Oberkieferäste des Nervus maxillomandibularis verfolgt

werden. Die Oberkieferwülste sind nahe den Mundwinkeln durchschnitten und umgrenzen die Munddachplatten, welche in ihren medianen Abschnitten bereits dotterreiches Entoderm aufweisen. Daran ist zu erkennen, dass nicht nur der Boden der Mundhöhle, sondern, wenn auch in viel geringerem Grade, auch die Decke den offen stehenden Weg nach vorn ausnützt. Die vordere Entodermgrenze ist, wie die Abbildung Taf. LXVIII, Fig. 11 erkennen lässt, zungenförmig begrenzt. Knapp an der Entodermgrenze ragen die Spitzen der Prämaxillarzähne vor, welche, wie auch der Sagittalschnitt Textfig. 407 zeigte, ganz schräg zur Oberfläche eingestellt sind. Ihre Spitzen liegen fast in gleicher Höhe mit den Basen der vorderen Vomeropalatinzähne (A_1 nach SEMON).

Der zweitnächste Schnitt 418 (30 μ) weist dorsal die Plica rhombomesencephalica (10) auf, über welcher in Folge der leicht schrägen Schnittführung bereits die dünne Decke des vierten Ventrikels sichtbar wird. Die aufgewulstete, verdickte seitliche Wand des Rautenhirnes (11) wölbt sich zu beiden Seiten des Mittelhirnes vor, dessen seitliche longitudinale Faserbahnen vorwiegend thalamo- und tectospinale Züge und ebensolche efferente Bahnen aufweisen. Das Lumen des Rautenhirnes ist rhombisch gestaltet; seine seitlichen Ausladungen bilden im Zwischenhirngebiete die Grenze der dorsalen hypothalamischen (2) und des ventralen Infundibularabschnittes (1). Die Trabekel (20) nehmen nach hinten an Umfang zu, desgleichen die etwas asymmetrisch gestalteten Sphenolateralknorpel (9), welche in der Bahn des Oculomotorius (14) schräge Canäle offen lassen. Die Ciliarblasen (16) sind in ihrem grössten Durchmesser erreicht; ihre dorsale Kante entsendet medial von der Ueberkreuzung durch den Nervus ophthalmicus profundus (15) jenen schaufelförmigen Fortsatz (8), hinter welchem der Oculomotorius herabtritt und unter den Ophthalmicus profundus gelangt (5, 7). Auch der untere Fortsatz der ciliaten Mesodermblase (4, 17) ist noch an seiner Wurzel erreicht. An den Munddachplatten treten innere und äussere Zahnreihen (22, 23) vor, welche in dieser Region dem Vomeropalatinum angehören. Die dicht gefügten Zahnanlagen liegen unmittelbar unter dem Zwischenhirn; eine stärkere bindegewebige, pachymeningeale Bedeckung desselben besteht nicht.

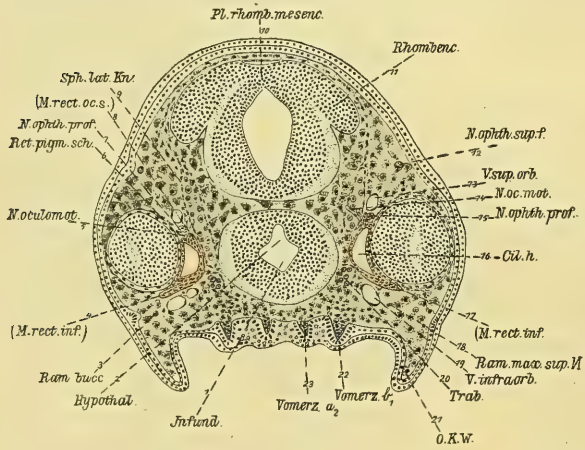

Fig. 418.

100 μ weiter caudal (Textfig. 419) wird der vierte Ventrikel bereits nahe seiner breitesten Stelle eröffnet. Die ventrolaterale Wand des Rautenhirnes wölbt sich in Form länglicher Wülste erheblich vor. Die weisse Substanz concentrirt sich auf die ventromedialen Abschnitte und bildet dort zwei mächtige, zum Theil auch jene Vorwölbungen bedingenden Fasermassen, die durch spärliche commissurale Züge zusammenhängen. Es verlaufen hier vor allem die spino- und bulbotectalen und -thalamischen Bahnen, sowie deren Gegenzüge. In der seitlichen Wand verläuft getrennt von den mittleren mächtigen Faserzügen auf jeder Seite ein ganz unansehnliches laterales Bündel, welches abwärts bis an den Eintritt der Wurzel des dem Facialis angeschlossenen prävestibularen Ganglions des Seitenliniensystemes verfolgt werden kann und aufsteigende Collateralen derselben enthält. Zur Seite des Gehirnes sind die Sphenolateralknorpel (11) und die Trabekel (18) noch selbständig. Das Schnittbild ist combinirt und zeigt zu beiden Seiten des Neuro-

craniums verschiedene Befunde. Auf der rechten Seite ist die hintere Wand der Ciliarblase (16) dargestellt, an deren Aussenseite der den Nervus ophthalmicus profundus (13) an seiner Ventralseite schräg kreuzende Nervus oculomotorius (15) herabzieht. Er liegt in der Furche zwischen der seitlichen Wand der Ciliarhöhle und der vom hinteren Pole der ciliaren Mesodermblase entspringenden, sich platt an der Aussenseite des Bulbus an der Vorderkante des Temporalis vorschiebenden lateralen Fortsatzes, welcher den Rectus lateralis (14) liefert. Auf der linken Seite des Schnittbildes ragt der Temporalis (9) bereits weiter vor. An seiner Innenseite ist knapp am Sphenolateralknorpel eine in der Richtung des medialen, oberen Fortsatzes der ciliaren Mesodermblase nach hinten gewachsene Fortsetzung dieses Mesodermtheiles getroffen (6), welche den gemeinschaftlichen Ursprungskopf des oberen und äusseren Augenmuskels bilden wird. Ueber ihm zieht der Nervus ophthalmicus profundus (17) nach hinten. Dorsal und ventral von diesen Gebilden verlaufen Venenstämme. Der unter dem Bulbus gelegene Venenstamm ist sinuös erweitert (5) und sammelt das Blut aus der Vena mandibularis. Er verläuft in der Spalte zwischen dem ciliaren und vorderen mandibularen Mesoderm. — Der Schnitt erreicht nun auch im Bereiche des Unterkiefers das vordere, im Bogen ausladende Ende des Entoderms, welches im Gebiete des Symphysenzahnes (1) gelegen ist. Der seitliche Rand des oralen Darmendes wird von den prämandibularen Entodermfalten gebildet, an der Decke treten innere und äussere Vomeropalatinzähne vor (2), die durch zarte Brücken mit den unter den Trabekeln gelegenen Belegknochen (4) zusammenhängen. An der ventrolateralen Seite weist das Ektoderm eine mandibulare Abzweigung (22) der Buccallinie auf, welche am seitlichen Rande des Unterkiefers vorwächst. Der Hauptstamm dieser Linie endigt infraorbital im Gebiete des Oberkiefers, nach aussen von den Riechsäcken (19).

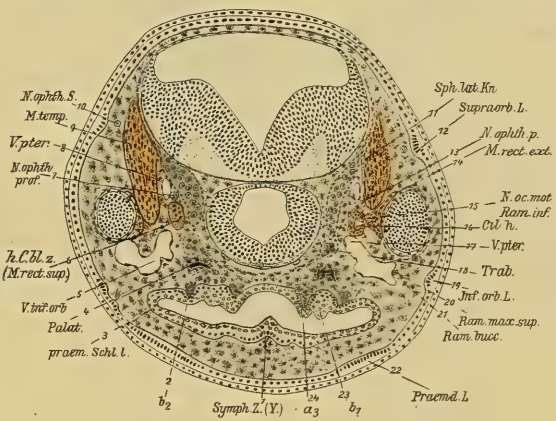

Fig. 419.

Gegen den Grund des Infundibulums hin (Fig. 420, 100 μ) tritt der Dickenunterschied zwischen den beiden, die beiden Blätter der Sattelfalte bildenden Wandabschnitten des Zwischen- und Rautenhirnes immer mehr zu Tage. Die Sphenolateralknorpel (9) verlieren an Breite und werden zu stabförmigen, von den Trabekeln (7) deutlich getrennten Gebilden, welche ganz der Ventralseite des Rautenhirnes anliegen. Zwischen ihnen und den Trabekeln endigt nach hinten der vom Grunde der Ciliarhöhle nach hinten abgehende plumpe Fortsatz (19). Seitlich von ihm vereinigen sich die von vorne her kommenden Venenstämme zu einer grossen, medial von der Kaumusculatur verlaufenden Pterygoidvene (18), welche in räumlicher Anpassung an diese Nachbarschaft von der Seite her erheblich comprimirt erscheint. An der Kaumusculatur lassen sich bereits die beiden Köpfe, der Temporalis (16, innen und vorn) und der Masseter (22, aussen) unterscheiden, zwischen denen der Nervus maxillomandibularis nach abwärts zieht. Würden die prämandibularen Entodermfalten (24), welche nunmehr die seitliche Begrenzung des Kiemendarmes bilden, das Mesoderm weiter durchschnitten haben, so würde die Trennung dieses Muskelstockes sich in gleicher Weise weiter ventralwärts vollzogen haben, wie bei einer mächtigeren Ausbildung der hyomandibularen Schlundtaschen in dem ebenfalls sehr mächtigen ventralen Zusammenhange des Mandibular- und Hyoidmesoderms. Die

dorsale Wand des Kiemendarmes dacht nach beiden Seiten unvermittelt ab. Die hierdurch entstandene Kante bezw. Innenfurche entspricht den mit Vorbehalt als präpterygoide Entodermfalten (23) bezeichneten, in früheren Stadien bestehenden Ausladungen. Würde die ganz unansehnliche Ansammlung freier Mesodermzellen (5) im Bereiche der Furche zwischen diesen Kanten und den prämandibularen Schlundtaschen markanter ausgeprägt sein, so würde sie das Stützgerüst eines prämandibularen Visceralbogens bilden. Unter den gegebenen Verhältnissen wird jedoch nur die Bildung von Belegknochen auf dieses Gebiet übergreifen und das den Trabekeln anliegende Pterygoid (6) verbreitern. — Im Bereiche des Unterkiefers treten operculare Zahnanlagen (1—3) vor, welche, wie in den Abbildungen der Reconstructionen gezeigt wurde (vergl. Taf. LXVIII, Fig. 12), eine mediale und eine laterale Reihe bilden. In den ventromedialen Abschnitten des Unterkiefers werden bereits die vordersten Enden der mandibularen Sinneslinien sichtbar.

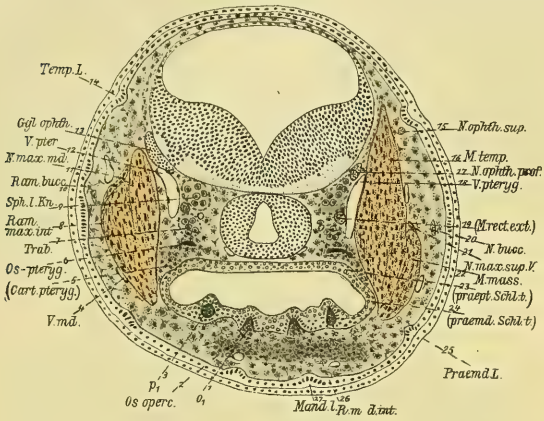

Fig. 420.

60 μ weiter caudal (Textfig. 421) liegt das vordere Chordaende und die Zungenspitze (27). An das Chordaende hat sich, wie bereits oben gezeigt wurde, das Infundibulum bei seinem beengten Wachsthum angedrängt und umfängt es napfförmig. Dasselbe ist von Seiten der Hypophyse (25) der Fall, die sich als gebogene Platte von der Ventralseite her der Chordaspitze anlegt. Ihr enger, concav-convexer Spaltraum wird dorsal von einem cubischen, ventral von einem ein- bis zweizeiligen hohen Cylinderepithel begrenzt. Am seitlichen Rande geht das letztere allmählich ins erstere über. Zu beiden Seiten der Hypophyse verlaufen die inneren Carotiden (19), welche in diesem Bereiche einander am meisten genähert sind. Dorsal von ihnen ziehen Venen (17), welche in der Nachbarschaft der Hypophyse wurzeln und auch basale Hirnvenen aufnehmen, nach hinten und dann durch den Spalt zwischen den Trabekeln und den Wurzeln der Sphenolateralknorpel nach aussen in die Pterygoidvenen. Die Trabekel (7), welche den pterygoidalen Belegknochen als Unterlage dienen, nehmen nach hinten an Masse zu und erscheinen auch seitwärts verbreitert, weil in dieser Region mit ihnen die vorderen Fortsätze der Palatoquadratknorpel (8) zusammenhängen. Auch die Sphenolateralknorpel stellen sich in Anpassung an die Unterseite des Rautenhirnes in ihren Wurzeln schräg ein; dotterreiche Mesodermzellen sind zwischen ihnen und den Trabekeln eingepfercht. Die grosse Pterygoidvene (16) verläuft als Rest einer Vena capitis medialis zwischen den beiden

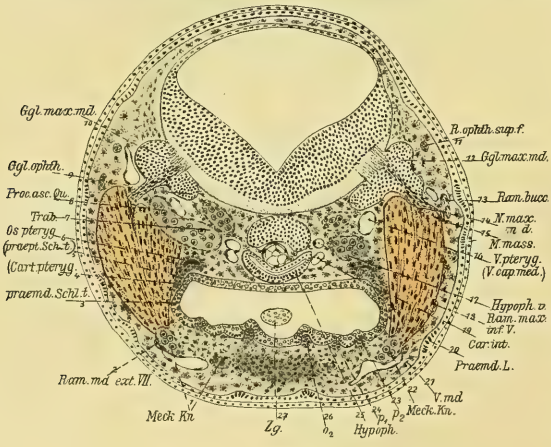

Fig. 421.

Belegknochen auf dieses Gebiet übergreifen und das den Trabekeln anliegende Pterygoid (6) verbreitern. — Im Bereiche des Unterkiefers treten operculare Zahnanlagen (1—3) vor, welche, wie in den Abbildungen der Reconstructionen gezeigt wurde (vergl. Taf. LXVIII, Fig. 12), eine mediale und eine laterale Reihe bilden. In den ventromedialen Abschnitten des Unterkiefers werden bereits die vordersten Enden der mandibularen Sinneslinien sichtbar.

Knorpeln dicht unter dem Ganglion ophthalmicum (9), welches sich nach vorn in den Nervus ophthalmicus profundus verjüngt. Die Portio motoria Trigemini (14) senkt sich zwischen den beiden Trigeminusganglien (9, 10) ein, deren grösseres Ganglion maxillomandibulare aussen und dorsal anschliesst. Lateral vom Ganglion, dessen sensible Fasern in einem ansehnlichen Wurzelgebiete in die weisse Substanz des Rautenhirnes eintauchen, verläuft eine oberflächliche Vena temporalis, die auch aus den dorsalen Abschnitten des Gehirnes Blut aufnimmt. Seitlich von der Vena temporalis convergiren die beiden Hauptäste des Ganglion laterale praevestibulare (des Facialis), der Nervus ophthalmicus superficialis (11) und buccalis (13). Das Ganglion maxillomandibulare und sein Nerv haben von vornherein die Sonderung des vorderen und hinteren mandibularen Mesoderms (s. st.) bedingt und liegen daher in der tiefen Incisur zwischen den aus jenen Mesodermabschnitten hervorgehenden Muskeln, dem Massester und Temporalis. Im Gegensatze zu den Myotomen geht dieser vordere Mesodermabschnitt ganz und gar in der Bildung von Muskelfasern auf, es giebt keine Cutisplatte, aus welcher Zellen austreten und subcutanes Bindegewebe bilden würden. Auch darin liegt ein wesentlicher Unterschied zwischen dem vorderen sich nicht segmentirenden und dem hinteren sich segmentirenden Mesodermabschnitte begründet. Von den beiden Componenten der Kaumusculatur liegt der Temporalis an der Innenseite, der Masseter (15) an der Aussenseite; ersterer entspringt zum grössten Theile vom vorderen in die Trabekel übergehenden Fortsatze des Palatoquadratums sowie am Sphenolateralknorpel. Beide Muskeln inseriren vereint am MECKEL'schen Knorpel (1), welcher sich in seinem vorderen leicht geschwungenen Abschnitte verjüngt und, wie auch die Abbildungen auf Taf. LI, LII zeigen, noch nicht die Medianebene erreicht hat. An seiner Aussenseite wird die Kaumusculatur vom Ramus maxillae inferioris Trigemini (18) sowie von der Vena mandibularis (21) gekreuzt. Letztere biegt, wie das vorhergehende Schnittbild (419) zeigt, um den vorderen Rand des Temporalis nach innen ab. Zwischen den Mandibularknorpeln befinden sich dichte Ansammlungen freier Mesodermzellen, aus welchen die mittleren Abschnitte der Opercularia hervorgehen werden. Die zugehörigen Zähne sind in zwei Reihen (23, 26) angeordnet. Es lässt sich nicht mit voller Sicherheit entscheiden, ob in diesem Gebiete noch ein äusserer Ektodermbelag des Entoderms besteht.

Fig. 422.

Ein folgender Schnitt (Textfig. 422, 60 μ) ist durch das caudale Ende der Hypophyse (2) gelegt und trifft das Rautenhirn unmittelbar hinter dem Eintritte der Trigeminuswurzeln. Beide Ganglien des Trigeminus (10, 11) überragen die Eintrittsstelle ihrer Wurzeln etwas nach hinten und sind namentlich an Querschnitten gegen einander nicht mehr scharf abgrenzbar. Zu ihnen hat sich das Ganglion laterale praevestibulare des Facialis (14) gesellt, beide Ganglien haben sich bei ihrer Vergrösserung unter dem Drucke des sie umfangenden, jede Lücke ausnützenden, die Incisura sphenotica begrenzenden Knorpelskeletes einander dicht genähert und sind mit einander innig verbunden. Aus dem Ganglion laterale tritt linkerseits die gemeinschaftliche kurze Wurzel des Ophthalmicus superficialis und buccalis (12, 13), auf der rechten Seite des Schnittbildes zieht medial von ihnen (17, 18) die Vena temporalis herab, welche auch Blut aus dem Rauten-

hirn aufnimmt. Dorsal vom prävestibularen Lateralisganglion (16) ragt der vordere Rand des Labyrinthknorpels (15) vor, der den hinteren Rand jener tiefen sphenotischen Incisur des Neurocraniums bildet (vergl. Taf. LXI, Fig. 21). Der Rand der Incisur biegt um die mächtigen Ganglien des Trigeminus herum und läuft nach vorn in die Wurzel der Sphenolateralknorpel (23) aus, welche vom Parachordale (25) gebildet wird. Unter den letzteren verlaufen die inneren Carotiden (8), welche aus dem Zellmateriale aufgebaut worden sind, das sich von beiden Seiten her unter das parachordale dotterreiche Mesoderm auf der Darmoberfläche vorgeschoben hat (vergl. Fig. 99). Diese grossen, scholligen paraxialen medialen Abschnitte der Mesodermflügel haben die Parachordalia aufgebaut. Reste dieses Mesoderms finden sich noch in der markanten Grenzlinie zwischen den Parachordalia und den Trabekeln (22) vor und legen Zeugniss von der selbständigen Entstehung der letzteren ab. Ihre Verbindung mit den Parachordalia ist im Zuge und erfolgt im Bereiche jener schrägen Fläche, die von der Carotis interna gegen die Pterygoidvene (9) lateralwärts ansteigt. Die Trabekel setzen sich nach hinten in die Wurzelspange des Palatoquadratums (20) fort (Processus anterior sive trabecularis). In der Flucht der Pterygoidplatten (24) beginnen sich die freien Mesodermzellen auch ventral von der Hypophyse dichter zu gruppiren. Im Unterkiefer liegen die platten, noch wenig Gerüstbalken aufweisenden opercularen Belegknochen (27) über und zwischen den medialen, sich verjüngenden und leicht einwärts biegenden Enden der Meckel'schen Knorpel (26). Im Ektoderm beginnen zu beiden Seiten der Medianebene die hyomandibularen Sinneslinien (28); ventrolateral laufen deren vordere, mandibulare Abzweigungen empor. Lateral vom Meckel'schen Knorpel überkreuzt der aus dieser Sinneslinie losgelöste Nervus mandibularis externus des Hyomandibularis (Facialis) (4) den in den Unterkieferbogen eintretenden Ramus maxillae inferioris Trigemini (3).

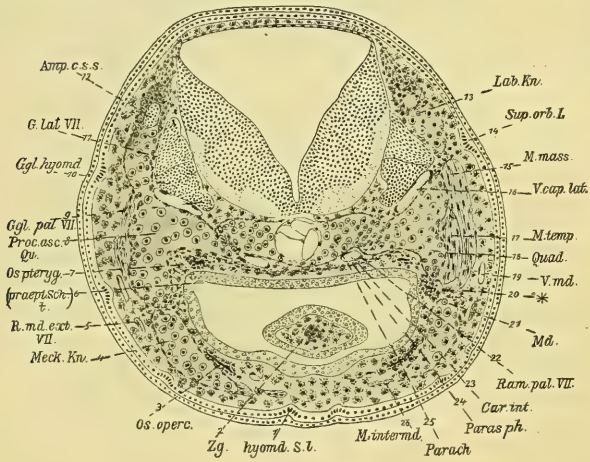

Fig. 423.

75 μ weiter caudal (Textfig. 423) wird bereits die Wand der Labyrinthblase angeschnitten, welche in ihrer dorsalen Hälfte die noch weiten Ausladungen vortreibt, aus denen die Bogengänge werden (12). Die craniale Wand der vorderen Ausladung ist in ihrem verdickten, noch dem Bodengebiete der primitiven Hörblase entstammenden Abschnitte flach getroffen (Macula canalis semicircularis superioris, 12). Der Labyrinthknorpel dieser Seite (links) geht ventralwärts in den Processus oticus des mächtigen gedrungenen Palatoquadratums über, von dessen Vorderseite (8) der Masseter (15) entspringt. Medialwärts tritt die gemeinsame Wurzel der Trabekel und des Processus anterior des noch kurzen Quadratums vor, welche durch eine eben in Verknorpelung begriffene Zwischenschichte mit dem Parachordale (25) zusammenhängt. Dicht dem Knorpel angeschmiegt verläuft die Vena pterygoidea als Hauptwurzel der Vena capitis lateralis (16) nach aussen. Ueber der Vene liegt der mächtige Complex des Facialis, an dessen unterer Kante das Ganglion palatinum sich vorwölbt (9), aus welchem weiter caudal der an der Aussenseite der Carotis interna verlaufende Nervus palatinus — das Homologon des Nervus petrosus superficialis major höherer Vertebraten — entspringt.

Das vordere Ende dieses Ganglions reicht in den vorhergehenden Schnitten fast bis an das hintere Ende des Ganglion ophthalmicum Trigemini heran; beide sind durch einen Zwischenraum von 40 μ getrennt. Unter den Trabekeln und Quadratumwurzeln endigen die Pterygoidknochen (9). Die linke Seite des Bildes zeigt den Meckel'schen Knorpel (4) noch einmal in ganzer Ausdehnung und in seiner Verbindung mit dem Quadratum. Dieser Zustand resultirt aus der Abknickung der seitlichen Wand des Mundhöhlenbodens beim Vorwachsen nach vorn, welche nicht nur zur Sonderung des skeletogenen Gewebes, sondern auch zur Sonderung des axialen, anfangs einheitlichen Mesodermstranges des Mandibularbogens führte. Die beiden gesonderten Abschnitte, sowohl die Kaumusculatur (15, 17) wie der Intermandibularis (26) sind im Schnitte getroffen. Auffallend ist, dass diese Sonderung der Skeletelemente, die durch dichtes perichondrales Gewebe zusammenhängen und dasselbe bei ihrer Ausdehnung zusammendrängen und ringsum an die Berührungsstelle vertheilen, an der Grenze des dorsalen und mittleren Drittels des Mandibularbogens erfolgte. Das Quadratum ist daher in diesen initialen Stadien noch sehr kurz, was die seriale Homologisirung desselben mit den Epibranchialia der folgenden Bögen begünstigt. — An der Innenseite der Meckel'schen Knorpel endigen die opercularen Belegknochen des Unterkiefers (3). Die Zungenspitze (2) ist noch immer vollkommen frei, zeigt in ihrem Inneren Anhäufungen freier Mesodermzellen, wurde somit durch das Längenwachsthum des Hyoidbogens ganz erheblich nach vorn geschoben. Erst etwa 100 μ weiter caudal (vergl. Textfig. 424), in der Höhe des Eintrittes des Acusticofacialis liegt die Wurzel der Zunge, der Umschlag ihres Epithels in das ebenso dotterreiche, den Unterkiefer bedeckende Entoderm vor. Die Zungenspitze wird von kugeligen, hypohyalen Knorpeln (22) gestützt, die aus distincten Knorpelherden hervorgegangen und von locker gefügten freien Mesodermzellen umgeben sind. Ventral von dem die Commissur der ersten Schlundtaschen bildenden Umschlag liegt das mediane Bündel dichtgestellter, in der Wachsthumsrichtung sich streckender Zellen, welche als Abkömmlinge der ventralen Kante der vordersten (III.) Myotomfortsätze den Musculus coracomandibularis (23) bilden. Zu beiden Seiten beginnt die schräg nach hinten verlaufende Faserung des Intermandibularis (24), welcher in der Differenzirung bereits weiter vorgeschritten ist. Indifferente, durch den Wachsthumsdruck der Knorpel abgeplattete, in Knorpelabscheidung begriffene Zellen erscheinen zwischen den Kuppen der beiden Gelenkkörper des späteren Kiefergelenkes (21, 4) eingeschoben. Das Quadratum ist in seiner hinteren Rundung, im Bereiche der hinteren Begrenzung seines Processus oticus durchschnitten und umrahmt mit dem schmalen Parachordale eine weite Oeffnung der Schädelbasis (Foramen prooticum basicraniale), durch welche die Vena capitis lateralis (19) und der Ramus palatinus des Facialis hindurchtreten. Letzterer (3) liegt im spitzen Winkel zwischen der Einmündung des unter bezw. hinter dem Quadratknorpel verlaufenden ersten Arterienbogens (6) in die Aortenwurzel (rechte Seite). Hinter dem Quadratum liegt die erste Schlundtasche (7), welche in Folge ihrer ventrolateralen Ausbiegung bezw. des Vorwachsens

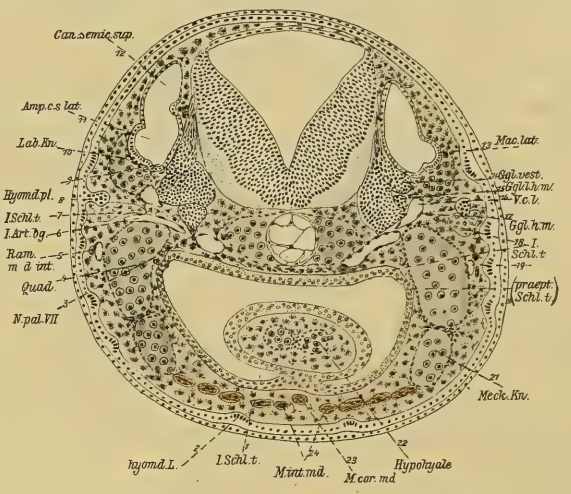

Fig. 424.

ihres ventralen Endes beiderseits zweimal getroffen erscheint (1, 7, 18). Nur das dorsale Ende der hyomandibularen Schlundtaschen steht noch mit dem Ektoderm in Verbindung, weil dieses daselbst jenes platte, vom Entoderm dicht umfangene Polster (8) bildet, welches die Sinnesplatte des Hyomandibularorgans schaffen wird. Die über der dorsalen Kante der ersten Schlundtasche verlaufende Vena capitis lateralis (16) wird von aussen grösstentheils durch den Labyrinthknorpel verdeckt, welcher im Vergleich mit dem Befunde an einem jüngeren Exemplare (vergl. Taf. LI, Fig. 12—14) im Wachsthum zurückgeblieben erscheint. Der Labyrinthknorpel schmiegt sich einer vorderen, seitlichen Ausladung der Labyrinthwand an, deren verdicktes Epithel durch eine quere Entspannungsfurche des beengten Wachsthums von der im vorhergehenden Schnittbilde bestehenden terminalen Verdickung getrennt wird. Der auf solche Weise isolirte Abschnitt des ehemaligen Bodens des Hörgrübchens wird die Macula des lateralen Bogenganges (13) bilden. Auch ventromedialwärts buchtet sich das hohe Bodenepithel der Labyrinthwand im Bereiche jenes centralen Wachsthumsherdes vor (Sacculusdivertikel, 9). Aber auch in der vorderen der beiden, durch den Recessus Labyrinthi geschiedenen und selbständig gewordenen Theilwölbungen der dünnen Labyrinthdecke findet das weitere Wachsthum keinen anderen Ausweg, als centrale Eindellungen, womit ein breiter Ausweg eröffnet wird, welcher zwangsläufig zur Bildung des oberen Bogenganges führt. Medial von dieser, ganz nahe am Recessus Labyrinthi gelegenen Stelle erfolgt der Eintritt der dem Facialis angeschlossenen Wurzel des Ganglion praevestibulare des Lateralissystemes ins Rautenhirn. Collateralen dieser Wurzelbündel haben wir bereits in die Schnitte 423—419 verfolgt. Die hintersten Zellen dieses Ganglions begleiten die Wurzeln nach oben. Das in der Nachbarschaft des Sacculus gelegene Ganglion gehört dem Vestibularis (14) an. Medial von der Vena capitis lateralis liegt das mächtige Ganglion hyomandibulare, dessen grosszelliger Lateralisantheil (15) dorsal und aussen dem kleinzelligen sensiblen epibranchialen Abschnitte anliegt. Der dem Lateralissysteme zugehörige Ramus mandibularis externus (5) kreuzt die Hyomandibularvene (19) an der Aussenseite. Das Ganglion palatinum bildet die unterste Componente des Facialiscomplexes.

Der drittnächste Schnitt der Serie (Textfig. 425) eröffnet den schlanken Recessus Labyrinthi (10), dessen enger Ursprung etwa in der Mitte der Labyrinthblase erfolgt. Gegenüber dieser Stelle tritt die Wurzel des Acusticovestibularis (9) in die Seitenwand des Rautenhirnes ein. Das Ganglion Octavi bildet einen ganz ansehnlichen medialen Vorsprung des gesammten Complexes. Der Querschnitt der Labyrinthblase zeigt nun auch laterodorsal eine Eindellung, in deren Bereiche das sonst abgeplattete Epithel cubisch wird und sich nach innen vorwölbt. Dies deutet darauf hin, dass die Entspannung des Wachsthumsdruckes, welche den peripheren Abschnitten durch Auswölbung möglich ist, in centralen Abschnitten keinen solchen Grad erreicht, der zur Abplattung und Vorwölbung nach aussen führt. Die Zellen stauen sich an und können nur nach innen eine Vorwölbung bilden. Am flachen, lebhaft proliferirenden Boden der Labyrinthblase liegen die Ausladungen, welche später die Sinnesschichte der Macula canalis semicircularis lateralis (12) und des Sacculus (7) bilden werden, noch dicht neben einander. Die noch auffallend schmale Spange des Labyrinthknorpels (13), welche nach vorn in den Processus oticus des Quadratums übergeht, lässt den Sacculus vollkommen frei, so dass eine weite basale Lücke des Neurocraniums besteht. Auch die Parachordalia sind verhältnissmässig schmal. In dieser basalen Lücke des Knorpelcraniums liegt dicht unter dem Ganglion acusticovestibulare (9), doch von demselben deutlich abgrenzbar, das mächtige hyomandibulare Ganglion (6), das Ganglion epibranchiale des Facialis, von welchem nach aussen der Nervus hyomandibularis (16) abgeht. Dieser Nerv wäre, wenn die hyomandibulare Schlundtasche durchbräche, ein Posttrematicus primus. Die Lateralisfasern dieses Nerven treten in den grosszelligen dorsalen Abschnitt des Ganglions (rechte Seite, 15) ein. Der Nerv zieht unter der Vena capitis lateralis (14) dicht am Hinterrande der ersten Schlundtasche nach aussen und biegt dann ventralwärts um. So wie die mandibulare Sinneslinie von der

hyomandibularen abgezweigt ist, so bildet auch der Nervus mandibularis externus (17) nur einen Seitenspross des Hyomandibularis (16), dessen sensorieller Theil stets dem Vordringen der vom prävestibularen Wachsthumsherd ausgehenden Sinneslinien folgte. Dicht an der Hinterfläche des Palatoquadratums zieht der erste Arterienbogen (18) empor und wird von der Vena hyomandibularis (19) überkreuzt. Die hinteren Abschnitte der Meckel'schen Knorpel dienen den groben Bündeln des Intermandibularis zum Ursprunge, die median in der Raphe zusammengefasst und durch die convergirenden, mit ihnen daselbst verbundenen Opercularmuskel in situ erhalten werden. Die Raphe bedeckt den noch keine Muskeldifferenzirung zeigenden Coracomandibularis (1), welcher im Ausschnitte der nach vorn convergirenden Ränder der ersten Schlundtaschen (2) sichtbar wird. Im breiten Zungenwulste schliessen an die Hypohyalia (23) die vorderen Enden der langen Keratohyoidalknorpel (22) an. Das Entoderm ist am Zungenrücken ebenso wie in der gegenüberliegenden dorsalen Wand dotterreicher und daher dicker, als in den seitlichen Abschnitten, in denen es durch reges Flächenwachsthum sich allmählich verbraucht. Die Zellen sind in einfacher bis zweifacher Lage manchmal alternirend gestellt und bilden bereits da und dort in convergirender Anordnung die Anlagen der Sinnesknospen.

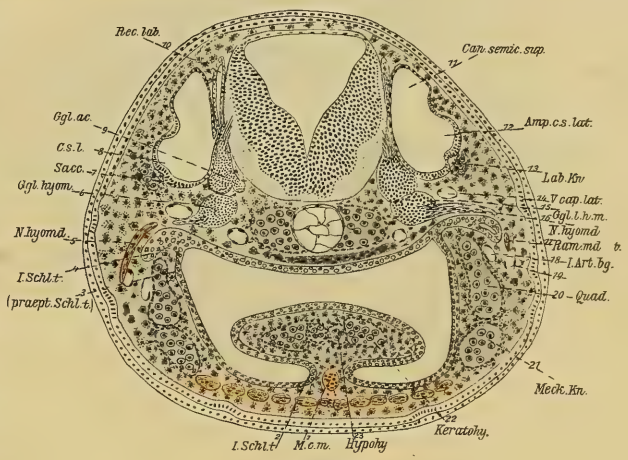

Fig. 425.

75 μ weiter caudal (Textfig. 426) erreicht der Schnitt die Schilddrüsenknospe (25), welche in den Winkel zwischen den Hypo- und Keratohyoidknorpeln (3) vorgewachsen ist und sich bereits abgeschnürt hat. Sie ist nunmehr transversal eingestellt und hat noch keine secundären Sprosse getrieben. Zu beiden Seiten der Schilddrüsenknospe sind ventral die zugespitzten Enden der dritten Myotomfortsätze (1), dorsal die ventralen Enden der axialen Mesodermstränge der ersten Branchialbögen (2) vorgewachsen. Ventral wird die Schilddrüsenknospe vom unpaaren Derivat der dritten Myotomfortsätze, der Anlage des Musculus coracomandibularis (26) überlagert, über welchem unter der Raphe des Intermandibularis hypobranchiale Venen mit einander anastomosiren. Die ersten Schlundtaschen werden in Folge ihres gebogenen Verlaufes zweimal, in ihren dorso- und ventrolateralen Abschnitten (20, 3) durchschnitten; dasselbe gilt von den ersten Arterienbögen, deren cranialwärts gerichteter proximaler Scheitel (24) an der Ventralseite des Keratohyale liegt und von hier aus lateralwärts nach hinten über den Rand der ersten Schlundtasche biegt, worauf das Gefäss über ein das hintere Ende des Meckelschen Knorpels mit dem Keratohyale verbindendes Ligamentum hyomandibulare (5) dorsalwärts zieht (vergl. Taf. LI und LII). Auch das Keratohyale wird von Transversalschnitten in seinem ventralen Körper und seinem dorsalen Horn erreicht (3, 9). Die seitlichen Abschnitte des Keratohyale werden von subcutanen, das Blut in hypobranchiale Bahnen ableitenden Venen (8) gekreuzt, die zwischen dem Nervus hyomandibularis s. st. und der Basalmembran, also erst nach der Ablösung des Nerven aus der Sinneslinie entstehen. An den dorsalen Rand des Hyoidhornes tritt der Opercularmuskel (11), das dorsalwärts emporgewachsene Derivat des axialen Mesoderms des Hyoidbogens; er bedeckt die

Vena capitis lateralis (18), unter welcher im Schnitte der zweite Arterienbogen in die Aortenwurzel rein transversal einmündet (10). Der Labyrinthknorpel (12) verbreitert sich in seinem hinteren Abschnitte etwas medialwärts. In der Lücke zwischen ihm und den Parachordalia tritt ein selbständiger kleiner Knorpelherd auf, welcher alsbald mit den Nachbarn confluiren wird. Der Boden der Labyrinthblase weist zwei schon früher entstandene Ausladungen auf, von denen die hintere und mediale (16) erst in ihrem vordersten Theile erreicht ist (Anlage der Lagena). Ein niedriger First begrenzt sie gegen die dem Labyrinthknorpel aufliegende Sacculusausladung (17). Ueber der letzteren der vordere Abschnitt der lateralen Ausladung des Vestibulums, welche dorsal und ventral sich markant abgrenzt und zum äusseren Bogengang (15) umwandeln wird. Die dorsale dünne Decke der Labyrinthhöhle ist zwischen der vorderen und hinteren Vorwölbung, also im Bereiche des späteren Crus commune (14) des oberen und hinteren Bogenganges getroffen.

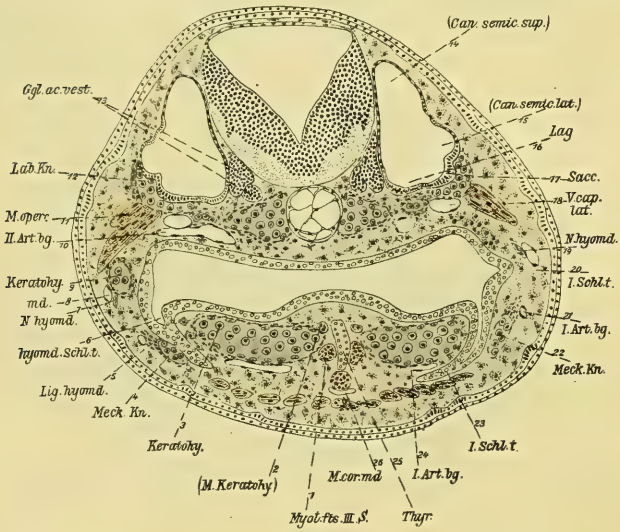

Fig. 426.

Ein Querschnitt durch die hintere Grenze des unsegmentirten Kopfabschnittes (Textfig. 427, 100 μ) trifft das zugeschärfte vordere Ende des ersten Myotoms (20) in seiner ihm verderblichen knorpeligen Umrahmung. Vorläufig reichen die Parachordalia nur bis zur vorderen Kante des ersten Myotoms und umfangen dasselbe auch etwas an der Ventralseite. Mit diesen noch dotterreichen, erst in Knorpelabscheidung begriffenen Zellmassen endigt das paraxiale Neurocranium. Auch die knorpelige Labyrinthkapsel (19) wird immer schmäler, reicht aber noch durch 120 μ an der Aussenseite der Anlage des lateralen Bogenganges (18) caudalwärts vor. Letztere ist in ihrem mittleren Abschnitte getroffen und grenzt sich durch zungenförmig nach innen vortretende, von dichtgestellten cubischen Epithelzellen gebildete Fortsätze dorsal- und ventralwärts ab. Ins Innere dieser Fortsätze, deren Auftreten die Bildung des Bogenganges einleitet, dringt alsbald verknorpelndes Mesoderm vor. Ventral schliesst sich an die Abgrenzung des äusseren Bogenganges ein dünner Wandabschnitt an, denn die Labyrinthblase hat in diesem Gebiete die breite Lagena (13) vorgetrieben, deren Grund als Derivat des Bodens der Labyrinthblase ein hohes, zwei- bis dreizeiliges Cylinderepithel aufweist. Medial liegt dieser Ausladung das bis ans erste Myotom vorreichende hintere Ende des Ganglion acusticovestibulare (14) an, aus welchem vorzugsweise die an das Sinnesepithel der Lagena herantretenden Nervenfasern auswachsen werden. Innerhalb der weiten, seitlich von den Keratohyalia (22) gestützten Kiemendeckel ragen zu beiden Seiten die abgekappten vorderen, inneren Ränder der ersten Branchialbögen (23) vor, welche ausschliesslich vom Entoderm gebildet werden, unter dem das Perichondrium des Keratobranchiale (7) linkerseits sichtbar ist. An der Aussenseite ist der primäre Arterienbogen (6) im Nachbarschnitte (combinirt) erreicht. Die einander zugewendeten Wandflächen der ersten Branchialbögen und der Kiemendeckel weisen einen ektodermalen Ueberzug auf, welcher sich von dem in die zweite

Schlundtasche eingedrungenen Ektodermsporn herleitet (vergl. Textfig. 302). Die schräge Einstellung des ersten Branchialbogens entspricht derjenigen der beiden vorderen, gewissermaassen als Leitgebilde dienenden und frühzeitiger verknorpelnden Visceralbögen. Zwischen den ventralen Abschnitten der zweiten Schlundtaschen (5) bezw. ersten Kiemenspalten (24) liegen die Querschnitte der in dieses Gebiet vorgewachsenen Muskelanlagen, welche im Wesentlichen dieselbe Gruppirung aufweisen, wie im vorhergehenden Schnitte. Es sind nur die dritten Myotomfortsätze (2, Musc. hyoabdominalis segmentatus) viel mächtiger geworden. Sie legen sich breit in der Medianebene an einander; der Spalt zwischen ihnen wird ventral durch den Coracomandibularis (1) verdeckt. Den Rand der zweiten Schlundtaschen überkreuzen die ersten Arterienbögen (30), welche ebenso wie das Herz und der Truncus arteriosus jene Bewegung nach vorn nur zum Theile mitmachen und daher in die Hyoidbogen gelangen. Zu beiden Seiten ist das caudale laterale Bogenstück der ersten Arterienbögen (26, 8) dicht über dem Keratohyale am Rande der ersten Schlundtasche (27, rechts) oder über dem Ligamentum hyomandibulare (9, links) getroffen. Annähernd parallel mit dem proximalen Abschnitte der ersten Arterienbögen, an deren Aussenseite, verlaufen die hyomandibularen Venen (3), welche wie diese die Divergenz des Intermandibularis (31) und Interhyoideus (27) zum Durchtritte benützen. Der Intermandibularis ist in seinem hinteren, der Interhyoideus in seinem vorderen Randabschnitte getroffen; der erstere überschneidet den letzteren, und beide Muskeln endigen in einer medianen, ganz schmalen, von Bindegewebe gebildeten Raphe und erhalten sich auf diese Weise im dynamischen Gleichgewichte. Das Keratohyale (22) liegt in der Concavität des vorderen Randes des Opercularis (27, 12), dessen dorsale Faserbündel (22) von besonderer Mächtigkeit sind. Unter diesen Muskeln kreuzen die zweiten Arterienbögen (21) die dorsalen Ränder der zweiten Schlundtaschen. Medial von den lateralen Kopfvenen (11) verlaufen die zwischen der Einmündung der zweiten und dritten Arterienbögen durchschnittenen Aortenwurzeln (10). — Im Ektoderm bilden Abzweigungen der hyomandibularen Sinneslinien, ferner die hypotische, vom Verweisstrich 20 gekreuzte Sinneslinie und ein occipitaler, dorsaler, nach vorn ansteigender Ast der retrovestibularen, vom Vagus lateralis innervirten Sinneslinie zahlreiche Sinnesknospen, welche sich gegen das subcutane Bindegewebe vorzuwölben beginnen. Die Occipitallinie (15) liegt über den zugleich mit den paraxialen Abschnitten freigelegten dorsalen Enden der ersten Myotome (16, 20), deren mittlere Abschnitte 300 μ weit zurückliegen. Daraus kann man ersehen, wie erheblich die Concavität des vorderen Randes des ersten Myotomes ist, welcher in früheren Stadien nahezu transversal eingestellt war. Das Wachsthum der Labyrinthblase war kräftig genug, um eine allmähliche Zurückdrängung der nachgiebigen Musculatur zu bewirken. Alsbald wird sich auch das Knorpelcranium an diesem Ringen in hervorragendem Maasse betheiligen.

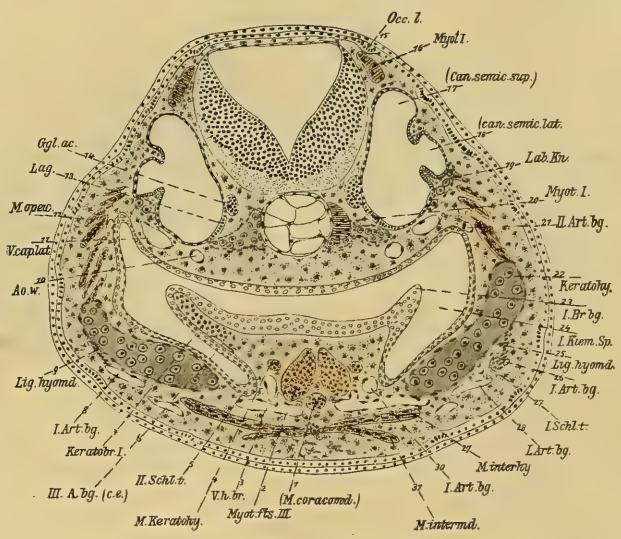

Fig. 427.

Es folgen die Abbildungen zweier, 40 μ von einander entfernter Schnitte (Textfig. 428, 429), welche 200 μ hinter dem eben besprochenen Schnitte liegen und vor allem die Lagebeziehungen der branchialen Gebilde veranschaulichen sollen. Da die Schnitte in Folge einer geringen Seitwärtskrümmung des Kopfes nicht genau symmetrisch sind, so liegen vier entsprechend combinirte Ansichten vor, deren vorderste die rechte Seite des Schnittbildes 428 darbietet. Der Schnitt trifft in der Concavität des vorderen Randes des ersten Myotomes (20) die hintere dorsale Ausladung der Labyrinthblase (22) deren verdicktes hohes cylindrisches Epithel die Sinnesschichte der Macula posterior liefern wird und noch der Bodenwölbung der ehemaligen kugeligen Labyrinthblase entstammt. Unter dieser Ausladung ragt neben dem parachordalen Abschnitte des ersten Myotomes die Ausladung der Lagenabucht (24) vor, deren hohes Epithel etwas gegen die mediale Wand emporreicht. Unter der Lagena verläuft die dorsale Aortenwurzel, seitlich von ihr die Vena capitis lateralis. Zwischen beiden liegt über dem dorsalen Rande der zweiten Schlundtasche (25), welcher die erste Kiemenspalte dorsal begrenzt, ein vorderer Zipfel des Ganglion epibranchiale des Glossopharyngeus, welcher nach vorn den Ramus palatinus entsendet. Unter dem dorsalen, schräg gestellten Rande der zweiten Schlundtasche liegt die noch unansehnliche Zellansammlung des Epibranchiale (26) des ersten Branchialbogens, welches unter einem nach innen und vorn offenen Winkel von ca. 100° in

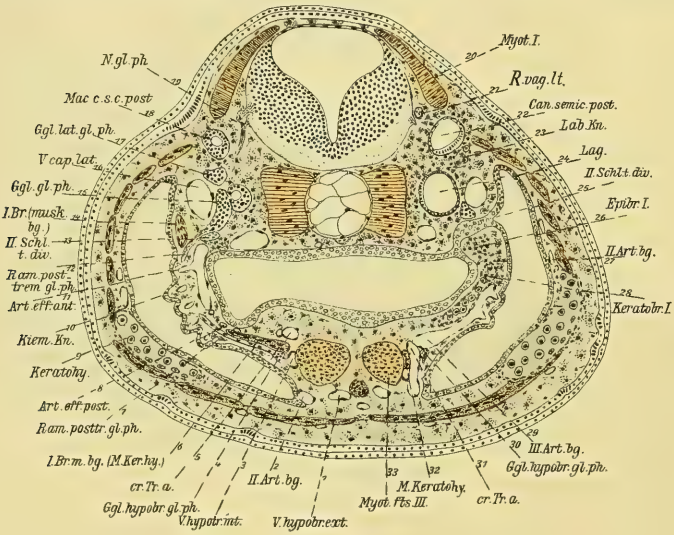

Fig. 428.

das schlanke Keratobranchiale I (28) übergeht. Dicht an der Vorder- und Aussenseite des letzteren verläuft der primäre dritte Arterienbogen, welcher durch die Aufnahme der aus den beiden Kiemenknötchenreihen austretenden, arterialisirtes Blut führenden Arteriolae efferentes zu einer abführenden Kiemenarterie geworden ist (durch ein Versehen mit dem Raster bedeckt). Die ventralen Abschnitte dieser Bögen biegen dicht an den cranialen, sich in die beiden ersten Arterienbögen gabelnden Truncusast und auch noch an den proximalsten Abschnitt des ersten Arterienbogens heran (vergl. Taf. LXVIII, Fig. 1 *III.m.* [statt *lt.*] *A.bg.*). In dem Schnitte ist gerade die Stelle getroffen, wo aus dem cranialen Truncusaste (3) der Hyoidarterienbogen ventralwärts und nach hinten abbiegt. Der erste Arterienbogen setzt die Richtung des Truncus nach vorn fort und kommt so in seinem proximalsten Abschnitte in intimste Berührung mit der gegen ihn ausgebogenen primären Schlinge des dritten Arterienbogens. Aus diesen Beziehungen wird alsbald der Ursprung und die Entstehung der Carotis externa resultiren (vergl. auch Taf. LII, Fig. 3). Der Ursprung des dritten primären Arterienbogens, der ersten efferenten Kiemenarterie erfolgt entweder im proximalsten Abschnitte des cranialen Truncusastes (Textfig. 429, 25, rechte Seite) oder aus dem Winkel zwischen diesem und dem Ursprunge des secundären afferenten dritten Arterienbogens. Wenn auch im Allgemeinen und in früheren Stadien die Ursprungsver-

hältnisse des dritten primären Arterienbogens günstig waren, so ändert sich die Sachlage, sobald das Maximum jener medialwärts gerichteten Ausbiegung erreicht ist und der proximale Schenkel dieser Krümmung so knapp am cranialen Truncusaste und parallel mit diesem verläuft. Die Folge davon ist die zunehmende Einengung des ventralen Abschnittes des bereits jetzt schon vorwiegend von den Kiemenfransen gespeisten Arterienbogens. — Im Winkel zwischen den dicht an einander geschmiegten beiden Arterien liegt ventral das Ganglion hypobranchiale primum (Textfig. 428, rechte Seite, 30), welches ventralwärts jenen Ast entsendet, der die Derivate der ventralen Ektodermverdickung an dem Ende der zweiten Schlundtasche versorgen wird und hinter dem zweiten Arterienbogen caudalwärts zieht. Rami linguales nehmen zwischen dem ersten und dritten Arterienbogen den Weg nach vorn gegen den Zungenrücken. Medial vom cranialen Truncusast hat sich dicht am dritten Myotomfortsatz das Derivat des ventralen Abschnittes des axialen Mesodermstranges des dritten Branchialbogens (32), die Anlage des Musculus keratohyoideus, vorgeschoben, der durch die Schnitte 427 und 426 bis ans Hypohyale vorreicht. Ventral von diesem Muskel, medial von der Hyoidarterie verläuft die Vena hypobranchialis interna, und in ihrer Nachbarschaft und im Wurzelgebiete mit ihr zusammenhängend unter dem dritten Myotomfortsatz (33) die Vena hypobranchialis externa (1). Die beiden äusseren hypobranchialen Venen stehen durch schräge, den Coracomandibularis überkreuzende Anastomosen mit einander in Verbindung (vergl. Taf. LII, Fig. 8 *II*). Dicht hinter dem proximalen Ursprunge des zweiten Hyoidarterienbogens, welcher schräg den ventralen, langgezogenen Rand der zweiten Schlundtasche überkreuzt und unter dem Opercularmuskel verschwindet, tritt also der Musculus keratohyoideus aus dem branchialen ins hypobranchiale Gebiet über (Textfig. 428, 6, linke Seite). Ventral von ihm biegt die Hyoidarterie (2) in einer Rinne des Schlundtaschenrandes nach hinten, dorsal, nach innen liegt der craniale Truncusast (5) und, demselben lateral dicht angelagert, der ausgebogene primäre dritte Arcus branchialis. An der Aussenseite des Muskels, demselben dicht angelagert, verläuft der Nervus posttrematicus des Glossopharyngeus (7). Nerv und Muskel werden von den in den dritten primären Arterienbogen eintretenden, efferenten Kiemencapillaren an ihrer Vorder- und Hinterseite überkreuzt (8). — Dorsal zeigt die linke Seite der Textfig. 428 unmittelbar über dem epibranchialen Knorpel eine noch solide Ausladung des dorsalen Randes der zweiten Schlundtasche — das dorsale Schlundtaschendivertikel (13) — auf welchem das Ganglion epibranchiale das Glossopharyngeus (15) liegt. Der Hauptnerv des Ganglions, der Nervus posttrematicus, tritt direct nach aussen an die Innenseite des dorsalen Derivates des axialen Mesodermstranges des ersten Branchialbogens, an den dorsalwärts emporgewachsenen Musculus levator branchiae

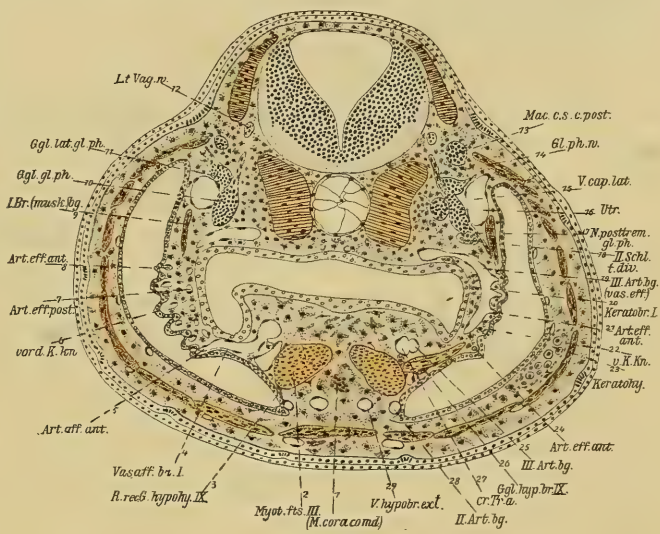

Fig. 429.

primae (14) heran. Die Hauptmasse des länglichen keulenförmigen Ganglion epibranchiale IX liegt zwischen der hinteren Ausladung der Lagena (24) und der Vena capitis lateralis (16). In typischer Anordnung liegt über der Vene das infravestibulare, dem Glossopharyngeus angeschlossene Lateralisganglion (17), dessen sensorischer Nerv über der Vene nach aussen und hinten abbiegt. Nach Durchbrechung der Bündel des Opercularmuskels, die ihn beim dorsalen Vorwachsen zwischen sich gefasst haben, gelangt er an die hypotische, zum Theil von ihm innervirte Sinneslinie. Die beiden Textfigg. 428 und 429 veranschaulichen combinirt den Verlauf der gemeinschaftlichen Wurzel der beiden Glossopharyngeusganglien, welche in einem nach hinten und dorsal convexen Bogen gegen die seitliche Wand des Rautenhirnes nach vorn zu schräg ansteigt (Textfig. 429/14). Dicht am Rautenhirn theilt sich die gemischte Glossopharyngeuswurzel spitzwinklig in einen kleineren visceralen Ast, welcher in die ventrolaterale Wand des Rautenhirnes eintritt, und in einen dorsalen Ast, welcher sich dem mächtigen Stamm der aus dem grossen Ganglion retrovestibulare des Vagus lateralis austretenden Wurzel (Textfig. 428/21) anschliesst und mit ihr gemeinsam in die dorsolaterale Wand eintritt. Die auf- und absteigenden Collateralen dieses Lateralissystemes bilden die dorsale Begrenzung der weissen Substanz des Rautenhirnes. Diese Wurzel ist in der Textfig. 428 im schrägen Verlaufe nach oben getroffen und senkt sich erst 80 μ vor dieser Ebene ein (vergl. Taf. LII, Fig. I/25).

Die beiden Seiten der Textfig. 429 veranschaulichen den ventralen Ursprung der ersten lateralen, afferenten Kiemenarterie (4) und die dorsale Einmündung der efferenten Kiemenarterie (19) in die dorsale Aortenwurzel. Die zuführende Kiemenarterie, das Derivat des secundären äusseren Arterienbogens, entspringt dicht am Abgange des Wurzelgefässes der beiden ersten Arterienbögen (27), des cranialen Truncusastes, und biegt dicht um den ventralen Rand der dritten Schlundtasche unter dem Musculus keratohyoideus (Textfig. 428/6) und lateral von der Vena hypobranchialis interna in scharfem Bogen nach aussen caudal- und ventralwärts. Sie verläuft dicht unter dem Epithel des Kiemenbogenrandes, vorn und hinten überkreuzt von den arterialisirtes Blut führenden Arteriolae efferentes (21). Die efferente Kiemenarterie (9) hält sich stets dicht an das Keratobranchiale und biegt von diesem an die Hinterseite des Epibranchiale (Fig. 428/26) medialwärts um. Der Levator (9) und der Nervus posttrematicus (17) bleiben seitwärts und caudal. Die Arterie wird zum Theile noch vom dorsalen Schlundtaschendivertikel (18) überlagert und mündet in transversalem Verlaufe in die Aortenwurzel ein. Der zweite laterale Arterienbogen, das Gefäss des Hyoidbogens ist zweimal getroffen, ventral am Rande der zweiten Schlundtasche (28) und dorsal vom Keratohyoid (23), in dessen Gestalt die Wachsthumsrichtung und Ausladung des ganzen Bogens zum Ausdrucke kommt. Unter den platten Bündeln des Opercularmuskels löst sich die weit ausbiegende, bei der Verbreiterung des Hyoidbogens etwas mitgezogene bezw. mitgewachsenen Arterie in ein Geflecht auf, welches auch auf den rein ektodermalen Theil des Kiemendeckels, also über die Entodermgrenze hinaus vorgreift und dem respiratorischen Gaswechsel dient. Es fliesst also durch die dorsale efferente Hyoidarterie der Aorta sicherlich arterialisirtes Blut zu. Die Gesammtanordnung des die gesammte Branchialregion umfangenden Opercularmuskels, seine innigen Beziehungen zum mächtigen, zum Theile an ihm suspendirtem Keratohyale, die ventrale Verbindung der beiderseitigen Muskelplatten durch die Raphe sichern dem Muskel die volle Wirkung als Constrictor des Branchialapparates bei fortlaufender Contraction. Andererseits wird der Opercularmuskel bei synergischer Wirkung mit dem die vorderen Schenkel dieses oberflächlichen Muskelchiasmas bildenden Intermandibularis die Oeffnung der Mundspalte bewirken können, wobei dann das Kiefergelenk in functioneller Anpassung vollendet wird.

80 μ caudal (Textfig. 430) liegt der Scheitel der Concavität des vorderen Randes des ersten Myotomes (21), welcher vom Vagoaccessorius (23), der Wurzel des mächtigen visceralen Vagusganglions, schräg

gekreuzt wird. In einem scharfen nach vorn convexen Bogen schlingt sich diese Wurzel um das an dieser Stelle in Folge des Andrängens der Gebilde der otischen Region ganz schmal gewordene Myotom (vergl. Taf. LII, Fig. I/23). Der Schnitt geht zwischen den Ganglien des Glossopharyngeus und Vagus hindurch, welche von Anfang an selbständig aufgetreten sind und nur eine gemeinschaftliche Wurzel besitzen. Vom vordersten visceralen Vagusganglion (15), welches nach vorne den Ramus palatinus entsendet, ist rechts der vorderste, auf dem dorsomedialen Ende der dritten Schlundtasche ruhende Zipfel (28) getroffen (linkerseits in grosser Ausdehnung). Dieses vordere Vagusganglion wird durch die Vena capitis lateralis (25) vom retrovestibularen Lateralisganglion des Vagus (17) getrennt, in dessen medialer Seite das geschlossene Bündel des visceralen Vagussystemes (18, fein punktirt) eingeschlossen ist. Mit der Vagoaccessoriuswurzel schlingt sich auch die hintere Hirnvene, die Vena occipitalis (22), um den vorderen Rand des ersten Myotomes und verläuft an dessen Aussenseite eine kurze Strecke über dem Vagusganglion nach hinten. Dann senkt sie sich an der Innenseite des Vagusganglions in die Vena capitis lateralis ein, welche im vorliegenden Schnitte im Winkel zwischen dem Glossopharyngeus- und Vagusganglion getroffen ist (25). Von hier ab gabelt sich die Vene in einen inneren und äusseren Ast von wechselnden Caliberverhältnissen, welche sich dann hinten im Winkel zwischen dem lateralen und visceralen Vagusganglion (16', vergl. Taf. LII, Fig. 1) vereinigen und sodann die Vena cardinalis anterior bilden. —

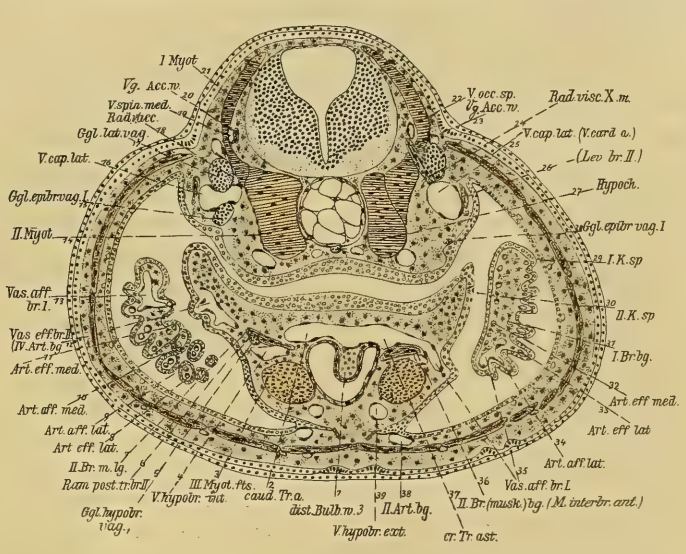

Fig. 430.

An der Aussenseite der Vena capitis lateralis (16, 25) ist das dorsale Derivat des axialen Mesoderms des zweiten Branchialbogens, der Musculus levator br. I schräg nach vorn und dorsal emporgewachsen (26). Vom zweiten Kiemenbogen ist erst das ventrale Ende erreicht, der medialwärts und nach vorn gewendete freie vom Entoderm bedeckte Rand, unter welchem unmittelbar das noch vorknorpelige Keratobranchiale liegt. Die linke Seite des Schnittbildes zeigt auf der Knorpelanlage den primären efferenten Arterienbogen (12) durchschnitten, die rechte Seite weist noch die zuführende Kiemenarterie des vorhergehenden ersten Bogens auf (35), um deren hintere Seite sich das axiale Mesoderm des zweiten Bogens (36) gerade so herumschlingt, wie das axiale Mesoderm des ersten Branchialbogens um den hinteren Rand der Hyoidarterie medial- und oralwärts umbiegt (vergl. Fig. 428/32). Es liegen somit die zuführenden Kiemenarterien immer zwischen den ventralen nach vorn vorwachsenden Muskelderivaten der axialen Mesodermstränge der Branchialbögen (vergl. auch Taf. LII, Fig. III/52, 13). Anfangs haben sich die äusseren Arterienbögen dicht an der Hinterseite der zugehörigen axialen Mesodermstränge herumgeschlungen (vergl. Taf. LI, Fig. 4); wenn sie nun ventral von den Schlundtaschen in engere Nachbarschaft zu den nächstfolgenden Mesodermsträngen gerathen (vergl. Taf. LII, Fig. 3)

so wird dies sowohl durch das Vorwachsen der zugehörigen, wie der folgenden Branchialbögen bedingt, mit welchem die Arterien nicht gleichen Schritt halten. Sie biegen daher in immer enger werdenden, nach vorn convexen Bogen um die nach vorn sich vorschiebenden ventralen Ränder der Schlundtaschen herum und gerathen in nächste Nachbarschaft zu den unter (hinten) ihnen medial- und oralwärts vorwachsenden Muskelsträngen der nächstfolgenden Bögen. Die ventralen Muskelderivate der zweiten Branchialbögen wachsen dorsal von der Vena hypobranchialis interna (4) gegen das Pericardium vor, an dessen Kuppe ihre verjüngten zugespitzten Enden auf einander treffen und den vorderen Interbranchialis (vergl. Taf. LII, Fig. III) bilden. Dort, wo die Muskeln in das hypobranchiale Gebiet eintreten, liegen ihrer vorderen Oberfläche die hypobranchialen Ganglien (5) an, aus denen medialwärts kurze Rami linguales hervorgehen. — Vom Herzen ist das distale Bulbusende in seiner oralen, vom Bulbuswulste III besetzten Wand durchschnitten (1), der Truncus arteriosus ist schräg getroffen und combinirt dargestellt. Auf der rechten Seite des Bildes entspringt der craniale Truncusast (37) gemeinsam mit der zuführenden Kiemenarterie des ersten Bogens, auf der anderen Seite ist der Ursprung des caudalen Truncusastes (2) dargestellt, aus welchem der Reihe nach die zuführenden Kiemenarterien der folgenden Bögen entspringen (vergl. Taf. LII, Fig. III). Das Vorwachsen der Kiemendeckel hat ventralwärts in fortlaufender Abfaltung eine Näherung und Concrescenz der ventromedialen Enden der Ektodermfalten zur Folge. Inwieweit in den Seitentheilen das Entoderm noch mitwächst, lässt sich nicht genau angeben, weil beiderlei Zellen sich abplatten, ihren Dottergehalt schon resorbirt haben. Zwischen den ventralen Rändern der auf solche Weise verlängerten vorderen Wand der ehemaligen zweiten Schlundtasche, an deren Aussenseite die Hyoidarterien (38) herumbiegen, verlaufen die recurrenten Zweige der ersten hypobranchialen Ganglien (von den Verweisstrichen 1 und 39 tangirt). Sie schlingen sich um den hinteren Rand der Opercularmuskelplatten und versorgen die aus den in Fig. 369 dargestellten hypobranchialen Ektodermverdickungen nach vorn, zu beiden Seiten der Medianebene vorwachsenden Sinnesstreifen des Ektoderms (hypohyale Sinneslinien, von den Verweisstrichen 1 und 39 durchsetzt).

Der Schnitt 431 (60 μ) ist durch die vordere Hälfte des zweiten Myotompaares (17) und durch die zweiten Branchialbögen geführt. Er zeigt in Folge seiner schrägen Einstellung deren vordere- mediale (rechts) und laterale hintere Gebilde (linke Bildseite). Die rechte Seite zeigt dicht dem dorsalen, medialwärts und nach hinten ausladenden Rande der dritten Schlundtasche (25) aufgelagert das vorderste epibranchiale Ganglion des Vagus (24), dessen Spitze und Ramus palatinus bereits der vorhergehende Schnitt darbot. Dicht neben dem hinteren Ende dieser Schlundtasche und ihres Divertikels zweigt der Nervus posttrematicus (10) vom Ganglion ab (linke Seite), welcher schräg an den nachbarlichen, dorsalwärts vorgewachsenen Levatorstrang (14), das Derivat des axialen Branchialmesoderms, herantritt. (Im mittleren Abschnitte ist der Nerv durch ein Versehen mit der Farbplatte dargestellt worden.) Dicht am hinteren Schlundtaschenende ist die vordere Kiemenknötchenreihe hervorgesprosst (7), deren Vasa efferentia Muskel und Nerv von vorn überkreuzen. Der mächtige, sich medialwärts wendende Stamm der efferenten Kiemenarterie (8, 28) verläuft dicht an der lateralen und hinteren Fläche des Kerato- und Epibranchiale (26). Den ventralen Abschnitt des primären, nunmehr efferenten Arterienbogens zeigt die linke Seite des Schnittbildes 430 (12) und die rechte Seite des vorliegenden (28). Die Arterie wird ventralwärts immer enger und endigt an der Aussenseite des erst in Verknorpelung begriffenen Keratobranchiale II ganz zugespitzt; sie hat ihre Verbindung mit dem Truncus arteriosus bereits aufgegeben. Seitlich von ihr erreicht der Nervus posttrematicus das zugespitzte Ende des ventralen Derivates des axialen Mesoderms (31), welches sich, wie der vorhergehende Schnitt zeigt, über die Kuppe des Pericardsackes medialwärts vorschiebt. Das Ganglion hypobranchiale secundum, Vagi primum (30), welches nur linguale Aeste entsendet, liegt in typischer Anordnung neben dem ventralen Schlundtaschenende, dem Muskel (31) breit angelagert, an der Aussenseite

der Vena hyobranchialis interna (32), welche auf beiden Seiten ein verschiedenes Caliber aufweist. Den Ursprung der zuführenden Kiemenarterie des zweiten Branchialbogens (6) aus dem das Pericardium vorwölbenden caudalen Truncusaste (33) zeigt die linke Seite des Schnittbildes. Das Gefäss liegt dicht hinter dem axialen Mesodermderivat des zugehörigen Bogens (Interbranchialis anterior, 31) und vor demjenigen des folgenden Bogens (Interbranchialis posterior, 9). Letzteres schiebt sich genau so wie der Keratohyoideus und der Interbranchialis anterior an der Hinter- und Innenseite der zuführenden Kiemenarterie des vorderen Bogens nach vorn vor und ist im Schnitte an seinen freien Ende erreicht (*III br.M.b.*). Der proximale, im hypobranchialen Gebiete gelegene Theil der zuführenden Kiemenarterie entstammt eigentlich dem primären Arterienbogen, weil die laterale Gefässschlinge des secundären Bogens nur das branchiale Gebiet durchsetzt. Hart an der ehemaligen Abgangsstelle des secundären Gefässes erfolgte die Obliteration und Ablösung des inneren Bogens, wobei der medial gelegene Theil des primären Bogens — eigentlich das Wurzelgefäss der inneren und äusseren Schlinge — zur zuführenden Kiemenarterie wurde. Inmitten der geräumigen Pericardialhöhle ist der mittlere erweiterte Abschnitt der bayonettförmigen Krümmung des Bulbus cordis getroffen, an dessen Hinterwand das Ende des distalen Bulbuswulstes (1, 35) herabzieht. Auch die mächtigen dritten Myotomfortsätze (3) wölben das Pericardium vor, ventral von ihnen liegt das Geflecht der äusseren hypobranchialen Venen (34). Der Kiemendeckel hat sich im letzten Stadium nicht nur verbreitert, sondern auch in fortlaufender Faltenbildung seine ventrale und dorsale Insertion verlängert und vorgeschoben. Dadurch wurde ein ehedem freiliegendes ektodermales Gebiet der Ventralseite sowie eine dorsal über den Schlundtaschenrändern gelegene, bis unter die Seitenlinie (20) reichende, ehedem freie Ektodermzone in die Opercularhöhle einbezogen und zeigt in dieser geschützten Lage unter veränderten Bedingungen schon jetzt eine erhebliche Verdünnung. In die weite Kiemenhöhle ragen die Kiemenfransen der Branchialbögen vor, deren Doppelreihe aus dem Anschnitte des ersten Bogens zu ersehen ist. Rechterseits ist der marginale Verlauf der zuführenden ersten Kiemenarterie (27), die Abzweigung der afferenten Gefässschlingen und der Verlauf der efferenten Schenkel derselben dargestellt und insofern ergänzt der Schnitt durch den ersten Branchialbogen den durch den zweiten geführten. Unter dem secundär in die Opercularhöhle einbezogenen, später Schleimhautcharaktere aufweisenden dorsalen Ektoderm liegen die emporgewachsenen, erst in Differenzirung begriffenen Muskelstränge (14), sowie die epibranchialen Ganglien (12, 24); auch das

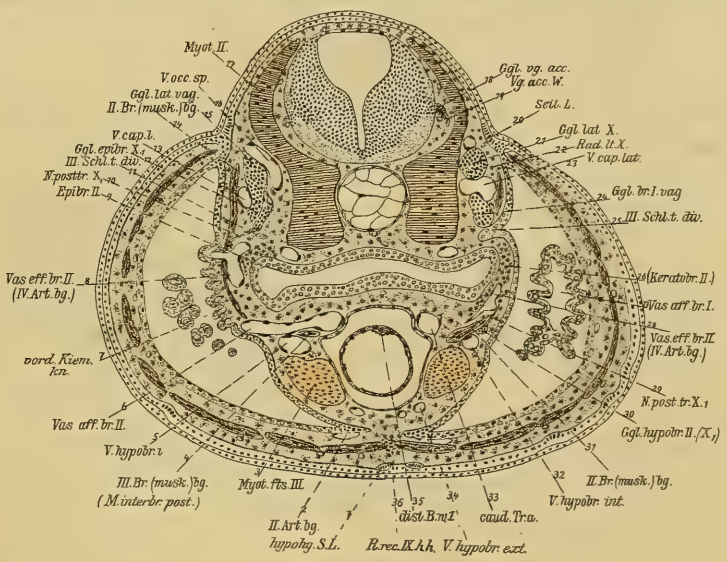

Fig. 431.

Lateralisganglion des Vagus (15, 21) liegt zum grossen Theile in dieser Region, von der Vena capitis lateralis überkreuzt. Die ersten Lateralisäste treten in der Richtung nach vorn aus und versorgen den recurrenten occipitalen Theil der mächtigen Seitenlinie (20). In dem nach vorn offenen Winkel, welchen das vorderste epibranchiale Ganglion des Vagus mit dem Lateralisganglion und der Vaguswurzel bildet, gabelt sich die Vena capitis lateralis (23) in den äusseren und inneren Schenkel, welch' letzterer die occipitospinale Vene aufnimmt. Erst in dem nach hinten offenen Winkel zwischen dem Lateralis- und dem Epibranchialganglion vereinigen sich die beiden Schenkel zur Vena cardinalis anterior, welche das folgende Schnittbild 432/19 zeigt. In das Lateralisganglion des Vagus, welches bis an den vorderen Rand der Myotomreihe reicht, ist medial die viscerale mächtige Wurzel eingelassen (22, *Rad.visc. X*), an welche das erste epibranchiale Ganglion des Vagus einen starken Ast abgiebt (linke Seite). Die motorischen Fasern passiren das Ganglion in centrifugaler Richtung. Die viscerale Vaguswurzel ist ein zweites Mal an der Seite des Rautenhirnes (19) gedeckt von den Myotomen, durchschnitten und weist kleine, durch Reste der Ganglienleiste bedingte Auftreibungen auf (18). Die Hauptmasse der Ganglienleiste dieses Abschnittes hat sich an der Bildung der epibranchialen und Lateralisganglien betheiligt. Der Eintritt der Vagoaccessoriusbündel ins Rautenhirn erfolgt fast genau in der mittleren Höhe der seitlichen Wand, woselbst eine leicht ventralwärts umgebogene Kante der grauen Substanz bis an die Oberfläche vortritt. Wahrscheinlich sind es die visceromotorischen, auch die Derivate des axialen Mesoderms und des zweiten Myotomfortsatzes innervirenden motorischen Kerne des Seitenhornes. Ueber ihnen ist eine absteigende, dem Vagus lateralis zugehörige Bahn caudalwärts zu verfolgen.

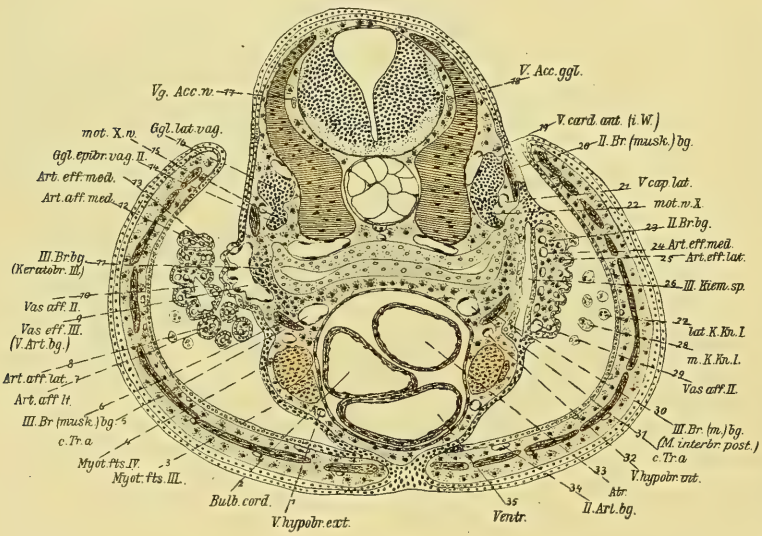

Fig. 432.

Ein Querschnitt durch die hintere Hälfte des zweiten Dorsalsegmentes (Textfig. 432, 150 μ) trifft den dritten Branchialbogen (11) der Länge nach, den zweiten (23) in seinem marginalen, von der zuführenden Kiemenarterie (29) und den efferenten Gefässschlingen der beiden Kiemenknötchenreihen (24, 25) durchzogenen Abschnitte. Dorsal und ventral sind die Kiemenfransen an ihrer Wurzel durchschnitten, aussen verlaufen die afferenten (7, 13), innen die efferenten (8, 12) Schenkel der Gefässschlingen. Auf der rechten Seite ist die vierte Schlundtasche bezw. dritte Kiemenspalte (26) der Länge nach zwischen ihren dorsalen und ventralen, von ektodermalen Schwellen gebildeten Rändern eröffnet. Ueber ihrem dorsalen Rande liegt das zweite epibranchiale Ganglion des Vagus (14), welches den Ramus posttrematicus des folgenden dritten Bogens entsendet und dorsalwärts mit dem Lateralisganglion (16) breit zusammenhängt. Nahe der Grenze

durchzieht das vorwiegend motorische Fasern führende Bündel (22), welches sich zum Theil in den Intestinalis fortsetzt, das Ganglion. Auf der linken Seite ist an der Aussenseite des noch im Vorknorpelzustande befindlichen Keratobranchiale III (11) der primäre innere Arterienbogen getroffen (9), welcher nunmehr die efferente Kiemenarterie bildet. Das Gefäss ist sehr weit, obgleich nur wenig Kiemenknötchenpaare ihr Blut in dasselbe abführen. Am ventralen Ende des dritten Bogens wächst das dünne axiale Mesoderm (6) gegen das Pericardium vor, weicht an demselben nach vorn aus und bildet durch Differenzirung in der Wachsthumsrichtung den Interbranchialis posterior. Die Muskelanlage schiebt sich zwischen dem caudalen Truncusast (5) und der Vena hypobranchialis (31, 32) vor; von ersterem wird unmittelbar caudal vom Mesodermstrang die afferente Kiemenarterie abzweigen. Die geräumige Pericardialhöhle weitet sich nach allen Seiten gleichmässig aus und zeigt ein rundliches Querprofil. Der Herzschlauch ist im Bereiche der Vorhofskuppe (33), der cranialen Ventrikelkuppe (35) und des zwischen beiden schräg sich emporwindenden erweiterten Bulbusmittelstückes durchschnitten. Zu beiden Seiten des Pericardiums hat sich unter schräger Abgrenzung an der Aussenseite des hinteren Randes des dritten Myotomfortsatzes (3) der Fortsatz des vierten Segmentes (4) vorgeschoben, so dass beide Enden keilförmig zusammenpassen; vom dritten Myotomfortsatz ist nur mehr die hintere Spitze an der Innenseite des vierten zu sehen. Die ventralen Ränder der Kiemendeckel sind bereits bis ins Gebiet des Ventrikels vorgewachsen und confluiren medial mit einander. Die dorsalen Ränder sind bereits frei und endigen über dem Niveau der lateralen Vagusganglien, welche medial und lateral von den Inseln der hintersten Abschnitte der seitlichen Kopfvenen umflossen (19, 21) werden. In den vorhergehenden Schnitten zeigt die dorsale Befestigung insofern dasselbe Verhalten, als der Umschlag des Ektoderms in einer langgezogenen Linie erfolgt. Zwischen dem Umschlag der basalen Ektodermfläche und jenem der freien Ektodermseite besteht in longitudinaler Richtung eine Distanz von 135 μ, weil sich mit dem Kiemendeckel auch sein Ursprung, der Umschlag, so erheblich nach hinten verlängert hat. — Die dünne Muskelplatte des Hyoidbogens reicht bis nahe an die Ränder des Kiemendeckels heran und endigt mit zellreichen, appositionell die Muskelschichte verbreiternden Proliferationszonen.

Der Schnitt 433 ist 150 μ weiter caudal, knapp hinter der Vereinigung der beiden Aortenwurzeln durch die vordere Hälfte des dritten Dorsalsegmentes (17), ferner die sechsten Branchialbögen, die fünften Schlundtaschen bezw. vierten Kiemenspalten (21), durch die marginal verlaufende zuführende Kiemenarterie des dritten Bogens (23), sowie die die Kiemenfransen durchziehenden Gefässschlingen dieses Branchialbogens gelegt und trifft in der Höhe der Chorda die zweiten Myotomfortsätze (18). In Folge der Verlängerung und Ausdehnung des Kiemendarmes nach hinten sind diese Myotomfortsätze um eine halbe Segmentbreite von ihrem Ursprungsorte entfernt worden. Ihr dorsalwärts vorwachsender Ursprungskopf (18) liegt dicht unter dem Ektoderm, zwischen dem an der Lateralseite der vorderen Cardinalvene (15) verlaufenden Nervus lateralis Vagi (14) und dem sich in den Nervus intestinalis fortsetzenden visceralen Vagusganglion, welches in der Mitte von einem winzigen motorischen Bündel durchsetzt wird. Von diesem Hauptstocke zweigt ein vorderer Schenkel ab (13), welcher den vierten Branchialbogen durchwachsen hat und auf der linken Seite des Schnittbildes in ganzer Ausdehnung zu überblicken ist. Er liegt zwischen der fünften und der sechsten Schlundtasche (11), deren Abgang von dem nur in den mittleren Abschnitten durchgängigen Kiemendarme (8) rechterseits dargestellt ist. Unter diesem axialen Mesoderm des vierten Branchialbogens verläuft der primäre sechste Aortenbogen (12), welcher das caudale Ende des Truncus arteriosus bezw. seiner caudalen Aeste bildet und wie in allen anderen Visceralbögen medial vom axialen Mesoderm pulsirt, indem er um den Seitenrand des Kiemendarmes medialwärts umbiegt. Er mündet gemeinsam mit der fünften efferenten Kiemenarterie in die Aortenwurzel. An der Hinterseite des zugespitzten ventralen Endes des vorderen Schenkels des zweiten Myotomfortsatzes tritt der secundäre Aortenbogen (9) an die Aussen- und Hinterseite

desselben. Er steht durch einen über die Mitte des axialen Mesoderms an dessen Vorder- und Hinterseite hinwegziehenden Gefässbügel mit dem primären Gefässbogen in Verbindung (vergl. Taf. LII, Fig. IV/75). So wiederholt also auch der letzte Bogen die Entstehung des Kiemengefässsystemes in genau derselben Weise, wie der erste und die folgenden Branchialbögen. Die kleine Gefässschlinge vascularisirt ein mittelständiges Kiemenknötchen. Der grössere hintere Schenkel des zweiten Myotomfortsatzes befindet sich hinter der sechsten Schlundtasche und wird auf dem folgenden Schnittbilde veranschaulicht werden. Ueber die Ebene des vorliegenden Schnittes ist der platte, zwischen der ventralen Kiemendarmwand und dem Pericardium sich fächerförmig ausbreitende mediale Fortsatz nach vorn vorgewachsen; er besteht aus langgestreckten Zellen und beginnt sich bereits mit dem Gegenüber zum doppelt gefiederten Dorsopharyngeus zu vereinigen (ohne Farbplatte dargestellt). Zwischen diesem Muskelfächer und dem ventralen Ende der sechsten Schlundtasche (22), im Convergenzwinkel zwischen dieser und der letzten siebenten, hat das einschichtige, cylindrische, dotterreiche Epithel der ventralen Darmwand auf der linken Körperseite einen soliden Fortsatz getrieben (26), welcher den telobranchialen Körper bilden wird. Er ist bereits nahe ans Pericardium vorgewachsen, an dessen seitlicher Oberfläche die massiven, im Querschnitte oval begrenzten vierten Myotomfortsätze (5) das Ektoderm vorwölben. Ventral von diesen, in einem in Folge der ventralen Ausdehnung

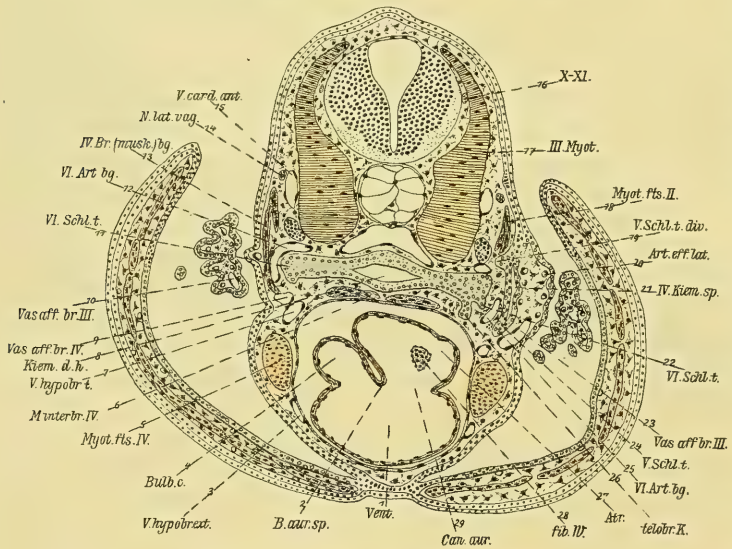

Fig. 433.

der Pericardialhöhle immer grösser werdenden Abstande, verlaufen die äusseren hypobranchialen Venen (3). Der Durchschnitt des Herzens zeigt die drei Hauptabtheilungen desselben in ihren gegenseitigen Lagebeziehungen und lässt den transversalen Verlauf der primitiven Herzschleife noch deutlich erkennen. Der querovale, frontal eingestellte Canalis auricularis (29) liegt dicht neben dem Ostium Bulbi (4); beide sind durch den sogenannten Bulboauricularsporn (2) von einander getrennt, dessen First der Kammerwand (1) zugehört. Mitten in den Vorhofsraum taucht die Kuppe des Atrioventricularwulstes (28), jener Endocardverdickung empor, welche in der Concavität der distalen Knickung des Herzschlauches aufgetreten ist. Auch an der cranialen und caudalen Begrenzung des Bulbusostiums beginnen sich die flachen Zellen des Endocardiums dichter an einander zu drängen, womit der erste Schritt des beengten Wachsthumes gethan wird, welcher alsbald zur Sonderung subepithelialer Bindegewebszellen führt.

150 μ weiter caudal (Textfig. 434) wird im Gebiete der hinteren Hälfte des dritten Myotomes (14) der Uebergang des Kiemendarmes in den Vordarm erreicht. Der noch nicht vollends ausgeweitete Kiemendarm, dessen dorsale und ventrale Wandung namentlich in den vorderen Abschnitten noch sehr dotterreich

ist und bisher ein geringes Flächenwachsthum entfalten konnte, verjüngt sich bei erheblicher dorsoventraler Abplattung in den unter erheblicher Raumbeengung ebenso comprimirten Vordarm. Auf Querschnitten treten die dicht vor der Kiemendarmgrenze vortretenden rudimentären siebenten Schlundtaschen (21), mit deren Entstehung jene Fältelung der seitlichen Schlunddarmwand beendigt wird und sozusagen ausklingt, nicht so deutlich vor, wie an Frontalschnitten. Immerhin ist der Scheitel dieser Ausladung medial von der in ganzer Länge durchschnittenen obliterirten, von einem Ektodermsporne durchsetzten sechsten Schlundtasche (17) gut zu sehen. Es zeigt sich, dass der telobranchiale Körper (Textfig. 433/26) thatsächlich in der Flucht der convergirenden beiden letzten Schlundtaschen entsteht und daher die Bezeichnung postbranchial unzutreffend und irreführend wäre. Auf der rechten Körperseite fehlt dieses Gebilde. Die sechsten Branchialbögen sind nahe ihrem hinteren Rande durchschnitten und zeigen nur mehr die transversale Gefässschlinge der in ihrer Mitte aufgetretenen Kiemenknötchen (10). Von besonderem Interesse ist der auf solchen Schnitten gut zu überblickende hintere Schenkel des zweiten Myotomfortsatzes, welcher in Folge des Unterbleibens einer weiteren und durchgreifenden Schlundtaschenbildung einheitlich erhalten geblieben ist und nunmehr eine respectable Ausdehnung gewonnen hat. Die Wachsthumsbedingungen werden vor allem durch die Anordnung des Pericardiums bestimmt, gegen welches der Muskelfortsatz direct vordringt. Nur ein Theil seiner spindeligen Zellen kann geschlossen in fächerförmiger Ausbreitung denselben Weg betreten, wie die vorhergehenden branchiomeren Mesodermstränge. Dieser Theil schiebt sich platt zwischen Pericard und Entoderm medialwärts vor (Dorsopharyngeus, 9). Ein anderer Theil hält sich an die Innenseite des Ektoderms, bleibt dort oberflächlich (8) und sondert sich wiederum in Anpassung an die nachbarlichen Verhältnisse unter Ausnützung freier ungehinderter Auswege in einen vorderen und einen hinteren Fortsatz, den Dorsobranchialis und Dorsoclavicularis (vergl. auch Taf. LI/LII). Dieser ventrale Schenkel ist bereits bis in die Nachbarschaft der vierten Myotomfortsätze (5) vorgewachsen, an deren Aussenseite sich keilförmig das Derivat des folgenden Dorsalsegmentes vorgeschoben hat (6). Medial von der Reihe der auf dem Pericardium vorgewachsenen Myotomfortsätze geht die im vorliegenden Falle abnorm gestaltete Herzkammer (27) in den Bulbus (1) und Vorhof über; beide Ostien sind in ihrer caudalen Begrenzung erreicht, woselbst die erste Anlage des proximalen Bulbuswulstes B (1) bezw. der Atrioventricularwulst (25) vortreten. Der letztere erstreckt sich einerseits an der linken Seite der Kammer, andererseits an der ventralen Wand des Sinus venosus (7). Auch an der dorsalen Vorhofswand (3) ist ihm gegenüber bereits eine Endocardverdickung, vorläufig noch eine dichtere Anordnung der Epithelzellen, bemerkbar. Linkerseits vom Vorhof (im Bilde rechter-

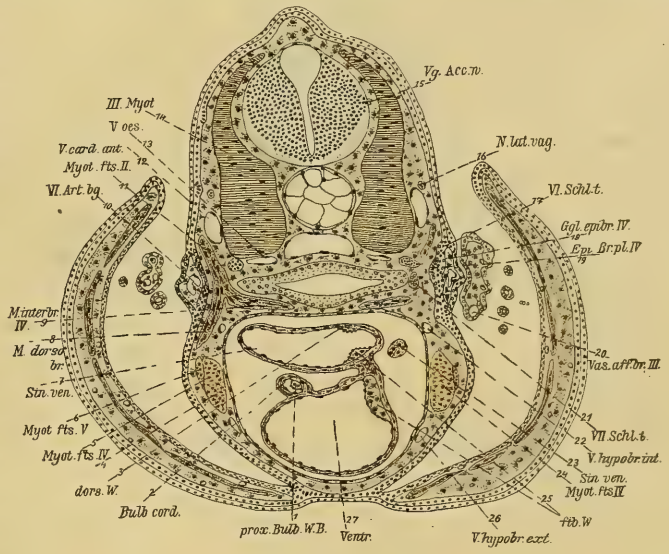

Fig. 434.

seits) ragt die Kuppe des Sinus venosus (7) empor, nach rechts ist die Grenze des Vorhofes gegen den Sinus weniger deutlich absteckbar. — Ventral ist das Ende der Insertion des Kiemendeckels erreicht, welche sich bis in den Schnitt 432 verfolgen lässt, mithin ebenfalls ganz erheblich caudalwärts sich verlängert hat. Gegenüber dem dorsalen Rande des Kiemendeckels, in mittlerer Chordahöhe, verläuft der Nervus lateralis Vagi (16) in longitudinaler Richtung, während das Ende des visceralen Vagusganglions medial vom zweiten Myotomfortsatze gegen den Seitenrand des Vordarmes zustrebt, woselbst es sich in den Nervus intestinalis fortsetzt. Medial von diesem Ganglion ist auf der rechten Seite des Schnittbildes eine Vene durchschnitten, die caudalwärts in die vordere Cardinalvene einmündet. Bis in die Höhe dieses Schnittes lässt sich die absteigende Vagoaccessoriuswurzel (15) verfolgen, welche genau in halber Höhe des Rautenhirnes verläuft und sich daselbst an der dorsalen Grenze des Randschleiers einsenkt.

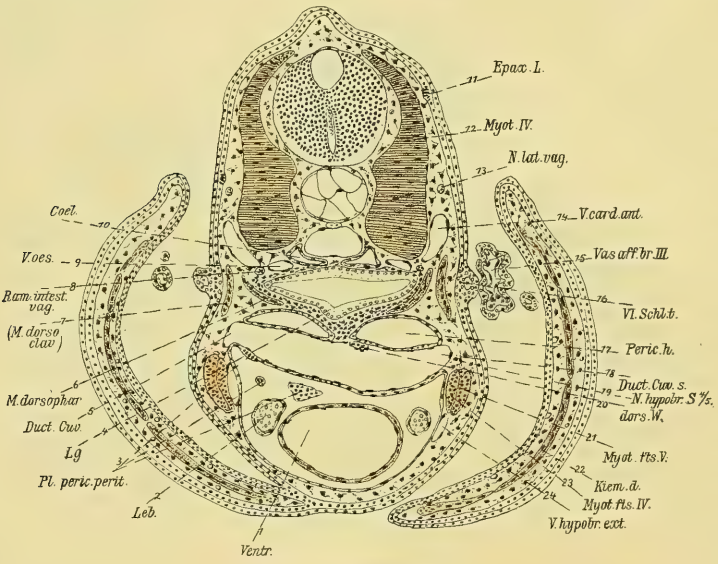

Fig. 435.

Der Schnitt 435 (80 μ) eröffnet bereits das vordere Ende des dorsalen Cölomabschnittes (10), dessen dünne, aus ganz abgeplatteten Epithelzellen bestehende Wand der Aorta dicht anliegt. Lateral von den Cölomgrenzen verlaufen kurze Venae oesophageae (9), welche im nächsten Schnitte dorsal vom Nervus intestinalis Vagi (8) in die Cardinalis anterior einmünden. Letztere ist bereits unter die ventrale Myotomkante gerückt. Der frontal eingestellte, dorsoventral abgeplattete Vordarm (14) bildet ventral und rechts unmittelbar neben der Medianebene die Lungenbucht (4), deren craniale Wand angeschnitten ist. Rings um den Vordarm vermehren sich die freien Mesodermzellen, welche vorwiegend paraxialer Herkunft sind. In dichter Anordnung bilden diese spindeligen Zellen einen Mantel um die Darmwand und werden vorwiegend zu glatten Muskelzellen. Unter diesem Mantel haben sich von beiden Seiten her die inneren medialen, abgeplatteten Fortsätze des zweiten Myotomderivates vorgeschoben (6), die nun an ihrem hinteren Ende erreicht sind. Unter dem Ektoderm verlängern sich auch die nach hinten vorwachsenden äusseren platten Fortsätze (7), welche dann wichtige Beziehungen zum Schultergürtel eingehen, indem sie den Musculus dorsoclavicularis, den Grundstock eines Trapezius bilden werden. An der cranialen Begrenzung der Lungenbucht schlägt sich das Pericardium vom Darme auf die Sinuswand über, welche sich wie eine quergestellte Schwelle am Herzboden cranialwärts vorwölbt und die Fortsetzung der Ductus Cuvieri bildet (5, 18). Dicht am dorsalen Umschlage zieht sich auf der linken Körperseite eine noch unansehnliche Endocardverdickung herab (dorsaler Wulst der Sinuswand, 20), die sich in den nächsten Schnitten verliert. In die Ductus Cuvieri, deren Splanchnopleuraumschlag die Mesocardia lateralia bildet, münden von der Ventralseite her

die äusseren hypobranchialen Venen (24) ein, welche ihnen unter den Myotomfortsätzen (dem Musculus hyoabdominalis) zustreben. Die schräge, medial- und caudalwärts abdachende Grenze zwischen den Derivaten der fünften und vierten Dorsalsegmente (21, 23) ist noch vom Schnitte erreicht. Medial vom ventralen Somatopleuraumschlage herrscht in der Splanchnopleura angestautes Wachsthum, welches zu einer dichteren Stellung der cubischen Epithelzellen führt. Zugleich sind die Firsten jener beiden auf ähnliche Weise entstandenen Splanchnopleuraverdickungen getroffen (Plicae pericardiacoperitoneales, 3), welche sich an der Grenze zwischen dem Sinus venosus und der Leberoberfläche erheben. Zu beiden Seiten des im Querschnitte ovalen, eine abnorme Gestalt aufweisenden Ventrikels (1) ragen am Herzboden die Theilwölbungen der Leber (2) vor. — Auch das Rautenhirn bietet insofern eine Abnormität dar, als in der Mitte eine Vereinigung der Seitenwände erfolgt ist, von welcher eine aus ungeordneten Zellen bestehende Platte ventralwärts vorragt. Auch im Bereiche des Mittelhirnes besteht ein ähnlicher, wahrscheinlich in etwas überschüssigem Wachsthume erworbener Zustand, welcher in den Abbildungen nicht berücksichtigt wurde.

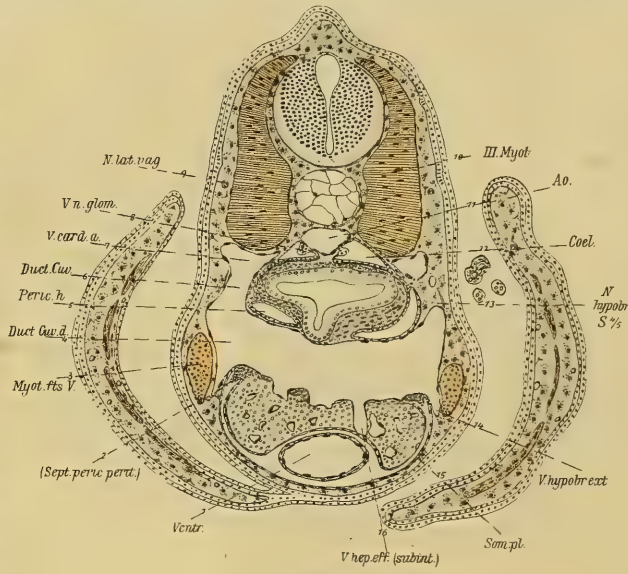

Fig. 436.

Die Mitte der Lungenbucht wird von einem durch die hintere Hälfte des dritten Myotomes geführten Schnitt eröffnet (Textfig. 436, 60 μ). Ihr linker Rand tangirt die Medianebene. Ihre Kuppe wird nur durch wenige spindelförmige, etwas abgeplattete Zellen von der Sinuswand getrennt. Zu beiden Seiten schiebt sich ein dichter Mantel spindeliger Zellen vor, welcher den Darm auch dorsal einschliesst. Zu beiden Seiten des Darmes sind die Lamellen der in Differenzirung begriffenen Seitenplatten noch nicht auseinandergewichen, so dass die schon frühzeitig neben der Aorta (11) aufgetretenen Cölomabschnitte (12) mit den seitlichen, caudalen Hörnern der Pericardialhöhle (5) in dieser Region noch nicht communiciren. In die ersteren ragen die vordersten Abschnitte der von verästelten freien Mesodermzellen durchsetzten Falten des Vornierenglomerulus (7) vor. Der Sinus venosus ist in seiner grössten Ausdehnung eröffnet. Von beiden Seiten münden weit die Ductus Cuvieri (6) ein, welche durch den Zusammenfluss der Venae cardinales anteriores und der aus dem Vornierennetz tretenden Cardinales posteriores entstehen. Die Einmündung der hypaxialen und der äusseren hypobranchialen Venen (14) erfolgt in derselben Transversalebene. Der Ductus Cuvieri ist nur in seiner ventralen Hälfte vom fünften Myotomfortsatze (3) überdeckt. Ventral münden mehrere Venae efferentes aus der Leber in den Sinus ein. An der Grenze der Leber gegen den Sinus venosus treten zu beiden Seiten die kammförmigen, von dicht gestellten, spindeligen und verästelten freien Mesodermzellen gestützten Plicae pericardiacoperitoneales (2) vor. In einer flachen Nische der Leberoberfläche ist der Kammerkegel (1) eingebettet. Unter dem linken Kammerrande tritt eine grössere Vena

hepatica efferens (16) in den Sinus ein, welche wir in den folgenden Schnitten an der linken Seite der Gallenblase weiter verfolgen werden. Es ist ein Rest der in früheren Stadien viel mächtigeren Vena subintestinalis, neben welcher die Leberdivertikel hervorgesprosst sind (vergl. Taf. LXIV/LXV, Fig. 16). In der Regel wird die Vene dann später von den zum Theil anastomosirenden Leberschläuchen überwachsen. Im vorliegenden Falle blieb dies jedoch aus, so dass die Vene dicht unter der Splanchnopleura verläuft und dadurch eine Lappung der Leber entsteht, welche die den Raum beanspruchende Herzkammer ausgenützt hat. In dem mittleren Abschnitte der über der Leber gelegenen Verlaufsstrecke der Vene löst sich dieselbe in ein nur die nachbarlichen Leberschläuche umspinnendes Netzwerk auf, so dass der proximale Abschnitt zu einer Vena hepatica efferens, der distale zu einer zuführenden Lebervene wurde.

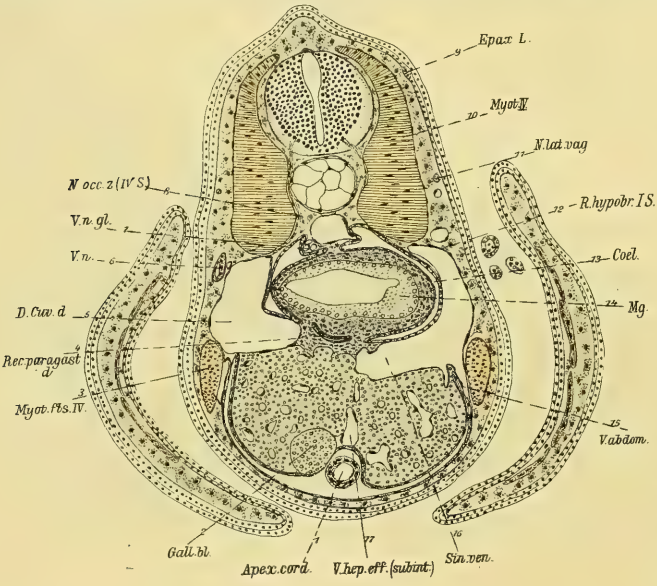

Fig. 437.

Ein 45 μ weiter distal geführter Schnitt ist dadurch interessant, dass er zugleich das vordere Ende des Vornierenglomerulus (7), den Recessus paragastricus dexter (4), ferner die Spitze des Kammerkegels (1) und den Fundus der Gallenblase trifft (1) (vergl. Taf. LII, Fig. III/67, 5). Das Cölom (13) umgiebt nun auch die Seitenwand des Darmes, dessen linksseitige Ausladung bereits die Magenanlage (14) kennzeichnet. Ringsum ist der Magen von einem Mantel dichtgefügter spindeliger und langgestreckter Zellen umgeben, die zum grossen Theile der Splanchnopleura entstammen, welche sich bereits als Bindegewebsepithel differenzirt hat. Dorsal ragen ins Cölom die Glomerulusfalten (1) vor, in welche die vordersten Aortenzweige eintreten. An der Innenseite des vierten Myotomes ziehen die motorischen Wurzeln dieses Segmentes (8) herab (Occipitalnerv *z* nach Semon, *y* nach K. Fürbringer), welche dann dicht unter der Somatopleura nach aussen treten (combinirt eingezeichnet). Zu beiden Seiten liegen unter der Somatopleura die Wurzeln der Ductus Cuvieri (5). Der Umschlag der Splanchnopleura von der Magenwand auf den Sinus venosus entfernt sich nun immer mehr von der Medianebene. Es handelt sich hierbei um die Ausläufer der beiden, in früheren Stadien das Mesocardium posterius bildenden Faltenblätter. Zwischen diesen Umschlagsrändern hat sich nun von der caudalen Seite her der Recessus paragastricus dexter (4) vorgeschoben, dessen enger Spaltraum von niedrigem Epithel begrenzt wird. In räumlicher Anpassung an die Lungenknospe weist das Ende des Recessus eine muldenförmige Eindellung auf, welche auch an dem auf Taf. LII, Fig. 8 von der Dorsalseite aus dargestellten Modelle zu sehen ist (Impressio pulmonalis, *I. p*, 15). Ventral benachbart liegt die bauchfellfreie Leberfläche, zu beiden Seiten grenzt die Leber an die divergirenden Sinushörner (16). Seitlich münden von der Ventralseite her in den Sinus venosus die Abdominalvenen (15) ein, welche am ventralen Rande der Reihe der Myotomfortsätze entstehen. — Die Leber lässt deutlich die Lappung er-

kennen, welche durch die dicht unter der Splanchnopleura verlaufende, relativ und absolut enger gewordene Subintestinalvene (17) bedingt wurde. In das Leberparenchym eingebettet, vom gemeinsamen Splanchnopleuraüberzug bedeckt, liegt unmittelbar links von dem Rest der Subintestinalvene (17) die Kuppe — der Apex — der Gallenblase (2). Ihr schräg gegenüber, direct über dem Subintestinalvenenrest, contrahirt sich die Herzspitze (1).

Der Schnitt 438 ist 30 μ caudal von der Herzspitze, noch durch das vierte Myotom (8) gelegt und trifft ventrolateral die vorderen Ränder der sechsten Myotomfortsätze (4), welche sich an der Aussenseite der vorhergehenden (3) keilförmig vorschieben. Die Leber ist in ihrem grössten transversalen Durchmesser durchschnitten, weist median eine tiefe Einfurchung auf, welche rechterseits von der, von hohem dotterreichen Epithel gebildeten Gallenblase (2) begrenzt wird. Im Grunde der Einsenkung hat sich die Subintestinalvene (1) in ein die Leberschläuche umspinnendes Gefässnetz aufgelöst, ist also in den Pfortaderkreislauf eingeschaltet. Dorsal vom Leberparenchym liegt der Recessus paragastricus dexter (5), dessen Epithel, soweit es der Leber zugekehrt ist, aus flachen Zellen besteht. An den Rändern geht das abgeplattete Epithel in das cubische Epithel der dorsalen Wand des Recessus über. Auch von der linken Seite springt der Umschlag der Splanchnopleura tief ein (13); eine noch solide, ganz unansehnliche, auch cranialwärts ein wenig vortretende Ausladung repräsentirt den Recessus paragastricus sinister. Das dorsale Cölom ist im Schnitte vom ventralen noch durch das Mesocardium laterale getrennt, welches den Ductus Cuvieri medianwärts leitet. Zwischen dem Recessus paragastricus dexter und dem Umschlage erstreckt sich eine zipfelige Ausladung des Sinus venosus, in welche die Anlage der unteren Hohlvene einmündet (vom Verweisstrich 5 halbirt). Dieser Rest des früher viel ausgedehnteren Zusammenhanges zwischen der Leber und Darmwand wird das sogenannte Hohlvenengekröse der Leber bilden und ist durch das Vorwachsen des Recessus paragastricus dexter solcher Art gestaltet bezw. eingeschränkt worden (vergl. Textfig. 439). Die Magenwand (18) ist in ihrer linksseitigen Ausladung schräg durchschnitten und besteht aus einem hohen Cylinderepithel, dessen Zellen noch reich mit Dotterkörnchen erfüllt sind und die Kerne ganz an der basalen Seite zeigen. Auf der Oberfläche des Ductus Cuvieri schieben sich die vordersten Schleifen der Vorniere (6) empor. Unter dem frei vorragenden Kiemendeckel, dessen Musculatur sich dicht an der inneren epithelialen, ektodermalen Begrenzung vorschiebt, ragen noch Spitzen der mittleren Kiemenfransen des dritten Branchialbogens vor.

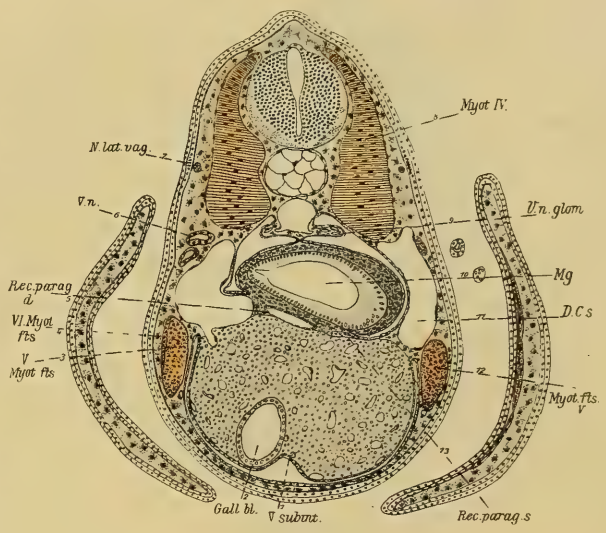

Fig. 438.

In der nahe dem fünften Myocomma gelegenen Ebene des Schnittes 439 (180 μ) wird das in beengtem und durch die Blutversorgung gefördertem Wachsthume vielfach gewundene Canalsystem der Vorniere, welches in dem auf Taf. LI, Fig. 8 abgebildeten Modell genau reconstruirt ist, dicht hinter dem

cranialen Nephrostom durchschnitten. Die Zellen des T-förmigen Vornierenschlauches haben ihren Dotterinhalt schon gänzlich aufgebraucht und sind schon seit einiger Zeit secretorisch thätig. Die beiden Vornierenglomeruli, deren Gefässschlingen in mehreren Etagen angeordnet und in lockeres Bindegewebe eingebettet sind, ragen ventrolateralwärts ins weite Cölom vor, welches in diesen Abschnitten und im Bereiche des Herzens zuerst aufgetreten ist. Die überaus dünne Splanchnopleura schlägt sich an der seitlichen Aortenwand vom Vornierenglomerulus auf die Somatopleura über, welche durch den Vornierenwulst nach innen vorgetrieben wird. Der Hauptstamm der hinteren Cardinalvene (11) verläuft am ventralen Rande des Vornierenwulstes. An sie schliesst dicht der sechste Myotomfortsatz an, welcher erheblich abgeplattet ist und an seinem ventralen Rande eine appositionell thätige Proliferationszone besitzt. Ein enger Cölomspalt trennt die Somatopleura von der Splanchnopleura, welche dorsal am Ansatze des medianen Gekröses in sie übergeht. Die nach links gewendete Vorwölbung des geräumigen Magens wird durch eine tiefe Einsenkung der Splanchnopleura (13), welche bis an den Recessus paragastricus dexter (4) reicht und mit dessen linkem Rande das Omentum minus (15) bildet, von der Leber getrennt (vergl. Taf. LII, Fig. 4), an deren Ventralseite eine markante Furche (vergl. auch Taf. LII, Fig. V/4) die Gallenblase nach links hin begrenzt. Von der rechten Leberoberfläche schlägt sich das Bauchfell im Bereiche einer leichten Längsfurche auf den Magen über (vergl. Taf. LII, Fig. 5, links vom Verweisstrich *Gall.bl.*); unmittelbar unter dieser Stelle grenzt der rechte Rand des Recessus paragastricus dexter (4) an die oberflächliche Splanchnopleura und bildet mit ihr eine schmale Duplicatur, welche nach der ventral von ihr in der Lebersubstanz eingebetteten Anlage der hinteren Hohlvene (5) als Lig. hepatocavoentericum oder Hohlvenengekröse (6), Nebengekröse der Leber (Hochstetter) bezeichnet wird (vergl. Taf. LII, Fig. VIII/19). Die ein vielverzweigtes Canalsystem mit Anastomosen bildenden Leberschläuche sind von einem Pfortadernetz durchzogen, in welches von der Ventralseite her die Subintestinalvene (17) in der Nachbarschaft der Gallenblase, von der Dorsalseite her die Vena portae (1) das Blut ergiessen. Die Leberzellen sind noch reich mit Dotter versehen, welcher in den peripheren, rascher wachsenden und sich verzweigenden Abschnitten zuerst verbraucht wird. Die Zellen der grossen Gallengänge und der Gallenblase sind noch dicht mit Dotter beladen. Die Gallenblase verengt sich rasch — in einer Weise, welche an das Verhalten des Orificum urethrale internum des Menschen erinnert — in den Ductus cysticus (2), welcher in einem nach links convexen Bogen mit dem Ductus hepaticus (3) sich vereinigt (vergl. Taf. LXVIII, Fig. 13, 14, sowie Taf. LI, Fig. 9, 10, nach einer anderen Serie reconstruirt). Im Groben sind die ursprünglichen Lagebeziehungen,

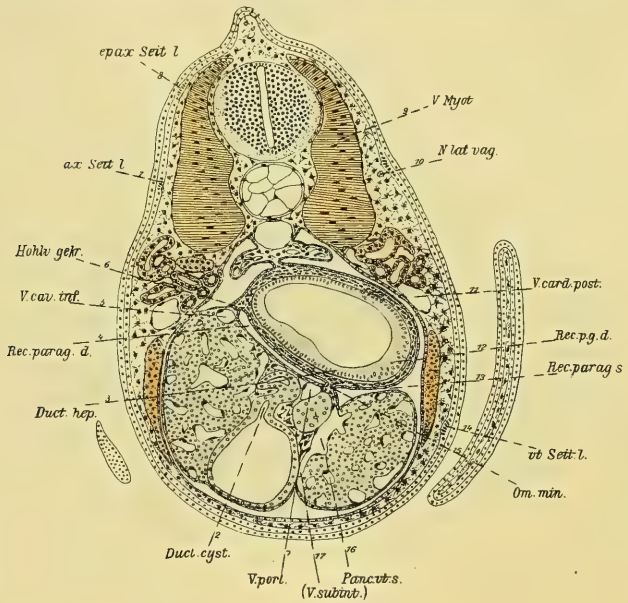

Fig. 439.

welche beim ersten Auftreten der Gallenblase zum Leberstiele bestanden, noch erhalten geblieben. Linkerseits von den Gallenwegen ist das Pancreas ventrale sinistrum (16) cranialwärts unter beengten Verhältnissen vorgewachsen (vergl. Taf. LXVIII, Fig. 13). Der Kiemendeckel hat sich bis in die Höhe der Gallenblasenmündung verbreitert, er verdeckt den Beginn der ventrolateralen Seitenlinie (11), welche sich von da ab caudalwärts erstreckt und wahrscheinlich aus dem retrobranchialen, in früheren Stadien erheblich verdickten, d. h. zu gesteigertem Wachsthum befähigten Felde entstanden ist — in ganz ähnlicher Weise wie der dorsale, in der Wachsthumsbefähigung nur graduell verschiedene Abschnitt dieses Feldes retrovestibular die mächtige axiale Seitenlinie (7) geschaffen hat, von welcher dorsalwärts in caudaler und mit geringerer Wachsthumsintensität auch in oraler Richtung die epaxonische bezw. die occipitale Seitenlinie abgezweigt ist.

Der Schnitt 440 (70 μ) ist durch den vorderen Theil des fünften Segmentpaares, durch die Austrittstelle der Arteria coeliacomesenterica (9) am Glomerulusrande gelegt. Eine Splanchnopleuraduplicatur umscheidet die Arterie bei ihrem Uebertritt auf die vom Vornierenwulste der seitlichen Leibeswand erzeugte Vorwölbung. Unter der Vena cardinalis posterior besteht auch in den früheren Schnitten eine Verbindung zwischen der Somato- und Splanchnopleura, welche in diesem Bereiche noch nicht vollkommen gesondert worden sind. Möglicherweise bewirkt die Auskrümmung des Magens eine innigere Anlagerung der gegenüberliegenden Leberoberfläche an die seitliche Leibeswand, welche erst allmählich durch das Vordrängen des Cölomspaltes bezw. des Umschlages gelöst wird. Im Uebrigen ragen die Eingeweide vollkommen frei ins enge Cölom vor. Die Leber bildet zu beiden Seiten caudalwärts Vorwölbungen, von denen die rechte die grössere ist. Sie ist zugleich mit der Gallenblase (3) durch den ventralen Ausläufer des

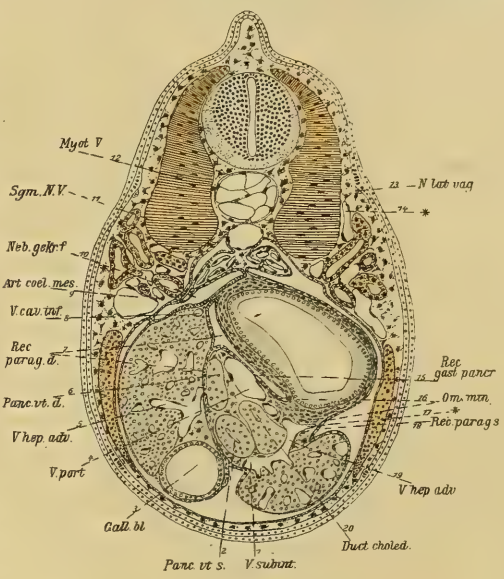

Fig. 440.

Recessus paragastricus dexter (7) vom Pancreas getrennt. Dieser Abschnitt des Splanchnopleuradissepimentes ist noch geschlossen und wird sich alsbald unter vollkommener Freilösung der Leber in zwei Lamellen spalten. Der mittlere Abschnitt des Recessus paragastricus dexter, welchem im engeren Sinne diese Bezeichnung zukommt, schiebt sich zwischen Magen einerseits, der Leber andererseits vor. Von ihm zweigt ventralwärts und nach links hin zwischen dem Magen und dem rechten ventralen Pancreas bezw. der Vena portae eine Splanchnopleurabucht ab, der Recessus gastropancreaticus (15, vergl. Taf. LII, Fig. VIII/2). Der vorliegende Schnitt weist den proximalsten Abschnitt des durch eine ringförmige Abschnürung und rasches Längenwachsthum entstandenen Ductus choledochus (20) in seinen nachbarlichen Beziehungen zu den grossen, in die Leber eintretenden Venenstämmen auf. Ventral und links verästelt sich die Subintestinalvene (1), das primäre Vas afferens der Leber. Sie steht am Leberstiele mit der Vena portae (4) in Communication, welch' letztere unter der dünnen äusseren Wand des Recessus paragastricus dexter verläuft. Die Vena portae versorgt vorwiegend den rechten, die Subintestinalis den — in der Abbildung in seinem breiten Stiel getroffenen — linken Leberlappen. Zwischen dem Ductus choledochus und der Gallenblase, mit ersterem in gemeinschaft-

lichem Peritonealüberzug münden die beiden ventralen Pancreasknospen (2) ein, von denen die zungenförmig nach rechts und hinten vorwachsende rechte Knospe (vergl. Taf. LXVIII, Fig. 13) auch noch seitlich von der Vena portae isolirt angeschnitten ist. — Der folgende Schnitt 441 (45 μ), welcher die ventrale Wurzel und das winzige inconstante Ganglion des fünften Segmentes (Occipitalsegment z nach K. Fürbringer) trifft, zeigt das nach rechts und dorsal, dicht auf der Oberfläche des Entodermmassivs vorwachsende rechte ventrale Pancreas (6). Die Einmündung der ventralen Pancreasknospen (2) liegt dicht neben jener des Ductus choledochus (19), welcher in Folge der Auskrümmung des Magens (15) etwas nach links hin verschoben erscheint. Zwischen diesem ehemaligen Leberstiel und dem Magen liegt der Grund jener queren Einfaltung des Entoderms, welche an Medianschnitten (vergl. Taf. LXI und LIX/LX) durch alle Stadien bis zur primitiven Grenzfalte zurückverfolgt werden kann. Diese Furche, in deren Grund sich auch schon frühzeitig der Recessus paragastricus dexter eingesenkt hat, bildet zugleich den ventralen Abschnitt einer ringförmigen den Magen distal begrenzenden Abschnürungsfurche. Gegenüber der Einmündung der grossen Darmdrüsen ist auch bereits das Entodermmassiv (5) angeschnitten, welches auch vom rechten Pancreas (6) einen rinnenförmigen Abdruck erhält. Zwischen dem Ductus choledochus (19) und dem rechten ventralen Pancreas (6) ist auch die Vena portae schräg durchschnitten, welche bereits ein grösseres Caliber aufweist, als die Vena subintestinalis (1), derselben im Mitteldarmgebiet bereits einen guten Theil des Dottervenenblutes vorweggenommen hat. Der linke Leberlappen (21) ist an seinem leicht welligen Rande gekappt. Mit dem grösseren rechten Leberlappen wird auch noch der Fundus der Gallenblase (3) vom Schnitt erreicht. Die Cölomwand dehnt sich gewissermaassen unterminirend zwischen Leber und Entodermmassiv (5) aus, wobei der Recessus paragastricus in seine beiden Faltenblätter sich sondert. Der mittlere cranialwärts vorgewachsene und älteste Theil des Recessus paragastricus dexter (7) weist im Bereiche der Concavität der Magenkrümmung (15) ein hierdurch begünstigtes, klaffendes Lumen auf. In ganzer Ausdehnung ist das Hohlvenengekröse der Leber (8) durch dichte Kernstellung der niedrigen Epithelzellen ausgezeichnet. Der Schnitt zeigt sowohl die Ueberleitung der Arteria coeliacomesenterica an die seitliche Leibeswand, wie jene seitliche zwischen Leber und Körperwand bestehende Verbindung, welche die Arterie 45 μ weiter caudal zum Uebertritt auf den Darm benützt (Schnittbild 442/5). Die Arterie tritt hier in die Furche zwischen dem Endodermmassiv (der Gastroduodenalschlinge, 1) und der Leber ein und gelangt auf der Oberfläche des ersteren an die laterale Seite des rechten ventralen Pancreas (3). Unmittelbar hinter dieser Stelle liegt der Eingang in den Recessus paragastricus dexter (4), in dessen craniale Begrenzung, die Plica paragastrica ein Leberlappen, nämlich der Lobus venae cavae (7) ohne Hinderniss vorgewachsen ist.

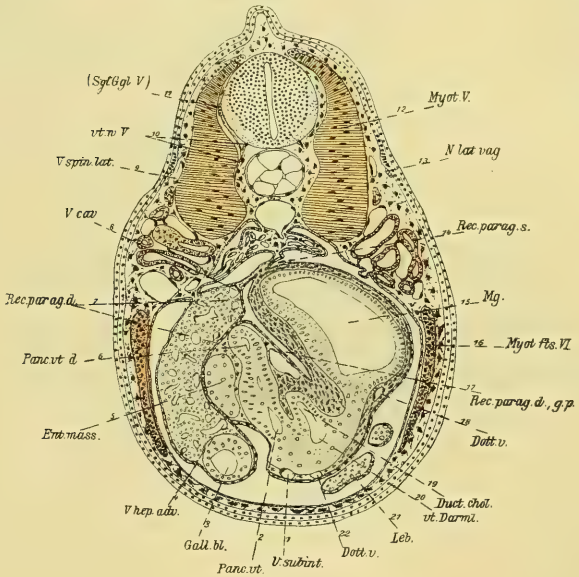

Fig. 441.

Die Anlage der hinteren Hohlvene (8), welche noch keine Beziehungen zum Cardinalvenensystem gewonnen hat und vorläufig noch eine Vena hepatica efferens ist (vergl. Taf. LII, Fig. VIII/18), erfolgt am dorsalen Rande des Leberlappens. Dorsal von dieser Stelle ist noch eine schmale Zone des durch die Unterschiebung des Recessus paragastricus dexter entstandenen Hohlvenengekröses, der Plica paragastrica in der ursprünglichen Anordnung erhalten geblieben. Der dorsale Rand des Recessus (9) biegt in scharfem Winkel auf die Magenwand über. Der vom Recessus paragastricus ausgehende Recessus gastropancreaticus (14) sondert den Magen von der Vena portae sowie dem rechten ventralen Pancreas und reicht bis an die Einmündung des Ductus choledochus (17) vor. Vom Recessus paragastricus sinister, welcher über der mächtigen Ausladung der Magenkrümmung nicht von Bestand sein kann, ist noch das dorsale, in fortlaufender Auffaltung bezw. Einfaltung entstandene Endstück erhalten geblieben (1, 2). Es ragt auf die rechte Körperseite vor und reicht an den spitzwinklig begrenzten Grund des Recessus paragastricus dexter (9) heran. Infolgedessen erscheint an dieser Stelle auf eine Strecke von 350 μ der dorsale Ansatz des Mesenterium dorsale am Darm nach rechts hin verschoben und das Mesenterium selbst zickzackförmig eingeknickt. Der Glomerulus ist in seinem mittleren Drittel (vergl. Taf. LII, Fig. 8—10) durchschnitten und haftet breit an der ventrolateralen Wand der Aorta, welche an jeden Glomerulus etwa 5—7 Zweige abgiebt. Der Vornierenwulst ragt in seinem mittleren Abschnitte dicht an der Aussenseite der Segmente im Bereich des T-Stückes am weitesten dorsalwärts vor — nahe an die Seitenvene — und tritt medialwärts auch gegen das Cölom erheblich und ungehindert vor.

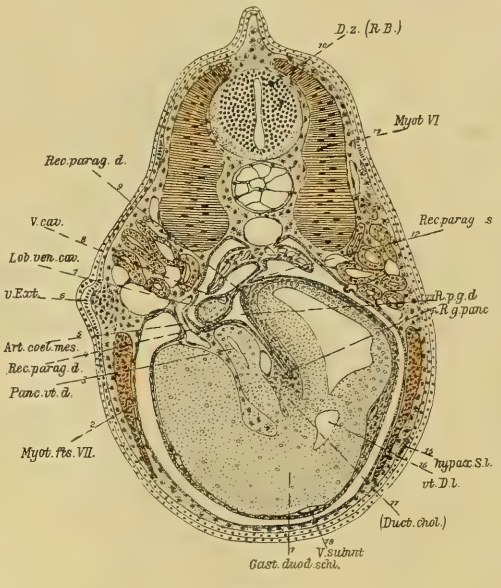

Fig. 442.

Ein 100 μ caudal durch die vordere Hälfte des sechsten Myotompaares gelegter Schnitt (Textfig. 443) erreicht die enge Einmündung des Magens (19) in die caudal und ventral vom Entodermmassiv begrenzte Darmhöhle (22, vergl. auch Taf. LXI, Fig. 8). Beim Vergleiche mit der Textfig. 378 vom Stadium 44 zeigt sich, wie die Gastroduodenalkrümmung zugenommen hat. In der Concavität dieser Schleife ist die rechte ventrale Pancreasknospe (3) umhüllt von lockerem Bindegewebe, caudalwärts vorgewachsen. Auch das linke ventrale Faltenblatt des Recessus paragastricus dexter hat diese Wachsthumsgelegenheit vollends ausgenützt und ragt ventralwärts als Recessus gastropancreaticus 68) bis an den Grund der Gastroduodenalschlinge, dorsalwärts bis an den dorsalen Magenrand vor (7). Der Eingang in den Recessus paragastricus dexter, dessen Boden vom Splanchnopleuraüberzug des Entodermmassivs gebildet wird, ist verhältnissmässig eng geworden, weil der Hohlvenenlappen der Leber (8) die Plica paragastrica gewissermaassen aufgetrieben hat. 30 μ weiter caudal endigt dieser Leberfortsatz — ebenso wie die an seiner dorsalen Kante entstehende Vena cava inferior (vergl. auch Taf. LII, Fig. 7 und 8). Immerhin tritt in Folge dieser Reduction die ursprüngliche Anordnung der Plica paragastrica deutlich hervor. Dicht neben dem ventralen Rande des Recessus verläuft, eng ans Pancreas angeschmiegt, die Vena portae (2). Die hintere Cardinalvene bildet

das die Vornierenwindungen umspinnende Geflecht, dessen Hauptbahn an der ventralen Begrenzung derselben, dicht über den abgeplatteten und ventral rege proliferirenden und sich verbreiternden Myotomfortsätzen verläuft. Zu beiden Seiten weist das Schnittbild die aus dem Vornierenglomerulus austretende Glomerulusvene (10) auf, welche von der Splanchnopleura bedeckt, quer durch die Leibeshöhle an den Vornierenwulst zieht und in das Geflecht der Cardinalvene einmündet. Meist sind auf beiden Seiten etwa in der Mitte des Vornierenglomerulus zwei, gelegentlich ist aber nur eine solche Vene vorhanden. Die rechte vordere Glomerulusvene verläuft nicht im selben Splanchnopleurarohr, wie die Arteria coeliacomesenterica. Die beiden Gefässe haben sich getrennt. Gelegentlich entsendet die Glomerulusvene einen bis hart an den Uebertritt der Arterie nach vorn reichenden kleinen Zweig. Auch kommt es vor, dass die Brücke, welche die Glomerulusvene überleitet, dorsal verbreitert und von lockerem Bindewebe derart erfüllt ist, dass über ihr keine Communication des Cöloms besteht. Mit der Glomerulusvene erreicht der Schnitt auch eine kurze Glomerulusarterie (11), welche sich alsbald in das engmaschige Geflecht auflöst. Die Glomerulusarterien sind durchaus nicht segmental angeordnet. Im Gebiete des Rückenmarkes, welches etwas hinter dem Schnitte 439 beginnt und einen sagittalen, von nahezu planparallelen Wänden durchzogenen Hohlraum aufweist, fallen die ROHON-BEARD'schen Riesenzellen (13) der dorsolateralen Wand auf, welche anscheinend die Derivate der in den Textfigg. 107, 108 dargestellten Zellen sind. Der Schnitt trifft ferner das vordere Ende der linken vorderen Extremitätenknospe, deren Verhalten an mittleren Durchschnitten deutlicher zu überblicken ist.

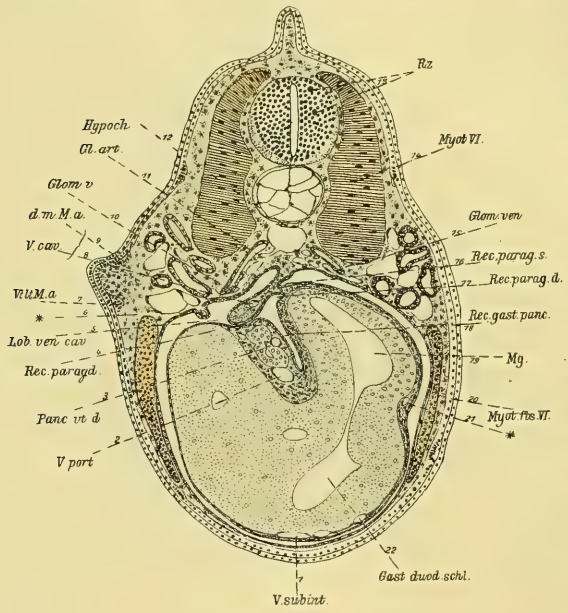

Fig. 443.

Das Schnittbild 444 ist aus drei Schnitten combinirt, um das Verhalten der beiden Wurzeln des sechsten segmentalen (occipitospinalen Nerven *a*) zu zeigen. Die Ganglien (11) sind ebenso wie die Dorsalsegmente schräg zur Axe eingestellt, mit welcher sie nach hinten offene stumpfe Winkel bilden. Die Myotome konnten bei schrägem Auswachsen einen viel grösseren Querschnitt gewinnen als bei transversaler Einstellung. Die Ganglien liegen in der Mitte der Myotome, an welche die motorischen Wurzeln (10) ab- und aufsteigende Zweige abgeben. Der gemischte Hauptnerv des sechsten Segmentes tritt an der Ventralseite des Myotomes nach aussen, wird hierbei von den Vornierenwindungen umwachsen und theilt sich dann in einen medialen Zweig, welcher der dorsalen Kante des ventralen Myotomfortsatzes zustrebt, und einen in die Extremitätenknospe eintretenden lateralen Zweig (6), welcher an der Bildung des Plexus omopterygialis theilnimmt. Die Vorniere ist 140 μ cranial von dem caudalen Trichter durchschnitten und weist nur wenige Windungen auf, an deren Ventralseite in asymmetrischer Anordnung der primäre Harnleiter (7) hindurchzieht. Der Glomerulus ragt auf der einen Seite wieder frei ins Cölom vor. Von seiner Ventralseite biegt die Wurzel des Mesenteriums nach links hin aus, weil der Recessus paragastricus sinister sich

geradezu in den Faltenraum der nach hinten auslaufenden Plica paragastrica (9) eingeschoben hat, welche den Eingang in den Recessus paragastricus dexter (8) dorsal begrenzt. Es schiebt sich somit der Recessus paragastricus sinister (14) dorsal über den Recessus paragastricus dexter vor (15, vergl. auch Medianschnitt Taf. LXI, Fig. 8), und die einander zugewendeten und dicht anliegenden Faltenblätter bilden nach links vom Ende der Plica paragastrica (9) der Nebengekrösfalte, das dorsale Magengekröse. Um die sich am Recessus paragastricus dexter darbietenden Verhältnisse zu analysiren, empfiehlt es sich, die Abbildung eines correspondirenden Schnittes vom Stadium 44 zu vergleichen (Textfig. 380). Damals hat der Recessus paragastricus dexter eine spitzwinklig begrenzte enge Falte gebildet, welche sich auf dem nur wenig geneigten, leicht abgeschrägten rechten Abhang des Magens vorgeschoben hat. Die Gastroduodenalschlinge war erst in Entstehung begriffen. An der Knickungsfurche verlief die Vena portae. — In der vierten Woche des Freilebens ist jedoch das Pancreas dorsale dicht neben der Vena portae cranialwärts vorgewachsen, während ihm das Pancreas ventrale dextrum bis zur Berührung entgegenkam. Zugleich hat sich die Gastroduodenalkrümmung vertieft, wodurch auch das dem Magen anliegende Blatt des Recessus etwas steiler, fast sagittal eingestellt wurde. Die beiden Pancreasknospen haben nun die Splanchnopleura vom Entodermmassiv (Gastroduodenalschleife) abgehoben und am Eingang in den Recessus paragastricus dexter vorgewölbt. Würden die Pancreasknospen die sich ihnen bietende Wachsthumsgelegenheit nicht ausgenützt haben, so würde durch die Auskrümmung des Magens der Recessus paragastricus dexter in Folge der Abhebung seines inneren Faltenblattes

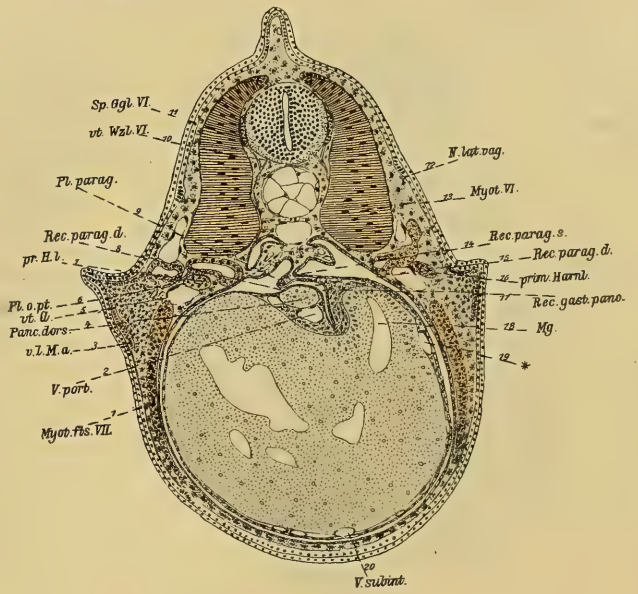

Fig. 444.

weit geöffnet worden sein, denn sein Grund lag ursprünglich am dorsalen Magenrande; nunmehr liegt aber der Grund der Bucht in der Tiefe der Gastroduodenalkrümmung, dort, wo die Vena portae (2) verläuft. Dass speciell dieser Abschnitt zu einem engen Faltenraum wird, welcher gewissermaassen eine Abzweigung des Recessus paragastricus bildet, ist also das Werk der Pancreasknospen, welche die Splanchnopleura weit vom Entodermmassiv und zum Theil auch von der Pfortader abgehoben haben. Sie haben sich als einheitlicher Wulst in den weit eröffneten Faltenraum des primären Recessus paragastricus vorgeschoben und diesen daher wesentlich umgestaltet. Es dürfte sich daher in Anbetracht dieser secundären Veränderung des früheren einheitlichen Zustandes empfehlen, den äusseren bis an den dorsalen Magenrand, d. h. den ursprünglichen Grund des Recessus (15) reichenden Theil der Gesammtbucht als Recessus paragastricus s. st., den neu hinzugekommenen inneren vertieften Abschnitt als Recessus gastropancreaticus (17) zu bezeichnen. Diese Veränderung hat sich somit ohne ein actives

Vorwachsen des ursprünglichen Grundes des primären Recessus paragastricus, welcher stationär geblieben ist, vollzogen. Nur bei der Einkrümmung der Gastroduodenalschlinge ist die Cölomwand pari passu nach innen vorgewachsen. Der Verlauf der Vena portae, welche bei dieser Bewegung mitgefolgt ist, lässt deutlich erkennen, welch' eingreifende Gestaltveränderungen sich an der ehedem flachen Concavität der Gastroduodenalschlinge vollzogen haben. Der zum Theil aus dem sogenannten dorsalen Darmlumenher vorgegangene Magenhohlraum biegt nun weit nach links hin aus. Im Entodermmassiv sind durch die Verdauung und den Zerfall des Dotters bezw. der grossen Entodermzellen zahlreiche grössere und kleinere Lücken aufgetreten, die mit einander zu einem geräumigen Hohlraum zu confluiren beginnen.

Ein durch die unter dem vorderen Theile der siebenten Dorsalsegmente liegenden cranialen Vornierentrichter geführter Schnitt 445 (150 μ, 9) erreicht den mittleren Abschnitt des Pancreas dorsale (1). Die ehedem median eingestellte Drüsenknospe wurde nach links hin verschoben, ist jedoch zugleich nach der rechten Körperseite vorgewachsen und überlagert den in dieser Region die Medianebene überschreitenden Stamm der Vena portae (2). Vor dem Pancreasstiel, in der Ebene des Schnittes münden von der linken Seite her Dottervenen in die Pfortader ein, die einen Theil des Dottervenenblutes ableiten. Von dieser Stelle geht auch eine Anastomose aus, welche an der linken Seite der distalen Magengrenze ventralwärts zieht und sich in die Vena subintestinalis einsenkt (vergl. Taf. LXVIII, Fig. 13* sowie die Textfigg. 440—444, 17, 18, 19, 21). Der im Schnitt vorliegende Mitteltheil des Pancreas dorsale begrenzt wie ein querer Riegel von der Caudalseite den daher vom Schnitte nicht mehr getroffenen Recessus gastropancreaticus, jene secundäre, in den Recessus paragastricus dexter (3) einmündende Faltung. Der Recessus paragastricus dexter tritt daher wieder ganz in seiner ursprünglichen Anordnung auf. Er ist in seinem dorsalen Abschnitte so wie in früheren Stadien frontal eingestellt und wird an seinem Eingange dorsal von der immer unansehnlicher werdenden Plica paragastrica (4), der Nebengekrösfalte begrenzt. Sein Grund liegt in der Nachbarschaft des dorsalen Randes der Gastroenteralschlinge, von welcher er durch das Pancreas dorsale abgehoben wurde. Dieser innere Faltenumschlag liegt in der directen Continuität der in der vorhergehenden Abbildung als Recessus paragastricus s. st. bezeichneten Umbiegung der Splanchnopleura. Der schon von vornherein kleinere dorsale, bei der Magenauskrümmung selbständig gewordene Theil des Recessus paragastricus sinister (8) ist gleichfalls an seinem hinteren Ende getroffen, welches nur ganz wenig über die Medianebene nach rechts vorragt, so dass das Mesenterium dorsale wieder median eingestellt erscheint, wie in dem vor dem Recessus paragastricus sinister dorsalis gelegenen Bezirke (vergl. Textfig. 440). Vom Mesenterium dorsale schlägt sich die Splanchnopleura auf den immer kleiner werdenden Vornierenglomerulus über, welcher den Vornierenwulst nur um Weniges nach hinten überragt. Letzterer weist am vorliegenden

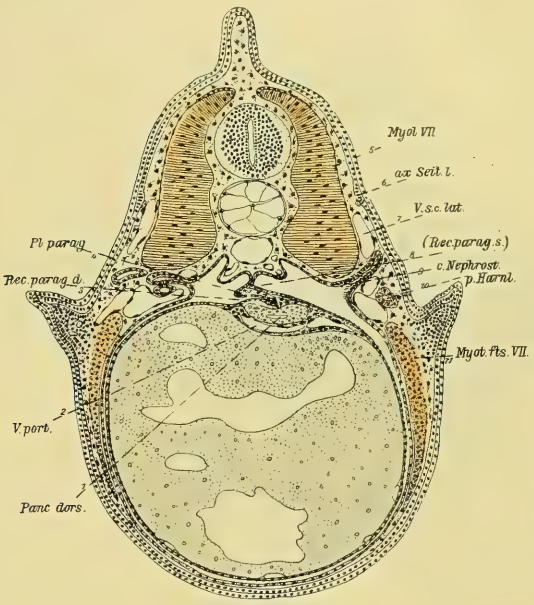

Fig. 445.

Schnitte nur mehr den Vornierentrichter (9) und den sich schlängelnden primären Harnleiter (10) auf, um welche sich die hintere Cardinalvene in ihr weitmaschiges Geflecht aufzulösen beginnt. Die hintere Cardinalvene verläuft noch auf der Dorsalseite des mächtigen, dorsal sehr breiten, ventralwärts an der Proliferationszone sich keilförmig zuschärfenden und vorschiebenden Myotomfortsatzes (11). Sie nimmt den grössten Theil des zwischen dem Dorsalsegment und dem zugehörigen ventralen Fortsatze klaffenden Spaltes ein, durch welchen sie dann knapp vor dem Stiel des Fortsatzes medianwärts einbiegen wird. — Ueber dem dorsalen Rande des ventralen Myotomfortsatzes ragt die scharfkantige, longitudinal eingestellte vordere Extremitätenschaufel vor, welche, wie Semon bereits eingehend geschildert hat, dorsolateralwärts gewendet ist. Der Grundstock der Extremitätenknospe bildet eine dichtgefügte Masse freier, ungeordneter, spindeliger oder eiförmiger Mesodermzellen, in welcher bereits spärliche Capillarschlingen auftreten, in deren Nachbarschaft die Nerven einwachsen. Unter dem ventralen und dorsalen Rande hat sich an der Oberfläche der freien Mesodermzellen das den Myotomfortsätzen entstammende myogene Gewebe vorgeschoben, welches ebenso dicht und regelmässig gefügt und zellreich ist wie die ventralen Proliferationszonen der Myotomfortsätze. Die Richtung der Zellen und Kerne ist jedoch nicht wie bei letzteren in longitudinalem Verlaufe, sondern noch in transversaler Richtung gegenden freien Flossenrand hin eingestellt. Die Myotomfortsätze sind nunmehr gegen die Flossenknospe deutlich abgegrenzt. Nach der Serie durch einen anderen Jungfisch, ist das Verhalten des Ektodermrandes eingezeichnet, welcher eine geschlossene Falte bildet. Sobald nämlich das Ektoderm durch die Anstauung und Ansammlung der freien Mesodermzellen vorgewölbt wird, ist ihm eine Wachsthumsrichtung eröffnet, in welcher es nach diesem abhängigen Acte ohne Schranken selbständig vorwachsen kann. Es überholt nun anfangs sozusagen das Mesoderm, dessen Vermehrung seine Gestaltung eingeleitet und bedingt hat.

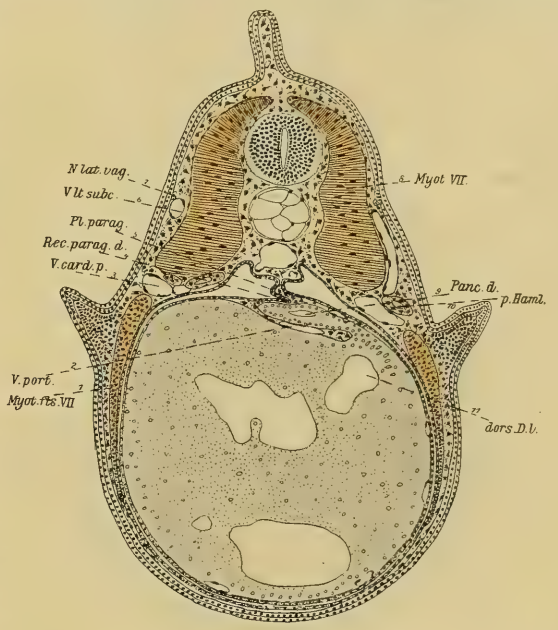

Fig. 446.

Der Ursprung des dorsalen Pancreas (9) ist, wie das Schnittbild 446 (50 μ) zeigt, in Folge der Auskrümmung der Magendarmschleife (11), weit nach links hin gerückt und solid, während das die Medianebene schräg überkreuzende Mittelstück und auch seine Seitensprossen ein enges Lumen aufweisen. Das Pancreas dorsale ist über die Pfortader (2) hinweggewachsen, welche durch eine Anastomosenbildung in der Concavität der Magendarmschleife entstanden, nunmehr der in dieser Region kaum mehr als ein distincter Stamm verfolgbaren Vena subintestinalis eine arge Concurrenz bereitet hat. — Die schon im Stadium 39 einsetzende Einkrümmung und Abhebung der dorsalen Darmwand von der Aorta (vergl. Taf. LXI), welche auch die Vorbedingung für die Entstehung der dorsalen Pancreasknospe war, hat auch die Entstehung und Erweiterung der Pfortader begünstigt. An der Dorsalseite der Pancreasknospe hat sich der Recessus paragastricus dexter (4) über die Medianebene hinaus vorgeschoben, indem er die linksseitige Splanchnopleura

vom Pancreas abhob. Wie im ganzen Verlaufe, so kann auch am dorsalen Ausläufer sehr leicht der Beweis dafür erbracht werden, dass bei diesem Vorgange das Vorwachsen der Recessbildung und nicht etwa der Plica paragastrica, der Nebengekrösfalte, das Primäre ist. Auch der hinterste Theil der Plica paragastrica ist, wie der vordere, durchaus passiv entstanden. Der Recessus paragastricus sinister reicht nicht so weit vor, so dass daher der linksseitige Ursprung des Mesenterium dorsale genau paramedian erfolgt. Auch der Vornierenglomerulus ist an seinem Ende durchschnitten, in welches eine recurrirende Glomerulusarterie eintritt. Aus dem ehemaligen Wundernetze der ersten Anlage ist ein in den grossen Kreislauf eingeschalteter Gefässknäuel mit efferenter Glomerulusvene geworden. Der Spalt zwischen dem siebenten Myotomfortsatze (1) und dem zugehörigen Dorsalsegmente wird nun immer enger; zuerst passirt ihn die hintere Cardinalvene (3), dann an deren Aussenseite der primäre Harnleiter (10), welcher auf der linken Seite des Bildes bereits an der Innenseite des Myotomes verläuft. Die rechte Bildseite zeigt die Einmündung eines in der Frontalebene der Körperaxe verlaufenden Längsvenenstammes, der Vena subcutanea lateralis, welcher das Blut aus der seitlichen und dorsalen Region durch segmentale Zweige zugeführt wird. Diese Vena cutanea lateralis (6) liegt dicht unter dem Nervus lateralis (7) und weist daher gewisse Analogien mit der Vena capitis lateralis auf.

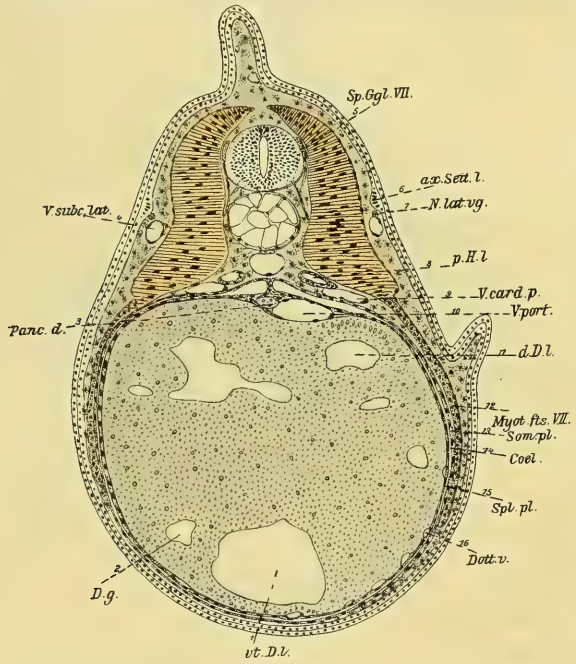

Fig. 447.

Der von grossen, noch reich mit Dotterschollen beladenen Zellen gebildete Stiel der dorsalen Pancreasknospe misst nur 40 μ im Durchmesser; caudalwärts ladet das dorsale Pancreas noch 100 μ aus (vergl. Taf. LXVIII, Fig. 14). Dieser Fortsatz ist, wie der durch dessen Spitze geführte Schnitt 447 (3) zeigt, genau median eingestellt und liegt in dem Ansatze des Mesenterium dorsale. Der Recessus paragastricus dexter reicht nicht so weit vor, so dass das Mesenterium nunmehr genau median steht. An der linken Seite der Pancreasknospe verläuft die erheblich erweiterte Vena portae (10). Wahrscheinlich bedingt die enge Passage unter dem breit vorwachsenden dorsalen Pancreas diese Anstauung im peripher anschliessenden Gebiete. Die Vena portae verbleibt an der medialen Seite des Mitteldarmepithels, welches in regelrechter Gewölbeconstruction das dorsale Darmlumen überdacht (11). Im Entodermmassiv sind in diesem Gebiete durch Verdauung und Zelldetritus ausgedehnte Cavitäten entstanden, welche noch nicht mit der Fortsetzung des dorsalen Darmlumens confluirt sind. Die rechte Bildseite zeigt noch die zugeschärfte, auch nach hinten scharfrandig begrenzte, keilförmig vortretende linke Extremitätenknospe, über dem in seinem hinteren Abschnitte im Zusammenhange mit dem Dorsalsegmente verbleibenden siebenten Myotomfortsatz (12). Der Uebergang der Myotomzellen in diese verbreiterte ventrale Proliferationszone erfolgt unvermittelt. Auch die ganz dünne Cutisplatte setzt sich hier an einem einspringenden Winkel in

jene des Myotomfortsatzes fort, ist aber im Vergleiche zum Myotomfortsatze s. st. ganz unansehnlich und spielt auch weiterhin eine so nebensächliche Rolle, dass die Segmentfortsätze ohne Bedenken als Myotomfortsätze — nach dem Vorgehen Semon's — bezeichnet werden können. Das Ektoderm weist in dieser Region nur mehr die in Chordahöhe verlaufende, axonische Seitenlinie (6) auf, an deren Ventralseite der Nervus lateralis (7) verläuft und Aeste an die bereits abgegliederten Knospen abgiebt. An seiner Ventralseite sammelt die Vena cutanea lateralis (7) das Blut aus segmentalen oberflächlichen Venen.

Ein durch das elfte Segmentpaar geführter Schnitt (Textfig. 448) bildet den Schluss der abgebildeten Reihe. Er zeigt die Myotome dorsal- und ventralwärts mit lebhaft proliferirenden Randzonen endigen. Dorsal schieben sich die Myotome, denen die ganz dünnen Cutisplatten folgen, durch appositionelles Wachsthum weit empor und beginnen bereits über dem Rückenmarke zusammenzuschliessen, an dessen dorsaler Wand die mächtigen Rohon-Beard'schen Zellen liegen. Die dorsale Wurzel des Ganglions des elften Segmentes (10) tritt in typischer Weise in die dorsolaterale Wand, nahe der Grenze des Randschleiers (8) ein, den ihre Collateralen nach oben verbreitern. Das Ganglion liegt dicht der dorsolateralen Wand des Rückenmarkes angepresst. Die ventralen motorischen Wurzeln (7) treten ganz nahe der Medianebene aus den ventralen Ganglienzellen aus, die in besonderer Beengung diese Fortsätze entsendet haben. Sie vereinigen sich unter spitzem Winkel mit den ins Spinalganglion eintretenden Nervenfasern. Zwischen Chorda und Aorta ist die Hypochorda (6) eingeschoben, welche, wenn auch stellenweise ganz erheblich reducirt, durch alle vorhergehenden Schnitte bis in die Ebene des Schnittes 428 verfolgt werden kann. Ventral von der Aorta nähern sich die primären Harnleiter (4), unter denen die Cardinalvenen anastomosiren. Ein ganz kurzes Mesenterium dorsale verbindet die Leibeshöhlenwand mit dem Darm bezw. dem Entodermmassiv. Die Ausbiegung des dorsalen Darmepithels (14) nach der linken Seite hin erfolgt in beengtem Wachsthum der dorsalen, nach der geschlossenen Abfaltung der paraxialen Mesodermflügel und der Chorda noch immer gesteigertes Wachsthum zeigenden (Ur-)Darmwand. Sie vollzieht sich unter der Splanchnopleura, desgleichen die hierdurch bedingten Verschiebungen und Umlagerungen im Entodermmassiv, an welchem nunmehr das median gestellte Mesenterium dorsal haftet. Ueber das hohe einschichtige, dotterreiche Epithel der Mitteldarmanlage hinweg kreuzt eine langgezogene Anastomose der Vena portae (15) mit dem Dottervenennetz, welche zu deren distalem, schliesslich in die Bahn der Subintestinalvene führendem Abschnitt wird. In Folge dieser Ableitung des Blutes erscheint die Subintestinalvene in diesem Gebiet erheblich reducirt, und es besteht ein Zustand, wie er vor der Erweiterung und Begünstigung dieser ven-

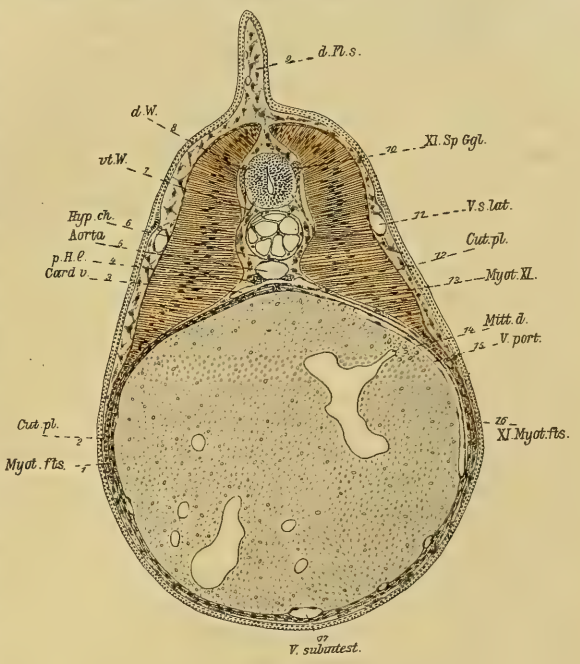

Fig. 448.

tralen Venenbahn bestand (vergl. Taf. LXII/LXIII, Fig. 15). Ueber diese linksseitige Anastomose bezw. über die dieselbe bedeckenden, ein enges Cölom begrenzenden Seitenplatten wachsen die ventralen, ganz abgeplatteten und flachen marginalen Proliferationszonen der Myotome — die ventralen Myotomfortsätze (1) — welche von einer ganz dünnen, bei weitem nicht so rege proliferirenden Cutisplatte bedeckt sind und das Respirationsfeld des Dottervenennetzes allmählich einschränken.

Es erübrigt nunmehr, im Gesammtbilde der nach der beschriebenen Schnittserie angefertigten plastischen Reconstruction der Splanchnopleura, insbesondere der Recessbildungen, auf gewisse Besonderheiten hinzuweisen, welche im letzten Entwicklungsstadium erworben worden sind. Die Figg. I, III und IV, Taf. LII geben eine Vorstellung vom Verlaufe und der Anordnung der beiden ventral vereinigten Abschnürungsfalten, die als Recessus paragastricus dexter und sinister zwischen der Leber einerseits, der Magendarmschleife und den ventralen Pancreasknospen andererseits vorgewachsen sind. Der Eingang in den Recessus paragastricus dexter (Fig. I/2) lässt sich continuirlich von der Ventralseite bis dorsal in die Region des siebenten Dorsalsegmentes verfolgen, sein concaver, cranialer Rand wird von einer wulstig vortretenden Plica paragastrica begrenzt. Im Bereiche des Scheitels dieses Bogens (vergl. Textfig. 442) beginnt der von wenigen Schläuchen gebildete Hohlvenenfortsatz der Leber (vergl. Taf. LII, Fig. 7, Leber schematisiert); unter demselben tritt die Arteria coeliacomesenterica an den Darm, welche noch im Stadium 44 150 μ caudal vom Rande der Plica paragastrica die das Entodermmassiv bedeckende Splanchnopleura durchsetzte (vergl. Taf. XLIX/L, Fig. 22, 19). Es hat sich also die Plica paragastrica unter dem Einflusse der in sie einwachsenden Schläuche des Hohlvenenlappens der Leber so weit caudalwärts vorgewölbt, dass in ihre Concavität die an den Mitteldarm und die Pancreasknospen tretende Arteria coeliacomesenterica zu liegen kommt. Der linke Recessus paragastricus (Fig. IV) verstreicht cranialwärts an der dorsalen Grenze der Leber gegen den Magen, über dessen Ausbiegung er unterbrochen wurde. Im dorsalen Abschnitte ist er erhalten geblieben. Darin besteht ein Unterschied mit dem Stadium 44, in welchem die Recessbildungen ventral noch nicht in einander übergingen, der linke Recessus hingegen, wenn auch in ganz geringer Ausbildung, so doch über die Seitenwand des Magens dorsalwärts verfolgt werden konnte, woselbst sich die beiden Recessbildungen überkreuzten (vergl. Taf. XLIX/L, Fig. 19, 20, 23). So wie die äussere Oeffnung des Recessus liess sich auch der innere freie Rand desselben, der Umschlag der Faltenblätter continuirlich von der Ventral- zur Dorsalseite verfolgen. Der rechte Recessus wies entsprechend der Concavität des Magens, in welche er sich vorschiebt, in seinem mittleren Abschnitt eine schiffsschraubenflügelartige Umbiegung, eine cranialwärts gerichtete zungenförmige, schräg frontal gestellte Ausladung auf. Die Continuität des freien Innenrandes war jedoch vom ventralen bis zum dorsalen Ende ohne jede Unterbrechung oder Abschweifung erhalten. Dieser Verlauf des inneren Recessusrandes muss auch bei der Beurtheilung der nunmehr vorliegenden Verhältnisse maassgebend sein. Mit einer kleinen Modification wurde auch bei der Darstellung der Innenansicht der Splanchnopleura im Stadium 46 dieselbe Methode gewählt wie in den Figg. 19 und 20, Taf. XLIX/L. Das Modell wurde nämlich durch zwei Frontalschnitte in einen ventralen, einen mittleren und einen dorsalen Abschnitt getrennt (vergl. Taf. LII, Fig. 5, 6, 8, 10). Die ventrale Schnittlinie ist etwa in der Frontalebene der Einmündung des Ductus choledochus gelegt und trifft die zwischen der Leber und den ventralen Pancreasknospen einragenden, ventral in einander übergehenden Faltenabschnitte von der basalen Seite (2, 7, 6). Ihre Commissur (7) wird von der Vena subintestinalis (1) überkreuzt, die sich alsbald nahe dem Firste der Furche, welche die Gallenblasenausladung (4) nach links begrenzt, in Venae hepaticae afferentes (3) sich verzweigt. — Die dorsale Schnittfläche ist, wie am Modell vom Stadium 44, links durch die Auskrümmung des Magens gelegt (Fig. VIII, zwischen 3 und 16), rechterseits hingegen ist der Schnitt nicht durch den Recessus und die Plica paragastrica geführt, sondern dorsal von

ihm durch die oberflächliche Serosalamelle, das Aussenblatt des Hohlvenengekröses, dicht neben der unteren Hohlvenen(anlage) (vergl. Textfig. 439, Verweisstrich 6). Der Schnitt reicht distal bis an das caudale Ende des dorsalen Ansatzes der Plica paragastrica (vergl. Textfig. 443, Verweisstrich 8), welcher am Mesenterium dorsale, dicht neben der Medianebene erfolgt (vergl. Textfig. 446, Verweisstrich 5). Die Schnittecken und -ränder sind in den Figg. VIII—X, Taf. LII mit correspondirenden Zeichen (+, ×, *) versehen. Durch diese Schnittführung ist der gesammte Recessus paragastricus dexter freigelegt. Einfachere Verhältnisse bieten die ventralen und seitlichen Abschnitte des linken Recessus paragastricus dar, welcher, zwischen Leber und Magen vorgreifend, das linke Blatt des Omentum minus bildet (Fig. VIII/7) und gegen den Sinus venosus (10) emporstreichend endigt. Sein selbständiger dorsaler Abschnitt (Fig. IX/6, X/2) überkreuzt in der auch in den Schnittbildern 242—244 dargestellten Weise die Medianebene nach rechts hin und reicht bis nahe an die rechtsseitige Schnittlinie (*—+) heran. Bringen wir den dorsalen Theil des Modelles (Fig. IX, X) auf den mittleren (Fig. VIII), dann zeigt sich, dass der Recessus paragastricus sinister dicht über dem caudalen Ende des Recessus paragastricus dexter (Fig. VIII) vorgreift, was zu jener zickzackförmigen Anordnung des Mesenterium dorsale führt (vergl. Textfig. 443, 444). Das caudale Ende des rechten Recessus überragt nur wenig jenes des linken. Verfolgen wir nun den freien Rand des rechten Recessus vom caudalen Abschnitte weg cranialwärts (vergl. auch Textfig. 438—446 *R. p. d.*), so zeigt sich, dass derselbe zunächst einen nur wenig nach links ausladenden flachen Bogen beschreibt (Fig. VIII/25—24), welcher sich dann als dorsalwärts vortretender Kamm (24) annähernd parallel und nahe der rechtsseitigen Schnittfläche der Sagittalen zuwendet und nahe dem rechten dorsalen Umschlage des Pericardiums (14) die Medianebene überkreuzt (bei 15, vergl. auch Textfig. 437/4). Dann beginnt wieder eine fast genau sagittal eingestellte Strecke, in welcher der Recessus paragastricus dexter (9) an den sinister (8) stösst und mit ihm das Omentum minus (7) bildet (vergl. Textfig. 439/15, 440/16). Das in der Nachbarschaft des sich stetig vergrössernden Sinus gelegene craniale Ende weist eine leichte Depression auf (Fig. VIII/16), die wir als Impressio pulmonalis bezeichnet haben (Textfig. 437/4). Im Spalt zwischen der rechten Splanchnopleura (Fig. VIII/16—25) und dem rechten Rande des Recessus (9) verläuft die Vena cava inferior (18, vergl. Textfig. 439—443) an der Dorsalseite des Leberparenchyms herab. Der Epithelumschlag des rechten Recessusrandes bildet mit der seitlichen Splanchnopleuralamelle das sogenannte Neben- oder Hohlvenengekröse der Leber (1, 9 Textfig. 439—443), welches im Bereiche des Einganges in die Bucht continuirlich in die Nebengekrösfalte oder Plica paragastrica (22) übergeht (Textfig. 443—446 *Pl. p. g.*). So bildet also der von der Dorsalseite aus sichtbare Theil des inneren Recessrandes eine enggezogene ?-förmig gebogen verlaufende Kante, welche rechts nahe der Schnittecke (+, 25) caudal beginnt und links unterhalb des Omentum minus (9) ventralwärts abbiegt (zwischen Textfig. 439 und 440). Von hier aus verläuft die ursprüngliche Begrenzung des Recessus dexter in nahezu transversaler, von Querschnitten flach getroffener Ebene (vergl. Fig. VI/17—2) bis zur ventralen Commissur der beiden Recessbildungen (Fig. V/7). An der Stelle, wo die Pfortader sich in die zuführenden Venenäste (Fig. VI/19, 3, VIII/4) theilt, ist die Continuität dieses Randes etwas verwischt worden und lässt sich daher daselbst nicht mehr so deutlich verfolgen wie im Stadium 44 (vergl. Fig. 21, Taf. XLIX/L). Damals war der flache, dem Entodermmassiv aufliegende Boden des Recessus — das caudale Faltenblatt — in der Mitte nur wenig eingesunken, entsprechend der geringen Concavität der in Entstehung begriffenen Gastroenteralschleife. Nunmehr hat sich dieser Boden des Recessus in die tiefe Furche zwischen der Concavität der Magendarmschleife und der dorsalen Pancreasknospe eingesenkt, und so kam eine scheinbar in der Continuität des primären Recessusrandes gelegene Abzweigung, eine secundäre Einfurchung zu Stande (Fig. VI/18, VIII/2), die wir als Recessus gastropancreaticus bezeichnet haben (vergl. Textfig. 440—444 *R. g. p.*). Durch diese secundäre Einfurchung, welche die Richtung des das Omentum

minus bildenden medialen Randes des Recessus paragastricus dexter direct caudalwärts fortsetzt (Fig. VIII/9, 4, 2), ist auch jene leichte und kurze Discontinuität im Bereiche der Verzweigung der Pfortader zu Stande gekommen. In der Dorsalansicht des Mitteltheiles (Fig. VIII) spannt sich der Recessus gastropancreaticus zwischen den Enden jener fragezeichenförmigen Krümmung des Recessus paragastricus (25, 24, 16, 9, 4) aus; der Recessus gastropancreaticus mündet caudal unmittelbar vor dem Mittelstücke der dorsalen Pancreasknospe in den dorsalen Abschnitt des Recessus paragastricus dexter ein und zweigt am Leberstiele (Fig. VIII bei 4) dorsal von der Einmündung des Ductus choledochus ab, durchquert also fast die ganze Strecke des Grundes der Magendarmkrümmung bezw. des Bodens des Recessus paragastricus, welcher im Schnittbilde 380 (Stad. 44) noch ganz flach ist, in der Textfig. 379 jedoch bereits die ersten Anzeichen des Recessus gastropancreaticus aufweist. Er erstreckt sich nunmehr durch die Schnitte 440—444 und zweigt vom Recessus paragastricus dicht neben der dorsalen Begrenzung der einander entgegengewachsenen Pancreasknospen ab. An der Ventralseite dieses Recessus verläuft die Pfortader, welche unter dem caudalen Rande des Recessus paragastricus diese Region betritt (Fig. VIII/1). Rechterseits von der Vena portae wölbt die dorsale Pancreasknospe und die an sie anstossende ventrale rechte Knospe das sie bedeckende Blatt des Recessus gastropancreaticus vor (Fig. VI/1) und engt den Recessus ein. Die Pancreasknospen haben dieses Blatt vom Entodermmassiv bei ihrem Vorwachsen abgehoben. Für die primäre Continuität des Innenrandes des Recessus paragastricus dexter ist, wie bereits hervorgehoben, der Zustand vom Stadium 44 maassgebend, der Recessus gastropancreaticus bildet nur eine secundäre Abzweigung, eine secundäre Einfurchung am Boden des Recessus paragastricus dexter.

Unsere Darlegungen divergiren in mancher Hinsicht von der Schilderung, welche BROMAN von gleichaltrigen Jungfischen über die Entstehung der Leberligamente und Mesenterien gegeben hat (1906, Lief. V). Vor allem bemerken wir, dass die Herzkammer und der Bulbus auf keinem Stadium constanterweise mit der Leberoberfläche durch ein Gekröse verbunden ist — wie dies z. B. bei *Salamandra maculata* in grösserer Ausdehnung der Fall ist. Die Herzschleife entsteht von allem Anfange vollkommen frei im Pericardialraume. Auch die seitliche Leberoberfläche ist nie auf beiden Seiten durch sogenannte Lig. hepatica lateralia im Stadium 45 und 46 mit der Somatopleura verbunden. Dies ist nur auf der der Magenauskrümmung gegenüberliegenden linken Körperseite der Fall, und diese schmale Brücke benützt dann die Arteria coeliacomesenterica zum Uebertritte auf die Darmwand bezw. die Pancreasknospen. Es wird übrigens nicht durch die Ausdehnung der Pericardialhöhle die Leber frei, sondern es werden durch das Vorwachsen der Leberschläuche, den Dotterabbau, sowie durch die Bewegungen des Herzens bei diesen allmählichen Form- und Lageveränderungen die beiden Lamellen der Seitenplatten an der Oberfläche der Leber gesondert und damit das Cölom erweitert, welches nur über dem von der Leber gebildeten Herzboden als Pericardialhöhle zu bezeichnen ist. Die von BROMAN als Mesocardia lateralia bezeichneten Gebilde sind nichts anderes als der vordere seitliche Umschlag der Somatopleura auf die Splanchnopleura, welcher zu beiden Seiten des Vordarmes etwas weiter caudal erfolgt, als ventral und dorsal, und daher einen nach vorn concaven bogenförmigen Rand besitzt. Hier weichen die Seitenplatten auch etwas später auseinander. Es handelt sich um denjenigen Seitenplattenabschnitt, über welchen der hintere Schenkel des zweiten Myotomfortsatzes ventralwärts vorwächst. Man kann auch nicht gut behaupten, dass sich das Mesocardium posticum in das Ligamentum hepatoentericum, das Omentum minus fortsetzt. Es bildet nur die caudale Fortsetzung des linksseitigen Umschlages der Splanchnopleura vom Sinus venosus und der anschliessenden Leberoberfläche auf die Magenwand, das linke Blatt des Omentum minus, dessen rechtes Blatt vom Rande des Recessus paragastricus dexter (Recessus hepatomesenterico-entericus) gebildet wird. — Die von uns als Recessus gastropancreaticus bezeichnete secundäre Ausladung im Boden des Recessus paragastricus dexter bezeichnet BROMAN als Recessus pancreaticoentericus, obgleich er zwischen Pancreas und der Vorwölbung des Magens, in der Concavität der immer enger werdenden Gastroenteralschleife entstanden ist. Es ist ferner zu bemerken, dass der Recessus nicht das Pancreas vom Darme isolirt, denn dieses wächst lateral neben der Magenwand vor, sondern vielmehr bei der Einkrümmung der Schleife die auf dem Darme (Entodermmassiv) liegende Splanchnopleura geradezu eingefaltet wird und die gegen einander vorwachsenden Pancreasknospen die Splanchnopleura vom Entodermmassiv abheben. — Schliesslich sei noch auf die sehr instructiven Ausgussmodelle der Recessbildungen verwiesen, welche BROMAN auf Taf. XLIII abgebildet hat. Diese Art der Reconstruction ergänzt

unsere Darstellungen der freien und basalen Oberfläche der Splanchnopleura, wobei wir nochmals hervorheben, dass in unseren Abbildungen die Splanchnopleura viel zu dick gezeichnet ist — eben so, wie es die Festigkeit der Modelle bei deren Herstellung erheischte. Es wurde vom Zeichner verabsäumt, die nöthigen fast 75 Proz. ausmachenden Reductionen durchzuführen.

Fünf Wochen nach dem Ausschlüpfen (Stadium $46^1/_2$) weist der Jungfisch namentlich im Kopfgebiete so markante Fortschritte des Wachsthumes auf den verschiedenen Wegen und Auswegen, welche sich dasselbe erschlossen hat, auf, dass eine gesonderte Betrachtung dieses Entwicklungszustandes angemessen erscheint. Vor allem fällt in der Ventralansicht (vergl. Taf. LXVIII, Fig. 1) die rasche nach vorn gerichtete Verlängerung und das terminale Vordringen der visceralen Formationen auf, welche sich nach Ueberwindung der kritischen Situation, die sich beim medianen Zusammentreffen und Anstemmen der vorderen Visceralbögen im Stadium 44 und 45 ergab (vergl. Taf. LXI, Fig. 15 und 17), ohne Hindernisse und Schranken vollzieht. Diese Veränderung findet zunächst darin ihren Ausdruck, dass der Unterkieferrand nicht mehr transversal eingestellt bleibt, sondern nach vorn einen flachen Bogen bildet. Der so gebildete Scheitel des Unterkieferrandes, an welchem etwas nach innen zu der Symphysenzahn vortritt, liegt bereits nahe der Verbindungslinie der hinteren Enden der noch engen und kurzen Riechspalten, welche nach vorn um ca. 90° convergiren. Zu beiden Seiten des Symphysenzahnes werden, wenn die Region ein wenig von vorn betrachtet wird (in der Abbildung combinirt dargestellt), die Ektodermkegel der Marginalzähne sichtbar. Diese Zähne liegen nun fast genau den zwischen der hinteren Begrenzung der Riechspalten vortretenden Prämaxillarzähnen des Oberkiefers gegenüber, welche, wie der Sagittalschnitt Textfig. 407 zeigte, in den vorderen Abschnitten der nunmehr grösstentheils vom Unterkiefer verdeckten Munddachplatten entstanden sind. Auch der Ektodermwulst, welcher den nunmehr auf 30° geöffneten, wie es scheint, noch immobilisirten Mundwinkel umgiebt, ragt etwas weiter vor und grenzt sich am Unterkiefer durch eine Furche ventralwärts ab. In der Nachbarschaft dieser Einsenkung, deren Epithel sich verdünnt, verläuft die mandibulare Sinneslinie. Auch an den hyomandibularen Schlundtaschen kommt jene Gesammtbewegung nach vorn deutlich zum Ausdrucke. Die anfangs transversal eingestellten Taschenränder begrenzen nunmehr an ihrem medianen Uebergange einen Winkel von 30°. Sie krämpen sich über das Keratohyale nach hinten zu um. Von ihrer Commissur hat sich die Schilddrüsenknospe vollends abgeschnürt, welche nunmehr einen in transversaler und medianer Ebene eingestellten soliden, etwas abgeplatteten Strang bildet, der zwischen den beiden Keratohyalia und den hyoabdominalen Muskelsäulen eingekeilt liegt. Die seitlichen Abschnitte der ersten Schlundtaschen laden in transversaler Richtung aus und stehen nur mehr mit ihren dorsalen Enden mit dem Ektoderm in Zusammenhang, dessen polsterförmige Verdickungen (*H.m.o.*) sich bereits abzuschnüren beginnen, pilzförmig gestaltet sind und breit und dicht am Entoderm haften. Die zweiten Schlundtaschen sind in der Mitte ihrer ventralen, median- und caudalwärts convergirenden Ränder frontal durchschnitten und mit ihnen der Kiemendeckel und das ventrolaterale Ektoderm, um die Kiemenbögen freizulegen. Nur die drei ersten Branchialbögen sind von je zwei marginalen Kiemenfransenreihen besetzt, der vierte Bogen ragt noch wulstförmig vor, seitlich verdeckt von den vorhergehenden Bögen. In die Schnittlinie (welche etwas zu dick gezeichnet wurde) ist (gelb) die Ausdehnung des Entoderms der ehemaligen zweiten Schlundtaschen eingetragen, deren vorderes Blatt entsprechend dem gesteigerten Wachsthum des Hyoidbogens eine grössere Ausdehnung gewonnen hat, als das hintere. Der grösste Theil der Innenseite des Kiemendeckels wird von einer Ektodermschichte bedeckt, welche von dem in die entodermale Schlundtasche eingewachsenen Sporn stammt. Der in der Schnittfläche abgehobene, ventrale Theil des Modelles ist in Fig. 2 von der Aussenseite und in Fig. 3 von der Innenseite dargestellt. In der

Verlängerung und Fortsetzung der ektodermalen Kiemendeckelränder hat der Faltungsprocess von beiden Seiten bis zur Medianebene vorgegriffen und so jene mediane Commissur der Kiemendeckel geschaffen, an deren Bildung das Entoderm unbetheiligt ist. Die Entodermgrenze, welche namentlich in diesem rasch wachsenden Randgebiet in Folge der Dotterresorption verwischt wird, ist unter Zugrundelegung der Befunde an jüngeren Stadien approximativ eingetragen. Die ventralen Ränder der folgenden Schlundtaschen bezw. Kiemenspalten lassen, wie die Fig. 1 zeigt, in ihrer Einstellung ebenfalls die nach vorn gerichtete Wachsthumsbewegung des gesammten Mundhöhlenbodens deutlich erkennen, welche von den letzten Branchialbögen allmählich nach vorn zu an Intensität abnimmt. Die letzten das Ektoderm erreichenden (sechsten) Schlundtaschen sind noch nahezu transversal eingestellt. Hinter diesen Schlundtaschen bezw. Kiemenspalten ragen an der Seitenwand des Kiemendarmes die rudimentären siebenten Schlundtaschen als kurze Leisten vor. Im Convergenzwinkel der beiden letzten Schlundtaschen tritt linkerseits der telobranchiale Körper gestielt vor und bildet medialwärts einen plumpen Fortsatz aus. Auf der rechten Körperseite fehlt dieses Gebilde; dagegen weist diese Körperhälfte in ansehnlicher Entfernung von den siebenten Schlundtaschen dicht neben der Medianebene die Lungenknospe auf, deren Entstehung eine wesentliche Entspannung des beengten Wachsthumes der leicht eingekrümmten ventralen breiten Wand des Vordarmes bedeutet. An den Lungendarm schliesst sich ein kurzer Oesophagus, dessen Uebergang in den Magen linkerseits durch eine in Folge der Ausweitung des Magenfundus nach innen vorragende Falte begrenzt wird.

Die Dorsalansicht des oralen Darmendes, des Kiemen- und Vordarmes ist in den Figg. 5 und 6, Taf. LXVIII wiedergegeben, welche auch das Verhalten der dorsalwärts Fila olfactoria entsendenden Riechsäcke veranschaulichen. An den letzteren ist in Folge des Wachsthumes der andrängenden Vorderhirnhemisphären, insbesondere der Massenzunahme der seitlichen Wandung insofern eine Stellungsänderung eingetreten, als ihre mediodorsale Wand erheblich abgeplattet erscheint und daher die Ränder mehr nach aussen gewendet sind, als bisher. Die Riechsäcke nützen unter der Hirnbasis den zwischen und über der Trabekelcommissur verfügbaren Raum aus und bilden hier basale Ausladungen. Die Riechspalten nehmen noch immer die hintere Hälfte der Riechsäcke ein und bilden die vordere Begrenzung der Munddachplatten. Diese weisen zwischen und hinter den Riechspalten eine transversale Schwelle auf, so dass die Einsenkungen der in diesem Gebiete entstandenen Prämaxillarzähne (*I.m.Z.*) in der Dorsalansicht nur verkürzt zu sehen sind. Auch in dieser Umgestaltung kommt die nach vorn gerichtete Bewegung und Verlängerung des Mundhöhlendaches zum Ausdrucke, welches einen ektodermalen, nach hinten nicht scharf abgrenzbaren Aussenbelag aufweist. Ausser den beiden vordersten Prämaxillarzähnen (*I.m.Z.*) sind auf beiden Seiten noch je sechs Zahnindividuen vorhanden, welche in zwei Reihen gestellt sind (a_1, a_2, a_3; b_1, b_2, b_3) und die Belegzähne des Vomeropalatinums repräsentiren. Im Bereiche dieser Zahnpapillen endigt der keinen Schmelz producirende Ektodermbelag. An die Mundwinkel schliesst sich die seitliche Begrenzung des oralen Darmendes an, welche von den zum Theil von Ektoderm überkleideten prämandibularen Entodermrändern gebildet wird. Diese seitliche Begrenzung des dorsoventral abgeplatteten Kiemendarmes weist nun nahe dem ursprünglichen Ende dieser Entodermfalten markante taschenförmige, dorsalwärts gerichtete Ausladungen auf (Fig. 5 *pr.md.E.t.*), welche am Vorderrande der Kaumusculatur emporwachsen. Sie liegen etwa in der Mitte zwischen dem oralen Darmende und den ersten (hyomandibularen) Schlundtaschen, welche an ihren dorsalen Enden ganz ähnliche Ausladungen zeigen. Ihrer Beziehungen zu den in ihre dorsolateralen Ecken einspringenden gestielten Ektodermpolstern, welche das Sinnesepithel der Hyomandibularorgane bilden werden, wurde bereits gedacht. Auch die folgenden Schlundtaschen zeigen an ihren dorsalen Abschnitten jene caudalwärts und lateralwärts gerichteten Ausladungen (*Schl.t.divertikel*), über denen, wie die Texfigg. 429 und 431 zeigten, die zum folgenden Branchialbogen gehörigen epibranchialen Ganglien

liegen. An ihren Rändern wird fortgesetztes Wachsthum die Thymusknötchen hervorbringen. — Es liegt nahe, die wenn auch unter etwas anderen nachbarlichen Bedingungen zu Stande kommenden dorsalen Ausladungen der prämandibularen Entodermfalten mit jenen der vollwerthigen Schlundtaschen in eine Reihe zu stellen und dies für eine seriale Homologie der ganz initiativen Erwerbungen, welche sicherlich nicht etwa phyletische Reminiscenzen durchgebrochener prämandibularer Schlundtaschen sind — denn solche dürften wohl nie zu Stande gekommen sein — zu verwerthen. — Der Kiemendarm ist im Bereiche der Hyoidbögen am breitesten und weist ebenso wie das Rautenhirn einen unter — mutatis mutandis — ähnlichen Bedingungen und Umständen zu Stande gekommenen rhombischen Frontalumriss auf.

In Folge der caudalwärts erfolgenden Verlängerung der Kiemendeckelauffaltung ist in der Fortsetzung des dorsalen Randes der zweiten Schlundtaschen ganz ähnlich wie an der Ventralseite jenes bereits an den Textfigg. 428—431 dargestellte Verhalten zu Stande gekommen, indem eine ehedem freie, dorsal an die branchiale Region angrenzende Ektodermzone in die Begrenzung der Kiemenhöhle einbezogen worden ist. Es laufen also die dorsalen Schlundtaschenränder an dieser in den Kiemendeckel umbiegenden Falte aus. Die siebenten Schlundtaschen ragen nicht bis an die Dorsalseite vor, bilden auch keine Divertikel aus. — Legen wir einen oval geführten Schnitt durch die dorsale Kiemendarmwand, so kann der Boden der Kiemendarmhöhle freigelegt werden, an welchem das Vorwachsen nach vorn besonders markant zum Ausdrucke kommt (Fig. 5, Taf. LXVIII). Der durch das Hyoidskelet gestützte Zungenrücken ragt bis ans orale Darmende vor und erhält von den Opercularzähnen sowie von den Oberkieferzähnen leichte Impressionen seines noch reich mit Dotter beladenen entodermalen plastischen Epithels. Auch die darüberliegende mittlere Längszone des Mundhöhlendaches ist noch sehr dick und dotterreich. Der Uebergang in die schon von Anfang in freierem Wachsthum sich faltenden und Fortsätze treibenden Seitentheile, welche daher eine viel dünnere Wand aufweisen und ihre Dottermitgift schon längst verbraucht haben, vollzieht sich allmählich. Die hyomandibularen, die Zunge begrenzenden Schlundtaschen gehen unter der Zungenspitze unter einem Winkel von 80° in einander über. In nahezu parallelen Flächen verlaufen auch die folgenden Schlundtaschen bezw. Kiemenspalten. Nur die inneren Ränder der Branchialbögen werden ausschliesslich vom Entoderm begrenzt, die einander zugekehrten Flächen hingegen weisen eine ektodermale Ueberkleidung auf. Die durch die Abhebung des Kiemenhöhlendaches ermöglichte Projection der ventralen und dorsalen Enden der Kiemenspalten ergiebt, dass dieselben nicht in einer schrägen Ebene verlaufen, sondern fast in halben Spiraltouren, nämlich derart, dass die dorsalen Enden der zweiten und folgenden Spalten in der Ebene der ventralen Enden der ihnen nächstfolgenden auslaufen. Diese Abweichung beträgt somit für die Spiralhalbtour den Durchmesser eines Branchialbogens. Unmittelbar lateral von den dorsalen Enden der Schlundtaschen laden deren taschenförmige Divertikel aus, am seitlichen Ende der dorsalen Ränder finden sich die Reste jener Ektodermverdickungen der Hyobranchial- und Branchialplatten, welche weiterhin keine Rolle spielen und in Folge der Dotterresorption und dichteren epithelialen Anordnung der nachbarlichen Entodermzellen sich immer mehr der Unterscheidung und Abgrenzung entziehen. Die asymmetrische Anordnung der rechts vor der Medianebene gelegenen Lungenbucht, ihre Distanz von den letzten Schlundtaschen fällt auch an der Innenansicht in die Augen, so dass an eine phyletisch branchiogene Herkunft der Lungen wohl kaum gedacht werden kann. Die Furche, welche den Oesophagus vom Magen abgrenzt, greift nicht auf die Dorsalseite über.

Ein schräg durch die beiden vorderen Schlundtaschen und den Hyoidbogen und in dessen Fortsetzung unter dem Kiemendeckelansatze geführter Schnitt ermöglicht nach Durchtrennung des ersten Branchialbogens die Abhebung des Kiemendeckels mit dem dorsalen Abschnitte des ersten Branchialbogens zur Veranschaulichung der dorsalen Divertikel der zweiten und dritten Schlundtasche. Die Innenansicht

des medialen Modelltheiles (Fig. 7) zeigt die tiefe Ausladung des schräg durchschnittenen ventrolateralen Theiles der ersten Schlundtasche. Von den ersten Schlundtaschen weg biegt das Entoderm in welligem Verlaufe über den Hyoidbogen und geht sodann in den ventralen Rand der zweiten Schlundtasche über. Der innere Rand des Hyoidbogens wird ausschliesslich von Entoderm begrenzt, der ektodermale Innenbelag beginnt erst an der dem ersten Branchialbogen zugewendeten Innenseite (in der Abbildung durch etwas hellere Tönung gekennzeichnet, als ob das gelbe Entoderm durch weisses Ektoderm hindurchschimmern würde). Gegenüber dem Durchschnitte des ersten Branchialbogens tritt die taschenförmige, nach hinten gewendete Ausladung des dorsalen Randes der zweiten Schlundtasche nach hinten und dorsalwärts vor, welcher ebenso wie die vordere und hintere Fläche der Kiemenspalte eine ektodermale, allerdings nicht als solche exact erkennbare Innenschichte aufweist. Den Eingang in das entodermale Divertikel des dorsalen Schlundtaschenrandes veranschaulicht das folgende Branchiomer (*III.Schl.t.div.*). Der zweite Branchialbogen (vierte Visceralbogen) biegt an seinem ausschliesslich entodermalen Innenrande unter scharfem Winkel medialwärts und nach vorn um. In diesem Knickungswinkel stösst das Keratobranchiale unter nahezu rechtem Winkel an das Epibranchiale II. Der durch das Epibranchiale aufgeworfene Wulst wird nach vorn und oben durch das mediale Ende des dorsalen Randes der dritten Schlundtasche (zweiten Kiemenspalte) begrenzt. Diese, von aussen betrachtet, als Einsenkung erscheinende Falte bildet nun nahe der Knickungsstelle des Branchialbogens im mittleren Theile des dorsalen Randes der ehemaligen Schlundtasche das taschenförmig medialwärts vortretende Divertikel, welches an den folgenden Kiemenspalten durch Entfernung der vorhergehenden Branchialbögen in derselben Weise sichtbar gemacht werden könnte. Die äussere laterale Hälfte des Divertikels der zweiten Schlundtasche stellt die Fig. 8 dar, welche auch den seitlichen Theil der ersten Schlundtasche sowie die an dessen dorsolaterale Ecke herantretende, sich abschnürende Ektodermknospe veranschaulicht. Vom durchschnittenen dorsalen Divertikel der zweiten Schlundtasche weg bildet das Entoderm zunächst die Bedeckung des Epibranchiale II, dann noch einen Theil der dritten Schlundtasche. Von hier weg geht in der Schnittlinie der ektodermale Innenbelag in den nachbarlichen, dorsal anschliessenden Ektodermabschnitt über, welcher durch die Verlängerung der Abfaltung des Kiemendeckels zur inneren Begrenzung der Kiemenhöhle geworden ist. Ventral und dorsal wird durch diese fortlaufende Abfaltung und Ueberwachsung von Seiten des Kiemendeckels scheinbar eine Verlängerung der zweiten Schlundtasche geschaffen.

Die Gestalt und Lagerung des Herzens ist aus der Fig. 4 ersichtlich. Der annähernd transversal eingestellte Ventrikel bildet ein queres Oval, welches rechterseits die Atrioventricularöffnung und den grössten Theil des Atriums, links zum kleineren Theil den sich S-förmig emporwindenden Bulbus cordis verdeckt. In der linken Seitenansicht (Fig. 7) wird der Vorhof und der Canalis auricularis sichtbar, welcher aus einer ehedem genau frontalen Einstellung eine schräge Anordnung gewinnt. Der Sinus venosus liegt in der Abbildung in seiner ans Leberparenchym grenzenden Fläche frei und verdeckt die Lungenknospe. Aus der Leber treten mehrere Venae hepaticae revehentes, von beiden Seiten die Ductus Cuvieri und an seiner hinteren rechten Ecke der proximale Abschnitt der unteren Hohlvene ein, welche vorläufig noch eine Vena hepatica revehens ist. Die (in der Abbildung viel zu dick gezeichnete) Splanchnopleura bildet an der Eintrittsstelle der Ductus Cuvieri den Umschlag des Mesocardium laterale. Beim Uebertritt der Splanchnopleura von der Leberfläche auf die Sinuswand bestehen in angestauten Wachsthum Proliferationen des Epithels, welche nicht zur Bildung transversaler, die Sonderung der Pericardialhöhle einleitender Falten, sondern zur Entstehung cranialwärts an der Seite des contractilen Bulbus und des Canalis auricularis in den Herzfurchen emporstrebender plumper Fortsätze geführt haben, von denen der rechte von ansehnlicher Grösse ist. Erst später wird in diesem Falle — falls keine Missbildung zu Stande kommt — die anfangs

vielleicht durch die Raumbeanspruchung von Seiten der sich erheblich ausweitenden Kammer unterdrückte transversale Faltenbildung einsetzen.

Die Dorsalansicht des Herzens (Taf. LVI, Fig. 10) zeigt den Sinus venosus (9) und Vorhof (8) in ganzer Ausdehnung. Die beiden Sinushörner (2 und 9), welche die Ductus Cuvieri aufnehmen, sind durch Einschnürungen, von denen namentlich die linke in Folge der Ausladung des Atriums tief einspringt, vom letzteren abgegrenzt. Die Vorhofskuppe ladet nach rechts hin aus, woselbst ihr die Concavität der distalen Bulbusknickung Raum gewährte. Vom Ventrikel ist nur der den Vorhof von vorn nicht überragende linke Abschnitt sichtbar. Ein Horizontalschnitt legt die Innenansicht des Herzens frei (Fig. 9 und 11). Die caudale, dem Herzboden zugewendete Hälfte des Modelles (Fig. 9) weist vor allem den sogenannten fibrösen Wulst (3), eine mächtige Endocardverdickung, auf, welche zweifellos bereits als vortrefflicher, sufficienter Ventilapparat fungirt. Von der scharfen Knickung des Canalis auricularis weg, woselbst er zuerst unter den so beengten Verhältnissen entstanden ist, hat er sich ventralwärts in die Kammer hinein ausgedehnt, mit deren vorwiegend radiär zur Axe der Ventrikelschleife eingestelltem Trabekelsystem er in inniger Beziehung steht. Die in functioneller Anpassung und in Auslese besonders beanspruchten und daher bei der Ausweitung der Kammer immer mehr nach innen vortretenden Muskelzüge ragen in die Endocardverdickung hinein, verankern sich in derselben. Im Vorhofsgebiete ist der Wulst dicht neben dem Rande der tiefen, die Sinusvorhofsgrenze bildenden Falte gegen die dorsale Wand vorgewachsen, an welcher er ein wenig ansteigt. Auf diese Weise kommt links vom fibrösen Wulste eine kleine Einsenkung zu Stande, von welcher später die Lungenvene ihren Ausgang nehmen wird. Vorhof-, Kammer- und linke Bulbuswand bilden mit einander central den Bulboauricularsporn, dessen Musculatur in Folge der radiären Convergenz der Muskelzüge besonders intensiv beansprucht wird und sich verdickt. Die proximale Bulbuswand weist nur zwei kleine, höckerig vortretende Endocardverdickungen an ihrer ventrolateralen und medialen Wand auf, die proximalen Bulbuswülste *B* und *C*. Diese Verdickungen reichen indess nicht bis unmittelbar an die scharfe Knickung und Einengung heran, welche den Bulbus proximal begrenzt. Die Ansicht des Herzbodens zeigt neben dem Bulbus und Vorhof jene oben beschriebenen, cranialwärts emporragenden zapfenförmigen Vorsprünge der Splanchnopleura (2, 7, vergl. Fig. 4, Taf. LXVIII). Unter der Somatopleura treten in den Ductus Cuvieri die kurz durchschnittenen inneren und äusseren hypobranchialen (10, 11) und die abdominalen Venen (1), sowie die ganz kurzen, über dem Oesophagus medialwärts ziehenden Venen (12) ein. Die Innenansicht der dorsalen Hälfte (vergl. Taf. LVI, Fig. 11) zeigt am Bulbusostium noch keine Endocardverdickungen. Die Kuppe des Vorhofes liegt excentrisch in der distalen Knickungsfurche des Bulbus cordis. Die radiären Trabekelzüge laufen an der Kammerbasis aus. Die craniale Hälfte des Canalis auricularis, welche aus der Convexität der linken Krümmung der primitiven Herzschleife hervorgegangen ist, entbehrt jeglicher Endocardverdickung, denn unter den bei *Ceratodus* obwaltenden Verhältnissen sind an dieser Stelle nicht die Bedingungen zu beengter Proliferation gegeben.

Distalwärts schliesst an den Bulbus cordis, in dessen verengte Oeffnung die Endocardverdickung des distalen Bulbuswulstes 3 vorragt (vergl. Taf. LVI, Fig. 10, 6), der Truncus arteriosus an, welcher sich zunächst in zwei annähernd transversal gestellte Schenkel theilt (vergl. Taf. LXVIII, Fig. 4). Aus diesen gehen cranialwärts dicht neben einander die Hyoidarterienbögen und die ersten zuführenden Kiemenarterienbögen (des ersten Branchialbogens) hervor. Daran schliessen sich die caudalen, nach hinten divergirenden Truncusäste, aus denen medial von den Schlundtaschenrändern die folgenden zuführenden Kiemenarterien entspringen, welche sich beim Eintritt in die Branchialbögen dicht am äusseren Ende der ventralen Schlundtaschenränder herumschlingen. Der Verlauf dieser zuführenden Kiemenarterien wird durch die auch die Schlundtaschenränder betreffende Bewegung und Verlängerung des Kiemendarmbodens beeinflusst (vergl.

Taf. LXVIII, Fig. 1 mit Taf. LXVI/LXVII, Fig. 9), wodurch die um die Schlundtaschenränder herumbiegenden Arterienabschnitte nach vorn convex ausgezogen und zum Mitwachsen veranlasst werden. Der Truncus arteriosus und das Herz bleiben bei diesen Wachsthumsvorgängen in situ, so dass deren Entfernung vom oralen Darmende immer grösser wird. Die in der Fortsetzung der caudalen Truncusäste verlaufenden sechsten Arterienbögen sind noch in der ursprünglichen Anordnung primärer Arterien-(Aorten-)Bögen erhalten geblieben. Der Ursprung der primären dritten Arterienbögen aus dem Truncus arteriosus ist nunmehr aufgehoben. Die Gefässe sind dadurch zu efferenten Kiemenarterien geworden, führen jedoch das in den Kiemenfransen arterialisirte Blut nicht ausschliesslich dorsalwärts in die Aortenwurzeln wie die beiden folgenden efferenten Kiemenarterien (früheren primären Arterienbögen), sondern haben auch ventral wichtige Beziehungen zu den ersten Arterienbögen gewonnen. Schon im Stadium 45 war in Folge der geänderten Blutzufuhr eine Ausbiegung der proximalen, noch mit dem Truncus in Zusammenhang stehenden Abschnitte dieser primären Arterienbögen wahrzunehmen (vergl. Textfig. 449 rechte Seite *III.p.A.bg.* und Taf. LII, Fig. 3), welche zu einer Näherung dieser Gefässabschnitte an die sich in die beiden ersten Arterienbögen gabelnden cranialen Truncusäste, insbesondere aber auch an die proximalen Abschnitte der ersten Arterienbögen führte. Die durch die Umbiegung um die ventralen Enden der zweiten Schlundtaschen gewissermaassen gebundenen zweiten Arterienbögen biegen immer mehr in einer sagittalen Ebene ventralwärts aus, und so kommt es, dass zwischen ihnen und dem Keratohyale die medialen Ausbiegungen der ersten efferenten Kiemenarterien mit den ersten Arterienbögen directe, enge Fühlung gewinnen können (vergl. Textfig. 449 linke Seite). Aus der dichten, durch den Anprall und die Beengung des Blutstromes bedingten Anlagerung der dritten Arterienbögen, welche auch in Folge der nach vorn gerichteten Verlängerung (vergl. Taf. LXVI/LXVII, Fig. 9 mit Taf. LXI, Fig. 1) ihre ohnedies schon eingeschränkte Verbindung mit dem Truncus verlieren, wird nun alsbald eine Dehiscenz der an einander gepressten Wandabschnitte. Es kommt zu einer Communication, welche nun aus dem dritten primären Arterienbogen, der nunmehrigen efferenten Kiemenarterie, arterialisirtes Blut in den ersten Arterienbogen überleitet. Unmittelbar nach der Dehiscenz ist die Gestalt des Gefässes einer solchen Richtung des Blutstromes noch nicht angepasst (vergl. linke Seite der Textfig. 449, combinirt dargestellt). Es besteht noch eine von der ehemaligen Ausbiegung des dritten Arterienbogens herrührende spitzwinklige Einziehung an der mit einem * bezeichneten Stelle. Unter der hämodynamischen Wirkung des Blutstromes wird jedoch dieser Zustand alsbald geändert, wobei in Folge der allmählich immer schräger werdenden Einstellung des Branchialbogens immer mehr die Richtung nach vorn eingeschlagen wird, was zweifellos auch eine Streckung und Dehnung des proximalen Abschnittes des ersten Arterienbogens bewirkt. So kommt es gewissermaassen durch Zerrung zur Verengung, Obliteration und Lösung des ersten Arterienbogens vom cranialen Truncusaste. Dann bildet der erste Arterienbogen eine in der Flucht und directen Fortsetzung des ehemaligen dritten Arterienbogens gelegene und ausschliesslich von diesem gespeiste Gefässbahn, die an der Ventralseite des Keratohyale zuerst eine enggezogene Schleife bildet, dann rückläufig schräg den ventrolateralen Rand der ersten Schlundtasche überkreuzt und dorsal in die Aortenwurzel einmündet. Letzteres erfolgt unter einem, in Folge der nach vorn gerichteten Wachsthumsbewegung des Mundhöhlendaches immer mehr sich zuspitzenden Winkel, in welchen der Nervus palatinus des Facialis eintritt. — Der zweite Arterienbogen bildet daher nunmehr den ersten, vordersten Truncuszweig, das ehemalige Wurzelgefäss der beiden ersten Aortenbögen (der craniale Truncus-

Fig. 449.

ast) ist zum proximalen Abschnitte dieses Bogens geworden. Nach der Ueberkreuzung des äusseren Endes des ventralen Randes der zweiten Schlundtasche (nahe am ursprünglichen Ansatze derselben am Ektoderm) verläuft die Hyoidarterie in einem flachen Bogen an der Innenseite des Kiemendeckels (vergl. Fig. 2, Taf. LXVIII), an welchem sie sich in einzelne Parallelschlingen aufzulösen beginnt. Der langgezogene oberflächliche Verlauf unmittelbar unter dem sich abplattenden und verdünnenden Epithel gestattet respiratorischen Gaswechsel, so dass der manchmal unter einem, nach hinten geöffneten spitzen Winkel, zumeist aber transversal (Fig. 6) in die Aortenwurzel einmündende zweite Arterienbogen derselben arterialisirtes Blut zuführt.

Die Anordnung der afferenten, sich im Bogen um das äussere Ende der ventralen Schlundtaschenränder der folgenden Kiemenspalten herumschlingenden Kiemenarterien veranschaulicht die Fig. 9, Taf. LXVIII, welche den ersten Branchialbogen an der Grenze seines mittleren und dorsalen Drittels durchschnitten zeigt (vergl. auch Fig. 8). Die zuführende Kiemenarterie liegt nach der schrägen Ueberkreuzung der Schlundtasche im ganzen Verlaufe dicht unter dem zwischen den Kiemenfransenreihen gelegenen Rande des Branchialbogens und giebt an ihrer Aussenseite die zuführenden Gefässschlingen ab. Diese verlaufen an der Innenseite der Kiemenfransen und setzen sich an deren Enden an die efferenten Capillaren fort. Letztere ziehen zumeist an der Aussenseite — manchmal auch an der Vorder- oder Hinterseite der Kiemenfransen — überkreuzen sodann die beiden Seiten der zuführenden Kiemenarterien sowie den Nervus posttrematicus, im ventralen und mittleren Drittel auch die Derivate der axialen Mesodermstränge, die Musculi levatores bezw. Interbranchiales und senken sich dann in die ursprünglichen primären Arterienbögen ein. Stellenweise sind diese durch Inselbildung verdoppelt worden. Aus einem vorderen derartigen Parallelgefäss entsteht jenes ventrale, mit dem ersten Arterienbogen in Verbindung tretende Gefäss. Die dorsalen efferenten Arterien, welche unmittelbar aus den primären Arterienbögen hervorgegangen sind, schlingen sich um das dorsale Ende der Keratobranchialia, dann an die Hinterseite der Epibranchialia und gelangen so dicht unter den dorsalen Schlundtaschendivertikeln medialwärts. Sie treten unter nahezu transversalem Verlaufe in die Aortenwurzel ein. Die Aortenwurzeln weisen wie in früheren Stadien eine lyraförmige Anordnung auf (Fig. 6) und sind von einander im Bereiche der Einmündung der zweiten Arterienbögen am weitesten entfernt. Von hier aus convergiren sie nach vorn und nach hinten. Die Einmündung der ersten Arterienbögen erfolgt dicht hinter der ehemaligen Aortenanastomose, welche schon im Stadium 44 zu einer Carotidenanastomose geworden ist und, wahrscheinlich weil sie nicht gleichen Schritt hält mit der Gesammtverbreiterung des Kiemendarmes und der seitlichen Auskrümmung der Aortenwurzeln, sich erheblich verengt. Schon aus der ganzen Anordnung der Gefässbögen ergiebt sich, dass der erste Arterienbogen das Blut in die Carotiden leitet. Zwischen der Einmündung der zweiten and dritten Arterienbögen erfolgt eine wesentliche Einengung des Calibers, was auf eine veränderte Strömungsrichtung hinweist. In früheren Stadien wurde die Aortenwurzel und die Aorta vorwiegend von den vorderen Arterienbögen gespeist, denen dann die hinzukommenden hinteren eine lebhafte Concurrenz in der Blutzufuhr und Blutvertheilung bereiteten. Nunmehr fliesst, wie sich aus jenem Verhalten der Aortenwurzel unzweideutig ergiebt, das arterialisirte Blut aus den beiden vorderen Arterienbögen vorzugsweise dem Gehirne zu, und die folgenden beiden Kiemenarterien speisen die Aorta. Nur ein Theil des Hyoidarterienblutes wird caudalwärts geleitet. Diese Veränderung hat sich parallel mit den Umschaltungen an der Ventralseite und der Verbreiterung des Kiemendarmes im Hyoidgebiete vollzogen. Die drei letzten Arterien vereinigen sich bei der Einmündung in die Aortenwurzel zu einem kurzen Wurzelgefässe, auf welches noch ein kurzes Stück der Aortenwurzel folgt. Die Vereinigung der beiden mächtigen Aortenwurzeln erfolgt zwischen den inneren Enden der dorsalen Ränder der vierten Schlundtaschen. Ueber der Oesophagus-Magengrenze gehen die vorderen Glomerulusarterien von der Ventralseite der Aortenwand ab.

Von einem anderen Exemplare dieses Stadiums wurde das Kopfskelet modellirt, welches in diesem Falle eine interessante Ungleichheit zwischen den beiden Hälften, gleichsam ein verschiedenes Kräfteverhältniss der gegen einander vorwachsenden und mit einander ringenden Skeletformationen aufweist, das indess die Gesammtverhältnisse nicht störend beeinflusst. Was beim Vergleiche der verschiedenen Ansichten dieses Modelles mit denen vom Stadium 45½ auffällt (vergl. Taf. LXI, Fig. 22 mit 21, 16 mit 14, 17 mit 15, sowie Fig. 12, Taf. LIV mit Fig. 13, Taf. LXI), ist vor allem das Längenwachsthum des Skeletes in der Richtung nach vorn. Diese Erscheinung betrifft nicht nur das Visceralskelet, sondern auch das Neurocranium, wenngleich sie am Hyomandibularskelet (vergl. die in gleicher Höhe orientirten Abbildungen 17 und 15) besonders deutlich ausgesprochen ist. Die Seitenansicht, welche wir uns zuerst zuwenden, zeigt im prächordalen Gebiete eine erhebliche Verlängerung der Trabekel nach vorn, welche, wie die Fig. 16 zeigt, bereits in einer medianen Commissur mit einander zusammenhängen und vorn eine Fenestra basicranialis begrenzen. Es ist indess darauf hinzuweisen, dass die Trabekelcommissur auch isolirt auftreten (vergl. Taf. LXI, Fig. 21) und dann secundär mit den hinteren Abschnitten der Trabekel vor dem Opticus verschmelzen kann. Ebenso wie die Wurzel der Trabekel hat sich auch die vordere Verbindung der Sphenolateralknorpel verbreitert, wodurch die von der Arteria orbitalis und einer Hypophysenvene zum Durchtritte benützte Oeffnung verkleinert wurde (Foramen sphenotrabeculare). Der Processus anterior des noch kurzen Quadratums entspringt wie im vorhergehenden Stadium gemeinschaftlich mit den Trabekeln und seitlich von den Sphenolateralia vom vorderen Abschnitte der Parachordalia (vergl. Fig. 12, Taf. LIV). Dieser Fortsatz begrenzt das von den Facialisganglien besetzte Foramen praeoticum basale von vorn, der breite Processus oticus begrenzt dasselbe von hinten. An das distale Ende des Quadratums drängt der rasch wachsende Meckel'sche Knorpel an und weicht ihm sowohl nach vorn und dorsalwärts, wie nach hinten und ventralwärts aus. Auf diese Weise, unter dem Tonus der Kaumusculatur und der Spannung des Ligamentum hyomandibulare, entstehen und vergrössern sich die die Gelenkspfanne des Unterkiefers vorn und hinten begrenzenden Fortsätze. Vorläufig besteht noch kein Gelenkspalt, die Gelenksenden sind noch durch eine dünne Schichte perichondralen Gewebes mit einander verbunden. Die beiden Meckel'schen Knorpel sind vorn unter einem Winkel von 80° mit einander vereinigt, weisen daselbst den Symphysenzahn mit breitem Sockel, seitlich von diesen die ersten Anlage des Marginale (Dentale Semon) auf. Auch die opercularen Belegknochen gewinnen rasch an Ausdehnung nach hinten zu. Die Zähne des Oberkiefers können auch in diesem Stadium noch selbständig, mit ihren Sockeln noch nicht vereinigt sein (Fig. 22); in der Regel sind aber bereits vomeropalatine Belegknochen ausgebildet. Die Keratohyalia finden namentlich ventrolateralwärts die günstigsten Wachsthumsbedingungen. Auch schon im Stadium 42 fing das in den Hyoidbögen besonders reichlich eingetretene freie Mesoderm, das rasch wachsende Vorknorpelgewebe nach dieser Richtung an sich besonders auszubreiten. So kommen die mächtig ausladenden, verdickten Hörner der bumerangförmig gebogenen Keratohyalia zu Stande. Am Hyoidskelete hat nun im vorliegenden Falle ein ungleiches Ringen stattgefunden, welches durch eine verschiedene Assimilationsenergie, durch verschiedenes Wachsthumstempo, möglicher Weise durch eine erst epigenetisch zu Stande gekommene Begünstigung der einen Seite bedingt sein kann. Es hat ein Ueberwiegen der linken Seite stattgefunden, welches in der Stellung der Keratohyalia markant zum Ausdrucke kommt. Während sonst die Hypohyalia (2) und die vorderen Enden der Keratohyalia, wie die beistehende Textfig. 450 zeigt, genau symmetrisch an der Zungenwurzel — etwa in der Höhe der vorderen von der dünnen Infundibularwand (9) geradezu umflossenen Chordaspitze (21), des hinteren Augenpoles und des vorderen Randes der Kaumusculatur (6) — getroffen werden — die Zungenspitze (vergl. Textfig. 561, 35) liegt in der Höhe des Recessus optici (8), des Opticusaustrittes (10), nahe der Halbirungsebene der Augen — ragt das Hypohyale der mächtigeren Seite über die Medianebene

vor und nimmt eine unpaare Stellung ein (vergl. Taf. LXI, Fig. 17). Dieses Ringen, welches am Meckel-schen Knorpel nicht zu solcher Asymmetrie geführt hat, kommt auch im Neurocranium markant zum Ausdrucke und betrifft vorwiegend die Trabekel, von denen derjenige der rechten Körperseite wie eingebogen aussieht (vergl. Fig. 16). Auch die Labyrinthknorpel sind asymetrisch gestaltet und auffallend schwächlich gebaut. Sie hängen mit den Parachordalia nur durch schmale Brücken zusammen, hinter welchen die Glossopharyngeusganglien und die ventralen Ausladungen der Labyrinthblasen liegen. Die hintere Knorpelbinde besteht noch gar nicht (vergl. Fig. 12, Taf. LIV). Der bandförmige Labyrinthknorpel wird vorwiegend vom Processus oticus des Quadratums gestützt. Die an der Seite der ersten Myotome vorreichenden Parachordalia stehen nunmehr dorsal von der Chorda mit einander in Verbindung (vergl. Fig. 12, Taf. LIV) und reichen seitlich nicht über das Epibranchiale des zweiten Bogens vor. Die Chordaspitze, deren Beziehungen zum Infundibulum bereits gewürdigt wurden, bleibt von der knorpeligen

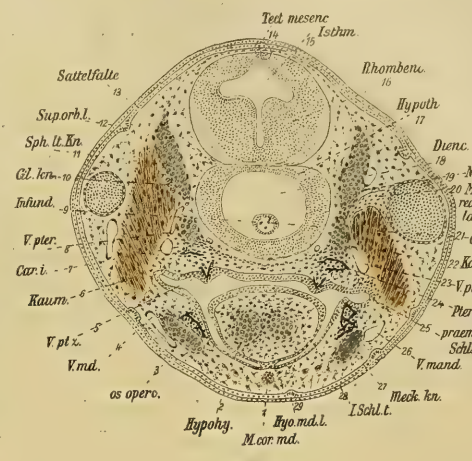

Fig. 450.

Umklammerung noch frei. Die Asymmetrie kommt auch im Verlaufe der nach rechts, nach der schwächeren Seite hin eingebogenen Chorda zum Ausdruck, insbesondere jedoch am Verhalten der Aortenwurzeln (vergl. Fig. 16, Taf. LXI). Auf der linken Seite münden sechs Arterienbögen bezw. drei Kiemenarterien ein, auf der rechten fehlt der sechste Arterienbogen. Die an die spitzwinklig erfolgende Einmündung der ersten Arterienbögen anschliessenden inneren Carotiden sind in die Länge gewachsen, ihre quere, zwischen der Chordaspitze und der Hypophyse gelegene Anastomose erscheint unterbrochen. Die Einengung der Aortenwurzel zwischen der Einmündung der zweiten und dritten Aeste nimmt zu. Dicht an der Vorderseite der drei ersten Kiemenarterien liegen — unmittelbar unter jenen Schlundtaschendivertikeln (vergl. Taf. LXI, Fig. 6) — die Epibranchialia, welche bereits ihre schräge Einstellung von vorn-innen nach aussen-lateral gewinnen und mit den Keratobranchialia nach vorn offene Winkel von 90° bilden. Die zwei ersten Kiemenarterien münden noch direct, die beiden letzteren Gefässe mittels gemeinschaftlicher Wurzelgefässe in die Aortenwurzel ein. Auf der linken Seite hingegen, im Bereiche der Concavität, ist die Aortenwurzel besonders breit und weist eine centrale Durchbrechung auf. Sie bildet somit eine Insel, in deren breiteren äusseren Theil die zweite und die dritte Kiemenarterie einmünden. Es handelt sich hierbei um consecutive, durch das Verhalten der Schlundtaschen und des Skeletes vorbedingte Anpassungs-

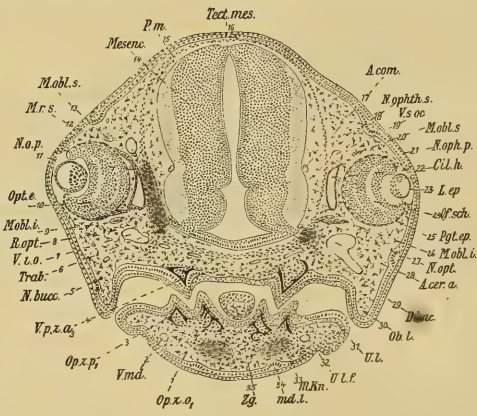

Fig. 451.

erscheinungen, über deren Details noch Bilder aus der (Frontal-)Schnittserie Aufschluss geben werden. Auf der linken Seite sind auch die Ganglien modellirt worden, um den Durchtritt des Nervus palatinus des Facialis im Winkel der Einmündung des ersten Arterienbogens, sowie das analoge Verhalten zwischen dem Ramus palatinus Glossopharyngei zur Hyoidarterie zu veranschaulichen. Der Ramus palatinus des ersten epibranchialen Vagusganglions weist keine solchen Beziehungen zur Einmündung der ersten Kiemenarterie auf.

Die Seitenansicht Fig. 13, Taf. LIV zeigt das Verhalten der beiden Componenten der Kaumusculatur; der Musculus temporalis gewinnt Beziehungen zum Periost des Sphenolateralknorpels, nachdem er über den Nervus ophthalmicus profundus und sein Ganglion ophthalmicum, zwischen diesem und dem Ganglion maxillomandibulare emporgewachsen ist. Der noch unansehnliche, wahrscheinlich noch nicht fungirende Muskel — motorische Nervenendigungen konnten nicht nachgewiesen werden — bildet den vorderen Rand jener tiefen, in Folge des mächtigen Wachsthumes des Ganglion maxillomandibulare erhalten gebliebenen Incisur, welche schon von den frühesten in Betracht kommenden Stadien her das Gebiet des vorderen vom hinteren mandibularen Mesoderm sondert. Dicht an dieses Ganglion reicht der aus dem mandibularen Mesoderm s. st. hervorgegangene Masseter, welcher von der Vorderseite des Quadratums und dessen Processus oticus Ursprung gewinnt. Das dorsale Masseterende findet sozusagen am Ganglion laterale praevestibulare des Facialis lateralis eine unüberwindliche Barrière, während dem vorderen mandibularen Mesoderm der Weg nach oben und nach vorn (Temporalis und Obliquus superior) offen stand. Vom Ganglion praevestibulare divergiren die drei Aeste (Ophthalmicus superficialis, Buccalis und Ramus hypoticus). Hinter dem Processus oticus tritt der durch diese Knorpelspange vom Ganglion praevestibulare abgetrennte Nervus hyomandibularis knapp hinter dem ersten Arterienbogen nach aussen. Unter dem zweiten Arterienbogen (Hyoidarterie) zieht der Nervus palatinus Glossopharyngei nach vorn, dessen Ganglion, mit dem epibranchialen Ganglion vereinigt, sich von dem über der Vena capitis lateralis gelegenen Lateralis-(Infravestibular-) Ganglion zu sondern beginnt. Hinter diesem Ganglion, durch einen engen Spalt von ihm getrennt, ragen die epibranchialen Ganglien des Vagus vor, welche mit dem den mächtigen Seitennerven entsendenden Lateralisganglion breit zusammenhängen.

Die Vorderansicht des Modelles (Fig. 15, Taf. LIV) zeigt die Chorda verkürzt, überbrückt von der Commissur der beiden Parachordalia, von denen dorsal die steil emporragenden Sphenolateralknorpel entspringen. Letztere sind durch jene tiefen, durch die Lagerung der Trigeminus- und Facialisganglien bedingten Einschnitte von den Trabekeln getrennt, welche ganz verkürzt zu sehen sind und vorn die Commissur, seitlich die Processus antorbitales bilden. Sie entspringen breit mit den mächtig ausladenden Quadratknorpeln ventrolateral von den Parachordalia. Die nach hinten (Processus oticus) in die Labyrinthkapseln übergehenden Quadratknorpel werden seitlich noch von den noch weiter ausladenden Keratohyalia überragt. Aus der Incisur zwischen Masseter und Temporalis kommt der Nervus maxillomandibularis hervor, welcher sich an der Seitenfläche des letzteren in den Nervus maxillae superioris und inferioris gabelt. Hinter dem Masseter, dicht vor dem Labyrinthknorpel wird das Ganglion laterale praevestibulare mit seinen Aesten sichtbar. Die sensorische Wurzel dieses Ganglions verdeckt von vorn her den Recessus Labyrinthi. — Die Gefässe sind nur auf einer Seite eingezeichnet. Man sieht den nach vorn convergirenden Theil der Aortenwurzeln und der inneren Carotiden, von deren querer Anastomose beim vorliegenden Exemplar nur kleine Reste mehr erhalten sind. Die Arteria orbitalis tritt hinter der vorderen Verbindung des Trabekels mit dem Sphenolateralknorpel, die Arteria orbitalis vor derselben nach aussen; die nur in arger Verkürzung sichtbare Arteria cerebri anterior bildet das Ende der inneren Carotis. — Die Hypohyalia sind symmetrisch — in ihrem typischen Verhalten — eingezeichnet.

In Folge der geringen Ausdehnung des Labyrinthknorpels, welcher bisweilen auch am caudalen Pole der Labyrinthblase durch eine selbständige kleine Knorpelplatte vertreten sein kann (vergl. Fig. 22, Taf. LXI *L.K.*), liegt der Vestibularabschnitt der Labyrinthblase zum grössten Theile frei. Die Figg. 26 und 27, Taf. LXI veranschaulichen die laterale und mediale Ansicht einer freigelegten (linken) Labyrinthblase, welche in beengtem Wachsthum bereits charakteristische, die spätere Vollendung der Gestaltung einleitende Formveränderungen aufweist. Schon im Stadium 44 begann der verdickte Boden der Blase, welcher dem centralen Wachsthumsherde der sich eindellenden Hörplatte entstammt, kleine Ausladungen zu treiben, welche zum Sacculus und zur Lagena werden. Die beiden Ausladungen weichen einander derart aus, dass die Sacculusbucht vorn und lateral, die Lagenabucht hinten und medialwärts vortritt. Die Furche, welche die beiden Ausladungen scheidet, mündet schräg an der Aussenseite emporsteigend, an einer frontal verlaufenden Einfurchung aus, welche an der Seitenwand der Blase als erste Entspannung beengten Wachsthumes entstanden ist. Dem dorsalen Abschnitt stehen a priori unter der Beengung durch das Rautenhirn drei Wege offen, die auch bis aufs äusserste ausgenützt werden: nach vorn-oben und hinten-oben sowie nach aussen unter Vorwölbung des dünnen Ektoderms. Diese Vorwölbungen werden von dünnwandigen Blasenabschnitten gebildet, welche bei der Abschnürung der Labyrinthblase — so wie an anderen derartigen Formationen — ihre schon von vornherein nicht so intensive Wachsthumsenergie zum Theile verbraucht haben. Sie stammen doch von einem centralen, an der Grenze der sich segmentirenden teloblastischen und des nach vorn intussusceptionell auswachsenden Körperabschnittes gelegenen Ektodermareal, von einer gewissermaassen an einem Scheidepunkt des Wachsthumes gelegenen Ektodermpartie und vermitteln dessen Uebergang in die nachbarlichen, nicht unter solcher Anstauung und mit geringerer Intensität wachsenden Ektodermabschnitte. Sie finden durch die Ausladungen nach vorn, aussen und hinten reichlich Gelegenheit, ihre Oberfläche zu vergrössern und werden daher dünnwandig. Bei dieser Oberflächenvergrösserung ergeben sich nun aber früher oder später doch gewisse Beengungen, welche naturgemäss nicht an den am wenigsten beschränkten Convexitäten, sondern inmitten der durch diese begrenzten Flächen entstehen. In diesen Gebieten plattet sich das Epithel überhaupt nicht ab; es bleibt cylindrisch oder cubisch und nützt den nächsten ihm hier zur Verfügung stehenden Ausweg, die Eindellung (vergl. Textfig. 367[×]) in den von Flüssigkeit erfüllten, keinen namhaften Widerstand leistenden Innenraum aus (vergl. Textfig. 427). So kommt es zur centralen Eindellung der Theilwölbungen, welche an der Aussen- und Innenseite mithin an sechs Stellen erfolgen kann und auch nahezu zu gleicher Zeit einsetzt. Damit ist nun ein weites Wachsthumsgebiet eröffnet; die nächsten Schranken ergeben sich erst dann, wenn die radiär vordringenden plumpen Einsenkungen paarweise auf einander treffen und so die halbzirkelförmigen, durch ihr Vortreten eingedellten Ausladungen zu den Canales semicirculares machen. Gemäss der in den drei Richtungen des Raumes erfolgenden Anordnung der Theilwölbungen liegen auch die in den einander zugewendeten Flächen derselben erfolgenden Einsenkungen an der Aussenseite dicht beisammen (vergl. Fig. 26), während sie an der Innenseite als gleichfalls napfförmige, von freien Mesodermzellen ausgefüllte Vertiefungen grössere Abstände zeigen (Fig. 21). Sie liegen aber auch hier mit geringen individuellen Schwankungen in der Mitte der Innenseite der Theilwölbungen. Durchschneiden wir das abgebildete Modell einer linken Labyrinthblase in horizontaler Richtung, so zeigt die Basalansicht (Fig. 24) den schräg von vorn und innen nach aussen lateral verlaufenden First, welcher die Ausladungen des Sacculus und der Lagena trennt. Es wird auch die horizontale Einfurchung sichtbar, die zwischen dem Sacculus und der äusseren halbkreisförmigen Ausladung vorgewachsen ist und im letzten Stadium an der Grenze ihres mittleren und hinteren Drittels zungenförmig nach innen und oben vorragt (vergl. auch Textfig. 427). Ihr gegenüber liegt der sich trichterförmig verengende Eingang in den Recessus Labyrinthi. Die dorsale Hälfte des Modelles

(Fig. 25) zeigt den kurzen First, welcher den Eingang in den Recessus Labyrinthi begrenzt. Ihm gegenüber, genau über der zungenförmigen Vorragung an der Grenze zwischen dem Sacculus und der seitlichen Ausladung ragen die kleeblattförmig gestellten Eindellungen vor, welche in der gemeinschaftlichen Concavität aller drei Ausladungen vorgetrieben worden sind. Sie sind annähernd senkrecht auf die Flächen ihrer Theilwölbungen gestellt und divergiren daher nach unten, vorn und hinten. Man erkennt, dass hier in einem Knotenpunkte der Beengung der seitlichen Wandung durch die Anordnung der primären Ausladungen auch die Richtung und Divergenz der secundären Eindellungen vorgeschrieben wird und die letzteren geradezu zwangsläufig erfolgen. Nicht minder zwangsläufig, in strenger Anpassung an die epigenetisch erworbene Situation erfolgen auch die weit von einander abstehenden Eindellungen an der gegenüberliegenden Innenseite der beiden oberen Ausladungen, denen auch durch den Verlauf des Recessus Labyrinthi eine gewisse Richtung gewiesen wird. In diesem Bereiche concentrirt sich bei fortschreitendem Wachsthum die Beengung auf Stellen, welche in grösserer und geringerer Entfernung vom Recessus liegen, so dass auch hier jener einzig freistehende Ausweg, die Eindellung, nach innen erzwungen wird.

Das Derivat der Bodenschichte der birnförmigen primitiven Blase bezw. des ventralen Wachsthumsherdes, des Centrums der Anstauung des Wachsthumes der Hörblase ist in seiner Ausdehnung so beengt, dass auch in den markant vortretenden Ausladungen des Sacculus und der Lagena noch ein hohes, zwei- bis dreizeiliges Cylinderepithel besteht, welches den Grund dieser Ausladungen bildet. Im Bereiche jenes flachen Firstes, der schräg gestellten Grenze zwischen Sacculus und Lagenabucht (vergl. Textfig. 426, rechte Seite), wird das Epithel cubisch oder zum mindesten einreihig-cylindrisch. So wie an der Hörplatte, nimmt auch am Boden der Labyrinthblase die Wachsthumsbeengung und Verdickung des Epithels von diesen beiden Centren aus nach vorn und hinten sowie medial- und lateralwärts ab. Das anfangs kreisförmig begrenzte Feld wird durch die in Ektodermspannung einsetzende Verlängerung der Blase in sagittaler Richtung zu einem langgezogenen Oval und reicht daher vorn und hinten etwas höher empor. So wie nun jener schräge First im Centrum zwei mächtige Epithelverdickungen abgrenzt, so kommt durch die seitlichen, vorderen und hinteren Einfaltungen eine weitere Gliederung eines ehedem einheitlichen centralen Wachsthumsherdes zu Stande. Auf diese Weise werden die sogenannten Maculae isolirt, deren Anordnung durch die primären Ausladungen grösserer Wandabschnitte bestimmt wird. Vorn reicht das hohe Epithel bis an die mittlere Höhe empor und sein Ende bildet nun die am vorderen Pole des äusseren oberen Bogenganges gelegene Macula superior (anterior) (vergl. Textfig. 423 *A.c.s.s.*). Der First, welcher diese Ausladung von der äusseren trennt, hat eine Sonderung der oberen von der vorderen äusseren Macula bewirkt, welche bereits durch ein in Folge der Oberflächenvergrösserung sich abplattendes Epithel vollkommen getrennt werden. Dagegen hängt die Macula lateralis noch durch hohes cylindrisches Epithel mit der durch die Einfaltung nur unvollkommen getrennte Sinnesplatte des Sacculus zusammen (vergl. Textfig. 424), welche sich vom Grunde auf die äussere Wand emporzieht. Das verdickte Epithelfeld der Lagena hingegen zieht sich in der Nachbarschaft des Ganglion Octavi mehr an der Innenseite empor (vergl. Textfig. 427) und reicht bis an den hinteren Pol der Lagenabucht (Textfig. 428). Im Bereiche der Furche, welche die Lagena von der hinteren Bogengangausladung trennt, hängt dieses hohe Epithel durch cylindrisches Epithel, welches bei dieser Oberflächenvergrösserung sich etwas abgeflacht hat, mit der aus zweireihigem hohen Cylinderepithel bestehenden Macula posterior zusammen. Es zeigt sich somit, dass die Einfurchungen, welche die primären Ausladungen trennen, nur eine unvollkommene Abgrenzung der durch diese Ausladungen gesonderten Felder am Boden der Labyrinthblase bewirken. Vom vorderen bis zum hinteren Pole zieht sich eine Kette von Verdickungen, welche in der Mitte am mächtigsten und breitesten ist, genau der Wachsthumsintensität und -beengung im Centrum der primitiven Hörplatte entsprechend. Diese Abstufung äussert

sich vorläufig nur in den groben Verhältnissen der Ausdehnung und Anordnung jener Felder. Sie wird in ihren intimeren Folgen erst bei der unter solchen beengten Verhältnissen erfolgenden Differenzirung offenkundig werden, wenn den Zellen unter solcher Beengung keine andere Möglichkeit offen steht, als die Aussendung von Fortsätzen an der freien Seite, während gleichzeitig auch die unter anderen Bedingungen nicht minder dicht gedrängten Ganglienzellen der acusticovestibularen Zellansammlungen ebenfalls Fortsätze treiben, die in strenger Anpassung an die Nachbarschaft, sozusagen zwangsläufig gegen jene Ektodermververdickungen am Boden der Labyrinthblase vorwachsen und sich aufsplitternd, mit ihnen in Beziehung treten werden.

Von demselben Exemplare wurde unter theilweisem Ausgleiche der Asymmetrie auch das orale Darmende, der Kiemendarm und der folgende Darmabschnitt mit den Pancreasknospen modellirt und auf Taf. LXVIII, Fig. 15—17 sowie Taf. LI, Fig. 9 und 10 abgebildet. Am Kiemendarmmodell wurde der Unterkiefer medial vom Mundwinkel quer durchschnitten und die Durchtrennung dann flach durch die ventralen Abschnitte der ersten Schlundtaschen fortgeführt. Das abgehobene Stück ist in der Fig. 17 von der Innenseite her dargestellt. Die Fig. 16 veranschaulicht die Dorsalansicht des oralen Darmendes. Der Unterkieferrand besitzt zwar noch nicht jenen Grad der Convexität, welchen die Fig. 1 aufweist, obgleich, wie das Skelet zeigt, bereits ein Winkel von etwa 80° besteht. In der Gestaltung der Unterlippe kommt die Gesammtbewegung des Visceralskeletes und des Kiemendarmes eben nur zum Theile zum Ausdrucke, weil der Knorpelbogen in lockerem Bindegewebe eingebettet ist. Die Riechspalten sind noch eng, convergiren nach vorn unter etwa 80°; zwischen ihnen ragen, schräg nach hinten gerichtet, die Prämaxillarzähne vor, an welche sich völlig im Bereiche des Entoderms die Vomeropalatinzähne in asymmetrischer Anordnung in einer inneren und einer äusseren Reihe (*A* und *B*) anschliessen. Auch die Dorsalansicht zeigt die gelegentlich auch für sich allein bestehende Asymmetrie, welche unter den obwaltenden Umständen wohl gesteigert sein dürfte, ganz deutlich; sie betrifft sowohl die Zahl wie die Anordnung der Zähne. Ferner zeigen die beiden Ansichten des oralen Darmendes die vom Mundwinkel ausgehende seitliche Begrenzung, welche sich von den prämandibularen Schlundtaschenrudimenten herleitet und etwa in der Mitte zwischen dem Mundwinkel und den ersten Schlundtaschenrändern jene wulstigen, taschenförmigen Ausladungen vortreibt, welche sich am Vorderrand der Kaumusculatur emporschieben. Sie werden noch von dotterreichen Epithelzellen gebildet und grenzen sich namentlich medialwärts scharf ab. Im Unterkiefer ragen die Symphysenzähne nicht bis an den Mundrand vor, die Asymmetrie der Opercularzähne kann gleichfalls eine selbständige Erscheinung sein. Von der ventralen Commissur der hyomandibularen Schlundtaschen ragt die Schilddrüsenknospe vor, die in Folge ihrer transversalen Einstellung nur sehr verkürzt zu sehen ist und an ihrem blinden dorsalen Ende kleine Seitenknospen treibt. Der seitliche Rand der ersten Schlundtaschen hat sich bis auf das dorsale Ende vom Ektoderm bereits abgelöst, welches in Folge der unter Anstauung beim Wachsthum der Schlundtasche zu Stande gekommenen Proliferation das Hyomandibularpolster vortreibt und daher innig vom Entoderm festgehalten wird. Die ventralen Ränder der folgenden Schlundtaschen sind am Ektoderm vorgewachsen und entfernen sich immer mehr von der Medianebene entsprechend der Verbreiterung des Kiemendarmes. Die siebenten Schlundtaschen bilden den Abschluss der Fältelung, und in ihrer ventralen Fortsetzung ragt linkerseits die plumpe Vorragung der telobranchialen Knospe vor. Auch die Lungen bilden noch ganz kleine, gehöhlte Ausladungen auf der rechten Körperseite.

Das Verhalten der grossen Darmdrüsen (vergl. Fig. 9 und 10, Taf. LI) ist dadurch bemerkenswerth, dass die rechte ventrale und die dorsale Pancreasknospe bei ihrem Vorwachsen in der Concavität der Magendarmschleife noch nicht auf einander getroffen sind und die Vena subintestinalis (Fig. 10) noch von ansehnlichem Caliber ist. Sie steht nur durch kleine Anastomosen mit der Pfortader in Com-

munication. Der plumpe, in der Mitte etwas spindelig erweiterte Ductus hepaticus wird noch von hohem, dotterreichem Epithel begrenzt und führt anscheinend noch keine Galle; in ihn münden zahlreiche kleinere Lebergänge, welche sich vorwiegend nach rechts und dorsal sowie nach links hin verzweigen. Der ganz kurze Ductus cysticus mündet von vorn her ein, auch der Ductus choledochus ist noch kurz und verläuft in Folge der Ausbiegung der longitudinal beengt wachsenden Magendarmschleife in schräger Richtung nach links und ventralwärts. An der linken Seite des Ductus choledochus entsendet die linke ventrale Pancreasknospe einen Fortsatz nach hinten in der Furche zwischen der Einmündung des Ductus choledochus und der Concavität der Magenkrümmung. Die Hauptmasse der linken Pancreasknospe wächst an der Oberfläche des Darmes dicht neben der Vena subintestinalis vor. Die rechte ventrale Pancreasknospe hat sich an der rechten Seite der Vena subintestinalis vorgeschoben, mündet hinter derselben dicht vor dem Ductus choledochus und gemeinsam mit der linken Knospe in die Magendarmschlinge ein. Dorsolateralwärts reicht die Pancreasknospe bis an die Arteria coeliacomesenterica heran, die dann unter ihr medialwärts und mit einem kleineren Zweige nach hinten verläuft. Die Vena portae trennt die Enden der rechten ventralen und der dorsalen Pancreasknospe, welch letztere an ihre Innenseite vorwächst. In diesem Bereiche drängt die Vena portae das Aussenblatt des Recessus gastropancreaticus gegen das der Magenkrümmung anliegende Innenblatt zu vor und engt den Recessus gastropancreaticus ein (ihre Topographie ist dieselbe wie in Textfig. 444). Die dorsale Pancreasknospe hat noch keinen caudalwärts gerichteten Zipfel ausgebildet, und auch die Anastomose der Vena portae an der Innenseite der linken Seite des Pancreasstieles ist noch nicht geschlossen. In die Abbildung ist combinirt der Befund an einer anderen Serie eingetragen, in welcher auch rechterseits eine ganz unansehnliche telobranchiale Knospe vorhanden war, welche von der linken an Grösse weit übertroffen wurde. Ueber die Rudimentirung des rechten telobranchialen Körpers lassen sich schwer Anhaltspunkte zur Erklärung gewinnen; es giebt Exemplare, bei welchen trotz der Asymmetrie der Lungenknospe, deren Entstehung eine wesentliche Entspannung des beengten Wachsthumes an der Concavität der aus dem Gebiete der primitiven Grenzfalte hervorgehenden Darmabschnitte bedeutet, bilateral-symmetrische telobranchiale Knospen auftreten. Es lässt sich nur deren ventrale Anordnung auf jene Wachsthumsbeengung zurückführen, die in der Region am beträchtlichsten ist, in der die Schlundtaschenfältelung sozusagen abklingt. Doch kann es keinem Zweifel unterliegen, dass der telobranchiale Körper dem Branchialgebiete angehört, eine ventrale Ausladung der letzten, siebenten Schlundtasche ist, während die Lungenknospe unter ganz anderen Bedingungen und auch in einer anderen Region entsteht als die Schlundtaschen. —

Wir wenden uns nun zur Durchmusterung einiger Frontalschnitte, welche von derselben Serie stammen, nach welcher das auf Taf LXI, Fig. 16, 17, 22 abgebildete Modell des Primordialcraniums gefertigt wurde. Der erste dieser Schnitte (Textfig. 452) ist durch die Herzspitze, die linke am ventrolateralen rechten Leberrande vortretende Pancreasknospe gelegt und eröffnet die Gallenblase, deren Epithel von dotterreichen, cubischen Zellen gebildet wird. In den sich rasch verzweigenden Leberschläuchen, namentlich in den peripheren Abschnitten derselben, wird der Dotter zusehends resorbirt. Die oberflächlichen Schläuche überbrücken das in früheren Stadien noch ziemlich vollständige weitmaschige Venennetz, welches dadurch discontinuirlich wird. Mit den Leberschläuchen wird auch das Capillarnetz immer engmaschiger und feiner. Die Pancreasknospe besteht noch aus grossen, dotterbeladenen Zellen und ist auf der Oberfläche der vorderen epithelialen Begrenzung des ventralen Darmlumens vorgewachsen. Zwischen der Gallenblase und der ventralen Pancreasknospe, sowie zwischen Leber und Entodermmassiv haben sich die ventralen Ausläufer der Recessus paragastrici vorgeschoben. Auf der rechten Seite des etwas schräg geführten Schnittes ist der ventrale, lebhaft proliferirende und appositionell die hyoabdominale Musculatur verbreiternde Rand des Myotomfort-

satzes VI. erreicht, über dessen vorderem Ende die ventrolaterale Sinneslinie (*v.l.S.l.*) endigt. Letztere nimmt von der ventrolateralen Ecke der die Kiemenregion umziehenden Ektodermverdickung ihren Ausgang und wächst von hier aus caudalwärts vor.

100 μ weiter dorsal (Textfig. 453) liegt bereits die Einmündung der beiden ventralen Pancreasknospen ins ventrale Darmlumen vor, dessen Ausdehnung erheblicher Variation unterworfen ist. Die in diesem vorderen Gebiete noch sehr ansehnliche Subintestinalvene zieht an der linken Seite der Gallenblase empor und verzweigt sich in Venae afferentes (vergl. auch Taf. LII, Fig. V/3). Gallenblase und Leber ringen um den Raum, wölben sich vor und grenzen sich so durch eine Ringfurche gegen einander ab. Auch die Herzkammer bewirkt an der Leberoberfläche, dem Herzboden eine Impression des plastischen Parenchyms. Die ventralen Enden der median in einander übergehenden Kiemendeckel sind schräg, das Ektoderm der Hyoidregion ist flach durchschnitten und weist die keulenförmig verdickt im Ektoderm nach vorn wachsenden hypohyalen Sinneslinien

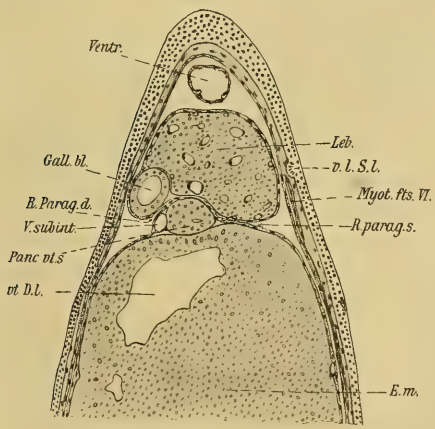

Fig. 452.

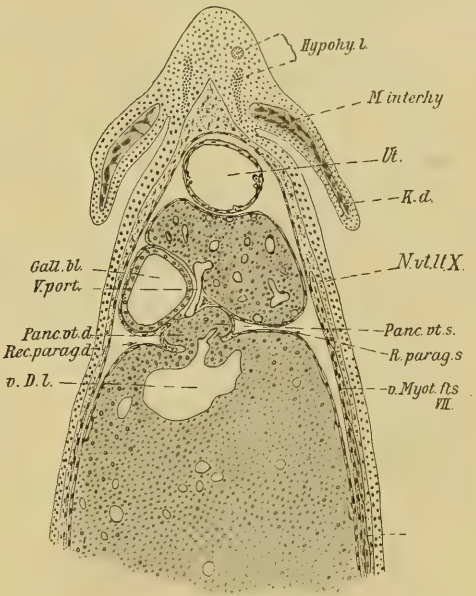

Fig. 453.

auf, die sich am vorderen Ende bereits in einzelne Sinnesknospen auflösen, deren Sonderung auch eine Theilerscheinung des allgemeinen Längenwachsthumes des Mundhöhlenbodens ist. Diese Sinneslinie nimmt von jener verdickten Ektodermplatte ihren Ausgang, deren beengtes Wachsthum bei der ventralwärts gerichteten Verlängerung der Insertion der zweiten Schlundtasche am Ektoderm einsetzte (vergl. Fig. 368). Diese comprimirte Ektodermverdickung hat dann zwischen den ventralen Enden der Kiemendeckel d. h. in der Wachsthumsrichtung der Schlundtasche nach vorn hin einen Ausweg gefunden. Die ventralen Enden der Kiemendeckel weisen die marginale Proliferationszone der Hyoid-(Opercular-)Musculatur auf, welche sich dicht am ektodermalen zweischichtigen niedrigen Innenepithel des Kiemendeckels vorschiebt.

80 μ weiter dorsal (Textfig. 454) wird das Ektoderm der Hyomandibularregion bereits in grösserer Ausdehnung gekappt und seine Sinneslinien freigelegt. Den Mandibularbogen kreuzt schräg die neben den Unterlippenfurchen endigende Mandibularlinie (13), jene vordere Abzweigung der Hyomandibularlinie (11), die sich bei der Verbreiterung des Mundhöhlenbodens bereits in einzelne Sinnesknospen aufzulösen beginnt.

Die Hyomandibularlinie giebt an der Körperoberfläche den Verlauf der ersten Schlundtaschen an und löst sich gleichfalls in Sinnesknospen auf. Eine Differenzirung centraler, am meisten beengter, gewissermassen Reste des ursprünglichen, nun aufgetheilten Wachsthumscentrums der Sinneslinie darstellender Zellen, die Entstehung der unter solcher Beengung zwangsläufig vorgetriebenen Fortsatzbildungen an der freien Oberfläche ist noch nicht nachweisbar. Der Musculus intermandibularis (12) und interhyoideus (10) convergiren mit einander unter Bildung einer medianen strafffaserigen schmalen Raphe. Die innere dünne ektodermale Wand des Kiemendeckels wird von dem nach vorn ausladenden Bogen der Opercular(hyoid)arterie (15) gekreuzt, welcher auf der rechten Bildseite in seinem Scheitel dargestellt ist. Der Durchschnitt des Herzens weist den Ursprung des Bulbus cordis aus dem Ventrikel auf (9, Ostium Bulbi), woselbst im Bereiche der Knickung das Endocard zellreicher wird, jedoch ohne Abgabe subepithelialer Zellen. Dagegen wird der Atrioventricularwulst (17) durch straffaseriges Gewebe gestützt, kann also bereits als fibröser Wulst bezeichnet werden. In den eröffneten Sinus venosus (7) ergiessen sich Venae hepaticae revehentes, welche sich aus dem groben zwischen den Leberschläuchen sich hindurchschlängelnden Capillarnetz sammeln. Der Schnitt zeigt centrale, von dotterreichen cubischen Entodermzellen begrenzte Verästelungen des Leberstieles; ein Hauptast (5) zieht an der Oberfläche der Gallenblase nach rechts und dorsal, ein anderer verzweigt sich unter Bildung des linken Leberlappens mehr in transversaler Richtung. Unter diesem linken Hauptast giebt die Vena subintestinalins ihre letzten zuführenden Lebervenen ab. Der ventrale Ausläufer des Recessus paragastricus sinister (21) ist bis hart an den Ductus choledochus (4) vorgewachsen, welcher dicht hinter den ventralen Pancreasknospen (40 μ ventral) ins Darmlumen mündet. In Folge seines schrägen Verlaufes wird er von Frontalschnitten ganz schräg erreicht. In seiner rechten Nachbarschaft ist der nicht vo m Boden, sondern von der dorsalen Wand der Gallenblase abgehende Ductus cysticus angeschnitten. Seitlich von beiden liegt die massige rechte ventrale Pancreasknospe (2) in einer tiefen Furche der nachgiebigen Begrenzung des ehemaligen ventralen Darmlumens (23, Mitteldarmlumens) eingebettet. Die rechte Splanchnopleura ist vollständig von der Somatopleura getrennt, auf der linken Körperseite hingegen besteht im ventralen Anschlusse an den Ductus Cuvieri-Uebertritt eine in fortlaufender Faltung entstandene secundäre Verbindung an deren Ansatze an der Leber ein zipfelförmiger Fortsatz vorgewachsen ist (19). Ein anderer derartiger Fortsatz hat sich rechterseits dicht unter dem Bulbusostium erhoben (8). An der ganzen Sinusvorhofsgrenze ist das Epithel unter günstigen Stoffwechselbedingungen verdickt und hält offenbar mit der Nachbarschaft nicht gleichen Schritt. Ueber der sich rasch ausdehnenden Leber plattet sich die Splanchnopleura erheblich ab, während gegen den Sinus hin eine Anstauung zu Stande

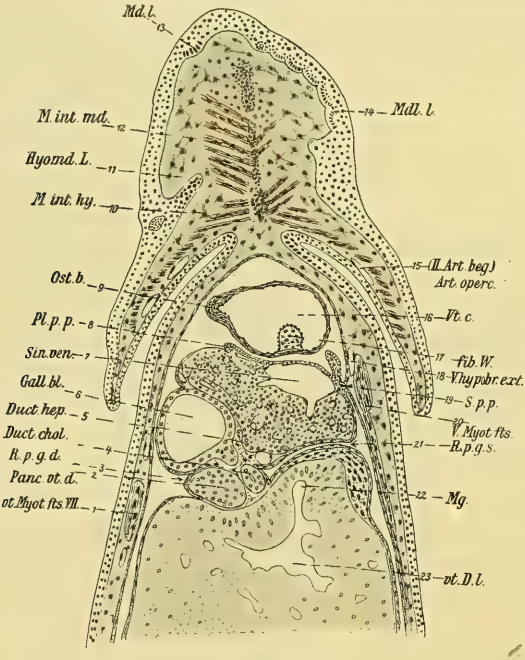

Fig. 454.

kommt, welche sich zunächst in dichterer Kernstellung äussert. Die weitere Folgeerscheinung ist das Aufwerfen von Falten und Fortsätzen. (Plica pericardiacoperitonealis).

Die Vereinigung des Ductus cysticus und hepaticus erfolgt 120 μ weiter dorsal (vergl. Textfig. 455), weil der Ductus cysticus (5) aus der hinteren Wand der Gallenblase hervorgeht. Alle grossen Gallenwege werden von dotterreichem durchschnittlich 40 μ hohem Epithel gebildet. Zwischen den Gallenwegen und dem Entodermmassiv hat sich der Recessus paragastricus sinister (39) vorgeschoben, der rechte Recessus hat die verhältnissmässig sehr weite Arteria coeliacomesenterica (2) von letzterem abgehoben. Auch der Recessus paragastricus sinister reicht bis an die Leberpforte heran, in welcher ganz kleine Anastomosen zwischen der Vena subintestinalis und der Pfortader verlaufen. Der Boden des linken Recessus schmiegt sich der Vorwölbung des Magenfundus an. Die Leber bildet dorsalwärts einen schmalen Keil, in welchem sich die äussersten Enden grösserer Gallenwege verästeln. Beim beengten, vornehmlich terminalen Längenwachsthum schieben sich periphere dotterarm gewordene Zellen über centrale dotterreichere proximalwärts vor. Ueber der Gallenblase (5) steht der schmale Leberrand durch ein kleines Gekröse mit der Somatopleura in Verbindung, welches noch als Rest jener im vorigen Stadium ausgedehnteren Verbindung erhalten geblieben ist. Auf der linken Seite ist bereits in der unmittelbaren Nachbarschaft des Ductus Cuvieri der vom Mesocardium laterale ausgehende Abschnitt des Septum pericardiacoperitoneale (37) erreicht. Der Kammerkegel liegt der flachen Vorwölbung des Sinus venosus auf. Auch der Bulbus hat einen schräg ansteigenden Verlauf und zeigt distal den noch ganz niedrigen distalen Bulbuswulst III. Der äusseren Oberfläche des Pericardiums liegen auf der rechten Körperseite die ventralen Myotomfortsätze V und IV, (7, 11) an, welche sich wie alle anderen in einer ventralen sehr lebhaft proliferirenden Randzone appositionell verbreitern. Ueber dem sechsten Fortsatze ist jene ventrolaterale Sinneslinie (8) schräg durchschnitten,

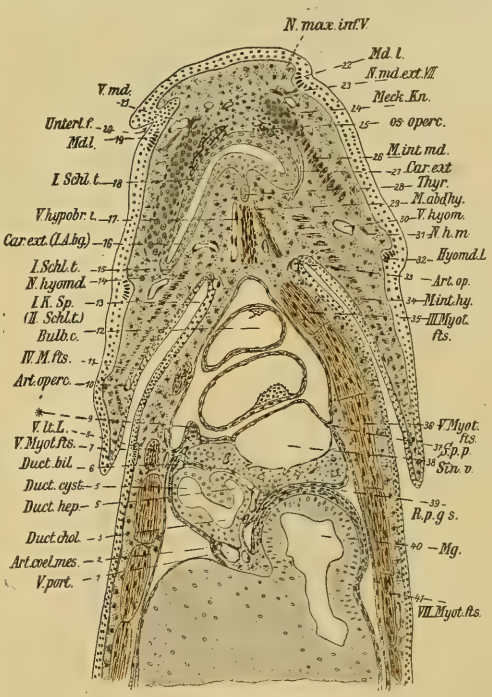

Fig. 455.

welche im Branchialgebiete ihren Ausgang genommen hat. In diesem Niveau werden auch schon die ventralen entodermalen Ränder der zweiten Schlundtaschen (13) erreicht, welche von den proximalen Schenkeln des im Schnitte 454 gekappten Bogenstückes gekreuzt werden. Das vordere Faltenblatt der zweiten Schlundtasche ist mit dem Kiemendeckel viel weiter vorgewachsen und vom Ektoderm nicht mehr mit Sicherheit abgrenzbar. Das seitliche Bogenstück der Arteria opercularis (10) liegt weit lateral, gegenüber der Grenze zwischen dem vierten und fünften ventralen Myotomfortsatze. Die enge Convexität der bei der Gesammtbewegung des Kiemendarmbodens weit nach vorn ausbiegenden ersten Arterienbögen (16) liegt unmittelbar unter dem Keratohyale (linken Bildseite). Medial von diesem ventralen Scheitel des ersten Arterienbogens verlaufen die hypobranchialen Venen (17), welche den in Entstehung begriffenen Musculus coracomandibularis flankiren.

Auch die ersten Schlundtaschen (15) zeigen ebenso wie die MECKELschen Knorpel sehr deutlich den bogenförmigen Verlauf der hypobranchialen Formationen. An der ventralen Commissur der hyomandibularen Schlundtaschen hängt noch die Schilddrüsenknospe (28) mit ihrem Mutterboden zusammen. Auf der linken Körperseite (rechten Bildseite) wird der ventrale Rand der ersten Schlundtasche von einem kleinen Aste des ersten Arterienbogens, der Carotis externa (27) überkreuzt, welcher gegen das Operculare (25) zieht und die mediane Region des Unterkiefers mit Blut versorgt. Seitlich gegenüber vom ventralen Rande der ersten Schlundtaschen verläuft die hyomandibulare Sinneslinie (32), die von dem in gleichen Bogen verlaufenden Nervus hyomandibularis begleitet und versorgt wird (14).

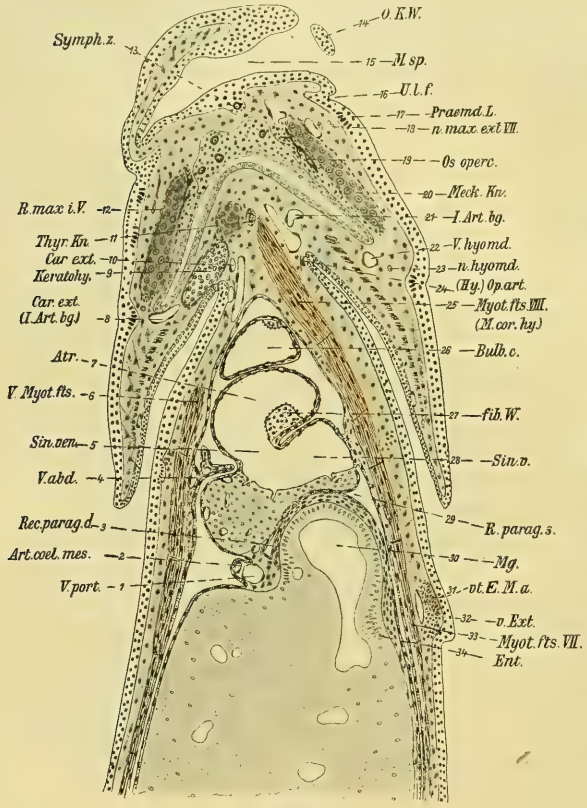

Fig. 456.

100 μ weiter dorsal (Textfig. 456) wird auf der linken Körperseite bereits die vordere Extremitätenknospe erreicht, deren ventrocranialer Rand von dicht gestellten, einen geschlossenen Complex bildenden Zellen gebildet wird (31), die den nachbarlichen Myotomfortsätzen entstammen und die ventrolaterale Muskelschichte liefern werden. Im Uebrigen wird die vom hohen Ektoderm bedeckte Knospe von locker angeordneten freien Mesodermzellen gestützt. Sie liegt über dem siebenten Myotomfortsatze (33), dessen vordere Grenze im Schnitte seitlich von der Concavität des Magens liegt, welche durch den tiefen Recessus paragastricus sinister (29) von der Impressio gastrica der Leberoberfläche getrennt wird. Zwischen den Enden der beiden Recessus paragastrici verläuft die Vena portae (1) und bildet den dorsalen Abschluss des Leberstieles; an ihrer rechten Seite verästelt sich die Arteria coeliacomesenterica (2), welche sowohl an die Pancreasknospen wie an die Leber Zweige abgiebt. Die Leber ladet nach rechts und dorsalwärts mit ihrem Hohlvenenlappen aus und bildet den Inhalt der Plica paragastrica. Die vom Sinus venosus bedeckte nackte Leberwand bildet eine flache Grube, in welche zahlreiche kleine revehente Lebervenen einmünden. Die Grenze des Sinus venosus (28) gegen das Atrium (7) ist auf der linken Körperseite durch eine scharfe Einfaltung gekennzeichnet, an deren oberem, dem Atrium angehörigem Faltenblatt der fibröse Wulst (27) dorsalwärts zieht. Auf der linken Körperseite geht die Sinuswand abnormer Weise in Bogen in die Vorhofswand über, weil die gesammte Asymmetrie, welche am Skeletsystem so auffällig ist (vergl. Taf. LXI, Fig. 16), einen Mangel des Ductus Cuvieri dexter bedingt hat. Ein Rest des Mesocardium laterale ist noch in Form einer von der im vorigen Schnitte bestehenden Verbindung mit der Somatopleura (Mesohepaticum) ausgehenden Falte vorhanden, welche jedoch keine Gefässe führt und in der Gegend des fünften

Myotomfortsatzes vortritt. Die Falte, eine abnorme Plica pericardiacoperitonealis, trägt einen in die Pericardhöhle frei vorragenden Zapfen; an ihrer Basis verläuft die Vena abdominalis (4). Cranialwärts verschmälert sich die von den mächtigen segmentalen Muskeln, dem Hyoabdominalis bezw. seinem vorderen Abschnitte, dem späteren Coracohyoideus (28, Myotomfortsatz III) seitlich begrenzte und beengte Pericardialhöhle keilförmig. Ventral von dieser Muskelreihe verlaufen die äusseren hypobranchialen Venen, an deren Aussenseite dicht neben dem ento-ektodermalen Rande der zweiten Schlundtaschen die Arteria opercularis (24) kreuzt. Die Carotis externa ist auf der rechten Körperseite (10) lateral von der hyobranchialen Vene bei der Ueberkreuzung des Schlundtaschenrandes, linkerseits am Scheitel ihres unter dem Keratohyale gelegenen Bogens (21) durchschnitten. Der linke Rand der ersten Schlundtasche wird von den parallel mit den äusseren Carotiden — den Resten der ersten Arterienbögen — verlaufenden hyomandibularen Venen (22) gekreuzt, welche vorwiegend das Blut aus dem Kiemendeckel centralwärts in die hypobranchialen Venen ableiten. Die transversal eingestellte Schilddrüsenknospe (11) ist zwischen dem rechten Hypohyale und dem vorderen Ende der linken Hyoabdominalis quer durchschnitten. Im Unterkiefergebiete liegen die Durchschnitte des Symphysen- (13) und der Opercularzähne (19) vor, deren asymmetrische Anordnung aus der Fig. 17, Taf. LXI zu ersehen ist. Die Oberlippe ist flach im Bereiche ihrer seitlich vortretenden Wülste durchschnitten.

80 μ dorsal (457) werden im Oberkiefer zwischen den Riechspalten die das Ektoderm in schräger Richtung vorbuchtenden, noch ganz dünnen, von dicht gestellten freien Mesodermzellen aufgebauten Dentinhohlkegel der Prämaxillarzähne (18) erreicht, welche in Folge der Asymmetrie im Kopfgebiete den Symphysenzahn des Unterkiefers nicht genau zwischen sich fassen. Die übrigen Unterkieferzähne gehören dem Operculare an, dessen zierliches Knochengerüst dicht dem Perichondrium des MECKEL'schen Knorpels anliegt. Vom Perichondrium der Aussenseite des hinteren Endes des MECKEL'schen Knorpels zieht ein straffer Bindegewebszug an das Keratohyale (30) und überbrückt den seitlichen Rand der ersten Schlundtasche (links, Ligamentum hyomandibulare). Vor dem Quadratum (12) ladet der MECKEL'sche Knorpel unter Bildung eines Fortsatzes aus, an welchem die Kaumusculatur (14) inserirt. Aus dem noch ganz unfertigen, geradezu perichondralen Zustande des Kiefergelenkes, welches noch keinen Spalt erkennen lässt, ist zu schliessen, dass der Jungfisch die enge Mundspalte noch nicht geöffnet bezw. geschlossen hat. Die Erneuerung des Athemwassers im Branchialraum kann auch durch die constringirende Bewegung der Opercularmuskels bewirkt werden. — Parallel mit dem ersten Schlundtaschenrande verläuft der Nervus hyomandibularis (10), die hyomandibulare Sinneslinie (32) und streckenweise die Vena hyomandibularis und der erste Arterienbogen (31), die Carotis externa. Letztere überkreuzt den Rand (linkerseits) an seinem ventrolateralen Abschnitte. Die proximalen Abschnitte der Derivate der beiden ersten Arterienbögen [Arteria carotis externa (28) und opercularis (11)] liegen an der Aussenseite des hyoabdominalen Muskelstockes, die erstere oral von der letzteren, dicht am Rande der zweiten Schlundtasche. Die aus den ventralen Myotomfortsätzen III ff. hervorgehende hyoabdominale Längsmusculatur inserirt an den asymmetrisch gelagerten Hypophyalia (vergl. Taf. LXI, Fig. 17) sowie an den nachbarlichen Abschnitten des Keratohyale. Zwischen die beiden Muskelbäuche drängt sich die Schilddrüsenknospe vor. Der Bulbus cordis weist die Ausläufer der distalen Bulbuswülste I und III/IV auf. Das Atrium biegt in scharfem Bogen in den Sinus venosus über; die Grenzfalte ist nicht mehr vom fibrösen Wulste besetzt. Nachdem in Folge der seitlichen Einkrümmung des Vorderkörpers — wegen ungleichen Wachsthumes — der Abfluss des venösen Blutes auf der linken Körperseite, an der Convexität erleichtert ist und im Bereiche der hinteren Cardinalvenen quere Anastomosen nicht nur das Blut der rechten Cardinalvenen, sondern auch jenes der rechten hypobranchialen und Abdominalvene auf die linke Körperseite überleiten, so ist der Ductus Cuvieri sinister (35) von ansehnlichem Durch-

messer und unpaar. Dem Sinus venosus liegt der Hohlvenenlappen der Leber dicht an, welcher im Bereiche des freien Randes einer ehemaligen Plica paragastrica von der frei durch das Cölom passirenden Arteria coeliacomesenterica (4) gekreuzt wird. Vom Recessus paragastricus dexter (5) sind nur kleine Ausladungen getroffen, welche sich zwischen der Vena portae (3) und der Concavität der Gastroenteralschlinge (37) ventralwärts vorgeschoben haben. Sie begrenzen mit dem tief einspringenden Recessus paragastricus sinister (36) das Omentum minus (5'), an dessen freiem ventralen Rande der Ductus choledochus verläuft, und die Vena portae (3) und ein capillarer Arterienzweig an die Leber herantreten. Ueber dem hohen cylindrischen, noch dotterbeladenen Magenepithel, dessen Kerne alle an der basalen Seite liegen, breitet sich eine immer dichter werdende Schichte von spindeligen Zellen aus, welche von der Splanchnopleura abstammen. An der schaufelförmig nach hinten und dorsalwärts vortretenden freien Extremitätenknospe (42) lässt sich ausser dem ventrolateralen (38) auch der Anschnitt des dorsomedialen (41) Muskelcomplexes unterscheiden, zwischen denen im lockeren Bindegewebe der späteren Achselgrube sich der Plexus omopterygialis (39) verzweigt. Die Muskelanlagen zeigen eine besonders lebhafte Proliferation und dichte Zellenstellung, welche ganz an die ventralen Proliferationszonen der Myotomfortsätze erinnert.

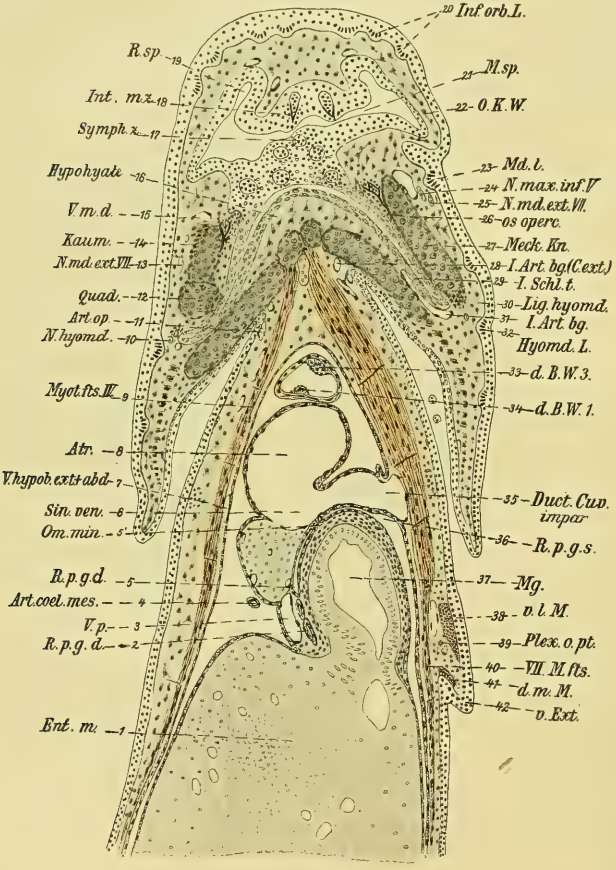

Fig. 457.

Die aus dicht gedrängten Knorpelzellen bestehende, noch wenig Intercellularsubstanz aufweisende, die Unterlage der Prämaxillarzähne bildende Trabekelcommissur und die Trabekelhörner (26) werden von einem 90 μ weiter dorsal gelegen Schnitte (458) erreicht. Sie liegen zwischen den mit engen nach vorn convergirenden Spalten nach aussen mündenden Riechsäcken (23), an deren vorderem Rande ein wenig nach einwärts nunmehr zum ersten Male jene distincten, noch aus so wenigen Zellen bestehenden terminalen Ganglien (27) abgrenzbar und erkennbar sind, welche die terminalen Wurzeln an die Ventralseite des Thelencephalons entsenden (vergl. Taf. LII, Fig. III/38). Bisher war es nicht möglich, diese Formationen abzugrenzen, sie können daher auch nicht mit Sicherheit auf die beim Schlusse des Neuroporus nach Art einer Ganglienleiste austretenden Zellen im Stammbaume zurückgeführt werden. Es ist auch die

Möglichkeit nicht auszuschliessen, dass so wie in der prä- und postotischen Region die äussersten Elemente solcher Zellansammlungen sich den freien Mesodermzellen anschliessen und sich vielleicht sogar am Aufbaue der Trabekel betheiligen. — Im Oberkiefer ragen asymmetrisch angeordnete, mit Opercularzähnen (21) alternirende Vomeropalatinzähne (22) vor, deren Belegknochen dicht dem nunmehr dotterarm gewordenen Epithel anliegen. Die seitliche Begrenzung des oralen Darmendes, welche sich von prämandibularen Entodermfalten herleitet, besteht aus einer basalen abgeplatteten, wahrscheinlich ektodermalen und einer inneren cubischen entodermalen Zellenschicht, die beide bereits ihre Dottermitgift vollkommen aufgezehrt haben. Der Unterkiefer (30) ist auf der linken Körperseite im Bereiche der Verbindung mit dem Quadratum (33) und dem Ansatze der Kaumusculatur getroffen, welche rechterseits bereits ihre beiden Componenten, den vorn gelegenen Temporalis (20) und den caudal dicht anschliessenden Masseter (18), erkennen lässt, zwischen denen der Nervus maxillomandibularis bezw. maxillae inferioris (19) herabzieht. Der erste Arterienbogen (16) verläuft nach Ueberkreuzung des Schlundtaschenrandes dicht an der Hinterseite des Quadratknorpels. Der Hyoidbogen wird in seinem inneren Abschnitte fast völlig von dem massigen Keratohyale (34) eingenommen, dessen Knorpelzellen bei reichlicher Bildung von Intercellularsubstanz immer weiter auseinanderrücken. An der Aussenseite des Keratohyale gewinnt der Opercularmuskel in seinen ventralen und dorsalen vorderen Abschnitten Ansatz, so dass also auch an diesen Bogen wenigstens theilweise eine principiell ähnliche Sonderung in physiologisch verschiedenwerthige Abschnitte durchgreift, wie sie im Mandibularbogen zur völligen Sonderung der Kaumusculatur von der intermandibularen Musculatur geführt hat. Der erste im Anschlusse an die efferente ventrale Kiemenarterie befindliche Arterienbogen hält sich in seinem proximalen Abschnitte dicht an das Epithel der vorderen Begrenzung der ersten Kiemenspalte — des ersten Branchialbogens — während der zweite Arterienbogen sich um den oralen und dorsalen Rand des aus dem axialen Mesoderm des ersten Branchialbogens hervorgehenden Musculus keratohyoideus (35) schlingt. Nach dessen schräger Ueber-

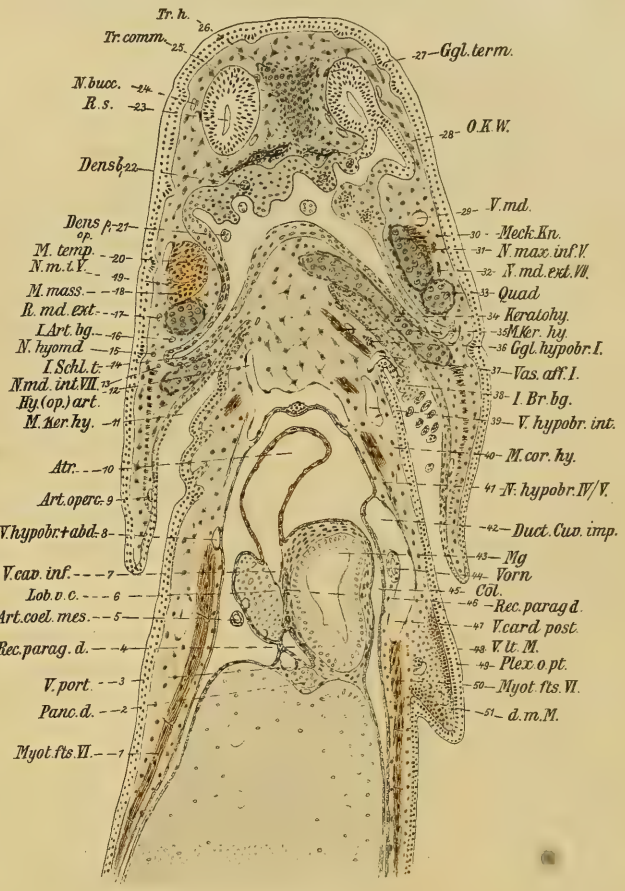

Fig. 458.

kreuzung senkt er sich dorsal von ihm in den cranialen Truncusast ein (primärer Ursprung, 12), welcher durch die Ablösung des ersten Arterienbogens zur proximalen Verlängerung der Opercular arterie wird. An der Aussenseite des Musculus keratohyoideus verläuft der Nervus posttrematicus des Glossopharyngeus herab, welcher ventral beim Uebertritt ins hypobranchiale Gebiet zum Ganglion hypobranchiale I (36) anschwillt. Von letzterem lassen sich zwischen Carotis externa und Opercular arterie bereits Zungenäste nach vorn verfolgen; der frühere Hauptast, welcher an der Aussenseite des Keratohyoideus ventralwärts gegen die Ektodermverdickung am ventralen Ende der zweiten Schlundtasche hin abbog (vergl. Fig. 369), ist zu den paramedianen daraus hervorgehenden Hyoidlinien mit einiger Schwierigkeit zu verfolgen. Seitlich von den queren Truncusschenkeln verlaufen an der Innenseite der hypobranchialen segmentirten Längsmusculatur (Corcacohyoideus oder hyoabdominalis) die inneren hypobranchialen Venen (39), welche ihr Blut in der Grenze der branchialen und hypobranchialen Region sammeln und in die Ductus Cuvieri leiten. Entlang dem dorsalen inneren Rande des Coracohyoideus verlaufen die dem vierten und fünften Segmente (*y* und *z* nach FÜRBRINGER) entstammenden hypobranchialen Zweige (41), welche somit dieselbe Lagerung einnehmen, wie die an der Innenseite der folgenden Myotomfortsätze verlaufenden Nerven der Seitenrumpfmusculatur. Inmitten des dorsolateral, dorsal von der coracohyoidalen Musculatur am breitesten ausladenden Herzbeutels ist die hintere Wand des Atriums (10) getroffen, welche sich nach abwärts trichterförmig in den Sinus venosus verengt (vergl. auch Taf. LVI, Fig. 20 und 18, in welcher ein primitiverer Zustand der Leber eingezeichnet ist). Der Sinus venosus empfängt an seiner rechten caudodorsalen Ecke die hintere Hohlvene (7), welche allerdings noch eine einfache Vena hepatica revehens aus dem sogenannten Hohlvenenlappen (6) der Leber ist, an dessen Seite die Arteria coeliacomesenterica (5) das Cölom etwa nahe der Grenze zwischen dem fünften und sechsten Myotomfortsatz in schräger Richtung durchsetzt. Zwischen der Leber und dem Magen schiebt sich dorsalwärts ein abgeplattetes Divertikel des Recessus paragastricus dexter vor (46), welcher hinter dem Sinushorne in die Furche sich fortsetzt, die in früheren Stadien zum Mesocardium posterius führte. Der mittlere Theil des Recessus paragastricus dexter (4) ist knapp vor seinem Eingang durchschnitten und zeigt das ventral zwischen Vena portae und der Magenconcavität in Ausnützung einer freien Wachsthumsgelegenheit vorgewachsene Divertikel (vergl. Textfig. 457 *R.p.g.d*) bereits in grösserer Ausdehnung eröffnet. Am Boden dieser Ausbuchtung ist die dorsale Pancreasknospe (7) vorgewachsen, welche die rechte ventrale Pancreasknospe noch nicht erreicht hat (vergl. auch Taf. LI, Fig. IX/2). Zwischen beiden erscheint noch die Vena portae (3) eingeschoben, welche beim Zusammenwachsen der beiden Pancreasknospen auf die mediale Seite verdrängt wird.

Im Querschnitte weist die dorsale Pancreasknospe ein ansehnliches Lumen auf (Textfig. 459). Sie liegt in der tiefen Einsenkung zwischen dem Magen und dem Mitteldarme, an der Concavität der Gastroenteralschlinge (vergl. Taf. LXI, Fig. 7, 8) in welcher sie durch beengtes Wachsthum des Entoderms entstanden ist. An ihrer caudalen Seite wird die dorsale Pancreasknospe von der Vena portae (53) überkreuzt, welche aus schrägen, die Medianebene passirenden Anastomosen zwischen den beiden Hälften des Dottervenennetzes entstanden ist, und einen günstigeren Abfluss des Blutes im Bereich der Magendarmschleife ermöglicht (vergl. auch Taf. LI, Fig. IX/1), welchem jedoch die Leber derart vorgelagert ist, dass der Weg zum Herzen nur durch das Gefässnetz der Leber frei steht. Das rapide Wachsthum der Leberschläuche hat auch die centralen Abschnitte der Vena subintestinalis in ein Gefässnetz aufgelöst und damit die Concurrenz der Vena portae begünstigt. Zwischen Magen und dorsaler Pancreasknospe hat sich von beiden Seiten her die Splanchnopleura eingeschoben. Die rechtsseitige Tasche bildet ein Divertikel des rechten Recessus paragastricus, dessen Eingang durch die von den Leberschläuchen (Hohlvenenlappen, 4) durchwachsene Plica paragastrica gebildet wird. Ausser jener secundär entstandenen Ausbuchtung des

Recessus gastropancreaticus (1) entsendet der Recessus paragastricus auch oralwärts secundäre Ausladungen. Gegenüber dem die Plica paragastrica vorwölbenden Hohlvenenlappen, in welchem noch immer eine später zur Vena cava inferior werdende Lebervene (7) wurzelt, erscheint die Arteria coeliacomesenterica (5) mit der seitlichen Rumpfwand verbunden. Auf der anderen Seite führt das in Folge der vermehrten Blutzufuhr — auch von der anderen Körperseite her — erheblich ausgeweitete die Vornierenwindungen (50) umspinnende Venennetz der hinteren Cardinalvene (51) unter Verdrängung des Cöloms zu einer dichten Anpressung der Somatopleura an die die Magenauskrümmung bedeckende Splanchnopleura. Die Vena cardinalis anterior (47) ist in ihrem proximalen Abschnitte quer durchschnitten, und wird an ihrer Vorderseite von dem gemeinschaftlichen Stamme der hypobranchialen Nerven des vierten und fünften Segmentes (46) gekreuzt. Cranialwärts schliesst seitlich die laterale, oberflächliche Muskelplatte (Musc. dorsoclavicularis (8) und dicht am Seitenplattenumschlage die fächerförmige mediale Ausstrahlung (45) des hinteren Schenkels des zweiten Myotomfortsatzes an, in dessen lateraler Nachbarschaft die telobranchiale Knospe (44) vorgewachsen ist. Letztere liegt dicht der caudalen Seite des sechsten Arterienbogens (43) an, welcher noch als primärer Bogen erhalten geblieben ist. In die drei vorderen Branchialbögen treten ausschliesslich die zu afferenten Kiemenarterien gewordenen secundären Arterienbögen (42, 39) ein und zwar stets an der Hinterseite der Derivate der axialen Mesodermstränge, der Musculi interbranchiales bezw. des Keratohyoideus (10, 37, rechte und linke Seite). Das primäre nunmehr efferente Gefäss des ersten Branchialbogens verläuft an der Vorderseite des in seinem perichondralen Ueberzuge gekappten Keratobranchiale I. Die flachen bumerangförmig verbreiterten Hörner des Keratohyale (14) zeigen die Insertion des Ligamentum hyomandibulare (35) und des Interhyoideus (38), welcher mit dem Intermandibularis eine synergisch wirkende Einheit bildet. Zwischen dem ersten Schlundtaschenrande und der aus seiner Berührungsfurche am Ektoderm entstandenen hyomandibularen Sinneslinie (17) verläuft der sensorische (34) Hyomandibularis. Der Ramus posttrematicus des Facialis erscheint in den dicht hinter dem Schlundtaschenrande verlaufenden sensiblen Nervus mandibularis internus (15) und den schon weiter dorsal in den Opercularmuskel einstrahlenden motorischen Ramus

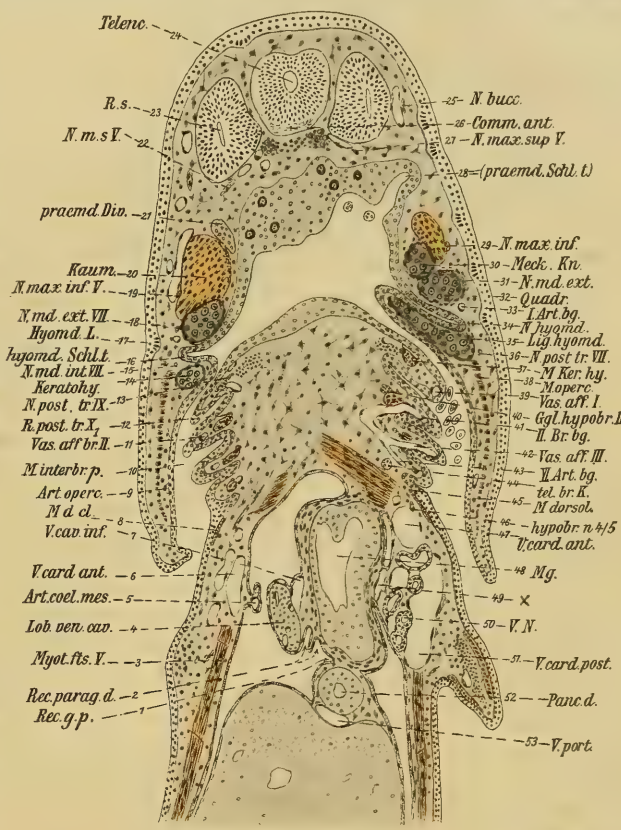

Fig. 459.

hyoideus aufgelöst. Mit der Mandibularlinie hat sich der Nervus mandibularis externus des Facialis vom complexen Hyomandibularis abgezweigt. Die beiden Endzweige des Nervus maxillomandibularis des Trigeminus, der schräg über die Insertion der Kaumusculatur ventralwärts ziehende Ramus maxillae inferioris (19) und der an der medialen Seite des Riechsackes (23) in den Oberkiefer eintretende Ramus maxillae superioris (22) sind noch weit getrennt; sie convergiren dorsalwärts gegen den Schlitz zwischen dem Masseter und Temporalis, in welchem sie ins Ganglion maxillomandibulare eintreten. Dicht am Vorderrand der Kaumusculatur ist jene taschenförmige Ausladung des seitlichen Randes des Entoderms emporgewachsen (21), deren spaltförmiges Lumen continuirlich in die seitliche Rinne des oralen Darmendes (28) bis an die Mundwinkel verfolgt werden kann (vergl. auch Taf. LXVIII, Fig. 16 *p.md.Schl.t.*). Die vom dotterarmen Epithel begrenzte Bucht entsteht unter ähnlichen Bedingungen in beengtem Wachstum wie die dorsalen Ausladungen der Schlundtaschen (vergl. Taf. LXVIII, Fig. 6). Im Oberkiefer sind die Hohlkegel der Vomeropalatinzähne durchschnitten, deren Belegknochen noch ganz unansehnlich sind. Die Trabekel sind in ihren schlanken paarigen Schenkeln erreicht, an deren Dorsalseite die dickwandigen Riechsäcke medialwärts gerichtete Ausladungen vortreiben. Das Telencephalon ist im Bereiche der Lamina terminalis sowie der Commissura anterior (26) flach durchschnitten und sein Hohlraum eröffnet.

60 μ dorsal (Textfig. 460) werden die in der Commissura anterior kreuzenden, vorwiegend dem Riechhirne und dem Corpus striatum entstammenden Fasern in ihren seitlichen Abschnitten durchschnitten. Die dünne Lamina terminalis supraneuroporica bildet den Grund eines ganz flachen Ausläufers der Fissura cerebri sagittalis. Zu beiden Seiten drängen an das Vorderhirn die mächtigen Riechsäcke (27) an, deren enges Lumen von hohem, mehrzeiligem Epithel begrenzt wird, dessen innerste Zellen eine beträchtliche Excentricität der Kerne und einen breiten, faserigen freien Protoplasmaabschnitt zeigen. Vor dem gemeinschaftlichen Kopf der Kaumusculatur (33), welcher am vorderen Rand eine oberflächliche Insertionssehne entwickelt, dringen die Vena mandibularis (25) und infraorbitalis als Vena pterygoidea vereint in die Tiefe. Auf der linken Körperseite ist vor dieser Insertionssehne der sichelförmige Durchschnitt der dorsalen terminalen Ausladung der ehemaligen prämandibularen Entodermfalte (32) zu sehen, welche bei geringerer Stärke der sie überlagernden gemeinschaftlichen Muskelköpfe, wenn nämlich das Mesoderm durchbrochen werden könnte, eine ganz andere Anordnung gewinnen würde. Stets ist bei der Beurtheilung dieser Verhältnisse die analoge Beziehung des ventralen Endes der ersten Schlundtaschen zum gemeinschaftlichen ventralen Ende des Mandibular- und Hyoidbogens im Auge zu behalten. Nur die überaus mächtige und geschlossene Entwicklung der Kaumusculatur hat es mitbedingt, dass eine bei voller Entwicklung zwischen ihnen gelegene Entodermfalte nunmehr nur an ihrem vorderen Rande Gelegenheit findet emporzuwachsen und sich auszubreiten. Ans Perichondrium des gracilen Quadratknorpels (36) schliesst nach vorn eine scharfkantig begrenzte Proliferation der freien Mesodermzellen an, welche den hinteren Abschnitt des Pterygoids (35) liefern wird. Hinter dem Quadratknorpel verläuft der erste Arterienbogen (22), in dessen Nachbarschaft der Nervus mandibularis externus vom Hyomandibularis abzweigt. Die drei vorderen Branchialbögen zeigen das typische Verhalten des Keratobranchiale (41) zum Musculus interbranchialis (14, 16, 45) mit dem Nervus posttrematicus (17, 43), sowie der zuführenden Kiemenarterie (12, 42, 46). Nur im ersten Branchialbogen reicht das aus dem primären Arterienbogen hervorgegangene Vas efferens (40) ins hypobranchiale Gebiet vor und bildet die Carotis externa. Der vom Keratobranchiale IV gestützte vierte Branchialbogen weist auf der linken Körperseite das typische Verhalten auf; er wird axial vom vorderen Schenkel des zweiten Myotomfortsatzes durchzogen und zeigt innere und äussere (11, 46) Arterienbögen. Auf der concaven rechten Körperseite hingegen ist der sechste Visceralbogen in seinem mittleren Abschnitt erheblich reducirt, und die sechste Schlundtasche (10) ist nicht parallel mit der vorhergehenden, sondern sagittal eingestellt;

sie tritt sozusagen an der hinteren Fläche der fünften Schlundtasche vor. Eine tiefe, von dicht gestellten freien Mesodermzellen eingenommene Furche trennt sie von den siebenten Schlundtaschen (9). Letztere laufen ventralwärts in einen ganz minimalen Höcker, ein initiatives Rudiment einer telobranchialen Knospe (9), welche auf der rechten Körperseite, wie der Vergleich mit der Textfig. 459 (44) erweist, genau in der ventralen Flucht der siebenten Schlundtasche, im Convergenzwinkel der beiden letzten Schlundtaschen entsteht. Dicht hinter den siebenten Schlundtaschen, seitlich vom Uebergange des Kiemendarmes in den Oesophagus (8, Lungendarm), am vorderen Umschlag der Seitenplatten, liegt der ovale Querschnitt des hinteren Schenkels des zweiten Myotomfortsatzes (48), der Musculus dorsocleido-branchio-pharyngeus, welcher nach Passirung dieser beengten Stelle ventral nach verschiedenen Richtungen hin divergirt (vergl. Textfig. 459/45, 8). Caudal schliesst an ihn die Vena cardinalis anterior (49), die sich an den vorderen Schlingen der Vorniere (50) mit dem Convolute der Vena cardinalis posterior (55) vereinigt. Letztere weist auf der rechten Bildseite vor ihrer Auflösung in dieses Wundernetz ein enormes Caliber auf, da sie auch das ganze Blut empfängt, welches sonst dem linken Ductus Cuvieri zufliesst. Die rechte Cardinalvene, welche von der Ventralseite her unter den abnormen Verhältnissen die hypobranchiale und die abdominale Vene aufgenommen hat, wölbt die Somatopleura dicht unter der von ihr durchspülten Vorniere beträchtlich vor. Die Splanchnopleura tritt von der rechten Magenwand auf den dorsalen Abschnitt der Plica paragastrica über, deren Hohlvenenlappen (6) mit der künftigen Vena cava inferior (5) nahe seinem dorsalen Ende durchschnitten ist. Der Recessus paragastricus dexter (3) bildet in seinem medialen Blatt mit dem des Recessus paragastricus sinister das dorsale Gekröse, welches nach hinten zu die Kuppe der dorsalen Pancreasknospe (2) umfängt. Die Vena portae ist nach Ueberkreuzung der Medianebene auf der linken Körperseite (56) durchschnitten, woselbst sie durch eine schräge Anastomose auf dem Entodermmassiv — durch eine verbreiterte Masche des Dottervenennetzes — mit dem ventralen Sammelgefäss der Subintestinal-

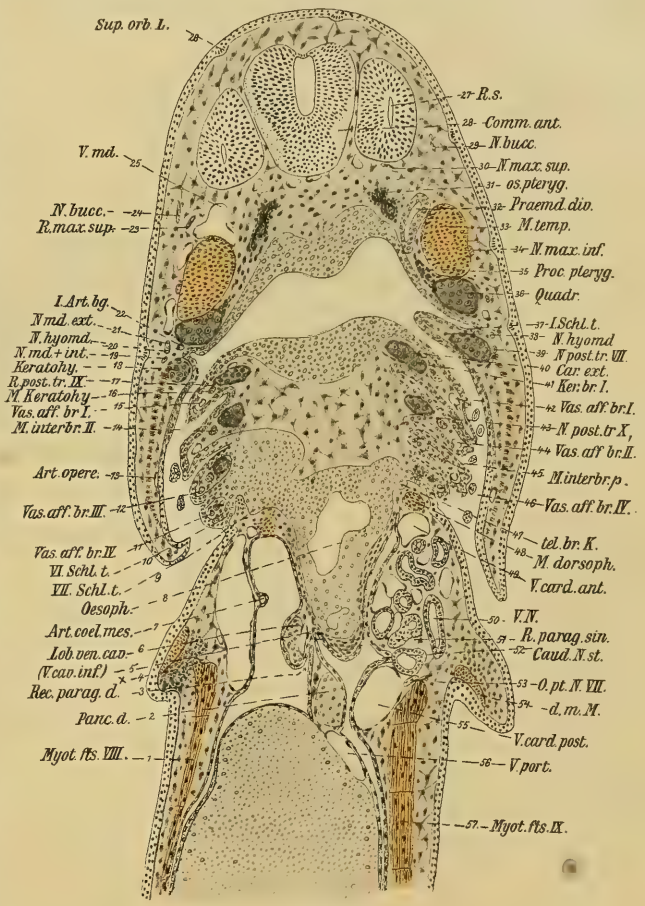

Fig. 460.

vene in Verbindung und in vortheilhafte Concurrenz tritt. — Die Extremitäten sind an ihren Randgebieten, und zwar die linke am dorsalen, die rechte am ventralen Rande getroffen; der erstere weist daher die dorsomediale (54), der letztere die ventrolaterale Muskelplatte auf. Im Bereiche der rechten Extremität ist jene Proliferationszone am vorderen, dorsalen Rande des siebenten Myotomfortsatzes getroffen (4×), welcher als eine ungemein zellreiche, geschlossene Formation gegen die Knospe vorwächst und den Retractor Cleithri bilden wird. Diese Muskelknospe, welche in ihrem Baue vollkommen mit der Proliferations- und appositionellen Wachsthumszone am vorderen ventralen Rande der Myotomfortsätze und dem oralen Rande der Myotome übereinstimmt, lässt auch jetzt noch das Princip des Ursprunges der Extremitätenmusculatur erkennen. Beengtes Wachsthum zwingt die ventralen Myotomfortsätze entweder zu flächenhafter Durchbrechung ihrer äusseren Oberfläche oder zu circumscripten, deutlich abgrenzbaren secundären Fortsatzbildungen ihrer Ränder. An seiner Ventral- und Vorderseite wird der proliferirende dorsale Rand des siebenten Myotomfortsatzes vom omopterygialen Zweige des siebenten Segmentalnerven (53) gekreuzt, welcher auf der linken Körperseite dicht vor dem schmalen Stiele dieses Myotomfortsatzes neben der hinteren Cardinalvene schräg durchschnitten ist. Nach aussen und caudal wird der Nerv von einem noch unansehnlichen Aortenaste, der Arteria omopterygialis, begleitet (knapp über dem Verweisstrich). (Vergl. Taf. LI, Fig. 8).

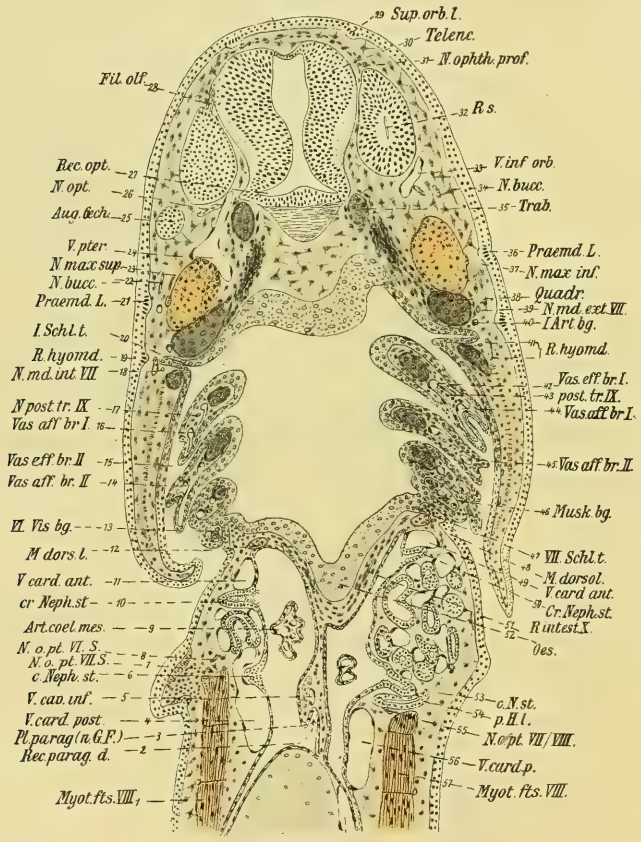

Fig. 461.

50 μ weiter dorsal (Textfig. 461) werden sämmtliche vier Vornierentrichter in ihren ventralen oder dorsalen Wandabschnitten erreicht (6, 10, 50, 53). Sie liegen unter den fünften und sechsten Dorsalsegmenten und begrenzen nach vorn und hinten die weit ins Cölom vortretenden Vornierenwülste. In Folge der Asymmetrie des Vorderkörpers liegen die rechten cranialen Nephrostome erheblich zurück. Hinter dem linken Nephrostom schlingt sich der primäre Harnleiter (54) knapp vor dem schmalen Stiele des siebenten Myotomfortsatzes medialwärts und zieht sodann in der Nachbarschaft der Vena cardinalis posterior (56) leicht geschlängelt caudalwärts. Dicht hinter dem Harnleiter benützt auch der Stamm des omopterygialen Zweiges des siebenten und des achten Segmentes (55) die enge Lücke an der caudalen Begrenzung des nach vorn sich verbreiternden Spaltes zwischen den Dorsalsegmenten und ihren ventralen Fortsätzen. Auf

der rechten Körperseite zeigt der Schnitt genau in der Höhe des caudalen Nephrostomes (6), also an der Grenze zwischen dem sechsten und siebenten Segmente jene Muskelknospe an der vorderen dorsalen, inneren Kante des ventralen Fortsatzes des letzteren, an deren Vorderseite der gemeinschaftliche Stamm der omopterygialen Zweige des siebenten und achten Segmentnerven (7) nach aussen zieht, während der Zweig des sechsten segmentalen Nerven (8) zwischen den Vornierenwindungen in schräger Richtung nach aussen und ventral herabzieht. — Das Mesenterium dorsale spannt sich als mediane Platte, an der die Plica paragastrica (3) ausläuft, dicht unter den Vornierenglomerulis zwischen die beiden Cölomhälften, in welche die ventralen Ausbiegungen der letzteren vorragen. Auf der rechten Körperseite verlässt den Vornierenglomerulus die Arteria coeliacomesenterica (9) und tritt in einer Cölomepithelumhüllung an die Somatopleura des Vornierenwulstes. Vor den cranialen Nephrostomen ziehen die vorderen Cardinalvenen (11, 49), an deren Aussenseite die hypobranchialen Zweige der fünften und sechsten segmentalen Nerven verlaufen. Dicht am Umschlage des vorderen Seitenplattenrandes sind die hinteren Schenkel der zweiten ventralen Myotomfortsätze vorgewachsen (12, 48), welche in diesem mittleren Abschnitte ausserordentlich schmal sind. Die mittleren Abschnitte der Branchialbögen zeigen die typischen, auch auf der Taf. LXVIII, Fig. 9 dargestellten Verhältnisse. Zwischen der zuführenden (14, 16, 44) und der efferenten (42) Kiemenarterie verlaufen zwischen den ventralen und dorsalen Derivaten der in der Mitte discontinuirlich gewordenen axialen Mesodermstränge frei die posttrematischen Nerven (17, 43), welche von den efferenten Gefässschlingen überkreuzt werden. Dicht hinter der ersten Schlundtasche verlaufen die sensiblen Elemente des Nervus hyomandibularis, der Nervus mandibularis internus des Facialis (18). Im Gebiete des Vorderkopfes zeigt das Schnittbild links die Wurzeln der Vena pterygoidea (24), die ventrale Auskrümmung des Nervus opticus (26) an der Aussen- und Dorsalseite der Vena infraocularis, dorsal von den Trabekeln (35) den Recessus opticus (27), an welchen sich an der Hirnbasis der Chiasmawulst anschliesst, welcher ganz vorn das kleine Bündel der Opticuskreuzung enthält. Von der dorsalen Kante der Riechsäcke (32) treten die centralwärts verlaufenden Fortsätze der Riechzellen (28) aus, die dorsalwärts in die Kuppe der Hemisphären einstrahlen und sie zum Bulbus und Lobus olfactorius umwandeln.

50 μ dorsal (Textfig. 462) liegt der Eintritt des Nervus opticus in die Unterseite des Bulbus bezw. dessen schräge Fortsetzung in die Opticusfaserschichte vor (16). Unter dem Nervus opticus fand die ventrale Kante der Ciliarblase Gelegenheit zum Vorwachsen und wird den unteren geraden und schrägen Augenmuskel (15) bilden. Der Recessus opticus, die centrale Eintrittsstelle des Opticus tritt kegelförmig vor und liegt über dem dorsalen Rand der schräg durchschnittenen Trabekel (25), swischen denen der Chiasmawulst vorragt. An letzteren schliesst sich dicht die abgeplattete Hypophysenknospe, an deren Seiten die inneren Carotiden verlaufen. Zwischen dem Fortsatz der Ciliarmesodermblase und der Kaumusculatur, dem Derivate des vorderen und hinteren mandibularen Mesoderms, tritt eine der ersten Venen des Vorderkopfes, die in einen kleinen Plexus aufgelöste Mandibularvene ein, welche von vorn die infraocularen Venen aufnimmt. An der Aussenseite der Kaumusculatur gabelt sich der Nervus maxillomandibularis in den Nervus maxillae superioris und inferioris (13, 11). Der vordere gegen die Trabekel vortretende Fortsatz des Quadratums (10) bietet an der Aussenseite dem Masseter ein ausgedehntes Ursprungsfeld dar, an der Innenseite dem Pterygoid (26) die Unterlage. Vor dem dicht hinter dem Quadratum gelegenen Rand der ersten Schlundtasche verläuft der erste Arterienbogen (9) — die Carotis externa — hinter demselben der Complex des Nervus hyomandibularis (8), von welchem in der Schnittebene der sensible Nervus mandibularis internus, ein Element des Posttrematicus, abgeht (28). Die Branchialbögen weisen dasselbe Verhalten auf, wie im vorigen Schnittbilde. Der rechte vierte Branchialbogen erscheint ganz reducirt (im Bilde links), er enthält fast nur das axiale Mesoderm und den nicht ganz continuirlich verfolgbaren sechsten Arterien-

bogen. Die beiden letzten das Ektoderm erreichenden Schlundtaschen entspringen gemeinsam von der seitlichen Wand des Kiemendarmes. Es äussert sich somit die wahrscheinlich durch das Verhalten des Skeletes vorbedingte Asymmetrie vorwiegend am hinteren Theile der Branchialregion. Die siebenten Schlundtaschen endigen in der Ebene des vorliegenden Schnittes; dicht hinter ihnen liegen die schmalen mittleren Abschnitte der hinteren Schenkel der zweiten Myotomfortsätze (35). An der Seite des Lungendarmes ziehen unter der Splanchnopleura die Nervi intestinales (5) herab, bezw. empor — als Endäste des visceralen Vagusganglions. Auf der rechten Körperseite tritt in der Höhe des dorsalen Randes der vorderen Extremitätenknospe aus dem Vornierenglomerulus (38) dicht über und hinter der Arteria coeliacomesenterica eine grosse Glomerulusvene (4) an den Vornierenwulst und senkt sich in das Wundernetz der Cardinalvenen ein — denn im vorliegenden Falle durchströmt auch das gesammte Blut der rechten vorderen Cardinalvene die beiden Vornieren. Die hinteren Cardinalvenen (1, 41) wölben sich beiderseits ins Cölom vor und liegen dicht an den Myotomen und den segmentalen, an die ventralen Myotomfortsätze und deren Derivate tretenden Nerven. Der in beengtem Längenwachsthum geringe Schlängelungen aufweisende primäre Harnleiter (39) liegt in einer Rinne der ventralen Venenwand eingebettet.

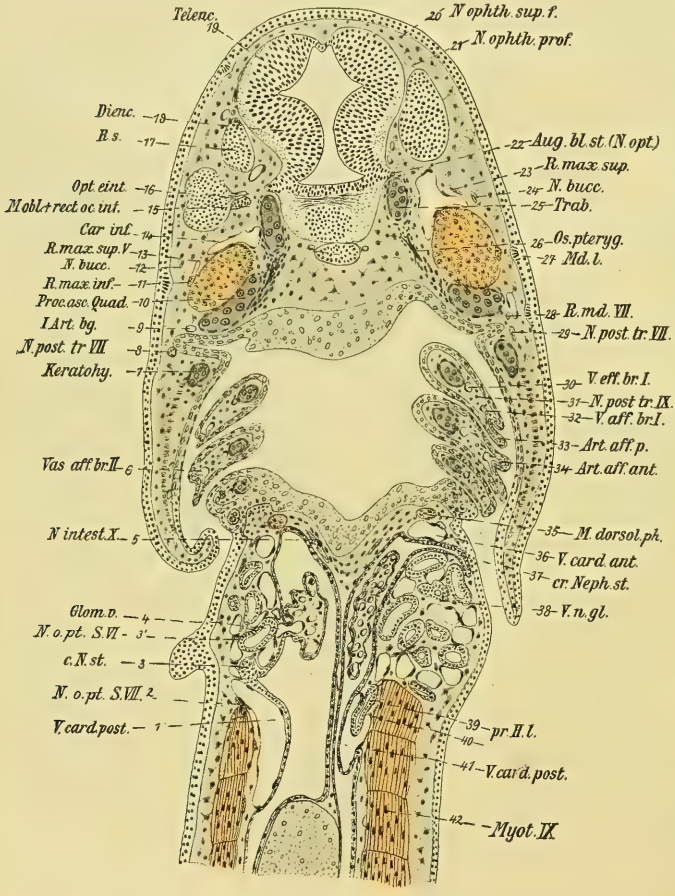

Fig. 462.

60 μ dorsal (Textfig. 463) liegen im Bereiche der Myocommata zwischen den siebenten und achten Dorsalsegmenten die vordersten besonders weiten queren Anastomosen zwischen den hinteren Cardinalvenen (1), welche das gesammte Cardinalvenenblut der rechten Körperhälfte in die linke überleiten. In Folge dieser Vergrösserung des linken Cardinalvenennetzes ist auch die linke Vorniere bedeutend grösser als die rechte Vorniere, was sich sowohl in der dorsoventralen, wie in der longitudinalen Ausdehnung, insbesondere in der Entfernung der beiden Vornierentrichter äussert. Das immer engmaschiger werdende Capillarsystem des Vornierenglomerulus entleert nach der Abscheidung der Leibeshöhlenflüssigkeit das Blut durch die Glome-

rulusvenen (54') in das Wundernetz der Vorniere. Die vordere Cardinalvene (5, 53) überkreuzt, von der Dorsalseite kommend, schräg die Aussenseite des zweiten, dritten und vierten Dorsalsegmentes (vergl. auch Taf. LI, Fig. VIII) und liegt in ihrem proximalen Abschnitte an der Hinterseite des von Anfang an frei liegenden hinteren Schenkels des zweiten Myotomfortsatzes (6). Die Ventralseite der vorderen Dorsalsegmente kreuzt der schräg von aussen und oben nach innen und ventral verlaufende, an den Lungendarm und Magen tretende Ramus intestinalis Vagi (8) dicht hinter den letzten Arterienbogen. Der rechte zweite Branchialbogen weist am abgebildeten Schnitte die typische Anordnung der efferenten Kiemenarterie (10) an der Hinterseite des Epibranchiale unter dem dorsalen Schlundtaschendivertikel auf. Der gemeinschaftliche Stamm der beiden letzten Arterienbögen (51) mündet in die an ihrer ventralen Wand gekappte Aortenwurzel ein. Der linke letzte Branchialbogen weist noch keine Kiemenfransen, wohl aber eine complete innere Auskleidung seines Aussenrandes durch das Entoderm auf. Alsbald werden in beengtem, vielleicht durch den nach der Entstehung des äusseren Gefässbogens regeren Stoffwechsel gefördertem Wachsthume auch an diesem Bogen, zunächst in der Mitte als centrale Entspannung, höckerförmige Auftreibungen der Kiemenknötchen entstehen. Die vordersten Schlundtaschen bilden dorsalwärts jene taschenförmigen Ausladungen (17), welche allerdings nicht die Ausdehnung erlangen, wie an den folgenden Schlundtaschen. Der aus den dicht gefügten freien Mesodermzellen des paraxialen Mesoderms (vergl. Textfig. 390) hervorgegangene Processus anterior (trabecularis) des Quadratums und die in dessen Fortsetzung gelegenen Trabekel (38) liegen lateral von der Carotis interna (41), von deren querer Anastomose im vorliegenden Falle nur mehr seitliche Reste erhalten geblieben sind. Lateral von den Carotiden, dicht dem Knorpel angeschmiegt, verlaufen die Nervi palatini

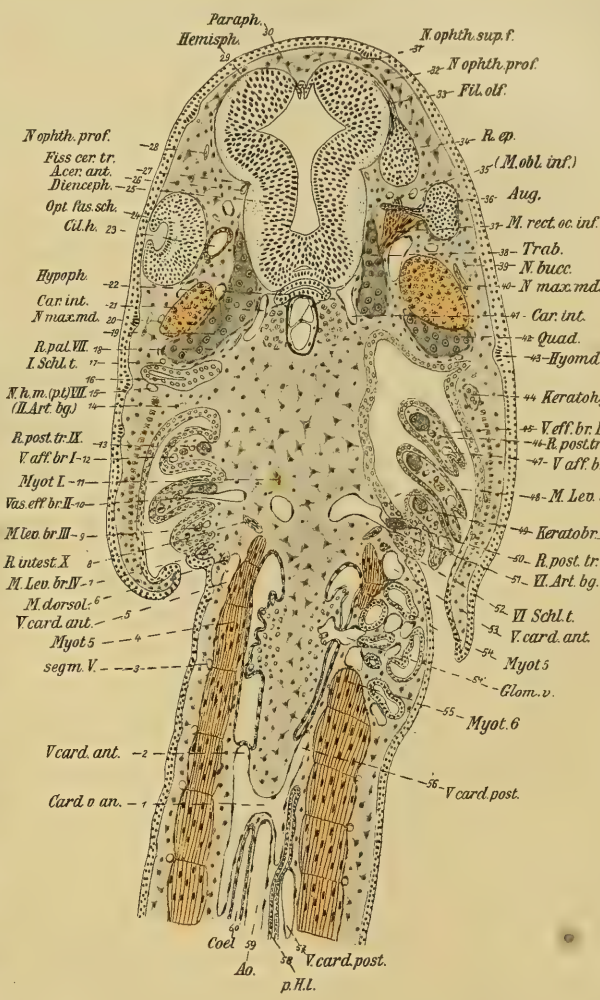

Fig. 463.

des Facialis (18). An der Aussenseite dieser Knorpelmassen tritt medial von der zum Theile an ihnen entspringenden Kaumusculatur die Vena pterygoidea in die Tiefe. Auf der etwas tiefer liegenden rechten Seite des Schnittes ist der Ansatz des ventralen Fortsatzes der Ciliarmesodermblase an den Trabekeln getroffen (37), nach vorn gabelt sich derselbe, indem er fächerförmig unter und seitlich vom Opticuseintritt an den Bulbus herantritt (37); ein medialer Theil (35) wächst ungehindert gegen den hinteren Pol des Riechsackes vor. — Auf der anderen Seite ist die dünne Wand des ciliaren Mesoderms in der Mitte, woselbst keine Fortsätze abzweigen, durchschnitten (23). Die Hypophyse (22) ist in Folge des beengten Längenwachsthumes des Zwischen- und Vorderhirnes dicht an das vordere Chordaende angepresst worden. Zwischen dem queren First des Chiasmawulstes und der epithelialen der Hypophyse anliegenden Wand ist das Lumen des Infundibulums eröffnet. Die Grenze des Zwischen- und Vorderhirnes ist durch das Ende der Fissura cerebri transversa (27) gekennzeichnet, in welcher die Arteria cerebri anterior gegen die Habenularregion emporsteigt (26). An die vordere und dorsale Kante der Hemisphären treten die rechterseits in ganzer Ausdehnung längs durchschnittenen Radices bezw. Fila ofactoria (33) ein.

60 μ weiter dorsal (Textfig. 464) liegt bereits die Segmentreihe auch in ihren vorderen Gliedern im Bereiche der Schnittebene. Zu beiden Seiten wölben die Myotome die Aortenwurzel ventralwärts vor, so dass sowohl die seitlichen Abschnitte wie die mediane Vereinigung der Aortenwurzeln getrennt durchschnitten wird. Die Aortenwurzeln vereinigen sich in atypischen Fällen zwischen den zweiten Myocommata. Der Vornierenglomerulus (3) erstreckt sich vom dritten bis zum sechsten Myocomma, die vordersten Aortenzweige (rechte Bildseite) treten im Bereiche des vierten Segmentes ein. Die Glomerulusvenen stehen etwa in der Mitte der ganzen Strecke noch immer durch gekrösartige Falten mit der seitlichen und dorsalen Leibeshöhlenwand in Verbindung, so dass das Cölom vordere und hintere (2) Nischen bildet. Dicht über dem Seitenplattenumschlage steht die Aorta in directer Berührung mit den hinteren Cardinalvenen (1, 44), in welche stärkere segmentale Zweige einmünden. Dagegen sind die segmentalen Arterien ganz enge Gefässe, welche meist erst vom siebenten Myocomma an emporziehen. In den vorderen Segmenten sind solche intersegmentale Zweige inconstant. Die mächtige, unter günstigeren Wachsthumsbedingungen stehende und vicariirend für die rechte eintretende linke Vorniere reicht weit an der Aussenseite der Segmente empor. Vor der Vena cardinalis anterior trifft der Schnitt den aus dem Vagusganglion (5) hervorgesprossten Ramus intestinalis und seitwärts den an der Aussenseite des Vagusganglions emporgewachsenen zweiten Myotomfortsatz (4), dessen beide vor und hinter der sechsten Schlundtasche vorgewachsene Schenkel mit einander dorsalwärts convergiren (vergl. auch Textfig. 465/46, 47). Der fünfte linke Branchialbogen zeigt, wie der primäre Arterienbogen, die efferente Kiemenarterie (39) das Blut aus den beiden Gefässschlingenreihen sammelt und hinter dem Kerato- und Epibranchiale medialwärts abführt. Diese Gefässschlingen kreuzen den Musculus levator branchiae (53), das dorsalwärts emporgewachsene Derivat des axialen Mesodermstranges. Auf der rechten Körperseite ist die Einmündung der drei vorderen Arterienbögen in die Aortenwurzel halbirt, so dass die Caliberverhältnisse leicht zu messen sind. Der erste Arterienbogen (11), welcher dem kleinen ventralen Aste der ersten efferenten Kiemenarterie angeschlossen ist und zudem durch den ventralen Ast (Carotis externa) nach vorn ziemlich viel Blut abgibt (vergl. Schnittbild 460/40), wird in seinem dorsolateralen Abschnitte, welcher, wie am Modelle Taf. LI, Fig. 2 und 3 gezeigt wurde, eine secundäre Gefässschlinge darstellt, sehr eng (10 μ), weist jedoch an seiner Einmündung, also wieder im Bereiche des primären Gefässes einen Durchmesser von 24 μ auf. Die Opercular arterie (9) ist 50 μ, die erste efferente Kiemenarterie 40 μ dick. Die Carotis interna (29) weist ebenso wie das zwischen der Einmündung der beiden ersten Arterienbögen gelegene vorderste Stück der Aortenwurzel 48 μ im Durchmesser auf. Das zwischen der Einmündung der zweiten Hyoid(opercular)arterie und der ersten

efferenten Kiemenarterie gelegene Stück derselben misst jedoch nur 32 μ. Dagegen hat das zwischen der Einmündung der ersten und der zweiten efferenten Kiemenarterie gelegene Stück der Aortenwurzel ein Caliber von 48 μ. Daraus ergiebt sich, dass der grössere Theil des im Capillarnetze der Opercularartérie arterialisirten Blutes nach vorn, ein kleiner Theil nach hinten abfliesst. Der Zuschuss, den die inneren Carotiden von den ersten Arterienbögen erhalten, ist sehr gering Der Zufluss des restlichen Opercularblutes erhöht das Caliber der Aortenwurzel nach der Einmündung der ersten efferenten Kiemenarterie von 40 auf 48 μ. Im spitzen Winkel an der Einmündung des ersten Arterienbogens tritt der Ramus palatinus des Facialis (30) direct aus dem Ganglion palatinum gegen das Entoderm und versorgt vorwiegend dessen Sinnesknospen. Der Ramus palatinus des Glossopharyngeus (8) kreuzt ebenfalls unter dem proximalen Abschnitte des zweiten Arterienbogens, nahe seiner transversalen Einmündung in die Aortenwurzel. Der breite Zusammenhang der Trabekel und der vorderen Fortsätze der Palatoquadratknorpel ist knapp vor der Verbindung mit den Parachordalia erreicht, lateral von jener Furche an der Schädelbasis, in welcher die Carotiden der Ansammlung des Mesoderms und dem Verknorpelungsprocesse Einhalt geboten haben. An der Aussenseite der Carotiden verläuft der Ramus palatinus des Facialis nach vorn (rechte Bildseite 30). Am vorderen Ende des Trabekels, dicht über der Ueberkreuzung durch den Nervus opticus gabelt sich die Carotis interna in die Arteria ophthalmica und die Arteria cerebri anterior. Die erstere steigt gegen die Fissura cerebri anterior empor, die letztere biegt an der Vorderseite der Ciliarmesodermblase nach aussen, gegen die Vorderseite des Augapfels. Die hintere, ganz dünne Wand der Ciliarhöhle wird vom Nervus oculomotorius (26) schräg gekreuzt d. h. von dessen unterem Aste, welcher den Obliquus und Rectus inferior versorgen wird. Der Nervus ophthalmicus profundus (22), welcher die dorsale Wand der Ciliarblase in den folgenden Schitten überkreuzen wird, ist in seinem vorderen Abschnitte dicht über den aus dem Riechepithel austretenden Fila olfactoria (20) durchschnitten; er verläuft lateral oder stellenweise in einer Insel,

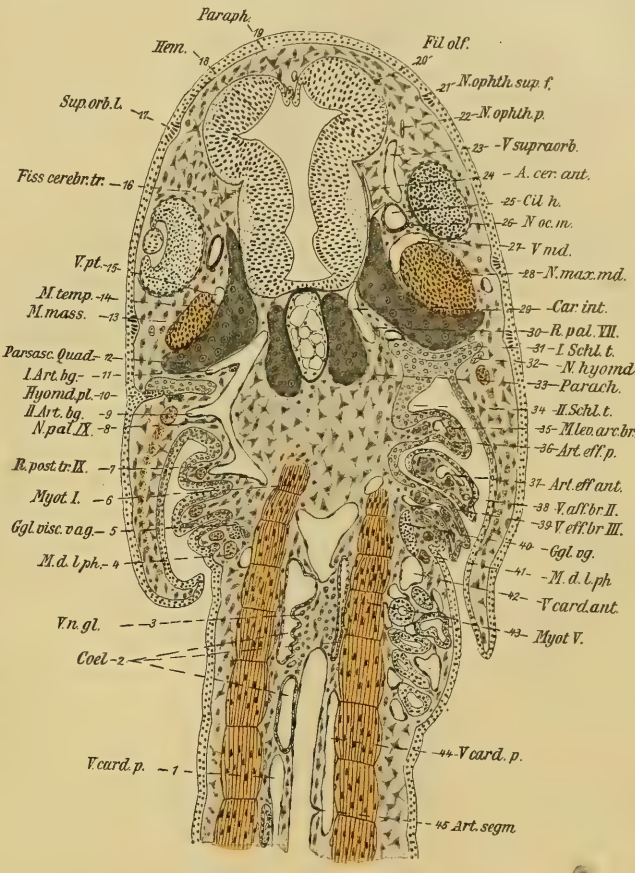

Fig. 464.

der Vena supraorbitalis (23). Am Durchschnitte des Vorderhirnes ist das Telencephalon gegen das Diencephalon durch die Fissura transversa abgegrenzt, in deren Grunde der Tractus olfactohabenularis herabsteigt. Im Zwischenhirn ist die thalamische von der Infundibularregion zu unterscheiden, deren Wand durch das Vorwachsen gegen die Chordaspitze die auch in der Abbildung dargestellte Depression erhält. Zwischen den Vorderhirnhemisphären (18) springt das Velum transversum ein, welches in seinem vorderen, dem Telencephalon zugehörigen Abschnitte in beengtem Wachsthum die Paraphysenausladung (19) vortreibt.

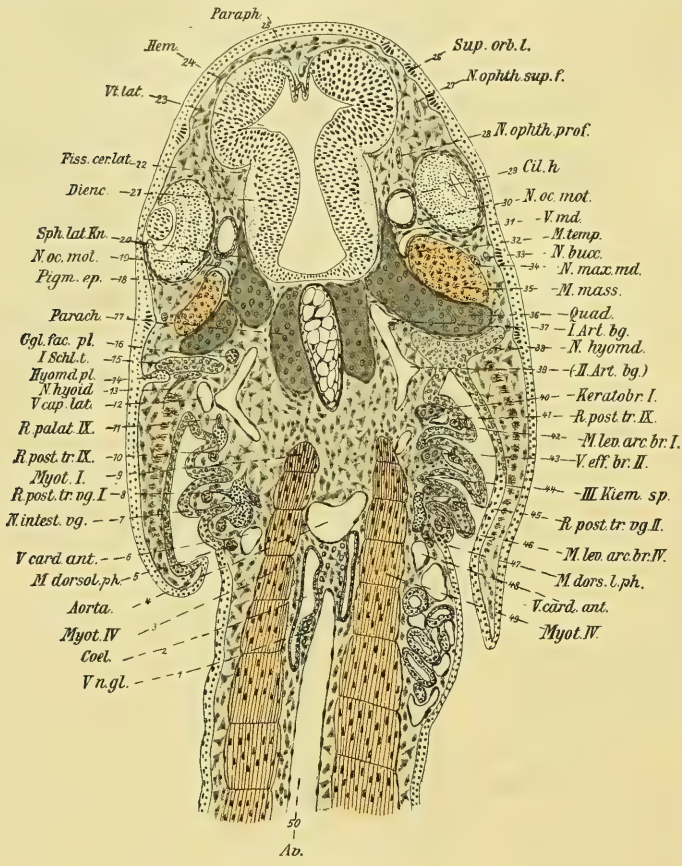

Fig. 465.

60 μ dorsal (Textfig. 465) werden auf der rechten Körperseite bereits die epibranchialen Ganglien erreicht, deren Rami palatini (11) nach innen und vorn, deren Rami posttrematici (10, 8) nach aussen an die Vorder- und Innenseite der dorsalen Derivate der axialen Mesodermstränge verlaufen (combinirt eingezeichnet; Rami praetrematici sind noch nicht nachweisbar). Das Glossopharyngeusganglion weist in dieser Hinsicht besonders typische Verhältnisse auf. Es liegt auf dem dorsalen Schlundtaschendivertikel (vergl. Textfig. 429/17, 18). Die epibranchialen Vagusganglien bilden ventrale Zipfel einer gemeinschaftlichen visceralen Ganglienmasse, aus welcher an der Innenseite der Nervus intestinalis (7) hervorgeht. Im Facialisgebiete ist es zu einer markanteren Sonderung des den Ramus palatinus entsendenden Ganglienzipfels (16) gekommen, welcher gegen den Ursprung der Carotis interna vortritt. In Folge der grösseren Dimensionirung der Formationen tritt auch der motorische Bestandtheil des Ramus posttrematicus (13) isolirt an den oralen Rand des dorsalen vorderen, an das Keratohyale ziehenden Abschnittes der Opercularmusculatur, welcher einem Levator branchiae entspricht. Der mächtige Hyomandibularis (38) enthält zum grössten Theile sensorische Elemente, welche übrigens auch dem die paramedianen ventralen Hypohyallinien (vergl. Textfig. 453) versorgenden Glossopharyngeus nicht fehlen. — Die genetische Selbständigkeit der Pars anterior des Palatoquadratums gegenüber den Trabekeln ist stellenweise noch an einer sich verwischenden Abgrenzung der in der Mitte grosszelligen und reichliche Intercellularsubstanz

aufweisenden Knorpelherde erkennbar. An der Aussenfläche der Kaumusculatur verläuft der Nervus maxillomandibularis (34) und lateral von diesem der Nervus buccalis (33) parallel mit der von ihm versorgten gleichnamigen Sinneslinie. Die Ciliarmesodermblasen (29) sind in ihrem grössten Umfange als dünnwandige Säcke eröffnet; ihre hintere Wand wird schräg vom Oculomotorius (30) gekreuzt. — Im Vorderkopfe verzweigen sich über den Hemisphären die supraorbitalen Sinneslinien.

60 μ dorsal (Textfig. 466) stehen die Trabekel und mit ihnen auch die Processus anteriores der Quadratknorpel breit mit den Parachordalia (32) in Verbindung, welche mit einer dorsalen Spange das vordere Ende der Chorda überbrücken. Sie wachsen auch bereits an die Vorder- und Aussenseite der ersten Dorsalsegmente vor, erreichen aber noch nicht das erste Myocomma. An der auf beiden Seiten verschiedenen Stellung der Segmentreihe, sowie in der Krümmung der Chorda macht sich die Asymmetrie des Vorderkörpers geltend. An der Aussenseite der linken fünften und sechsten Segmente hat die grosse linke Vorniere ihre äusseren Schlingen vorgetrieben, an der Aussenseite der drei vorderen Segmente ist der Gangliencomplex des Vagus (4), der anfänglich auf die Aussenseite des ersten Segmentes localisirt war (vergl. Taf. XLVII/XLVIII, Fig. 5, 7, 9) vorgewachsen. Das äussere Ende des dorsalen Randes der dritten Schlundtasche (zweiten Kiemenspalte) liegt neben dem ersten Myocomma (rechte Bildseite). Der vom Ramus posttrematicus Vagi II (38) begleitete Levator branch. III ist neben dem zweiten Mycomma emporgewachsen, die beiden Schenkel des zweiten Myotomfortsatzes, der durch den sechsten Visceralbogen vorgewachsene (39) und der retrobranchial gelegene (40) convergiren spitzwinklig an der Aussenseite des dritten Segmentes, also fast um eine Myotombreite von ihrem Ursprungsorte entfernt. An der Aussenseite des dritten Myocommas zieht die Vena cardinalis anterior (2) herab. Auf der rechten Körperseite ist die Hauptmasse der epibranchialen Vagusganglien (4) durchschnitten, welche vorn dicht ans epibranchiale Ganglion des Glossopharyngeus (6) anstösst. Die an der Aussenseite der Cardinalvene (2) gelegenen Derivate des zweiten Myotomfortsatzes sind rechterseits sehr schwächlich entwickelt. Vor dem epibranchialen Glossopharyngeusganglion, medial vom dorsalen Kiemendeckelansatze ist der Grund des Labyrinthknorpels

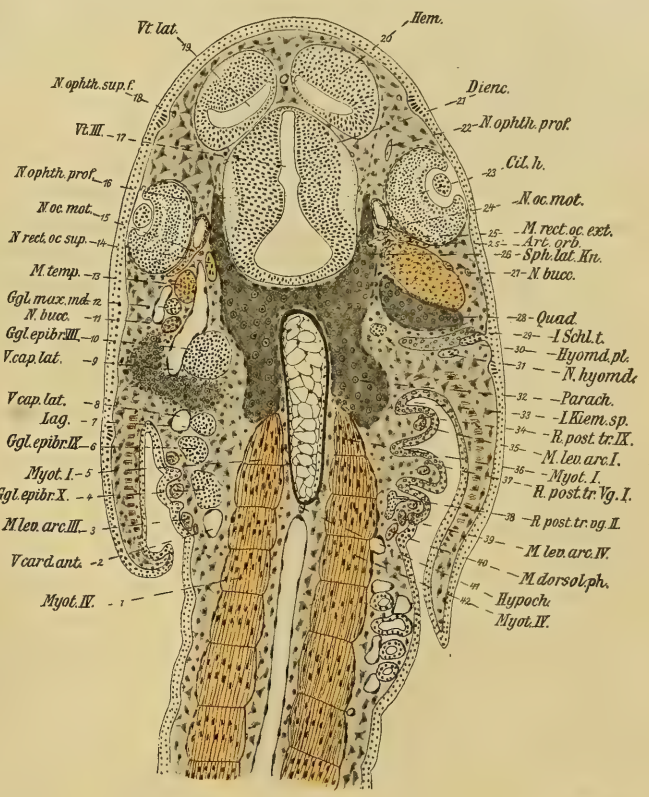

Fig. 466.

angeschnitten, welcher den ventralwärts verfügbaren Raum zum Vorwachsen ausgenützt hat. Medial vom Labyrinthknorpel liegt das mächtige hyomandibulare Facialisganglion (10), welches an seiner Aussenseite von der Vena capitis lateralis gekreuzt wird (9), die im Schnittbilde 465 im Scheitel eines ventralwärts convexen Bogens getroffen ist, dicht neben der dorsalen Strecke des zweiten Arterienbogens. Von diesem Scheitel weg verläuft (Fig. 466) der vordere Schenkel (9) an der Aussen- und Dorsalseite des hyomandibularen Facialisganglions, der hintere Schenkel (8) steigt an der Aussenseite der epibranchialen Glossopharyngeus- und Vagusganglien empor. Die beiden Componenten der Kaumusculatur sind durch den tiefen, durch das Vorhandensein des Ganglion maxillomandibulare des Trigeminus am dorsalen Mesodermrande bedingten Einschnitt getrennt. Der hintere den Massester liefernde Abschnitt ist viel kleiner und kürzer, als der vordere Temporalisabschnitt, an dessen Vorderseite das ciliare Mesoderm einen schalenförmig den Augapfel aussen umfassenden flachen Fortsatz (25) entsendet, welcher an seiner Ursprungsstelle lateral gelegentlich aber auch medial vom Oculomotorius (15, 24) liegt. Stets wird später, wenn der caudalwärts ziehende Ursprungskopf ausgebildet und der Muskel isolirt ist, der Oculomotorius an seiner Vorderseite verlaufen. Dicht an den Trabekeln schiebt sich ein hinterer stumpfer Fortsatz der Ciliarblasenwand vor (14), welcher medial von der Pterygoidvene gelegen ist. Das Zwischenhirn ist schräg durchschnitten, weist dorsal das einschichtige noch schmale Zirbelpolster auf, die seitliche Wand wird von Fasermassen durchzogen, welche zum grösseren Theile im Chiasmawulste kreuzen. Am vorderen Abschnitte dieses Randschleiers verläuft der Tractus olfactohabenularis, die Taenia (21).

50 μ dorsal (Textfig. 467) wird bereits der Eingang in die Sattelfalte, sowie das Markweiss des Rautenhirnbodens und auf der rechten Körperseite der schräg gestellte First, welcher am Boden der Labyrinthblase die vordere Ausladung des Sacculus (8) von der Lagena (6) trennt, durchschnitten. Zwischen dem Boden der Labyrinthblase und dem mächtigen Parachordale blieb den die Knorpelbildung beengenden mit dem Mesoderm gewissermaassen ringenden, jedoch mit einer viel grösseren Wachsthumsintensität ausgestatteten Ganglien des Acustico-vestibulo-facialiscomplexes Raum zur Massenzunahme. Nach vorn wird dieser Complex durch die Vena pterygoidea, die tiefe Wurzel der Vena capitis lateralis (11) vom Ganglion maxillomandibulare (13) getrennt. Allmählich rücken die Ganglienmassen an einander, lassen aber dennoch der Vene die alte Bahn frei. Am Acusticofacialiscomplex sind drei Componenten zu unterscheiden. Dicht an der Vene hat sich vorn das Ganglion laterale praevestibulare ventralwärts keilförmig vorgeschoben und liegt hierbei dicht dem Ganglion palatinum an. Daran schliesst sich eine in der Mitte auffallend grosszellige Ganglienmasse, an deren vorderer innerer Ecke das motorische Bündel des Facialis, welches die Opercularmusculatur innervirt, verläuft. Dieser Abschnitt enthält vorwiegend die Ganglien, deren Neuriten an die hyomandibularen und die von diesen abgezweigten mandibularen Sinneslinien ziehen (Nervus hyomandibularis s. st. und mandibularis externus). Die spärlichen Fasern des Mandibularis internus entspringen wohl aus einem ganz kleinen, nicht weiter unterscheidbaren kleinzelligen Ganglienabschnitte. An diesen mittleren Abschnitt schliesst sich dann das der Labyrinthblasenwand angeschmiegte Ganglion acustico-vestibulare (9) an, dessen Nervenfasern in fächerförmiger Anordnung dem verdickten Boden des Sacculus zustreben. Dicht an der Aussen- und Hinterseite der Lagena verläuft die von motorischen Fasern begleitete Wurzel des Ganglion epibranchiale des Glossopharyngeus (in der Verlängerung des Verweisstriches 5), über welchem sich die Vena capitis lateralis nach hinten schlängelt. Letztere ist bereits in ihrem, über den Vagusganglien gelegenen Endstück (3) erreicht, welches in die vordere Cardinalvene übergeht. Die rechte Schnittseite weist die vordere Cardinalvene (43) an der Hinterseite des visceralen Vagusganglions und der sich allmählich sondernden beiden Schenkel des zweiten Myotomfortsatzes auf. Die Vena capitis lateralis (35) ist an der Aussenseite der Lagena (39) dicht unter dem noch dünnen knorpeligen Boden der Labyrinth-

kapsel neben dem Ansatze des ektodermalen Kiemendeckels durchschnitten, welcher gewissermaassen den dorsalen Rand der zweiten Schlundtasche nach hinten verlängert. Dicht hinter dem dorsalen Rande der ersten Schlundtasche (33) entspringt der sensible und sensorische Nervus hyomandibularis (34) seinem Ganglion; die motorischen Fasern ziehen nur an der Ventralseite des letzteren durch. Der dorsale Rand der ersten Schlundtasche weist zwei Ausladungen auf: eine mediale (33), welche den dorsalen Schlundtaschendivertikeln der folgenden Schlundtaschen entspricht, und eine laterale (32) welche infolge der innigeren Verbindung der dorsolateralen Schlundtaschenecke mit der knospenförmigen ektodermalen Hyomandibularplatte mit der Ausdehnung des Ektoderms gleichen Schritt halten musste und daher zipfelförmig ausgezogen wurde (vergl. auch Textfig. 468). Die Loslösung des Ektodermpolsters kann in den mittleren Abschnitten bereits beendigt sein, während sie dorsal und ventral davon erst im Vollzuge ist. Im Uebrigen bietet die rechte Bildseite am Vorderkopfe ähnliche Verhältnisse dar, wie die linke der Textfig. 466. Auf der linken Bildseite ist dicht hinter dem fast kreisförmigen Durchschnitte des über der Vena pterygoidea emporgewachsenen Temporalis (14) das mächtige Ganglion maxillomandibulare (13) durchschnitten, dessen Nervenfasern den Ramus maxillae superioris und inferioris bilden und wohl noch zum guten Theile im Vorwachsen und Nachschub begriffen sind. An der medialen vorderen Seite des Ganglions sind in dasselbe die motorischen Fasern eingebettet (fein punktirt) welche an die vorläufig wohl noch immobilisirte Kaumusculatur ziehen. Die bis an den Eingang der Sattelfalte vorragenden Knorpelplatten gehören den Sphenolateralknorpeln (17) an und verdecken zum Theile die in die Concavität der Sattelfalte eintretenden, dort anastomosirenden und wohl in Folge der Blutstauung so rasch sich vergrössernden Arteriae communicantes.

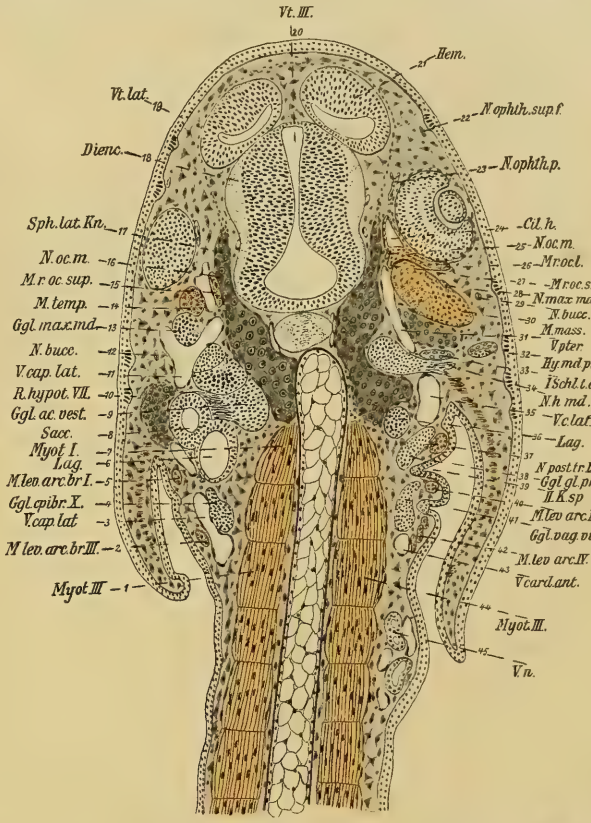

Fig. 467.

50 μ dorsal (Textfig. 468) ist die Sonderung der Derivate der im Mittelhirn- und vorderen Rautenhirngebiete entstandenen Abschnitte der Ganglienleiste bereits deutlicher ausgesprochen. Neben dem vorderen Rande des Rautenhirnes (13) hat sich das Ganglion mesencephalicum bezw. ophthalmicum des Trigeminus dem Ganglion maxillomandibulare dicht angelagert, und ist dessen medialer und ventraler Seite angeschmiegt. An der Innenseite des Ganglion maxillomandibulare ist die noch unansehnliche Portio motoria

als distinctes Bündel zu unterscheiden. Die Grenze zwischen den beiden Trigeminusganglien ist schräg eingestellt und schneidet dicht hinter dem hinteren Rande des im Querschnitt rundlichen, auf dieser Seite schwächlichen Temporalis (14) durch. Eine kleine Venenanastomose trennt das Ganglion maxillomandibulare vom Lateralganglion des Facialis (11), dessen ventrale Aeste nach abwärts divergiren. Nach vorn zieht der Nervus buccalis (12), nach hinten der Ramus hypoticus (10), der sich an der Aussenseite des Labyrinthknorpels in den direct nach hinten, entlang der hypotischen Sinneslinie ziehenden (Textfig. 467/10) Zweig und in einen gegen das Ektodermpolster am dorsalen Ende der ersten Schlundtasche vorgewachsenen Zweig spaltet. Dieser Ast ist auf der linken Körperseite an diesem Ektodermpolster getroffen (32); hier kommen in ganz ähnlicher Weise Beziehungen zu Stande, wie zwischen den Ampullarnerven und den betreffenden Ektodermverdickungen der Labyrinthblase. Das noch nicht in seinem grössten Umfange erreichte, dem Facialis angeschlossene Ganglion praevestibulare des Seitenliniensystemes (11) ist durch einen engen, von einer Venenanastomose durchsetzten Spalt von den Facialisganglien im engeren Sinne (9) getrennt, denen allerdings gleichfalls sensorische Elemente beigemengt sind. Die Vena capitis lateralis (33), welche im Grossen und Ganzen den Lateralis- vom epibranchialen Complex trennt, verläuft über den sensorischen Zweigen des Hyomandibularis, welcher in seinem Grundstocke ein Posttrematicus wäre (wenn die erste Schlundtasche durchbräche). — Das motorische Bündel dieses Posttrematicus ist als distinctes Bündel an der medialen Grenze zwischen dem Ganglion praevestibulare laterale (11) und dem Hauptganglion des Facialis (9) zu verfolgen. Das Ganglion acusticovestibulare (8) schmiegt sich dicht an die Labyrinthblase, an deren lateraler vorderer Wand sich die Macula des Sacculus (7) emporstreckt, während sich die Macula der Lagena (5) an der medialen hinteren Seite derselben concentrirt. Der Querschnitt durch die Glossopharyngeuswurzel (3) liegt an der Innenseite der Vena capitis lateralis, das Ganglion epibranchiale und laterale (38) dieses Nerven sind noch vollkommen getrennt, wobei wiederum zu bemerken ist, dass das Ganglion laterale infravestibulare (vergl. Textfig. 470/6) dem Glossopharyngeus nur angeschlossen ist. Die Vena capitis lateralis trennt, ebenso wie am Facialis und Glossopharyngeus, auch am Vagus die epibranchialen Ganglien (2) der Hauptsache nach von den lateralen, über ihr liegenden Ganglien. An der Innenseite des visceralen Vagusganglions sammeln sich die sensiblen, centralwärts verlaufenden Fasern und bilden mit den centrifugalen motorischen Zweigen distincte Bündel (fein punktirt). Auf der linken Körperseite sind die neben

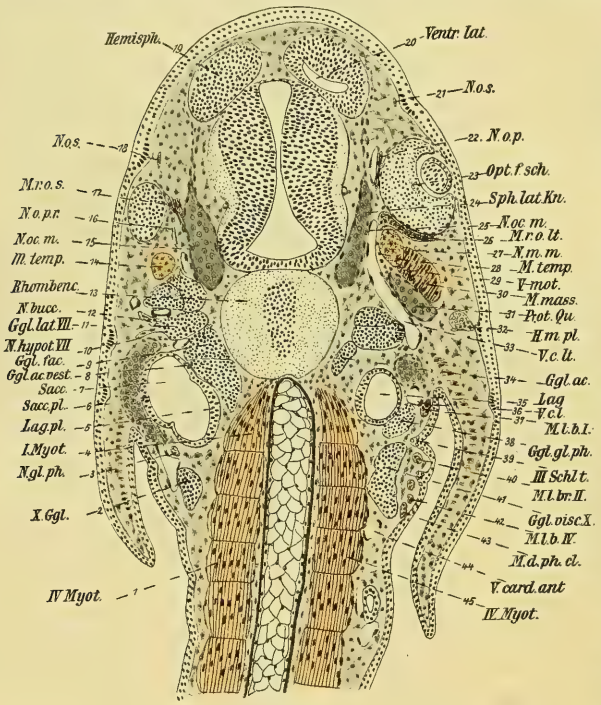

Fig. 468.

den drei vorderen Segmenten gelegenen epibranchialen Ganglien des Glossopharyngeusvaguskomplexes (38, 41) in ihrer grössten Ausdehnung schräg durchschnitten. Das epibranchiale Ganglion des Glossopharyngeus (38) liegt noch dicht der Lagena (35) an; die Ausbreitung und Knorpelbildung der freien Mesodermzellen hat noch keine Sonderung bewirkt. Am Facialiscomplex lässt sich eine Sonderung eines vorderen, den Ramus palatinus entsendenden Abschnittes von der zum Theil grosszelligen Hauptmasse durchführen, aus welcher der Nervus hyomandibularis hervorgeht. An diesen schliesst sich medialwärts der kammförmig ventralwärts vortretende Acusticovestibulariscomplex (34) an. Die Vena capitis lateralis kreuzt dicht über dem Nervus hyomandibularis (33, 36) und kommt aus jener tiefen Incisur, welche zwischen dem Labyrinthknorpel bezw. dem Processus oticus des Palatoquadratums und dem Sphenolateralknorpel am Skelete besteht, deren Grund vom Parachordale gebildet wird (Textfig. 466 sowie Taf. LXI, Fig. 21). An der Aussenseite des Processus oticus verläuft ein kleiner motorischer Zweig des Trigeminus (29) und dringt von hier aus in die Kaumusculatur ein, an deren Aussenseite an der Grenze ihrer Componenten der Nervus maxillomandibularis (27) herabzieht. Dicht vor dem Temporalis hat der äussere Fortsatz des ciliaren Mesodermabschnittes (26) den freien Weg nach aussen benützt und wird dorsal von den Wurzeln der Vena pterygoidea gekreuzt. Medial von dieser Vene tritt der Oculomotorius (25) an den Sphenolateralknorpel, an dessen Oberfläche er eine ganz kurze Strecke verläuft; dann tritt er an der auf der rechten Körperseite vom Schnitte erreichten Stelle (15) in schräger Richtung durch den Knorpel. Sein Canal bezw. der durch die Anwesenheit des Nerven ausgesparte Canal ist in seinem Durchmesser nicht viel grösser als eine Knorpelzelle. Der Eintritt oder richtiger der Austritt des Oculomotorius aus den Sphenolateralplatten erfolgt dicht über dem Ursprunge des Rectus superior (17), welcher sich über dem Nervus ophthalmicus profundus des Trigeminus (16) und der diesen begleitenden Vene zum oberen Pole des Augapfels begiebt. Der Nervus ophthalmicus superficialis des Facialis (18) verläuft dicht unter der von ihm innervirten supraorbitalen Sinneslinie, in einem dorsalwärts convexen, der Wölbung des Vorderkopfes entsprechenden Bogen.

60 μ dorsal (Textfig. 469) geht der Schnitt auf der rechten Körperseite durch den dorsalen Pol des Bulbus oculi (19), an welchen von vorn her in fächerförmiger Ausbreitung der mit dem Temporalis dem vorderen mandibularen Mesoderm entstammende, schon längst von diesem abgelöste Zellcomplex herantritt, dessen Elemente sich in der Wachsthumsrichtung strecken und zu den Muskelzellen des Obliquus superior (19) differenziren. Auf der anderen Seite ist der Bulbus nahe dem dorsalen Linsenpol getroffen, dessen Durchschnitt besonders deutlich die zwiebelschalenförmige Gruppirung der dem Boden des Linsensäckchens, dem centralen Wachsthumsherd der primären Eindellung entstammenden Zellen aufweist. Das dickwandige innere Blatt der Retina (vergl. auch Textfig. 468) lässt im Groben drei Körnerschichten unterscheiden, welche durch die concentrisch verlaufenden Zwischenlagen der Opticusfaserschichte (innen) und einer äusseren Lage von paratangential gestellten Zellen getrennt werden (vergl. auch Textfig. 467). Die der dorsalen Kante des Ciliarmesoderms entstammenden Fortsätze, die Anlagen des Rectus superior (28) und lateralis (30), sind zu beiden Seiten des die Ciliarblase überkreuzenden Nervus ophthalmicus profundus (32) vorgewachsen, welcher in seinem proximalen Abschnitte, zwischen dem Sphenolateralknorpel (16) und dem Temporalis (14, 31), eine spindelförmige, durch Ganglienzellen gebildete Auftreibung aufweist (15, und in der Verlängerung des Verweisstriches 31). Diese Ganglienzellen entstammen dem vorderen Abschnitte der Mittelhirnganglienleiste, stehen ohne Beziehungen zum Oculomotorius, erscheinen dem Ophthalmicus profundus angeschlossen und werden durch ihre peripheren Beziehungen zum Ganglion ciliare. Der Oculomotorius (29, 18) passirt in gleicher Höhe den Sphenolateralknorpel. Die Hauptmasse des Ganglion mesocephalicum Trigemini (13) liegt im Bereiche jener tiefen Incisur des Knorpelcraniums, welche von vorn durch die Sphenolateralknorpel (16) begrenzt wird (Incisura sphenotica). Das Ganglion ophthalmicum profundum

liegt in einer Eindellung der inneren vorderen Seite des Ganglion maxillomandibulare (12). Die Hauptäste der beiden Ganglien fassen den Musculus temporalis (14) zwischen sich, welcher auf der rechten concaven Körperseite viel schmäler ist als auf der linken. Auf der rechten Körperseite ist bereits der Ursprung der motorischen Trigeminusfasern erreicht, welche ventral vom Eintritt der sensiblen Wurzel aus der ventrolateralen Wand des Rautenhirnes hervorgesprosst sind. In Folge der Bedrängung der Ganglien durch das ebenfalls Raum beanspruchende, rasch wachsende Chondrocranium ist das prävestibulare Facialisganglion (10) dem Ganglion maxillomandibulare des Trigeminus (12) dicht angepresst worden. Die gemeinsame Wurzel des Nervus buccalis und hypoticus wird von vorn und hinten von mittleren Hirnvenen überkreuzt, welche sich in die Vena capitis lateralis (11) ergiessen. Nach hinten zu erscheint das Ganglion laterale des Facialis dem acustico-vestibularen Complex (8) ganz dicht verbunden. An der Grenze beider gesellen sich zur kleinen motorischen Portion sensible centripetale Fasern (fein punktirt). Dicht hinter dem Lateralis entsendet das Ganglion vestibulare den Nerven an die Ampulla lateralis (9), eine aus zweizeiligem Epithel bestehende, nach aussen und vorn vortretende Verdickung der Labyrinthwand, welche nach abwärts mit der aussen etwas weiter emporragenden Sacculusplatte in Zusammenhang steht. Der anschliessende äussere Bogengang (6) ist in der ventralen Hälfte durchschnitten; er überragt die horizontale, den Sacculus nach oben begrenzende Furche und wird von cubischem Epithel gebildet. Die Macula der Lagena (40) ragt an der medialen hinteren Wand als einreihiges Cylinderepithel empor. An ihr verzweigen sich Nervenfasern aus dem Ganglion acusticum. An der dicht hinter der Lagena gelegenen Glossopharyngeuswurzel (5) werden bereits die untersten Zellen des Lateralganglions sichtbar. Der ovale Durchschnitt des Ganglion viscerale Vagi (3) zeigt bereits die centrale Sammlung der motorischen und sensiblen Fasern. Auf der linken Körperseite sind sämmtliche dorsal emporgewachsene Muskelderivate des axialen Mesoderms der Visceralbögen durchschnitten, von denen der Opercularis weitaus am mächtigsten entwickelt ist. Sacculus (39) und Lagena (40) sind in ihren basalen Abschnitten erreicht, welche vom ringförmigen Boden der Labyrinthblase umfasst werden. Zwischen letzterem und dem vom Masseter (35) als Ursprung benutzten Processus oticus des Quadratums ist medial die Vena capitis lateralis, lateral die dorsalwärts vorragende, von Entoderm und Ektoderm gebildete, 20 μ tiefer durch einen Stiel mit beiderlei Mutterboden zusammenhängende Anlage des Hyomandibularorgans (36) erreicht, an welches ein Zweig des Nervus hypoticus des Facialis herantritt. Der Nervus buccalis (34), welcher auf der Aussenseite des Temporalis

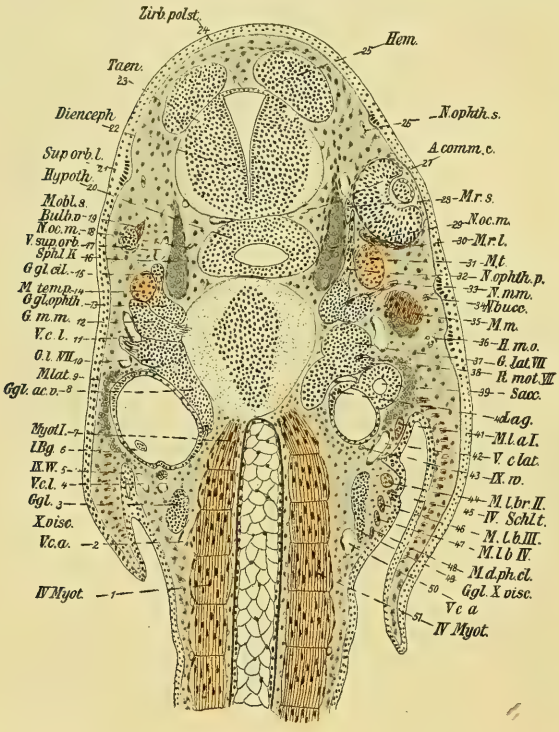

Fig. 469.

(30) emporzieht, giebt auf seinem ganzen Verlaufe feine Aeste an die in einzelne Sinnesknospen aufgelöste Buccallinie ab.

60 μ dorsal (Textfig. 470) wird zugleich mit den oberen Polen der Hemisphären (17) der Grund der Sattelfalte durchschnitten, in welcher die hypothalamische Wandung (13) wulstförmig dorsalwärts vortritt. Im Faltenraum bilden die beiden Arteriae communicantes (14) eine wohl durch Blutanstauung erweiterte quere Anastomose, die ein Regulator für die gleichmässige Blutvertheilung im Gehirne wird. Das Velum transversum verbreitert sich zum dünnwandigen, convex vortretenden Zirbelpolster (16); die gegenüberliegende ventrale Wand des Hirndurchschnittes wird bereits von dem Haubenwulste des Mittelhirnes gebildet, in welchem commissurale Fasern kreuzen. Das mächtige seitliche Markweiss endigt dorsal mit dem Tractus olfactohabenularis, welcher sich nun immer deutlicher gegen die Nachbarschaft abgrenzen lässt. An der Seite des Zwischenhirnes ist auf der linken Körperseite der dorsale Pol des Bulbus durchschnitten, an welchen jener noch dotterreiche Zellcomplex herantritt (vergl. Textfig. 469), dessen Elemente wohl in der Wachsthumsrichtung gestreckt sind, aber noch keine fibrilläre Differenzirung zum Musculus obliquus oculi superior (19) aufweisen. Die beiden Sphenolateralplatten des Chondrocraniums sind kurz und plump gestaltet und reichen distal bis an das Ganglion ophthalmicum des Trigeminus (22). Die Nervi oculomotorii (12) sind vor ihrem Eintritt in die Knorpel schräg durchschnitten, ihren Ursprung zeigt der folgende Schnitt (471). Auf der

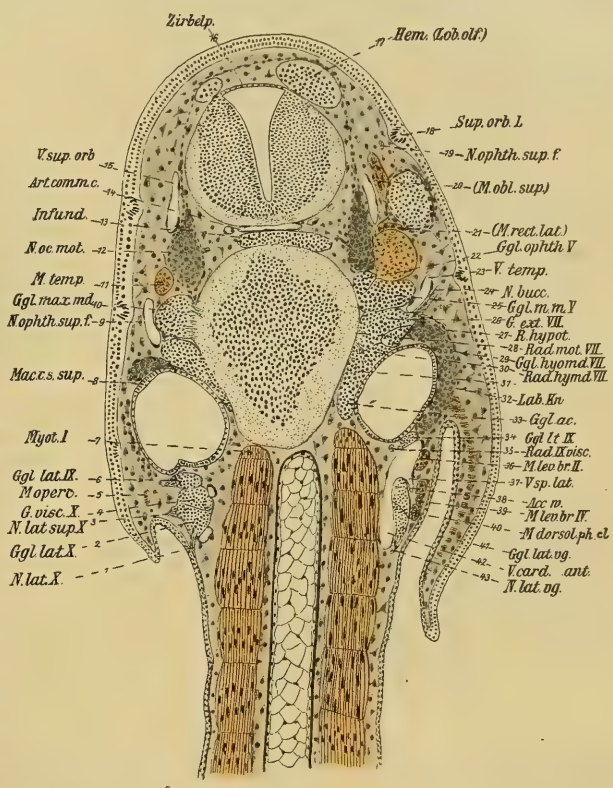

Fig. 470.

rechten Körperseite ist die breite, gemeinsame Wurzel der beiden Trigeminusganglien durchschnitten, von denen die des Ganglion ophthalmicum medial und ventral, jene des Ganglion maxillomandibulare (10) lateral und dorsal von ihr eintritt. Zwischen dem Ganglion maxillomandibulare (25) und dem Lateralisganglion des Facialis (26) senkt sich eine Vena temporalis (23) in die Tiefe. An der inneren hinteren Ecke des im Durchschnitte keilförmigen Lateralisganglions (26) zieht die dünne Radix motoria des Facialis (28) herab, welche den Opercularis versorgt. Lateral und hinten liegt dem Lateralisganglion der im Querschnitte birnförmige dorsale Abschnitt des Ganglion hyomandibulare (29) dicht an. Das mächtige Ganglion acusticovestibulare (33) zeigt die tiefe Eindellung von Seiten der Labyrinthblase. Auf der rechten Körperseite ist die seitliche Ausladung des Labyrinthes — die Anlage des äusseren Bogenganges —

genau in der Mitte durchschnitten und weist nach vorn, überwachsen vom Labyrinthknorpel, die Macula anterior (8) auf. Ein scharfer First, das Ende jener die horizontale Ausladung des Bogenganges ventralwärts begrenzenden Falte, trennt die letztere von der an der Hinterseite emporreichenden Macula der Lagena. Dicht hinter der letzteren liegt das in seinem mittleren Abschnitte durchschnittene Ganglion laterale infravestibulare (6), welches der Glossopharyngeuswurzel an deren Aussenseite dicht angeschmiegt ist. Der Nerv dieses Ganglions zieht nach vorn und versorgt den hinteren Theil der hypotischen Sinneslinie, deren vorderer Abschnitt vom Ganglion praevestibulare (des Facialis) versorgt wird. Auf der linken Körperseite ist die viscerale Wurzel des Glossopharyngeus (35) vom Lateralisganglion (34) noch getrennt. Im Vaguscomplex überwiegt nun immer mehr der dorsale sensorische Antheil (41), welcher durch eine tiefe Incisur am hinteren Rande vom ventral und vorn gelegenen, dicht angelagerten branchiovisceralen Ganglion getrennt wird (vergl. Taf. LII, Fig. 1), aus welchem die Vagoaccessoriuswurzel (38) hervorgeht. Das laterale Hauptganglion der Seitenlinie versorgt die in Chordahöhe axial verlaufende Seitenlinie und eine parallele dorsale Linie, sowie eine occipitale Abzweigung nach vorn und oben (vergl. Textfig. 340). Der Eintritt der letzteren Nerven erfolgt in eine vordere Anschwellung des Ganglions, durch welche die sonst schräg von innen und oral nach aussen und caudal eingestellte Grenze (rechte Bildseite) vorn ausgebuchtet wird.

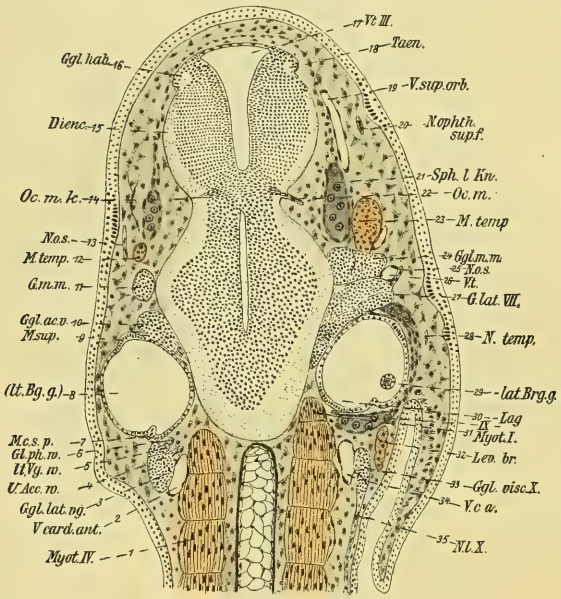

Fig. 471.

Der vom Mittelhirne gebildete First der Sattelfalte, in deren Concavität unter den beengten Wachsthumsverhältnissen die ventrolateralen Zellen der Hirnwand die Nervenfasern des Oculomotorius entsenden, liegt 70 μ dorsal (Schnitt 471). In den Oculomotorius (14, 21) sind längliche Kerne eingeschaltet, welche nach den Befunden an jüngeren Stadien nicht dem Materiale der Ganglienleiste entstammen, sondern der ventrolateralen Hirnwand. Wenn die beengten Wachsthumsverhältnisse an dieser engen Mittelhirnbeuge in Betracht gezogen werden, so muss es geradezu erwartet werden, dass nicht nur die hervorwachsenden Nervenfasern sondern auch austretende, ihrer Bahn folgende Zellen eine nachhaltige Entspannung herbeiführen. Der Austritt des Oculomotorius erfolgt an der vorderen Grenze des Isthmus, welcher durch das nachträgliche Vordringen der hypothalamischen besonders beengt wachsenden Hirnabschnitte eine Veränderung seiner Gestalt erfährt und die Grenze des Mittelhirnes gegen das Rautenhirn angiebt. Die Grenze des Mittelhirnes gegen das Zwischenhirn (15) ist auf Frontalschnitten seitlich nicht scharf zu ziehen und durchschneidet schräg die abgebildeten Wandabschnitte. Die dünne das Zirbelpolster bildende Decke gehört dem Zwischenhirne an und geht zu beiden Seiten in die immer deutlicher vortretende Habenularanschwellung über (16), in welche die Taenien (Tractus olfactohabenularis) (18) eintreten. Letztere liegen in der Furche, welche die Habenularanschwellungen nach abwärts begrenzt und dann in die Fissura cerebri

transversa übergeht. Die Seitenwand des Zwischen- und Mittelhirnes wird von einer Bindegewebsplatte überdeckt, welche in das Perichondrium der keilförmig zugeschärften Sphenolateralknorpel (21) übergeht und eine primitive Pachymeninx bildet. An der Aussenseite dieser dünnen Bindegewebsplatte verläuft die Vena supraorbitalis (19) und an deren Aussenseite der einen dorsalen Bogen bildende Nervus ophthalmicus superficialis (20). Das dorsalwärts das Ganglion ophthalmicum des Trigeminus überragende Ganglion maxillomandibulare (10) ist auf der rechten Körperseite zugleich mit dem schmalen Ende des Temporalis (11) noch erreicht; neben letzterem liegt der Scheitel des Bogens des Nervus ophthalmicus superficialis (13) welcher auf der anderen Seite an seinem dicht hinter der Temporalvene (26) am dorsalen Zipfel des Ganglion laterale erfolgenden Eintritt (25) zu sehen ist. Auch das Ganglion hyomandibulare reicht ziemlich weit dorsalwärts empor und ist vorn dem Lateralisganglion (27), hinten dicht der Labyrinthkapsel angeschmiegt. An der Innenseite der Labyrinthknorpelschale verlaufen die dem Ganglion vestibulare entstammenden Nerven an die laterale (rechts) und obere (links 9) Ampulle. Auf der einen Seite ist noch jener untere zungenförmige, die Sonderung des äusseren Bogenganges einleitende innere Fortsatz, jene excentrisch gelegene Einsenkung am Grunde der horizontalen den äusseren Bogengang ventral begrenzenden Furche zu sehen (vergl. auch Taf. LXI, Fig. 24*) deren caudales Ende die linke Schnittseite zeigt. Dicht medial von diesem scharfen Innenfirste beginnt die in der unmittelbaren Fortsetzung der Lagenaplatte gelegene Macula posterior (7). Die hinter der Lagena (30) gelegene, durch diese ausgebogene, dem Vagus genäherte Glossopharyngeuswurzel (30' IX) wird, wie die rechte Bildseite zeigt, durch den vordringenden Labyrinthknorpel medialwärts gedrängt, ist aber noch nicht von ihm umwachsen worden. An dieser Knorpelschale werden die convergirenden dorsalen Fortsätze der Levatores branchiarum (32) Ursprung gewinnen. Das branchioviscerale Vagusganglion (33) wird nach oben zu immer kleiner und liegt an der Vorder- und Innenseite des gleichfalls an Masse abnehmenden lateralen Vagusganglions (3), welches von einer Veneninsel, der Wurzel der Cardinalis anterior umgeben ist, deren innerer Schenkel im Schnitte schräg getroffen ist (vergl. auch Taf. LII, Fig. 1).

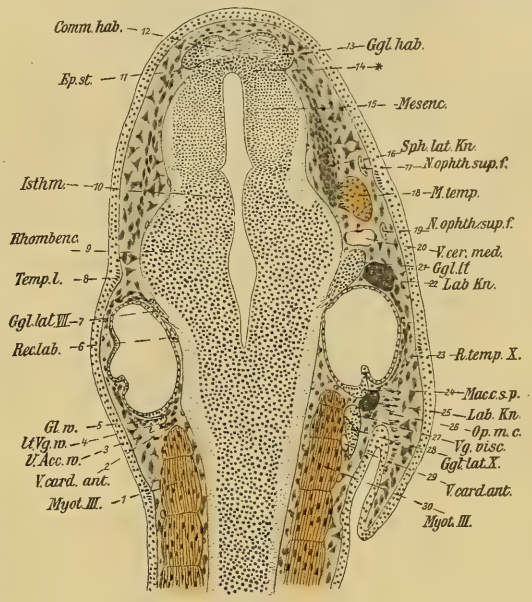

Fig. 472.

50 μ dorsal (Textfig. 472) stehen die beiden Habenularganglien (13) durch eine mächtige quere Commissur (12) mit einander in Verbindung, welche dicht vor dem Zirbelstiele (11) gelegen ist. Die dorsolateralen Ausladungen der Zwischenhirnhöhle, die Ventriculi laterales des Zwischenhirnes werden von einer dünnen, dem Zirbelpolster angehörigen Epithellamelle gebildet (vergl. Textfig. 471/17). Ein grosser Teil der gekreuzten Fasern geht in die beiden Taeniae über (Textfig. 471/18), welche am Grunde der die Habenularganglien nach hinten abgrenzenden Furche in diese eintreten. Die innersten Stützzellen der Decke des Zwischenhirnes (14) sind im Bereiche und in der Nachbarschaft des Epiphysenstieles durch streifiges Proto-

plasma und excentrische periphere Kernstellung ausgezeichnet. Neben dem Isthmus (10) endigen die Sphenolateralknorpel (16) an denen in ganzer Höhe die Temporalmuskel (18) Ursprung gewinnen. An der breitesten Stelle des Rautenhirnes tritt die Vena temporalis mit mittleren Hirnvenen (20) in Verbindung; hinter ihr liegt das platte Ganglion laterale des Facialis (7, 21) dessen Wurzeln an der Vorder- und Innenseite des Recessus Labyrinthi (6) ein (bezw. aus)treten. Die sensiblen und motorischen Fasern verlaufen weiter ventral, in der Nachbarschaft der Abgangsstelle des Recessus Labyrinthi. Die rechte Labyrinthblase weist im horizontalen Durchschnitt die Macula posterior und an der Aussenseite die von cubischen, — wenn auch nicht in solchem Maasse wie in den Maculae — dichtgestellten Zellen gebildeten Eindellungen auf, welche die Entstehung der oberen und hinteren Bogengänge einleiten (vergl. Taf. LXI, Fig. 25). Hinter der Macula posterior vereinigt sich die Glossopharyngeuswurzel (15) mit jener des Vagus lateralis (4) während die Fortsetzung des visceralen aus motorischen und sensiblen Vaguswurzeln bestehenden also gemischten Bündels (3) um das vordere Ende der Myotomreihe herumbiegt. Am abgebildeten Schnitte bildet auf der rechten Seite das erste, auf der linken das zweite Myotom den Anfang der Reihe. Auf der rechten Bildseite erscheinen die beiden Componenten des Vagus noch vereinigt (27, 28) und liegen vor der Ueberkreuzung der Aussenseite der beiden vordersten Segmente an. Sie grenzen dicht an die Labyrinthknorpelschale (25), an welche der mächtige Opercularis mit seinen mittleren am weitesten emporreichenden Fasern (26) herantritt. Diese Fasern reichen bis zur ventralen Raphe. In diesem Gebiete ist somit das axiale Mesoderm des Hyoidbogens continuirlich geblieben, so wie dies auch an den folgenden Bögen bei Selachiern der Fall ist. Der vordere Abschnitt des axialen Hyoidmesoderms ist jedoch — wie an den folgenden Bögen das gesammte axiale Mesoderm — discontinuierlich geworden und hat am Keratohyale Ursprung bezw. Ansatz gewonnen, ebenso wie die Derivate der folgenden Branchialbögen an den Keratobranchialia. Insofern weisen die mittleren, vom hinteren Abschnitte des Labyrinthknorpels bis zur medianen ventralen Raphe ziehenden Muskelfasern ein primitiveres Verhalten auf. —

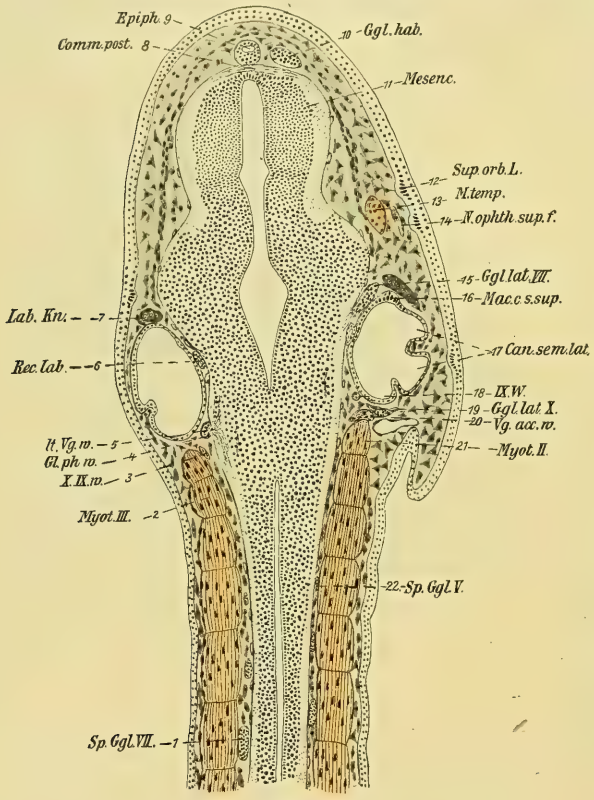

Fig. 473.

80 μ dorsal (Textfig. 473) liegt dicht unter der Zirbel (9) dorsal von ihrem schmalen Stiele die Commissura posterior (8) in der Schnittebene und bezeichnet die Grenze des Di- und Mesencephalon. Auf der linken Körperseite ist noch die dorsale Ausladung des Habenularganglions (10), sowie das dorsale Ende

des Temporalis (13) erreicht, neben welchem der Scheitel des Nervus ophthalmicus superficialis (14) gelegen ist. Die Labyrinthblase weist auf dieser Seite jene beiden seitlichen Eindellungen auf, welche mit der des seitlichen Bogenganges eine kleeblattförmige Anordnung zeigen (vergl. Taf. LXI, Fig. 25 *c.s.c.l.*, *c.s.c.s.*, *c.s.c.p.*). Vor dem Recessus Labyrinthi (6) treten die obersten Fasern der dem Facialis angeschlossenen Seitenliniennervenwurzeln (15) ein und zwar ungefähr in gleicher Höhe, wie jene des Vagus lateralis (retrovestibulares System (5). Beim Eintritte gabeln sich die Fasern in kleinere aufsteigende und längere absteigende Collateralen, welche im Rautenhirne geschlossene Züge bilden. Mit dem Vagus lateralis vereinigt sich die sensorische Portion des Glossopharyngeus (4), welche den hinteren Theil der hypotischen Sinneslinie (Ganglion epibranchiale laterale), sowie jene ventrale paramediane kurze hypohyoidale Sinneslinie (Ganglion hypobranchiale I, vergl. Taf. LII, Fig. III/20) versorgt. Der vereinte branchiosensible und branchio-motorische Complex des Glossopharyngeus tritt etwas ventral von der Seitenliniennervenwurzel ins Rautenhirn ein, bezw. verlässt dasselbe. Die viscerale Vagusportion ist auf beiden Seiten (3, 20) bei der Ueberkreuzung des vorderen freien Randes des zweiten Myotomes (21) erreicht. Am Ansatz des Kiemendeckels mündet eine occipitale Hautvene in das System der Cardinalis anterior ein. Die Reihe der segmentalen Ganglien beginnt mit einem kleinen Ganglion des fünften Segmentes (22); das sechste erreicht bereits die Grösse der folgenden (1). Die Asymmetrie des gesammten Kopfgebietes kommt auch in der zum Theil alternirenden Stellung der Segmente zum Ausdrucke.

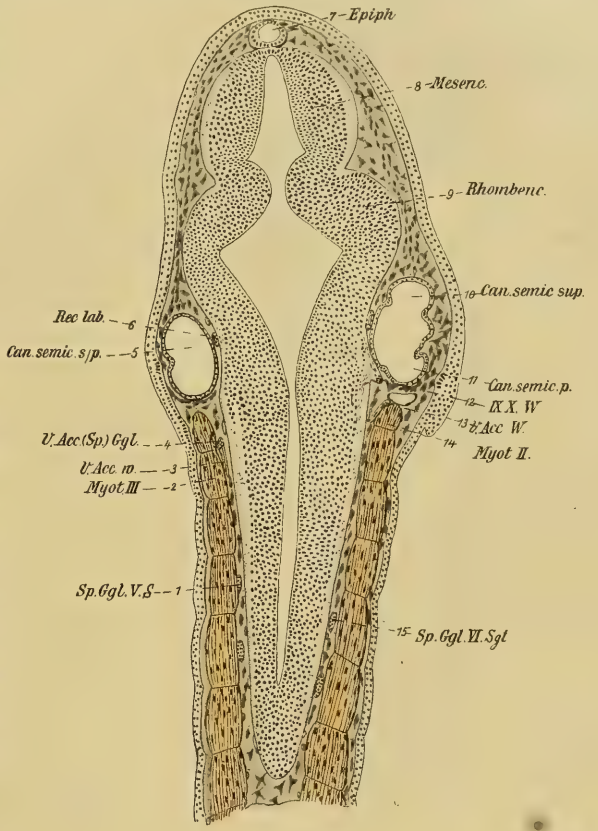

Fig. 474.

70 μ dorsal wird der von Cylinderepithel begrenzte geräumige Hohlraum der Zirbel (7) in seiner grössten Ausdehnung eröffnet. Der seitliche Randschleier des nach hinten durch den Isthmus begrenzten Mittelhirnes (8) weist vor allem strio-, bulbo- und spinotectale Fasersysteme und deren Gegenzüge auf. Die Opticusstrahlung ist noch spärlich ausgebreitet. Die Labyrinthblase weist in ihrer dorsalen Hälfte die einander correspondirenden Eindellungen an der Innen- und Aussenseite ihrer Theilwölbungen auf, welche den oberen und hinteren Bogengang begrenzen (10, 11) und in den Beengungscentren dieser zarten Gewölbeconstructionen entstanden sind (vergl. Taf. LXI, Fig. 25). Mit diesen Eindellungen wiederholt sich im Kleinen derselbe Vorgang, welcher an einem zu erheblich gesteigertem Wachsthum befähigten Ektoderm-

areal am unverbrauchten Zellmaterial der Hörplatte zur primären Eindellung geführt hat. Die nunmehrigen Eindellungen erfolgen im ehemaligen Abfaltungsbezirke der Labyrinthblase an einem relativ zellarmen Areale, welches schon durch die Ausbildungen der drei grossen Ausladungen sich etwas erschöpft hat. Es wird nach Erreichung der Schranken, welche die radiär vortretenden Eindellungen durch ihr paarweises Zusammentreffen und ihre Vereinigung erreichen, nach Vollendung der Bogengänge keine weiteren Formationen schaffen. Auf der linken Körperseite ist der Eintritt und die Verästelung der sensorischen Vagoglossopharyngeuswurzel (12) durchschnitten, auf der rechten Körperseite eine medial vom zweiten Myocomma gelegene Ganglienansammlung des Vagoaccessorius (4), der sogenannten absteigenden Vaguswurzeln (3). Es handelt sich hierbei um einen Rest der in diesem Gebiete entstandenen mächtigen Ganglienleiste, deren überschäumendes Zellmaterial zum grössten Theile um den vorderen Rand der Myotomreihe nach aussen abgeflossen ist und die mächtigen Ganglien des Glossopharyngeus und Vagus liefert. Durch dieses Abströmen ist das autochthone, an der Innenseite der Myotome gelegene Zellmaterial erheblich geschmälert worden und bildet nunmehr spärliche, dem Vagoaccessorius angeschlossene, jedoch nicht segmental angeordnete Ganglienklümpchen, von denen das vorderste das grösste ist.

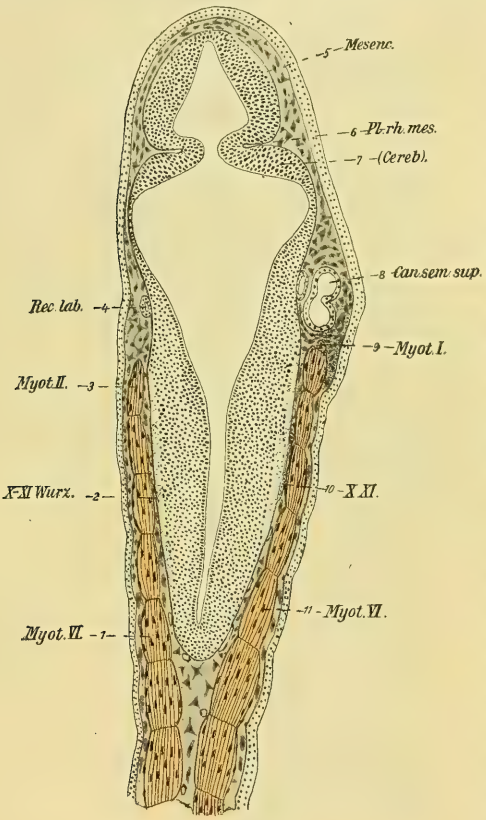

Fig. 475.

Der letzte der abgebildeten Schnitte (Textfig. 475) zeigt die beiden dorsalen, zu beiden Seiten des am Ende etwas erweiterten Recessus Labyrinthi vortretenden Ausladungen der Labyrinthblase (8 und 9), an deren äusserer und innerer Seite die centralen Eindellungen entstanden sind. Das Mittelhirn (5) ist in seinem Tectum, welches median durch eine einfache Zellschichte gebildet wird, schräg getroffen und wird nach hinten durch die wulstige Plica rhombomesencephalica (6) begrenzt, an deren enger Concavität ein Commissurensystem entsteht, welches an älteren Jungfischen weiter verfolgt werden soll. Die Segmentreihe beginnt auf der linken Körperseite mit einem hochgradig beengten und verkleinerten vordersten Gliede (9), welches im Ringen mit der sich rasch ausdehnenden Labyrinthblase und dem Knorpelcranium so erheblich reducirt worden ist. Die Vagoaccessoriuswurzel (2, 10) weist (combinirt eingezeichnet) im Bereiche des dritten und vierten Myotomes kleine Ganglienanschwellungen auf, die zum Unterschiede von selbständigen segmentalen Ganglien auch an den Myocommata liegen und in ihrer Zahl und Anordnung individuellen Variationen unterworfen sind. Die letzte, feinste Wurzel des Vagoaccessorius tritt nahe dem vierten Myocomma (2), also in der Nachbarschaft des vordersten rudimentären (occipitalen) Segmentganglions ein bezw. aus. Bis in diese Region hat somit

das nach vorn gerichtete Abströmen des Materiales der Ganglienleiste angehalten und zurückgewirkt. Das Rautenhirn ist von einem weitmaschigen Capillarnetz umsponnen, welches die Blutversorgung unterhält.

Im **Stadium 47**, etwa 6 Wochen nach dem Ausschlüpfen, erreicht der Jungfisch eine Körperlänge von 15,7 mm, deren Zunahme vor allem durch das teloblastische Wachsthum des Schwanzes bedingt wird, dessen Länge nunmehr fast ein Drittel der Körperlänge ausmacht (vergl. Semon, Taf. 7, Fig. 47*s*). Der dorsale Flossensaum reicht bereits bis an den Hinterkopf, der ventrale bis an die Leber heran. Durch diese Verbreiterung des sagittalen Durchmessers gewinnen auch die wohl noch schlängelnden Bewegungen des Jungfisches an Sicherheit; sie erfolgen noch durch die Contraction der segmentalen Musculatur. Alsbald werden jedoch die lancettförmigen, nach hinten vorgewachsenen, sich dorsal- und ventralwärts verbreiternden Vorderflossen unterstützend eingreifen. Sie treten im Bereiche des sechsten und siebenten Segmentpaares vor und werden am Ursprunge vom Kiemendeckel überlagert, dessen Rand ventral eine Commissur bildet und dorsalwärts eckig vortritt. Der Ansatz des Kiemendeckels überragt bereits die Labyrinthregion des Hinterkopfes um ein Beträchtliches. Im Bereiche des Vorderkopfes fällt eine durchgreifende Aenderung des Profiles auf, welche vor allem die Mundspalte betrifft und durch die Längenzunahme des Munddaches, wie des Visceralskeletes bedingt wird. Diese terminale, unbehinderte Längenzunahme des Vorderkopfes concentrirt sich jedoch nicht wie bei anderen Fischen und den Amphibien auf den hinter den Riechspalten gelegenen Theil des Munddaches, so dass die Riechspalten nicht terminal gelagert werden und schliesslich aus ihrer ursprünglich übereinstimmenden ventralen Lagerung durch das Vorwachsen des Neurocraniums und des Gehirnes apical- und dann dorsalwärts verschoben werden, sondern es tritt bei *Ceratodus* gleichzeitig mit der Verlängerung der Trabekel und ihrer vorderen, die Riechsäcke umgreifenden Hörner — zum Theil wohl auch dadurch bedingt — der vor den Riechsäcken gelegene Ektodermsaum am meisten vor, so dass die Riechspalten dauernd ventral gelagert bleiben. Bei dieser allgemeinen Längenzunahme verlängern sich auch die Riechsäcke und die Riechspalten werden dabei zu engen Schlitzen. Dann ergeben sich ihren Seitenwänden durchaus epigenetisch wieder neue Wachsthumsgelegenheiten, welche im folgenden Stadium zur Vereinigung der schon jetzt wulstig vortretenden mittleren Abschnitte der Seitenränder und damit zur Sonderung der primär einfachen Riechspalte in eine vordere und hintere Nasenöffnung führen werden. Der Unterkieferrand ist, wie die von Semon dargestellte Ventralansicht Taf. 7, Fig. 47*u* deutlich erkennen lässt, so weit vorgewachsen, dass er die anfangs freiliegenden Riechspalten, die sich nur nach vorn verlängern konnten, in ihrer hinteren Hälfte bereits verdeckt. Ebenso werden auch die Prämaxillarzähne, welche gleichfalls in abhängiger Lagerung nach vorn verschoben wurden, in der Ventralansicht schon nahezu vom Unterkieferrande verdeckt, an welchem der anfangs marginal entstandene Symphysenzahn und die marginalen Zahnscherben (des Dentale Semon) gewissermaassen umgekrämpt worden und an die Innenseite gerückt sind. In der Seitenansicht ragte im Stadium 46 der Unterkieferrand bis in die Transversalebene des vorderen Augenpoles vor; nunmehr befindet er sich weit vor diesem im Centrum des Vorderkopfes gelegenen Organe, welches an Grösse erheblich zugenommen hat.

Die für die Gestaltung des *Ceratodus*-Schädels so eigenartigen und bedeutsamen Wachsthumserscheinungen am Vorderkopfe treten auch beim Vergleiche des Medianschnittes Taf. LXI, Fig. 9 mit 8 und 7 sehr deutlich hervor. Im Stadium 46 weist der Vorderkopf an der Mundöffnung, beim Uebergange der äusseren Haut in die Munddachplatten eine quere Aufwulstung auf, welche unmittelber unter der Commis-

sura anterior des Vorderhirnes gelegen ist und durch die Grössenzunahme der vor ihr gelegenen Riechsäcke (gestrichelt eingezeichnet) bedingt wird. Die Riechsäcke liegen zu beiden Seiten der Commissura anterior, erreichen mit ihren vorderen Polen noch nicht die Transversale der Lamina terminalis; mit ihren hinteren Polen endigen sie zu beiden Seiten des Recessus praeopticus. Im Stadium 47 liegen die hinteren Pole der nach vorn verlagerten und verlängerten Riechsäcke neben dem vorderen Abhange der Commissura anterior. Die Aufwulstung über dem vorderen Pole der Riechsäcke liegt nicht mehr unter der Commissura anterior (*C.a.*), sondern viel weiter vorn; sie bildet den prominentesten Theil des Vorderkopfes und wird für die Linienführung des Profiles richtunggebend. Sie überragt um ein Bedeutendes die Lamina terminalis (*L.t.*), wird von der Trabekelcommissur (*Tr.c.*) gestützt und enthält über den Riechsäcken die mächtig vortretenden, in der Abbildung ebenfalls gestrichelt eingezeichneten Grosshirnhemisphären. Die gesammte Formveränderung am Vorderkopfe wird einerseits durch das erst im letzten Stadium so rasche Fortschritte machende Wachsthum der Hemisphären des Vorderhirnes, andererseits durch die Massenzunahme des Neurocraniums, insbesondere der Trabekel bedingt. Bei dieser Streckung der Riechsäcke gewinnen auch die (gestrichelt eingezeichneten) Riechspalten entsprechend an Ausdehnung; sie gehören nicht mehr, wie in früheren Stadien, der hinteren Hälfte der Riechsäcke an, welche anfangs eine sehr beengte Ausdehnungsmöglichkeit hatten, sondern nehmen etwa die mittleren drei Fünftheile derselben ein. Das Vorderhirn bleibt in seinen medianen Formationen in situ, verlängert sich nur absolut, aber nicht relativ, so dass die wichtigen richtunggebenden Formveränderungen sich nur auf die Seitentheile beziehen. Das Wachsthum des Gehirnes erweist sich auch in diesem Belange als der dominirende Factor bei der Gestaltung des Vorderkopfes.

Im Vergleich mit den Umwälzungen, welche sich am Hirnschädel vollziehen, erscheinen die langsamer, aber in gleichmässigem Tempo fortschreitenden Wachsthumserscheinungen am Visceralskelet und am Mundhöhlenboden, welche seit dem Stadium 44 Schritt für Schritt zu verfolgen sind, weniger auffallend. Im Tempo dieser Veränderungen und Formerwerbungen ist keine wesentliche Aenderung eingetreten, denn die Vorgänge am Visceralskelet sind bis zu einem gewissen Grade unabhängig von denen am Hirnschädel. Im Stadium 46 ist der anfangs concav nach hinten ausgebogene Unterkieferrand von der Transversalebene der vorderen Chordaspitze (vergl. Fig. 7) bis in jene des Recessus praeopticus vorgewachsen und hat damit eine transversale Einstellung erreicht. Im Stadium 47, in der sechsten Woche des Freilebens ist er in die Transversale der vorderen Pole der Grosshirnhemisphären vorgewachsen und bildet den Scheitel eines enggezogenen Bogens. Der etwas zurückliegende Symphysenzahn ragt gegenüber der Commissura anterior vor. Die Vereinigung der Hypohyalia, welche in der Abbildung der Taf. LXI vom Ausgussmodell des Darmlumens verdeckt wird, — weshalb das Medianschnittbild nebenstehend (Textfig. 476) reproducirt wurde — liegt unter dem Recessus praeopticus, die ventrale Commissur der Kiemendeckel in der Transversalebene des vorderen Endes der Myotomreihe. Die ventroapicale Längenzunahme der Branchialbögen kommt auch im Verlaufe und der Längenausdehnung der Schlundtaschen bezw. Kiemenspalten zum Ausdrucke, insbesondere an den vordersten, (hyomandibularen), von denen in Folge der mächtigen Ausbildung des mandibularen und hyoidalen, von grösseren Abschnitten der paraxial entstandenen Mesodermflügel gebildeten Mesodermstreifen das Ektoderm abgehoben wurde, so dass kein Durchbruch nach aussen stattfinden konnte. Schon im Stadium 44 wies der Rand dieser hyomandibularen Schlundtaschen eine geringe ventrolaterale Ausschweifung auf, welche durch das oralwärts gerichtete Vorwachsen der ventralen Abschnitte zu Stande kam. Diese Bewegung nach vorn ist nun so weit gediehen, dass die ventrale Commissur der ersten Schlundtaschen (vergl. auch Textfig. 476/33) in der Transversalebene des Haubenwulstes der Mittelhirnbeuge (44) liegt; der dorsale Rand dieser Schlundtaschen endigt wie in früheren Stadien nahe der Transversalebene der Chordaspitze. Das etwa bis zur vorderen

Entodermgrenze reichende Ausgussmodell zeigt seitlich, vom Mundwinkel ausgehend, das Derivat der prämandibularen Entodermfalten (vergl. Fig. 7, 5, Taf. LXI) früherer Stadien, welches nunmehr an seinem auf der Vorderseite der ersten Schlundtasche auslaufenden Ende jene markante dorsale divertikelartige Ausladung aufweist. Die folgenden fünf Schlundtaschen sind bereits alle durchgebrochen; die Ausgüsse dieser Kiemenspalten sind etwa bis zur Höhe der Keratobranchialia modellirt. Sie überdecken einander dachziegelförmig, haben ventralwärts und nach vorn an Länge etwas zugenommen und convergiren dahin in erheblicherem Grade als im Stadium 46. Der Kiemenkorb hat sich aber annähernd gleichen Schrittes mit dem Knorpelcranium auch in caudaler Richtung etwas ausdehnen können, so dass nunmehr die letzten Schlundtaschen bis gegen das dritte Myocomma vorreichen. Damit steht im Zusammenhange, dass auch die Derivate der zweiten Myotomfortsätze um eine Segmentbreite nach hinten gerückt erscheinen — wie auch die Frontalschnitte der zuletzt abgebildeten Serie vom Stadium 46½ erwiesen haben (vergl. Textfig. 465/46, 47). Gleichzeitig mit dieser Längenzunahme des Kiemendarmes hat sich auch der Lungendarm in caudaler Richtung etwas verlängert, so dass nunmehr die als gestieltes Bläschen von seiner ventralen rechten Seite, paramedian abgehende kurze Lungenknospe im Bereiche des vierten Segmentes liegt. Eine erstaunliche Formveränderung hat in der sechsten Woche des Freilebens der noch keine corpusculären Stoffe enthaltende Magen erfahren, welcher sich um zwei Segmentbreiten caudalwärts verlängert und erheblich ausgeweitet hat. Er weist an der freien Innenseite seiner Schleimhaut bereits zahlreiche Grübchen und rinnenförmige Ausladungen, Faltenbildungen des seinen Dotterinhalt rasch resorbirenden, hochcylindrischen, einschichtigen beengt wachsenden Epithels auf. Der Magen liegt nun zwischen den Transversalebenen der medialen Ränder der (schief eingestellten) vierten bis neunten Mycommata. Die schon im Stadium 45 einsetzende Abschnürung des Magens gegen den Mitteldarm hin, jene in Folge beengten Längenwachsthumes einsetzende Ringfaltung hat den einmal beschrittenen Weg weiter fortgesetzt, wodurch ihr First concentrisch verengt wurde. Der Ductus choledochus und pancreaticus ventralis (vergl. Textfig. 476, 8, 9) sowie der Ductus pancreaticus dorsalis (4) münden nun in die auf die Ringfaltung folgende, eine conträre ringförmige Ausfaltung bildende — gleichsam den Wellenberg repräsentirende — Ringzone, welche einen dem Duodenum höherer Formen entsprechenden Darmabschnit darstellt. — Die Einmündung der grossen Darmdrüsen bezeichnet die Grenze des Vorder- und Mitteldarmes. An diese circuläre Ausladung schliesst sich die epitheliale Darmspirale des Mitteldarmes an, über deren Entstehung und Einrollung Neumayr (1904) ausführlich berichtet hat. Das Modell zeigt nur das Ende der vordersten Spiral-

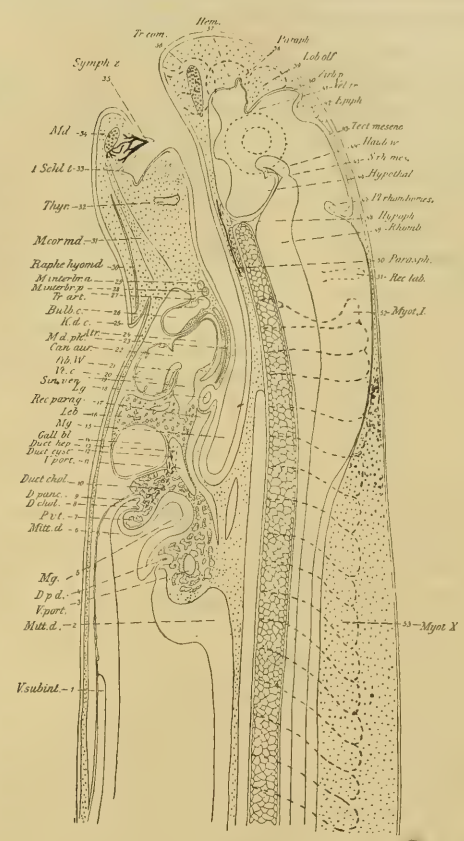

Fig. 476.

tour, in deren Concavität die ventral in der Subintestinalvene (1) wurzelnde Vena portae (3) verläuft, deren proximales Stück von dem in der Concavität der erweiterten Gastroenteralschlinge rege wachsenden dorsalen Pancreas umgeben wird (vergl. Textfig. 476/3). Diese eingreifenden Veränderungen am Vorder- und Mitteldarm werden vor allem durch den rasch fortschreitenden Abbau der Dottervorräthe des Entodermmassivs gefördert, welches dem bei so gewaltigem, auf alten Linien fortschreitenden Wachsthum immer mehr gesteigerten Nahrungsbedürfniss und Verbrauch zu genügen hat. In früheren Stadien gewährte das Entodermmassiv durch seine Masse und den Druck des flüssigen Inhaltes einer prall gespannten geschlossenen Blasenwand dem Vorderdarm nur wenig Entfaltungsfreiheit. Mit der Eröffnung des Darmlumens, der Verdauung und Resorption der Nahrungsbestandtheile, mit der Epithelialisirung und der so wenig Raum beanspruchenden, überaus ökonomischen Spiralwindung des Epithels haben sich die Verhältnisse wesentlich geändert, und es wurde sowohl für die Ausbuchtung und Auskrümmung des Magens, wie der Vorder-mitteldarmschleife wie auch für die in deren Concavität entstehenden und sich ausbreitenden grossen Drüsen Raum gewonnen. Der Widerstand des Entodermmassivs wurde beim absoluten Längenwachsthum gebrochen, und so können auch Leber und Herz, die bisher am meisten beengten und mit einander um den Raum ringenden Organe, eine ganz andere Einstellung und Gestaltung gewinnen. Die Leber und die an ihrer Ventralseite tief eingebettete, umwachsene, sehr geräumig gewordene, aber noch kein Secret enthaltende Gallenblase (vergl. Textfig. 476/14) nehmen nun die Höhe von drei Segmenten ein (V—VII). Die craniale den Herzboden bildende Leberoberfläche ist fast um eine Segmentbreite, fast bis in das Niveau des vierten Mycommas gerückt, die Vereinigung des Ductus cysticus und hepaticus erfolgt ventral vom sechsten Myocomma an der vorderen rechten Seite der Vena portae (vergl. Textfig. 476/12, 13 gestrichelt eingezeichnet). Der ehedem so kurze Ductus choledochus hat in seinem Wachsthum mit der Senkung des Mitteldarmes gleichen Schritt gehalten und erstreckt sich durch die siebente und achte Segmentbreite. In Folge der Senkung der behindernden und Raum beanspruchenden Leber hat sich auch die ehedem in transversaler Windung bei frontal eingestelltem Canalis auricularis sich contrahirende Herzschleife in sagittaler Richtung strecken können. Der Ventrikel zeigt nunmehr ein kugeliges Profil und auch am Atrium überwiegt die Höhenausdehnung; der Canalis auricularis (Textfig. 476/22) bildet mit der Frontalebene einen nach vorn offenen spitzen Winkel von 30°. Auch der Verlauf des Bulbus cordis ist steiler geworden, seine distale Knickung ist nicht mehr so enggezogen wie früher. Die Pericardialhöhle hat in Folge der Raumerweiterung durch die nach vorn gerichtete Ausbiegung des Visceralskeletes — gewissermaassen ex vacuo — nach vorn an Ausdehnung zugenommen und zeigt eine trichterförmige Ausladung, wobei wohl auch der Druck der vorwiegend vom Vornierenglomerulus abgesonderten, durch die Contraction des Herzens in steter Bewegung erhaltenen Leibeshöhlenflüssigkeit eine fördernde Rolle spielt. Die dütenförmige Ausladung der Pericardialhöhle überragt nunmehr um ein Beträchtliches den vorderen Rand der Myotomreihe, was in früheren Stadien niemals der Fall gewesen. Dagegen zeigt der Truncus arteriosus und das distale Herzende keine wesentliche Veränderung ihrer Einstellung, sie liegen wie in früheren Stadien in der Transversalen des vorderen Randes der Myotomreihe.

Die ventrale Oberfläche des Vorder- und Zwischenhirnes wurde beim Längenwachsthum des Kiemendarmes schon im Stadium 45 in die Flucht der Chorda gehoben und hat diese Einstellung unverändert beibehalten; dies ist auch maassgebend für das Wachsthum und die Anordnung der Hemisphären geworden, welches sich jedoch in longitudinaler Richtung trotz der bisher erreichten Umänderungen im Vergleich mit den Verhältnissen bei Amphibien in engeren Grenzen hält. Die Ausladung der Vorderhirnhemisphären, an welche die Fila olfactoria (Radices olfactorii, EDINGER) herantreten, erfolgt nämlich nicht nach vorn, sondern dorsalwärts, und darin besteht sicherlich ein primitives Verhalten, welches die Configuration des Vorderkopfes

mitbestimmt. Es kann keinem Zweifel unterliegen, dass im Falle einer axialen Verlängerung der Grosshirnhemisphären die Riechsäcke terminal und dorsalwärts von der Mundspalte zu liegen kämen. — Im Bereiche der Commissura anterior und des Chiasmawulstes haben keine nennenswerthen Veränderungen stattgefunden, dagegen hat die dorsalwärts gerichtete Vergrösserung der Hemisphären eine Verschiebung der Habenularganglien und der Zirbel nach hinten zur Folge gehabt, wodurch das Zirbelpolster bei gleich bleibender Einstellung des Velum transversum erhöht worden sist. Velum transversum und Zirbelstiel liegen nunmehr in einer Transversalebene. Weiterhin fällt die Verlängerung und Vorwölbung des Tectum mesencephalicum auf, welches die Plica rhombomesencephalica nach hinten in durch diese Ringfalte beengtem Wachsthum überragt, trotzdem diese Plica (vergl. Textfig. 476/47) von der quergestellten Sattelfalte, welcher sie noch im Stadium 44 und 45 gegenüberlag, erheblich nach hinten zurückgewichen ist. Die den First der Sattelfalte bildende Mittelhirnhaube ragt in Folge der Vermehrung ihrer commissuralen Fasern beträchtlich nach vorn zu vor, auch die Grenze gegen das Rautenhirn ist durch eine quere Furche, den Sulcus mesorhombencephalicus, prägnant abgesetzt. In Folge der immer schräger werdenden Grenzen zwischen dem Mittel- und Rautenhirn wird der Mittelhirnboden im Vergleich mit der Decke relativ immer kürzer. Die Wachsthumsbeengung im Bodengebiete war von Anfang an schon viel erheblicher als an der Concavität der Mittelhirnbeuge. Dies führte zur ventrolateralen Entspannung der Wandung durch Fortsatzbildungen der Zellen, zur Entstehung des Oculomotorius. Nur der grössere Theil dieser Fasern tritt ventrolateral aus, woselbst das zu durchbrechende Markweiss geringer ist; eine andere, laterale kleinere Gruppe von Fortsätzen vermag den seitlich aufgelagerten, stetig an Masse zunehmenden Randschleier in diesem Centralpunkte der Faserung nicht zu durchbrechen, sie weicht dorsalwärts aus und geräth in die Faltung, welche das bei engerem Querprofile sich rascher verlängernde Mittelhirn mit dem nach beiden Seiten hin sich auffaltenden und entspannenden Rautenhirn bildet, und tritt nach Kreuzung in dieser Plica rhombomesencephalica seitwärts aus. Die schräge Richtung dieser Falte weist dem Bündel schon von allem Anfang den Weg nach vorn; dass es an den Obliquus superior oculi auf diesem Wege geräth und mit ihm in innige Beziehungen tritt, zum Nervus trochlearis wird, bedingen in strengster Abhängigkeit andere nachbarliche Verhältnisse.

Wir betrachten nun zunächst das nach einer Frontalschnittserie angefertigte Modell des Kopfskeletes, dessen Seiten-, Ventral- und Vorderansicht auf Taf. LXI, Fig. 23 und 18 bezw. Taf. LIV, Fig. 14 bei derselben (40-fachen) Vergrösserung dargestellt ist, wie die correspondirenden Ansichten Fig. 22, 16 und Taf. LIV, Fig. 15 vom Stadium 46. Das Längenwachsthum nach vorn tritt bei diesem Vergleiche besonders deutlich zu Tage und betrifft sowohl das Neurocranium wie das Visceralskelet. Die Trabekel haben sich zu beiden Seiten des Vorderhirnes als schlanke, dorsoventral etwas abgeplattete Stäbe verlängert, die zwischen den Riechsäcken durch eine breite Commissur zusammenhängen und letztere in ganz eigenartiger Weise schon frühzeitig mit ihren Hörnern vorn umgreifen (Taf. LIV, Fig. 14/8). Auch hinter den Riechsäcken nützt das Knorpelcranium die freie Gelegenheit aus und bildet die nach hinten und ventral gerichteten Processus antorbitales (7). Die zur Seite des Zwischenhirnes gelegene Wurzel der Trabekel ist nun in ganzer Ausdehnung mit dem Sphenolateralknorpel verbunden unter Erhaltung jener Oeffnung (Foramen sphenotrabeculare), durch welche in schrägem, nach vorn und aussen gerichtetem Verlaufe die Arteria orbitalis und eine Hypophysenvene hindurchtreten (vergl. Fig. 22 sowie Taf. LIV, Fig. 14). Der vordere Rand der Vereinigungsstelle der beiden Knorpel wird vom Nervus opticus und der Arteria ophthalmica überkreuzt (Incisura sphenotrabecularis) und durch diese Gebilde das Knorpelwachsthum daselbst etwas zurückgehalten. Der dorsal scharfkantig begrenzte und in die primitive Pachymeninx übergehende Sphenolateralknorpel (die sog. Crista trabeculae) wird vom Nervus oculomotorius durchbohrt, welcher in schrägem, von innen und oben nach aussen und ventral gerichtetem Verlaufe den Knorpel durchsetzt. Aus-

nahmsweise tritt bereits in diesem Stadium an der Aussenseite der breiten Wurzel der Sphenolateralknorpel eine kleine Knorpelspange auf, welche den Nervus abducens frei überbrückt (vergl. Fig. 23 und 20b*) und auf diese Weise von der tiefen ehemaligen Incisura sphenotica, welche noch im Stadium 46 zwischen dem Sphenolateralknorpel und dem Labyrinthknorpel eingreift, einen innersten Abschnitt sondert. Diese Incisur ist nun durch eine die dorsale Kante der Sphenolateralknorpel und des Labyrinthknorpels verbindende Knorpelspange (Pons sphenotica) über dem Ganglion laterale (praevestibulare) des Facialis überbrückt worden (vergl. Fig. 22 und 23, Taf. LXI) und damit zu einer klaffenden Oeffnung, dem Foramen praeoticum laterale oder sphenoticum, umgewandelt worden. Der Grund dieser Oeffnung, in welchem das Ganglion ophthalmicum und maxillomandibulare des Trigeminus ruhen, wird vom Processus oticus und dem Processus anterior (trabecularis) des Palatoquadratums bezw. von der gemeinsamen Wurzel des Quadratums und der Trabekel begrenzt (vergl. Fig. 20b *Tr. W.*). Auf der medialen Seite begrenzen die Trabekel mit ihrer vorderen Commissur und den über und unter der Chorda vereinigten Parachordalia die grosse ovale Fenestra basicranialis anterior. Der Processus oticus und anterior des Palatoquadratums scheidet das Foramen sphenoticum oder praeoticum laterale vom rundlich begrenzten Foramen prooticum basicraniale (vergl. (Fig. 18 *F.p.ot.*, Fig. 20b), dessen hinterer Rand vom Ansatze des Labyrinthknorpels am Parachordale gebildet wird. In dieser Oeffnung liegt das Ganglion palatinum und hyomandibulare des Facialis, welche die gleichbezeichneten Nerven nach vorn bezw. aussen entsenden (vergl. Fig. 18). Nach Entfernung der Ganglien wird durch diese Oeffnung der hintere Abschnitt des an der Vorderseite des Quadratums endigenden Pterygoids sichtbar (Fig. 20b *Pteryg.*). Die Labyrinthspange hat sich dorsalwärts zu einer Schale verbreitert, welche das gesammte Labyrinth von aussen bedeckt und breit mit den die Vorderseite der ersten Myotome umfangenden Parachordalia verbunden ist. Es erhalten daher die Parachordalia im Ringen mit den vordersten Myotomen eine tiefe Eindellung, sie umfassen die letzteren. Ueber den Glossopharyngeusganglien ist an der Basis der Labyrinthkapsel eine rundliche, schräg gestellte Oeffnung ausgespart, das Foramen hypoticum Glossopharyngei (Fig. 18 linke Seite, sowie Fig. 23 *For. h. ot.*), welches in der Nachbarschaft des ersten Epibranchiale liegt. An der Innenseite der Labyrinthkapsel sind bereits in Anpassung an die inzwischen vollendeten Bogengänge (vergl. Fig. 28 und 29) ganz schmale Knorpelspangen entstanden, und zwar am äusseren und hinteren Bogengange, während am oberen erst kleine zungenförmige Knorpelvorsprünge vortreten (vergl. Fig. 20a, *C. s. c. s.*, welche den dorsalen Abschnitt der Labyrinthkapsel durch einen Horizontalschnitt freigelegt darstellt). Sowohl der Sphenolateralknorpel wie die dünne Knorpelschale und die Spange durch den äusseren Bogengang sind durchschnitten (helle Schnittfläche, *C. s. c. lt.*). In der etwas schräg von oben und innen dargestellten Ansicht Fig. 20b verdeckt die hintere Knorpelspange zum Theile das Foramen hypoticum an der Basis des Labyrinthknorpels (*For. h. o.*).

Das Palatoquadratum ist noch transversal eingestellt und verhältnissmässig niedrig, die Pars articularis ist mit dem Meckel'schen Knorpel bereits gelenkig verbunden. Die Modellirung der Gelenkfortsätze erfolgt in gegenseitigem Andrängen, im Ringen um den Raum, wobei die Anpressung des Mandibulare durch den Zug der bereits functionsfähigen Kaumusculatur eine nicht zu überschätzende Rolle spielt. Schon früher hat der Meckel'sche Knorpel in Anpassung an die Pars articularis vor und hinter der letzteren Fortsätze getrieben, von denen der vordere direct unter dem Zug der Kaumusculatur vergrössert wurde. An der Gelenkfläche wiederum hat die Pars articularis Quadrati zwei in der Axe der Mandibularhälften neben einander gelegene Höcker gebildet (Taf. LXI, Fig. 18*), denen am Meckel'schen Knorpel zwei durch einen in der Axe gestellten First (Fig. 19*) von einander getrennte Grübchen entsprechen. Die ventral breit vereinigten Meckel'schen Knorpel reichen etwa bis zur Mitte der Trabekelcommissur nach vorn, so dass die vordersten Zähne noch nicht articuliren. Der Unterseite der Trabekelcommissur liegen die noch

zarten vereinigten Sockel der Prämaxillarzähne (*I.m.z.*) an, welche in zwei nach aussen und hinten divergirenden Reihen zu je drei Dentinhohlkegeln angeordnet sind (Fig. 18). Die Vomeropalatinzähne liegen in geringer Entfernung unter dem hinteren Abschnitte der Trabekel medial vom Processus antorbitalis. Ihre ein zierliches Gerüst bildenden Zahnsockel ragen frei, doch ohne sich median zu berühren, unter der Fenestra basicranialis medialwärts vor und bilden in zwei Reihen im Ganzen 5—6 Einzelzähne. Das Vomeropalatinum setzt sich ohne Grenze in das Pterygoid fort, welches medial von der Vorderkante des massigen Palatoquadratum bis an die Articulation der Mandibula heranreicht. An der Unterseite der Parachordalia und ihrer hypochordalen Commissur ist das herzförmig begrenzte Parasphenoid entstanden, dessen Ausdehnung in der Fig. 18 gestrichelt angegeben ist. Es reicht bis an den hinteren Abschnitt der Carotis interna, welche an der Einmündung des ersten Arterienbogens in die Aortenwurzel als craniale Fortsetzung der letzteren entsteht. Diese Vereinigung erfolgt unter der vorderen medialen Begrenzung des Foramen prooticum basicraniale, in welchem das Ganglion palatinum und seitlich von diesem das Ganglion hyomandibulare des Facialis liegen, dessen Nerv unter dem Processus oticus des Palatoquadratums nach aussen tritt. Die Opercular arterie mündet in transversalem Verlaufe dicht unter dem hinteren Rande des Foramen prooticum basicraniale ein und giebt medial vom Epihyale oder Hyomandibulare einen Ramus temporalis ab, welcher an der Innenseite des Processus oticus des Palatoquadratums und an der Aussenseite des Ganglion maxillomandibulare gegen das Foramen prooticum laterale sive sphenoticum emporzieht. Nahe ihrer Einmündung wird die Arterie ventral vom Ramus palatinus Glossopharyngei überkreuzt, dessen Ganglion in einiger Entfernung unter dem Foramen hypoticum gelegen ist (Fig. 18). Die folgenden Epibranchialia liegen ebenfalls an der Vorderseite der efferenten Kiemenarterien, welche in schräg medial- und caudalwärts gerichtetem Verlaufe in die Aortenwurzel einmünden. Die Epibranchialia sind deshalb in die Fig. 18 aufgenommen worden, weil auch das Palatoquadratum unter Würdigung der besonderen Umstände der Mächtigkeit und Abknickung des ersten Visceralbogens, d. h. der veränderten Wachsthumsrichtung beim Betreten des Ausweges nach vorn hin, in die Reihe der Epibranchialia gestellt werden kann. Ursprünglich, auch phyletisch, selbständig entstanden, hat es breite Verbindung mit dem Neurocranium gefunden. An den Branchialbögen zeigt sich eine nicht minder auffällige, aber immerhin etwas ausgeglichene Abknickung. Am Mandibularbogen muss sich jene Aenderung der Wachsthumsrichtung nach vorn viel markanter äussern als an den folgenden Bögen. Massenunterschiede und die hierdurch bedingte Veränderung der Einstellung der Knickungswinkel der Branchialbögen können wohl den branchiomeren Charakter dieser Sonderungen nicht verwischen. Der rechte Winkel, welcher zwischen den dorsolateralwärts im Bogen ansteigenden Keratobranchialia und den schräg von aussen und vorn nach innen und hinten verlaufenden Epibranchialia besteht, ist beim Vergleiche der gleichsinnig orientirten Figg. 18 und 19 zu erkennen, wobei zu bemerken ist, dass die noch perichondrale Verbindung der beiden Skeletelemente an dem äusseren vorderen Ende der Epibranchialia erfolgt. Die Einstellung der Epibranchialia ist von der leichten, in späteren Stadien noch auffälliger werdenden Schrägstellung des Palatoquadratums nur um Grade verschieden. Die Ventralansicht der an der Vorderseite des massiven Processus oticus aus dem Foramen prooticum laterale geradezu hervorquellenden Ganglien wäre mit der Vorderansicht Taf. LIV, Fig. 14 zu vergleichen, welche im Hintergrunde ebenfalls die dachziegelartige Anordnung der Keratobranchialia, das Vortreten der kugeligen, die Zungenspitze aufwerfenden Hypohyalia (2) veranschaulicht. Das Ganglion ophthalmicum wird von vorn grösstentheils durch die Sphenolateralknorpel (13) verdeckt, auch der Nervus ophthalmicus profundus (27) ist an der Aussenseite und über dem Oculomotorius (22) nur ganz verkürzt sichtbar, dagegen ist der Eintritt des Nervus maxillomandibularis (28) und der Abgang eines motorischen, an die Kaumusculatur herantretenden Zweiges (29) en face sehr deutlich. Ueber dem mächtigen Ganglion maxillomandibulare liegt,

ihm dicht angepresst, das Ganglion laterale (23) des Facialis, welches die drei Aeste, den Ophthalmicus superficialis, Buccalis und Hypoticus anterior (24, 26, 25, letzterer etwas aufgebogen) entsendet. Seine platte Wurzel (21) verdeckt von vorn den Recessus Labyrinthi (20). An der Unterseite der Parachordalia, deren hypo- und epichordale Spangen nur die Chordaspitze frei lassen, tritt neben dem Parasphenoid (15) die Carotis interna hervor, giebt zuerst die Arteria orbitalis (16), dann die communicans (17) und die ophthalmica (18) ab, welche mit dem Nervus opticus (19) den vorderen Rand der Crista trabecularum überkreuzt. Nach Entfernung der Ganglien wird in der Tiefe das spaltförmige Foramen prooticum laterale (sphenoticum, 9) und im Hintergrunde die Labyrinthschale mit der Spange sichtbar, welche das Foramen hypoticum (11) vom Foramen prooticum basicraniale (9) scheidet. Unter den Parachordalia und ihrer hypochordalen Spange wird das Parasphenoid (15) sichtbar und medial vom massiven Quadratum das Pterygoid (6), welches ebenso wie das Operculare bis ans Kiefergelenk (33, 34) heranreicht. Die Belegknochen und die Zahnsockel sind in der Abbildung etwas schematisirt dargestellt, ihre Anordnung hat Semon durch treffliche, nach Kalilaugebehandlung des kostbaren Materials hergestellte Präparate (vergl. Taf. 19, Fig. 10; Taf. 20, Fig. 1) veranschaulicht.

Nach einer Sagittalschnittserie wurde nun ein Modell des Vorderkörpers in drei Haupttheilen, einem mittleren und zwei seitlichen angefertigt und auf den Tafeln LIII und LIV abgebildet. In beiden Tafeln stellt die Fig. II die (linke bezw. rechte) Seitenansicht des Mittelstückes, die Fig. I und III die Innen- und Aussenansicht der abgehobenen Seitentheile dar, die auf beiden Seiten in verschiedener Weise gelöst worden sind. Die Abhebung des linken Seitentheiles (vergl. Fig. II und III Taf. LIII) erfolgte in den dorsalen Formationen nach Durchschneidung der Trabekel (Fig. III/55), des Pterygopalatinums, und der Parachordalia des Schädelskeletes, sowie der Arteria ophthalmica (Fig. III/43) und orbitalis (Fig. II/75, in Fig. III ergänzt), der proximalen dorsalen Abschnitte des ersten Arterienbogens (Fig. II/29) und der Aortenwurzel (28), des hinteren Abschnittes der (linken) Aortenwurzel (90), der Arteria omopterygialis (100), ferner der Hypophysenvene (77, über der Arteria orbitalis) der Glomerulusvene (96) und durch einen Längsschnitt in der Vena cardinalis posterior (1). Die Verzweigungen der drei Hirnvenen an der Hirnoberfläche wurden nicht modellirt. Die Radix terminalis (61) ist dicht über den Trabekeln, die Fila olfactoria (63) sind nahe ihrem Austritt aus den Riechsäcken, der Nervus opticus (70) ist in seinem proximalen Abschnitte dicht neben der Arteria ophthalmica durchschnitten, der Nervus oculomotorius (74) nahe seinem Austritt aus der Mittelhirnbeuge (Sattelfalte, 73), der Nervus trochlearis (76) etwa in gleicher Transversalebene mit dem vorigen, der Trigeminus in seiner ventral gelegenen motorischen (80) und der mächtigen, ganz kurzen sensiblen Wurzel (79) der Abducens (82) in gleicher Transversalebene mit dem Trigeminus, die Facialiswurzel in ihrem ventralen visceromotorischen (85) und sensiblen an den Acusticovestibularis (86) angeschlossenen Wurzelbündeln sowie in dorsalen sensorischen (84) dem Seitenliniensysteme zugehörigen bis nahe an das Ende des Recessus Labyrinthi (83) hinaufreichenden Wurzelfäden, der Glossopharyngeus knapp vor seiner Gabelung in die viscerale (motorisch-sensible, 88) und laterale, dem Vagus lateralis angeschlossene Wurzel (87). Letzterer, der Vagus lateralis (87) und der V. visceralis (Vago-accessorius, 91) sind an ihrer Ueberkreuzungsstelle freigelegt. Die occipitalen Nerven des III., IV. und V. Segmentes (92, 93, 94) die occipitospinalen (VI [98] und VII Segment) sowie die spinalen Nerven (VIII—XII) sind unmittelbar unter den Myotomen, letztere über der Cardinalvene (1) durchschnitten. Im visceralen Gebiete wurde der Kiemendarm sagittal in der Ebene des Vomeropalatinzahnes a_3 (54) und des Opercularzahnes o_3 (42) durchschnitten und die Pylorusregion des Magens (8) durch einen ovalen Schnitt welcher die linke Magenkuppe abhebt, freigelegt. Im Unterkiefer wurde der Meckelsche Knorpel (43), das Operculare, die Vena mandibularis (44) und der Nervus mandibularis internus des Trige-

minus (45) ferner der Musculus intermandibularis (37), mit dem Nervus intermandibularis (36), die Interbranchialmuskeln des zweiten (25) und dritten (24) Bogens, dorsal von diesen der craniale und caudale Truncusast und die Arteria afferens branchialis II (22) dann der Musculus dorsopharyngeus (20) und der Ductus Cuvieri (14) mit dem Mesocardium laterale (15, 13), in ihren sagittalen Begrenzungsflächen am Wachsplattenmodelle abgesetzt. Die Splanchnopleura wurde nicht modellirt die Magen- (11) und Leberoberfläche (12) in schematisirter Weise dargestellt. So konnten nun nach Durchschneidung des primären Harnleiters (99) en bloc die Dorsalsegmente (Fig. III 21, 14, 3) und ihre ventralen Derivate (64, 81, 85, 90) abgehoben und die Innenseite der beiden Modellstücke zur Ansicht gebracht werden.

Die linke Seitenansicht des Mittelstückes (Fig. II, Taf. LIII) zeigt die Gliederung des Gehirnes, dessen Hemisphären (62) durch die Fissura cerebri tranversa (67) vom Zwischenhirne getrennt werden. Die Fila olfactoria (63) treten an den dorsalen Pol heran, welcher wie auch die Vorderansicht Fig. 9 Taf. LIV zeigt, durch eine quere Furche von den Hemisphären s. st. getrennt wird. Durch diese Einstrahlung wird die dorsale Ausladung zum Lobus olfactorius (64), in dessen Lagerung sich *Ceratodus*, wie bereits erwähnt, von den Amphibien und Fischen unterscheidet. Würde das Längenwachsthum des Vorderhirnes, wie bei jenen Formen mehr in der Richtung nach vorn erfolgen, dann würden auch die Riechsäcke und Riechspalten mehr in dieser Richtung vorgeschoben werden und eine apicale Stellung gewinnen. In letzter Instanz ist also die eigenartige Topik auf die vorherrschende dorsal gerichtete Wachsthumsweise des Vorderhirnes zurückzuführen, deren Bedingungen nur durch umfassenden Vergleich zu ermitteln sind. Dorsal und caudal über dem seitlichen Abschnitte der Fissura cerebri transversa wölbt sich das Ganglion habenulae (66) vor, dessen Taenia im Grunde der Furche nach abwärts zieht und in die Riechstrahlung übergeht. Die langgestreckte Decke des Mittelhirnes (71) ragt, wie schon der Medianschnitt zeigte, weit nach hinten vor, so dass der Isthmus, die Grenze zwischen Mittel- und Rautenhirn, einen Winkel von nahezu 60° mit der Achse bildet. In Folge der Ueberwerfung des Mittelhirndaches wird der Trochlearis (76) an seinem nach dorsaler Ueberkreuzung unter dem Grunde der Plica rhombomesencephalica erfolgenden Austritte immer mehr verdeckt. Die Concavität der Mittelhirnbeuge (73), an welcher das beengte Wachsthum der ventromedialen Epithelzellen zur Entstehung des Oculomotorius (74) führte, bietet Aesten der inneren Carotiden, welche im Bogen über die seitliche Zwischenhirnwand der Sattelfalte zustreben (72), Gelegenheit zur Anastomose (Arteria communicans cerebri). Der Abgang dieser Gefässe erfolgt dicht hinter der terminalen Gabelung der Carotis interna in die Arteria cerebri anterior (65, 69) und die ophthalmica, welch letztere unmittelbar über dem Nervus opticus (70) und wie dieser in einer durch das Knorpelwachsthum nach vorn ausgebogenen Schleife nach aussen tritt. Die Arteria orbitalis (75), welche mit den von der Hypophysenregion kommenden Venen (77) jene Lücke des Knorpelcraniums passirt, welche bei der Verschmelzung der Trabekel mit den Sphenolateralknorpeln übrig geblieben ist (vergl. Taf. LXI, Fig. 21—23) entspringt in der Nachbarschaft des vorderen Randes der Parachordalia. Darauf folgt dicht hinter dem Reste der Aortenwurzelcommissur (an der ventralen, vorderen Kante der Parachordalia) die Vereinigung der Aortenwurzel (28) und des ersten Arterienbogens (29) zur Carotis interna. In diesen Vereinigungswinkel senkt sich der aus dem Ganglion palatinum des Facialis (81) entspringende Nervus palatinus ein, welcher weiter vorn dorsal vom Parasphenoid (32) lateral von der Carotis interna nach vorn zieht (52) und vornehmlich die Geschmacksknospen des Mundhöhlendaches innervirt. Der Nervus abducens (82) entspringt in gleicher Transversalebene wie der Acusticofacialis (85, 86) von der ventromedialen Wand des Rautenhirnes, verläuft zunächst über dem Parachordalknorpel nach vorn und tritt dann an der medialen Seite des Ganglion ophthalmicum durch das Foramen sphenoticum (praeoticum laterale Fig. III/29), in welchem, wie bereits am Modelle Taf. LXI, Fig. 23 und 20b* gezeigt wurde, gelegentlich eine Knorpelspange den Nerven überbrücken kann. Die Parachordalia weisen

am hinteren Rande neben der Chorda eine tiefe Nische auf (Fig. II), welche durch die Umwachsung der ersten Myotome von Seiten des Knorpelgewebes zu Stande gekommen ist. Die Vereinigung der Aortenwurzeln (90) erfolgt in der Ebene des zweiten Myocommas (vergl. Fig. III, Durchschnitt der linken Aortenwurzel), so dass deren proximale Abschnitte noch von dem inconstanten, ganz dünnen Zweig des motorischen Nerven des dritten Segmentes (Fig. II/92) gekreuzt werden, welcher sich, wenn er vorhanden ist, an der Bildung des Plexus hypobranchialis betheiligen kann, der normaler Weise von den Nerven des vierten und fünften Segmentes gebildet wird (Fig. II/93, 94, Fig. III/11). Auch diese letzteren Nerven besitzen meist keine Ganglien; sie sind durchaus motorisch, entspringen aus den ventromedialen Abschnitten des Rautenhirnes und geben an der Innenseite der Myotome welcher sie sich dicht anschmiegen, recurrente dorsalwärts verlaufende motorische Zweige an diese ab (vergl. Fig. III/12). Man erkennt ganz deutlich, dass die zugehörigen Abschnitte der Ganglienleiste, so weit sie nicht um das vordere Ende der Myotomreihe nach vorn abgeströmt sind, sich dem Vago-Accessorius (Fig. II/91) angeschlossen haben und die spindeligen Verdickungen im vorderen Abschnitte dieser Stämme bilden, welche meist mit 7—8 feinen Wurzeln an die Seitenwand des Rautenhirnes herantreten bezw. als motorische Zweige austreten. Die letzte Wurzel ist bis in das fünfte Segment zu verfolgen (94) welches normaler Weise kein Ganglion (Occipitalganglion *Z.* nach K. Fürbringer, 1904, Fig. 8a) besitzt. So weit reicht also die Wirkung jenes Abströmens des Materials der Ganglienleiste nach vorn und aussen. Die Reihe der keulenförmigen Ganglien beginnt mit dem des sechsten Segmentes, dem occipitospinalen Ganglion *A* nach Fürbringer. Ebenso wie die Myotome denen sie dicht angeschmiegt sind, weisen auch die segmentalen Ganglien eine schräge Einstellung auf, indem sie sich der nur in schrägen Richtungen möglichen dachziegelförmigen Verbreiterung derselben anpassen. Unter den beengten Verhältnissen finden die Myotome nur nach vorn und dorsal, sowie nach hinten und dorsal ferner in derselben Divergenz auch in den ventralen Fortsätzen Gelegenheit appositionell, teloblastisch vorzuwachsen. Diesen Bewegungen der Myotome müssen die Ganglien folgen und so kommt deren schräge Einstellung zu Stande. Die peripheren Nerven der keulenförmigen Ganglien vereinigen sich unter spitzen Winkeln mit den motorischen Wurzeln zu den gemischten Stämmen, welche vorwiegend ventralwärts ziehen und dicht über der Cardinalvene (1) nach aussen biegen. Letztere ist der Länge nach durchschnitten, um die Schlängelungen des primären Harnleiters (braun 99) freizulegen und nimmt segmentale stets an den Myocommata verlaufende Zweige (105) auf. Die am fünften (95) und sechsten Myocomma verlaufenden Zweige münden mittels eines gemeinschaftlichen Wurzelstammes von vorn in die am Stiel des siebenten Myotomfortsatzes nach aussen biegende Vene ein. Vom siebenten Myocomma an sind constant segmentale Arterien (102, 104) vorhanden, welche vor den Venen an den Myocommata aufsteigen und ein sehr kleines Caliber besitzen. Die siebenten Myocommata weisen auch die vordersten mit breiter Basis der Chorda aufsitzenden dorsalen Neurapophysen, Wirbelbögen (101) auf, an deren Hinterseite segmentale Gefässe verlaufen. Die Ganglien und Nerven liegen stets in der Mitte der Myotombreite. Rippen sind noch nicht vorhanden.

Der eröffnete Kiemendarm, dessen Boden ventralwärts abgeklappt wurde, zeigt in den vorderen Abschnitten die nach vorn convergirenden drei Reihen der Zähne. Medial von den mittleren Abschnitten der Riechspalten treten, ganz schräg nach hinten gerichtet, die Prämaxillarzähne (56) vor, zwei an jeder Hälfte (die sagittale Schnittlinie ist knapp medial von den linken Riechspalten geführt). Die prämaxillaren Belegknochen (57) liegen dicht am Perichondrium der Trabekelcommissur, ganz nahe dem Ursprung der vorderen Trabekelhörner (58). In kurzem Abstande folgen die in zwei Reihen zu je drei gestellten Vomeropalatinzähne; wahrscheinlich ragt noch bis in dieses Gebiet das durch Anstauung verdickte Ektoderm vor (weiss belassen); die Zähne werden, wie auch die Fig. III/56, zeigt von einem Epithelringwulste umgeben.

Lateral von den hintersten an der Grenze des Pterygoids vortretenden Zähnen buchtet sich das prämandibulare Divertikel (51) nach aussen vor und ist medial durch einen scharf vorspringenden Rand begrenzt. Auch die vordersten Zähne des Unterkiefers, die in zwei Paaren vorhandenen Marginalzähne (50, Dentale Semon), sind ganz schräg nach innen gerichtet; wahrscheinlich wird diese auch an den Prämaxillarzähnen auffallende Einstellung durch die intensive Wachsthumsbewegung des Unterkiefers, oben der Trabekel und der an diesen haftenden Belegknochen bedingt. Der Symphysenzahn (49) ist unpaar und liegt zwischen den Reihen der Marginal- und Opercularzähne. Ihm gegenüber ragt die Zungenspitze (48) vor, welche durch die ventrale Commissur der ersten Schlundtaschen (38) begrenzt wird. In Folge der künstlichen Abhebung und Ausbiegung des Mundhöhlenbodens erscheint der Bogen der linken ersten Schlundtasche (38) etwas flacher; ihr dorsales Ende hat seine Einstellung nicht geändert und liegt wie von Anfang an im Querschnittsniveau der Chordaspitze. Auch die zweiten und dritten Schlundtaschen bezw. die Wände der ersten und zweiten Kiemenspalten sind in ihren ventralen Abschnitten (33, 27) und zwar unter der Schnittfläche sichtbar; ihre schlitzförmigen Durchbrüche sind im Grunde des Kiemendarmes in schräger Einstellung zu sehen (27). In Folge der successiven Verkleinerung der Branchialbögen beim Abklingen der Schlundtaschenfältelung rücken die Kiemenspalten nach hinten zu immer näher und werden kürzer. Der siebente, von der fünften Kiemenspalte und der kurzen siebenten Schlundtasche (18) begrenzte Bogen erreicht das Minimum. Die hypobranchialen Gebilde sind behufs Freilegung der ventralen Abschnitte der vorderen Schlundtaschen vollkommen abgetrennt worden, und auch die rechten Truncusäste sind in Folge der Abbiegung des Kiemendarmbodens nicht sichtbar. Es sind nur die proximalen Abschnitte der cranialen Truncusäste (26) — der Wurzelgefässe der Opercular arterien und der ersten zuführenden Kiemenarterien — sowie die zweiten afferenten Kiemenarterien (22) und die caudalen, sich in die beiden letzten Kiemenarterien gabelnden Truncusäste (21) unter den interbranchialen Muskeln des zweiten und dritten Branchialbogens zu sehen. Diese Muskeln verdecken den Uebergang des Bulbus cordis (23) in den Truncus arteriosus, der erstere ragt mit seinem linken Rande an der Vorderseite des Atriums (19) vor, welches am tief eingefurchten, schräg gestellten Canalis auricularis in die Kammer (17) übergeht. Auch der Uebergang des Sinus venosus in das Atrium ist auf der linken Körperseite durch eine tiefe Furche gekennzeichnet. Der weite Ductus Cuvieri sinister (14) ist im Bereiche des Mesocardium laterale durchschnitten, von welchem eine ventrale Falte als Plica pericardiacoperitonealis sinistra (13) vorragt, welche sich medialwärts dicht an der Grenze des Sinus gegen den Vorhof unter der Kammer verliert. Das Herz ist ein wenig vom Kiemendarm abgehoben, um den Musculus dorsopharyngeus (20) freizulegen, welcher unmittelbar unter der (nicht modellirten) Somatopleura liegt und cranial bis ans Truncusende, caudal bis an die gestielte bläschenförmige Lungenknospe (16) heranreicht. Die fächerförmige Ausstrahlung der beiden Muskeln bilden eine mediane Raphe. Unmittelbar unter dem noch kurzen Lungensäckchen beginnt eine tiefe Spalte zwischen der Leber (12) und dem Magen (11), in welche der (nicht dargestellte) Recessus paragastricus sinister eingreift, dessen Grund mit dem des Recesus paragastricus dexter das Omentum minus bildet. Rings um den verengten Uebergang in den Mitteldarm wölbt sich der Magen vor und verdeckt damit die Bauchspeicheldrüsen. Nur die Einmündung des Ductus pancreaticus dorsalis (6) und wenige marginale Drüsenläppchen bleiben frei. Ein Blick ins Magenlumen zeigt, wie die pylorische Enge einen schmalen länglichen Spalt bildet, welcher schräg von der ventralen und medialen Seite dorsalwärts und nach links eingestellt ist.

Die linke Dorsalansicht des nach Durchschneidung des Truncus arteriosus am distalen Bulbusende, der Arteria coeliacomes, sowie der Wurzeln der Vena cava freigelegten und abgehobenen Eingeweidemodelles (Fig. XI, Taf. LIII) zeigt an der Rückseite des Herzens das Atrium (15) beiderseits — rechts durch eine

transversale, links durch eine schräg von oben und lateral — einschneidende Furche vom Sinus venosus (17) getrennt, in welchen nun annähernd in gleicher Höhe die Ductus Cuvieri einmünden. Der Umschlag der Somatopleura auf die Splanchnopleura (Mesocardium laterale) bildet dicht an der Leber-Sinusgrenze die von wenigen Bindegewebszellen ausgefüllte Plica pericardiacoperitonealis (12), die Vorläuferin des gleichnamigen Septums. Die plastische Leber (10) weist einen keilförmig begrenzten linken Rand auf und empfängt durch die Ausdehnung des — im Modelle entfernten — Magens eine leichte Impressio gastrica. Der rechte Leberrand passt sich in seinem Wachsthum der Arteria coeliacomesenterica (20) an, welche aus dem Vornierenglomerulus entspringt und nach kurzer Adhäsion an der gegenüberliegenden Somatopleura an den Mitteldarm herantritt. Anfangs (vergl. Taf. XLIX/L, Fig. 21) war diese Arterie weit von der Leber entfernt; nunmehr bietet sie dem plastischen rasch wachsenden Parenchym doch einen gewissen Widerstand und bewirkt eine Lappung des freien Leberrandes. Der hinter der Arterie vorgewachsene Leberlappen (Hohlvenenlappen, 22) hat die Plica paragastrica erheblich ausgeweitet und hält gleichen Schritt mit den Pancreasknospen und dem Magen in Ausnützung der durch die Einknickung der aus dem Firste der Grenzfalte hervorgegangenen Entodermabschnitte (vergl. Taf. LXI, Fig. 1—8) sowie durch relative Verkürzung des Entodermmassivs erschlossenen Wachsthumsfreiheit. Am zugespitzten, hinteren, im Ende der Plica paragastrica gelegenen und gegen die am Ansatze derselben gelegene Cardinalvene sich anpressenden Leberfortsatze tritt eine mit ihm verlängerte efferente Lebervene in anastomotische Beziehungen zur rechten Cardinalvene (27) und wird dadurch zur Vena cava (26, 19, Fig. XII/23). Im vorliegenden Falle sind hinter einander zwei solcher Anastomosen aufgetreten (27), welche vom Leberparenchym ein wenig überragt werden. Die beiden Anastomosen führen vorläufig der Cava inferior, welche vorwiegend von revehenten Lebervenen des gleichnamigen Lappens gespeist wird, nur wenig Blut zu. — Durch die Entfernung des Magens wurde die Bauchspeicheldrüse freigelegt, welche ihre Zusammensetzung aus den Derivaten dreier Knospen nicht mehr erkennen lässt (7, 2). Der durch periphere Anastomosirung der Drüsenschläuche entstandene Complex umgiebt bogenförmig, in die Concavität der Magendarmschleife eingebettet, die pylorische Region und liegt zum grösseren Theile gegenüber dem Lobus venae cavae der Leber, an deren Stiel er ohne Hindernisse emporgewachsen ist (7). Der dorsale Ausführungsgang überkreuzt die dicht an der Epithelspirale des Mitteldarmes verlaufende Arteria coeliacomesenterica (20) und mündet in die Innenseite der Ringfalte jenseits der pylorischen Enge. In der vordersten Spiralfurche des Mitteldarmes wächst das Pancreas eine Strecke weit caudalwärts (2), die Vena portae bedeckend, vor, welche es in den anschliessenden Abschnitten auf allen Seiten umhüllt. — Die Fig. XI zeigt die Eingeweide mit dem Splanchnopleura-Ueberzug und lässt daher auch dessen Umschlag und die freiliegenden, d. h. nicht vom Peritoneum bedeckten Regionen unterscheiden. Das Mesenterium dorsale ist im Gebiete des Mitteldarmes bis ans dorsale Pancreas median eingestellt (30) und setzt an der dorsalen Magenkante diese Richtung fort. Mit der Entfernung des Magens wurde auch der Peritonealumschlag auf die ihm ventral benachbarten Formationen freigelegt. Der linksseitige Umschlag biegt am caudalen Rande des dorsalen Pancreasabschnittes nach links hin nahezu transversal aus, überkreuzt die Drüse und reicht bis nahe an die pylorische Einengung (6) am Uebergange in den Mitteldarm vor. Von da ab überkreuzt er schräg den ventralen Abschnitt des Pancreas und zieht, die linke Lamelle des Omentum minus (8) bildend, an der concaven Leberoberfläche, der Impressio gastrica nach vorn, bis an die Stelle, wo in früheren Stadien das Mesocardium posterius durchgebrochen ist (vergl. Taf. XLIX/L, Fig. 7, 11, 15, 19). Hier geht es in nach vorn convexem Bogen — entsprechend der Divergenz der in früheren Stadien die caudalen Ausläufer des Mesocardium posterius bildenden Faltenblätter der Splanchnopleura-Einsenkung zwischen Darm und Sinus venosus — in den rechtsseitigen Umschlag über. Letzterer verläuft geradeaus, das rechte Blatt des Neben- oder Hohlvenengekröses (23) bildend, bis an den

Rand der Plica paragastrica (28) und schlägt sich dann dortselbst an der rechten Seite des dorsalen Magenrandes mit dem Mesogastrium dorsale auf das Mesenterium commune über. In Folge der Unterschiebung der Splanchnopleura durch den Recessus paragastricus bildet die vorliegende, durch die Entfernung des Magens freigelegte Schnittlinie des rechten Splanchnopleura-Umschlages vom caudalen Ende der Plica paragastrica (28) weg eine weit ausgeschweifte, die Grenzen dieses Recessus darstellende Bogenlinie, welche caudal nach Vereinigung mit dem dorsalen Magengekröse vom Magen ins rechte Blatt des Mesenterium dorsale (30) einbiegt. Die Abbildung zeigt linkerseits von dem in die Plica paragastrica vorgewachsenen Lobus venae cava der Leber den Grund, die Bodenfläche des Recessus paragastricus dexter, dessen Bezeichnung in Anbetracht dieser nachbarlichen Verhältnisse vollkommen berechtigt erscheinen muss. Der von der Plica paragastrica, bezw. den Hohlvenenlappen der Leber überbrückte Eingang in die Bucht ist mit einem Pfeil (25) gekennzeichnet. Das vordere, zu äusserst unter die autochthone Splanchnopleura vorgeschobene Faltenblatt bildet mit letzterem am dorsalen Ansatze der Plica paragastrica das sogenannte Nebengekröse der Leber, reicht cranial bis dicht unter die Lungenknospe heran, welche ihrem weiteren Vordringen Halt geboten hat. Dann biegt der Grund des Recessus paragastricus dexter nach links hinüber, wird noch durch einen — noch nicht von den Recessbildungen ausgenützten — Zwischenraum von der linkseitigen paragastrischen Einbuchtung getrennt, tritt aber dann näher an diese unter gemeinschaftlicher Bildung des Omentum minus heran (8). Am Pylorus weichen die beiden Faltenblätter wieder auseinander, der Recessus paragastricus überdeckt das Pancreas, welches seinen Boden bildet, und weist in seinem caudalen Abschnitt noch jene secundäre Ausladung, den Recessus gastropancreaticus (5) auf, dessen Entstehung bereits an den Schnittbildern Fig. 442 ff dargestellt wurde. Diese secundäre bei der Bildung der Magendarmschleife entstandene Ausladung wurde als Recessus gastropancreaticus bezeichnet, weil er zwischen dem (entfernten) Magen und dem dorsalen Abschnitt des Pancreas (12) eingreift und durch dessen proximalen, in vorhergehenden Stadien einen queren Riegel bildenden Abschnitt caudalwärts abgeschlossen wurde.

Nach Entfernung des Peritoneums liegen die entodermalen Formationen nackt zu Tage (Fig. XII). Vom Pancreas wurde der aus den beiden ventralen Knospen entstandene, den Ductus choledochus (7) von beiden Seiten umfangende Abschnitt entfernt, soweit es zur Freilegung dieses Ganges nothwendig war; dabei wurde auch der gemeinschaftliche ventrale Ausführungsgang, der ehedem getrennt entstandenen ventralen Pancreasknospen (8), welcher sich erst im Parenchym gabelt, durchschnitten. Immerhin lässt sich die grosse Ausdehnung des in der Concavität der Magendarmschleife ohne Widerstand vorwachsenden, bei deren Verlängerung reichlich Raum gewinnenden Drüse gut überblicken. Es zeigt sich, dass die rege wachsenden Drüsenschläuche den verfügbaren Raum bis aufs äusserste ausnützen und sich insbesondere caudalwärts in die Concavität der Epithelspirale des Mitteldarmes vorschieben. Dies führte auch dazu, dass der Ductus pancreaticus dorsalis (2) aus seiner früheren Einstellung um fast 70° umgebogen wurde, denn noch im Stadium 46 (Taf. LXVIII, Fig. 14) war die Wachsthumsrichtung der dorsalen Pancreasknospe und ihres Ganges nach rechts und cranialwärts in die Concavität der Magendarmschleife gewendet. Möglicher Weise führt die in Folge der Anstemmung des wachsenden Drüsengewebes bedingte Umlagerung und Zerrung am dorsalen Pancreasgange in späteren Stadien zu dessen Obliteration. Der Ductus choledochus mündet dicht hinter dem ventralen Ausführungsgange, selten mit ihm im proximalsten Abschnitt vereinigt, an der Grenze des Mittel- und Vorderdarmes ins Darmlumen. Er ist rings von Pancreas ventrale umwachsen worden und theilt sich an der Stelle, wo er von der am Modelle theilweise entfernten Vena portae (24) am Leberhilus überkreuzt wird, in den Ductus cysticus (11) und hepaticus (9). Ersterer tritt trichterförmig aus dem dorsalen cranialen Abschnitt der Gallenblase (12), welche mit dem nachbarlichen Leberrand gewissermaassen überhängend geworden ist. So wie die Vena portae, verzweigt sich auch der Ductus hepaticus an

der Leberpforte primär und secundär und giebt insbesondere einen grösseren Zweig an den Lobus venae cavae ab. Die primäre Verzweigung wird von einem kleinen papillenförmigen Leberlappen überragt. Die Vena cava inferior verläuft in einer tiefen Furche an der Dorsalseite des gleichnamigen langgestreckten Leberlappens (23, 25) dessen Venae hepaticae revehentes sie aufnimmt und mündet dicht neben der noch ganz unansehnlichen Ausladung der Vena pulmonalis (21) in den Sinus ein. Wenn die Vene leicht nach rechts hin ausgebogen ist, dann kann es vorkommen, dass der Ansatz des Nebengekröses auf kurze Strecke nicht auf ihrer dorsalen Oberfläche erfolgt (in Fig. XI dargestellt). In der Fig. XII ist das Pancreas ein wenig zur Seite geschoben gezeichnet, um den Verlauf der Arteria coeliacomesenterica (10) freizulegen. deren Hauptast gedeckt vom Pancreasrande an der Oberfläche des Mitteldarmes nach hinten zieht; kleine Zweige gelangen längs dem Ductus choledochus an die Leber, und inconstante, ganz dünne capillare Zweige lösen sich in das Dottervenennetz auf (in der Abbildung etwas zu grosscalibrig dargestellt). —

Die freigelegte Innenseite des linken Seitentheiles des Modelles (Fig. III, Taf. LIII) zeigt die seitlichen Fortsetzungen der oben angegebenen, durchschnittenen Gebilde. Es wird der bis dicht an die Trabekel heranreichende Riechsack sichtbar, von dessen dorsaler Kante und den Polen die Fila olfactoria (46) entspringen. Medialwärts wölbt sich das Riechepithel vor und dient dem Ganglion terminale (51) als Unterlage. Die Wurzel dieses vordersten Hirnnerven tritt in den unteren Abschnitt des Sulcus sagittalis cerebri, nahe der Lamina terminalis ein (vergl. Fig. II/6, sowie Taf. LIV, Fig. IX); der periphere Nerv (52) verzweigt sich an der Vorderwand der in der Mitte bereits bisquitförmig eingeengten Riechspalte. An der dünnen medialen Wand der Riechspalte endigt auch der Ramus maxillae superioris Trigemini (54). Der Nervus opticus (18) und die Arteria ophthalmica überkreuzen die vordere Kante des Neurocraniums, bei dessen Längenwachsthum sie bogenförmig ausbiegen. Ueber der dorsalen Kante kreuzt schräg der Nervus trochlearis (39), dessen Muskel (44) vorläufig noch an dem straffen Bindegewebe der primitiven Pachymeninx entspringt. Unter dem Obliquus superior tritt die aus der Fissura cerebri transversa nach aussen biegende Vena cerebri anterior (41) ventralwärts und vereint sich mit supraocularen Venen. Die mittlere Hirnvene (28) passirt durch das grosse Foramen praeoticum laterale sive sphenoticum, welches vom Ganglion laterale des Facialis und den Trigeminusganglien (31, 33) ausgespart wird (32). Das Ganglion ophthalmicum (33) tritt an der Ventralseite des Complexes medialwärts vor und berührt daselbst den in gleicher Höhe mit dem Facialis aus der ventromedialen Wand des Rautenhirnes austretenden Nervus abducens (29), dessen Durchtritt im Foramen praeoticum laterale sive sphenoticum, wie bereits erwähnt, manchmal durch eine Knorpelspange abgeschieden ist. Im vereinigten Acusticofacialiscomplex liegen die dem Lateralissysteme zugehörigen Fasern des ersteren am meisten dorsal (27), dicht zwischen der Platz beanspruchenden, sich verbreiternden Wand des Rautenhirnes und dem in den Processus oticus Palatoquadrati übergehenden Theil der Labyrinthkapsel eingekeilt. Sie treten medial vom Recessus Labyrinthi (26) ein. Daran schliessen nach abwärts die dem Hyomandibularis und Vestibularis (24) angehörigen Wurzeln, an deren medialer Seite zwei separate, ganz dünne Wurzeln nach spitzwinkliger Ueberkreuzung eintreten: die medial überkreuzende motorische Wurzel des Facialis (25), welche schräg nach vorn verläuft und zwischen den Trigeminus- und Facialisganglien lateralwärts an den Hyomandibularis sich anschliesst und die überkreuzte, aus dem Ganglion palatinum (30) stammende, dem Intermedius höherer Formen entsprechende Wurzel. Das der Lagena dicht anliegende langgestreckte Ganglion acusticum entsendet in fächerartiger Convergenz eine medialwärts aufsteigende Wurzel (23). An die Fasern, welche an die Lagena treten, schliesst sich der Nerv der Macula posterior (22) und dessen Theil des Vestibularisganglions an. Der Knorpelrand umgiebt das Labyrinth wie ein umgekrämpter Rahmen und lässt nur den Recessus Labyrinthi sowie das Crus commune des oberen und hinteren (20) Bogenganges sowie Theile des letzteren frei; er hat bereits die gemischte Wurzel des Glosso-

pharyngeus (18) umwachsen und sich zugleich mit der Labyrinthblase schon weit ins segmentirte Gebiet vorgeschoben. Das vorderste Myotom (21) musste in diesem Ringen weichen, es ist bereits in der Mitte ganz schmal geworden, doch haben die paraxialen und die dorsalen Abschnitte annähernd die ursprüngliche Einstellung beibehalten. Es wurde nur der mittlere Abschnitt verschmälert, welchen das Längenwachsthum der Labyrinthblase besonders bedrängt. Die laterale Vagus- (17) sowie die branchioviscerale Vago-Accessoriuswurzel (15) wurde nebst einer hinteren Hirnvene (19) zwischen Knorpel und dem schmalen Mitteltheil des ersten Myotomes eingezwängt und die Vagolateraliswurzel verlängert. Die branchioviscerale Vaguswurzel (X—XI, 15) schlingt sich in scharfem Bogen um das ganz schmale Mittelstück des ersten Myotomes. Das zweite Myotom hat noch annähernd in ganzer Breite dieselbe axiale Längenausdehnung. Die ehedem transversal eingestellten Dorsalsegmente haben sich bei ihrem vorwiegend appositionellen, auf die dorsalen und ventralen Myotomkanten concentrirten Wachsthum an der Seite des Rautenhirnes und des Rückenmarkes bereits weit emporgeschoben; doch genügte die transversale Einstellung nicht für ihr weiteres intussusceptionelles Wachsthum. In dieser Beengung wurde erst durch den in der gegenseitigen Concurrenz eröffneten Ausweg der Schrägstellung eine freie Bahn eröffnet. Während die vorderen Myotome fächerförmig nach oben und etwas nach vorn sich umbiegen, können die hinteren vollkommen unbehindert in schräger, dorsocaudaler Richtung sich verbreitern. An der Innenseite der Myotome wurden nur die dorsalen gemischten, doch vorwiegend motorischen Aeste belassen (12, 4); die Ganglien verblieben dem Mittelstücke des Modelles.

Im Gegensatze zur Beengung, welcher die Myotomreihe im Ringen mit dem Neurocranium und der Labyrinthblase in ihrem paraxialen Abschnitte begegnet, haben deren ventrale Fortsätze ohne Hindernisse den Weg ins hypobranchiale Gebiet gefunden und denselben in Ausnützung und unter Förderung des Längenwachsthumes des Mundhöhlenbodens noch weiter verfolgt. Als erste und älteste dieser Fortsätze haben jene der dritten (64) und vierten Myotome sich ventralwärts an der Oberfläche des Pericardiums nach vorn verlängert; sie liegen wie die folgenden in der Reihe hinter einander und gewinnen ebenso wie die Myotome durch Schrägstellung ihrer Myocommata — sowohl in Bezug auf die transversale wie die sagittale Axe — an Querschnittsumriss (Faserzahl) und Faserlänge. Der vordere Rand des dritten Myotomfortsatzes ist bereits in die Transversalebene des Recessus opticus des vollkommen gestreckten Gehirnes vorgewachsen und inserirt dicht neben dem der anderen Seite am Hypohyale sowie am Keratohyale (63). Das schräg nach innen und caudalwärts eingestellte Myocomma liegt in derselben Transversalebene wie der vordere Rand des ersten Myotomes. Auch der vierte Myotomfortsatz ist von ansehnlicher Länge, wenngleich er auch nicht annähernd jene des dritten erreicht, welcher in seinem Wachsthum nach vorn ungehindert war, eine freie Bahn durchmessen hat. An den beiden folgenden Gliedern der Reihe merkt man bereits die Beengung, das gegenseitige Ringen um den Raum, welches zur Schrägstellung der Myocommata führte. Der siebente Myotomfortsatz (81) ist meist von ansehnlicher Breite und überragt mit seinem vorderen Rande denjenigen des zugehörigen Myotomes um eine Myotomlänge. — Es ist schwer zu entscheiden, inwieweit das Wachsthum der Myotomfortsätze, in welchem augenfällige Beengung herrscht, die Verlängerung des Hyobranchialskeletes nach vorn mitbedingt. Im Bereiche der neunten, zehnten und elften ventralen Myotomfortsätze vollzieht sich der Wechsel in der Richtung ihres Vorwachsens, die hinteren wählen ebenso wie die dorsalen Myotomkanten die schräge Einstellung in caudaler Richtung und vergrössern damit das Querschnittsprofil und ihre Arbeitsleistung ohne wesentliche transversale Dickenzunahme. Die Nerven der abgeplatteten ventralen Myotomfortsätze (84, 88) ziehen ebenso wie an den Myotomen selbst an deren Innenseite. An den vorderen, bereits abgelösten und ein breiteres Profil zeigenden Myotomfortsätze verlaufen die hypobranchialen Nerven am dorsalen Rande und treten von aussen an diesen heran. Die zweiten Myotomfortsätze sind im Grunde des nach vorn klaffenden Spaltes zwischen den Myotomen und deren

vorderen Fortsätzen nach innen vorgewachsen und haben sich fächerförmig verbreitert (M. dorsopharyngeus, 76). Beide Muskeln haben sich in der Medianebene unter Bildung einer Raphe vereinigt und sind vorn am Truncus arteriosus, hinten an dem dichten, die birnförmige Lungenknospe umgebenden Bindegewebe verankert (Musc. constrictor sive dorsopharyngeus). Dorsal und ventral von den Segmentreihen der mittleren hypobranchialen Längsmusculatur (des Hyoabdominalis) erreichen die ebenfalls ventralwärts vorgewachsenen Derivate der axialen Mesodermstränge der Visceralbögen die Medianebene. Ueber der Grenze des dritten und vierten ventralen Myotomfortsatzes (der beiden ersten Glieder der ventralen Segmentreihe) vereinigen sich die kräftigen ventralen Muskelderivate des zweiten und dritten Bogens und werden dadurch unter Bildung einer medianen Raphe zu den Interbranchiales anteriores (71) und posteriores. Sie liegen ventral von den Truncusästen (70, 73), während der ganz dünne Interbranchialis IV, das vordere Derivat des zweiten Myotomfortsatzes (74), caudal vom Truncus die Mittelebene erreicht. Er schliesst sich dem Dorsopharyngeus an, welcher in der Abbildung etwas weiter lateral (vergl. Fig. II) sagittal durchschnitten ist; der Interbranchialis IV, d. h. des vierten Bogens, tritt daher deutlicher hervor. So findet also auf der Ventralseite wieder eine Vereinigung der Derivate des zweiten Myotomfortsatzes statt, welche auf zwei durch die sechste Schlundtasche getrennten Wegen die Medianebene erreicht haben. Das Uebergewicht des hinteren Schenkels, welcher ausserdem auch noch an der Aussenseite Muskeln liefert (Dorsoclavicularis und Dorsobranchialis), tritt deutlich genug zu Tage. Der den Interbranchiales der folgenden Bögen entsprechende ventrale Muskel des ersten Branchialbogens erreicht die Medianebene nicht, sondern inserirt als Keratohyoideus (65) dorsal von dem mächtigen dritten Myotomfortsatze, mit diesem am kugeligen Hypohyale. Das im Bereiche der drei vorderen Visceralbögen besonders intensive Wachsthum nach vorn hat die Muskeln der ersten Branchialbogen sozusagen mitgeführt und sie zu den Keratohyoidei gemacht. (Die Muskeln sind in der Abbildung in ihren proximalen Abschnitten durchschnitten, ihre Insertion stellt die Fig. I, Taf. LIV dar.) Die mächtigen, von viel grösseren Abschnitten des primitiven paraxialen Mesoderms stammenden axialen Mesodermstränge der beiden vorderen Bögen schlagen schon frühzeitig den queren Weg nach der Medianebene ein und bilden ventral das System des Intermandibularis (62) und Interhyoideus (68), welche ihre ursprüngliche Verbindung in Folge ihrer convergenten Faserrichtung bis auf die mediane Raphe aufgeben. Man erkennt an der Ansicht von der Medianebene aus sehr deutlich, wie der Interhyoideus ventral vom Intermandibularis überschnitten wird. Die beiden Muskeln wirken synergisch, halten einander das Gleichgewicht und bilden ein oberflächliches Chiasma, die Interbranchiales II und III ein tiefes. Ventral und dorsal vom Hyoabdominalis verlaufen die äusseren und inneren hypobranchialen Venen, von denen die ersteren (80) in den hyomandibularen Venen wurzeln, welche im Spalt zwischen dem Intermandibularis und Interhyoideus in die Tiefe treten. Die äusseren hypobranchialen Venen (80) münden gemeinsam mit den proximal von den siebenten und achten ventralen Myotomfortsätzen überwachsenen Abdominalvenen (82) dicht am Mesocardium laterale in den Ductus Cuvieri ein, die inneren hypobranchialen Venen (72) münden von der Dorsalseite in die durch den Zusammenfluss der beiden Cardinalvenen entstandenen grossen Stämme ein. Das Wundernetz der hinteren Cardinalvene (86) liegt nach Abtragung der Somatopleura frei und lässt nur wenige Schlingen der Vorniere unbedeckt. Die in die Somatopleura eingeschalteten Nephrostome (10 und 8) haben sich in Folge der Vergrösserung der Vorniere von ihrem Ursprungsorte — Mitte des fünften und sechsten Dorsalsegmentes — nach vorn und hinten um eine Myotombreite von einander entfernt. Die vorderen Cardinalvenen bilden den vorderen Abschluss dieses Wundernetzes und treten in transversaler Richtung in den Ductus Cuvieri ein, welcher an seiner medialen Seite vom Ramus intestinalis Vagi (83) überkreuzt wird. In der Concavität des proximalen Abschnittes der vorderen Cardinalvene ist der Musculus dorsopharyngeus (76) medialwärts vorgewachsen. Dicht neben dem Nervus intestinalis tritt ein Zweig des Vagus

an die Hinterseite des Dorsopharyngeus, welcher mit dem Dorsoclavicularis eine nach hinten offene Rinne bildet, und versorgt diese Muskeln mit motorischen Zweigen. Ausserdem giebt dieser Ramus posttrematicus ultimus (Vagi quartus, 79) sensible Zweige ab. Ueber der hinteren Cardinalvene ziehen die an die hypobranchiale und die Seitenrumpfmusculatur — also an die Derivate der Myotomfortsätze — tretenden Nerven (12, 9) nach aussen und im Bereiche des siebenten Myocommas auch die Arteria omopterygialis (7). Die Aortenwurzeln verlaufen schräg nach hinten und nehmen die dritten und vierten efferenten Branchialarterien auf, welche mittels gemeinschaftlicher Wurzelgefässe einmünden; die beiden vorderen efferenten Branchialarterien treten getrennt ein. Im Bereiche der Einmündung der Operculararterien liegen die Aortenwurzeln am weitesten von der Medianebene zurück; ihre vorderen Abschnitte vereinigen sich mit den ersten Arterienbögen zwischen dem Parasphenoid und den Parachordalia (vergl. Fig. II/32). Der Ursprung der Operculararterien (69) erfolgt ventral, vom cranialen Truncusaste (70), welcher schräg durchschnitten ist und in seiner Verlaufsrichtung in die erste zuführende Kiemenarterie führt (vergl. Taf. LIV, Fig. IV/29). Die efferenten Gefässe der ersten Branchialbögen (Fig. IV/30) setzen sich ventral in die ersten Arterienbögen fort, deren ventrale Aeste als Art. thyreolinguales (Fig. IV/57) das Gebiet der Zungenspitze und auch des Unterkiefers versorgen (Taf. LIII, Fig. III/60), woselbst sie zwischen dem Meckel'schen Knorpel und den Belegknochen endigen. In der Nachbarschaft der Arterie verläuft auch der an der Aussenseite des Meckel'schen Knorpels vorgewachsene Nervus maxillae inferioris des Trigeminus, welcher gleich weit vorgedrungen ist, wie der an der Innenseite des Riechsackes endigende Nervus maxillae superioris (54), der obere Zweig des Nervus maxillomandibularis. An der Innenseite des Meckel'schen Knorpels ist der Ramus maxillaris internus des Facialis (59) und die Vena mandibularis (58) durchschnitten.

Auch die Aussenseite des linken Seitenstückes des Modelles (Taf. LVIII, Fig. I) ist mit gewissen Abweichungen im Einzelnen im Grossen und Ganzen eine sagittale Schnittfläche, welche von einer Wachsplatte begrenzt wird. Der Schnitt geht durch die äussersten Zähne des Ober- und Unterkiefers (54, 48), annähernd parallel zur Medianebene hindurch, kappt den Nervus hyomandibularis (90), maxillomandibularis (83) und Zweige des Facialis lateralis (85), an ihrem Ursprunge ab und legt den seitlichen Bogengang (92) und darunter den Sacculus frei. Die letzteren Formationen sind ergänzt worden, treten daher über die Schnittebene vor. Die ersten Schlundtaschen (42) sind schräg durchschnitten, die zweiten bis fünften in ihren ventralen und dorsalen Endabschnitten (38—96), die sechsten Schlundtaschen sind der Länge nach eröffnet (19). Ihre Schrägstellung tritt daher sehr deutlich zu Tage, auch an den Schrägschnitten und am schrägen Verlaufe der Visceralknorpel kommt dies zum Ausdrucke. Zwischen dem Meckel'schen Knorpel (49) und den Opercularzähnen (48), sowie zwischen diesen und den Marginalzähnen (53, 54), wurzelt der vordere Ast der Mandibularvene (50), hier verästigt sich auch der Nervus maxillae inferioris Trigemini (vergl. auch Fig. II./45). Der Rand der ersten Schlundtasche wird von der aus dem Scheitel des ersten Arterienbogens (39) entspringenden Carotis externa und von der Vena hyomandibularis (49) überkreuzt, welche von aussen her in den Winkel zwischen den Intermandibularis und Interhyoideus eintritt, dann unter ersterem medialwärts weiterzieht und mit den hypobranchialen Venen in Verbindung steht. Die Carotis externa giebt eine Arteria mandibularis nach vorn ab (46). Der erste Arterienbogen hat seinen Ursprung aus dem Truncus arteriosus schon längst verloren und wird von der ventralen Fortsetzung der ersten efferenten Kiemenarterie an der Vorderseite des Musculus keratohyoideus, gespeist (35). Dieser proximale Abschnitt des ersten Arterienbogens ist bei dem Längenwachsthum der Visceralgebilde ins Hyoidgebiet gelangt und biegt zwischen dem Keratohyale (41) und dem Musculus hyoabdominalis (III. Myotomfortsatz) nach aussen (35—39, vergl. auch Taf. LIV, Fig. IV/34—38), woselbst er unter der Vena hyomandibularis verläuft. Die Hyoid(opercular)arterie (33), der vorderste Ast des Truncus arteriosus (vergl. Taf. LIV, Fig. IV/31) schlingt sich im

Bogen über das vordere Ende des dritten Myotomforsatzes (Hyoabdominalis), welcher sich unter ihr so weit nach vorn vorgeschoben hat, überkreuzt dabei eine Wurzel der inneren Hypobranchialvene und erreicht dann, schräg den Rand der ersten Schlundtasche überkreuzend, die Innenseite des Kiemendeckels. Unter der Operculararterie ist (wie das Schnittbild 428/31, 32 zeigt) auch der Musculus keratohyoideus (34) nach vorn vorgewachsen, dessen vorderer Oberfläche dicht der Nervus posttrematicus Glossopharyngei (36) angelagert ist und zum Ganglion hypobranchiale primum (37) anschwillt. Der medialwärts und nach vorn ziehende dünne Ramus lingualis dieses Ganglions (44) verläuft zwischen den Derivaten des ersten und zweiten Arterienbogens. Ausserdem biegt aber ein älterer Ast des Ganglions, der Nervus hypohyoideus (31), ventralwärts rückläufig nach hinten, wobei er die Vena hypobranchialis interna und den stets dicht dem dritten Myotomfortsatz angeschmiegten Endast des vordersten hypobranchialen Nerven (IV—V eventuell auch III) überkreuzt. Dieser Endast (vergl. auch Fig. III/67) versorgt den Musculus coracomandibularis, (vergl. Taf. LIV, Fig. I/33) das ventrale Derivat des dritten Myotomfortsatzes (vergl. Taf. LIV, Fig. III/62) den er überkreuzt. Jener Hauptzweig des Ganglion hypobranchiale, welcher im Stadium 44 noch nahezu transversal verlief (vergl. Textfig. 369), tritt an die ventrale Commissur der Kiemendeckel, überkreuzt paramedian den caudalen Rand des Opercularmuskels und wendet sich dann an die paramedianen, ventralen nach vorn gewachsenen (Textfig. 453) hypohyalen Sinneslinien. Letztere sind aus der ventralen hyobranchialen Sinnesplatte entstanden, die bei der Verlängerung der Schlundtaschen zum Theile durch Anstauung und beengtes Wachsthum der Sinneschichte des Ektoderms zu Stande kam. Diese hyobranchialen Ektodermpolster haben nach vorn hin eine Entspannung gefunden und werden jene Sinneslinien aufbauen. In allen Branchialbögen liegen dicht unter den Knorpeln die ventralen Derivate ihrer axialen Mesodermstränge (34, 28, 23) welche erst später nähere Beziehungen zu den Knorpeln (19) gewinnen. Den Muskeln liegen stets an der Vorder- und Aussenseite die posttrematischen Nerven (36) und Ganglien (37, 30, 26, 22) dicht an, die Aussen- und Hinterseite der Muskeln kreuzen die zuführenden Kiemenarterien (32, 27). In dem in ganzer Ausdehnung freigelegten sechsten Visceralbogen bezw. vierten Branchialbogen, ist auch das Vas efferens dargestellt, welches dorsalwärts an Umfang zunimmt. Die efferenten, arterialisirtes Blut führenden Kiemenarterien liegen stets dicht am Knorpel, medial von den Nerven, welche zwischen den ventralen und dorsalen Muskelderivaten frei den Kiemenbogen durchziehen. Der vierte Branchialbogen wird ventral von jenem, sich medial an den Dorsopharyngeus anschliessenden Interbranchialis IV (23) durchzogen, welcher wie oben erwähnt, mit diesem gleichen Ursprunges ist (II. Myotomfortsatz). Wie an allen Kiemenbögen liegt auch die noch kleine letzte zuführende Kiemenarterie an der Aussen- und Hinterseite des zugehörigen Interbranchialis (23) dicht am ventralen Rande der sechsten Schlundtasche (19), den sie schräg überkreuzt. Während aber die hypobranchialen Ganglien des zweiten und dritten Branchialbogens ausschliesslich linguale Zweige entsenden, giebt das vierte Ganglion gleich dem ersten einen recurrenten Zweig (21) ab, welcher wie jener die Vena hypobranchialis, und die hypobranchialen Nervenstämme überkreuzt, dann kreuzt dieses feine Nervenstämmchen den fünften und sechsten Myotomfortsatz, — die sich gelegentlich in beengtem Wachsthum in einander schieben — und zieht dann unter der im vorliegenden Falle isolirt aufgetretenen Clavicula (14) nach hinten. Auf der ventrolateralen Oberfläche des siebenten Myotomfortsatzes tritt dieser Ramus ventrolateralis recurrens Vagi an die ventrolaterale Sinneslinie heran, welche aus dem ventralen hinteren Ende der retrobranchialen Ektodermverdickung (vergl. Textfig. 373, 374) entstanden ist, die sich bereits in terminalem, nach hinten gerichtetem appositionellen Wachsthum in einzelne Sinnesknospen aufgelöst hat. Der vorwiegend sensorische, aber auch wenige motorische Fasern — für den Interbranchialis IV — führende Nervus posttrematicus quartus (Vagi tertius) entspringt aus dem hintersten Ganglion epibranchiale des dreizipfeligen Vaguscomplexes, welcher sich nach hinten in den Nervus intestinalis (107) fortsetzt.

Knapp vor diesem Nerven geht der auch in der Fig. 3 dargestellte Muskelzweig an die inneren (Dorsopharyngeus) und die äusseren (Dorsoclavicularis, Dorsobranchialis) Derivate des zweiten Myotomfortsatzes, Nervus posttrematicus ultimus (Vagi quartus, 16) ab. [Der Dorsobranchialis ist nur in seinem vorderen Abschnitte (24), der Dorsoclavicularis überhaupt nicht abgebildet]. Die dorsalen branchialen Gebilde zeigen in allen Branchialbögen dieselbe typische Lagerung: dicht am inneren entodermalen Rande des Branchialbogens das Epibranchiale, hinter diesem die efferente Kiemenarterie (105) den Rest des primären Arterienbogens und lateral von diesem das epibranchiale Ganglion (97, 99, 101) von denen das erste dem Glossopharyngeus, die übrigen dem Vagus zugehörigen. Nach aussen zweigen die Rami posttrematici, nach vorn die Rami palatini ab, welche unter den vorhergehenden Kiemenarterien ans Entoderm treten. Das Ganglion epibranchiale des Glossopharyngeus (97) ist das grösste von allen und fällt mitten in die Schnittlinie. Das Ganglion epibranchiale des Glossopharyngeus liegt noch der Lagena, welche durch eine schräg an der Aussenseite emporsteigende Furche von dem unter dem lateralen Bogengang (92) gelegenen Sacculus getrennt wird, dicht an; der Knorpel weist daselbst noch ein weites Foramen hypoticum auf, während das Ganglion laterale (infravestibulare) des Glossopharyngeus (98), welches den hinteren Theil der hypotischen Seitenlinie versorgt, bereits vom Labyrinthknorpel unterwachsen worden ist. Zwischen den beiden Ganglien verläuft die Vena capitis lateralis, welche in diesem Gebiete eine nach aussen gewendete Auskrümmung bildet, die dem anschliessenden Theile des Modelles (vergl. Taf. LIV, Fig. XI/29) verblieben ist. Die Vene ist dicht hinter dem Processus oticus des Palatoquadratums, hinter welchem und unter welchem auch der Nervus hyomandibularis nach aussen tritt, sowie dicht hinter dem Glossopharyngeus durchschnitten. Ihr Endstück vereinigt sich mit dem gemeinsamen, um den ersten Myotomrand über dem Vagus herum biegenden Stamm der Vena cerebri posterior und der Vena occipitospinalis (vergl. Fig. III/19, 16) zur Vena cardinalis anterior. Vor dem Labyrinthknorpel liegen in kleeblattförmiger Anordnung die Ganglien des Trigeminus und Facialis (81, 82), welche sich bei ihrer Massenzunahme, beengt durch den Knorpel, dicht an einander geschlossen haben. Dicht über dem Processus anterior des Palatoquadratums liegt das Ganglion ophthalmicum, nur durch eine Furche vom Ganglion maxillomandibulare (81) getrennt, dessen Nerv dicht über dem Processus anterior sagittal durchschnitten ist. Zwischen ihm und den beiden Facialisganglien zieht die Vena temporalis herab, parallel mit der Arterie (78), und senkt sich in das (entfernte) Bogenstück der Vena capitis lateralis ein. Das dorsal gelegene Ganglion laterale praevestibulare des Facialis (82) ragt bis an die Knorpelbrücke vor, welche die Labyrinthschale mit dem Sphenolateralknorpel verbindet (Pons sphenotica) und entsendet den Nervus ophthalmicus superficialis (63) nach vorn und oben, und den sagittal durchschnittenen Buccalis und Hypoticus (85) nach aussen. Das zwischen dem Processus anterior (trabecularis, 80) und oticus gelegene Ganglion hyomandibulare setzt sich unter conischer Verjüngung in den sagittal durchschnittenen Nervus hyomandibularis (90) fort, welcher auch die gesammte Portio motoria enthält und über der Vena capitis lateralis dicht unter dem Processus oticus Palatoquadrati nach aussen tritt. Vom Ganglion hyomandibulare ist durch eine seichte Furche das Ganglion palatinum des Facialis getrennt, dessen Nerv (87) im Vereinigungswinkel der Aortenwurzel und des ersten Arterienbogens nach vorn tritt und dann zwischen dem Parasphenoid und dem Knorpelcranium an die Zahnsockel gelangt. (Der Ursprung des Nerven ist auch in der Fig. II/81 ergänzt dargestellt.) Die Aortenwurzel ist nun an der Aussenseite sichtbar, woselbst die efferenten Kiemenarterien in sie einmünden. Die Arteria opercularis giebt etwas weiter lateral (vergl. Fig. VIII/34) die Arteria temporalis (27) ab, die an der Aussenseite des Ganglion maxillomandibulare zwischen diesem und der Innenseite des Processus anterior Palatoquadrati emporzieht und dann an die nachbarliche Kaumusculatur herantritt. (Letztere wurde am Modelle entfernt, um die tiefer liegenden Formationen freizulegen.) Es ist nur das Ursprungsfeld des Temporalis (Fig. I/79)

dargestellt, welcher vom hinteren Abschnitte des Sphenolateralknorpels und der erst im letzten Stadium entstandenen, die Incisura sphenotica (praeotica) überbrückenden Knorpelspange entspringt. Der Ursprung des Masseter reicht vorläufig noch nicht bis an die vordere Wand des Labyrinthknorpels empor. Der Aussenseite des Sphenolateralknorpels ist der Nervus ophthalmicus profundus dicht angeschmiegt, welcher gleich nach seinem Austritte aus dem Foramen sphenoticum einen anfänglich noch unter der Kaumusculatur dorsalwärts ziehenden sensiblen Ast abgiebt (71), dann eine durch ein vorderes Derivat der mesencephalischen Ganglienleiste gebildete Anschwellung, das Ganglion ciliare (76), aufweist. Bulbarnerven sind noch nicht nachweisbar. Gleich darauf wird er vom Oculomotorius (75) an seiner Innenseite überkreuzt und tritt mit diesem durch den Spalt zwischen den Ursprüngen des Musculus rectus oculi superior (70) und lateralis (74) hindurch. Diese Lagebeziehungen rühren seit der Zeit her, in welcher die dorsale Kante der Ciliarmesodermblase vom Nervus ophthalmicus schräg gekreuzt wurde und nur medial und lateral von diesem Fortsätze entsenden konnte (vergl. Taf. LI, Fig. 1). Dicht unter dem Nervus ophthalmicus profundus verläuft der Nervus abducens (77), welcher nach seinem Austritte aus dem Foramen praeoticum laterale sive sphenoticum medial und unter dem Ganglion ophthalmicum gelagert ist (vergl. Fig. III/29) und diese Lagerung auch zum Nervus ophthalmicus beibehält. Er trifft bei seinem Wachsthum nach vorn auf den Ursprung des Musculus rectus lateralis (74), an welchem er sich verzweigt. Der Ophthalmicus profundus zieht nach der bayonettförmigen Knickung beim Durchtritte zwischen den Augenmuskeln medial vom Bulbus nach vorn, verläuft an der Aussenseite der aus dem Riechsacke austretenden Fila olfactoria (65) und endigt in der Haut der Schnauze. Der Nervus oculomotorius (75) giebt noch vor der Ueberkreuzung (bezw. Unterkreuzung) des Ophthalmicus Zweige an den Rectus superior ab, zieht dann nach derselben an der Vorderseite des Musculus rectus lateralis nach abwärts (70) und kreuzt sodann den Rectus inferior, nachdem er an ihn einen feinen Zweig abgegeben, schräg an seinem hinteren Rande; er endigt, an dessen Ventralseite weiterziehend, am Obliquus inferior (59). An den Obliquus superior (67), welcher vorn noch an der primitiven (nicht modellirten) Pachymeninx entspringt, tritt etwa in der Mitte seines Verlaufes der Nervus trochlearis (72) heran, welcher in seinem schräg nach vorn gerichteten Wachsthum auf ihn gestossen ist. Zur Darstellung des Durchtrittes des Oculomotorius im Sphenolateralknorpel, ferner zur Freilegung des Abducens und Ophthalmicus musste ein Theil der zwischen dem Obliquus superior und Rectus superior nach hinten ziehenden Vena supraorbitalis entfernt werden, in welche auch die Vena cerebri anterior (66) einmündet. Die Vene mündet in die vom Sagittalschnitt schräg getroffene, sinusartig erweiterte Vena pterygoidea (55), welche durch die Vereinigung der um den vorderen Rand der Kaumusculatur biegenden Mandibularvene mit den supralabialen Venen entsteht und an der Innenseite des Processus anterior Palatoquadrati (80) nach hinten zieht. Hierbei gewinnt die Vene im Querschnitte wieder einen annähernd kreisrunden Umriss und tritt dann dicht hinter dem Processus anterior Palatoquadrati als Vena capitis lateralis nach aussen. Unmittelbar unter der Vena pterygoidea liegen die Belegknochen des Mundhöhlendaches (Vomero- und Pterygopalatinum, 56). Die im Kreise gestellten Augenmuskeln (59, 70, 74) sind nahe der Insertion am Bulbus durchschnitten, welcher nach Durchtrennung des Nervus opticus und der Arteria ophthalmica (68) entfernt wurde. Die Arteria orbitalis, welche neben der Chordaspitze aus der Carotis interna entspringt (vergl. Fig. II/35) und in einer Lücke des Knorpelcraniums (vergl. Taf. LXI, Fig. 22, 23) nach aussen tritt, verläuft parallel mit dem Abducens (77) und Ophthalmicus profundus, tritt dann ebenfalls in der Spalte zwischen Rectus superior und lateralis ein, dann an der Vorderseite des ersteren nach aussen, giebt aber noch keine Aeste an den Bulbus ab. Die Hypophysenvene (Fig. II/77), welche sie beim Durchtritt im Knorpel begleitet, mündet in die Innenseite der breiten Vena pterygoidea ein.

Die Vena capitis lateralis, deren nach aussen convexes, zwischen dem Processus anterior des Palatoquadratums (80) und den Glossopharyngeusganglien (97) gelegenes Bogenstück in der Fig. XI/21—29, Taf. LIV dargestellt ist, vereinigt sich, wie bereits erwähnt, mit dem Stamme der Vena cerebri posterior und occipitospinalis (Fig. III/19) zur Vena cardinalis anterior, welche im Winkel zwischen dem Ganglion laterale und viscerale des Vagus, zumeist an der Innenseite desselben einen Venenkranz bildend, an der Aussenseite der vorderen Segmente nach abwärts zieht (vergl. Fig. I, Taf. LIII). Knapp vor der Vereinigung mit der Vena cardinalis posterior wird die Cardinalis anterior von den hypobranchialen Nerven des vierten und fünften Segmentes (15) gekreuzt, welche sich meist schon unter dem Myotome vereinigen und in seltenen Fällen auch noch einen ganz dünnen Faden vom dritten Segmente erhalten (Fig. II/92). Der hypobranchiale Zweig des fünften Segmentes wächst meist an der Vorderseite des cranialen Vornierentrichters nach aussen, ehe dieser noch so weit nach vorn (unter das vierte Segment) verschoben wird. Nach der Ueberkreuzung der Vene zieht der hypobranchiale Stamm subcutan ins hypobranchiale Gebiet, indem er noch deutlich den Wachsthumsweg angiebt, bezw. demselben folgt, den auch die Myotomfortsätze in früheren Stadien im Bogen durchmessen haben. Der Nerv versorgt die drei vorderen Glieder der hypobranchialen Längsmusculatur des Hyoabdominalis und auch das ventrale Derivat des dritten Myotomfortsatzes, den unpaaren Coracomandibularis bezw. dessen eine Hälfte. Der ventrolaterale Ast des sechsten Segmentes wurde nach seinem Austritte aus dem Spalt zwischen den Dorsalsegmenten und Seitenplatten von den hinter dem T-Stücke der Vorniere gelegenen Windungen umfasst und von nachträglich aufgetretenen Zweigen des Vornierenvenennetzes überkreuzt. An der Aussenseite der Vorniere gabelt er sich dann in einen Ast nach vorn (12) an das Derivat des sechsten und fünften Myotomfortsatzes und einen zweiten, die Richtung nach aussen fortsetzenden, in den Plexus omopterygialis eintretenden Zweig (11). Letzterer Zweig vereinigt sich mit einem hinter der Vorniere über dem primären Harnleiter (6) hervorkommenden Aste des siebenten Segmentes (10), dessen Ventralzweig an der Innenseite des kräftigen siebenten Myotomfortsatzes nach abwärts zieht (vergl. Fig. III/84). Im Spalt zwischen dem siebenten Myotom und dessen ventralem Fortsatz tritt auch die Arterie omopterygialis (8) nach aussen, deren proximaler Abschnitt an der Dorsalseite der vorderen Cardinalvene (Fig. III/7) verläuft. Unter der Arterie tritt durch denselben Spalt der primäre Harnleiter (6) ins Cölomgebiet ein. Im Spalt zwischen dem achten Segment (3) und seinem ventralen, noch mit breitem Stiele mit ihm zusammenhängenden Fortsatz dringt ein mächtiger Zweig des Nerven des achten Segmentes (kurz gesagt, des achten segmentalen Nerven, 9) hindurch, welcher sich als dritter und letzter an der Bildung des Plexus omopterygialis und zwar in ganz hervorragendem Maasse betheiligt. Vor und hinter der Arterie entspringen aus dem Perimysium der Myotomfortsätze schlanke Muskelbäuche (4, 9) — meist ist nur der hintere vorhanden — welche aus der im Stadium 46 an dieser Stelle nachweisbaren Muskelknospe entstanden sind (vergl. Taf. LI, Fig. VII, VIII/3) und schräg nach oben und vorn verlaufen, woselbst sie durchschnitten sind. Sie werden später Ansatz am Cleithrum gewinnen und den Retractor Cleithri bilden. An der Aussenseite der ventralen Fortsätze des siebenten, achten und neunten Dorsalsegmentes verläuft ein kurzer longitudinaler Venenstamm, welcher von unten her in die Vorniere einmündet und aus den segmentalen Furchen sowie aus der vorderen Extremität (7) je eine Vene aufnimmt. In dieses Venennetz mündet von hinten her eine dicht unter dem Nervus lateralis (113) verlaufende, segmentale Zweige aufnehmende Hautvene ein, die Vena subcutanea lateralis (Fig. I/116). In diesem Verhalten zum Nervus lateralis besteht eine gewisse Uebereinstimmung mit der gleichfalls unter den lateralen Ganglien und Nerven verlaufenden Vena capitis lateralis. Der Vena cutanea lateralis liegen meist an den segmentalen Grenzen kleine, prall gespannte Bläschen an, welche vorläufig noch nicht mit ihr communiciren, mit den Lymphspalten der Nachharschaft in Beziehung treten und die Lymphsinus bilden werden (Fig. I/111, 115).

Nach Durchschneidung des Plexus omopterygialis, sowie der Arteria und der Vena omopterygialis konnte nun die modellirte vordere Extremität entfernt werden, deren Lagerung aus der Fig. VI, Taf. LIV zu ersehen ist. Dies gelang ohne Durchtrennung der Belegknochen des Schultergürtes, weil abnormer Weise das Cleithrum nicht mit der an der Grenze des sechsten und siebenten ventralen Myotomfortsatzes aufgetretenen Clavicula vereinigt war. Letztere hat bei ihrer subcutanen Entstehung den Nervus ventrolateralis recurrens Vagi (21) überlagert. Die beiden Knochenplatten, das Cleithrum und die Clavicula waren über einander geschoben und durch unverkalktes Bindegewebe mit einander vereinigt. Die abgeschnittene linke vordere Extremität ist in der Fig. IV von der Aussenseite und in der Fig. V von der Innenseite dargestellt. Ihre Grundlage bildet der Schulterknorpel (7), welcher aus der schon im Stadium 44 nachweisbaren Verdichtung der freien Mesodermzellen als erstes Skeletelement dieser Region entstanden ist. Er bildet einen leicht S-förmig gekrümmten dicht dem Myotomfortsatz VII und dem proximalen Abschnitt jener ventrolateralen auch das Blut aus der Extremität aufnehmenden Vene (Fig. I/7) angelagerten Stab, welcher ventral und dorsal zugespitzt endigt und in seiner Mitte eine caudalwärts gerichtete Ausladung zeigt, den Schultergelenkkopf. An seinem äusseren Rand ist ihm das Cleithrum dicht angelagert, mit seinem vorderen ventralen Abschnitt reicht er an die Clavicula heran; zwischen beiden Belegknochen ist ein Ast jener ventrolateralen Vene eingeschoben. Von der ventrolateralen und dorsomedialen Seite der breiten Basis des Schultergelenkkopfes entspringen nun zwei spiralig gewundene schalenförmige Muskelcomplexe. Der ventrale (1) tritt schräg an die Aussenseite, der dorsale (11) schräg an die Innenseite der spatelförmigen Extremität, welche den Muskeln nur an der Innen- und Aussenseite Gelegenheit zur Entfaltung bietet. Die einander zugewendeten Ränder der distal zerflatternden und noch keine Ansätze aufweisenden Muskelschalen lassen nur einen schmalen Spalt frei, in welchem die von ihnen umgebenen Formationen sichtbar werden. Der äussere Spalt (Fig. IV) wird zudem durch einen Fortsatz der dorsomedianen Muskelschale (9) eingeengt. In den medialen Spalt treten die axialen Gebilde in derselben Anordnung ein und aus, wie sie Fig. I im Durchschnitte aufweist. Dicht am Schulterknorpel der gemeinschaftliche Stamm des sechsten und siebenten omopterygialen Nerven (Fig. V a/6), unter diesem die Arteria omopterygialis (5), caudal von letzterer der mächtige omopterygiale Nerv des achten Segmentes (3) und ventral von diesem die Vena omopterygoidea (11). Die beiden eintretenden Nervenstämme stehen mit einander durch eine ringförmig die Arterie umschliessende Anastomose in Zusammenhang und bilden so den Plexus omopterygialis (vergl. Fig. V b). Unmittelbar vor dieser Umklammerung giebt die Arterie einen Ramus coracoideus ab (Fig. V a/9), welcher an dem ventralen, als Coracoid zu bezeichnenden Abschnitt des einheitlich entstandenen Schulterknorpels verläuft (Arteria coracoidea). Die Vene bleibt ausserhalb dieser Plexusbildung (vergl. auch Fig. V b). Der hintere, dem achten Segment entstammende Nerv (Fig. V a/3) zeigt gelegentlich auf kurze Strecke eine Sonderung in zwei Bündel, von denen jedes an beide Schenkel des Plexusringes Fasern abgiebt. Der Plexus giebt drei bis vier grössere Zweige an die dorsomediale und die ventrolaterale Extremitätenmusculatur ab (Fig. V b). Abduciren wir die ventrolaterale Musculatur, so bietet sich in der Aussenansicht das in Fig. VI, Taf. LIV dargestellte Verhalten dar: Es liegt der Schulterknopf (7) und der mit ihm noch in ungelenkigem Zusammenhange stehende Hauptstrahl der freien Extremität (12) vor, an welchem vier Axialglieder in Sonderung begriffen sind. Die Art und Weise dieser Sonderung erinnert im Groben, mutatis mutandis, an das terminale Wachsthum der paraxialen Mesodermflügel und die Sonderung der Sinnesknospen aus dem einheitlichen keulenförmigen Sinnesstreifen. Es erfolgt bei der Verlängerung des Strahles eine Sonderung des Wachsthumsherdes in einzelne Glieder. Es treten reihenförmig einzelne Knorpelbildungsherde auf, welche noch durch vorknorpeliges Gewebe zusammenhängen und auch distalwärts in eine terminal apponirende, teloblastische undifferenzirte Zone übergehen, wie es an dem paraxialen Mesoderm selbst der Fall

ist. Die Arterie und die Vene verlaufen an der Innenseite der ventromedialen Seite des Hauptstrahles, im Spalte zwischen den beiden Muskelschalen, während die Nerven sich an die letzteren halten. Gleich nach der Umklammerung durch den Plexus omopterygialis, in welchem eine ausgiebige Durchflechtung und Durchmischung der in ganz verschiedenen Richtungen vorgewachsenen und sich verlängernden Nerven stattfindet, giebt die Arterie einen Ast an der medialen Seite des ersten Axialgliedes (vergl. Fig. VIa, nach Entfernung des Hauptstrahles) ab und gabelt sich dann am ventralen Rande des Hauptstrahles, an der Grenze des ersten und zweiten Axialgliedes in zwei terminale Gefässschlingen, deren rückläufige Schenkel ebenfalls dicht am Vorknorpelgewebe sich mit einander und sodann mit dem rückläufigen Schenkel der ersten medialen Schlinge zur Vena omopterygialis vereinigen. Das Gefässsystem ist somit vollkommen geschlossen, wenngleich in der Peripherie da und dort auch selbständige Capillaren aufgetreten sind. Die das Blut zuführende Arterie entspringt dicht vor dem siebenten Myocomma, die abführende Vene mündet, mit ventrolateralen Hautvenen und segmentalen Venen vereinigt, unter dem Schulterknorpel in das die Vornierenschlingen umspinnende Wundernetz der Vena cardinalis posterior ein (vergl. Fig. I).

Eine 120 μ weiter lateral liegende sagittale Schnittfläche bildet die Begrenzung des in Fig. VIII, Taf. LIII von der Aussenseite abgebildeten Modelltheiles, von welchem das Gebiet der vier vorderen Visceralbögen dargestellt ist. Ober- und Unterlippe (18, 16) liegen in ihren seitlichen Abschnitten vor, desgleichen der von den opercularen Belegnochen besetzte Meckel'sche Knorpel (11), an welchem die schräge Richtung des Schnittes ebenso wie an den folgenden Bögen den convergenten Verlauf der Visceralbögen angiebt. Am Vorderrande des Mandibularknorpels kreuzt der Nervus mandibularis externus des Facialis (12), welcher die mandibulare Sinneslinie versorgt, den Ramus maxillae inferioris des Nervus maxillomandibularis (13) und die Vena mandibularis. Auf der Vorderseite des Keratohyale verläuft der erste Arterienbogen (7) und mit ihm hyomandibulare Venen. Die Opercular arterie (3) hat bei der Verbreiterung der vorderen Fläche der zweiten Schlundtasche und des Kiemendeckels ebenfalls ihren Bogen erweitert, löst sich aber erst weiter seitlich in das langmaschige, respiratorische Gefässnetz auf. Der erste Branchialbogen (Keratobranchiale I) ist sagittal und daher schräg durchschnitten und weist die typische Anordnung der branchialen Formationen auf. Der innere entodermale Rand, an welchem sich die dünnwandigen ekto-entodermalen, die Kiemenspalten begrenzenden Epithelflächen ohne Grenze anschliessen, wird vom Keratobranchiale I gestützt, an dessen Aussenseite die meist paarig angeordneten, durch Anastomosen mit einander verbundenen efferenten Kiemenarterien (54) verlaufen, deren vorderer Ast ventral den ersten Arterienbogen und dessen ventrale Aeste (Carotis externa) mit arteriellem Blute versorgt. Dann folgt der Musculus keratohyoideus (57) mit dem Nervus posttrematicus Glossopharyngei und marginal die afferente Kiemenarterie. Der zweite Branchialbogen ist durch Abtragung seines vorderen, vom hinteren Blatte der dritten Schlundtasche und ihrer ektodermalen Bekleidung gebildeten Epithels in ganzer Ausdehnung freigelegt worden und weist das leicht gekrümmte Keratobranchiale II (47), die vordere efferente, sich auch ventralwärts gegen das hypobranchiale Gebiet verlängernde Kiemenarterie (46), ventral den Interbranchialis anterior (48), dorsal den Levator br. II (39) auf, die beide zugespitzt gegen den mittleren Abschnitt des Branchialbogens, in welchem der axiale Mesodermstrang discontinuirlich geworden ist, endigen. Zwischen ihnen spannt sich der an ihrer vorderen Oberfläche verlaufende Ramus posttrematicus (43) des vordersten Vagusganglions aus und wird von den efferenten Capillaren (54) überkreuzt. Um das ventrale Ende der vierten Schlundtasche biegt sich das Vas afferens secundum (49), welches die zuführenden Capillaren in die verkürzt dargestellten Kiemenfransen abgiebt (53, 51). Unter dem Musculus opercularis (40), welcher dicht über den Ursprüngen der Levatores und unter dem Ramus anastomoticus hypoticus (36) zwischen dem Ganglion laterale des Facialis und Glossopharyngeus entspringt, liegt jene ektodermale Falte, welche bei der Verlängerung des Kiemen-

deckels nach hinten in die Begrenzung der Branchialhöhle einbezogen worden ist (vergl. Textfig. 429). Der erste Branchialbogen ist dorsal in der Nähe seines dorsalen Endes durchschnitten und weist den Ursprung des Levator (37) auf, an dessen medialer Seite der Bogen der Vena capitis lateralis (38) liegt. An der Vorderseite des Muskels verläuft die efferente Kiemenarterie, und vor dieser liegt, dicht über dem entodermalen Innenrande des kurzen dorsalen Schenkels des Branchialbogens, das ihn stützende Epibranchiale. Den dorsalen Schlundtaschenrand kreuzt der von dem mächtigen, in Fig. I/97 sagittal durchschnitten dargestellten Ganglion epibranchiale des Glossopharyngeus stammende Ramus posttrematicus, der sich in nahezu transversalem Verlaufe an den Levator begiebt. Der nahe der Schnittfläche endigende dorsale Rand der ersten Schlundtasche weist ein kleines Knötchen (32) auf, welches von helleren Zellen gebildet wird, die den Dotterinhalt bereits resorbirt haben, und eine rudimentäre Thymusknospe repräsentiren dürfte (?). Dieses Gebilde liegt zwischen den dorsalen Abschnitten der beiden ersten Arterienbögen (30, 34), von denen der zweite, die Arteria opercularis, dorsalwärts eine den Nervus hyomandibularis umfassende Arteria temporalis (27) abgiebt, welche an der Innenseite des Processus oticus des Palatoquadratums (25) [unter welchem der Nervus hyomandibularis (31) nach aussen tritt] an der lateralen Seite des Ganglion maxillomandibulare (26) aufsteigt und die Kaumusculatur versorgt. Die Arterie wird von der, auch das Blut der mittleren Hirnvene abführenden Temporalvene (28) gekreuzt. Dorsal vom Processus oticus (25), an der Vorderseite der Labyrinthkapsel treten die conischen Enden des Ganglion maxillomandibulare (26) und des Ganglion laterale des Facialis (29) vor, welche durch Entfernung der Kaumusculatur freigelegt und schon in der Fig. I ergänzt dargestellt worden sind. Das Ganglion hyomandibulare (31) wird vom Ganglion laterale (29) durch den Processus oticus getrennt. Dicht an der Aussenseite des Palatoquadratums dringt ein motorischer Zweig des Trigeminus in die Kaumusculatur ein. Der Bulbus oculi (27) ist in situ eingezeichnet und zeigt an seiner ventrolateralen Oberfläche, in die bindegewebige Umhüllung des Retinapigmentblattes eingelagert, eine dünne, hyaline Knorpelplatte (20), an welcher sich von unten der Obliquus (19) und Rectus inferior inseriren. Es muss dahingestellt bleiben, inwieweit der Zug und Tonus dieser Muskeln eine solche Differenzirung bedingt hat. An der Vorderseite des Knorpels verlaufen Zweige der Arteria (21) und der Vena ophthalmica.

Die folgende Sagittalschnittscheibe des Modelles (Fig. IX, Taf. LIII) zeigt die laterale Kante des Labyrinthknorpels, von welcher in einiger Entfernung von der Ansa hypotica (32) des Lateralissystemes der Musculus opercularis entspringt, dessen breite Faserung schematisirt dargestellt ist. Peripherwärts nimmt der Querschnitt der Muskelbündel erheblich ab, terminal besteht noch eine teloblastische Appositionszone. Mit dem Labyrinthknorpel hängt vor der ersten Schlundtasche das Palatoquadratum zusammen, dessen Seitenkante gegen den Processus articularis herabzieht; das Kiefergelenk wird von den vor und hinter demselben vorgewachsenen Fortsätzen des Meckel'schen Knorpels begrenzt. Am vorderen Fortsatz des Meckel'schen Knorpels inserirt die Kaumusculatur, am Perichondrium des hinteren haftet das den Rand der ersten Schlundtaschen überbrückende Ligamentum hyomandibulare. Der vorliegende Abschnitt des Modelles enthält die gesammte Kaumusculatur, auch diejenigen Abschnitte derselben, welche den beiden innen anschliessenden Modelltheilen angehören. Der Musculus temporalis (25), dessen Ursprungsfeld in Fig. I/79 dargestellt ist, überragt nur wenig nach oben den von der Labyrinthknorpelschale und dem Palatoquadratum entspringenden Masseter, an dessen dorsalem Rande sich der Facialis lateralis verzweigt. Der Nervus ophthalmicus superficialis (24) wurde bereits in der Fig. I/67 dargestellt, der Buccalis (19) läuft anfangs an der Temporalis-Massetergrenze und überkreuzt dann in flachem Bogen, sich der Haut nähernd und an die Sinnesknospen der Buccallinie zahlreiche (nicht dargestellte) Aeste abgebend, die Vena mandibularis, welche auf der Aussenseite der Kaumusculatur einen förmlichen Sinus bildet (kleinere Zweige können auch zwischen

der Sinneslinie und dem Buccalis entstehen, 18). — Der Ramus hypoticus (32) hält sich zuerst an den Masseterrand, giebt einen Ast (28) an das Hyomandibularorgan (29) ab und versorgt dann den vorderen Abschnitt der hypotischen Sinneslinie. Etwas tiefer tritt durch den Spalt zwischen Masseter und Temporalis der Nervus maxillomandibularis, welcher sich alsbald in den Ramus maxillae superioris (21) und inferioris (17) gabelt. Der erstere endigt an der medialen Seite der Riechsäcke (Fig. I/57), letzterer verläuft zunächst meist unter der Vena mandibularis, überkreuzt schräg den Masseter, giebt dann seine motorischen Fasern an den den MECKEL'schen Knorpel dicht am Perichondrium überkreuzenden, im M. intermandibularis sich verzweigenden Ast (10) ab und verläuft stets in der Nachbarschaft des MECKEL'schen Knorpels (vergl. Fig. VIII, 1, 2, 3) nach vorn. Er wird überkreuzt vom Nervus mandibularis externus (15) des Hyomandibularis, welcher sich mit der Mandibularlinie von der an der Berührungsstelle der ersten Schlundtasche mit dem Ektoderm entstandenen hyomandibularen Sinneslinie abgezweigt hat. Der Nervus hyomandibularis complexus (30) betritt das seitliche Gebiet dicht hinter und unter dem Processus oticus des Palatoquadratums, hinter der dorsolateralen Ausladung der ersten Schlundtasche, dicht dem Entoderm angeschmiegt. Am dorsolateralen Zipfel der ersten Schlundtasche ragt die nunmehr von ihrem Mutterboden abgeschnürte Ektodermknospe (29) vor, welche das Sinnesepithel des Hyomandibularorganes bilden wird. An dieses noch einen soliden Zellpfropfen bildende Knötchen tritt jener Zweig des Nervus hypoticus (28) heran. Zwischen dem Palatoquadratum und der ersten Schlundtasche verläuft leicht geschlängelt der erste Arterienbogen empor (20), welcher vor jener dorsolateralen Ausladung der ersten Schlundtasche, im Bereiche jener secundären Arterienschlinge (vergl. Taf. LI, Fig. 1) erheblich dünner wird und dann medialwärts zieht (vergl. Fig. VIII/30, I und II/29). Der hyomandibulare Bindegewebszug, welcher den hinteren Fortsatz des MECKEL-schen Knorpels mit dem Keratohyale verbindet, ist unter der Arterie entstanden, hat hingegen einen kleinen Nervenzweig, welcher von der Innenseite des Hyomandibularis abzweigt (16), an der Stelle überwachsen, wo er den Rand der ersten Schlundtasche ganz schräg überkreuzt und aus dem Hyoidbogen in den Mandibularbogen eintritt. In letzterem zieht er dicht am MECKEL'schen Knorpel nach vorn und endigt in den zwischen den Unterkieferzähnen entstehenden Sinnesknospen sowie in der Schleimhaut — Nervus mandibularis internus des Facialis. In caudaler Richtung entsendet der complexe Hyomandibularis, welcher — im Falle des Durchbruches der hyomandibularen Schlundtasche — einen Posttrematicus mit einem Seitenliniennerv vereinigt, motorische Fasern an den Opercularmuskel (3), die in drei bis vier Zweigen sich ablösen und im ausgedehnten Opercularmuskel sich ausbreiten (vergl. auch Fig. X/4). Wird der Opercularmuskel, welcher in seinen vorderen, an das Keratohyale tretenden dorsalen und ventralen Fasern einem Levator bezw. Interbranchialis entspricht, entfernt, dann liegt das dünne Epithel der Innenseite des Kiemendeckels frei, welches eine Strecke weit von dem mit dem Kiemendeckel sich verbreiternden Entoderm des vorderen Faltenblattes der zweiten Schlundtasche gebildet wird. Der grössere Theil der ausgedehnten Epithelfläche wird vom Ektoderm gebildet. Das langmaschige Gefässnetz der Opercularterie (2) überschreitet das nicht näher abgrenzbare Gebiet des Entoderms wahrscheinlich nicht sehr weit nach aussen hin. Nach Abhebung des Kiemendeckels liegen die — in der Abbildung etwas zu lang gezeichneten — Kiemenfransenreihen (33) der Branchialbögen vor, von denen die zuerst entstandenen des ersten Branchialbogens (34) die längsten und zahlreichsten sind (reger Stoffwechsel) und jene der hinteren Bögen überdecken.

Die medialen Ansichten der auf Taf. LIII, Fig. VIII und IX dargestellten Theilmodelle sind auf Taf. LIV, Fig. XI und X abgebildet. Das Schnittbild der Fig. XI bildet das Spiegelbild desjenigen der Fig. I, Taf. LIII, in welchem die angeschnittene Labyrinthblase (Sacculus, 23, und lateraler Bogengang, 22) und die drei präotischen Ganglien (26, 27, 28) ergänzt worden sind. Der abgekappte laterale Bogengang (22) und der Sacculus (23) liegen in einer geräumigen Knorpelschale (24), welche im Bereiche der Con-

cavität des Bogenganges von einer Knorpelspange durchsetzt wird. Vor der Labyrinthschale liegen in kleeblattförmiger Anordnung das Ganglion laterale (26) und hyomandibulare (27) des Facialis sowie das Ganglion maxillomandibulare des Trigeminus (24), unter ihr das grosse, keulenförmig sich nach vorn in den Ramus palatinus verjüngende Ganglion epibranchiale des Glossopharyngeus (14). Dicht hinter dem Durchschnitte des vorn in die Trabekel übergehenden Processus anterior des Palatoquadratums (31) spannt sich der seitliche Bogen der Vena capitis lateralis (29) nach hinten, welcher noch um das Ganglion des Glossopharyngeus nach aussen umbiegt, also leicht „S"-förmig gewunden ist. Unter ihm ziehen die Arterienbogen (30, 9, 13) medialwärts. Der erste Branchialbogen ist in seinem dorsomedialen Abschnitte freigelegt, in welchem dicht hinter dem medialen Ende der zweiten Schlundtasche (10) das Epibranchiale (11) und die efferente erste Kiemenarterie liegen. Auch der viel weiter nach vorn gelegene ventrale, concave Rand der zweiten Schlundtasche (34, 47), d. h. der medialen Begrenzung der ersten Kiemenspalte, ist freigelegt. Die hintere Begrenzung des proximalen ventralen Endes des ersten Branchialbogens (2) wird vom ventralen Rande der dritten Schlundtasche gebildet, der von der afferenten Kiemenarterie des ersten Branchialbogens überkreuzt wird. Dasselbe gilt für die folgenden Schlundtaschen, welche bei der Durchspaltung halbirt wurden und nur in ihrem vorderen Theile, einen ektodermalen, vom durchbrechenden Septum herrührenden Ueberzug aufweisen. Ventral und dorsal schliessen sich an die entodermale Schlundtaschenwand die angrenzenden, ehedem freiliegenden ektodermalen Flächen der Körperwand an, welche durch das Vorwachsen des Kiemendeckels (58, 18) secundär in die Branchialhöhle einbezogen worden sind (vergl. Textfig. 431). Die beiden ersten Branchialbögen weisen ihre ventralsten Kiemenfransenpaare (2, 4, 5) auf, von denen im zweiten Bogen die vordere im Modelle ihres dünnen Epithels beraubt wurde, um die Capillarschlinge freizulegen (4). Im durchschnittenen dorsalen Ende des zweiten Bogens liegt das Epibranchiale (15) in der Nachbarschaft der efferenten Kiemenarterie, im Hintergrunde liegt der Musculus levator br. (17), an welchen der Nervus posttrematicus (16) einen ersten Zweig abgiebt. An der Medialseite aller Levatores verläuft die Vena capitis lateralis (21). Dicht über dem Ursprung der Levatores haftet der in seinem vorderen Abschnitte sehr mächtige, aus breiten, palissadenförmig an einander gereihten Muskelbändern bestehende Opercularis (19), an dessen Innenseite sich die Arteria opercularis (20) auf dem dünnen Kiemendeckelepithel verzweigt.

Die Innenansicht des äusseren Modelltheiles (Fig. X) zeigt die Anordnung der freigelegten Kaumusculatur, deren beiden Köpfe an der Innenseite etwas weiter gegen den gemeinsamen Insertionskopf gesondert werden können, als an der Aussenseite. Der Temporalis (16) wurde an seinem Urprunge von der das Foramen praeoticum laterale — sive sphenoticum — dorsal begrenzenden Knorpelbrücke losgelöst; der Masseter entspringt am Processus oticus (2) und verbreitert sich an seinem Ursprunge gegen die Labyrinthschale (11) hin. Im Spalte zwischen beiden Muskeln tritt der Nervus maxillomandibularis (18) und über diesem der Stamm des Nervus lateralis praevestibularis (facialis, 14) hindurch, welcher sich sogleich in seine drei Aeste gabelt, zuerst den Ophthalmicus superficialis (19), dann den Buccalis (17) und Hypoticus (12) abgiebt. Hinter dem letzteren benützt auch die mit der Vena temporalis vereinigte Vena cerebri media (13) den Spalt zwischen den beiden Muskeln zum Durchtritte. An der Innenseite wird der Temporalis in seinem proximalen Abschnitte von der vom Sagittalschnitte schräg getroffenen Vena pterygoidea (32) und mandibularis (35), sowie von jenem proximalen Abschnitte der vereinigten Vena supraocularis und cerebri media gekreuzt, welche behufs Freilegung des Oculomotorius und Ophthalmicus profundus durchschnitten worden ist (34). Dicht vor dem Temporalis liegt der Bulbus oculi, dessen Muskeln in ihrem mittleren Abschnitte durchschnitten worden sind. Ihre Stümpfe weisen dieselbe Anordnung auf wie in Taf. LIII, Fig. I/69, 70, 74. Zwischen dem Ansatze des Obliquus superior (22) und Rectus superior (21) liegt der obere Bulbusknorpel (23). Der Obliquus inferior (38) ist im ganzen Verlaufe dargestellt. Der Nervus opticus (26) liegt bei seinem

excentrischen Eintritt bezw. Austritt dicht über dem Rectus inferior (27). Sein Widerstand hat den unteren vorwachsenden Fortsatz der ciliaren Mesodermblase in seinem lateralen Abschnitte aufgehalten und die Beziehungen zu dem den Augenbecher umgebenden Bindegewebe eingeleitet. Innerhalb des Augenmuskelkegels verästeln sich die Vena und Arteria ophthalmica (25, 24). — Der MECKEL'sche Knorpel (38) ist knapp an der Insertion der Kaumusculatur durchschnitten und an seiner Innenseite vom Operculare (39) besetzt. Dicht am Ansatze des Intermandibularis (40) verläuft an der Innenseite der Nervus mandibularis internus (41) des Hyomandibularis. Gegenüber der ersten Schlundtasche verläuft der sensorische Ast des Hyomandibularis (43). Der seitliche Abschnitt der ersten Schlundtasche ist in seinem bogenförmigen Verlaufe von der Innenseite her dargestellt, die dorsolaterale Ausladung der ersten Schlundtasche (4) führt in das Hyomandibulardivertikel. Das dorsomediale Ende ist von jenem rudimentären, inconstanten Thymusknötchen (5) besetzt, vor welchem der erste Arterienbogen (3) die dünne dorsale Schleife bildet. Hinter dem dorsalen Ende der ersten Schlundtasche verläuft die Opercular arterie (6) und der Nervus hyomandibularis (7), dessen erster Zweig an den Opercularis abgeht. Der ventrale Abschnitt des ersten Arterienbogens (42) ist in Folge des convergenten Vorwachsens des Visceralskeletes in den Hyoidbogen gerathen und verläuft neben der Vena hyomandibularis (44) an der Vorderseite des Keratohyale (45). Der Spalt zwischen dem oberflächlichen Muskelchiasma, zwischen dem Intermandibularis (40) und Interhyoideus (46) nimmt nach aussen an Breite zu und dient der Vena hyomandibularis (44) zum Durchtritte.

Die rechte Seitenansicht des Mittelstückes des Modelles ist auf Taf. LIV, Fig. II dargestellt und wurde durch Abtragung des Palatoquadratums (an seinem Processus anterior, 85, und oticus, 31) sowie einer im Foramen sphenoticum aufgetretenen Knorpelspange (39, vergl. Fig. I/63) und durch Exarticulation im Kiefergelenke (73) sowie durch Entfernung des Hyoidskeletes und der gesammten branchiomeren und metameren Musculatur und ihrer Derivate freigelegt. Die Seitenansicht des Gehirnes und seiner drei Hirnvenenstämme wird zum grossen Theile durch die Sphenolateralplatte und die breit mit ihr zusammenhängende Labyrinthkapsel (28) verdeckt. Die auf der rechten Seite bis über die Fissura transversa cerebri hinausragende dorsale Ecke des Sphenolateralknorpels dient dem Musculus obliquus superior (51) zum Ursprunge, unter welchem die Vena cerebri anterior im Sphenolateralknorpel eine Oeffnung bedingt hat. Ihr proximaler Abschnitt wird an der Fig. I gezeigt werden. Fast in gleicher Transversalebene mit dem Obliquus superior entspringt der Obliquus inferior (61), dicht hinter dem caudalen Pole des Riechsackes (57), von der primitiven Pachymeninx, an deren Aussenseite der Riecksack liegt, dessen Fila olfactoria (53) die Bindegewebsplatte schräg durchsetzen. Sie werden bei ihrem Austritt an der dorsalen Kante des Riechsackes von dem Nervus ophthalmicus profundus (42) überkreuzt, welcher mehrere sensible Aeste an die Haut abgiebt und von einer Vene begleitet wird. Unter dem Riechsacke verläuft eine Oberlippenvene (62), die sich mit den von der Kante des Riechsackes eintretenden und mit infraocularen (56) Venen dicht hinter dem Ursprung des Obliquus inferior vereinigt. Dorsal von dieser Stelle tritt über dem einspringenden Winkel zwischen dem Trabekel und dem mit ihm breit vereinigten Sphenolateralknorpel der Nervus opticus (59) und die Arteria ophthalmica (58) nach aussen. 100 μ weiter caudal entspringt von der durch die Vereinigung dieser beiden vorderen Schädelknorpel entstandenen Platte der Rectus oculi inferior (47) meist mit zwei Köpfen, über welchen die Arteria orbitalis (40) nach vorn zieht. Entsprechend der Entfernung zwischen dem Processus anterior und posterior der bereits verschwundenen ciliaren Mesodermblase ist auch der Ursprung des Rectus inferior (47) und superior (46) deutlich getrennt. Zwischen beiden tritt die Arteria orbitalis (40) hindurch, lateral von ihnen senkt sich die begleitende Hyophysenvene in die Vena pterygoidea ein. Der Ursprung des Rectus superior (46) liegt dicht über dem des Rectus lateralis; beide werden durch den schräg aus einer vor dem Temporalis gelegenen Lücke heraustretenden Oculomotorius (43) getrennt,

welcher zwischen beiden ventrolateralwärts verläuft. Ausserdem trennt auch der Nervus ophthalmicus profundus (42), welcher auf seinem Verlauf durch den Augenmuskelkegel einen ventralen und einen dorsalen Ast abgiebt, den Rectus superior und lateralis. Auf der rechten Seite des Jungfisches bestand insofern eine interessante Abnormität, als ein hinterster Abschnitt der aus dem caudalen Fortsatze der ciliaren Mesodermblase hervorgehenden Muskelfasern sich nicht dem Rectus lateralis anschliesst — wie gewöhnlich — sondern dem Temporalis. Er bildet den dicht an den Temporalisursprung anschliessenden accessorischen Ursprungskopf dieses Muskels (44). Der an seiner lateralen Seite vom Nervus ophthalmicus profundus (42) überkreuzte Nervus oculomotorius (43) zieht an der Vorderseite des Rectus lateralis an den Rectus inferior und an dessen Unterseite zum Obliquus inferior (vergl. Fig. I/49, 50). Ventral vom Nervus ophthalmicus profundus verläuft mit ihm parallel der Nervus abducens (41, vergl. auch die in der Ansicht von vorn und seitwärts gewonnene Darstellung Fig. VI/37), welcher an die Innenseite des Rectus lateralis (30) herantritt und an der Schädelbasis medial vom Ganglion ophthalmicum das Foramen sphenoticum betritt (vergl. Taf. LIII, Fig. III/29). Auf der rechten Körperseite ist jene Knorpelspange, welche den Abducens vom Foramen sphenoticum isolirt, nicht vorhanden, dagegen jene meist erst im Stadium 48 constant nachweisbare Knorpelspange, welche das Foramen praeoticum sive sphenoticum zwischen den beiden Trigeminusganglien in eine kleinere ventrale und eine grössere dorsale Abtheilung scheidet (39). Diese Verhältnisse veranschaulicht besser die Fig. VII, in welcher das Palatoquadratum in ganzer Ausdehnung dargestellt ist. Zu seinen beiden primären Wurzeln, dem Processus anterior (trabecularis, 22) und dem Processus oticus (1) ist nun eine das von beiden begrenzte Foramen praeoticum s. sphenoticum durchsetzende Knorpelspange gekommen (2, Septum foraminis sphenotici communis), welche den Durchtritt des Nervus ophthalmicus profundus (19), des Abducens (18) und der Vena pterygoidea (22) vom mächtigen Ganglion maxillomandibulare Trigemini (4) und dem Lateralisganglion des Facialis (8) sondert. [In dieser Abbildung ist auch durch die Verkürzung des Nervus ophthalmicus profundus der Verlauf des Nervus oculomotorius (13, zwischen Rectus superior, 12, und lateralis) der Verlauf des Abducens (18) und der Arteria orbitalis (15) freigelegt worden.] Durch diese frei vorgewachsene Knorpelspange (2) wird somit das Foramen sphenoticum com. in ein Foramen majus und minus (20) getrennt. Die im ersteren gelegenen grossen Ganglien des Trigeminus und Facialis werden an der Aussenseite in der Grenzfurche von der Vena temporalis überkreuzt, welche auch die dieselbe Oeffnung passirende Vena cerebri media (Fig. II/27) aufnimmt. An der Aussenseite des Ganglion maxillomandibulare zieht die Arteria temporalis (38), ein Ast der Opercular arterie, empor, welche ebenso wie die Vena temporalis (35) an der Innenseite des Processus oticus des Palatoquadratums (31) verläuft, unter welchem der Nervus hyomandibularis (87) nach aussen tritt. Dieser giebt dicht an der Aussenseite der Gefässe einen Muskelzweig an den Opercularis (29), speciell an den vorderen Abschnitt desselben, den Levator hyoideus, ab und dann dicht an der Hinterseite der ersten Schlundtasche (84) also im Bereiche des Hyoidbogens den diesen Rand ganz schräg erst unter dem Ligamentum hyomandibulare (79) überkreuzenden Nervus mandibularis internus; dann setzt sich der Hyomandibularis (s. l.) in den sensorischen Hyomandibularis (s. st.) fort, von welchem also der Mandibularis externus (78) mit der Mandibularlinie nach vorn abgezweigt hat. Motorische Zweige an den Hyoideus (87) lösen sich noch vor dieser Gabelung ab. Der seitliche Abschnitt des ersten Arterienbogens (77) verläuft vor der ersten Schlundtasche, macht dorsal unter erheblicher Verengung jene secundäre Schleife (vergl. auch Fig. 6) und überkreuzt in leichter, vielleicht durch Anstauung des Blutstromes bedingter Schlängelung das Ligamentum hyomandibulare (79), welches caudal von der gleichmässig gehöhlten Gelenkspfanne am Meckel'schen Knorpel (73) haftet. Am vorderen, die Gelenkspfanne begrenzenden Höcker inserirt die Kaumusculatur (71), deren Rand von der Vena mandibularis (75), dem die Sinnesknospen am Rande der Unterlippenfurche versorgenden Mandibularis externus VII (70) und

dem Nervus maxillae inferioris V (69) überkreuzt wird. Der Unterkiefer ist ventral etwas abgezogen worden, um den Ansatz des Coracomandibularis (76), ferner den Intermandibularis (82) und seinen Nerven besser sichtbar zu machen.

Das Verhalten der ersten Schlundtasche ist in der Ansicht von hinten in der Fig. VIII, Taf. LIV dargestellt, welche nach einem Detailmodell angefertigt wurde und auf der linken Seite den entodermalen Innenrand des Hyoidbogens (2), mit dem ventralen Ende der zweiten Schlundtasche und der Wand der ersten Kiemenspalte durchschnitten zeigt. In dieser Ansicht ist links der enge Eingang in die erste Schlundtasche (3), rechts deren äusserer Rand (16) in ganzer Ausdehnung zu überblicken. Der dorsale Rand reicht bis an die Stelle, wo sich die ektodermale ins Entoderm versenkte Knospe abgelöst hat (4, 9). Diese Ausladung der Schlundtasche ist noch solid. Der dorsale Rand weist das erste Schlundtaschendivertikel (6) und an dessen Scheitel jene thymusknospenartige Verdickung (5) auf. Der seitliche Rand zeigt am Beginne der dorsalen Ausladung eine Einbuchtung, weil die dorsolaterale Ecke der Schlundtasche am längsten mit dem Ektoderm in Verbindung geblieben ist und daher bei der Gesammtverbreiterung des Vorderkopfes gleichen Schritt halten musste. Der ventrolaterale Rand (1) zeigt dann jene ventrolaterale Ausladung, welche vom Ligamentum hyomandibulare, dem Nervus mandibularis internus VII und den ersten Arterienbögen überkreuzt wird, und wendet sich sodann oralwärts. An der in engem Bogen erfolgenden Commissur hat sich die Schilddrüsenknospe (17) abgelöst, die im Hyoidskelet eingekeilt, transversal eingestellt ist. An der Vorderfläche der ersten Schlundtasche läuft in der Fortsetzung des Mundwinkels der Rest der prämandibularen Entodermfalte aus, welcher am Vorderrande der Kaumusculatur jenes dorsal gerichtete Divertikel (15) treibt, nach dessen Entstehung sich das Pterygoid gegen den inneren Faltenraum zu verbreitert [vergl. Fig. VI, in welcher das Divertikel (34, 35) durchschnitten dargestellt ist, sowie Fig. II/68, welche an der Dorsalseite des Pterygoids (72) den Nervus palatinus VII. (67) aufweist].

Im Hyoidbogen (Fig. II, Taf. LIV) ist nach Entfernung des Hyoidskeletes und der hypobranchialen Musculatur der ventrale Ast des ersten Arterienbogens, die Carotis externa (34), freigelegt, die einen Ramus lingualis (83) und mandibularis abgiebt. Der erste Arterienbogen bildet die ventrale Fortsetzung der vorderen efferenten Kiemenarterie des ersten Branchialbogens und wird durch die zweite Schlundtasche (91) bezw. erste Kiemenspaltenwand verdeckt. Die Arteria opercularis (90) ist nur in ihrem dorsalen Abschnitte dargestellt, welcher aus dem respiratorischen Gefässnetze des Kiemendeckels das Blut an die Temporalis (38) und Carotis interna abgiebt. Unmittelbar hinter dem dorsalen Ende der zweiten Schlundtasche entspringt dicht am Innenrande des langgezogenen Ursprunges des Opercularmuskels der vorderste Musculus Levator (24, des ersten Branchialbogens). Nach aussen vom Opercularmuskelursprunge bildet der Labyrinthknorpel eine Kante, über welcher das Ganglion laterale des Facialis mit jenem des Glossopharyngeus und Vagus durch eine Ansa hypotica (21) zusammenhängt, welche die gleichnamige über dem Kiemendeckelansatze gelegene Sinneslinie und im vordersten Theile auch das Hyomandibularorgan versorgt. Der Nerv des dem Labyrinthknorpel dicht anliegenden Ganglion laterale des Glossopharyngeus (19) wurde von den emporwachsenden Muskelbündeln des Opercularmuskels umfangen, tritt daher zwischen sie hindurch. Die Wurzel des Ganglion vereinigt sich mit jener des epibranchialen Glossopharyngeusganglions und passirt eine Lücke an der Basis der knorpeligen Labyrinthschale, das Foramen hypoticum basilare (18). Die Ursprünge der Levatores der hinteren Branchialbögen (20, 17) und des Dorsopharyngeus (15) liegen dichter beisammen, weil erstens die Bögen kleiner sind und die Muskeln in früheren Stadien convergent nach oben vorgewachsen sind. Die Muskeln verlaufen dicht hinter dem äusseren Abschnitte des dorsalen Randes der vorhergehenden Schlundtaschen bezw. Kiemenspalten, welcher medial von ihnen das dorsale Divertikel mit dem Thymusknötchen (22, 96) aufwirft. Dicht an der noch perichondralen Verbindung des Epibranchiale (23) mit dem

Keratobranchiale (93) verläuft in jedem Bogen die efferente Kiemenarterie (92, 95), welche durch die Entfernung der Muskeln und Nerven sowie der afferenten Kiemenarterien freigelegt worden sind. In allen vier Bögen verlaufen dicht an der Aussen- und Hinterseite der Keratobranchialia zwei durch Anastomosen verbundene efferente Arterien, welche sich dorsal zu einem Gefässe vereinigen. Hinter der sechsten Schlundtasche (102) liegt das noch im Vorknorpelzustande befindliche fünfte Keratobranchiale (103), welches caudal durch die siebente Schlundtasche (105) begrenzt wird. Die beiden letzten efferenten Arterien, des dritten und vierten Branchialbogens, münden mit einem gemeinschaftlichen Wurzelgefäss schräg unter dem zweiten Myocomma in die Aortenwurzel (12) ein. Diese Lagebeziehungen sind an den ventralen motorischen Wurzeln der Hirnnerven (13) ablesbar, welche ebenso wie die sensiblen Wurzeln und die Bündel des Vagoaccessorius ganz kurz abgeschnitten sind. Alle ventralen Wurzeln geben bald nach ihrem Austritte dorsal verlaufende Zweige an die dorsalen Abschnitte der zugehörigen Myotome ab. Die einfach gefiederte Wurzelvertheilung des gemischtfaserigen — branchio-visceromotorischen und -sensiblen Vagoaccessorius — (10) reicht bis ins Gebiet des fünften Segmentes, welches inconstant das erste Segmentganglion zeigt. Vom sechsten Segment angefangen, sind die Myocommata durch dorsale knorpelige dünne Neurapophysen (8) gekennzeichnet, an deren Hinterseite die segmentalen Gefässe verlaufen (4, 3). Der Vornierenglomerulus (115) reicht vom vierten bis zum siebenten Segmente, beginnt in der Transversalebene des rechtsseitigen Ursprunges der noch kurzen birnförmigen, gestielten Lungenblase (11), giebt in der Mitte die Arteria coeliacomesenterica (110) und hinter dieser die Glomerulusvene (111) ab und wird im hinteren Abschnitte von der sich ins Cölom vorwölbenden hinteren Cardinalvene (123) etwas verdeckt. Der primäre Harnleiter (116) wird in seinem schrägen Verlaufe an die Ventrolateralseite der Chorda von der Cardinalvene ringförmig umgeben und zumeist von ihr an der Aussenseite vollkommen überlagert. Im Gebiete des siebenten Myocommas entspringt aus der Aorta die über der Cardinalvene schräg nach aussen und vorn ziehende Arteria omopterygialis (7). Vom achten Myocomma weg beginnt die Reihe der constanten dorsalen segmentalen Arterien (4). Im Bereiche des neunten Myocommas wurzelt in einer oder zwei hinter einander gelegenen Anastomosen mit der Vena cardinalis posterior dextra die Vena cava inferior und verläuft von hier ab an der Dorsalseite des in die erheblich verlängerte Plica paragastrica hineingewachsenen Lobus venae cavae der Leber (117), welcher seine revehenten Venen an die Cava abgiebt. Die caudalen Leberschläuche überragen etwas diese Cardinaliswurzel der Vena cava inferior. Der Verlauf der an der seitlichen Rumpfwand befestigten Arteria coeliacomesenterica (110) hat jenen markanten, in der Höhe des sechsten Segmentes gelegenen Einschnitt am vorwachsenden Leberrande, die Scheidung des ventralen Lappens, zur Folge gehabt. Unter diesem Einschnitte werden einige Schläuche des ventralen Pancreas (114) sichtbar; die terminalen Divertikel des dorsalen Pancreas überragen nur wenig den Lobus venae cavae hepatis; auch Zweige der Vena portae (113) sind in jenem Einschnitte des rechten Leberrandes sichtbar, welcher ventrolateral von dem stumpfen Pol der birnförmigen Gallenblase eingenommen wird. An der hinteren Begrenzung des von der Leber gebildeten Herzbodens ist in sie der Sinus venosus eingebettet (100), in welchen in der mittleren Höhe des dritten Myocommas durch die Mesocardia lateralia die Ductus Cuvieri (106) einmünden. Der hintere Umschlag derselben erfolgt glatt, der ventrale weist an der gemeinschaftlichen Einmündung der Vena abdominalis und hypobranchialis externa (104) die spitzwinkelige Ausladung der Plica pericardiacoperitonealis auf. Dorsal vom Sinus venosus ist unter der siebenten Schlundtasche (105) der vordere Rand des sich medialwärts fächerförmig verbreiternden Dorsopharyngeus (107) durchschnitten, dessen marginale Fasern nach vorn zum Truncus arteriosus und nach hinten bis zur Lungenknospe (11) vorreichen. Der Sinus venosus bildet rechterseits eine kleine oralwärts gerichtete Ausladung und verdeckt daher zum Theile den Vorhof (99), welcher linkerseits in die schräg liegende Kammer (101) übergeht. Das Ostium Bulbi (98)

erscheint wesentlich verengt, der proximale, von den proximalen Bulbuswülsten besetzte Abschnitt geht im Bereiche einer an der ventralen und linken Wand einschneidenden Knickungsfurche in das erweiterte Mittelstück der bayonettförmigen Krümmung über (98). Das distale Bulbusende, der Uebergang in den Truncus arteriosus wird durch den ventralen Rand der vierten Schlundtasche bezw. dritten Kiemenspaltenwand verdeckt.

Die der rechten Seitenansicht des Mitteltheiles des Modelles (Fig. II) entsprechende Innenansicht des rechten Modellstückes (Fig. I) zeigt dieses durch den Unterkiefer ergänzt und weist im Uebrigen die vom Mittelstück losgelösten Formationen, vor allem die metameren und branchiomeren Muskeln, die Gefässe und Nerven auf; die Kiemen sind nicht dargestellt. Der Meckel'sche Knorpel (34) ist an seiner medialen Seite von den vereinigten Zahnsockeln der Symphysen- (36) und Opercularzähne (37) besetzt, an welche sich die dünne, vielfach durchbrochene Knochenplatte des Angulare (41) anschliesst. Auch an letzterer gewinnt die Kaumusculatur sehnigen Ansatz (39). An der Medialseite der Kaumusculatur liegt, zwischen ihr, dem Processus anterior des Palatoquadratums (43) und dem Pterygoid eingekeilt, ein Venenringes (pterygoideus), welcher das Blut aus den um den vorderen Rand des Temporalis herumbiegenden Mandibularvenen, den supra- und infraocularen Venen, sowie einer zwischen der Kaumusculatur und dem Palatoquadratum emporziehenden Vene aufnimmt. Ein Venenring umgiebt die drei mit einander convergirenden geraden Augenmuskeln (44, 52). Dicht über dem Rectus inferior (44) wird auch der Nervus opticus (47) mit der Arteria ophthalmica (46) vom Venenring umfasst, in welchen auch die Vena ophthalmica einmündet. Zwischen dem proximalen Abschnitte des Rectus superior (52) und dem hinteren Abschnitte des Venenringes zieht der Nervus ophthalmicus profundus (48) hindurch, welcher im Augenmuskelkegel sensible Aeste an die Haut abgiebt. Der Nervus oculomotorius (53) gelangt medial vom Rectus superior (52) knapp vor (oral von) seinem Ursprung ins Innere des Augenmuskelkegels, verläuft dann gegen den hinteren Rand des Rectus inferior (44) und an dessen Unterseite nach vorn, zum Obliquus inferior (45). Der Temporalmuskel (55) ist an seinem Ursprunge von der dorsalen Begrenzung des Foramen praeoticum laterale (sphenoticum) abgelöst und wird vorn durch jenen accessorischen, dem hinteren Fortsatze der ciliaren Mesodermblase entstammenden Muskelkopf (54) vergrössert. Unter dem hinteren Rande des Temporalis wird die zwischen dem Processus anterior (trabecularis, 43) und dem Processus oticus (66) sich ausspannende Wurzelspange des Palatoquadratums sichtbar, welche die äussere Begrenzung des Foramen sphenoticum commune bildet. Letzteres wird durch jene Knorpelspange (63), die Pons sphenotica inferior (vergl. Fig. VII/2), in eine vordere und hintere Abtheilung zerlegt; durch die erstere, das Foramen sphenoticum minus (61), tritt die Vena pterygoidea (59, vergl. auch Fig. VII) an die Aussenseite des dem Mittelstücke des Modelles verbleibenden Nervus ophthalmicu profundus (Fig. II/42) und des Abducens (41). Durch die hintere dorsale Abtheilung, das Foramen sphenoticum majus (65), passirt die Vena temporalis (62), welche auch in der Fig. II an der Aussenseite der grossen präotischen Ganglien dargestellt ist (35). Unter dem Labyrinthknorpel, welcher dem Mittelstücke des Modelles verblieb, zieht die mächtige hinter dem Processus oticus des Palatoquadratums (66) nach aussen getretene, dort beginnende Vena capitis lateralis (68) an der Innenseite der Levatores (70, 78) nach hinten. Sie liegt an der Aussen- und Dorsalseite sämmtlicher epibranchialer Ganglien (71), welche sie daher in der Ansicht von innen zum Theile verdecken. Von diesen Ganglien ziehen nach vorn die Rami palatini, nach aussen unter der Vene die posttrematischen Nerven (75) und kleine Zipfel an die Stelle der ehemaligen Ektodermpolster an den dorsalen Schlundtaschenenden. Der Ramus posttrematicus des grossen epibranchialen Ganglions des Glossopharyngeus tritt an den schlanken Levator br. I (70), zieht an dessen Vorder- und Aussenseite ventralwärts, gelangt dann frei zwischen den Gefässschlingen des Kiemenarteriensystemes an das ventrale Derivat des axialen Mesoderms des ersten Branchialbogens, den Musculus keratohyoideus (26),

schwillt an dessen Vorder- und Innenseite zum Ganglion hypobranchiale I an (vergl. Fig. III/60). In dieses Ganglion tritt neben den Rami linguales auch jener rückläufige, um die Aussenseite des dritten Myotomderivates (27), des vordersten Segmentes des Musculus hyoabdominalis sich herumschlingende, sensorische Ast von der paramedianen hyoidalen Sinneslinie ein, der Nervus hypohyoideus (24), welcher in der Fig. III sowie in der Textfig. 369 dargestellt ist. Der Musculus keratohyoideus kreuzt schräg den Hyoabdominalis an seiner Innenseite und inserirt am Hypohyale (31). Das Muskelpaar (der linke Keratohyoideus wurde in den Figg. I und III Taf. LIV etwa in der Mitte durchschnitten dargestellt und ist in der vorliegenden Abbildung in seiner distalen Hälfte eingezeichnet) fasst das dorsale, innere Ende der Schilddrüsenknospe (29) zwischen sich, welches bereits secundäre Knospen treibt. — An das keulenförmige Ganglion epibranchiale des Glossopharyngeus (71) schliesst sich dicht das vorderste, zipfelförmige Ganglion epibranchiale des Vaguscomplexes an, dessen Ramus palatinus nach innen und dessen Nervus posttrematicus (75) nach aussen an den Levator secundus (78) herantritt. Ventral gewinnt der Posttrematicus Anschluss an den Interbranchialis anterior (23), den er innervirt. Die sensible Portion tritt aus dem Ganglion hyobranchiale II (19) aus, dessen periphere Nerven an der Zungenoberfläche sich verästeln. Der zweite Zipfel des visceralen Vagusganglions bildet das epibranchiale Ganglion des dritten Branchialbogens, er verhält sich wie der vorhergehende; sein Nervus posttrematicus tritt ventral an den Interbranchialis posterior (III), welcher mit dem ebenfalls ventral von den Arterienbögen vorgewachsenen Interbranchialis anterior (II) sich vereinigt und mit dem Muskelpaar der Gegenseite das ventral vom Truncus arteriosus gelegene Chiasma internum (23) bildet. Der dritte epibranchiale Zipfel des Ganglion viscerale vagi ist schon unansehnlicher, giebt den Posttrematicus IV ab, welcher mit den Derivaten des vorderen Schenkels des zweiten Myotomfortsatzes in Beziehung tritt und sie innervirt — nämlich den Levator IV und den ventralen Interbranchialis IV (18). Letzterer wird jedoch durch das Pericardium abgelenkt und ist an der Innenseite des sechsten Arterienbogens bezw. der vierten Kiemenarterie vorgewachsen, schliesst sich als vorderstes Bündel an den dem Mittelstück des Modelles verbliebenen Dorsopharyngeus (Fig. II/107), das Derivat des hinteren Schenkels des zweiten Myotomfortsatzes. Das Ganglion hypobranchiale des vierten Segmentes ist wie jenes des ersten dadurch bemerkenswerth, dass dessen Nerv vielleicht in Folge freierer Gelegenheit nach aussen und dann rückläufig nach hinten vorwächst (vergl. Fig. III/73), dabei über der Vena hypobranchialis interna (Fig. I/16) ein vorderes Derivat des zweiten Myotomfortsatzes, den Musculus dorsobranchialis (Fig. III/72) durchsetzt, und an der Aussenseite des sechsten und des siebenten Myotomfortsatzes unter der Clavicula an die ventrale Sinneslinie des Rumpfes herantritt. Das caudale sich in den Nervus intestinalis fortsetzende Ende des visceralen Vagusganglions (Fig. I/79) ist durch die theilweise Abtragung der beiden vorderen Myotome freigelegt worden (74). Knapp medial vom Intestinalis zweigt auch der motorische Zweig des Vagus an die vom hinteren Schenkel des zweiten Myotomfortsatzes stammende Musculatur ab. Er innervirt den hinter der vierten Kiemenarterie schräg durchschnittenen Dorsopharyngeus; ferner den Dorsobranchialis und den nicht dargestellten noch unansehnlichen Dorsoclavicularis. Die Wurzel des von einer medialen Venenschleife umgebenen visceralen Vagusganglions verläuft um den vorderen Rand des in der Mitte ganz verschmälerten ersten Myotomes und zieht unter scharfer Krümmung caudalwärts (77), zeigt dann zwei bis drei Ganglienanschwellungen und steht durch sechs bis sieben gemischte Wurzeln mit der Seitenwand des Rautenhirnes in Verbindung (Fig. IV). An der Ueberkreuzung des vorderen Myotomrandes wird dieser Vagoaccessorius im tiefen Einschnitte des Myotomrandes vom Nervus lateralis Vagi aussen überlagert (73), sowie dorsal von dem Stamme der Vena occipitospinalis (76) und cerebri posterior begleitet. Dieser Venenstamm vereinigt sich an der Aussenseite des vorderen Myotomes mit der Vena capitis lateralis zur Cardinalis anterior, welche im Winkel zwischen den Myotomen und deren ventralen Derivaten von

innen her sichtbar wird. Die Vena cardinalis anterior bildet an der Vereinigung mit der Vena cardinalis posterior eine Veneninsel um den Nervus hypobranchialis des vierten und fünften Segmentes (14), welchen sie umflossen hat. Von der Ventralseite her mündet in den Ductus Cuvieri (13) die an der Dorsalseite der ventralen Myotomfortsätze, des Musc. hyoabdominalis verlaufende Vena hypobranchialis interna (16) und der die Innenseite des fünften und sechsten Myotomfortsatzes kreuzende Stamm der Vena hypobranchialis externa (25) und abdominalis (12) ein. Dicht an der Innenseite der Myotome und ihrer ventralen Fortsätze verlaufen die segmentalen Nerven (4). Auch die Ganglien, welche im fünften Segmente (85) inconstant, vom sechsten (87) angefangen, stets angetroffen werden, sind dicht der Innenseite der Myotome angelagert. Die sensiblen Nerven vereinigen sich distalwärts spitzwinklig mit den motorischen, geben zuerst dorsale, dann die ventralen Hauptzweige ab, in welche sich die Ganglien keulenförmig verjüngen. Die Nerven liegen stets in der Mitte der Myotome, in deren Myocommata, vom siebenten angefangen, die Neuroapophysen (89) entstanden sind. Bis zum neunten Segment herauf giebt der Spinalnerv ventral ausschliesslich Zweige an den ventralen Myotomfortsatz ab, welcher durch einen breiten Stiel mit dem Myotom zusammenhängt. Der ventrale Fortsatz des achten Myotomes hängt durch einen schmäleren Stiel mit seinem Mutterboden zusammen und vor diesem Stiele tritt ein mächtiger Seitenzweig des ventralen Nervenstammes nach aussen an die vordere Extremität, der Ramus omopterygialis des achten Segmentnerven (5). Vom noch schmäleren Stiele des siebenten ventralen Myotomfortsatzes an klafft nach vorn die breite Lücke zwischen den Segmenten und ihren ventralen Derivaten, der hyoabdominalen Segmentreihe. Durch diese Lücke tritt knapp vor dem Stiele der Ramus omopterygiales des siebenten Segmentnerven (10), dessen ventraler Zweig noch an der dem Cölom zugewendeten Innenseite des breiten Fortsatzes sich verzweigt — ferner die nach aussen gegen den Schulterknorpel tretende Arteria omopterygialis (8), der primäre Harnleiter (6) und die Vena cardinalis posterior. Die Vorniere wurde bis auf die beiden Nephrostome (7) behufs Freilegung der Arteria und der Nervi omopterygiales entfernt. Der sechste Segmentnerv (11) — der occipitospinale Nerv A nach K. Fürbringer — giebt gleichfalls beim Durchtritt dureh jenen klaffenden Spalt einen Ramus omopterygialis ab und setzt sich in den hypobranchialen, an der Dorsalseite (Innenseite) des sechsten und fünften Segmentes verlaufenden Zweig fort. Der fünfte Segmentnerv (82) giebt im vorliegenden Falle keinen Zweig an die Extremität ab, sondern bildet mit dem ventralen, hypobranchialen Zweig des vierten Segmentes jenen Stamm, welcher schräg die mächtige Vena cardinalis anterior durchsetzt. Ist ein hypobranchialer Zweig des dritten Segmentes in ganz seltenen Fällen vorhanden, dann verläuft dieser an der Vorderseite der Cardinalvene und schliesst sich dem Hauptstamme an, welcher dicht an der dorsalen Innenseite der vorderen Segmente des Hyoabdominalis nach vorn zieht, sie versorgt und mit einem kleinen terminalen Zweige sich um die Aussenseite des dritten Myotomfortsatzes ventromedialwärts herumbiegt (vergl. Fig. III/62) und dessen Derivat, den Musculus coracomandibularis (Fig. I/28) erreicht. Dieser der ventralen Proliferationskante der beiden dritten Myotomfortsätze entstammende unpaare gewordene Muskel inserirt am Belegknochen des Symphysenzahnes (Fig. I/33) und verliert sich nach hinten in das Bindegewebe zwischen den convergirenden Myotomfortsätzen. Er wird gemäss seiner Herkunft auch von beiden Seiten her innervirt und ventral vom oberflächlichen Chiasma des Intermandibularis (30) und Interhyoideus bedeckt, welche vom Nervus maxillae inferioris Trigemini bezw. dem Hyomandibularisstamm (posttrematicus) des Facialis (Rami hyoidei) innervirt werden.

Die Fig. III, Taf. LIV giebt die Aussenansicht des rechten Seitenstückes des Modelles wieder, welches in Folge der Isolirung des am Hauptmodell verbliebenen Labyrinthknorpels und der Exarticulation des Unterkiefers am Palatoquadratum (49) die Formationen des Vorderkopfes an der Vena capitis lateralis und pterygoidea (25) hängend zeigt. Das Palatoquadratum, dessen Processus oticus (26) dicht hinter einer

knötchenartigen Vorragung durchschnitten ist, vor welcher ein sensorischer Zweig (27) des Nervus hypoticus (28) ans Hyomandibularorgan tritt, endigt an seiner Pars articularis (49) mit einem walzenförmigen, schräg von innen und caudal nach vorn oral eingestellten Gelenkskopf, vor welchem die Kaumusculatur (42, 45) knapp an der Insertion am MECKEL'schen Knorpel durchschnitten ist. Die Kaumusculatur wird von den bekannten Nerven und Venen überlagert, auf ihrer Oberfläche gabelt sich der Nervus maxillomandibularis (30) in den Ramus maxillae superioris (41) und inferioris (47), dessen Ramus intermandibularis (48) das ventrale Muskelderivat des Mandibularbogens, den Intermandibularis (56), innervirt. An der Grenze des Temporalis (42) und des nur den hinteren Abschnitt des Palatoquadratums am Ursprunge freilassenden Masseters (45) divergiren die drei Zweige des Facialis lateralis (35, 44, 28). Die mächtige Vena mandibularis, welche um den vorderen Rand der Kaumusculatur nach innen umbiegt, nimmt aus dem Kiemendeckel eine Hautvene auf, die dicht über dem Gelenksfortsatz das Quadratum überkreuzt. Dorsolateral besteht eine oberflächliche Anastomose zwischen den supraocularen und temporalen Venen. Der Augapfel mit seiner excentrisch eingelagerten Linse (33) weist ventral und dorsal die benachbarten Insertionen der Recti und Obliqui (32, 34, 38, 39) auf und vor dem Obliquus und Rectus inferior (38, 39) die untere dünne Knorpelplatte (37) der erst im Entstehen begriffenen Sklera bezw. Alba. Sämmtliche Venen des Vorderkopfes sammeln sich an der Innenseite der Kaumusculatur (vergl. Fig. I) zur mächtigen Vena pterygoidea (25), welche erst hinter dem Processus oticus (26) an der Oberfläche als Vena capitis lateralis sichtbar wird. Dieser Hauptvenenstamm leitet nach der Obliteration der Vena capitis medialis das gesammte Blut des Vorderkopfes nach hinten und ist von den Levatores branchiarum (24, 19, 18, 17) überwachsen worden. Die Nervi posttrematici (6) überkreuzen sie an ihrer Ventralseite. Die hinteren Levatores convergiren mit einander, der vierte entspringt gemeinsam mit den übrigen Derivaten des zweiten Myotomfortsatzes, vor allem dem Dorsopharyngeus (18), von welchem nach vorn und aussen der sich in einzelne Zipfel auflösende Dorsobranchialis (72) sich ablöst. Der Ursprung dieser Muskeln wird von dem nur in seinem hinteren Abschnitte bezw. Ursprungsgebiete dargestellten Opercularis (19) überdeckt, der sich über sie nach hinten zu verbreitert hat. Diese Muskeln sind an der Aussenseite des visceralen Vaguscomplexes emporgewachsen, den sie vollkommen verdecken. Es bleibt nur das nach vorn, oben und vor allem nach hinten Hautsinnesnerven abgebende Ganglion laterale retrovestibulare Vagi sichtbar, welches von einer Veneninsel der Cardinalis anterior umgeben wird (vergl. auch Fig. I). Von den epibranchialen Ganglien des Vagus ist somit in der Aussenansicht des Modelles nichts zu sehen; ihre Posttrematici werden erst unter den Spitzen der Levatores (24, 19) frei, welche noch keine Beziehungen zu den Keratobranchialia gewonnen haben. Nach Durchmessung der muskelfreien mittleren Abschnitte der Branchialbögen treten die Posttrematici (61) wieder an die Spitzen der ventralen Derivate der axialen branchialen Mesodermstränge heran (68), erscheinen jedoch in diesem Gebiete in der Fig. III nur sehr verkürzt. Es sei daher zur Ergänzung auf Fig. I verwiesen, welche die hypobranchialen Formationen von innen und etwas von oben gesehen darstellt und insbesondere auch die Verzweigung des Truncus arteriosus veranschaulicht. Hinsichtlich des Abganges des ersten Truncuszweiges, der Arteria opercularis (59), besteht insofern ein ursprünglicher Zustand, als derselbe ebenso proximal erfolgt wie jener des primitiven Wurzelgefässes der beiden ersten Arterienbögen (vergl. Fig. 4, Taf. LI), dessen Derivat der proximale Abschnitt der Operculararterie nach der Loslösung des ersten Arterienbogens geworden ist. Der weitere Verlauf der Operculararterie ist in der Aussenansicht des Modelles dadurch freigelegt worden, dass das Keratohyale von den hypobranchialen Formationen nach aussen hin abgehoben worden ist. Man sieht nun, wie die Operculararterie proximal auf dem Interbranchialis anterior (68) und dem Keratohyoideus (54) nach vorn läuft, dann nahe der Grenze zwischen dem Hypohyale (52) und Keratohyale (54) ventral- und caudalwärts umbiegt und hierauf an der Aussenseite des dritten Myotom-

fortsatzes (65) — des vordersten Gliedes des Hyoabdominalis — an den Interhyoideus (Opercularis) tritt — nachdem sie schräg den ventralen Rand der zweiten Schlundtasche überkreuzt hat. Medial von der Arteria opercularis, welche die Dorsalseite des Keratohyoideus knapp medial vom Ganglion hypobranchiale primum (60) überkreuzt, windet sich die Vena hyomandibularis um den Rand des dritten Myotomfortsatzes und tritt in die Vena hyobranchialis externa ein. Ganz im Winkel zwischen dem Hyoabdominalisende und dem Keratohyale kreuzt der erste Arterienbogen (58), dessen proximaler Abschnitt secundär mit der aus dem ersten Branchialbogen kommenden Kiemenarterie in Verbindung getreten ist, die Opercular arterie und die Hyomandibularvene aussen und dorsal. Dann hält sich der erste Arterienbogen dicht an das Keratohyale (54) und zieht an dessen Aussenseite lateralwärts. Den Musculus keratohyoideus (53) kreuzt in jenem Winkel dicht neben der Vene der Nervus hypohyoideus des ersten hypobranchialen Ganglions (60). Das Ende des Ramus hypobranchialis des dritten und vierten Segmentnerven, der Nervus coracomandibularis (62), hält sich dicht an den Hyoabdominalis, bezw. dessen vorderstes Glied, das Derivat des dritten Myotomfortsatzes (65). — Die vier afferenten Kiemenarterien (63, 69) treten der Reihe nach aus dem caudalen Truncusaste aus. Die vorderen biegen sich — bei der Verlängerung der hypobranchialen Gebilde mit nach vorn gezogen — aus, weil der Truncus arteriosus nahezu in gleicher Einstellung verbleibt (vergl. Medianschnitt Taf. LXI, Fig. 9). Sie überkreuzen stets die Interbranchialmuskeln der nächstfolgenden Branchialbögen sowie die ventralen Ränder der nächstfolgenden Schlundtaschen. Die Opercular arterie (59) überkreuzt den Keratohyoideus (54), die erste afferente Kiemenarterie (63) den Interbranchialis anterior u. s. f. Unmittelbar unter den (mit Ausnahme der letzten) in nach vorn convexem Bogen in die Branchialbögen eintretenden afferenten Kiemenarterien verläuft die Vena hypobranchialis interna (66), unter welcher, wie bereits erwähnt, die sensorischen Zweige des ersten und vierten hypobranchialen Ganglions (73) nach hinten ziehen. Unter der Vene verschwinden dann die an den Hyoabdominalis ziehenden hypobranchialen Nerven der Segmente IV—VI (event. auch III), von denen der Stamm von IV und V (15) ausnahmsweise in einer Veneninsel im proximalen Abschnitte der vorderen Cardinalvene (14) verläuft. Zwischen diesem Stamme und dem Dorsopharyngeus (18) ist in der Abbildung der an den letzteren tretende Vagusast (Posttrematicus ultimus, Vagi quartus) etwas freigelegt worden. Die als einheitliche, rinnenförmig gehöhlte, mit zahlreichen Bälkchen durchsetzte Knochen aufgetretenen Elemente des Schultergürtels, Clavicula (74) und Cleithrum (13), verdecken den Ductus Cuvieri. Der im subcutanen Bindegewebe entstandene Hautknochen liegt ventral in der Furche zwischen dem sechsten und siebenten (77) Myotomfortsatz (der fünfte und sechste sind am vorliegenden Exemplare über einander geschoben) und ragt dorsal über dem vierten Myocomma frei über die Vorniere empor. Das Mittelstück des Knochens liegt dicht dem Schulterknorpel (9) an, an welchem gleichfalls keine Sonderung in einzelne Componenten (Coracoid und Scapula) besteht, die vereint den Schultergelenkkopf bilden. Das freie Skelet ist mit dem grösseren Theile der Musculatur entfernt, und die ventrolateralen (79) und dorsomedialen (10) Muskelstümpfe sind auseinander gezogen worden, um den Plexus omopterygialis (80), die Arteria (81) und Vena omopterygialis (82) freizulegen. Der dorsomediale Muskelstumpf verdeckt den Musculus retractor Cleithri (6), welcher aus jener Muskelknospe entstanden ist, welche an der vorderen Kante des siebenten Myotomfortsatzes vorgewachsen ist (vergl. Taf. VII, VIII/3). Diese Muskeln überdecken auch die Einmündung jener seitlichen oberflächlichen Rumpfvene (7), welche den Nervus lateralis des Vagus (1) schräg überkreuzt, segmentale Zweige (3) aus den (nach einer anderen Serie als in Fig. I eingezeichneten) Myocommata aufnimmt. An der Ventralseite der Vena trunci lateralis hängen nicht genau segmental angeordnete, geschlossene Bläschen, aus welchen die seitlichen Lymphsinus entstehen werden (5). Ihre Anordnung ist im Einzelnen (vergl. auch Taf. LI, Fig. I/III) asymmetrisch.

Wir wenden uns nun der Ventralansicht des Modelles zu (Fig. IV), welche in der Visceralregion symmetrisch ergänzt wurde. Die Opercularmusculatur (33) sowie die Levatores (65, 68, 70, 71) und die Derivate des hinteren Schenkels des zweiten Myotomfortsatzes (72) sind beiderseits am Ursprung abgetragen, die gesammte branchiomere und metamere Musculatur, das Herz, die grossen Darmdrüsen, der Mitteldarm sind entfernt, um den Kiemen- und Vorderdarm freizulegen. Zu diesem Behufe wurde das Visceralskelet, insbesondere die unter den hyomandibularen Schlundtaschen (59) versteckten Hyoidbogen (64, 39) etwas nach hinten gezogen, so dass deren Ausbiegung flacher geworden ist, so wie es etwa dem Stadium 46/47 entspricht. Die Begrenzung der Mundöffnung erfolgt in der für das Stadium 47 charakteristischen Weise. Der Rand der Unterlippen tritt median schon so weit vor, dass die zwischen den hinteren Enden der bisquitförmig eingeengten Riechspalten (49) gelegenen Prämaxillarzähne (48) in der Ventralansicht verdeckt werden. Den Zustand von Jungfischen aus dem Stadium $46^1/_2$ stellt die Fig. V dar. — Die wulstigen Ober- und Unterlippen gehen am Mundwinkel in einander über; die letzteren (45) werden caudal durch eine mit etwas dünnerem Epithel bedeckte Unterlippenfurche (52) begrenzt, an deren caudaler Seite oberflächlich die terminalen Sinnesknospen der Mandibularlinie (44) sich nach aussen geradezu punktförmig öffnen; feinste Fädchen des Nervus mandibularis externus des Hyomandibularis s. l. (53) treten an sie heran. Die ventrolaterale Seite des Meckel'schen Knorpels wird schräg vom motorischen Nervus intermandibularis (54) des Nervus maxillae inferioris Trigemini überkreuzt, welcher die Vena mandibularis (43) am oberen Rande des Meckel'schen Knorpels schräg kreuzt. Der Commissur des Meckel'schen Knorpels liegt dicht der Zahnsockel des Symphysenzahnes an, welcher dem Musculus coracomandibularis (42) als Insertion dient. Unter der Commissur der ersten Schlundtaschen werden die aus der Zungenspitze ein wenig herausgezogenen Hypohyalia (39) sichtbar, welche die von derselben abgelöste Schilddrüsenknospe (56) zwischen sich fassen. Die Ventralfläche der Keratohyalia wird von den S-förmig verlaufenden ersten Arterienbögen (38, 62) überkreuzt, welche etwas medial vom ventralen Scheitel der Bögen die äusseren Carotiden abgeben (34), deren Aeste sich gegen die Schilddrüse (57) und im Unterkiefergebiet verzweigen. Der secundär gewonnene Ursprung der ersten Arterienbögen, ihr Zusammenhang mit den ventralen, efferenten Kiemenarterien der ersten Branchialbögen (30) wird von den ventralen Abschnitten der zweiten Schlundtaschen bezw. der Wandung der ersten Kiemenspalten (32) verdeckt, welche in schräger Richtung von den gleichfalls weit oralwärts ausladenden Opercular arterien (31), den ersten Truncusästen überkreuzt werden und von diesen rinnenförmige (quer durchschnittene) marginale Einfurchungen erhalten. Die seitlichen Abschnitte der ersten Arterienbögen überkreuzen das Ligamentum hyomandibulare (58), unter welchem der Ramus mandibularis internus (37) des Hyomandibularis (s. l.) den Rand der ersten Schlundtasche (59) passirt. So wie der erste Arterienbogen nach der Abhebung des Ektoderms vom ersten Schlundtaschenrande über denselben in den Hyoidbogen gleiten konnte, so stand auch dem sensiblen Zweig des Hyomandibularis, der beim Durchbruche der ersten Schlundtasche der erste Posttrematicus wäre, nach der Loslösung dieser Schlundtasche der Weg in den Mandibularbogen offen. In der abgeänderten Richtung konnte er ohne Hindernisse ins Gebiet der Opercular- und Marginalzähne vorwachsen. Der Nervus hyomandibularis ist in der Ventralansicht nur in erheblicher Verkürzung sichtbar und liegt dicht hinter der dorsolateralen, das erste Hyomandibularorgan (61) bildenden Ausladung der ersten Schlundtasche und dem eingeschlossenen Ektodermpolster. Nach hinten gibt er an den Opercularis die motorischen Aeste (63, 35) ab. Dicht hinter dem Hyomandibularorgane beginnt der Labyrinthknorpel, an dessen Ventralseite der langgezogene Ursprung des Opercularmuskels (28) erfolgt, welcher alle dorsalwärts emporgewachsenen Muskelderivate aus dem Gebiete des ersten und zweiten Segmentes überragt. Die Levatores der beiden ersten Branchialbögen (65, 68) liegen dicht hinter den dorsalen Enden der zweiten und dritten (67) Schlundtaschen, die folgenden gelangen in schräger Richtung zu den Branchial-

bögen, von welchen nur die Keratobranchialia (27, 23, 21, 19) und die denselben dicht anliegenden, mit einander anastomosirenden efferenten Kiemenarterien (69) dargestellt sind. Ausser der ersten entsendet nur die zweite efferente Kiemenarterie noch ventralwärts einen Ast, welcher etwas über der Spitze des Keratobranchiale blind endigt, später einen Zweig ans Pericardium und den Oesophagus entsenden wird. Entsprechend der geringeren Dimensionirung der hinteren Schlundtaschen und Branchialbögen rücken dieselben immer näher zusammen. Der Kiemendarm zeigt in der Ventralansicht einen ovalen Umriss und nimmt nach hinten gegen den Lungendarm (17) hin allmählich an Breite ab. Die fünften, noch vorknorpeligen Keratobranchialia (19) und die siebenten Schlundtaschen (78) sind daher in den Seitenansichten nur erheblich verkürzt zu sehen. Das vorliegende Exemplar weist insofern eine interessante Abnormität auf, als der telobranchiale Körper im Convergenzwinkel der beiden letzten Schlundtaschen auf beiden Seiten, und zwar in annähernd gleicher Ausbildung, vorhanden ist (18, 79). Meist wächst er nur auf der linken Körperseite vor. Der ventralen Wand des Kiemendarmes liegt in der Mitte der Truncus arteriosus (25) dicht an, welcher sich seitwärts in die caudal divergirenden Truncusäste fortsetzt, aus denen die zuführenden Kiemenarterien (29, 20) entspringen. Aus dem Verlaufe der Kiemenarterien kann man ersehen, dass die beiden vorderen durch das nach hinten sozusagen abklingende Vorwachsen der gesammten visceralen Formationen, welchem der Truncus arteriosus nicht oder nur in ganz geringem Grade folgt, viel mehr beeinflusst werden als die hinteren. Nur die vorderen werden durch die sich vorschiebenden oder mitbewegten ventralen Ränder der folgenden Schlundtaschen so weit nach vorn ausgebogen. Die Operculararterien (31) werden bei dieser Bewegung am meisten beeinflusst. Auf der rechten Seite sind die proximalen Abschnitte dieser Gefässe, welche aus den Wurzelgefässen der beiden ersten Arterienbögen hervorgegangen sind, im gleichen Schritte mit der sich nach vorn bewegenden Nachbarschaft — insbesondere dem ventralen Rande der zweiten Schlundtaschen — in die Länge gewachsen. Auf der linken Körperseite hingegen hat dieser Gefässabschnitt nicht gleichen Schritt gehalten, und an seiner Statt hat der sonst ganz kurze, medial vom Abgange der Opercular- und der ersten zuführenden Kiemenarterie gelegene proximalste Gefässabschnitt des vorderen Truncusschenkels sich verlängert. So entstand ein Stammgefäss der Operculararterie und der ersten afferenten Kiemenarterie. — Zwischen dem Truncus arteriosus und der Lungenknospe (16) liegt eine ansehnliche Strecke, welche von der Raphe der beiden Musculi dorsopharyngei durchspannt wird (vergl. Taf. LIII, Fig. II/20). Die siebenten Schlundtaschen liegen in einer Transversalen, welche diese Entfernung halbirt. Die rechterseits der Medianebene entspringende birnförmige, ein gestieltes Bläschen bildende Lungenknospe (16) ist fast genau sagittal eingestellt; bis an ihren Fundus reicht der Recessus paragastricus dexter empor. Unmittelbar hinter dem Abgange des Lungenbläschens verengt sich das Darmlumen im kurzen Oesophagusgebiete (81) und erweitert sich dann gegen den Magen (83) hin, welcher sich im Ringen mit der Leber nach links hin und auch rings um den verengten Uebergang in den Mitteldarm (pylorische Enge) ausbuchtet. Die pylorische Enge (84) ist ein schmaler Spalt, welcher schräg von ventral und rechts nach dorsal und links eingestellt ist. Die Asymmetrie der Magenausweitung hat auch eine solche der Vornierenglomeruli (15, 80) zur Folge, welche sich an den verfügbaren Raum anpassen müssen. Im Bereiche der rechtsseitigen Concavität des Magens reicht der Vornierenglomerulus weiter vor (13) als linkerseits (80). Unter seinem caudalen Ende biegt der primäre Harnleiter (11) nach innen, die hintere Cardinalvene nach aussen. In gleicher Höhe, in der Transversalebene des siebenten Myocommas, geht von der Aorta schräg nach aussen und cranialwärts die Arteria omopterygialis (10) ab. Zwei Myotombreiten caudal wurzelt die Vena cava inferior (5, 6) in der rechten Cardinalvene, welche mit der linken durch mehrere ventral die Aorta (1) überkreuzende Anastomosen (2) in Verbindung steht. — Im Cardinalvenengeflecht schlängelt sich der primäre Harnleiter in beengtem Längenwachsthume unter günstigen Stoffwechselbedingungen.

In der oralen Vorderansicht des Modelles (Taf. LIV, Fig. IX) nimmt das Gehirn mit den Sinnesorganen den breitesten Raum ein. Eine tiefe Spalte, die Fissura cerebri sagittalis, trennt die beiden Hirnhemisphären (25), in deren dorsale Ausladung, den Lobus olfactorius (33), die Fila olfactoria (28), zu grösseren Bündeln vereinigt, einstrahlen. Dort, wo die quere Furche, welche die Lobi olfactorii (33) gegen die Hemisphärenpole (25) abgrenzt, in die Fissura sagittalis einbiegt, ragt aus derselben die Paraphyse (26) hervor. Ventral treten in den Spalt die ganz dünnen Radices terminales ein, welche sich in die einander zugewendeten ehedem ventral freiliegenden Wandabschnitte der Hemisphären dicht vor der Lamina terminalis einsenken. Die Ganglia terminalia (2), aus denen sie austreten, liegen über den Trabekeln (3) an den medialen Vorwölbungen der Riechsäcke, aus deren dorsaler Kante, überlagert vom Nervus ophthalmicus profundus (18) und superficialis (22) sowie supranasalen Venen, die Fila (sive Radices) olfactoria hervorgesprosst sind. Hinter den Lobi olfactorii ragt an der Kreuzung der Fissura sagittalis und transversa cerebri das Zirbelpolster (30) vor, welches, sich dorsalwärts verbreiternd, in die beiden Habenularganglien (29) übergeht. Zwischen den letzteren ragt, von ihnen durch eine Furche getrennt, die nach hinten umgelegte Zirbel (31) vor. Hinter der Epiphyse wölbt sich das lange Tectum mesencephali vor, welches durch eine tiefe Furche von dem seitwärts sich vorwölbenden Rautenhirne (32) getrennt wird. Aus diesem Faltenraum tritt der Nervus trochlearis (28) aus, welcher schräg über die Kante der Sphenolateralknorpel, von vorn gesehen erheblich verkürzt, dem Obliquus oculi superior (21) zustrebt. Der auf der linken Bildseite dargestellte Bulbus weist unter dem Ansatze des sehr verkürzt erscheinenden Obliquus superior (21) den oberen Bulbusknorpel (20) auf; der äussere untere Bulbusknorpel (15) liegt lateral von der Insertion des Obliquus und Rectus inferior (16). An der Vorderseite des Bulbus verzweigt sich die Arteria (17) und Vena ophthalmica. Der Nervus ophthalmicus profundus (18) durchbricht fast genau in der Richtung nach vorn, also sehr verkürzt erscheinend, den Augenmuskelkegel. Unter dem Bulbus kreuzt der Ramus maxillae superioris Trigemini (13) und der Buccalis (14) die mächtige Vena mandibularis (12) und die Kaumusculatur. Im Mandibularbogen überkreuzen einander der Nervus mandibularis externus VII (9) und der Nervus maxillae inferioris (10). Nach Entfernung des Augapfels, der Kaumusculatur und des Palatoquadratums wird die Vorderseite der ersten Schlundtasche freigelegt (rechte Bildseite), deren beide dorsale Ausladungen (Schlundtaschendivertikel mit rudimentärer Thymusknospe und Hyomandibularorgan, 49) durch eine kleine Furche getrennt sind. Vor diesen Ausladungen biegt die enge Schlinge des ersten Arterienbogens aus (52), hinter denselben tritt die Arteria opercularis (51) nach innen und der in ein Büschel von Nerven sich aufsplitternde Nervus hyomandibularis (50) nach aussen. Das Ganglion ophthalmicum Trigemini (44) ist in dieser Ansicht sehr verkürzt sichtbar, dagegen tritt das mächtige Ganglion maxillomandibulare mit seinen Aesten — welchen auch die Portio motoria angeschlossen ist — sowie das mit ihm ins Foramen praeoticum majus (sphenoticum) eingeschlossene Ganglion laterale des Facialis (49) prägnant hervor. Von den Aesten des letzteren ist nur der Nervus ophthalmicus superficialis (38) bis zu seinem Ende, an der pinselförmigen Ausstrahlung an der Oberlippe dargestellt, welche der terminalen Verzweigung der Supraorbitallinie entsprechen. Die Oberlippe ist zum grössten Theile entfernt, um die Trabekelhörner (3) freizulegen, welche die Riechsäcke von vorn her umgreifen. Die geöffnete Mundspalte zeigt die epitheliale Ueberkleidung der zugespitzten Zähne des Munddaches sowie des Unterkiefers in ihren alternirend gestellten Reihen. Im Grunde der Mundspalte tritt der breite Zungenrücken vor, dessen Spitze durch die Hyohyalia gestützt und vorgetrieben wird.

Wir betrachten nun eine Anzahl von Frontalschnitten, deren erster (Textfig. 477) durch den ventralen Rand der Kiemendeckel, die ventrale Kuppe der Leber (4), des Magens (7) und die gemeinsame Einmündung des Ductus pancreaticus ventralis und choledochus (1) gelegt ist. Diese Einmündung erfolgt an der Innenseite des Firstes jener Falte (vergl. Taf. LIII, Fig. 11), welche die Grenze des Vorder- und

Mitteldarmes bildet (*, 2). Es hat also offenbar bei dem ansehnlichen Längenwachsthum im Bereiche des Vorderdarmes nicht nur an den beiden Gängen selbst ein Längenwachsthum der Epithelschläuche stattgefunden, sondern auch das angrenzende Darmepithel hat die freie Wachsthumsgelegenheit — vielleicht auch unter dem Einflusse kleiner Zerrungen — ausgenützt und einen 70 μ langen gemeinschaftlichen ventralen Ausführungsgang der grossen Darmdrüsen geschaffen. Die Mitteldarmwand wird von der nunmehr 7 Touren beschreibenden Epithelspirale (10) durchzogen, über deren Anordnung NEUMAYR ausführlich berichtet hat. Zwischen diesen Touren ist das Entodermmassiv peripher in epithelialer Umordnung begriffen, dotterreich, aber auch von zahlreichen Vacuolen durchsetzt. Der linksseitige Wandabschnitt bildet zwischen den beiden vorderen Touren jener Spirale eine tiefe Furche, in welcher sich die Vena portae (11) ausweitet. Dieser Abschnitt ist durch Ausweitung günstig gelegener Züge des Dottervenennetzes entstanden, welche die Vena subintestinalis mit jener hinter dem Pancreas dorsale gelegenen, die Medianebene überkreuzenden Anastomose verbinden. Dieses Gefäss führt nunmehr das gesammte Blut der Subintestinalvene der Bahn der Vena portae, der Leber zu. Die Furche, in welcher die Vena portae eingebettet ist, wird von hohen cylindrischen oder prismatischen, in einschichtiger Lage angeordneten Zellen von 240 μ Länge gebildet, welche an ihrer inneren und äusseren Seite calottenförmig vortreten. Die von einer ganz dünnen Splanchnopleura bedeckten Anschnitte der Leber, des Magens und Mitteldarmes sind vollkommen von einander getrennt, das Cölom ist vollends ausgebildet. An der Oberfläche der Somatopleura haben sich die ventralen Myotomfortsätze ganz abgeplattet vorgeschoben und zum Musculus hyoabdominalis umgewandelt. Am vordersten Gliede dieser Kette, dem achten Myotomfortsatze (6), ist die ventrale, die appositionelle Verbreiterung der Myotomfortsätze besorgende Proliferationszone schräg durchschnitten, an deren Rande die Vena abdominalis (3) verläuft.

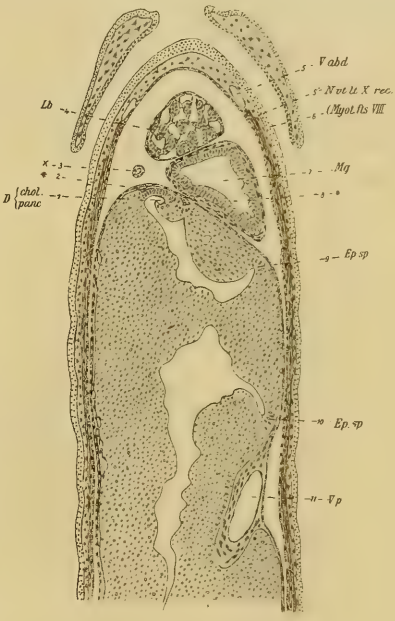

Fig. 477.

70 μ dorsal (Textfigur 478) wird bereits die Gabelung des gemeinsamen Ausführunganges der Darmdrüsen in den kleinen, cranial bezw. ventral gelegenen Ductus pancreaticus (8, 40 μ Durchmesser) und den grösseren Ductus choledochus (9, 70 μ Durchmesser) erreicht. Die in einschichtiger Anordnung befindlichen cubischen Epithelzellen sind noch reich mit Dotter beladen. Ventralste Drüsenschläuche des Pancreas (71) überlagern den Ausführungsgang. Zu beiden Seiten verlaufen Venen, welche ehedem Zweige der Subintestinalvene waren, die nun vollkommen in diesem Bereiche vermisst wird. Die Drüsengänge sind in den cranialen Abschnitt der Grenzfalte des Vorder- und Mitteldarmes eingelagert, deren Epithel 60—70 μ hoch ist. Die tiefe seitliche Furche, in welcher die Vena portae (12) eingebettet ist, nähert sich immer mehr dem hinteren Rande des Magens, welcher sich zwischen Leber und Mitteldarm förmlich einkeilt und durch die Ausdehnung der Leber eine kleine Eindellung erhält, die auch aus der Fig. 4, Taf. LIV zu ersehen ist. Am Leberrand springt die von einem cubischen, 12 μ hohen, Vacuolen und auch noch Dotterkörnchen aufweisenden Epithel gebildete Gallenblase (2) vor, an deren Oberfläche kleine Venen verlaufen, welche ventralwärts in schlauchförmiger Peritonealumkleidung blind endigen (Textfig. 477/3, ×), vielleicht

auch noch Reste der Subintestinalvene darstellen. Im Kiemendeckel werden die ventralen Züge der schräg nach vorn verlaufenden Faserung des Opercularmuskels (6) sichtbar.

80 μ dorsal (Textfig. 479) wird bereits der ventrale Umschlag der Splanchnopleura im Grunde der zwischen Magen (13) und Mitteldarm (1) eingreifenden Ringfalte erreicht, deren First von einem dem Duodenum höherer Formen entsprechenden Darmabschnitt (16) gebildet wird. Dieser enge, auf die pylorische Enge folgende Darmabschnitt ist in Folge seines von rechts ventral nach links dorsal gerichteten Verlaufes schräg durchschnitten und am ventralen Ende seiner schlitzförmigen Einmündung in den Mitteldarm freigelegt. Die zweite Ringfalte (17) der Grenze des Vorder- und Mitteldarmes, an deren ventralem Abschnitte die ventralen Darmdrüsen einmünden, umgiebt die pylorische Enge. Die Schläuche des Pancreas sind noch solid

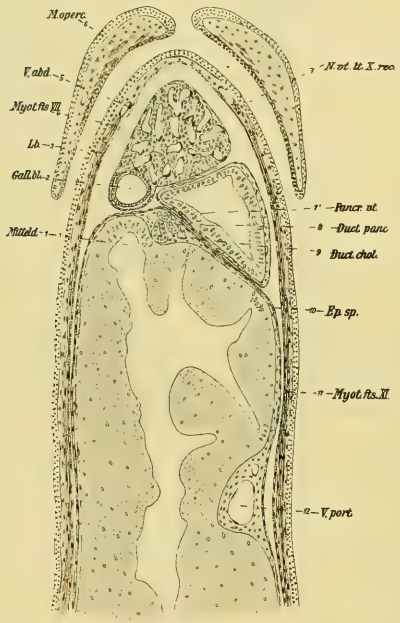

Fig. 478.

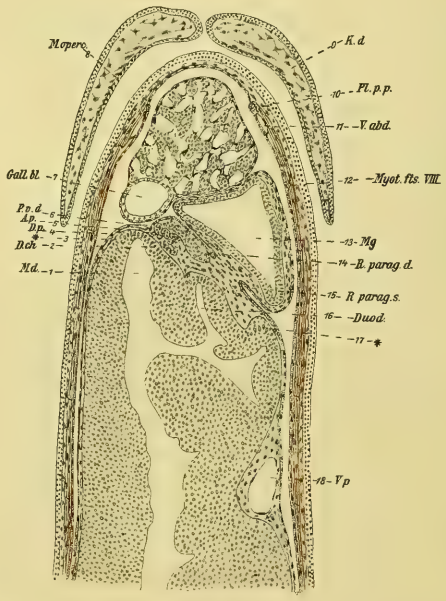

Fig. 479.

und weisen einen inneren, 20 μ dicken, dotterreichen centrotubulösen Zellstrang auf, welcher sich in den ebenfalls dotterreichen Ausführungsgang fortsetzt und von einem 30 μ hohen, cylindrischen, einschichtigen, aus dotterfreien Zellen bestehenden Mantel umgeben wird. Das Protoplasma dieser Zellen, welche offenbar den peripheren, rascher wachsenden und sich vermehrenden Theilen der Knospen entstammen, färbt sich bereits intensiv mit Bleu de Lyon. Es scheint demnach, als ob sich periphere Zellen über centrale centralwärts vorschieben würden, welche kein so lebhaftes Wachsthum zeigen, wie die teloblastischen Enden der Knospen. Dann würde mutatis mutandis eine ähnliche Wachsthumsprävalenz bestehen, wie an den Eindellungen und Bläschenbildungen des Ektoderms (Linse, Augenbecher, Labyrinthblase, Hirnbläschen), bei welchen gleichfalls die dem Centrum der entspannenden Eindellung entstammenden Zellcomplexe ein schon von Anfang an und im Maximum der Beengung auch weiterhin ein viel intensiveres Wachsthum zeigen, so dass die Epithelzellen in räumlicher Beengung stets viel dichter stehen und höher sind als im Bereiche der Ab-

schnürungsstellen. Das 60—70 μ hohe Magenepithel ist von einer dünnen Schichte spindeliger Bindegewebszellen mit einem weitmaschigen Gefässnetz und der Splanchnopleura umgeben und vollkommen von der Leber abgegrenzt. Zu beiden Seiten weist die Leberoberfläche eine leichte Einfurchung auf, gegenüber welcher die Vena abdominalis (11) an die Innenseite der siebenten ventralen Myotomfortsätze getreten ist bezw. von denselben überwachsen wurde. Auch eine dichtere Stellung der Epithelzellen der Splanchnopleura ist an dieser Stelle vorhanden, womit die Verlängerung der Plica pericardiacoperitonealis (10) eingeleitet wird.

100 μ dorsal (Textfig. 480) wird die ventrale Commissur der Kiemendeckel erreicht, welche innen von einem 10 μ dünnen, fast durchgehends zweischichtigen platten Epithel bedeckt wird, welches an dem bis an die hintere Lebergrenze vorragenden Kiemendeckelrande allmählich in das 30 μ dicke zweischichtige Epithel der äusseren Bedeckung übergeht. Dem Innenblatt liegt dicht die Faserung des Opercularis an, welche marginal noch immer von einer Appositionszone begrenzt und verbreitert wird. An der ventralen Commissur werden die ungemein breit gewordenen Hyoidbögen von längsverlaufenden Ektodermfalten gekreuzt, an deren Innenseite die hypohyalen Sinneslinien (17) verlaufen. Die Grenze des Hyoidbogens gegen den Mandibularbogen wird durch die schräg nach vorn convergirenden Hyomandibularlinien (16) gekennzeichnet, deren Nerven (9) sich nur wenig von ihnen abgehoben haben; ihre Entfernung erscheint nur in Folge der schrägen Schnittführung etwas grösser. Im vorderen Bereiche verläuft dicht hinter der Unterlippenfurche die Mandibularlinie (13), deren Sinnesknospen vom Mandibularis externus des Facialis versorgt werden. Lockeres vom hyomandibularen Venennetz durchzogenes subcutanes Bindegewebe spannt sich zwischen dem Ektoderm und dem oberflächlichen Muskelchiasma aus, von welchem nur die vorderen Fasern des Intermandibularis (10) freigelegt sind. In der Medianebene folgen einander von vorn die spitzwinklige Commissur der Meckelschen Knorpel, die unteren Knochenbalken des Symphysenzahnsockels, an welchen der Musculus coracomandibularis (14) herantritt.

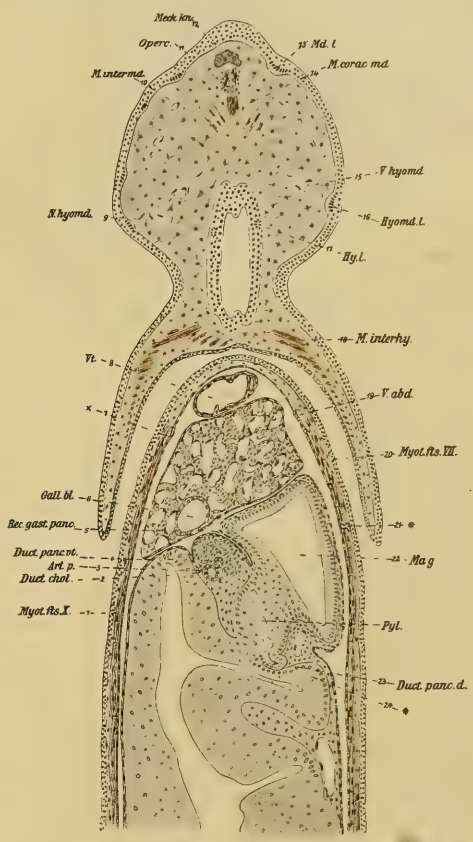

Fig. 480.

— Der Durchschnitt der Eingeweide weist vorn die schräg eingestellte Herzkammer (8) auf, welche auf dem etwas nach rechts hin abdachenden, von der Leber gebildeten Herzboden eine kleine Eindellung bewirkt. Nach links und caudal passt sich die Leber dem Magen (22) an, gegen dessen nachgiebige aber wahrscheinlich doch unter einer gewissen Spannung stehende Wand sie nur einen kleinen Wulst vorzutreiben vermag. Die mediale Magenoberfläche weist daher, wie auch die Fig. IV, Taf. LIV zeigt, eine kleine Furche auf. Die Gallenblase (6) ist fast vom rechten Leberrande umwachsen worden und wölbt sich nur wenig vor. So gewinnt die Leber einen trapezförmigen Umriss. Die ventrale Commissur

bei beiden Recessus paragastrici (5) trennt die Leber vollkommen von Magen und Pancreas. Der Magen steht nun durch die schräg durchschnittene pylorische Enge (22') im Bereiche jener tiefen Ringfurche, welche schon im Stadium 45 am Ausgussmodelle sichtbar war (vergl. Taf. LXI, Fig. 8), mit dem Mitteldarme in Zusammenhang. Dieses Uebergangsstück erscheint deshalb so tief eingesunken, weil sich der verengte Abschnitt gegen den Mitteldarm hin und der anschliessende Theil des letzteren sich gegen den Magen hin ringförmig vorgewulstet hat (24) — eine andere Wachsthumsgelegenheit stand dieser Epithelzone ja nicht frei. Der Schnitt 478 zeigte am ventralen Abschnitte der Ringfalte des Mitteldarmanfanges die Einmündung des Ductus choledochus und pancreaticus, welche diese Falte zur Grenzfalte des Vorder- und Mitteldarmes machte. Der vorliegende Schnitt zeigt nun auf der linken Körperseite nahe dem Firste der gegen das Mitteldarmlumen hin einragenden Ringfalte die Einmündung des dorsalen Pancreas (23), welches in der postpylorischen (duodenalen) Ringzone der Darmwand erfolgt. Die beiden Pancreascomponenten münden somit nicht in dieselbe Querzone der Darmwand, sondern das dorsale in einer etwas weiter oralwärts gelegene Zone als das ventrale. Es dürfte sich daher empfehlen, wenn überhaupt die Einmündung der grossen Darmdrüsen als Grenze des Vorder- gegen den Mitteldarm angenommen wird, darunter diejenige Ringfalte zu verstehen, an deren ventraler Seite der Ductus choledochus und pancreaticus ventralis gemeinsam oder getrennt einmünden. Diese Ringfalte wäre demnach kurz als Grenzfalte zu bezeichnen, und der Ductus pancreaticus dorsalis würde demnach etwas proximal von dieser Falte, an der Begrenzung der pylorischen Enge einmünden. Die Drüsenschläuche des Pancreas ventrale umgeben in Halbrinnenform den Ductus choledochus (2) und pancreaticus (4), an deren rechter Seite ein Zweig der Arteria coeliacomesenterica (3, Arteria pancreatica) ventralwärts zieht. Zwischen dem Magen und dem Pancreas ventrale tritt der Recessus gastropancreaticus (5) ein, dessen rechtes Blatt durch die Verzweigung und Massenzunahme des Pancreas über der Vertiefung der pylorischen Enge aufgeworfen worden ist. Das Cölom ist von ansehnlicher Ausdehnung. Unter den abgeplatteten ventralen, dicht der Somatopleura anliegenden Myotomfortsätzen breitet sich ein weitmaschiges Gefässnetz aus, welches gelegentlich durch Anastomosen, welche die Muskelplatten durchbrechen (*, 21), mit dem subcutanen Gefässnetz in Verbindung steht und ihr Blut in die Vena abdominalis (19) ergiesst, welche mit der Hyobranchialis externa einen ventralen Längsvenenzug bildet.

50 μ dorsal (Textfig. 481) werden im Bereiche des Mandibularbogens die unter 70° convergirenden Meckel'schen Knorpel (14) in ihren vorderen Hälften durchschnitten. Im Bereiche der hinteren Hälften sind die am Perichondrium entspringenden abgeplatteten Muskelbündel des Intermandibularis (18) freigelegt. An der Ventralseite der letzteren verzweigt sich der motorische Ast des Nervus maxillae inferioris Trigemini (9). An der Aussenseite der Meckel'schen Knorpel tritt der Nervus mandibularis externus des Facialis an die Sinnesknospen der dicht an die von etwas dünnerem Ektoderm ausgekleidete Unterlippenfurche grenzenden Mandibularlinie (10) heran. Im Convergenzwinkel der Meckel'schen Knorpel liegen die paarigen, durch dichtes, offenbar comprimirtes zellreiches Gewebe getrennten Opercularia (15), hinter welchen die Commissur der ersten Schlundtaschen (16) folgt. In der Concavität dieser Commissur liegt der Musculus coracomandibularis (17) schräg durchschnitten, welcher nach aussen vom Musculus intermandibularis überdeckt wird. Die intermandibulare Region erscheint durch eine quere Furche von der Hyoidregion abgesetzt; in dieser Furche treten hyomandibulare Venen (8) in den Spalt zwischen dem convergirenden Intermandibularis (18) und Interhyoideus (19) nach innen. An der Ventralseite der letzteren ziehen paramedian jene sensorischen hypohyalen Nerven (20) der Hyoidlinie nach hinten und schlingen sich dann um den hinteren Rand der Raphe. — Der Durchschnitt des Herzens (7) und der Leber bietet keine wesentlichen Veränderungen dar. Gegenüber dem oberen Leberrand treten jene zum Theil von der Abdominalvene (6) aufgeworfenen ventralen Ausläufer der Plicae pericardiacoperitoneales (21) vor. Leber

und Magen hängen durch eine Peritonealfalte zusammen, deren Grund von der Commissur der ventralen Ausläufer der beiden Recessus paragastrici gebildet wird. In den rechten Recessus paragastricus mündet der Recessus gastropancreaticus (4) ein, welcher vor allem durch das Wachsthum des Pancreas zu Stande kommt. Würde das ventrale Pancreas nicht so weit vorwachsen, dann würde eine flache Bucht den Magen vom Mitteldarm trennen (vergl. Textfig. 379). Das die günstige Wachsthumsgelegenheit ausnützende Pancreas hat die Splanchnopleura vom Mitteldarm abgehoben und so weit vorgewölbt. Im Pancreas ventrale wird nun der Uebergang des dotterreichen Pancreasganges in jenen soliden centrotubulären Kern der Pancreasschläuche vom Schnitte erreicht. Der dotterreiche solide centrale Zellstrang, dessen Elemente gewissermaassen einen geschlossenen Gang bilden, misst bis zu 56 μ im Durchmesser und wird ringsum von dotterfreien Epithelzellen von 30 μ Höhe umgeben, deren Protoplasma sich lebhaft färbt. Der Ductus choledochus (2) weist einen äusseren Durchmesser von 50 μ und ein Lumen von 35 μ Durchmesser auf. Der Magen ist an der pylorischen Enge durchschnitten, welche einen schräg gestellten Spalt umschliesst. Der Ausführungsgang des dorsalen Pancreasantheiles (23) liegt in der Ringfurche, welche die pylorische Enge umgiebt; an seiner Aussenseite umkreist den Magen eine Vene, welche bereits im Stadium 45 (vergl. Tafel LXVIII, Fig. 13, 14) vorhanden war. Die tiefe Furche an der linken Mitteldarmwand, in welcher die Vena portae (24) eingebettet liegt, nähert sich ihrem Ende, an welchem die Vene ins Bereich des dorsalen Pancreas, in die Concavität der Magen-Mitteldarmkrümmung eintritt.

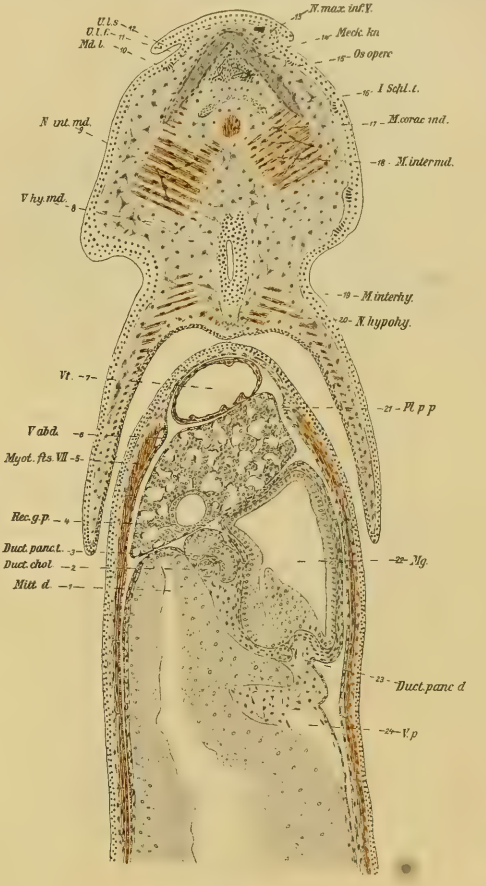

Fig. 481.

100 μ dorsal (Textfig. 482) werden im Unterkiefer die Reihe der Marginalzähne (X_1, X_2, 17, 18), der Symphysenzahn (19) und die vordersten Zähne des Operculare (20) durchschnitten, dessen zierliches Gerüst bis an den Ventralrand des Meckel'schen Knorpels reicht, woselbst der Musculus intermandibularis an ihm entspringt (vergl. Textfig. 481). Zwischen den beiden Zahnreihen wurzelt die Vena mandibularis, hier verzweigt sich auch der Nervus maxillae inferioris Trigemini (15). Zwischen der ersten Schlundtasche (25) und der in einzelne Sinnesknospen aufgelösten Hyomandibularlinie verläuft der Nervus hyomandibularis, von der gleichnamigen Vene (26) begleitet. An der Innenseite der ersten Schlundtasche, in der Sublingualregion verläuft ein Ast der Carotis externa, die Arteria lingualis (24). Der Interhyoideus (10) tritt mit dem Intermandibularis (12) an eine gemeinsame Raphe, welche am conservirten Objecte meist leicht eingefaltet ist. Um den Hinterrand des Interhyoideus biegen dicht neben der Raphe die beiden nach vorn etwas divergirenden

hypohyoidalen Nerven (9) herum. Die Arteria opercularis (27), das Derivat des zweiten Arterienbogens, ist an der Stelle, wo sie den ventralen Rand der zweiten Schlundtasche überkreuzt, in ihrem vorderen Knie durchschnitten; auf der rechten Seite verläuft der proximale mediale Schenkel bereits in einiger Entfernung vom lateralen, welcher sich alsbald an der Innenseite des Kiemendeckels in das respiratorische Gefässnetz auflöst. Der Aussenseite des Pericardiums liegt beiderseits dicht vor den ventralen Rändern der sechsten Myotomfortsätze das flache Knochengerüst der Clavicula (29) an, welche zum Theil auf

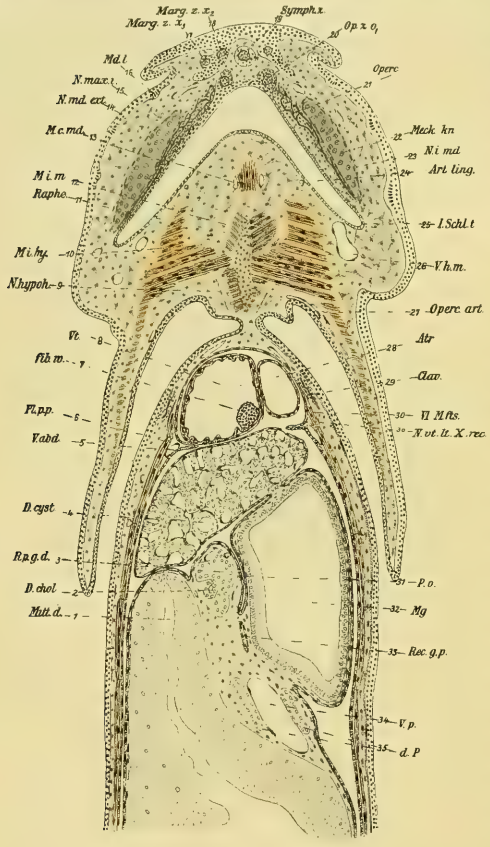

Fig. 482.

letztere übergreift. Medial vom Myocomma zwischen dem sechsten (30) und siebenten Myotomfortsatze tritt nach innen die Plica pericardiacoperitonealis (6) gegen den Herzboden vor und leitet so die Scheidung der beiden Cölomabschnitte ein. Die Herzkammer (8) liegt asymmetrisch, die Spitze ist nach rechts gewendet, der Canalis auricularis ist schräg von links und ventral nach rechts und dorsal eingestellt. Die Leber hängt mit der Innenseite des Magens und zwar durch eine ventrale Ausladung des Omentum minus zusammen, an welchem es noch nicht zur Bildung einer dünnen Serosaduplicatur gekommen ist. Der Recessus gastropancreaticus zeigt eine secundäre Ausladung (33), welche wohl im Anschlusse an die in Abhängigkeit von dem Wachsthum des Pancreas entstandene primäre Einsenkung zu Stande kam. Lockeres Bindegewebe trennt noch das ventrale (31) vom dorsalen (35) Pancreas; ersteres umschliesst rinnenförmig den Ductus choledochus (2), das letztere wächst um die Vena portae (34), welche sicherlich zum Theil arterialisirtes Blut führt und daher das Wachsthum des Pancreas fördern dürfte. Ihre Einmündung in die Leberpforte zeigt ein 120 μ dorsal liegender Schnitt (Textfig. 483/7), in welchem eine Sonderung der ventral und dorsal entstandenen Pancreasknospen (3, 49) nicht mehr möglich ist. Die beiden Drüsenabschnitte sind schon im Stadium 45 auf einander gestossen (vergl. Taf. LXVIII, Fig. 13, 14) und ihre weiteren Verzweigungen haben rings um die Vena portae die Verbindung vollendet. Die Vene betritt den Leberhilus an der linken Seite des Ductus choledochus (4), in welchen nach einer dorsalwärts gerichteten Ausbiegung der Ductus cysticus (6) einmündet. Der Ductus hepaticus (5) verästelt sich nach dieser Vereinigung sogleich in sechs bis acht nach allen Richtungen divergirende Ductus biliferi. Zwischen Magen (46) und Pancreas (3) greift der Grund des ventralen Recessus gastropancreaticus (48) ein. Zwischen Magen (46) und Pfortader (7) bildet eine enge Bucht den Grund der von der Ventralseite her gegen den Leberhilus vorgreifenden Ausbuchtung des Recessus paragastricus dexter (43), welche in den folgenden Schnitten verschwindet. Die Leberpforte steht dann durch lockeres Bindegewebe mit dem Magen in Verbindung. Diese Forma-

tionen bilden den ventralen Abschnitt des Omentum minus (44), dessen freier Rand vom Ductus choledochus (4) gestützt wird. Die rechte bezw. hintere Begrenzung des Omentum minus bildet der vom mittleren Abschnitte des Recessus paragastricus dorsal von der Leberpforte hervorragende Blindsack (45). — Der Herzboden wird knapp vor dem Umschlage des Pericardiums vom Sinus venosus (42) gebildet, welcher tief ins Leberparenchym einragt und aus diesem revehente Zweige aufnimmt. Zu beiden Seiten steht dieser Herzboden durch das Septum pericardiacoperitoneale (10) mit der Somatopleura in Verbindung, welches von den Mesocardia lateralia aus verbreitert worden ist. Es muss dahingestellt bleiben, ob die abgebildete, auf jeden Fall secundär entstandene Verbindung der Herzkammerunterseite in der Nachbarschaft des Canalis auricularis (11) mit dem Herzboden thatsächlich besteht; es hat bei dichtester Anlagerung und vermuthlichem Zusammenhange der beiden Gebilde wenigstens den Anschein, als ob daselbst durch die an dieser Stelle in früheren Stadien vorhandenen Vorsprünge der Splanchnopleura eine secundäre Verbindung hergestellt worden wäre. In früheren Stadien war daselbst die Herzkammer frei. Zu beiden Seiten der Pericardialhöhle treten bereits die vierten Myotomfortsätze mit ihren ventralen Proliferationszonen (13) vor, über den fünften liegen die Claviculae. Gegen die Vorderfläche des Pericardiums ziehen die Venae hypobranchiales externae (38), welche vorwiegend in den Venae hyomandibulares (Textfig. 482/26) wurzeln. Zwischen den Venae hypobranchiales externae und den Opercular arterien (16) verlaufen die hypohyoidalen an die gleich bezeichneten Sinneslinien tretenden Nervenäste (15) der paramedianen ventralen Sinneslinien. Zwischen den äusseren hypobranchialen Venen verläuft der Musculus coracomandibularis (17), welcher von den vordersten Endzweigen der hypobranchialen Nerven der vierten und fünften Segmente innervirt wird (19). Diese Nerven kreuzen die vordersten Myotomfortsätze (34) an ihrer Aussen- und Ventralseite in schräger Richtung (Nervi coracomandibulares). Lateral von dem flach angeschnittenen ventralen Theile des dritten ventralen Myotomfortsatzes (34) zeigt das Schnittbild linkerseits das oralwärts convexe Knie des ersten Arterienbogens (21); rechterseits den Ursprung der Arteria lingualis (33) aus dem proximalen Schenkel dieser engen Ausbiegung, welche vom ventralen Rand der der ersten Schlundtasche bereits eine ansehnliche Strecke entfernt ist (vergl. Taf. V, Fig. 4). Der Aussenseite der ersten Schlundtasche liegt dicht das Operculare (24) an, welches mit dem Perichondrium des Meckel'schen Knorpels innig verbunden ist und sich ins Angulare (18) fortsetzt. Dicht am Perichondrium der

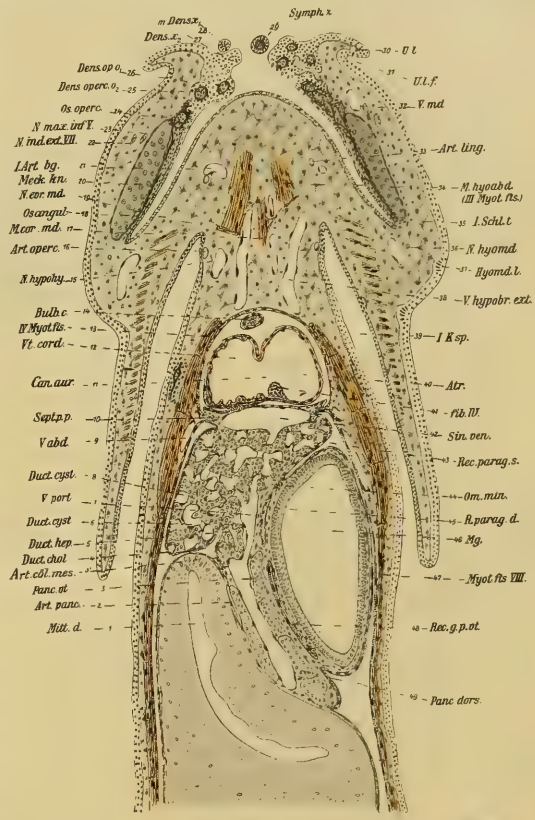

Fig. 483.

Aussenseite des MECKEL'schen Knorpels verläuft der Nervus intermandibularis (bei der Verkleinerung der Vorlage und durch den Raster undeutlich geworden). An der Vorderseite desselben kreuzen einander die Vena mandibularis (23), der Nervus maxillae inferioris V (23) und der Mandibularis externus VII (22).

120 μ dorsal (Textfig. 484) wird die linke Unterlippe (24) in ihrem seitlichen, leicht vortretenden und gegen den Mundwinkel scharf abgesetzten Abschnitte erreicht, welcher ventralwärts durch die Unterlippenfurche abgegrenzt wird. Die MECKEL'schen Knorpel (31) sind an der Articulation mit den Palatoquadratknorpeln (33) durchschnitten, welche an der Innen- und Aussenseite kleine, senkrecht zur Axe der MECKELschen Knorpel gestellte Ausladungen zeigen, denen an der Gelenksfläche des MECKEL'schen Knorpels kleine Grübchen entsprechen (vergl. Taf. LXI, Fig. 19). Von den etwas vortretenden hinteren Enden des MECKEL'schen Knorpels entspringen die Ligamenta hyomandibularia (36), welche bei der Ueberkreuzung der ersten Schlundtaschen in einer Furche ihrer Ränder eingebettet sind (vergl. Taf. LXI, Fig. 9). Dicht unter dem Ligamentum verläuft — ventral — im Unterkiefergebiete der Nervus mandibularis internus VII (35). Aussen wird es vom ersten Arterienbogen und dem Nervus hyomandibularis (37) überkreuzt. Die vorwiegend motorische, sicherlich aber auch dem Muskelsinne dienende Fasern enthaltende Fortsetzung des Nervus hyomandibularis nimmt die typische Lagerung eines Posttrematicus (38) ein und verläuft wie in den Branchialbögen an der Vorderseite der branchiovisceralen Musculatur. Der Opercularmuskel (39) ist am vorderen Abschnitte am mächtigsten und nimmt gegen die marginale, teloblastische Appositionszone im Faserquerschnitt ab. Zwischen den mächtigen Keratobranchialia sind in der Mitte die Hypohyalia (23) eingeschoben, welche gegen die Zungenspitze hin durch verdicktes Perichondrium zusammengehalten werden, in welchem jedoch noch keine selbständige Verknorpelung eingetreten ist. An der Caudalseite der Hypohyalia und der nachbarlichen Abschnitte der Keratohyalia inseriren die vordersten und mächtigsten, den dritten Myotomen entstammenden Segmente der hyoabdominalen Musculatur (20). Die beiden convergirenden Muskelschläuche liegen einander im vorderen Abschnitte dicht an und begrenzen von hinten ein kleines Rhombus, in welchem die quer durchschnittene Schilddrüsenknospe (22) gelagert ist. An der Aussenseite dieses Muskelbauches verläuft eine Fortsetzung der Vena hyomandibularis (18), welche auch eine der Wurzeln der inneren hypobranchialen Vene bildet

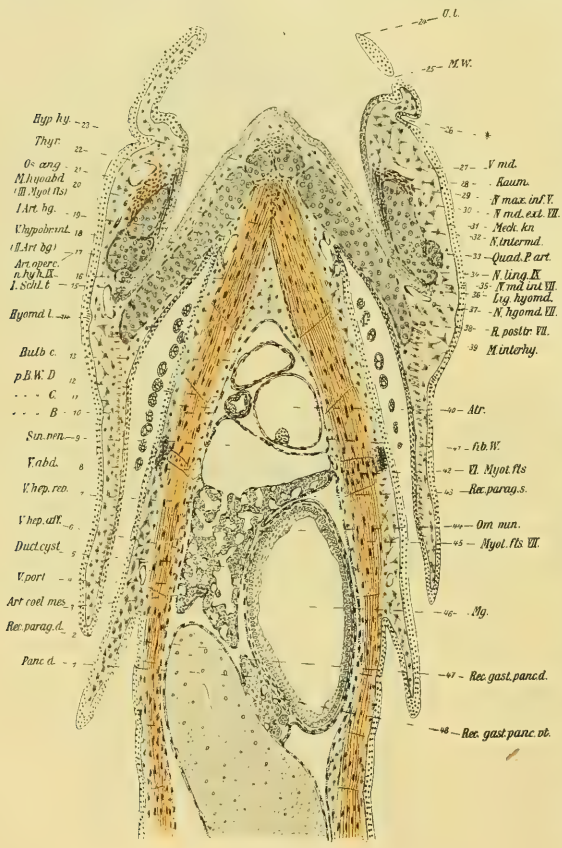

Fig. 484.

und dicht der Operculararterie (17) angelagert ist. Etwas weiter vorn, ohne directe Beziehungen zum Epithel des ehemaligen Innenblattes der zweiten Schlundtasche, verläuft der proximale Abschnitt des ersten Arterienbogens (19); zwischen den beiden Arterienbögen ziehen Rami linguales (34) des ersten hypobranchialen Ganglions (IX) gegen den Zungenrücken. Mit ihnen convergirt proximalwärts der sich um den Seitenrand des Myotomfortsatzes herumbiegende Nervus hypohyoideus sensorius (16). An der Reihe der ventralen Myotomfortsätze lässt sich das Ringen der mit einander concurrirenden, im Längenwachsthum behinderten Einzelsegmente erkennen, welches zu einer Schrägstellung der Grenzen führt, die schräg von aussen und vorn nach innen und caudal gerichtet sind. Aber auch in dorsoventraler Richtung kommen ganz erhebliche Schrägstellungen vor, indem einzelne Segmente keilförmig gestaltet werden. So verschmälert sich z. B. im vorliegenden Falle das Derivat des sechsten Myotomes (42), das vierte Glied des Musculus hyoabdominalis, dorsalwärts ganz erheblich; über ihm liegt noch vollkommen frei im subcutanen Bindegewebe die Clavicula. Medial umschliessen die beiden Hyoabdominales einen cigarrenförmig begrenzten Raum, in welchem das nur wenig die vorderste segmentale Grenze überschreitende Cölom mit den Eingeweiden liegt. Das Pericardium ist durch die breiten Mesocardia lateralia, welche den Ductus Cuvieri zum Durchtritte dienen, in diesem seitlichen Bereiche vollständig gegen die Peritonealhöhle abgeschlossen. Der Sinus venosus (9) liegt wie ein querer Riegel zwischen beiden und ragt rechterseits gegen den von den vier proximalen Bulbuswülsten (10—12) besetzten engen proximalen Bulbusabschnitt empor. Ob daselbst nur eine innige Anlagerung oder aber ein Zusammenhang des Epicards besteht, ist nicht zu entscheiden. Der vom fibrösen Wulste (41) durchzogene Vorhof (40) ragt ganz frei in die Pericardhöhle; seinem rundlichen Durchschnitte liegt auf der rechten Körperseite der erweiterte mittlere Abschnitt des Bulbus cordis dicht an. Mit dem Sinus venosus hängt in ganzer Breite die Leber zusammen, welche sich linkerseits der Auswölbung des Magens (46) anpasst, rechterseits durch die Arteria coeliacomesenterica (3) in ihrer Ausdehnung behindert wird. Ein tiefer Einschnitt sondert daher einen ventralen, lateral auslaufenden Lappen von einem die Plica paragastrica ausfüllenden, bis an den Ductus choledochus heranreichenden (Hohlvenen-)Lappen. Der von diesem Lappen begrenzte Eingang in den Recessus paragastricus dexter (2) wird aussen vom Mitteldarm — bezw. den Resten des Entodermmassivs — überlagert. Zwischen Leber und Magen ist der Recessus bereits ziemlich weit gegen den von der linken Seite her zwischen beiden Gebilden eindringenden Recessus paragastricus sinister (43) vorgewachsen. Beide haben sich jedoch noch nicht erreicht, so dass zwischen den beiden, das Omentum minus (44) begrenzenden Faltenfirsten Magen und Leber noch durch lockeres Bindegewebe zusammenhängen, bauchfellfreie Oberflächen besitzen. Auch zwischen Magen und Pancreas bildet das Peritoneum einen kleinen Recessus, welcher somit von dem dorsal vom Ductus choledochus gelegenen, den Recessus paragastricus s. st. bildenden Theil der Einbuchtung abgeht. Caudal von ihm liegt der Grund des im ventralen Theile dieser zwischen Magen und Leber vorgedrungenen Bauchfelltasche sich öffnenden Recessus gastropancreaticus ventralis (48). Die breite Verbindung zwischen dem Magen und dem Mitteldarme, welche die mit einander vereinigten Drüsenschläuche des ventralen und dorsalen Pancreas (1) einschliesst, gehört dem dorsalen Magengekröse an.

100 μ dorsal (Textfig. 485) werden die Oberlippen schräg durchschnitten, deren Innenseite von flachem Epithel gebildet wird, an welchem die Grenze des Ektoderms gegen das Entoderm nicht mehr feststellbar ist. Gegenüber der Zungenspitze wölbt die an einem dorsalen präglenoidalen Fortsatze des Meckelschen Knorpels inserirende Kaumusculatur die Schleimhaut vor. Der Nervus maxillae inferioris (26) ist an der Aussenseite der Kaumusculatur vor Abgang des Intermandibularis durchschnitten. Hinter dem im Querschnitte ovalen, gegen die Articulation hin etwas medialwärts und nach vorn ausladenden Palatoquadratum (29) zieht der erste Arterienbogen empor (33). Das in seinen mittleren Abschnitten spulrunde

Ligamentum hyomandibulare (31) verbreitert sich pinselförmig an seinem Ansatze auf der Aussenseite des mächtigen Hyoidhornes (15). An den Innenkuppen der Hypohyalia (23) inseriren die dorsal von den Hyoabdominales so weit vorgewachsenen Musculi keratohyoidei (21) der ersten Branchialbögen. An der Vorderseite dieser Bogen verlaufen submucöse Venen, welche in die Venae hypobranchiales internae einmünden, die bereits nahe der Grenze der vordersten Segmente des Hyoabdominalis durchschnitten sind. Zwischen dieser Vene und der Operculararterie (30) liegt das Ganglion hypobranchiale primum (IX, 17), in welches von vorn der Ramus lingualis (18) und von unten her der dicht dem dritten Myotomfortsatze angeschmiegte sensorische Nervus hypohyoideus eintreten. Der Ramus lingualis verläuft stets zwischen dem ersten (19) und zweiten Arterienbogen (30) nach vorn. Die über dem erheblich eingeschränkten sechsten Myotomfortsatz (7) gelegene Clavicula erscheint durch einen ansehnlichen Zwischenraum vom ventralen Rande der vorderen Extremität getrennt, aus welchem medial die Vena omopterygialis (2) austritt; an deren Aussenseite schliesst sich der Plexus und der Musculus omopterygialis ventrolateralis (3, 4) an. Innerhalb des von den beiden Hyoabdominales begrenzten Cöloms liegt am weitesten vorn der Bulbus cordis, dessen Durchschnitt sowohl die vier proximalen Bulbuswülste *A*, *B*, *C*, *D* (10—12) wie den distalen, proximalwärts vorgewachsenen Bulbuswulst III (34) zeigt. Alle diese Endocardverdickungen sind an verengten Stellen des Rohres in beengtem Wachsthum entstanden und von da aus mehr oder weniger weit gegen die Bulbusmitte hin vorgewachsen. Der Bulbus cordis schlingt sich um den kugeligen Vorhof (37) herum, welcher auf der rechten Körperseite gegen den Sinus venosus (9) durch einen scharfen Sporn, auf

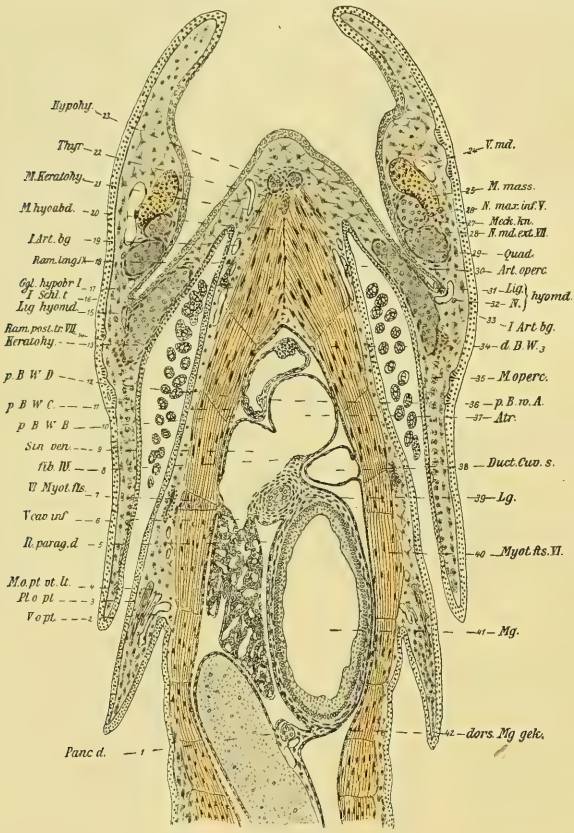

Fig. 485.

der linken Seite durch das dorsale Ende des sogenannten fibrösen Wulstes (8) begrenzt ist. Letzterer sitzt in diesem Abschnitte genau in dem Winkel, welchen die cranialwärts gegen das ehemalige Mesocardium posterius (vergl. Taf. XLIX/L, Fig. 7) convergirenden dorsalen Umschlagsfalten des Pericardiums bilden, einem Bindegewebskeile auf. Dieses Gewebe setzt sich caudalwärts in das Bindegewebe fort, welches das noch kurze, birnförmige Lungenbläschen (39) umgiebt. Der linke Ductus Cuvieri (38) ist schräg durchschnitten und ragt vollkommen frei ins Cölom vor. Sein medialer Pericardüberzug bildet mit jenem des Lungenbläschens den Ductus pericardiacoperitonealis, dessen Grund zugleich das dorsale Ende des hinter dem Sinus venosus auslaufenden Recessus paragastricus sinister ist. Auf der rechten Körperseite liegt der Ductus Cuvieri ein wenig weiter

dorsal, was vielleicht mit der grösseren Ausdehnung der Leber zusammenhängt. Von der caudalen Seite her mündet in den Sinus venosus die nach der distalen Verbindung mit der rechten Cardinalvene sehr ansehnlich gewordene untere Hohlvene (6) ein, welche im Anschnitte erreicht ist. Die Furche im Leberrande wird in Folge des schrägen Verlaufes der ventralwärts absteigenden Arteria coeliacomesenterica immer tiefer, nähert sich jedoch ihrem dorsolateralen Ende. An der Innenseite des Lobus venae cavae hepatis ragt der Recessus paragastricus dexter (5) bis an das das Lungenbläschen umgebende Bindegewebe heran, um dessen Vorwölbung er sich ringsum ausbuchtet. Die gegen den Magen zu gelegene Ausbuchtung bildet mit dem im Ductus pericardiacoperitonealis endigenden Recessus paragastricus sinister das dorsale Ende des Omentum minus, in dessen Bereiche die ventrale Magenwand von Lungenbläschen nur durch lockeres Bindegewebe getrennt wird. In das an den dorsalen, im Frontalschnitt caudalen Magenrand herantretende Mesenterium dorsale (42) ragen die dorsalsten Schläuche des Pancreas ein, welche von einem auch mit Magenvenen anastomosirenden Venennetz umgeben sind.

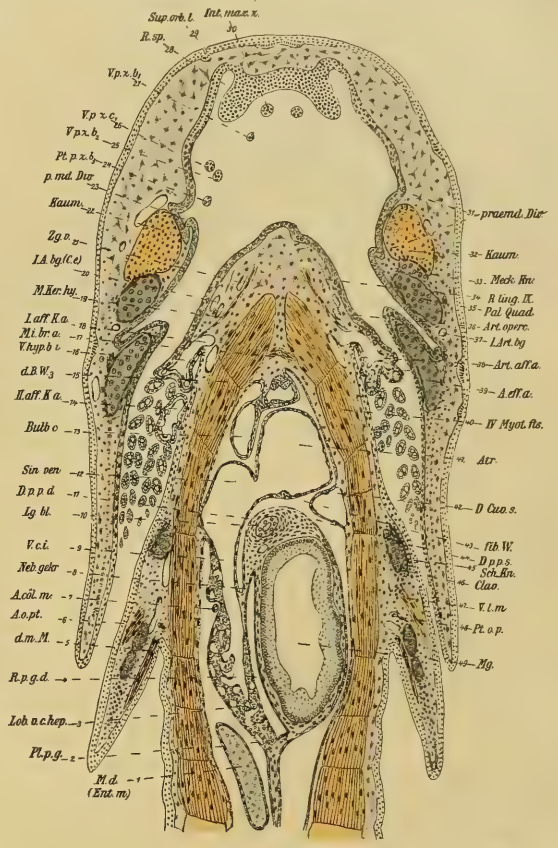

Fig. 486.

100 μ dorsal (Textfig. 486) werden am Mundhöhlendache die Oberlippen, die vorderen Abschnitte der langen Riechspalten (28) und die supraorbitalen Sinneslinien (29) durchschnitten. Medial von der wulstigen Begrenzung der Riechspalten treten die Spitzen der Prämaxillarzähne (30) vor, in der Nachbarschaft des hinteren Randes der Riechspalte die in zwei Reihen angeordneten Vomeropalatinzähne (24—27). Bis gegen den vorderen Rand der Kaumusculatur (22) verbreitert sich das orale Darmende, dessen seitliche Begrenzung daselbst jene dorsale Ausladung, das sogenannte prämandibulare Divertikel (23), bildet. Die Wandung dieses Divertikels ist zweischichtig; eine cubische Zellenschicht begrenzt die freie Oberfläche und liegt auf einer abgeplatteten, basalen Zellschichte. Beide Schichten sind frei von Dotterpartikelchen. Das Divertikel wird an seinem Eingange von einer bogenförmigen Falte begrenzt, deren Scheitel auf der rechten Körperseite, deren Enden, der vordere und der caudale, an der Innenseite der Kaumusculatur vorgreifende Ausläufer auf der linken Seite vom Schnitte getroffen sind (31). Das Palatoquadratum (35) und das Keratohyale sind annähernd parallel zu einander sowie zur ersten Schlundtasche eingestellt, denn sie konnten sich nur in dachziegelförmiger Anordnung verbreitern. Das Keratohyale weist auf der Innenseite gegenüber dem ersten Branchialbogen eine kleine Eindellung auf, welche möglicher Weise in Abhängigkeit

von dem vom Kiemenkorbe ausgeübten Druck entstanden ist. Auf beiden Seiten ist der ventrale Rand des ersten Branchialbogens erreicht, an dessen Innenseite die zuführende Kiemenarterie (18) den ventralen Rand der dritten Schlundtasche überkreuzt. Die Arterie ist am Scheitel dieses nach vorn und ventral convexen Bogens durchschnitten und wird auf beiden Seiten von rückläufigen efferenten Schenkeln der Capillarschlingen (39) gekreuzt, welche weiter dorsal bezw. innen in die efferente Kiemenarterie einmünden. An der Vorder- und Dorsalseite wird die Arterie vom Musculus keratohyoideus (19) überkreuzt, welcher an seiner Aussen- und Dorsalseite von der Arteria opercularis (36) gekreuzt wird. Ueber der Opercular arterie, dicht unter der Schleimhaut, liegt der erste Arterienbogen (20), welcher zur Carotis externa wird. An seinem oralen Abschnitte wird der Keratohyoideus an der Dorsalseite von lingualen Schleimhautvenen (21) gekreuzt, an deren Aussenseite die an den Zungenrücken tretenden Nervenzweige (IX., 34) durchschnitten sind. Die Vena hypobranchialis interna (16) verläuft dicht hinter dem ventralen Rande der dritten Schlundtasche an der Aussenseite des keilförmig zugeschärften vierten Myotomfortsatzes und liegt unmittelbar ventral von den Kiemenarterien. Der zweite Branchialbogen der rechten Körperseite ist an seinem convexen ventralen Rande gekappt, woselbst die zuführende Kiemenarterie (14) eröffnet ist. An der vorderen Grenze des siebenten Myotomfortsatzes, welcher nach Verdrängung des sechsten mit dem fünften in unmittelbare Beziehung treten kann, ist der Schulterknorpel (Coracoidantheil, 45) durchschnitten, mit dessen Aussenseite die Clavicula (46) dicht verbunden ist. Unter dem Schulterknorpel zieht jene Vene nach vorn, welche das Blut aus der vorderen Extremität und einigen ventrolateralen Hautvenen aufnimmt (vergl. Taf. LIII, Fig. 1) und in die Vena cardinalis posterior einmündet. An der Wurzel der vorderen Extremität ist die Arteria omopterygialis (6) an der Innenseite des ersten Axialgliedes der freien Extremität durchschnitten. Die Axialglieder liegen zwischen den ventrolateralen und dorsomedialen (5) Muskelschichten. Zwischen den beiden hyoabdominalen Muskelsäulen ragt die Raphe der dorsalwärts und nach vorn etwas convergirend zusammentretenden Interbranchiales anteriores (17) vor, hinter welchen der Umschlag des Pericardiums auf den Truncus arteriosus und das distale Bulbusende gelegen ist. Das geräumige Atrium (41) liegt im Bereiche der Durchbruchstelle des Mesocardium posterius frei in der Pericardialhöhle und zeigt an seiner dorsalen Wand einen Ausläufer des fibrösen Wulstes (43). Unterhalb dieser Wand besteht zu beiden Seiten der Serosabedeckung des Lungenbläschens (10) eine offene Communication der Pericardial- und Peritonealhöhle, ein Ductus pericardiacoperitonealis (44). In das rechte Sinushorn mündet die auf längere Strecke durchschnittene untere Hohlvene (9), deren ventrale und rechte Wand an das Leberparenchym grenzt, welches etwa gegenüber der Mitte des siebenten Myotomfortsatzes die Arteria coeliacomesenterica (7) umgiebt. Die linke Wand der unteren Hohlvene grenzt zum Theile an die seitliche freiliegende Splanchnopleura, zum Theile unmittelbar an den Recessus paragastricus dexter (4), welcher mit der letzteren das schräg durchschnittene Nebengekröse (8) der Leber bildet. Das caudale Ende des Recessus paragastricus dexter reicht so weit wie der Hohlvenenlappen der Leber, bis ans dorsocaudale Ende der Plica paragastrica, welches vom Schnitte erreicht ist. 130 μ dorsal endigt über der mit *Pl.p.g.* (2) bezeichneten Stelle der langgezogene Hohlvenenlappen, welcher in die Plica paragastrica hineingewachsen ist, mit freiem Rande, der sich ventralwärts direct in den in Textfig. 485 durchschnittenen Randabschnitt fortsetzt. Jenes caudale Ende des Recessus paragastricus dexter (4) gehört bereits dem Mesenterium dorsale an, welches caudal und dorsal von dieser Stelle eine strafffaserige Beschaffenheit aufweist.

60 μ dorsal (Textfig. 487) wird an der rechten Seite des dorsalen Magenrandes der Blindsack des Recessus paragastricus dexter (5) gekappt, welcher rechts durch das dorsale Ende des Nebengekröses (39), links durch das Magengekröse (60) begrenzt wird. Auf der rechten Seite des Nebengekröses wölbt sich der im Ende der Plica paragastrica gelegene Anfang der Vena cava (2) vor, welche weiter dorsal in der

rechten hinteren Cardinalvene (3) wurzelt. Die beiden Cardinalvenen wölben sich bereits ins Cölom vor, welches vorn bis an die primitive Seitenplattengrenze reicht, an deren concaven Rand der hintere Schenkel des zweiten Myotomfortsatzes ventralwärts unter der vorn anschliessenden seitlichen Begrenzung der Pericardialhöhle medialwärts vorgewachsen ist (15). So verhält es sich im Wesentlichen unverändert auch im vorliegenden Zustande; der dorsolaterale Abschnitt des Cöloms erscheint von der Pericardialhöhle getrennt, und zwischen beiden liegt die sich medialwärts verbreiternde Muskelplatte des Dorsopharyngeus, welche zwischen dem Pericardium und der ventralen Darmwand eingewachsen ist. Der Schnitt trifft den Ursprung des Lungenbläschens (14), welcher wie immer knapp rechts von der Medianebene erfolgt. In das dorsale Cölom ragt der rechte Vornierenglomerulus (10) vor, welcher in Folge der Auskrümmung des Magens nach links hin, in der Concavität der Krümmung vorwächst (vergl. auch Taf. LIV, Fig. 4). Ihm gegenüber, nahe der vorderen Begrenzung des siebenten Myotomfortsatzes ist die Arteria coeliacomesenterica (11) an die Somatopleura befestigt. In der Nachbarschaft wölben sich untere Vornierenwindungen (12) vor, über denen schon in den nächsten Schnitten die hintere Cardinalvene in den Ductus Cuvieri einmündet. Auch die Ductus Cuvieri (54) liegen von Anfang an in jenem durch sie noch etwas weiter ausgekrümmten anterodorsalen Seitenplattenrande. An der Aussenseite der hinteren Cardinalvenen ziehen, dicht den nachbarlichen Myotomfortsätzen angelagert, die ventralen Zweige der segmentalen Nerven herab, von denen im Bereiche des sechsten bis achten auch Zweige an die vordere Extremität (9) abgehen. Der Ramus omopterygialis des achten Segmentes (6) ist knapp nach seiner Abzweigung vom ventralen Hauptaste an der Innenseite des Myotomfortsatzes durchschnitten und bricht in den ventral folgenden Schnitten durch das siebente Myocomma nach aussen. Die omopterygialen Nerven des siebenten und sechsten Segmentes (9) bilden an der Vorderseite der Arteria omopterygialis einen gemeinschaftlichen Stamm, von welchem ausnahmsweise — wie im vorliegenden Falle — ein kleiner Faden des siebenten Segmentnerven auch in einer Insel der Arterie gelegen sein kann. Dieser Nervenstamm (VI/VII) liegt nach einwärts von der noch perichondralen Verbindung zwischen dem Schulterknorpel (56) und dem ersten Axialgliede der freien Extremität. — Der Schulterknorpel ist ebenso wie der Schulterknochen einheitlich entstanden und gebaut; die Grenze zwischen Clavicula und Cleithrum sowie zwischen Coracoid und Scapula

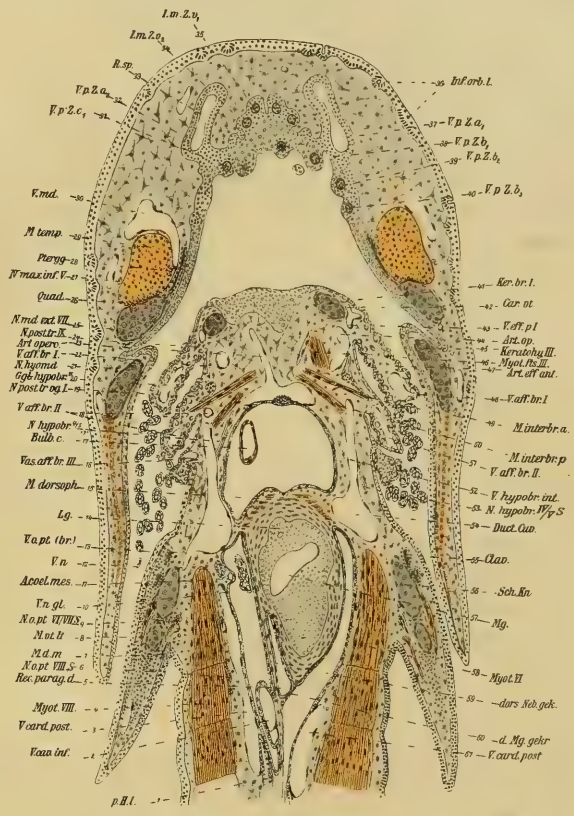

Fig. 487.

müsste etwa in der vorliegenden Frontalebene, durch die Mitte des Schultergelenkkopfes gelegt werden. — Unter dem oralen Rande des Schulterknorpels tritt jene Vena omopterygialis (13) in die Cardinalvene ein.

Das hypobranchiale Gebiet ist unmittelbar über der hypobranchialen Längsmusculatur durchschnitten, von welcher auf der rechten Bildseite (46) vor den sie überkreuzenden Interbranchiales (49, 50) noch ein wenig zu sehen ist. Daher ist auch die über dem dorsalen inneren Rand der Segmente der hypobranchialen Musculatur verlaufende innere hypobranchiale Vene (52) der Länge nach durchschnitten. Sie wird an ihrer Ventralseite von den sich auf der hypobranchialen Musculatur ausbreitenden Nervi hyobranchiales des vierten und fünften Segmentes (17', 53) überkreuzt. Die beiden Interbranchialmuskelpaare des zweiten (49) und dritten (50) Branchialbogens (anterior und posterior) convergiren mit einander unmittelbar unter dem Truncus arteriosus und seinen Aesten. Als erste entspringen wie in allen Normalfällen die aus dem früheren Wurzelgefässe der beiden ersten Arterienbögen hervorgegangenen proximalen Abschnitte der Opercular-arterien (23), welche allerdings abnormer Weise ein ungleiches Caliber besitzen. Die rechte Körperseite bietet typische Verhältnisse dar. An der linken Seite giebt auch noch die erste zuführende Kiemenarterie (22) einen Ast an die Opercularartérie (44) ab. Die Erklärung dieses Zustandes wird an späterer Stelle gegeben werden. Die ersten afferenten Kiemenarterien sind in den beiden Schenkeln (22, 48), die beiden folgenden an den Scheiteln ihrer oralwärts und ventralwärts gerichteten Bögen (51, 16) durchschnitten. Letztere liegen stets dem ventralen Rande der folgenden Schlundtaschen dicht an. Sie verlaufen an der Caudalseite der interbranchialen Muskeln, an deren Vorderseite die Nervi posttrematici zu den hypobranchialen Ganglien anschwellen (20). Im ersten Branchialbogen ist an der Aussenseite des ventralen Endes des Keratobranchiale (41) auf beiden Seiten die erste efferente Kiemenarterie durchschnitten (42), welche den ersten Arterienbogen und die von ihm abgehende Carotis externa speist. An der Aussenseite des etwas gehöhlten Keratohyale (15) verläuft der vom Ligamentum hyomandibulare verdeckte Nervus mandibularis internus des Facialis, welcher in diesem Gebiete caudal von der ersten Schlundtasche im Bereiche seines Visceralbogens angetroffen wird (undeutlich reproducirt). Der Nervus hyomandibularis (21) wird von Venen überkreuzt, die erst nach seiner Loslösung aus der Basalmembran der Sinneslinie, mit und in welcher er vorgewachsen ist, entstanden sein können. Vor dem schlanken Palatoquadratum (26) gewinnt die Kaumusculatur dorsalwärts an Umfang, an ihrer Vorderseite biegt die Vena mandibularis (30) in die Tiefe. Zwischen den in der Mitte bereits bisquitförmig eingeengten Riechspalten folgen einander die Zahnreihen der Prämaxillar- und der Vomeropalatinzähne.

70 μ dorsal (Textfig. 488) geht die — aus einer inneren (freien) cubischen und einer äusseren (basalen) abgeplatteten Schichte bestehende — Wandung der Riechspalte (19) in das hohe mehrzeilige Cylinderepithel jener medialen Ausladung über, welche in beengtem Wachsthum gegen die Trabekelcommissur vortritt. Zwischen den vorderen Hälften der Riechspalten liegen die Prämaxillarzähne (20, 21), welche somit bei der Verlängerung des Vorderkopfes gleichfalls nach vorn geschoben worden sind. Sie würden auch dann, wenn die Riechspalten wie bei den Amphibien enge blieben, aber terminal, apical oder an der Dorsalseite der Schnauze liegen würden, eine Stellung einnehmen, welche durchaus den Prämaxillarzähnen der Urodelenlarven entspricht, nicht aber jener der Vomerzähne. Sie würden vom Solum Nasi gestützt werden, welches an der Stelle der Trabekelcommissur vortritt, an welcher die Praemaxillarzähne der *Ceratodus*-Jungfische haften. Die folgenden Vomeropalatinzähne (16—18) stecken noch in ihren Epithelscheiden, welche an der Basis der Dentinhohlkegel sich wulstförmig an der inneren und äusseren Oberfläche vorwölben. Das Pterygoid (23) bildet im vorliegenden Schnitte einen an der Innenseite der Kaumusculatur vorragenden abgeplatteten Fortsatz, welcher bis an die vordere Kante des Palatoquadratums (27) heranreicht und mit dessen verdicktem Perichondrium zusammenhängt. An der Innenseite des Muskels verläuft

die Vena pterygoidea, eine der ältesten Venen des Vorderkopfes, welche die um den Vorderrand der Kaumusculatur herumbiegende Vena mandibularis sowie supra- und infraoculare Venen aufnimmt. Gegenüber dem Rande der ersten Schlundtasche liegen der motorische, der sensorische und sensible Theil des Hyomandibularis in getrennten Bündeln unter der Vena hyomandibularis. Das Keratohyale nimmt dorsalwärts an Umfang ab und ist am breitesten in seinem ventrolateralen Abschnitte, an welchem keine so scharfe Abknickung besteht, wie am ersten Visceralbogen. Der ventrolateralwärts convexe Bogen jener Wachsthumsrichtung nach vorn ist bereits etwas ausgeglichener. Der Kiemendeckel überragt den Stamm der vorderen Extremität und reicht bis ans siebente Myocomma. Fast ebenso weit hat sich auch bereits die Musculatur verbreitert. Der erste Branchialbogen ist knapp neben dem ventralen Innenrande der zweiten Kiemenspalte durchschnitten und weist die typische Lagerung der branchialen Formationen auf: am Innenrande das Keratobranchiale (15), an dessen Aussenrande die mit einander anastomosirenden efferenten Kiemenarterien (19), frei durch den Bogen verläuft der Nervus posttrematicus und unter dessen Aussenrand die afferente Arterie (13). Ein marginaler Muskelzug ist noch nicht nachweisbar. Im zweiten Branchialbogen besteht beiderseits noch eine — allerdings in Obliteration begriffene — Verbindung zwischen dem Knie der afferenten Kiemenarterie (32) und der efferenten Kiemenarterie (31). Es ist also der primäre Arterienbogen noch in ganzer Ausdehnung zu verfolgen, von ihm ist secundär der laterale, zur afferenten Kiemenarterie gewordene Arterienbogen abgezweigt (vergl. Taf. XLIX/L, Fig. 2, 5). Dieser proximale Rest des primären Bogens (31) ist meist schon bei jüngeren Exemplaren vollkommen verschwunden. Am Eingang in den dritten Branchialbogen verläuft zwischen dem ventralen Rande der vierten Kiemenspalte (fünften Schlundtasche) und dem Interbranchialis posterior (34) die Arteria afferens, welche zu beiden Seiten von den efferenten Schenkeln der Capillarschlingen der Kiemenfransen gekreuzt wird. Im Winkel zwischen der dritten und vierten afferenten Kiemenarterie (links) zieht der Musculus interbranchialis IV (35) nach vorn und medial; er umschlingt dabei die die Fortsetzung des caudalen Truncusastes bildende Arterie an ihrer ventralen Seite (vergl. Taf. LIV, Fig. I/18). Die beiden nach hinten um ca. 100° divergirenden Truncusäste fassen die Kuppe der Pericardialhöhle (10) zwischen sich, welche in Folge der Vorwölbung des dilatirten Atriums sich dorsalwärts ausbuchtet. Diese Ausbiegung bedingt auch eine Höhlung im doppelten

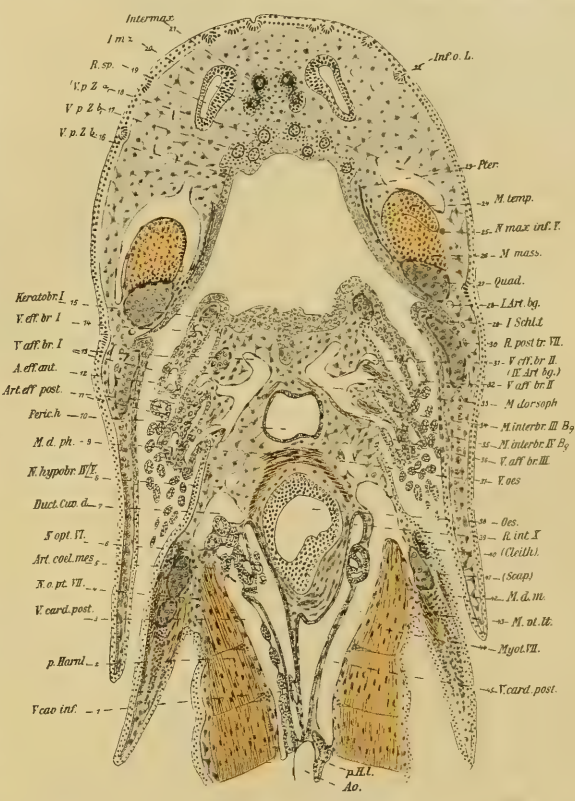

Fig. 488.

Muskelfächer, welchen die beiden Dorsopharyngei (33) bilden, so dass deren vorderste und hinterste Fasern in einer Ebene liegen. Zu beiden Seiten des in den Magen übergehenden Oesophagus (38) sammeln die Ductus Cuvieri (7) das Blut aus den inneren hypobranchialen sowie den Cardinalvenen (45). In erstere münden auch an der Ventralseite des Oesophagus verlaufende Venen ein. An der Aussenseite der Ductus Cuvieri liegen die vereinigten hypobranchialen Nervenäste der vierten und fünften Segmente (vergl. Taf. LIII, Fig. I/108). An der Vorderseite der Vorniere erfolgt die Vereinigung der vorderen und hinteren Cardinalvenen. An der Aussenseite der Vorniere treten, von deren Windungen umfasst, die omopterygialen Zweige der sechsten Segmente (6) hervor; die Zweige der siebenten Segmente verlaufen schräg nach hinten und innen (4) über die innere Oberfläche der siebenten Myotomfortsätze (44), an deren Innenseite die ventralen Zweige ziehen. Die freie Extremität zeigt noch den Schulterknorpel (47) und die ersten Axialglieder durchschnitten, welche von den beiden Muskelschalen (42, 43) bedeckt werden; letztere weisen eine ausserordentlich dichte Stellung ihrer sehr lebhaft proliferirenden, spindeligen, in der Axe der Extremität sich streckenden Zellen auf. An der Innenseite der Myotome convergiren die hinteren Cardinalvenen (3, 45) caudalwärts und umfassen den sich in beengtem Längenwachsthum schlängelnden primären Harnleiter. Die nächsten Schnitte zeigen bereits den Ursprung der hinteren Hohlvene (1) aus der rechten Cardinalis posterior. Auf der linken Körperseite ist die hintere Cardinalvene bis an ihre Einmündung in den Ductus Cuvieri, sowie der Eintritt der vorderen Extremitätenvene freigelegt.

50 μ dorsal (Textfig. 489) umgreifen bereits die vorderen Hörner der Trabekel (26), als Processus praenasales die halsförmigen Einschnürungen der Riechsäcke (24), welch' letztere gegen die Trabekelcommissur jene medialen Ausladungen vortreiben, an deren Vorderfläche die Nervi terminales an das das dünne zweischichtige Epithel der Riechspalten herantreten (25). Die Commissura Trabecularum dient den Zahnsockeln der Prämaxillarzähne (25) zur Unterlage, welche bei Amphibien das von denselben Zähnen besetzte Solum Nasi bildet. An der Aussenseite der Riechsäcke verlaufen supralabiale Venen, welche von den terminalen Verzweigungen des Nervus buccalis überkreuzt werden. Das Vomeropalatinum (30) lässt sich nicht vom Pterygoid (21) abgrenzen, welches an der Innenseite der abgeplatteten Vena pterygoidea (20) bis an die vordere Kante des Palatoquadratums (32) heranreicht. An der Aussenseite der ersten Schlundtasche gruppiren sich die Aeste des Hyomandibularis VII. s. l. (15—18). Wie sich die mandibulare Sinneslinie dorsalwärts der hyomandibularen nähert, von welcher sie abgezweigt ist, so convergirt auch der sie versorgende Nervus mandibularis externus (18) des Facialis an der Aussenseite immer mehr mit dem Nervus hyomandibularis (17). Die beiden vorderen Branchialbögen bieten nichts Bemerkenswerthes. An den beiden hinteren sind die afferenten Kiemenarterien (12) an ihrem Eintritte in dieselben durchschnitten. Es besteht insofern eine Asymmetrie, als die in der Fortsetzung des caudalen Truncusastes gelegene vierte afferente Kiemenarterie auf der rechten Körperseite ein grösseres (28 μ) Caliber aufweist, als auf der linken, woselbst sie nur 17 μ, fast die Hälfte der 30 μ dicken dritten afferenten Branchialarterie, misst. Auf beiden Seiten sind die vierten Kiemenarterien an der Stelle durchschnitten, woselbst sie sich als Derivate äusserer Arterienbögen um den inneren und hinteren Rand der Musculi interbranchiales (IV) herumschlingen. Diese Arterien haben ihre ursprüngliche Stellung beibehalten, denn in dieser Region verflacht sich gewissermaassen die nach vorn gerichtete Verlängerung und Bewegung des Mundhöhlenbodens. Die Arterien verlaufen parallel und zwischen den ihre Bögen begrenzenden Schlundtaschen. Die Interbranchiales der vierten Branchialbögen sind unansehnliche Muskelbündel von ca. 20 μ im Durchmesser; an ihrer Vorderseite schwillt der Nervus posttrematicus IV zu einem gleich viel messenden Ganglion hypobranchiale IV (40) an, welches nur aus etwa einem Dutzend Zellen besteht. Medial von der vierten Branchialarterie, genau im Convergenzwinkel der sechsten und siebenten Schlundtaschenebenen ragt auf der linken Seite der birn-

förmige telobranchiale Körper (41) vor, welcher auf der rechten Körperseite vermisst wird. Hinter dem Ektodermsporne, an welchem die sechste Schlundtasche in den folgenden Schnitten ventral ausläuft, beginnen die freien Mesodermzellen sich etwas dichter anzusammeln und werden dann das Keratobranchiale V aufbauen. An der Innenseite des folgenden, retrobranchialen Ektodermfeldes, welches nichts mehr von seiner früheren Verdickung erkennen lässt, ist jener äussere Fortsatz des hinteren Schenkels des zweiten Myotomfortsatzes heruntergewachsen, welcher sich dann weiter nach vorn und caudal ausbreiten und damit Beziehungen zur Clavicula und zu den ventralen Enden der Branchialbögen gewinnen wird. Diese Beziehungen werden diese noch schmale, aus lebhaft proliferirenden spindeligen Zellen bestehende Muskelanlage (42) zum Dorsoclavicularis und Dorsobranchialis machen. Die medialen Fortsätze dieser hinter den sechsten Schlundtaschen herabgewachsenen Myotomderivate schliessen über der Kuppe des Pericards zusammen und bilden den rhombischen Dorsopharyngeus (11). (Durch ein Versehen ist auch das den Darmquerschnitt umgebende Bindegewebe mit der Farbplatte dargestellt worden.) An der Aussenseite des dem Lungendarm anliegenden hinteren Abschnittes dieses Fächers zieht der diese Musculatur innervirende Nerv herab, welcher seinem Verlaufe und seiner Anordnung nach einen Nervus posttrematicus V repräsentirt (9, in Folge zu beträchtlicher Verkleinerung der Vorlage [auf $^2/_3$] nicht erkenntlich). So wie der hintere Schenkel des zweiten Myotomfortsatzes in Folge des Umstandes, dass die siebenten Schlundtaschen das Ektoderm nicht erreichen, eine freiere Wachsthumsgelegenheit ausnützen konnte und den grösseren Abschnitt des zweiten Myotomfortsatzes repräsentirt, so ist auch dieser Nerv etwas grösser und entstammt einem grösseren Vagusabschnitte als die vorhergehenden Posttrematici. Wie diese schwillt auch er zu einem Ganglion hypobranchiale an (94), aus welchem der allerdings an Frontalschnitten in seinem proximalen Abschnitte etwas schwierig zu verfolgende Zweig an die ventrolaterale Sinneslinie hervorgeht, die aus dem ventrolateralen Abschnitte der retrobranchialen Ektodermverdickung früherer Stadien entstanden ist. Unter dem vorderen Seitenplattenrande tritt der Ramus intestinalis Vagi (7), mit welchem jener Nervus posttrematicus V sive Nervus pharyngeus, dorsopharyngeus aus dem Vagusganglion hervorgeht (vergl. Taf. LIII, Fig. 1, 3; Taf. LIV, Fig. 1), in die das

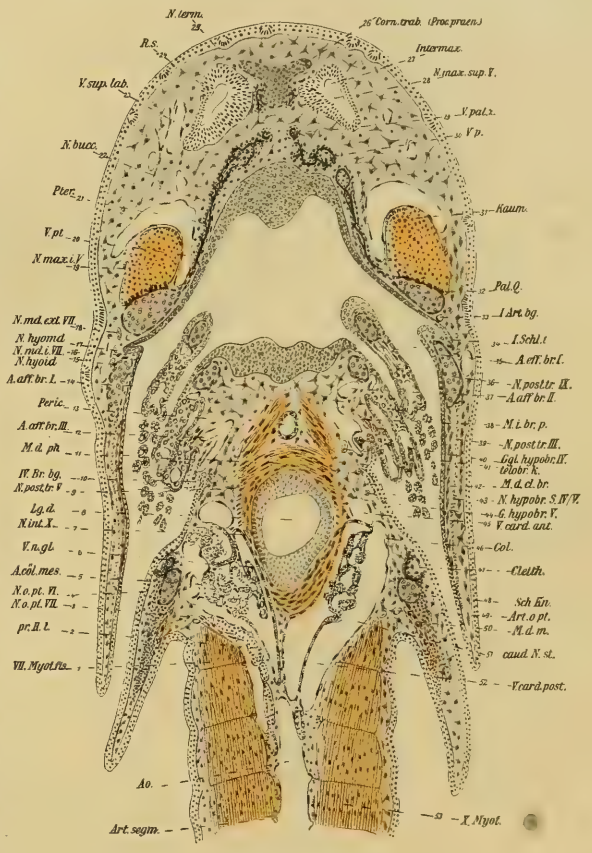

Fig. 489.

Darmepithel umgebende Bindegewebslage ein. — An der Aussenseite der Vena cardinalis anterior verläuft der Nervus hypobranchialis des vierten und fünften Segmentes (43), welcher die vorderen drei Segmente des Hyoabdominalis versorgt. Die Vena cardinalis posterior tritt bereits in das Wundernetz der Vorniere ein, welche die Somatopleura gegen das Cölom vorwölbt. An der Kuppe dieser Vorwölbung tritt in der rechten Körperhälfte die Arteria coeliacomesenterica (5) aus dem Vornierenglomerulus an die Somatopleura heran. Das caudale Nephrostom (51) liegt in dem engen Spalt, welchen caudal der schmale Stiel des siebenten Myotomfortsatzes (1) begrenzt. Ihm liegt wie im ganzen Verlaufe der sich schlängelnde primäre Harnleiter (2) unmittelbar an. An der Aussenseite des letzteren zieht der ansehnliche Ramus omopterygialis des siebenten Segmentes (3) an der inneren, dorsalen Oberfläche des siebenten ventralen Myotomfortsatzes schräg nach aussen und vorn an die Extremität. Lateral und parallel von ihm tritt auch die Arteria omopterygialis (49) an die Innenseite der vorderen Extremität, die nahe ihrem dorsalen Rande durchschnitten ist und daher den scapularen Abschnitt des Schulterknorpels (48) aufweist, welcher vom Cleithrum (47) bedeckt wird. An der dorsalen und inneren Seite des Schulterknorpels entspringt die dorsomediale Muskelschale (50), welche unter dem Ektoderm distalwärts vorwächst und noch keine Beziehungen zu den Axialgliedern gewonnen hat.

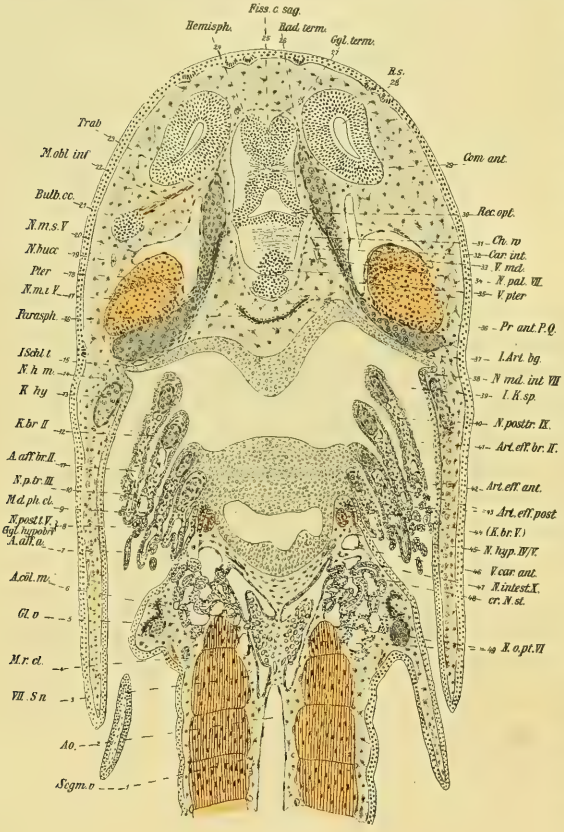

Fig. 490.

100 μ dorsal (Textfig. 490) weisen die Riechsäcke (28) ein kommaförmiges Lumen und eben solchen Umriss auf, weil sich ihre Wand, ein hohes mehrzeiliges Epithel, medial so erheblich verdickt hat. An ihrem vorderen Rande lagert das Ganglion terminale (27), dessen Radix in die Fissura cerebri sagittalis an der Vorder- und Innenseite der Hemisphärenwand, in der Nachbarschaft der Lamina terminalis eintritt. Medial von dem hinteren Pol des Riechsackes entspringt in dem dichteren Bindegewebe der primitiven Pachymeninx der Obliquus oculi inferior (22), welcher fächerförmig am unteren Pole des Auges inserirt. Der untere Augenpol liegt in gleicher Höhe mit den Recessus optici (30), welche zwischen der gegen das Hirngrau convex vortretenden Commissura anterior (29) und dem Chiasmawulste (31) gelegen sind. Nach hinten folgt die an den Chiasmawulst anschliessende Infundibularwand und die Hypophyse, welche von dem dorsalwärts concaven rinnenförmigen Parasphenoid (16) überlagert werden. Zu beiden Seiten des Chiasmawulstes ist die Carotis interna (32) und lateral von ihr der Nervus palatinus VII (34) schräg durchschnitten; er wird seitlich vom Pterygoid überlagert (18), welches sich zwischen den Trabekeln und dem Processus

anterior des Palatoquadratums (36) ausspannt. Vom Palatoquadratum entspringt breit der Masseter, an welchen sich schalenförmig, doch ohne durchgehende Grenze vorn der Temporalis anschliesst. An der Oberfläche bezeichnet der Verlauf des Nervus maxillae inferioris (17) die Grenze zwischen den beiden Köpfen. Der Nervus maxillae superioris Trigemini (20), welcher sich in den Munddachplatten verzweigt, verläuft dicht an der Aussenseite der Vena mandibularis (33), medial vom Nervus buccalis. Hinter dem Palatoquadratum, zieht zwischen diesem und der vorderen Wand der ersten Schlundtasche eingekeilt, der erste Arterienbogen. Die seitlichen Abschnitte des Kiemendarmes, welche so mannigfaltige Oberflächenvergrösserung zeigen, bilden ein nahezu dotterfreies Epithel, während die mittleren Abschnitte noch immer dotterreich und viel dicker sind. Das Vorhandensein unzähliger Vacuolen weist darauf hin, dass die Dotterverdauung in vollem Gange ist. Gegenüber dem Rande der ersten Schlundtasche verläuft nahe der hyomandibularen Sinneslinie der Hyomandibularis (14), welcher seine Fasern mit Ausnahme des Nervus mandibularis internus (38) vereinigt zeigt. Das Keratohyale (13) ist in seinem dorsalen Abschnitte durchschnitten, an welchen die vorderen Muskelbündel des Opercularis herantreten und so dem Levatorsystem der Branchialbögen branchiomer erscheinen. Die Ektoderm-Entodermgrenze an der Innenwand des Kiemendeckels konnte nur approximativ angegeben werden. Die Branchialbögen sind in ihren mittleren Abschnitten durchschnitten, durch welche der Nervus posttrematicus (40) frei ohne Muskelunterlage durchzieht. Der ventrale Abschnitt des sechsten Schlundtaschenderivates trennt das vollentwickelte vierte Keratobranchiale von dem unansehnlichen, im Knorpelzustande befindlichen Keratobranchiale V (44), welchem der hintere Schenkel des zweiten Myotomfortsatzes (9) dicht angelagert ist. Dieser Muskelzug bildet eine nach hinten offene Rinne, in welche der Nervus posttrematicus V (8) eingelagert ist. Wenn ventralwärts die beiden Hauptfortsätze dieses Muskelcomplexes medial- und lateralwärts auseinanderweichen (rechte Bildseite), dann liegt der Nerv frei zwischen ihnen, giebt aber an beide Fortsätze und ihre Derivate Aeste ab. Die nachbarliche vordere Cardinalvene (46), an deren Vorderseite der Stamm der hypobranchialen Zweige des vierten und fünften Segmentes (45), verläuft, begrenzt das Wundernetz der Vorniere, in welches aus dem Vornierenglomerulus — rechterseits dicht neben der Arteria coeliacomesenterica (6) — Glomerulusvenen (5) eintreten. An der Aussenseite der Vorniere ragt, von lockerem Bindegewebe umgeben, das zweifellos schon bewegte Cleithrum empor, welches eine nach aussen geöffnete Knochenrinne bildet, in deren Grunde kleine Leisten und Trabekel vortreten. An das Cleithrum tritt ein am Ansatze der Extremität, neben dem siebenten Myocomma durchschnittenes Muskelbündel heran (4), welches aus dem im Stadium 45 aufgetretenen Fortsatze der ventralen Myotomkante hervorgegangen ist (vergl. Taf. LI, Fig. VIII/3) und einen Retractor Cleithri bildet. An der Innenseite der Myotome verlaufen die ventralen gemischten Nervenäste (3) und an denMyocommata die segmentalen Venen (1).

40 μ dorsal (Textfig. 491) wird der Fundus der Riechsäcke erreicht, deren dorsale Hälften ein annähernd gleichmässig (120 μ) dickes mehrzeiliges Epithel aufweisen. Zwischen den Riechsäcken und dem Vorderhirn (24) spannt sich die primitive Pachymeninx, welche in ihren dorsalen Abschnitten erst in Entstehung begriffen ist. In der Fissura sagittalis (23), deren Grund von der Lamina superior neuroporica gebildet wird (22), verläuft eine mediane vordere Hirnvene. Die Nervi ophthalmici profundi (V) sind dicht an der vorderen Kante der Riechsäcke schräg durchschnitten (21). Die ventrale Wand des Vorderhirnes weist drei Ausladungen des Lumens auf, welche durch die Commissura anterior (25) und den Chiasmawulst getrennt werden. Hinter dem Infundibulum die schräg durchschnittene abgeplattete Blase der Hypophyse (15), welche der hypochordalen Commissur der Parachordalia benachbart liegt. Zu beiden Seiten der Hypophyse sind die inneren Carotiden (31) einander am nächsten, doch ist ihre Anastomose daselbst obliterirt. An der Aussenseite der inneren Carotiden verlaufen die Rami palatini VII (13) an der Dorsalseite des

Parasphenoids nach vorn; sie treten vorwiegend an die Sinnesknospen der entodermalen dorsalen Kiemendarmwand. Auf der rechten Körperseite ist das Palatoquadratum mit dem Trabekelmassiv unter einem nach aussen und vorn offenen Winkel von 140° vereinigt, in welchem die von beiden Seiten erheblich in Raumbeengung abgeplattete Pterygoidvene (29) zwischen dem Knorpel und der Kaumusculatur eingezwängt ist. Um den vorderen Rand dieser Knorpelplatte, etwa an der ursprünglichen Grenze zwischen Trabekel und Sphenolateralplatten schlingt sich der Nervus opticus (26), welcher in seinem mittleren Abschnitte durch das Wachsthum des Knorpels nach vorn ausgebogen wurde. Der rechte Nerv ist nahe seinem Austritte aus dem Bulbus durchschnitten, welcher unmittelbar über dem Rectus inferior (17) erfolgt, an dessen Unterseite ein Oculomotoriuszweig (16) an den Obliquus inferior (27) herantritt. Der medial vom hinteren Pol der Riechsäcke erfolgende Ursprung dieses Muskels ist auf beiden Seiten freigelegt (20, 27). Zwischen dem Auge und dem vorderen Rande der Kaumusculatur tritt die Vena mandibularis in die Tiefe, auf der äusseren Oberfläche derselben divergiren die beiden Aeste des Nervus maxillomandibularis V (28, 30). Hinter dem Processus anterior des Palatoquadratums (32) bildet der erste Arterienbogen seine dorsalwärts ausladende Schlinge (33), deren Caliber (10 μ) etwa die Hälfte desjenigen der übrigen Gefässstrecke beträgt. An der Aussenseite der ersten Schlundtasche, etwas hinter derselben tritt der Nervus mandibularis internus (34) aus dem Hyomandibularis s. st. (14). Die dachziegelförmige Anordnung der Branchialbögen ist derart, dass die Ebenen der Bogenpaare unter 40° nach vorn convergiren. Hinter der fünften Kiemenspalte, mit ihr parallel verläuft die siebente Schlundtasche (8), deren Innenfirst einen ganz kleinen, vom Vorknorpel des Keratobranchiale V (40) eingenommenen unansehnlichen hintersten Bogen begrenzt.

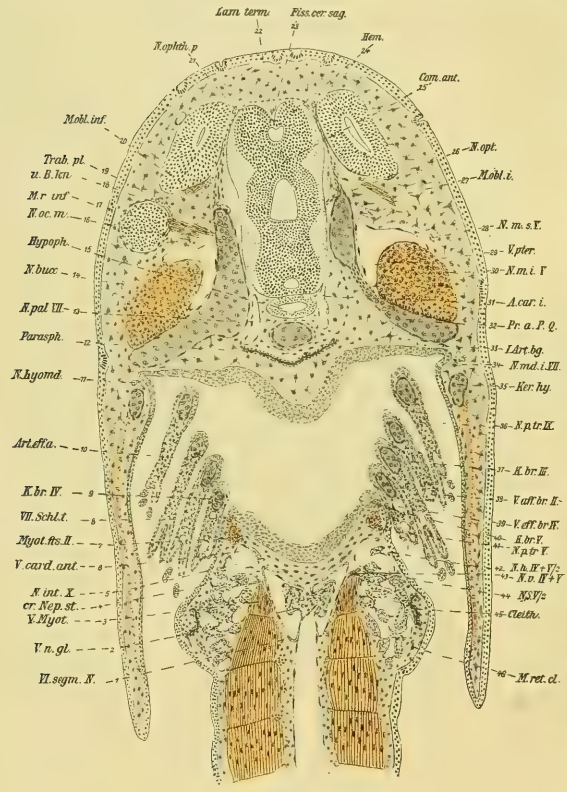

Fig. 491.

Die mächtige frei entwickelte Musculatur des hinteren Schenkels des zweiten Myotomfortsatzes (7) kann darin nicht Platz finden; die Rinne erscheint nun geschlossen, und an ihrer Aussenseite verläuft der Nervus posttrematicus V (41), welcher nur durch die nach hinten und medial erfolgende Ausbreitung des Dorsopharyngeus in diese Lage gerathen ist. An seinen ventralen, vom Ganglion hypobranchiale V besetzten Abschnitten und aus seinem Verhalten an der Dorsalseite erweist sich jedoch die Berechtigung der angewendeten Bezeichnungsweise. Die caudal anschliessende, vordere Cardinalvene (9) wird an der Aussenseite durch einen tiefen Einschnitt, in welchem der gemeinschaftliche Stamm der hypobranchialen Aeste des vierten und fünften Segmentes verläuft (42), von der Vena cardinalis posterior getrennt; beide

sind in ihrer Ausdehnung durch den sie überkreuzenden Nerven offenbar behindert worden. Andererseits haben sie doch bewirkt, dass dieser Nervenstamm in seinem proximalen Abschnitte eine dorsalwärts gerichtete Ausbiegung gewinnt. Er wird daher vom vorliegenden Schnitte auch in dem medialen Schenkel der Krümmung (43) getroffen, woselbst er an der medialen Seite des cranialen Nephrostomes (4) nach vorn tritt. Auf beiden Seiten zweigt jedoch vorher ein feiner, dem fünften Segmente entstammender Faden ab, welcher an der Hinterseite des Nephrostomes, von den nachbarlichen oberflächlichen Windungen der Vorniere umfangen, lateralwärts zieht (44, in Folge der Verkleinerung der Vorlage auf $^2/_3$ nicht gut auszunehmen). Er konnte nicht bis an den Plexus omopterygoideus verfolgt werden, doch ist es nicht ausgeschlossen, dass er eventuell dahin gelangt wäre und sich an der Bildung des Plexus omopterygialis betheiligt hätte. Die ventralen Nerven der sechsten (1) und folgenden Segmente werden bereits an der Innenseite der betreffenden Myotome angetroffen. An der Hinterseite der Vorniere zieht der Musculus retractor cleithri (46) empor. Der Vornierenglomerulus (2) ist an seinem hinteren Abschnitte schräg durchschnitten und zeigt eintretende Glomerulusarterien, welche aus der ventrolateralen Wand der Aorta abgehen.

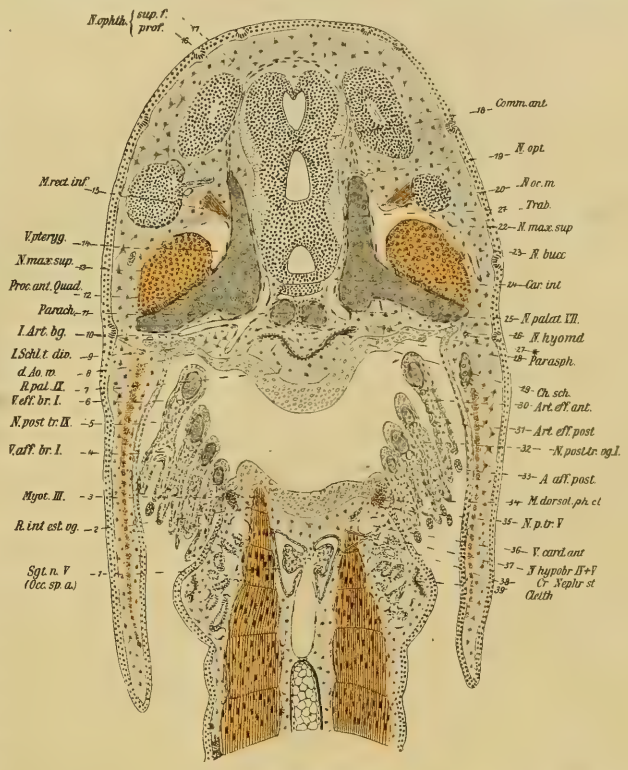

Fig. 492.

30 μ dorsal (Textfig. 492) erfolgt auf der linken Körperseite ventral von den vierten Myotomen die Vereinigung der hypobranchialen Aeste der vierten und fünften segmentalen Nerven zu einem Stamme (37), welcher an der Vorderseite des cranialen Nephrostomes zwischen diesem und der vorderen Cardinalvene (36) nach aussen und vorn zieht. Auf der rechten Körperseite ist dieser Nerv ebenso wie die folgenden (1), Occipitalnerv *Z* nach K. Fürbringer, an der Innenseite der Myotome durchschnitten. Unter der vorderen Cardinalvene (36) verläuft der Nervus intestinalis Vagi (2) nahe der Oberfläche des Kiemendarmes. Der mächtige Muskelbauch des hinteren Schenkels des zweiten Myotomfortsatzes verliert nach oben vollends die rinnenförmige Einkrümmung, in welcher der Ramus posttrematicus V des Vagus (35) verläuft. Der First der siebenten Schlundtasche ragt gegen die Mitte dieses Muskelbauches vor und verhält sich zu demselben ganz ähnlich wie der ventrale Abschnitt der ersten Schlundtasche oder der seitliche Abschnitt der prämandibularen Entodermfalte, welche das vorgelagerte branchiale Mesoderm gleichfalls nicht zu durchbrechen vermögen, weil es zu mächtig ist. In den Branchialbögen sind ebenso wie in den übrigen Schnittbildern ver-

schiedene Varianten des Abganges der afferenten (4, 33) und des Eintrittes der efferenten (30, 31) Kiemenarterienschlingen dargestellt. Im Hyoidbogen nimmt nunmehr der complexe Nervus hyomandibularis (26) die typische Lage eines Posttrematicus an der Vorderseite des mächtigen Opercularmuskels ein und giebt an die in einzelne Sinnesknospen aufgelöste Hyomandibularlinie einzelne feinste Fäserchen ab. An der Vorderseite der ersten Schlundtasche (9) ist die auf 10 μ verengte dorsale Schleife des ersten Arterienbogens (10) in ihrem seitlichen und medialen Schenkel durchschnitten. Den Vereinigungswinkel des ersten Aortenbogens mit dem Beginne der Aortenwurzel (8) durchsetzt der Ramus palatinus VII, welcher ebenso wie die nachbarlichen Fäserchen des Palatinus Glossopharyngei vornehmlich an die Sinnesknospen der Schleimhaut ziehen. Letztere können sich auch ablösen und haften dann gestielt an der noch dotterhaltigen entodermalen Wand des Kiemendarmes (*, 27). Das Caliber des ersten Arterienbogens verhält sich zu dem der Aortenwurzel und dem der Carotis interna wie 4 : 7 : 8. Berücksichtigt man die Enge der dorsolateralen Auskrümmung des ersten Arterienbogens, so zeigt sich, dass derselbe bezw. das ventrale Vas efferens des ersten Branchialbogens nur wenig Blut in die Carotis interna entsendet und dieses vornehmlich aus der Aortenwurzel und, wie der nächste Schnitt zeigen wird, aus der Opercular arterie stammt. Die inneren Carotiden (24) convergiren anfangs, biegen aber dann neben den ventralen Höckern der Parachordalia (11), welche den ventralen Chordarand zwischen sich fassen, in die sagittale Richtung um. Die Hypophyse ist in ihrem dorsocaudalen Rande durchschnitten. An der Medialseite der mächtigen Knorpel des Vorderkopfes, an denen das selbständige Auftreten der Pars anterior des Palatoquadratums noch an der basalen Querfurche deutlich zu erkennen ist, theilt sich dann die Carotis interna in die Arteria cerebri communicans und den nach vorn ziehenden Zweig, welcher sich in die Arteria cerebri anterior und die Ophthalmica gabelt (vergl. Textfig. 493). Die weisse Substanz des Vorderhirnes besteht vorwiegend aus den die Commissura anterior und den Chiasmawulst durchsetzenden Fasern, von denen die letzteren nur zum Theile der Opticusstrahlung angehören, vielmehr grösstentheils dem Tectum mesencephali entstammen. Die Fasern der Commissura anterior (18) gehören meist den Riechbahnen an und sind mit diesen eine der ältesten Fasersysteme des Telencephalons.

80 μ dorsal (Textfig. 493) wird bereits die gesammte Reihe der Myotome, der ventrale Rand der Chorda, die dorsale Kuppe des Kiemendarmes und die Vereinigung der Aortenwurzeln (3), erreicht. In Folge der ventralen Einkrümmung des Vorderkörpers ist jedoch die Aorta etwas schräg durchschnitten. Im Bereiche des sechsten Myocommas ist ihre der Hypochorda dicht anliegende dorsale Wand getroffen. Die dorsomediane Vereinigung der Aortenwurzeln erfolgt im vorliegenden Falle zwischen den zweiten Myocommata. Die Myotomreihe hält die unter ihr befindliche Darmwand nieder, welche an ihrer Seite ziemlich weit dorsalwärts sich ausdehnt. An der Aussenseite der vierten bis sechsten Segmente haben sich die Vornierenschlingen und das Cleithrum (39) emporgeschoben, die Aussenseite des vierten Segmentes wird von der vorderen Cardinalvene (2) überkreuzt. An der Aussenseite des dritten Segmentes erstreckt sich der hintere Schenkel des zweiten Myotomderivates empor (36), an dessen Innenseite der Nervus posttrematicus V (37) des Vagus tritt. Er entspringt an der lateralen Seite des Nervus intestinalis (4) aus dem hinteren Abschnitte des Ganglion viscerale Vagi. Das dorsale Ende des vierten Branchialbogens liegt neben dem zweiten Myocomma; an der Aussenseite des ersten Myocommas tritt die efferente Kiemenarterie des zweiten Bogens (34) in die Aortenwurzel ein. Die Aortenwurzeln liegen dicht an der basalen Seite des entodermalen Epithels des Kiemendarmes und laden im Bereiche der Einmündung der Opercular arterie (8) am weitesten seitwärts aus. In der Mitte der Strecke zwischen der Einmündung der Opercular arterie und der zweiten efferenten Kiemenarterien (34) münden die Kiemenarterien des ersten Branchialbogens ein (7). Auch in diesem Stadium ist der zwischen der Einmündung der ersten (40 μ), und der

zweiten Branchialarterie (45 μ) gelegene Abschnitt der Aortenwurzel ausserordentlich eng (28 μ). Zwischen der Einmündung der Opercular arterie (30 μ) und der Kiemenarterie beträgt das Caliber 40 μ; nach der Einmündung der zweiten Kiemenarterie (48 μ) steigt das Caliber der Aortenwurzel auf 72 μ. Daraus ergiebt sich, dass der grösste Theil des Blutes der ersten efferenten (dorsalen) Kiemenarterie (40 μ) in die Carotis interna (64 μ) abfliesst, an welche auch die Opercular arterie ihr Blut abgiebt. Der erste Arterienbogen, dessen Caliber an der engsten Stelle 10 μ beträgt, kommt hierbei kaum in Betracht. Auf der linken Körperseite ist lateral von der Einmündung des ersten Arterienbogens (27) auch eine ventralwärts ausbiegende Krümmung der Vena capitis lateralis angeschnitten, welche, wie die andere Körperseite zeigt, die Fortsetzung der Vena pterygoidea bildet. An der medialen Seite dieser durch das Foramen praeoticum (sphenoticum) minus hindurchtretenden Vene ist das complexe Facialisganglion durchschnitten, welches drei basale Ausladungen aufweist, von denen die vorderste, das Ganglion palatinum (11), den Nervus palatinus entsendet (vergl. rechte Seite). Die folgende Ausladung gehört dem Ganglion hyomandibulare (10) an und enthält wahrscheinlich die Ganglienzellen des Nervus mandibularis internus, während die hintere grosszellige Ausladung wohl dem Lateralissystem des Hyomandibularis zugehört. Der Nervus hyomandibularis ist an der Caudalseite des dorsalen Divertikels der ersten Schlundtasche (9) durchschnitten, welches von einem engen Spalt durchzogen wird. Hinter dem medialen Rande des Divertikels entsteht das „Hyomandibulare", das kleine Epihyale des Hyoidbogens (29). An der Vorderseite des Processus anterior des Palatoquadratums entspringt der Masseter, an dessen Aussenseite ein etwas weiter dorsal vom Perichondrium entspringendes aberrantes Muskelbündel (*, 12) sich im subcutanen Bindegewebe verliert. An der Aussenseite der Kaumusculatur haben sich die beiden Zweige des Maxillomandibularis Trigemini (13, 14) noch nicht vereinigt. Der Bulbus Oculi ist in seinem ventralen Drittel durchschnitten und zeigt die mittlere Körnerschicht innen durch die Opticusfaserschicht abgetrennt. In der Furche zwischen den Riechsäcken und den Hemisphären verläuft der Nervus ophthalmicus profundus (20) und etwas näher dem Ektoderm parallel mit ihm der Ophthalmicus superficialis (19) des Facialis.

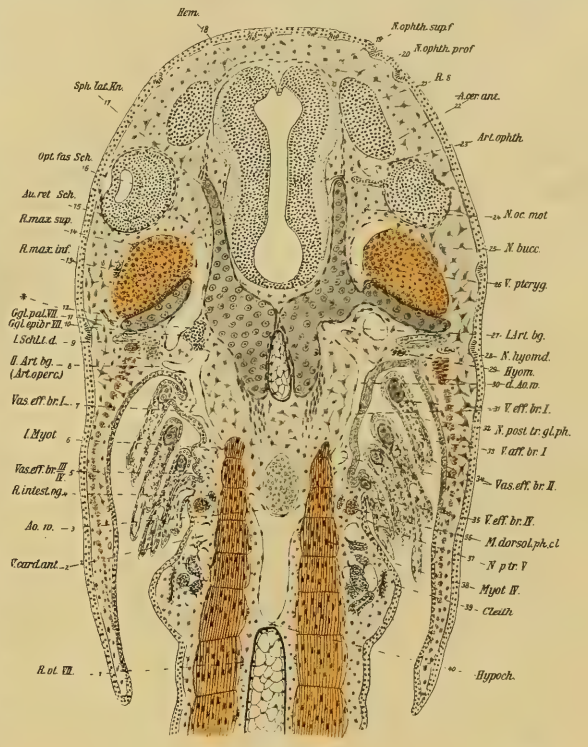

Fig. 493.

50 μ dorsal (Textfig. 494) sammeln sich bereits an der dorsalen Kante der Riechsäcke (30) die Fila olfactoria (27), welche von den Nervi ophthalmici profundi (28) überkreuzt werden. Durch die Fissura cerebri transversa, welche das Vorderhirn vom Zwischenhirn trennt, steigt beiderseits die Arteria cerebri

anterior (31) empor, an der Aussenseite des Zwischenhirnes verläuft die Arteria communicans anterior. An der Aussenseite des linken Sphenolateralknorpels ist die Arteria orbitalis (35) durchschnitten, die zugleich mit der Hypophysenvene (39) eine Oeffnung des Knorpelcraniums passirt, welche die Grenze der Trabekel gegen die Sphenolateralknorpel bezeichnet. Die Einmündung der Hypophysenvene in die Vena pterygoidea (41) kann im Bereiche des Foramen praeoticum laterale (sphenoticum) oder aber auch etwas weiter vorn erfolgen. Diese Oeffnung wird seitlich von der schräg gestellten Wurzelspange des Palatoquadratums (40) begrenzt, welche nach vorn vom Processus anterior, hinten vom Processus oticus gebildet wird (vergl. Taf. LXI, Fig. 23). Den ganzen Boden dieser Oeffnung nimmt die Vene ein, unter welcher der Processus anterior (trabecularis) des Palatoquadratums entstand. Etwa von der Stelle an, wo die Pterygoidvene den Nervus hyomandibularis des Facialis (43) dorsal überkreuzt, wird sie als Vena capitis lateralis (44) bezeichnet, unmittelbar hinter der Ueberkreuzung zieht an ihrer Aussenseite die Arteria temporalis (14), ein Ast der Opercularis, empor. Die erste Schlundtasche ist am Grunde ihres spaltförmigen, quergestellten Lumens (42), die zweite gleichfalls an ihrem dorsalen, medialwärts und nach hinten umgelegten Divertikel getroffen, welches unmittelbar über dem Epibranchiale liegt und wie dieses schräg zu allen Hauptebenen des Körpers eingestellt ist. Die Epibranchialia (8) convergiren paarweise nach hinten unter einem nach vorn offenen stumpfen Winkel von ca. 110°. Mit den Keratobranchialia stehen die Epibranchialia an ihren äusseren und vorderen Enden unter einem Winkel von ca. 80° in Verbindung. Von der Hinterseite der Keratobranchialia treten die vier efferenten Kiemenarterien (7, 47), deren Caliber der Reihe nach 40, 30, 24 und 18 μ beträgt, an die Hinterseite der Epibranchialia (linke

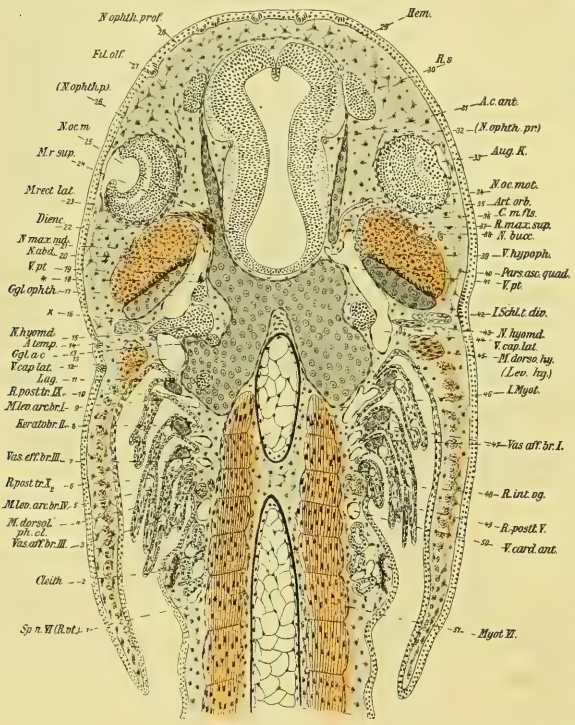

Fig. 494.

Seite). Die Einmündung der zweiten efferenten Kiemenarterien erfolgt etwas hinter dem ersten Myocomma. Medial und etwas vor dem Epibranchiale I ist im Boden der Labyrinthkapsel der Fundus der Lagena (11), ein hohes, mehrzeiliges Sinnesepithel gekappt, lateral zeigt die Unterseite der Parachordalia eine Einfurchung, in welcher die Vena capitis lateralis (12) dicht unter dem Opercularmuskel verläuft. Die tiefe Incisur am Aussenrande der Parachordalia bildet mit der schräg durchschnittenen und schräg eingestellten Wurzelspange des Palatoquadratums das Foramen praeoticum basilare, in welchem das Ganglion hyomandibulare (15) und palatinum des Facialis, vor dem letzteren das Ganglion ophthalmicum (17) des Trigeminus liegen und an dessen medialer Seite der 5 μ dünne Abducens (20) und an dessen lateraler Seite die Vena pterygoidea (19) verläuft. Die Vene liegt dem Palatoquadratum dicht an und zieht mit dem Abducens und dem Nervus ophthalmicus

profundus (vergl. auch Taf. LIV, Fig. 7) durch das Foramen praeoticum (sphenoticum). Im vorliegenden Falle ist der Abducens, das mediale der drei Gebilde, durch eine am hinteren Eingang in diese Oeffnung gelegene Knorpelspange (*, 18) von der Vene und dem Trigeminusaste abgegrenzt. Längs dem Nervus hyomandibularis (15), welcher unter dem Processus oticus des Palatoquadratums aus dem Foramen prooticum basilare nach aussen tritt, schiebt sich das complexe Ganglion des Facialis vor, an welchem sich an Frontalschnitten die einzelnen Componenten in Folge der Schrägstellung ihrer Grenzen nicht mehr scharf unterscheiden lassen. Der Nerv ist medial vom dorsalen Divertikel der ersten Schlundtasche durchschnitten, an welchem sich an der Aussenseite dunkler gefärbte ektodermale Zellen einschieben. Zwischen dem Schlundtaschendivertikel und dem Perichondrium des Palatoquadratums scheint ein feiner Nerv zu passiren, welcher als Praetrematicus zu bezeichnen wäre (linke Seite, ×, 16). Vom Processus oticus entspringt breit der Masseter, welcher mit dem Temporalis eine mächtige, sicherlich schon functionirende Muskelmasse bildet, an deren Aussenseite sich der Nervus maxillomandibularis (21) in seine beiden Zweige gabelt. An der medialen Seite der Kaumusculatur hat sich jener hintere Fortsatz der ciliaren Mesodermblase vorgeschoben (36), dessen Zellen noch undifferenzirt und dotterhaltig sind. Nach vorn geht dieser stumpfe Pol der ehemaligen Ciliarmesodermblase, von deren dünnem Wandabschnitte nichts mehr in epithelialer Anordnung vorhanden ist, in den Rectus lateralis (23) über. Etwas weiter vorn entspringt von der Aussenseite des Sphenolateralknorpels der Rectus superior (24). In den Winkel zwischen beiden tritt von vorn her der Nervus oculomotorius (25) ein, dessen Kreuzung mit dem Nervus ophthalmicus profundus der folgende Schnitt zeigt. Fasern des Ophthalmicus profundus durchbrechen den Augenmuskelkegel in dorsaler Richtung (26, 32).

80 μ dorsal (Textfig. 495) wird das aus sich kreuzenden, transversalen und longitudinalen Zügen bestehende Markweiss des Rautenhirnes angeschnitten, welches mit dem Infundibulum den Eingang in die Sattelfalte begrenzt. Neben dem Rautenhirn verlaufen fast in sagittaler Richtung, nur wenig nach hinten convergirend, die sechsten bezw. (incl. Terminales) siebenten Hirnnerven (35). Zu beiden Seiten ragen die Sphenolateralknorpel (20) bis hart an das Rautenhirn heran und schieben sich mit stumpfen Kanten gegen den Eingang in die Sattelfalte vor. Ihre Aussenfläche begrenzt mit dem gegenüberliegenden Rande des Palatoquadratums das Foramen sphenoticum (praeoticum laterale), welches im vorliegenden Falle noch nicht in zwei Oeffnungen gesondert erscheint. Die Ebene des schräg gestellten Palatoquadratums bildet mit dem sagittal gestellten Sphenolateralknorpel einen nach hinten offenen, spitzen Winkel von 80° (vergl. Taf. LXI, Fig. 23). Der noch einheitliche schmale Spalt ist zwischen dem Durchtritt der Vena pterygoidea und des Nervus ophthalmicus profundus (21) durchschnitten. Der Ursprungskopf des Rectus oculi superior (30) reicht fast bis an die Oeffnung heran. An der Aussenseite des Palatoquadratums entspringen beide Köpfe der Kaumusculatur (17, 14), welche an der äusseren Oberfläche durch eine Furche getrennt werden, in welcher der Nervus maxillomandibularis (16) verläuft; an ihrer inneren Grenze zieht ein Muskelzweig des Trigeminus (31) hart am Perichondrium herab. Zwischen dem sich vorwölbenden Temporalisrande und dem Sphenolateralknorpel verläuft ein Venenstamm, welcher das Blut aus der Vena cerebri anterior, den supraocularen und nasalen Venen aufnimmt (vergl. Taf. LIII, Fig. 1, durchschnitten) und der Vena pterygoidea zuführt. Lateral vom gemeinschaftlichen, ebenfalls vom Temporalis überdeckten Ursprungskopf des oberen und äusseren geraden Augenmuskels verläuft der Nervus ophthalmicus profundus, welcher nahe dem Temporalisrande durch wenige Ganglienzellen etwas verdickt wird (18). Medial von dieser, als Ganglion ciliare zu bezeichnenden Anschwellung kreuzt der Oculomotorius (19) die Innenseite dieses Nerven. An der medialen Seite des Oculomotorius zieht der Rectus superior empor. Das Foramen prooticum (basilare) ist in seinem dorsolateralen Abschnitte getroffen, welcher vom Processus oticus des Palatoquadratums abgeschlossen wird. In dem durch das Palatoquadratum und den Boden der Labyrinthkapsel eingeschlossenen Raume liegen

die mächtigen Ganglien des Trigeminus (15, 33) und des Vestibulofacialis (13, 34), die medial ans Rautenhirn und lateral an die Vena capitis lateralis (36) grenzen. Die Vene wird durch den unter dem Sacculus gelegenen Theil des Labyrinthbodens etwas vorgewölbt, daher zweimal am Scheitel dieses Bogens durchschnitten. An der Aussenseite der Vene verläuft, gedeckt vom Palatoquadratum, die Arteria temporalis (über dem Verweisstrich 13). An der Aussenseite des freien Randes des Processus oticus liegt in einer Knorpelrinne eingebettet das laterale Divertikel der ersten Schlundtasche mit dem Ektodermbelag (12). An der basalen Oberfläche der Labyrinthkapsel verlaufen Rami palatini (11) des Glossopharyngeus und Vagus.

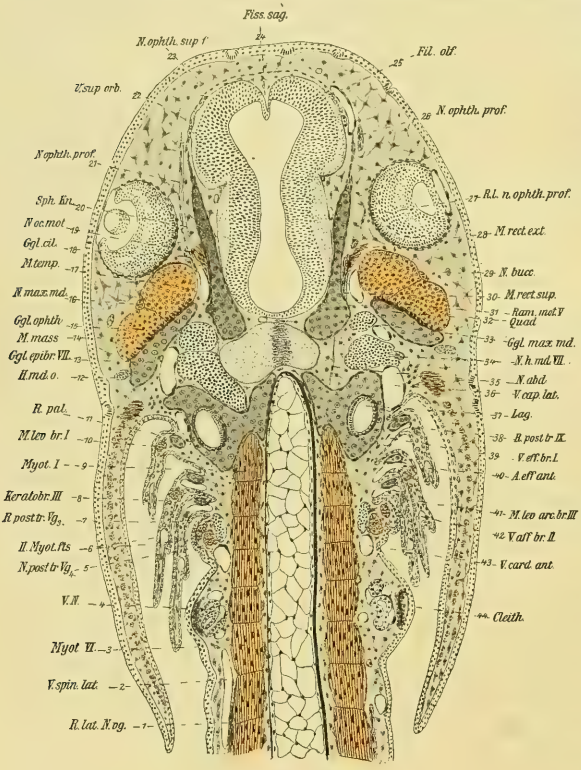

Fig. 495.

In den zweiten und dritten Branchialbogen sind die efferenten Arterien (39) an der Hinterseite der Epibranchialia durchschnitten, die zweite neben dem ersten Myocomma. Die beiden dorsalen Derivate des zweiten Myotomfortsatzes (6), der Levator br. IV und der gemeinsame Kopf des Dorsopharyngeus, Dorsoclavicularis und Dorsobranchialis sind an der Aussenseite des Vagusganglions über dem dritten Segmente emporgewachsen. Der Ramus posttrematicus des vierten Bogens (rechte Bildseite) tritt, wie jene der anderen Bögen, an die Vorderseite des Levator br. IV heran (in Folge der Verkleinerung der Vorlage undeutlich geworden), der folgende Nerv (5) eines nach hinten nicht durch eine Kiemenspalte, sondern nur durch eine Schlundtasche begrenzten fünften Bogens tritt an die Innenseite des ansehnlichen Muskelbauches, welcher durch seine dorsale Convergenz und Vereinigung mit dem Levator IV die ursprüngliche Zusammengehörigkeit erweist. Der Ursprung des Posttrematicus Vagi IV sive V der Branchialreihe erfolgt knapp neben jenem des Intestinalis vom hinteren Ende des branchiovisceralen Vagusganglions, durch welches die motorischen Fasern in einem am medialen hinteren Rande gelegenen Bündel passiren. Hinter dem Vagusganglion zieht die Vena cardinalis anterior (43) herab, die in der Furche zwischen dem durch das Vagusganglion und die Derivate des zweiten Myotomfortsatzes aufgeworfenen Wulste und dem Vornierenwulste (4) ihre Lage hat.

50 μ dorsal (Textfig. 496) weist das vordere Blatt des Velum transversum unmittelbar über der Lamina terminalis die Ausfaltung der Paraphyse (20) auf, gegenüber welcher die hintere Zwischen-Endhirngrenze, der Grund der Fissura transversa cerebri dorsal im Bogen vortritt. Die Riechstrahlung der Vorderhirnhemisphären ist im Bereiche dieser Spalte deutlich vom Markweiss des Zwischenhirnes gesondert, welches in seinem vorderen Ende mit der Taenia, dem Tractus olfactohabenularis abschliesst. Die Spheno-

lateralknorpel begrenzen mit dem Processus oticus des Palatoquadratums, dessen breiter Uebergang in die Labyrinthkapsel auf der rechten Seite getroffen ist, das Foramen sphenoticum, welches in der vorliegenden Region den grössten queren Durchmesser aufweist (vergl. auch Taf. LXI, Fig. 23). Es ist noch einheitlich und wird von den eng zusammengepferchten beiden Ganglien des Trigeminus eingenommen, welche hier mit dem vordringenden Knorpel ringen. Der Oeffnung ist der Musculus temporalis vorgelagert, welcher einen eiförmigen Querschnitt aufweist und vom sagittal verlaufenden Nervus ophthalmicus profundus (6) und dem nach aussen und vorn divergirenden Nervus maxillomandibularis (15) umfasst wird. Auf der linken Körperseite ist der Grund des tiefen Spaltes zwischen dem Temporalis und Masseter (29), in welchem der Maxillomandibularis verläuft, noch nicht erreicht. Die durch die Lagerung des Ganglion und des Nervus maxillomandibularis bedingte Sonderung des paraxial entstandenen Mesoderms reicht bis auf jene jungen Stadien zurück, in welchen das der Rautenhirnganglienleiste entstammende Ganglion (vergl. Taf. XLVI/XLVII sowie Taf. XLVII/XLVIII, Fig. 1, 3, 5, 7) eine Einkerbung am dorsalen Rande der paraxialen Mesodermflügel bewirkt. Damit wurde die Sonderung des vorderen und hinteren mandibularen Mesoderms bewirkt, denn wenn die prämandibulare Schlundtasche das mächtige Mesoderm durchbrechen könnte, so wäre der Nervus maxillomandibularis ein vorderster Nervus posttrematicus. Unter den gegebenen Umständen bewirkt sein Verlauf nur die Sonderung des Temporalis vom Masseter aus dem mandibularen Mesoderm s. l. Das der mesencephalen Ganglienleiste entstammende Ganglion ophthalmicum ist erst secundär an der Innenseite des den Temporalis liefernden Mesoderms mit dem Ganglion maxillomandibulare in Beziehung getreten. Die rasch wachsende knorpelige Nachbarschaft hat sie einander noch näher gebracht. Auf der linken Körperseite ist der Nervus ophthalmicus profundus in grösserer Ausdehnung durchschnitten (27), zwischen ihm und der Aussenseite des Rectus superior (18) tritt der Oculomotorius (17) herab. Das Ganglion ophthalmicum grenzt unmittelbar an die motorische Wurzel des Trigeminus (15), welche das Rautenhirn an der Ventralseite der gemeinschaftlichen sensiblen grossen Trigeminuswurzel verlässt (linke Seite). Das Ganglion maxillomandibulare liegt nach aussen zu und grenzt nach hinten an den unteren Pol des Ganglion laterale praevestibulare des Facialis (links, 12), welches die Sinneslinien der Dorsalseite des Vorderkopfes versorgt. An dieses Ganglion grenzt ventral das Ganglion palatinum, welches sich wenigstens theilweise, noch gegen das Ganglion hyomandibulare sondern lässt. Daran schliesst sich der Com-

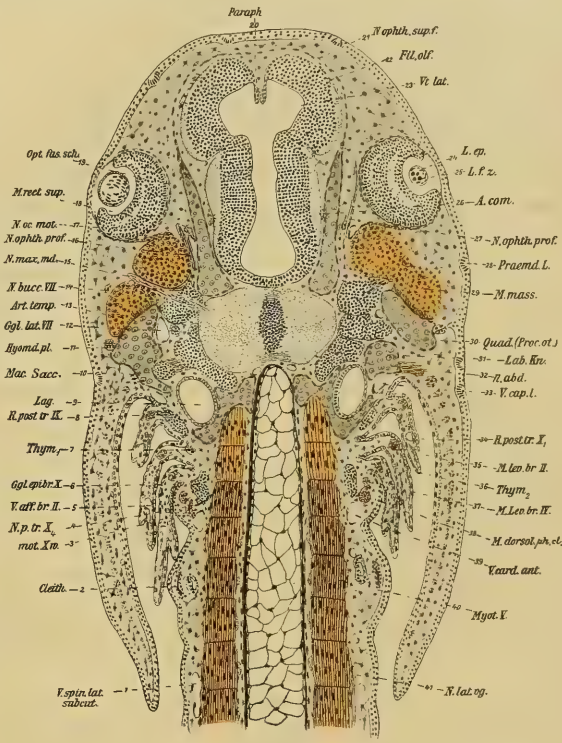

Fig. 496.

plex des Acusticovestibularis, von welchem, medial vom Processus oticus des Palatoquadratums, der Faserfächer an die Macula des Sacculus (10) abgeht. Daran schliesst sich das langgestreckte, in einer Grube des Parachordale eingebettete Ganglion Octavi, dessen Fasern an die Macula der Ausbuchtung der Lagena ziehen. Medial vom vorderen Ende dieses Ganglions entspringt der Abducens (32). Es ist vor allem die Ausdehnung der Lagena, welche auch das Parachordale bezw. die Wurzel des Labyrinthknorpels so weit an der Aussenseite des ersten Myotomes vortreibt. Nach aussen von der Lagenabucht (9) weist der Knorpel noch eine grosse Lücke auf, das Foramen hypoticum, welche bei dieser Expansion erst allmählich geschlossen wird (vergl. auch Taf. LXI, Fig 26). Im Bereiche dieser Lücke stösst das Ganglion epibranchiale des Glossopharyngeus noch unmittelbar an die Wand der Labyrinthbucht, deren Sinnesepithel an der medialen Seite emporzieht. Das Ganglion ist keulenförmig gestaltet und läuft nach vorn und aussen in einen zellreichen, nicht faserigen Fortsatz aus, welcher bis an die Innenseite des dorsalen Randes der zweiten Schlundtasche an jene Stelle heranreicht, die in früheren Stadien im Entoderm eine ektodermale Einsprengung, das sogenannte hyobranchiale Zellpolster, zeigte (vergl. Textfig. 368 sowie Taf. LXXVI/LXXVII, Fig. $5{,}0_2$). Von dieser Formation ist nunmehr nach Verwischung der Grenze zwischen Entoderm und Ektoderm nichts mehr zu sehen; es besteht kein verdicktes Areal im Ektoderm, welches auf den früheren Zustand beziehbar wäre. Der Zipfel jenes Ganglienfortsatzes reicht jedoch bis ans Epithel heran, welches an das Ganglion keinen Zellzuschuss geleistet hat. An der Aussenseite dieses Zipfels entsendet das Ganglion den Nervus posttrematicus (8) an den Vorder- und Innenrand des Musculus levator branch. I. Die folgenden Schlundtaschen sind an ihren dorsalen Rändern etwas weiter medial durchschnitten und zeigen jene dorsalen Divertikel, an deren First die Thymusknötchen entstehen (7, 36). Medial vom dorsalen Rande der fünften Schlundtasche ist das Ganglion epibranchiale Vagi (6) schräg durchschnitten, aus welchem der grösstentheils motorische Ramus posttrematicus des Vagus (4) hervorgeht. Er wird von den beiden Schenkeln des zweiten Myotomfortsatzes überlagert. Die Vornierenwindungen sind bis ins vorliegende Niveau an der Aussenseite des fünften Segmentes, vom Cleithrum (2) überlagert, emporgewachsen.

40 μ (Textfig. 497) dorsal wird die dorsale Begrenzung der beiden in die Seitenventrikel (25) führenden Foramina ventricularia (Monroi) erreicht, welche von verdünntem, einschichtigem, cubischem Epithel gebildet wird. Wie die dorsale Wand des Zwischenhirnes und Rautenhirnes, wie ferner die Wand der Labyrinthblase und des Linsenbläschens an der Abschnürungsstelle sich verdünnte, so ist dasselbe auch an der medialen dorsalen Wand der Vorderhirnhemisphären der Fall. Am lambdaförmigen Kreuzungspunkte der durch die Ausladung der zwischenliegenden Hirnabschnitte bedingten Fissura cerebri transversa (26) und sagittalis bildet das vordere Blatt das Velum transversum die Paraphysenknospe (22). Die auf solche Weise dorsal nach vorn scharf abgesetzte thalamische Region ist in beengtem Wachsthum gegen die Infundibularregion durch den First der Sattelfalte (17) abgegrenzt, an deren Eingang median das einschichtige dünne Epithel der Infundibularwand (Region des Saccus vasculosus, 28) an das breite Rautenhirn anstösst. In gleicher Transversalebene wie der etwas nach vorn umgelegte First der Sattelfalte verlaufen die Arteriae communicantes (27) gegen deren Concavität. Zu beiden Seiten der Sattelfalte sind die Sphenolateralknorpel am dicksten (160 μ); dies sind ihre ältesten Abschnitte; nach vorn verschmälern sie sich keilförmig und gehen in die primitive Pachymeninx über. An der Aussenseite der Sphenolateralknorpel verläuft gegenüber dem vorderen Rande des im Querschnitte fast kreisrund begrenzten Temporalmuskels dicht am Perichondrium der Nervus oculomotorius herab (15), welcher von jener dorsalen, auch mit der Mandibularvene communicirenden Vene überkreuzt wird, die auch in der Fig 3, Taf. LIV dargestellt ist. Der Musculus rectus oculi superior (16) ist in seiner fächerförmigen dorsolateralen Ausstrahlung schräg durchschnitten. Der Masseter (13) nimmt nach oben rasch an Umfang ab, denn sein Ursprung überschreitet den Processus

oticus des Palatoquadratums nur wenig nach oben. Der Nervus buccalis (29) überkreuzt den Masseter an seinem vorderen Rande. Dem seitlichen Muskelrande ist das dorsolaterale Ende der ersten Schlundtasche benachbart, an dessen Ektodermpolster (10) schon im Stadium 45 jener Zweig des Nervus hypoticus herantrat, welcher dem Seitenliniensystem des Facialis (9) angehört (vergl. Taf. LI, Fig. 1). Die hypotische Linie (33) verläuft knapp am dorsalen Ansatze des Kiemendeckels und wird von jener Ansa versorgt, welche an der Aussenseite des Labyrinthknorpels die Lateralisganglien des Facialis, Glossopharyngeus und Vagus verbindet. Vom Lateralisganglion des Facialis (praevestibulare, 32) ist im Schnitte nur der innere untere Pol erreicht, welcher durch die motorischen und die aus dem Ganglion hyomandibulare und palatinum aufsteigenden Faserbündel (11) vom Ganglion acusticovestibulare getrennt wird. Letzteres liegt zwischen Labyrinthwand und Rautenhirn eingekeilt. Der Aussenwand der basalen Ausladungen des Sacculus (34) und der Lagena (8) schmiegt sich unmittelbar die knorpelige Labyrinthwand an. Das dünne seitliche Epithel der Lagena liegt im Bereiche des Foramen hypoticum an der Innenseite des keulenförmigen Ganglion epibranchiale des Glossopharyngeus (6), dessen Nervus posttrematicus (37) auf der linken Körperseite durchschnitten ist. Linkerseits tritt auch der vordere dichtzellige Fortsatz des Ganglion epibranchiale II, des vordersten Zipfels des Vagusganglions an die ehemalige Ektodermplatte am äusseren Ende des dorsalen Randes der dritten Schlundtasche heran. Die beiden folgenden epibranchialen Ganglien des Vagus sind im Bereiche ihrer posttrematischen Nervenursprünge (4) durchschnitten, weisen ebenfalls jene Fortsätze auf, welche als Reste der früheren Verbindung mit dem Ektoderm erhalten sind. Auf der rechten Körperseite ist der epibranchiale Zusammenhang der drei Componenten des Vagusganglions zu sehen, in dessen hinterem Schnitte motorische und sensible sowie sensorische Wurzeln aus dem hinteren Abschnitte des visceralen Complexes verlaufen (fein punktirt, 41). Diese Ganglien des Vagus, welche anfangs an der Aussenseite der ersten Segmente (38) sich sonderten, liegen nunmehr an der Aussenseite des zweiten und dritten Dorsalsegmentes. Das Glossopharyngeusganglion ist durch die Ausdehnung der Labyrinthblase und -kapsel um eine Segmentbreite nach hinten verschoben und vom ersten Myotome nach aussen abgedrängt worden.

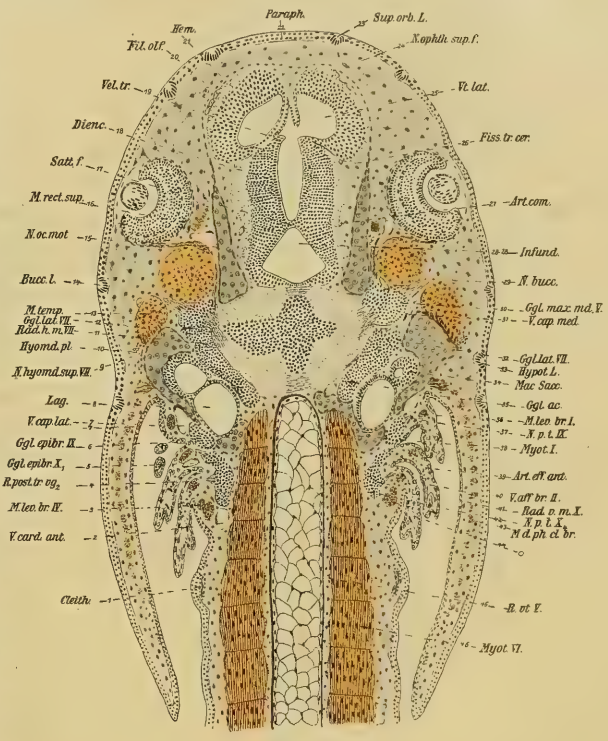

Fig. 497.

150 μ dorsal (Textfig. 498) wird bereits die Convexität der dorsalen Auskrümmung der Chorda des Vorderkörpers erreicht, jenseits des sechsten Myotomes schräg das Rückenmark durchschnitten und an der

Aussenseite des fünften und sechsten Segmentes der demselben dicht angeschmiegte Vagus lateralis (35) getroffen. Im vorliegenden Schnitte liegt noch das sich nach oben verjüngende Ganglion viscerale Vagi vor (33), in welchem sich die motorischen und efferenten sensiblen, zum Theil auch sensorischen Wurzeln zu (fein punktirten) Faserzügen vereinigen, von denen der an der Innenseite gelegene zur Hauptwurzel wird. Das Ganglion liegt in einer Veneninsel (30, 32), in welcher die vordere Cardinalvene wurzelt und wird aussen von den Levatores des dritten Branchialbogens und den dorsalwärts vorgewachsenen Derivaten des zweiten Myotomfortsatzes überlagert. Vor der Vereinigung mit dem Stamme der Vena cerebri posterior und occipitospinalis liegt die Vena capitis lateralis (30) an der Aussenseite des hinteren Randes des Labyrinthknorpels und trennt das Ganglion epibranchiale und laterale (5) des Glossopharyngeus, welche nunmehr unmittelbar zusammenhängen. An der Aussenseite der Vene sind die Levatores der vorderen Branchialbögen emporgewachsen, von denen der erste an seinem Ursprung getroffen ist, bedeckt von jenem durch die Verlängerung des Kiemendeckelansatzes ins Bereich der Peribranchialhöhle einbezogenen Ektodermareale. Der Labyrinthknorpel umgiebt schalenförmig mit umgekrämpten Rande die Ausladungen des Sacculus (29) und der Lagena (6), die von einem schräg gestellten, an der lateralen Wand emporreichenden First getrennt werden. Das Sacculusgebiet ist ganz dünnwandig, jenes der Lagena weist am hinteren Rande einen Ausläufer der basalen Epithelverdickung auf, der von einschichtigem cylindrischen Epithel gebildet wird. Medial vom hinteren Rande der Labyrinthblase entsendet das Ganglion vestibulare einen schräg aufsteigenden Ast (7) an die Macula des hinteren Bogenganges. Vor dem Labyrinthknorpel entsendet dicht über dem Masseterursprunge das dem Facialis angeschlossene Ganglion praevestibulare laterale den Nervus buccalis (16) und hypoticus (9), welche zahlreiche feinste Zweige an die Sinnesknospen der zugehörigen Linien abgeben. Mit und vor dem Ganglion laterale des Facialis ist auch noch eine dorsale Ausladung des Ganglion maxillomandibulare ins enge Foramen sphenoticum eingezwängt, von dessen vorderer und oberer Begrenzung der Temporalis (11) entspringt (Sphenolateralknorpel). In der Höhe des vorderen Temporalisrandes wird der Sphenolateralknorpel vom Oculomotorius durchsetzt (12), welcher in schräg von oben und vorn nach hinten und aussen gerichtetem Verlaufe vom Knorpel umfangen und unter bayonetförmiger Knickung etwas von seiner directen Bahn zum Augenmuskelkegel abgelenkt worden ist. Der linke Oculomotorius ist mitten im Sphenolateralknorpel durchschnitten. Vor dem Rautenhirn ist der hypothalamische Abschnitt des Zwischenhirnes schräg durchschnitten worden. Im Grunde der Sattelfalte treten die daselbst ana-

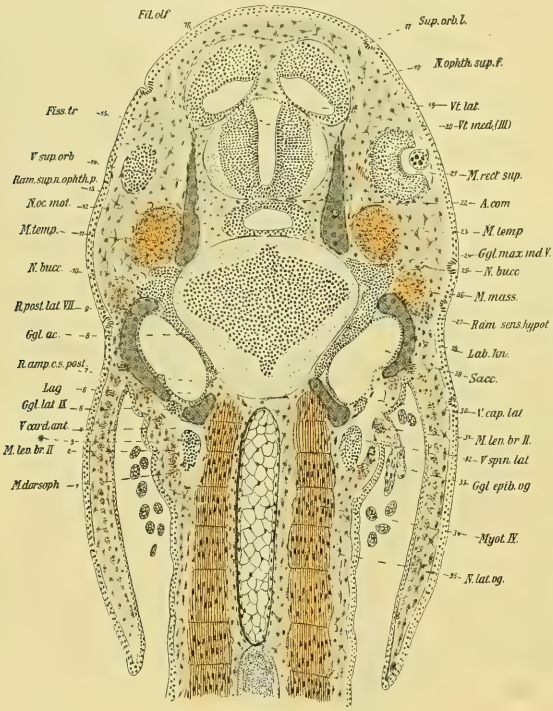

Fig. 498.

stomosirenden Arteriae communicantes (22) ein. Das dorsale Blatt der Sattelfalte wird vorn bereits vom Boden des Mittelhirnes gebildet, dessen vorderer Abschnitt die sogenannte Mittelhirnhaube ist. Die Grenze des Zwischen- und Mittelhirnes geht schräg durch die einheitlich gebaute seitliche Wand, deren Kerne reihenweise gestellt sind, weil sie sich in dieser Anordnung unter den beengten Verhältnissen unter geringerem Widerstande vermehren konnten. Der Markschleier enthält vorwiegend spino- und bulbothalamische Bahnen und ihre Gegenzüge, ferner commissurale Fasern aus dem Gebiete des Chiasmawulstes und endlich als vorderen dorsalen Abschluss die Taenia, welche sich bereits etwas deutlicher gegen die Nachbarschaft abzugrenzen beginnt. Die dorsale Wand des Zwischenhirnes verbreitert sich zum Zirbelpolster, welches sich ventralwärts ins hintere Blatt des Velum transversum fortsetzt. Seitlich liegen ihr die Vorderhirnhemisphären an, deren excentrisches Lumen (19) innen von einem abgeflachten, nicht einmal cubischen Epithel gebildet wird. Auf dem nicht scharf gegen das Hirngrau abgrenzbaren Randschleier ziehen in geschlossenen Bündeln die Fila olfactoria (16) dorsalwärts. Der rechte Bulbus oculi ist an seinem dorsalen Pole, der linke am dorsalen Linsenpole durchschnitten, welcher deutlich die zwiebelschalenartige Anordnung der hochgradig abgeplatteten, daher senkrecht zu dieser Richtung sehr grosse (25 μ im Durchmesser zeigende) Kerne aufweisenden subepithelialen Linsenzellen erkennen lässt.

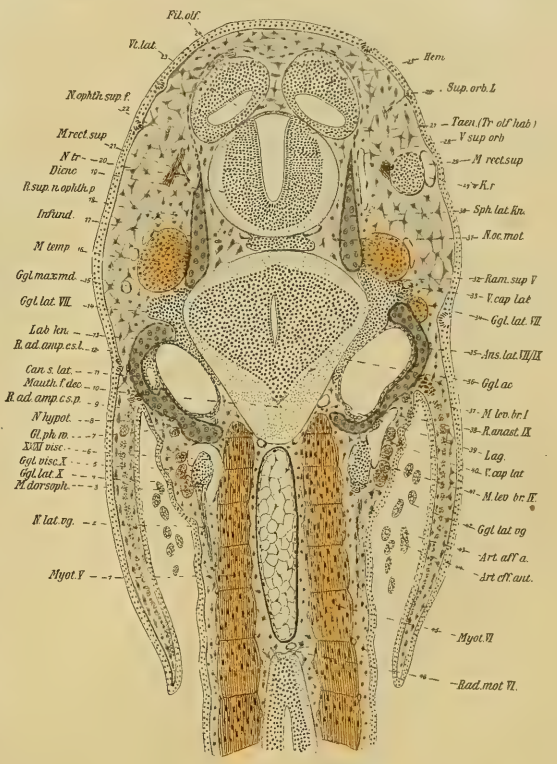

Fig. 499.

80 μ dorsal (Textfig. 499) wird der ventrale Rand des Rückenmarkes im Bereich des Austrittes der motorischen Wurzel des sechsten segmentalen Nerven (46) — des occipitospinalen Nerven *A* nach K. Fürbringer — durchschnitten. Die an der Innenseite der Myotome verlaufenden vorderen segmentalen Nerven sind mit Ausnahme des fünften, welcher ein kleines Ganglion besitzt (vergl. Textfig. 502), rein motorisch. Das erste Myotom ist durch die Labyrinthblase und den Knorpel in seinem mittleren Abschnitte erheblich beengt und verkleinert worden. Die Labyrinthkapsel reicht in diesem Gebiete aussen bis an das erste Myocomma vor. An der Aussenseite der zweiten und dritten Segmente umgiebt eine Veneninsel das sich nach oben verschmälernde kleinzellige Ganglion viscerale Vagi (10), an dessen Innenseite sich keilförmig das grosszellige Lateralganglion (4) vorschiebt, aus welchem der Nervus lateralis hervorgesprosst ist. Es liegt der untere Abschnitt dieses Ganglions vor, welches sich an der Innenseite des Ganglion viscerale verbreitert hat. Das Lateralganglion des Glossopharyngeus liegt (rechte Seite) dorsal von der Vena capitis lateralis (40) dem Labyrinthknorpel dicht an und entsendet seinen dünnen Faden an die Ansa hypotica

(35, 38, 8) durch die Bündel des Opercularis hindurch. Die gemischte Wurzel des Glossopharyngeus ist vom Knorpel umwachsen worden und verläuft an der Innenseite der Labyrinthschale, woselbst sie den Ramus ampullaris posterior (9) überkreuzt. Der ovale Durchschnitt der Labyrinthblase zeigt nur am hinteren Rande noch eine Epithelverdickung bezw. Dichterstellung der Zellen, im vorderen Abschnitte ist der Boden der Ampulle des lateralen Bogenganges (11) freigelegt, an dessen Macula ein Ast des Ganglion vestibulare von vorn herantritt (12, in der Reproduction nicht zu sehen). Am vorderen Rande des Labyrinthknorpels ragt das Ganglion laterale praevestibulare (14) und die Kuppe des Ganglion maxillomandibulare dextrum (15) empor. Im Rautenhirn ist ventral vom Ventrikelgrau die Decussation der MAUTHNER'schen Fasern (10) und median der kielförmig vertiefte Boden des Rautenhirnes durchschnitten. Der hypothalamische Wandabschnitt des Zwischenhirnes erscheint im Grunde der Sattelfalte zwischen Rauten- und Mittelhirn eingekeilt, welches ohne Grenze in die dorsolaterale Zwischenhirnwand übergeht. Der kernhaltige Nervus oculomotorius durchsetzt schräg das lockere Bindegewebe des Faltenraumes der Sattelfalte (31), der Nervus trochlearis dexter (20) ist an seinem Eintritt in den am oberen Pol des Bulbus fächerförmig inserirenden Obliquus superior (21) durchschnitten.

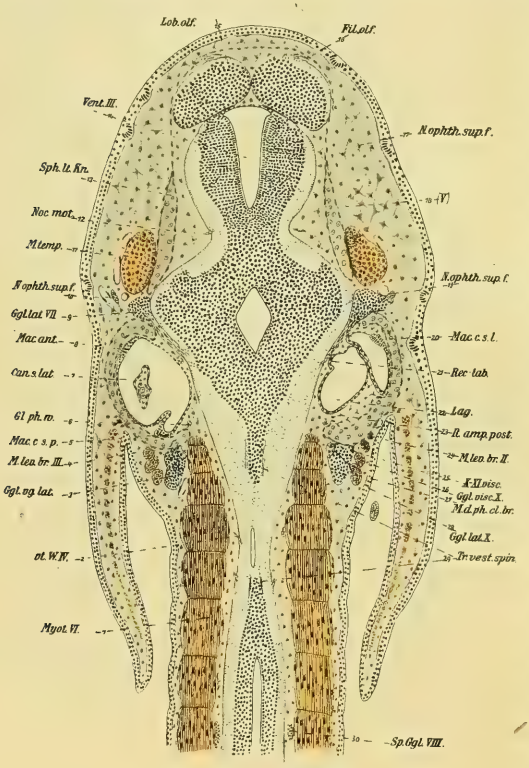

Fig. 500.

60 μ dorsal (Textfig. 500) wird am Centralnervensysteme der Eintritt der Fila olfactoria (16) in dorsale Ausladungen der Hemisphären (Lobi olfactorii, 15), der Austritt des 13 μ dicken Oculomotorius aus der ventrolateralen Wand des Mittelhirnes (12) (ferner die sensorischen Facialiswurzeln, medial vom Recessus Labyrinthi, 21) und der motorischen Wurzeln des vierten (2) und fünften Segmentes vom Schnitte erreicht. Die 30 μ dicken, etwas abgeplatteten Radices olfactorii treten in medialer Richtung in die weisse Rinde der Lobi olfactorii ein, welche von vereinzelten Ganglienzellen durchsetzt sind, doch sind noch keine Bulbi olfactorii nachweisbar. Die Lobi olfactorii sind durch die Fissura transversa von dem Zirbelpolster getrennt, dessen flacher Wölbung sie dicht anliegen. An der dorsolateralen Wand des Zwischenhirnes heben sich die Tractus olfactohabenulares scharf ab. Die aus der Concavität der Mittelhirnbeuge hervorgewachsenen Oculomotorii durchkreuzen bei ihrem Austritte den dicken Randschleier, welcher (ausser den durchgehenden Fasersystemen) zu beiden Seiten durch das Auswachsen und die Vermehrung der tectobulbären und -spinalen Systeme und deren Gegenzüge so rasch an Umfang zunimmt. An der Stelle, wo das Rautenhirn am breitesten ist, im Bereiche der grössten Rautenhirnfalte, welche so weit ausladet, dass bei erheblicher Dickenzunahme der Wand die übrige Fältelung verschwinden konnte, liegt ihm das Ganglion laterale des Facialis (9) an, in welches von vorn her in flachem Bogen der Nervus ophthalmicus superficialis (10, 17)

eintritt, welcher daher zweimal durchschnitten ist (17, 19). Zwischen dem Labyrinth und der Seitenwand des Rautenhirnes verläuft das dünne Band der vereinten Facialis- und Vestibularisfaserung, in welchem die Bündel der letzteren dicht neben dem Recessus Labyrinthi in die ventrolaterale Wand des Rautenhirnes eintreten, und zwar als ventralste die motorische Portion, welche schräg zwischen dem Ganglion palatinum und ophthalmicum von der lateralen auf die mediale Seite gelangt ist. Die dem Lateralsystem des prävestibularen und des hyomandibularen Ganglions entstammenden Fasern treten dorsolateral ins Rautenhirn ein. Auf der rechten Körperseite ist der Eingang in den Recessus Labyrinthi und der Boden des äusseren Bogenganges (20), auf der linken Seite die Mitte des letzteren (7) und der Recessus in seinem proximalen Abschnitte quer durchschnitten. Der äussere Bogengang ist in seiner vorderen und äusseren Wand von 40 μ hohem zwei- bis dreizeiligen Sinnesepithel besetzt, dessen basale Zellen regelmässiger angeordnet sind, als die die freie Oberfläche bildenden Innenzellen. In der Concavität des Bogenganges ist bereits eine knorpelige Spange entstanden. Der Eingang in den hinteren Bogengang und dessen Ampulle (5) liegt schräg zur Schnittebene. An der medialen Seite dieses Bogens verläuft vor dem Knorpelrande die gemischte Glossopharyngeuswurzel (6). Das unmittelbar an den Knorpelrand angrenzende, von diesem direct comprimirte erste Myotom ist auf ein Fünftel seiner ursprünglichen Breite, auf 40 μ reducirt worden. Diese auffällige Faserverkürzung besteht, wenn auch nicht in solchem Grade, auch noch am folgenden Myotome. Zwischen der Labyrinthkapsel und dem zweiten Myotome keilt sich das Vagusganglion ein, aus dessen visceralem Abschnitte (26) an der inneren vorderen Ecke der mächtige Stamm des Vagoaccessorius hervorgeht. Das Lateralisganglion (3, 28) schiebt sich keilförmig zwischen der Vagoaccessoriuswurzel und der dorsolateralen Kante des visceralen Ganglions ein. Ueber dem Vagusganglion liegen dicht zusammengedrängt die mit einander convergirenden, der Unterseite der Labyrinthkapsel zustrebenden Levatoren (4) der Kiemenbögen und insbesondere die Derivate des zweiten Myotomfortsatzes (27). An der medialen Seite des Ganglion Vagi verläuft der gemeinschaftliche Stamm der Vena occipitospinalis und der Vena cerebri posterior.

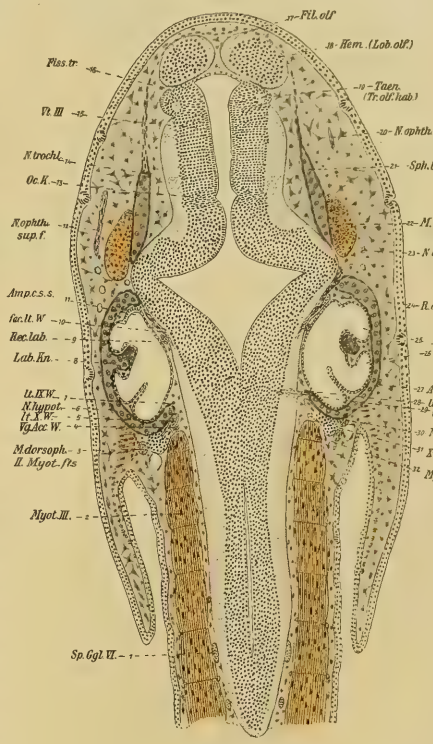

Fig. 501.

80 μ dorsal (Textfig. 501) ist bereits die Communication des dritten mit dem vierten Hirnventrikel eröffnet, deren Grenze durch die einspringende Ringfalte des Isthmus gekennzeichnet ist. Vor dem Isthmus bildet das Ventrikelgrau des Mittelhirnes eine complementäre Faltung nach aussen hin, welcher an der inneren Oberfläche eine markante, ringförmig geschlossene Furche entspricht. Insbesondere kommt aber diese in beengtem Längenwachstum entstandene Faltung in der Stellung der Zellen zum Ausdrucke, welche im Centrum dieser Beengung durch Aussendung von Nervenfasern eine gewisse Entspannung der Wachsthums-

situation herbeigeführt haben (13). Diese Nervenfaserfortsätze trafen auf ihrem schräg nach aussen und vorn gerichteten Vorwachsen auf die Fortsätze der Ciliarmesodermblase, deren Differenzirungsbereitschaft unter den obwaltenden Wachsthumsbedingungen und nachbarlichen Beziehungen nicht anders als zur Bildung von Muskelzellen ausgenützt werden konnte. Im Zwischenhirngebiete ist die dorsolaterale Verdickung und Ausladung der Wandung bemerkenswerth, welche zur Entstehung der Habenularganglien führt, deren Nervenfortsätze sich im Inneren zu den Tractus olfactohabenulares (19) sammeln. Der Nervus trochlearis (14) ist an der medialen Seite des dorsalen Randes der Sphenolateralknorpel durchschnitten, deren Perichondrium unmittelbar in die Pachymeninx übergeht. Der Nervus ophthalmicus superficialis (12) ist am Scheitel seines Bogens getroffen. Die abgeplattete Radix sensoria (19) bildet den dorsalen Abschluss der fächerförmigen Acusticofacialis(lateralis)Wurzel und tritt knapp an der medialen Seite des Recessus Labyrinthi ins Rautenhirn ein. Der Labyrinthknorpel umschliesst mit umgekrämptem Rande die Bogengänge, von denen der ventralwärts und nach aussen vortretend laterale Gang (25, 26) an seinen Endabschnitten freigelegt ist, zwischen welchen die Knorpelspange in seine Concavität eintritt. Der obere vordere Bogengang weist die Macula anterior (11) auf, die Ampulle des hinteren ist knapp über der Macula eröffnet. Gegenüber dem hinteren Rande der knorpeligen Labyrinthschale gabelt sich der gemischte Stamm des Glossopharyngeus in den an der ventrolateralen Wand des Rautenhirnes eintretenden visceralen (29) und den dorsalwärts ansteigenden Ast (7, 28), welcher hart am Perichondrium der Labyrinthschale der mächtigen Wurzel des Lateralis(retrovestibularis)Ganglions des Vagus sich nähert (linke Bildseite, 5, 7). Die viscerale Wurzel (4) des Vagus wird von der lateralen (5) an ihrer Aussenseite überkreuzt und schmiegt sich dicht an die Concavität des durch Vermittelung der Vagusganglien so hart bedrängten ersten Myotomes. An der Aussenseite wird das Lateralisganglion des Vagus von Derivaten des zweiten Myotomfortsatzes überlagert (30, 3), an dessen Aussenseite der Opercularis von einer am Perichondrium des Labyrinthknorpels haftenden strafffaserigen Ursprungssehne entspringt, womit dessen Ursprungszone wesentlich vergrössert wird.

100 μ dorsal (Textfig. 502) liegen die Kuppen der Lobi olfactorii (14) des Vorderhirnes, welche bei *Ceratodus* nicht den apicalen Abschnitt, sondern dorsale Ausladungen desselben bilden. Mit dieser Eigenart des Längenwachsthumes des Vorderkopfes steht auch die Lagerung der Riechsäcke und Riechspalten in Zusammenhange. Der Eingang in die Fissura cerebri transversa wird hinten durch das breite Zirbelpolster (13) begrenzt, dessen einschichtiges Epithel sich auf 4 μ abgeplattet hat, weil es als Abkömmling der Nahtstelle bei der Verbreiterung, gewissermaassen beim Auseinanderklaffen der Nachbarschaft nicht folgen konnte. Aehnliche Verhältnisse liegen auch im Rautenhirn vor, während die Decke der Mittelhirnbeuge unter beengteren Wachsthumsbedingungen früherer Stadien sich ganz anders verhält. Seitlich geht das Zirbelpolster unter scharfer Abgrenzung in die Ganglia habenularum über, welche an der seitlichen äusseren Oberfläche des Zwischenhirnes geradezu überhängen und durch eine markante Furche nach hinten abgegrenzt sind (vergl. auch Taf. LIII, Fig. 2). Im Bereiche dieser Furche zeigen die innersten Zellen des Ventrikelgraues insofern eine eigenartige Anordnung, als ihre Kerne peripher stehen und das faserige Protoplasma dieser Stützzellen eine helle Zone bildet, welche sich dorsal im Bogen über die Medianebene spannt. Wahrscheinlich hängt diese Anordnung der Zellen und Kerne mit der Vorwölbung der dorsal anschliessenden, die Habenularganglien bildenden Wandabschnitte zusammen. Die durch die Reihenstellung der Kerne ausgezeichnete seitliche Zwischenhirnwand geht ohne jede Grenze in die gleich beschaffene Wandung des Mittelhirnes über, welche nur vor dem Isthmus im Bereiche jener Ringfaltung markante Besonderheiten aufweist. Auch am vorliegenden Schnitte ist zu entnehmen, dass vor dem Isthmus eine erhebliche Beengung des Längenwachsthumes herrschen muss, welche durch das Vorwachsen von Nervenfortsätzen entspannt

wird. So treten aus der Kante des im Durchschnitte keilförmigen und die innere Oberfläche jener Einfurchung bildenden Zellcomplexes (10) zahlreiche Fasern aus, welche in ihrer direct nach aussen gerichteten durch die ganze Anordnung vorgeschriebenen Wachsthumsrichtung sich nicht umbiegen und den Längsfaserzügen anschliessen, sondern im Querschnittsprofile nach aussen vordringen. Die Richtung der im Schnitte vorliegenden dorsolateralen Fasern weist dorsalwärts und es durchsetzen daher die Fibrillenzüge schräg den Markschleier, überkreuzen die Medianebene und treten dann an der anderen Seite tangential aus der Concavität der engen Furche aus, welche dorsal das Mittelhirn vom Rautenhirn sondert. Ihre Wachsthumsrichtung ist lateralwärts und nach vorn eingestellt, und führt sie über die dorsale Kante des Sphenolateralknorpels zu einem Zellcomplex, welcher schon vor ihnen aus der Wand der vorderen Mandibularhöhle diese Wachsthumsgelegenheit ausgenützt hat und zum Obliquus superior wurde. So kommt durch diese epigenetisch gewonnenen Beziehungen der Trochlearis zu Stande (vergl. Textfig. 499/20), dessen freie Strecke der vorliegende Schnitt in derselben Transversalebene (9) durchsetzt, wie den centralen Ursprung dieser Fasern. Die an den Isthmus angrenzende vordere Wand des Rautenhirnes, das vordere Blatt dieser mächtigen persistirenden vorderen Hirnfalte ladet beträchtlich nach beiden Seiten aus und zeigt im Ventrikelgrau secundäre kleine basale Faltungen, welche unter beengtem Wachsthum der mehrzeiligen Zellmasse, und nicht durch Concentration von Faserzügen entstanden sein dürften. Die das Lateralissystem bildenden Faserzüge des Rautenhirnes heben sich bereits deutlich von der Umgebung ab und bilden den dorsalen Abschluss der weissen Rinde. Der Schnitt trifft den Eintritt der mächtigen Fasern (4) des Vagus (Ganglion retrovestibulare), welcher auch die Lateraliswurzel des Glossopharyngeus angeschlossen ist. Die beiden dem Facialis (7) und dem Vagus (4) angeschlossenen Hauptwurzeln des Lateralissystemes treten somit nahezu in gleicher Höhe des Rautenhirnes, nur durch die Breite des Crus commune des oberen und hinteren Bogenganges von einander getrennt, in ganz verschiedenen Richtungen ins Rautenhirn ein. Diese Erscheinung kommt in Anpassung an die Raumbeengung durch das sich ausdehnende Labyrinth zu Stande. Der Frontalschnitt durch das Labyrinth weist auf der rechten Körperseite das Crus commune (6) und die ampullaren Schenkel des oberen (8) und hinteren (5) Bogenganges auf, von denen der vordere noch die Macula anterior (19) zeigt. An der Hinterseite des Labyrinthknorpels ragt ein Zipfel des Ganglion laterale retrovestibulare (Vagi) empor (3), in welchem die Ansa hypotica (21) endigt. Aus diesem Zipfel gehen occipitale und dorsolaterale Sinnesliniennerven hervor. An der Hinterseite dieses Ganglions verläuft rechterseits eine oberflächliche Vena occipitospinalis herab. Die viscerale Vagus-(Vagoaccessorius-)wurzel umschlingt als geschlossenes Bündel (24) den vorderen Rand und die Innenseite des ersten Myotomes (2).

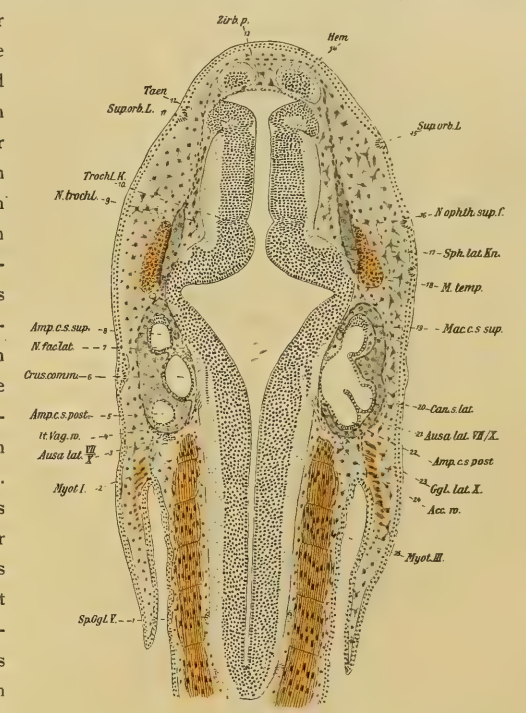

Fig. 502.

Der Medialseite des fünften Myotomes liegt dicht das erste der segmentalen Ganglien an, welches erheblich kleiner ist als das des folgenden (sechsten) Segmentes — des occipitospinalen Nerven *A* nach K. Fürbringer.

Der letzte der abgebildeten Schnitte (503, 100 μ) weist die Kuppen der Habenularganglion (13) auf, zwischen denen die Epiphyse vortritt (13), deren epitheliale 20 μ dicke Wandung ein geräumiges Lumen umschliesst. Die Zirbel ist, wie der Medianschnitt Taf. LXI, Fig. 9 zeigt, nach hinten umgelegt und überlagert die nur im hinteren Abschnitte getroffene mächtige Commissura Habenularum (11). Das Mittelhirn ist gegen das Rautenhirn durch die Fissura mesometencephalica (14) abgegrenzt, welche dorsal den Faltenraum der Plica rhombomesencephalica bildet, aus dem die Nervi trochleares (8) nach ihrer cerebralen Decussation hervortreten. Die vordere Wand des vierten Ventrikels tritt dorsalwärts wulstförmig vor und wird sich zum Cerebellum (7) verdicken, d. h. eine freie weitere Wachsthumsgelegenheit ausnützen. Auf beiden Seiten ist das vom Labyrinthknorpel schalenförmig umfasste Crus commune des oberen (5) und hinteren (4) Bogenganges durchschnitten, an dessen Vorderseite medial der Recessus Labyrinthi (17) nahe dem Knorpelrande hervortritt. Medial vom linken Recessus Labyrinthi sind noch die dorsalsten Fasern des flachen abgeplatteten Wurzelbündels des Facialis lateralis (16) vom Schnitte erreicht. An der hinteren äusseren Wand des Labyrinthknorpels läuft der Ramus dorsolateralis des Vagus (3) empor, welcher die von der Hauptseitenlinie abgezweigte dorsolaterale Sinneslinie (22) versorgt. An der Innenseite des ersten Myotomes verläuft die Vena occipitospinalis (21) und medial vom dritten und vierten Myotome zweigen vom Vagoaccessoriusstamme kleine Wurzelbündel (2, 23) ab, welche motorische und sensible Fasern führen, und in die Seitenwand des Rautenhirnes aus- bezw. eintreten. Der Stamm ist von zwei bis drei kleinen Ganglienanschwellungen (24) besetzt, so auch noch an der Innenseite des vierten Segmentes. Diese Vagoaccessoriusganglien entstammen demjenigen Theile der Ganglienleiste des vordersten segmentirten Körperabschnittes, welcher an Ort und Stelle verblieben und nicht um den vorderen Rand des ersten Myotomes nach aussen abgeströmt ist. —

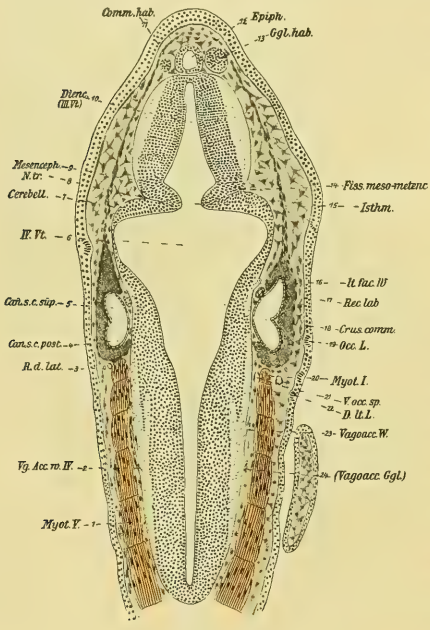

Fig. 503.

Von der Sagittalschnittserie, nach welcher die auf Taf. LIII und LIV abgebildeten Modelle angefertigt wurden, sind nebenstehend noch einige markante Schnitte dargestellt, welche einander von der linken zur rechten Körperhälfte folgen. Ein annähernd sagittaler Schnitt durch das caudale Ende des schräg eingestellten linken Riechsackes (Textfig. 504/43) zeigt das zweischichtige dünne Epithel der Riechspalte unvermittelt in das hohe, mehrzeilige Sinnesepithel übergehend, dessen innerste, die freie Oberfläche begrenzenden Zellen erheblich excentrisch gestellte Kerne aufweisen. Der dorsale Pol des Riechsackes wird vom Nervus ophthalmicus profundus (45) gekreuzt, von welchem weiter medial dorsale dünne Nebenzweige abgehen. In der Nähe des hinteren Poles entspringt der Obliquus oculi inferior (42), an dessen medialer Seite sich supranasale und infranasale Venen zu einem Stamme (39) vereinigen, welcher nach hinten in die längsdurchschnittene Pterygoidvene sich fortsetzt. Hinter der Wand der Riechspalte tritt der Pro-

cessus antorbitalis (40) vor, über welchem der Nervus maxillae superioris des Trigeminus (41) verläuft. Nach hinten schliesst sich das Vomeropalatinum mit seinen Zähnen an (B_1, 38), welches an der Unterseite der Trabekel befestigt ist. Hinter den Trabekeln, dicht unter der Aortenwurzel, liegt das Parasphenoid. Dorsal von jenem längsdurchschnittenen Venenstamme (39) folgen einander: der Nervus opticus (47) mit der Arteria ophthalmica, die beiden Ursprungsköpfe des Rectus inferior (48), die Arteria orbitalis, der Nervus oculomotorius (50) an der Vorderseite des Rectus lateralis (52), welcher durch den Nervus ophthalmicus profundus (51) vom Rectus superior getrennt wird. An der Hinterseite dieser Augenmuskeln mündet die Vena supraorbitalis und cerebri anterior vereinigt in die Pterygoidvene ein. Zwischen dem Temporalis (53) und dem Labyrinth liegt der dreilappige Complex der im Foramen praeoticum laterale — sphenoticum — gelegenen Ganglien. Das vordere Trigeminusganglion besteht aus dem dorsalen Ganglion maxillomandibulare (54) und dem ventral gelagerten Ganglion ophthalmicum (55), zwischen denen die motorische Wurzel hindurchzieht. Dorsal schliesst sich das Lateralis- (56) und ventral das hyomandibulare (57) Ganglion des Facialis an; im Spalt zwischen dem letzteren und den Trigeminusganglien verläuft die motorische Wurzel des Facialis. Der Durchschnitt des Labyrinthes weist die Macula superior (58) und posterior (62) auf, an welche Zweige des Ganglion vestibulare herantreten. Der laterale Bogengang ist nur an seiner Einmündung unter der Ampulle des oberen getroffen, unter ihm wölbt sich nach vorn der Sacculus vor, welcher durch einen scharfen First von der in ihren seitlichen Wandabschnitten sehr dünnen (6 μ) Lagena (60) getrennt ist. Hinter dem im Durchschnitte ein enggeschlossenes Hufeisen bildenden Labyrinthknorpel liegt zwischen der in die vordere Cardinalvene übergehenden Vena capitis lateralis das Ganglion laterale

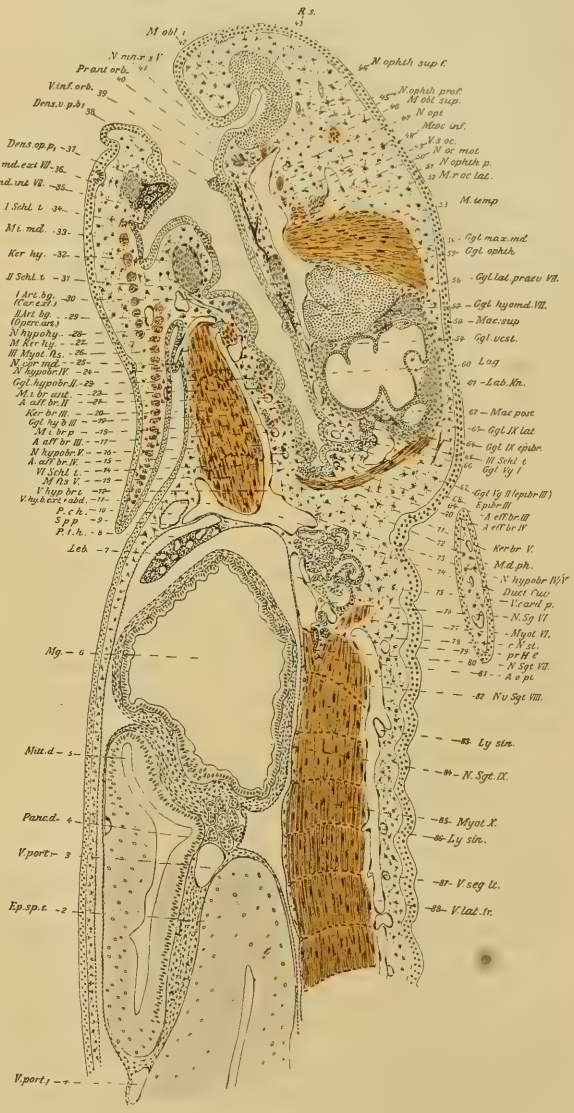

Fig. 504.

(63) und epibranchiale (64) des Glossopharyngeus, welchem der vordere Zipfel des Vagusganglions (66), das zweite epibranchiale Ganglion, unmittelbar anliegt. Dicht hinter dem letzteren liegt auf dem dorsalen Rande der dritten Schlundtasche das dritte epibranchiale Ganglion (67), dessen Ramus praetrematicus in den zweiten, und dessen Ramus posttrematicus in den dritten Branchialbogen eintritt, dessen Epibranchiale (68) einen nicht viel grösseren Durchmesser aufweist, als die caudal ihm anliegende efferente Kiemenarterie (69). Der vierte Branchialbogen ist der Länge nach durchschnitten und wird durch die in ihrem ventrolateralen Abschnitte freigelegte sechste Schlundtasche (14) vom vorknorpeligen fünften Keratobranchiale getrennt. Die vierte afferente Kiemenarterie (15) weist nur einen Durchmesser von 24 μ auf. Die branchialen Gebilde werden vom mächtigen hinteren Schenkel des zweiten Myotomfortsatzes umrahmt (72), welcher vom caudalen Pol der Labyrinthkapsel entspringt und an der Aussenseite von occipitalen recurrenten Zweigen des Vagus lateralis subcutan gekreuzt wird. An der Ventralseite des Kiemendarmes folgen einander an der Dorsalseite der längs durchschnittenen inneren hypobranchialen Vene (12) von hinten nach vorn: die vierte (15) und dritte (17) afferente Kiemenarterie (40 μ Durchmesser), letztere an der Hinterseite des Musc. interbranchialis posterior (18), an dessen Vorderseite das Ganglion hypobranchiale III (19) liegt, alle drei Gebilde an der Unterseite des Keratobranchiale III (20), vor welchem unter dem inneren Ende des ventralen Randes der vierten Schlundtasche die zweite afferente Kiemenarterie (21, 42 μ Durchmesser) in den zweiten Branchialbogen eintritt; vor der Arterie der Musc. interbranchialis anterior (22) mit dem Ganglion hypobranchiale II (23), an der Ventralseite des Keratobranchiale II. Die erste afferente Kiemenarterie ist unter dem medialen ventralen Ende der dritten Schlundtasche durchschnitten, woselbst von ihr im vorliegenden Falle die Operculararterie (26 μ Durchmesser) scheinbar abzweigt, welche in einem lateralwärts convexen Bogen nach vorn zieht, in der Schnittebene den Musc. hyoabdominalis (26) überkreuzt (29), dann in einem medialwärts convexen Bogen über den Rand der zweiten Schlundtasche in einer Einfaltung desselben verläuft und schliesslich an der Innenseite des Kiemendeckels (in Verweisstrich 22) sich in das respiratorische Gefässnetz auflöst. Diese enggezogene Schleife ist vom vorliegenden Schnitte in ihren beiden Schenkeln und im Mittelstücke freigelegt. — Die erste afferente Kiemenarterie liegt wie die folgenden an der Hinterseite des zugehörigen ventralen Branchialmuskels, in diesem Falle also des Keratohyoideus (27), an dessen Vorder- und Aussenseite das Ganglion hypobranchiale I gelagert ist. Der recurrente Nervus hypohyoideus (28) verläuft dicht an der Oberfläche des dritten Myotomfortsatzes (26) unter der Opercularterie (29) nach aussen, umschlingt den Myotomfortsatz und tritt dann ventromedial in den Nachbarschnitten um den Rand des Interhyoideus an die gleich bezeichnete Sinneslinie heran. Zwischen dem Keratobranchiale und der Opercularterie ist combinirt der Verlauf des proximalen Abschnittes des Scheitels des ersten Arterienbogens (30, der Carotis externa) eingezeichnet, welche als Fortsetzung der ersten efferenten ventralen Kiemenarterie an der Aussenseite des Keratobranchiale I verläuft, dann unter dem ventralen Rande der zweiten Schlundtasche (31) ins Hyoidgebiet übertritt, woselbst sie sich nach vorn verzweigt. Der erste Arterienbogen bildet die seitliche Fortsetzung und verläuft an der Aussenseite des Keratohyale (32) parallel mit der Vena hyomandibularis, in welche aus dem Spalt zwischen dem Interhyoideus und Intermandibularis oberflächliche Venen einmünden. Der ventrale Rand der ersten Schlundtasche (34) erhält offenbar durch den Druck des Intermandibularis (33) eine Abflachung und ladet gegen den Meckel'schen Knorpel etwas aus. Letzterer ist von dem zwei Zahnreihen (37) aufweisenden Operculare besetzt.

Das von der Arteria opercularis (29) und dem Nervus hypohyoideus (28) umfasste vorderste Segment des Hyoabdominalis (dritter Myotomfortsatz, 26) ist in seinem seitlichen Abschnitte erreicht und weist ebenso wie die folgenden die Schrägschnitte der langgezogenen, von Myocomma zu Myocomma verlaufenden Muskelbänder auf. Im gegenseitigen Ringen und Andrängen sind die Myocommata gewellt worden. An der

inneren Oberfläche verlaufen unter der Vena hypobranchialis interna (12) die hypobranchialen Zweige der vierten (24) und fünften (6) Segmentnerven, welche manchmal proximal vereinigt sind und ein Geflecht bilden. Der hypobranchiale Ast des sechsten Segmentnerven ist unter dem gemeinsamen Stamme (11) der Vena abdominalis und hypobranchialis externa durchschnitten. Diese beiden Nerven bilden in Folge der Vorwölbung der von ihnen gekreuzten Venen nach aussen convexe Schlingen mit dorsalen und ventralen Schenkeln. Der proximale Schenkel der vorderen hypobranchialen Nerven liegt an der Dorsalseite des Ductus Cuvieri (73), der des hinteren (VI, 76) ist von Vornierenschlingen überlagert und von Venen bedeckt worden und liegt daher in der Tiefe dicht über dem marginalen Abschluss des Wundernetzes der hinteren Cardinalvene im Bereiche des sechsten Segmentes. Im Spalt zwischen dem siebenten Myotome und seinem ventralen Fortsatze folgen einander: dicht unter dem caudalen Nephrostom (78) der primäre Harnleiter (79), caudal von diesem der omopterygiale Ast des siebenten Segmentnerven (80) und die Arteria omopterygialis (81) im engen Grunde des Spaltes. Die ventralen Zweige des siebenten (82) und der folgenden Nerven (84) verlaufen dicht unter dem platten Cölomepithel, welches vorn im Anschlusse an das Mesocardium laterale sich auf die Splanchnopleura der Leber (7) hinüberschlägt. Im Bereiche der Einmündung der Abdominalvene liegt das Septum pericardiacoperitoneale (9). Die Pericardialhöhle (10) ist in ihrem seitlichen Randbezirke eröffnet. Das einen geräumigen Hohlraum umschliessende Magenepithel (6) zeigt zahlreiche Buchten und Rinnen und ist von reichlichem subserösen Bindegewebe umgeben, welches auch eine breite Verbindung mit dem Mitteldarme herstellt. In dieser von Bindegewebe ausgefüllten Epithelringfalte sind die Schläuche des dorsalen Pancreas (4) vorgewachsen. Die Vena portae (3, 1) ist in der vordersten Epithelspirale des Mitteldarmes zweimal durchschnitten.

80 μ medial (Textfig. 505) sind die Riechspalten (30) in ihren mittleren Abschnitten eröffnet, von den dorsalen Rändern der Riechsäcke treten zahlreiche Fila olfactoria (34) aus, welche sich dorsalwärts an der Aussenseite der Hemisphären (35) zu geschlossenen Bündeln sammeln. Hinter den Hemisphären verläuft die Vena cerebri anterior (36) herab, welche die primitive Pachymeninx weiter lateral in der Nachbarschaft des Ursprunges des Obliquus oculi superior durchsetzt. Das längs durchschnittene Chondrocranium umschliesst in weitem Bogen die seitliche Ausladung des Rautenhirnes und das Labyrinth, nachdem über den präotischen Ganglien der Sphenolateralknorpel (38) durch eine Brücke (Pons sphenotica) mit den Labyrinthkapseln unter Abschluss des Foramen sphenoticum in Verbindung gesetzt ist. Am Vorderrande verläuft über die ehemalige Grenze zwischen dem Schädelbalken und dem Sphenolateralknorpel in nach vorn convexem Bogen der Nervus opticus und über ihm die Arteria ophthalmica (37); unter ihnen ladet der Hirnbalken in den Processus antorbitalis lateralwärts aus, über welchem der Nervus maxillae superioris Trigemini (29) verläuft. Im Grunde einer kleinen Concavität der lateralen Knorpeloberfläche, gleichfalls im ehemaligen Grenzgebiete zwischen Trabekel und Sphenolateralknorpel entspringt der Rectus oculi lateralis (41), unter welchem die Arteria orbitalis (40) nach vorn zieht. An den Muskel tritt von hinten der dünne Abducens (44) heran, mit welchem der vom Ganglion ciliare (43) besetzte Nervus ophthalmicus profundus (45) parallel verläuft. Ueber dem Ophthalmicus durchbohrt in schräger Richtung nach hinten medial- und aufwärts der Nervus oculomotorius (42, durch den Raster verdeckt) den Knorpel. Das Ganglion ophthalmicum (46) bildet dem medialen Abschluss der Trigeminusganglien und wölbt sich über das breite Wurzelfeld nach hinten etwas vor. Nach einem kleinen Zwischenraum folgt das Ganglion palatinum des Facialis (49), dessen Nerv zwischen dem ersten Arterienbogen (48) und der Aortenwurzel (50) ventralwärts und nach vorn zieht. Nach hinten schliessen ans Ganglion palatinum das Ganglion hyomandibulare (epibranchiale), vestibulare (51) und acusticum an, welch' letzterem die Macula Lagenae (54) und der vordere Pol des Sacculus (52) dicht anliegen. Im dorsalen Abschnitte des Labyrinthes ist der obere (53) und

hintere (55) Bogengang durchschnitten, von denen der erstere noch nicht von einer Knorpelspange durchsetzt ist. Mit dem Labyrinth ist auch der proximale Abschnitt der Wurzel des Glossopharyngeus (57) vom Knorpel umwachsen worden, dessen Innenseite er dicht anliegt. Der Aussenseite des Labyrinthknorpels schmiegt sich das mächtige Ganglion laterale Vagi (59) mit seinem dorsalwärts gerichteten, die occipitalen und dorsolateralen Sinneslinien versorgenden Fortsatz an. Dieses Ganglion retrovestibulare des Vagus lateralis ist durch einen tiefen Einschnitt von dem visceralen Ganglion (60) getrennt. Unter dem Boden der Labyrinthkapsel ist die Aortenwurzel beim Eintritt des gemeinschaftlichen Wurzelgefässes der beiden letzten efferenten Kiemenarterien durchschnitten. Aus dem Ganglion viscerale des Vagus entspringt der den Vordarmrand überkreuzende Nervus intestinalis (62). Der vorletzte Ast, jener Posttrematicus V ist bereits an der Aussenseite des Dorsopharyngeus (12) schräg durchschnitten (11), an dessen Vorderrande der telobranchiale Körper (14) secundäre Knospen treibt. Dicht vor diesem branchialen Gebilde ist im Sagittalschnitte das Ende des caudalen Truncusastes (16) durchschnitten, aus welchem die beiden letzten Kiemenarterien hervorgehen, von denen weiter lateral die letzte an der Seitenfläche des telobranchialen Körpers vorbeizieht. Ventral von diesen Gebilden liegen kleinere hypobranchiale Venen (15). Vor dem caudalen Truncusaste ist an der Dorsalseite des Interbranchialis posterior die zweite efferente Kiemenarterie (17), vor dieser der Interbranchialis anterior (18) durchschnitten, welcher vom vorderen Ende des zugehörigen Keratobranchiale II überragt wird. Zwischen dem Keratobranchiale I und II gabelt sich der craniale Truncusast in die Opercular arterie (21) und die erste afferente Kiemenarterie (20). Auch der Bogen der hypobranchialen Vene (23), die Carotis externa (24) und der Nervus hypohyoideus (22) sind nach einigen Schnitten combinirt eingezeichnet. Sie überkreuzen das vorderste der Segmente der Hyoabdominalis, deren zweites — das Derivat des vierten Myotomfortsatzes — dicht an die dünne Serosa der Pericardialhöhle anstösst, in welcher das Atrium (13) und der linke Rand der Kammerbasis (10) durchschnitten sind. Der

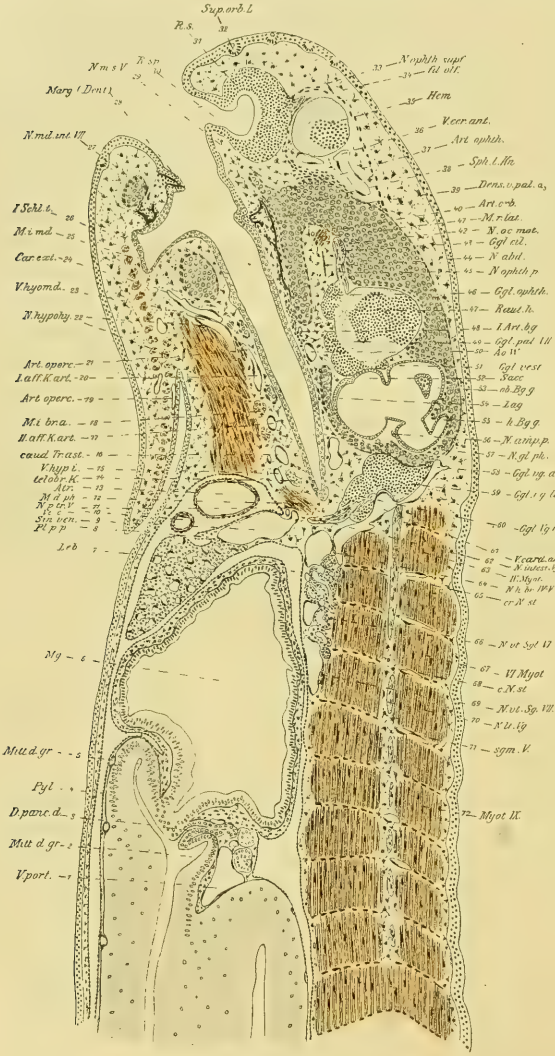

Fig. 505.

Sinus venosus (9) ist an der Einmündung des linken Ductus Cuvieri getroffen, in welchen kleinere innere hypobranchiale Venen eintreten. An der ventralen Grenze von Sinus venosus und Leber ragt die Plica pericardiacoperitonealis (8) vor. Der von einen weitmaschigen Gefässnetze umsponnene freie, vollkommen von der Leber (7) getrennte Magen (6) ist in der pylorischen Enge (4), am Uebergange in den Mitteldarm durchschnitten, welcher rings von jener Grenzfalte zwischen Vorder- und Mitteldarm umgeben ist. Am Innenblatt dieser Grenzfalte mündet das Pancreas dorsale (3), dessen Schläuche die Vena portae (1) umwachsen und etwas in den Faltenraum des vorderen Ganges der Epithelspirale des Mitteldarmes vordringen. — Die dorsale Wand des Magens und Mitteldarmes ist nur durch einen engen Spalt von der Somatopleura getrennt, die über dem vorderen Magenabschnitte durch die Vorniere erheblich vorgewölbt wird.

Die beiden engen Vornierentrichter (65, 68), deren Epithelzellen lange, sich sicherlich schon seit einiger Zeit bewegende Cilien ausgebildet haben, liegen in der Nachbarschaft der vierten und sechsten Myocommata. Die Myotome sind in ihren äusseren Abschnitten getroffen, welche von der paraxialen Längsfurche durchzogen werden, in welcher dicht den Vorwölbungen der Myotome angeschmiegt, der Nervus lateralis Vagi (70) verläuft. Unter dem Ursprunge des Lateralis Vagi zieht die vordere Cardinalvene (61) herab (in welche occipitale Hautvenen, die hinteren Hirnvenen, sowie die spinooccipitale innere Längsvene einmünden) und strebt dem Ductus Cuvieri zu. Die ventralen Aeste der segmentalen Nerven IV und V (64) sind noch in ihrem gemeinschaftlichen Stamme, vor dem ersten Nephrostom (63), die folgenden (66, 69) unter den zugehörigen Myotomen durchschnitten. Der Verlauf der fünften hypobranchialen Nerven ist von der Art und Weise, wie sich das craniale Trichterstück der Vorniere windet, abhängig. Minutiöseste, sich durchaus epigenetisch ergebende Bedingungen, beherrschen dieses scheinbar nebensächliche Geschehen, welches jedoch ebensowenig durch die Determinantentheorie erklärt werden kann, wie die fundamentalsten und so folgenschweren Faltungen von Epithelien bei der Entstehung der Keimblätter und ihrer Derivate.

180 μ medial (Textfig. 506) liegt auf dem vorderen Rande der medialen Ausladung des Riechsackes das Ganglion terminale (37), dessen Wurzel an die Innenseite der flach angeschnittenen Hemisphäre herantritt. An der Aussenseite der Hemisphäre (dorsal) verlaufen in einer kleinen transversalen Furche eingebettet, die Fila olfactoria (40) empor. Am Eingange in die Fissura cerebri transversa sammelt die Vena cerebri anterior (42) das Blut, am Grunde derselben sammelt sich der Tractus olfactohabenularis (43) aus der nachbarlichen secundären Riechstrahlung. Die Opticusfasern (44) sind im Bereiche des Chiasmas durchschnitten, welches medial vom Rande der Trabekel über dem Nervus palatinus VII (31) im Foramen basicraniale freiliegt. Das Mittelhirn ist im Bereiche des seitlichen Fasermantels durchschnitten, an welchem eine ganz flache Furche gegen die Sattelfalte leitet. In der Furche verläuft die Arteria communicans cerebri (45), weiter nach hinten ist der Nervus oculomotorius (46) quer und der Trochlearis (47, Verweisstrich zu lang) schräg durchschnitten. Das Infundibulum stösst breit an den Vorderrand der Parachordalia, vor welchen dicht über dem Parasphenoid (50) die Arteria orbitalis (49) aus der Carotis interna abgeht. Das Rautenhirn liegt in einer flachen Mulde an der Dorsalseite des Parachordale. Der ventrolateralen Wand der seitlichen Ausladung des Rautenhirnes liegt das Ganglion acusticum (55) an, neben dessen medialer Seite der Nervus abducens (65) nach vorn zieht. An der dorsolateralen Wand bildet das dem Lateralissystem angehörige Bündel (52) den Abschluss des oberflächlichen Fasermantels, von dem er durch eine schmale an die Oberfläche tretende Kante grauer Substanz getrennt ist. Der Recessus Labyrinthi (54) erweitert sich in seinem freien dorsalen Abschnitte, hinter ihm ist das Crus commune (56) des oberen und hinteren Bogenganges durchschnitten, an dessen medialer Seite der Stamm des Vagus lateralis (58) und der Glossopharyngeuswurzel (59) ins Rautenhirn eintreten. Der nach hinten convexe Bogen, welchen diese Nerven beschreiben, ist durch die Ausdehnung der Labyrinthblase und ihrer Knorpelschale bedingt. An

der Innenseite des zweiten Myotomes ist die gemischte Wurzel des visceralen Vagoaccessorius (63) durchschnitten, welcher ein kleines Ganglion dorsal auflagert (62). Unter dem zweiten Myocomma geht das zweischichtige dotterhaltige und zahlreiche Vacuolen aufweisende Epithel des Kiemen- und Vordarmes in das zwar gleich hohe (40 μ), aber einschichtige cylindrische Epithel des Magens über (64), welches offenbar in Folge der beträchtlichen Ausdehnungsmöglichkeit eine andere Anordnung in einfacher Schicht gewinnen konnte. Unter dem fünften Myocomma tritt eine mediale Schlinge der Vorniere (66) vor, unter der eine Glomerulusvene (67) verläuft, welche in die hintere Cardinalvene eintritt. Dorsal wird die der Länge nach eröffnete hintere Cardinalvene vom primären Harnleiter (69) unter dem siebenten Myocomma von der Arteria omopterygialis (70) und unter der Mitte der Myotome von den zugehörigen, vorwiegend deren ventrale Fortsätze versorgenden motorischen Nerven gekreuzt.

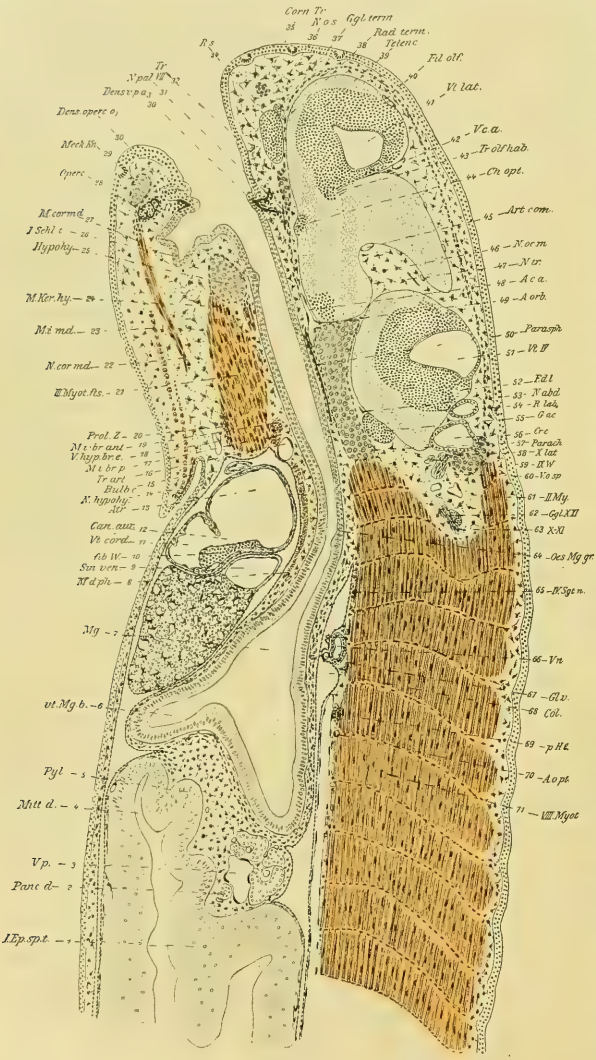

Fig. 506.

An der Ventralseite ist der die weitgeöffnete Mundspalte begrenzende Unterkiefer nahezu median, am Ansatze des Musculus coracomandibularis (27) am paarigen Operculare durchschnitten. Daraus kann ersehen werden, dass die Schnittebene mit der Medianebene einen nach hinten, caudalwärts nach links und dorsalwärts offenen ganz spitzen Winkel bildet. An den Rand des Musculus coracomandibularis tritt das Ende des gemeinschaftlichen Stammes der hypobranchialen Zweige des vierten und fünften segmentalen Nerven heran (22). Am Nervus coracomandibularis des Hyohyale inserirt das in ganzer Länge freigelegte vorderste Segment des Hyoabdominalis (dritter Myotomfortsatz, 21), welcher ventral seine Proliferationszone aufweist, die sich weiter vorn abgelöst und unter medianer Vereinigung mit der gegenüberliegenden den Musculus coracomandibularis gebildet hat. Die mediale Begrenzung des dritten Myotomfortsatzes reicht hinten bis an das Pericard heran, welches er etwas vorbuchtet. Dorsal unter dem Kiemendarm wird der Hyoabdominalis schräg vom Keratohyoideus gekreuzt, welcher am Hypohyale

inserirt. Die beiden Interbranchiales (19, 17) haben eine ganz andere Richtung eingeschlagen, sie sind gewissermaassen nicht in solchem Grade dem nach vorn gerichteten Wachsthumsstrome gefolgt wie die hyoabdominalen Segmente und haben sich über dem hinteren Ende der dritten Myotomfortsätze in convergentem Verlaufe median vereinigt. Sie bilden so das tiefe hypobranchiale Muskelchiasma; das oberflächliche wirkt als Interhyoideus und Intermandibularis. Der Interbranchialis posterior (17) liegt an der Vorderfläche des Truncus arteriosus (16), an welchen caudal der Dorsopharyngeus (8) heranreicht, dessen Muskelfächer entsprechend der Vorwölbung des Atriums (13) von vorn gehöhlt ist und caudal mit einer Proliferationszone abschliesst. Der geräumige, in seiner grössten Ausdehnung durchschnittene Vorhof geht ventrocaudalwärts unter erheblicher Verengung in den Ventrikel (11) über, dessen Muskelwand vorwiegend radiär angeordnete Trabekel aufweist. Der fibröse Atrioventricularwulst (10) tritt an der caudalen Kammerwand am meisten ins Lumen vor, durchzieht dann einheitlich den Canalis auricularis (12) und die Vorhofswand. Das linke Sinushorn (9) ist breit und dicht mit der Leber verbunden, welche von einem engmaschigen Wundernetz durchzogen wird. Hinter dem Sinus venosus steht die Pericardialhöhle durch die aussen vom Mesocardium laterale begrenzten Ductus pericardiacoperitoneales mit der Peritonealhöhle in Verbindung, doch besteht im mittleren ventralen Abschnitte noch eine ausgedehnte primäre Communication zwischen den beiden Abschnitten des einheitlich entstandenen Cöloms. Der Magen (7) hat im Ringen mit der keilförmig sich abplattenden, gleichfalls plastischen Leber auch medialwärts zwischen dem Leberrand und dem Mitteldarm den Platz behauptet (vergl. auch Taf. LIV, Fig. 4). Ein Ringwulst umgiebt an der inneren Magenoberfläche den trichterförmig sich verengenden Zugang zur (duodenalen) Magen-Mitteldarmenge. Unter dem hinteren äusseren Magenrande umwachsen die Schläuche des dorsalen Pancreas (2) die Vena portae (3), welche nunmehr das gesammte Blut der Subintestinalvene ableitet, in welches von hinten her auch die Caudalvene aus dem noch respiratorischen Gefässnetze des Flossensaumes einmündet. Es durchflutet das weitmaschige Gefässnetz des Pancreas somit zum Theil arterialisirtes Blut, womit besonders günstige Stoffwechselbedingungen geschaffen sind, welche das rasche Wachsthum der Schläuche fördern.

Ein 120 μ medial geführter Schnitt (Textfig. 507) erreicht im hypobranchialen und visceralen Gebiete die Medianebene in schräger Richtung. Die Meckel'schen Knorpel (34) sind an ihrer Commissur, im Bereiche des Symphysenzahnes (35) und des Ansatzes des Musc. coracomandibularis (27) an der Vereinigung der Opercularia (33) durchschnitten. Die Zungenspitze (36) ragt frei am Grunde der Mundspalte vor und wird durch die beiden Hypohyalia (31) gestützt, welche noch perichondral zusammenhängen. Das Perichondrium bildet in concentrischer Anordnung der Zellen ein medianes Polster unter der Zungenspitze, in welchem der selbständige Knorpelherd des Basihyale auftreten wird. Im engen Rhombus zwischen den Hypohyalia und den Innenrändern der dritten Myotomfortsätze, liegt die Schilddrüsenknospe (30) eingekeilt, welche secundäre Sprossen treibt und von einem Zweige der Carotis externa versorgt wird. Der geschlossene Epithelschlauch, an welchen sich namentlich der Hyoabdominalis bei seinem Vorwachsen anpassen musste, wird von einem einschichtigen Epithel gebildet, welches zwar keinen Dotter, aber reichlich Vacuolen aufweist und ein centrales enges Lumen umschliesst. Der Interbranchialis anterior (24) und posterior (23) sind median mit einander vereinigt und liegen etwas vor der Wandung des, wie bei den Amphibien, sehr engen und sagittal kurzen Truncus arteriosus (22), in welchen der median von den dorsalen Bulbuswülsten besetzte Bulbus cordis (18) an der Grenze des Myocardiums und am Umschlage des Epicardiums übergeht. Hinter dem Bulbus cordis reicht das Atrium empor, dessen Uebergang in den Ventrikel am rechten Rande durchschnitten ist, denn der Canalis auricularis gehört zum grössten Theile der linken Körperhälfte an. Das linke Sinushorn bildet gewissermaassen ein walzenförmiges Polster (14), auf welchem das Atrium und der Auricularrand ruhen; er ist von diesen noch vollkommen getrennt und nimmt mehrere efferente Leber-

venen auf. Ventral ist am Umschlage der Splanchnopleura an der Sinuslebergrenze keine Plica pericardiaco-peritonealis vorhanden, wohl aber an der Dorsalseite eine Falte (13, *), welche medialwärts an den Ausläufer des ehemaligen Mesocardium posterius heranreicht. Leber und Magen hängen durch den Seitenrand des Omentum minus (11) zusammen; zwischen Magen und Pancreas ist der Recessus paragastricus dexter (65) eröffnet, in welchen der Recessus gastropancreaticus (schräg durchschnitten) einmündet (4). Am Firste der Grenzfalte, zwischen Vorder- und Mitteldarm münden, dieselbe als solche kennzeichnend, ventral der Ductus pancreaticus (6) und dicht hinter ihm, jedoch in primitiver Weise noch getrennt, der Ductus choledochus (5) ein. Das vereinigte Pancreas ventrale ist noch vom Pancreas dorsale getrennt; zwischen beiden greift ein Divertikel des Recessus gastropancreaticus ein. Die gegenüberliegende dorsale Cölomwand wird durch die hintere Cardinalvene (69) vorgewölbt, welche den in beengtem Längenwachsthum sich auf ganzer Strecke schlängelnden primären Harnleiter (68) umgiebt und die segmentalen, genau an den Myotomgrenzen verlaufenden Venen (62) aufnimmt. Der linke Vornierenglomerulus (8) ist nahe seiner Haftlinie durchschnitten und weist zotten- und leistenförmige, von Capillarschlingen durchsetzte Vorsprünge und auch transversale, tiefe Einkerbungen auf, welche durch das Vortreten einzelner Abschnitte bedingt werden. Die aus dem Capillarnetze austretende Glomerulusvene zeigte bereits die Textfig. 506/67. Unter dem dritten Myocomma ist die linke Aortenwurzel (59) nahe der Vereinigung mit der rechten durchschnitten. Sie liegt unmittelbar der

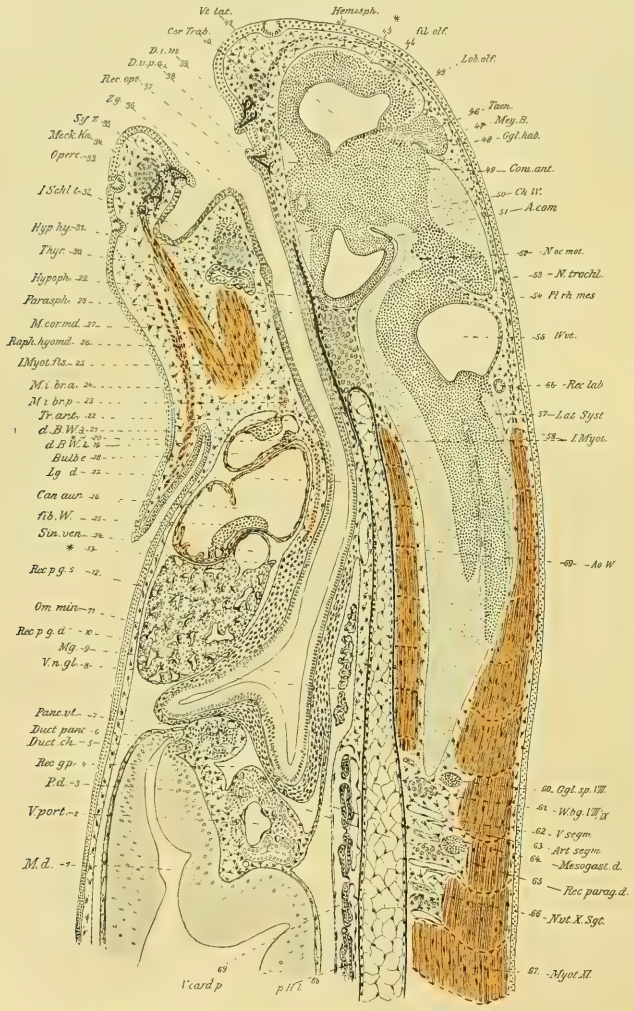

Fig. 507.

in frontaler und sagittaler Ebene etwas gekrümmten Chorda an, die im Bereiche der vorderen Myotome an ihrem linken Rande gekappt ist. Die Myotome sind in ihrer medialen Höhlung getroffen, welche an den vorderen Segmenten entsprechend dem Breitenwachsthume des Rautenhirnes viel tiefer ist, als an den hinteren. Im Bereiche des achten bis zehnten Myotomes sind die vordersten Spinalganglien (60) an deren

mittleren Abschnitten, ferner genau an den Myocommata, die dünnen segmentalen Arterien (63) und die grösseren segmentalen Venen (62) und vor diesen, zwischen ihnen und den Ganglien, die noch kurzen, knorpeligen Neurapophysen (61) freigelegt. Die ersten Myotome (58) sind im Bereiche ihrer dorsalen und ventralen Abschnitte angeschnitten, welche ungefähr in gleicher Transversalhöhe liegen; von ihrem Perimysium geht dorsal die primitive Pachymeninx aus, welche den Recessus Labyrinthi (56) überlagert. Die dünne gewölbte Decke des Rautenhirnes geht unvermittelt in die Seitenwand über, woselbst nahe der hierdurch bedingten Furche der Fasciculus des sensorischen Lateralissystemes (57) verläuft. Gegen die Plica rhombomesencephalica (54) besteht ein keilförmig zugeschärfter Uebergang. Am Grunde der vom überhängenden Tectum mesencephali vertieften Plica rhombomesencephalica kreuzen die Trochleares (53) und andere commissurale Fasern. Der Austritt des Oculomotorius (52) erfolgt an der Spitze jener scharfkantigen Zellleiste des Ventrikelgranes, welche an Frontalschnitten (vergl. Textfig. 501/13) übersichtlicher zu Tage tritt. An der vorderen Grenze des Mittelhirnes kreuzt ein Faserstrang die Mittelebene, welcher im Rindenweiss des Mittelhirnes schräg nach hinten und aussen zieht und wohl dem Meynert'schen Bündel (47) entspricht. In seiner Nachbarschaft bildet die Taenia, der Tractus olfactohabenularis (46), den Stiel des Ganglion habenulae. Die Fissura cerebri transversa trennt den durch den Eintritt der Fila olfactoria (44) als solchen gekennzeichneten Lobus olfactorius (45) von den Habenularganglien. Gegen den übrigen vorderen umfangreicheren Abschnitt der Hemisphären ist der Lobus olfactorius durch eine in frontaler Ebene verlaufende Furche abgegrenzt (43). Ein markantes dorsales Divertikel des Seitenventrikels tritt in den dorsal gelagerten Lobus olfactorius ein. An der genau in der Ebene des ventralen Randes der Chorda und der Parachordalknorpel gelegenen Ventralseite des Vorderhirnes sind die beiden ältesten durch den Recessus praeopticus (37) getrennten commissuralen Systeme, die Commissura anterior (49) und der Chiasmawulst (50), durchschnitten, dessen vorderen Abschluss die Opticuscommissur bildet. Unter der zu beiden Seiten sich verdickenden Wand des Infundibulums ist der linke Rand der Hypophyse (29) angeschnitten, im Grunde der Sattelfalte anastomosiren die beiden Arteriae communicantes (51). Unter der Commissura anterior (49) liegen, frei ins Gebiet des weiten Foramen basicraniale von vorn her vorragend, die vordersten medialsten Vomeropalatinzähne (38), die schräg nach vorn und ventral gerichtet sind. Die entgegengesetzte Einstellung weisen die zu beiden Seiten der Trabekelcommissur (40) und zwischen den mittleren Abschnitten der Riechspalten vortretenden Prämaxillarzähne (39) auf, über deren Zahnsockel der Schnitt das vordere Trabekelhorn (40) und den an die Commissur tretenden Trabekelschenkel aufweist. Nachdem diese eigenartige Convergenz der vordersten Zähne schon von allem Anfange vor dem Eintreten jener Bewegung des Munddaches nach vorn besteht, so kann dieselbe damit nicht in Zusammenhang gebracht werden.

Der Schnitt 508 (60 μ) ist durch den Ursprung des Lungenbläschens (11) gelegt, trifft daher die ventralen Formationen bereits im Bereiche der rechten Körperhälfte. Im Unterkiefer ist der rechte Meckelsche Knorpel mit der rechten Hälfte des Symphysenzahnes (25) freigelegt, der unpaare Musculus coracomandibularis gehört vollends den vorhergehenden Schnitten an. Der Intermandibularis (21) und Interhyoideus liegen derart über einander, dass der vordere Rand des letzteren vom hinteren Rande des ersteren überdeckt wird. Am rechten Hypohyale (22) inserirt der Hyoabdominalis (19) und Keratohyoideus dexter (20). Die ventralen Derivate der zweiten und dritten Branchialbögen, der Interbranchialis anterior und posterior, sind einander noch unmittelbar benachbart (17). Sie liegen unter der Kuppe der Pericardialhöhle, welche den Truncus arteriosus und das von den distalen Bulbuswülsten (16) durchzogene distale Bulbusende nur wenig überragt. Zwischen dem Truncus arteriosus und der Lungenknospe spannt sich der tiefgehöhlte Dorsopharyngeus (15), der Constrictor pharyngis aus. Der dorsale Umschlag des den Muskel bedeckenden Pericardium parietale auf den Sinus venosus liegt unmittelbar über der Lungenblase und erfolgt

auf dem Sinus venosus, welcher durch eine namentlich an der linken Seite tief einspringende, nahezu transversal eingestellte ehemalige Knickungsfurche des Herzschlauches vom Vorhofe getrennt ist (12). Das ventral vom Sinus gelegene Mittelstück des Ventrikels (13) zeigt einen ovalen Umriss und ist in Anpassung an die Nachbarschaft frontal eingestellt. Nur ein schmales, quer durchschnittenes Stück der Kammerbasis trennt den Canalis auricularis vom Bulbusostium (Bulboauricularsporn). Die Leber hängt mit dem Pancreas durch den Leberstiel zusammen, in welchem die Vena portae (7) am meisten nach links hin liegt. Ihre Verzweigung erfolgt mit jener der Ductus biliferi (8), von denen nur ein aus der linken, kleineren Leberhälfte austretender quer durchschnitten ist. Der Ductus choledochus (4) ist auf seiner Passage durch das Pancreas freigelegt, dessen Schläuche ihn von beiden Seiten her umwachsen haben; dasselbe gilt vom Ductus pancreaticus (5), welcher an der Ventralseite des Ductus choledochus verläuft; er weist nur einen äusseren Durchmesser von 55 μ auf, der grössere Ductus choledochus einen solchen von 86 μ; 20 μ hohe, dotterfreie Zellen begrenzen das etwas erweiterte Lumen. Etwa an der Grenze des ehemaligen ventralen und dorsalen Pancreas ist die Vena portae (2) ringsum von den mit einander anastomosirenden Drüsenschläuchen beiderlei Herkunft umwachsen worden. Dorsal begrenzt die Leber den Recessus paragastricus dexter, dessen Grund bis an das die Lungenblase (11) umgebende Bindegewebe heranreicht und dessen Vorwölbung sozusagen umfliesst. Die in die Bucht sich leicht vorwölbende Magenwand (9) ist flach durchschnitten. Gegenüber dem Magenrande tritt das caudale Ende der Plica paragastrica vor, in welche der Hohlvenenlappen der Leber (46) eingewachsen ist. Die untere Hohlvene (48) ist an ihrer Wurzel an der rechten Cardinalvene durchschnitten. Auch an der Dorsalseite des Magens ist bereits die rechte Cölomhälfte (44) eröffnet, welche durch das dorsale Magengekröse (45) von der im Schrägschnitte noch erreichten linken Cölomhälfte (43) getrennt wird. — Das Gehirn ist noch in seiner linken Hälfte schräg durchschnitten, zeigt im Bereiche des Zwischenhirnes die

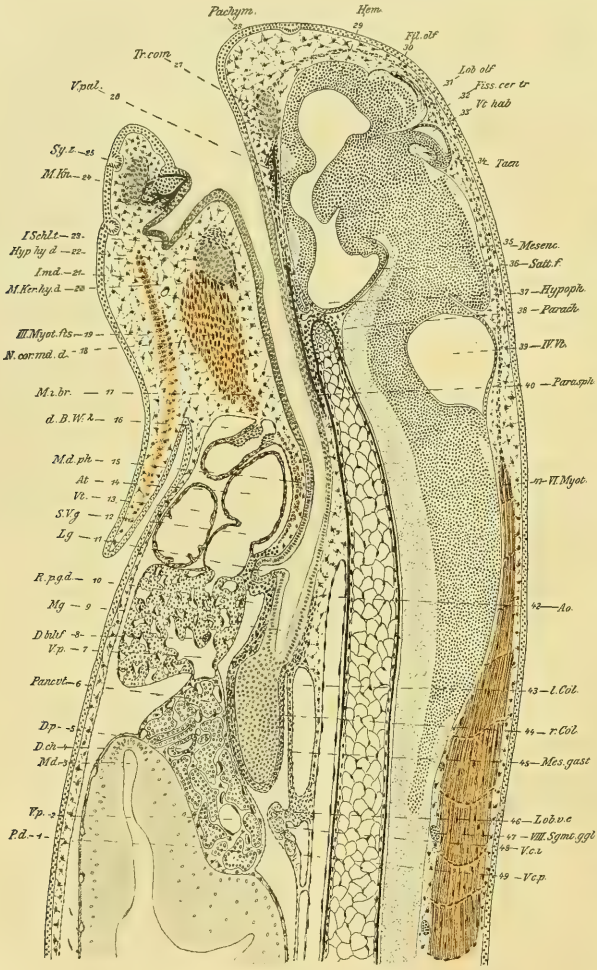

Fig. 508.

Gehirn ist noch in seiner linken Hälfte schräg durchschnitten, zeigt im Bereiche des Zwischenhirnes die

Habenularventrikel (33) eröffnet. Genau an den dorsalen Pol des Lobus olfactorius (31), an die dorsale Theilwölbung der Hemisphären (29), treten die schräg von unten und seitwärts einlangenden Fila olfactoria (30) ein und kennzeichnen diesen Hirnabschnitt. Nahezu median ist im vorliegenden Schnitte die Trabekelcommissur (27), die Commissura anterior und der Chiasmawulst, die Hypophysis (37), das Parasphenoid (40) und das von noch dotterhaltigen, nicht vacuolisirten Zellen gebildete und auch an der Spitze vom Parachordalknorpel (38) umwachsene vordere Ende der Chorda dorsalis getroffen.

Der Schnitt 509 (90 μ) erreicht im Bereiche des Vorderhirnes in der Medianebene die Paraphyse (35) und das Velum transversum (36), dessen Hinterblatt sich dorsalwärts ins Zirbelpolster (37) fortsetzt. Die dünne Decke des Habenularventrikels biegt in spitzem Winkel in das Ganglion über, dessen commissurale Fasern (38) im Querschnitte getroffen sind. An der Hinterseite einer queren Furche, über welcher die Epiphyse (40) liegt, kreuzen die Fasern der Commissura posterior (41), welche auch das Meynert'sche Bündel enthält und sich in die noch unansehnliche tectale Commissur des Mittelhirnes fortsetzt. An der Innenseite der dorsalen Wand des Zwischenhirnes fällt jenes helle Areal auf (39), welches durch die Protoplasmaleiber der Stützzellen hervorgerufen wird. Auch die Sattelfalte, an deren First sich der Haubenwulst des Mittelhirnes (48) vorzuwölben beginnt, ist nahezu median durchschnitten und weist jene secundären dorsalen Ausfaltungen auf, in deren Bereiche bereits einige wenige commissurale Fasern kreuzen. Am Knie der Sattelfalte, deren secundäre Abbiegung in Anpassung der rasch wachsenden Hirnwand an das Vordringen der visceralen Formationen entstanden ist, bezeichnet eine Querfurche die hintere Grenze des Mittelhirnes, welche an der Dorsalseite viel weiter zurückliegt.

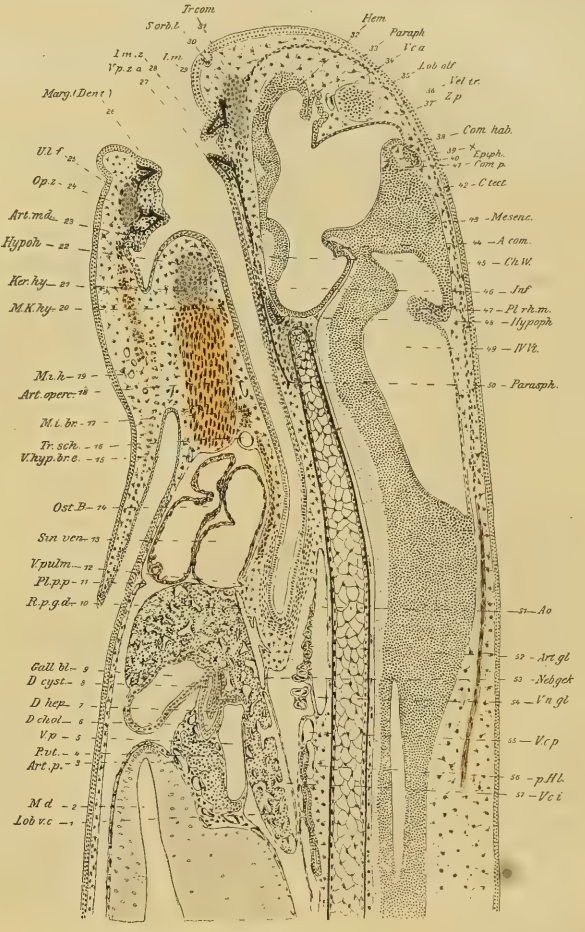

Fig. 509.

Dicht vor dem Eingange in die Sattelfalte liegt das Infundibulum (46) knapp der knorpeligen Hülle der Chordaspitze an und stemmt sich in beengtem Wachsthum förmlich an; doch hat der die Prominenz der Chordaspitze ausgleichende Knorpel auch jene Grube an der Hirnwand zum Verstreichen gebracht (vergl. Fig. 450). Auch die Hypophyse (48) wurde durch die mediane, prächordale Vereinigung der Parachordalknorpel von der Chordaspitze abgedrängt, welche

in diesem Gebiete nicht nur an der Vacuolisirung ihrer Zellen aus Raummangel gehindert wird, sondern im Ringen mit dem Knorpel allmählich der Atrophie verfällt. Die hypochordale Commissur der Parachordalia und die Hypophyse werden vom Parasphenoid (50) überlagert. — Das Munddach weist die medialen Praemaxillar- (28) und Vomeropalatinzähne (27) der rechten Körperseite auf, welche in demselben Grade mit einander convergiren wie jene der gegenüberliegenden Körperseite (vergl. Textfig. 507); die correspondirenden Zähne des Unterkiefers, des Marginale (Dentale, 26) und Operculare (24) articuliren noch nicht mit ihnen, weil das Visceralskelet noch nicht den vollen Grad seines Wachsthumes nach vorn erreicht hat. Unter dem durch den Intermandibularis etwas abgeplatteten Rand der ersten Schlundtasche zieht ein Ast der Carotis interna, die Arteria mandibularis (23) an die Zahnsockel heran. Das Hypohyale (22) grenzt an das Keratohyale (21) in schräg gestellter Ebene, senkrecht auf dessen Axe; beide hängen durch indifferentes, perichondrales Bindegewebe zusammen. Im Gegensatze zur anderen Seite entspringt die Arteria opercularis (18) selbständig aus dem proximalen Abschnitte des Truncusschenkels, dicht neben dessen Ursprunge aus dem Bulbus (vergl. Taf. LIV, Fig. IV/31) und überkreuzt die Interbranchiales (17) auf ihrem nach vorn und aussen gerichteten Verlaufe; sie hat somit die ursprüngliche Lagerung des cranialen, in die beiden ersten Arterienbögen sich gabelnden Truncusastes, dessen Derivat sie in diesem proximalen Abschnitte ist, beibehalten (vergl. Taf. LI, Fig. IV/13). Sowohl der dritte Myotomfortsatz, wie der Truncusschenkel (16) wölben das Pericardium vor, welches an der Ventralseite gegenüber dem Leberrande eine kleine Plica pericardiacoperitonealis (11) aufwirft. Vom Herzen ist der Ventrikel und Bulbus im Bereiche des verengten Ostium Bulbi (14) getroffen, an welchem die proximalen Bulbuswülste auslaufen. Das in früheren Stadien so beengte Längenwachsthum des rechten Herzschenkels hat zu der scharfen Einknickung geführt, welche auch nachdem dem Herzen eine freie Wachsthumsgelegenheit eröffnet worden ist, nicht zum Ausgleich kam. Dicht hinter dem Ostium Bulbi tritt die Grenzfalte zwischen Sinus venosus (13) und Atrium vor. Dicht über dem Boden des Sinus venosus erfolgt dorsal der Umschlag des Pericardiums, unter welchem eine kleine Vene in den Sinus einmündet, welche wohl zur Lungenvene geworden wäre (12). Von hinten reicht bis an den Sinusgrund der Recessus paragastricus dexter (10) heran, welcher an seinem Grunde die Lungenknospe auch an der rechten Körperseite etwas umgiebt und gegen den Ansatz des Nebengekröses (53) am Magenrande gleichfalls etwas ausladet. Unter dem schräg durchschnittenen Ansatze des Nebengekröses ragt der die Plica paragastrica ausfüllende Lobus venae cavae (1) vor, so benannt nach der, der Länge nach gleichfalls schief durchschnittenen Vena cava inferior (57). Am breiten Leberhilus ist die Vena portae (5) mit der Gabelung des Ductus choledochus (6) freigelegt. Der Ductus cysticus (8) bildet eine S-förmig gekrümmte Schleife, deren proximaler Schenkel nach rechts und deren distaler nach links ausgebogen ist. Der ganz kurze Ductus hepaticus (7) verästelt sich nach allen Richtungen und vereinigt sich in nahezu sagittaler Ebene mit dem Ductus cysticus (8). Zwischen dem Mitteldarm und den Pancreasschläuchen verlaufen Zweige der Arteria coeliacomesenterica (3). Dorsal vom Hohlvenenlappen der Leber ist die Vena cardinalis posterior (55) und der geschlängelte rechte Harnleiter (56) und vor diesen die Wurzel des Vornierenglomerulus freigelegt, in welchem 5—6 Glomerulusarterien (52) der Aorta (51) sich verzweigen.

Der Schnitt 510 (70 μ) erreicht die dorsomedianen Wandabschnitte des Zwischen- und Mittelhirnes, das Zirbelpolster (39), die Commissura Habenularum (40), den Zirbelstiel (41) die Commissura posterior (92) und tectalis (43), das flach gewölbte, von einem 40 μ hohen dreizeiligen Epithel gebildete Tectum mesencephali, die Plica rhombomesencephalica (46) mit der Trochleariskreuzung (47) und das dünne, flach gewölbte Dach des vierten Ventrikels. Die basale Grenze des Mittel- und Rautenhirnes ist schräg gegenüber der Plica rhombomesencephalica (46) am Knie der Sattelfalte durch eine prägnante Querfurche gekennzeichnet

(44). Unter den direct dorsalwärts ausladenden Hemisphären liegt der Riechsack, um dessen Vorderwand sich der Nervus terminalis (34) des Ganglion terminale (35) herumschlingt und so an das Epithel der medialen Wand der Riechspalte gelangt. Unter der Commissura anterior liegt die Trabekelcommissur (32). Der Opticus ist dicht an seinem Eintritt an der Hirnbasis durchschnitten, seine Fasern kreuzen als vorderste Bündel im Chiasmawulste. Im Bereiche des Unterkiefers treten die Marginalzähne vor; auf die Unterlippenfurche folgt die vom Nervus mandibularis externus des Facialis (30) versorgte Mandibularlinie (29), näher dem Meckel'schen Knorpel verläuft der Nervus maxillae inferioris Trigemini (28). Das Keratohyale (24) und der dritte Myotomfortsatz (20) sind schräg durchschnitten, an der Innenseite des letzteren beginnt zungenförmig der vierte Myotomfortsatz (17). Dorsal vom Interbranchialis posterior giebt der rechte Truncusschenkel (16) die erste afferente Kiemenarterie (18) ab. Caudal von ihm liegt der Interbranchialis IV (15), das ventrale Derivat des vorderen Schenkels des zweiten Myotomfortsatzes, welches median mit dem Hauptderivat des mächtigen hinteren Schenkels, dem Dorsopharyngeus (11) zusammenhängt, so dass daselbst die Einheit dieser Formation wiederhergestellt erscheint. Das Herz ist im Bereiche des Bulbus Cordis (14), des Ventrikels (12), des Atriums (13) und des Sinus venosus durchschnitten, in welch' letzteren geradeswegs die untere Hohlvene einmündet. Dorsalwärts und seitwärts ragt die Leber bezw. der Hohlvenenlappen (55) vollkommen frei ins Cölom ein, an der Ventralseite hängt die Leber durch das an der Lebersinusgrenze im Anschluss an das Mesocardium laterale vorgewachsene Septum pericardiacoperitoneale (10) mit der seitlichen Leibeswand zusammen. Der Leberstiel ist an seiner rechten Oberfläche durchschnitten und zeigt dorsal von der ein ansehnliches Caliber (von 64 μ) aufweisenden Arteria coeliaco-mesenterica (4) die Vena portae (5) und zwischen beiden einige vortretende Pancreasschläuche (vergl. auch Taf. LIV, Fig. 2) durchschnitten. Inmitten der Leber sind Verzweigungen des Ductus hepaticus (7) und die trichterförmig sich in den Ductus

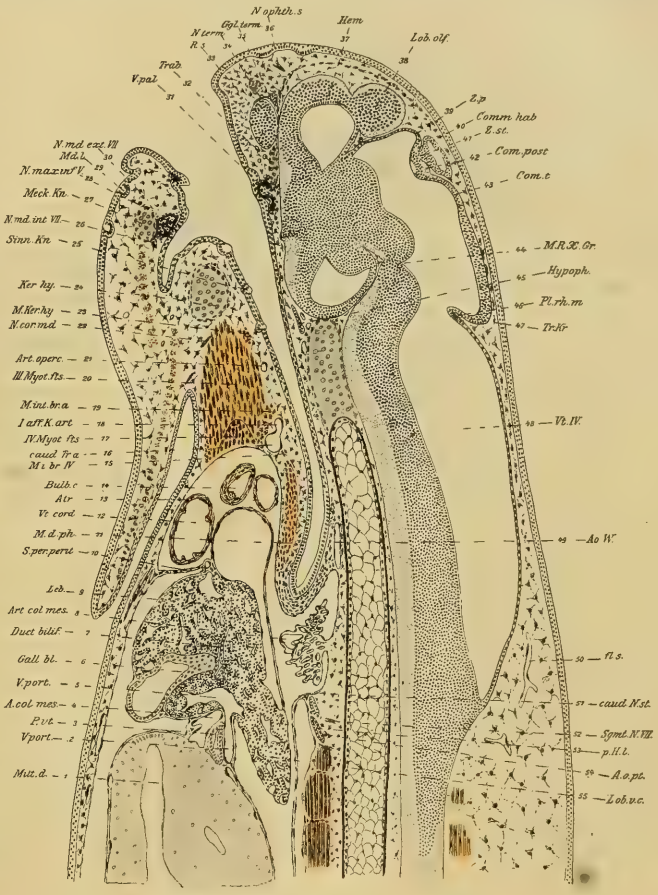

Fig. 510.

cysticus verjüngende Gallenblase (6) freigelegt. Von der Dorsalseite ragt ins Cölom der rechte, in der Concavität der Magenkrümmung eine niedrige Pyramide bildende Vornierenglomerulus vor, an dessen Rand die am Scheitel einer grösseren Gefässschlinge austretende Arteria coeliacomesenterica (8) besonders auffällt. Die beiden Durchschnitte des Gefässes (4 und 8), welche der vorliegende Schnitt aufweist, sind zwei Segmentbreiten von einander entfernt. Die Vorwölbung der hinteren Cardinalvene erscheint gegen die Vorniere durch eine Einsenkung abgesetzt (51), in welcher bereits der caudale Vornierentrichter angeschnitten ist. Im darauf folgenden siebenten Segmente ist über einer letzten Schleife des primären Harnleiters (53) der ventrale Ast des Segmentalnerven VII (52) und hinter diesem die Arteria omopterygialis (54) durchschnitten. — Der dorsale vascularisirte Flossensaum (50) ragt bis in die Längsmitte des Rautenhirnes vor.

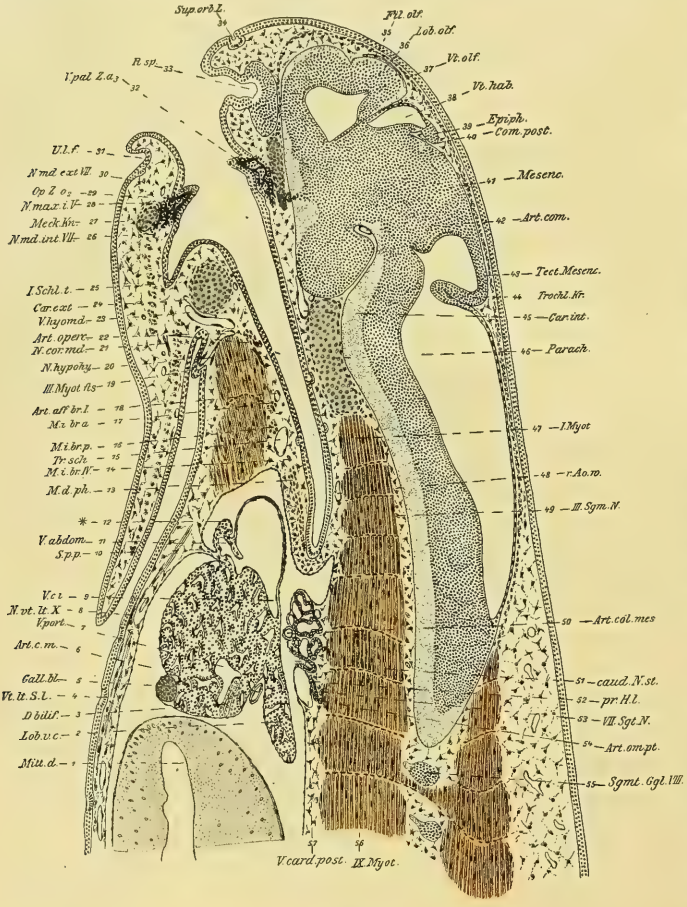

Fig. 511.

70 μ lateral (Textfig. 511) wird im Vorderkopfe das vordere Ende der schräggestellten Riechspalte (33) eröffnet, hinter welcher unter den schief durchschnittenen Trabekeln der nach vorn gerichtete Vomeropalatinzahn a_3 (32) getroffen ist. Der Nervus opticus ist an der Unterseite des den Recessus praeopticus begrenzenden Ventrikelgraues quer durchschnitten, und weist an der Dorsalseite die Reste des Epithels des Augenblasenstieles auf, an dessen Ventralseite aus der Opticusfaserschichte die Nervenfortsätze centripetal vorgewachsen sind.

Lateral von diesem Gebiete fliessen die Fasersysteme der Commissura anterior und des Chiasmawulstes zusammen. Der Grund der Sattelfalte erweitert sich seitlich und gewährt so der Arteria communicans (42), welche noch wenig Capillaren an die Hirnwand abgiebt und unter gegenseitiger Anstauung entstanden ist, Gelegenheit zur Ausweitung. Unter dem vorderen Ende des Parachordalknorpels (46) liegt die Carotis interna (45) der Mdianebene am nächsten und giebt medialwärts einen blind endigenden Zweig, einen Rest der früheren Aortenwurzel- und nachherigen Carotidenanastomose ab. Ueber ihr wurzelt

die Hypophysenvene. An der Ventralseite der Myotome treten die ventralen Aeste der segmentalen Nerven nach aussen. Die mit einander convergirenden Zweige des vierten und fünften Segmentes sind schräg, die folgenden Aeste nahezu quer durchschnitten. Etwas vor dem siebenten Myocomma verläuft dicht über dem primären Harnleiter (52) die Arteria omopterygialis (54) schräg nach vorn und aussen. Der caudale Vornierentrichter (51) bezeichnet die Stelle des sechsten Myocommas. Im achten und neunten Segment sind die parallel mit den Myotomen eingestellten Spinalganglien (55) freigelegt, deren ventrale, sensible Wurzeln sich mit den motorischen vereinigen.

Ventral ist im Unterkiefer der steil nach vorn aufgerichtete Opercularzahn o_2 (29) durchschnitten, dessen Sockel, ein zierliches Balkengerüst, breit am Perichondrium des MECKEL'schen Knorpels (27) haftet. Dicht neben dem Operculare, an der Innenseite des MECKEL'schen Knorpels verläuft der Ramus mandibularis internus des Facialis (26), welcher zwischen den Zahnsockeln des Operculare und Marginale sich verzweigt. Zwischen dem Keratohyale und dem dritten Myotomfortsatze sind combinirt die sich überkreuzenden Gefässe eingezeichnet, welche diesen Spalt zum Durchtritte benützen: die Carotis externa (24), die Vena hyomandibularis (23) und die Operculararterie (22), welche bei der schrägen Ueberkreuzung des vorderen Randes der zweiten Schlundtasche eine Falte derselben aufwirft und in ihrem proximalen Abschnitte, an der Dorsal- und Aussenseite des schräg vom ersten Branchialbogen an das Hypohyale verlaufenden Keratohyoideus (ein zweites Mal) durchschnitten ist (22). Das Gefäss überkreuzt somit das Derivat des dritten Bogens an seiner dem Hyoidbogen zugewendeten Fläche in derselben Weise, wie die folgenden Kiemenarterien die Muskeln der angrenzenden Bogen. Der dritte Myotomfortsatz wird an seiner Aussenseite schräg von einem Nerven (20) des Ganglion hyobranchiale I umschlungen, welcher im proximalen Abschnitte die Opercularartерie wie in früheren Stadien (vergl. Fig. 428) schräg überkreuzt. Der dünne Endzweig des gemeinschaftlichen Stammes der hypobranchialen Nervenäste des vierten und fünften Segmentes, die unter den zugehörigen Myotomen sowie an der Dorsalseite des dritten Myotomfortsatzes durchschnitten sind, ist zwischen dem Intermandibularis und Interhyoideus erreicht (21), bevor er an den unpaaren Musculus coracomandibularis herantritt. Die beiden Interbranchiales des zweiten (17) und dritten (16) Bogens divergiren nach aussen; oral und dorsal vom ersteren ist die erste afferente Kiemenarterie (18), hinter dem Interbranchialis posterior (16) ist der Truncusschenkel (15) durchschnitten, welchem der winzige Interbranchialis des vierten Bogens (14) folgt. Daran schliesst sich caudal der etwa in der Mitte seiner ventralen Ausstrahlung, daher etwas gesammelter durchschnittene Dorsopharyngeus (13). In die dorsal frei mit der Peritonealhöhle communicirende Pericardhöhle wölbt sich kuppelförmig das rechte Sinushorn vor, in welches von unten die hintere Hohlvene eintritt (9). Von der Ventralseite mündet der gemeinschaftliche Stamm (11) der abdominalen und äusseren Hypobranchialvene ein, welcher am Ansatze des Septum pericardiacoperitoneale (10) verläuft. Diese Scheidewand ist durch das Vorwachsen einer hierzu günstig gelegenen Splanchnopleurafalte entstanden, andere unter denselben Bedingungen beengten Wachsthumes entstandene Auswüchse (12) ragen frei in die Pericardialhöhle vor und werden zu nebensächlichen Formationen, in welchen kleine Blutgefässe entstehen. Der Flachschnitt der Leber zeigt deren seitliche Wölbung wesentlich vergrössert, am unteren Leberrande ist die Gallenblase (5) eingelassen. Der rechtsseitige Rand weist eine tiefe, durch den Verlauf der Arteria coeliacomesenterica (6) bedingte Einkerbung auf, welche den Hohlvenenlappen (2) nach vorn begrenzt. Der proximale Abschnitt dieses Gefässes (50) haftet an der Somatopleura des breit ins Cölom vortretenden Vornierenwulstes.

60 μ lateral (Textfig. 512) wird die vorderste Kiemenspalte am medialen Ende eröffnet, dessen vordere Nachbarschaft vom Hyoidbogen gebildet wird, an dessen rein entodermalem Innenrande das nahezu ganz dotterfreie Epithel Sinnesknospen bildet. Im Bereiche der Kiemenspalte liegt ein ektodermaler Ueberzug

des Schlundtaschenentoderms vor, welcher bei der Längsspaltung des ektodermalen in den äusseren Schlundtaschenrand eingedrungenen Spornes entstanden ist, nunmehr aber nicht mehr gegen das Entoderm abgegrenzt erscheint. Sicherlich reicht das Entoderm an der Innenseite des Kiemendeckels nur eine geringe Strecke, höchstens etwa bis an die Arteria opercularis vor (vom Verweisstrich 13 gekreuzt), welche in ihrem peripheren Abschnitte und am Scheitel ihres nach vorn convexen Bogens (19) durchschnitten ist. Sie überkreuzt daselbst die innere hypobranchiale Vene (18), welche das Blut aus der hyomandibularen und zum Theil aus den an der Dorsalseite des Keratohyale gelegenen Venen aufnimmt. Am Vorderrande des ersten Branchialbogens, nahe dem Keratobranchiale I ist der Uebergang der ersten efferenten Kiemenarterie in den ersten Arterienbogen (20) durchschnitten, welcher dicht unter der Schleimhaut des ventralen Randes der ersten Kiemenspalte in den Hyoidbogen übertritt, woselbst er an der Aussenseite des Keratohyale lateralwärts zieht. Vor dem Scheitel des Bogens entspringt die Carotis externa (vergl. Taf. LIV, Fig. IV/57). Zwischen den drei, unter der hinteren Wandung der ersten Kiemenspalte gelegenen Gefässen und dem Keratohyoideus (16), dem letzteren dicht angeschmiegt, giebt das Ganglion hybobranchiale primum (17) nach vorn Rami linguales, nach aussen (combinirt eingezeichnet) den Ramus hypohyoideus ab, der weiter medial nach Umschlingung des Interhyoideus an die gleichnamige Sinneslinie herantritt (Textfig. 511/20). Dorsal vom lateralen Rande des dritten Myotomfortsatzes kreuzt die erste afferente Kiemenarterie (15). Die zweite afferente Kiemenarterie (13) ist der nächste Truncusast und kreuzt die Dorsalseite der beiden Interbranchiales (14). Das Endstück des caudalen Truncusastes (11) wird sich weiter aussen in die dritte und vierte afferente Kiemenarterie gabeln. Unter dem hinteren Rande des Dorsopharyngeus (8) sondert sich der ihn versorgende Ramus posttrematicus V, der vorletzte Vaguszweig von dem in der Fortsetzung des visceralen Vagusganglions gelegenen Nervus intestinalis (47) und kreuzt den Seitenrand des Vordarmes; er ist ventral vom vierten Myotom frei-

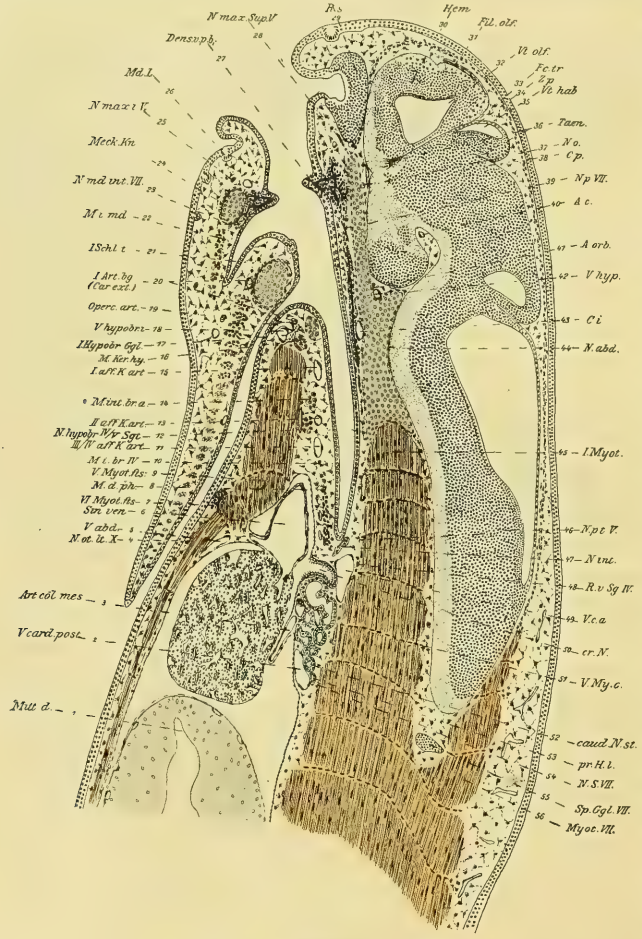

Fig. 512.

gelegt, dessen ventraler Fortsatz das zweite Glied der Reihe der Segmente des Hyoabdominalis bildet und in grösster Länge schräg durchschnitten ist. Zwischen den beiden folgenden Myotomfortsätzen, des fünften (9) und sechsten (7) Segmentes findet unter den besonders beengten räumlichen Verhältnissen inmitten der von beiden Seiten andrängenden Nachbaren, welche nicht den mächtigen Vornierenwulst zu überwachsen haben und rascher, ohne Hinderniss an die Ventralseite gelangen (vergl. Taf. XLVIII/XLIX, Fig. 1, 3, 5, 7, sowie Taf. XLIX/L, Fig. 1), ein Ringen statt, dessen Ausgang etwas variirt. Im vorliegenden Falle ist der ventromediale Rand des sechsten Myotomfortsatzes (7), über welchem die Clavicula entsteht, erheblich verschmälert und verkürzt worden, während der fünfte Myotomfortsatz unter Vorwölbung des Pericardiums eine grössere Ausdehnung gewinnen konnte. Der siebente Myotomfortsatz ist stets von ansehnlicher Länge und liegt mit dem achten über der Leber. Dorsal von der Leber ragt ins Cölom der Vornierenwulst ein, an dessen Oberfläche der Scheitel des lateralwärts convexen Bogens der Arteria coeliaco-mesenterica (3) an die Somatopleura befestigt ist. Dies erfolgt genau unter dem fünften Myocomma. Das craniale Nephrostom (50) liegt unter dem vierten Myocomma dicht unter und hinter der Vena cardinalis anterior (49). Unter dem zweiten Myotome ist die Aortenwurzel schräg durchschnitten. Das erste Myotom (45) wird ventral und dorsal vom Parachordale umfasst, welches sich nach vorn in den Trabekel fortsetzt. Gegenüber dem Keratobranchiale I ist zwischen dem Parasphenoid und dem Parachordalknorpel die Carotis interna (43) schräg durchschnitten; ihr gegenüber, an der Dorsalseite des Parachordale, in der Mulde, welche das Rautenhirn aufnimmt, verläuft der 8 μ dünne Nervus abducens (44). Vor dem nasenförmigen Vorsprung, welchen das Parachordale in Ausnützung freier Wachsthumsgelegenheit am Eingange in die Sattelspalte aufwirft, ist die Hypophysenvene (42) und die Arteria orbitalis getroffen. Der vordere Abschnitt der Trabekel wird vom Nervus opticus (37) überkreuzt, über welchem sich die Arteria carotis interna in die Arteria cerebri anterior und die Ophthalmica gabelt. In diesem Bereiche läuft ventrolateral die Fissura cerebri transversa (33) aus, in deren Grund sich der Tractus olfactohabenularis, die Taenia (36) aus der nachbarlichen Riechstrahlung sammelt. Er bildet aufsteigend einen lateralwärts convexen Bogen, dessen dorsaler Schenkel am Eintritte bezw. Austritte aus dem Habenularganglion (36) durchschnitten ist. Der Habenularventrikel (35) ist vorn von dem nach beiden Seiten ausladenden dünnwandigen Zirbelpolster (34) begrenzt, welches durch die Fissura cerebri transversa von den beiden Lobi olfactorii getrennt wird, an deren dorsalwärts vortretendem Pol auch noch am vorliegenden Schnitte Fila olfactoria (31) eintreten. Auch der Ventriculus olfactorius (32) ist noch erreicht. Der Riechsack ist schräg durchschnitten; unter seinem hinteren Pol tritt der Nervus maxillae superioris Trig. (28) nach vorn und innen.

120 μ lateral (Textfig. 513) wird das hintere Ende der schräg gestellten Riechspalte (30) durchschnitten, in deren verdickter Wandung sich dorsal zwischen den basalen Zellen, in Rinnen eingebettet, die Fila olfactoria (32) sammeln, die gleich nach ihrem Austritte vom Nervus ophthalmicus profundus (32) überkreuzt werden. Am hinteren Pole des sich dicht an die Hemisphärenwand anschmiegenden Riechsackes sammeln sich die nasalen Venen (37), dicht vor dem Nervus opticus (42) und der Arteria ophthalmica (43) die den vorderen Rand des Sphenolateralknorpels (46) überkreuzen. Eine markante Einfurchung giebt noch die Stelle an, wo sich der Sphenolateralknorpel (46) mit dem Trabekel (45) vereinigt hatten, von welchem unterhalb des Nervus opticus der Processus antorbitalis (28) abgeht. In der hinteren Hälfte der Aussenfurche zwischen den beiden Knorpeln verläuft dicht am Perichondrium die Arteria orbitalis (47) nach vorn, nicht unmittelbar am Knorpel zieht der Nervus abducens (51), welcher durch das Foramen sphenoticum diese Region betritt und zwar an der Innenseite der in den folgenden Schnitten freigelegten Vena pterygoidea und des Nervus ophthalmicus profundus. In dem lockeren Bindegewebe, welches sich zwischen der Innen-

seite der Sphenolateralknorpel (46) und dem Mittelhirn (44) ausspannt, verläuft schräg von oben und hinten nach unten und vorn der 15 μ dünne Nervus oculomotorius (48). Der 6 μ dünne Trochlearis (50) ist in der Tiefe des Faltenraumes der Plica mesorhombencephalica durchschnitten. Unter dem breitesten Abschnitte des Rautenhirnes liegt der erste Arterienbogen (52), hinter diesem der Nervus palatinus des Facialis (53) und der vordere Abschnitt der Aortenwurzel (54) unter der medialen Begrenzung des Foramen prooticum basilare. Ueber dem Parachordale liegt das langgestreckte Ganglion vestibulare und acusticum (55), welch' letzteres den präotischen Gangliencomplex medial begrenzt. Es liegt der Lagena (56) an, deren Sinnesepithel von der unteren auf die mediale Wand emporzieht. Die dünne dorsomediale Wand der Lagena wird vom Nervus ampullaris posterior (57) überkreuzt. Der hintere, aufsteigende Theil der Labyrinthkapsel comprimirt das in seinem mittleren Abschnitt auf ein Minimum reducirte erste Myotom (60), über welchem im Fasermantel des Rautenhirnes die absteigenden Collateralen der visceralen Glossopharyngeuswurzel freigelegt sind. Unter den drei vorderen Myotomen sind an der Dorsalseite des Kiemendarmes hinter einander die Aortenwurzel (59), die zweite efferente Kiemenarterie (61) und durch das mediale Ende des dorsalen Randes der vierten Schlundtasche (62) von ihr getrennt, der gemeinsame Stamm der dritten und vierten efferenten Kiemenarterie (63) durchschnitten. Den hinteren Abschluss des Kiemendarmes bildet der vom vorknorpeligen Keratobranchiale V (9) durchzogene, siebente Visceralbogen, welcher zwischen der sechsten und siebenten Schlundtasche liegt. Letztere weist an ihrer ventralen Convergenz den der letzteren zugehörigen gestielten telobranchialen Körper (10) auf,

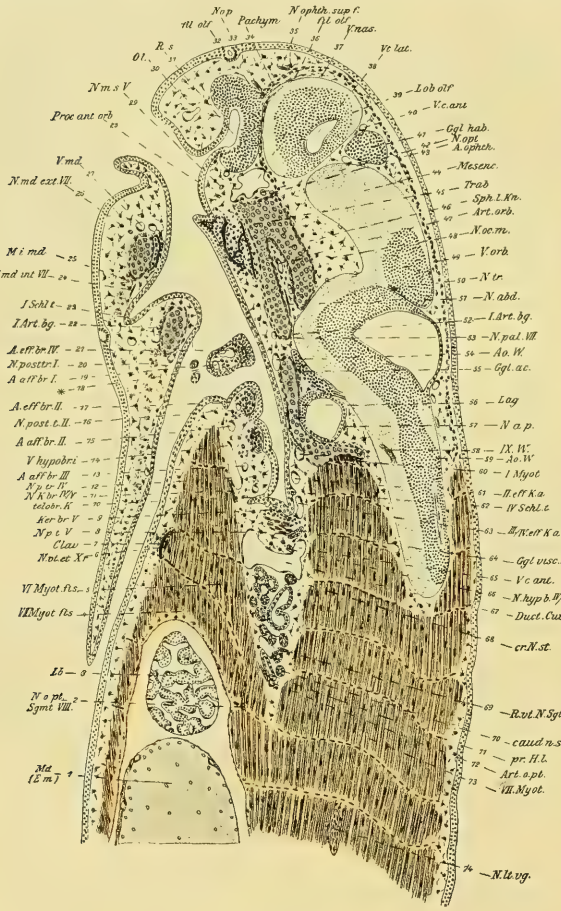

Fig. 513.

Letztere weist an ihrer ventralen Convergenz den der letzteren zugehörigen gestielten telobranchialen Körper (10) auf, welcher somit beim vorliegenden Exemplare auf beiden Seiten entstanden ist (vergl. Textfig. 505/14). Hinter dem Keratobranchiale V ist der mittlere Abschnitt des Muskelbauches des zweiten Myotomfortsatzes durchschnitten, hinter welchem dicht neben dem Nervus intestinalis der Nervus posttrematicus V (8) entspringt. Daran schliessen sich die Wurzeln des Ductus Cuvieri (67), die Vena cardinalis anterior und posterior, sowie die hypobranchiale Vene an. Die vordere Cardinalvene (65) wird an ihrem proximalen Abschnitte aussen vom gemeinschaftlichen Stamm der hypobranchialen Zweige der vierten und fünften Segmentnerven (66) über-

kreuzt, dessen vorderes Bogenstück (11) unter der inneren hypobranchialen Vene (14) schräg durchschnitten ist. Dicht hinter der vorderen Cardinalvene liegt das craniale Nephrostom (68), dessen Schleife dem hypobranchialen Nerven des fünften Segmentes gewissermaassen nach hinten und lateral ausgewichen ist. Der hypobranchiale Ast des sechsten Segmentes (69) liegt von Vornierenwindungen umgeben, unter der Mitte seines Myotomes. Unter dem caudalen Nephrostom (70) biegt der primitive Harnleiter (71) nach aussen, an dessen Lateralwand die Arteria omopterygialis (72) verläuft. Im vorliegenden Falle ist im beengten Wachsthum des sechsten Myotomfortsatzes (5) insofern ein Compromiss zu Stande gekommen, als derselbe an der inneren, dorsalen Seite des siebenten Myotomfortsatzes (4) bis gegen das achte Myocomma sich nach hinten verlängert hat, wozu die Schrägstellung der Grenze gegen den siebenten Myotomfortsatz eine günstige Gelegenheit schuf. Es grenzt daher der sechste Myotomfortsatz (5) hinten mit einer schmalen Fläche direct an den achten, und der ventrale Zweig des siebenten Segmentnerven (unter 71) sowie die Arteria omopterygialis (72) und der primäre Harnleiter (71) verlaufen an der Innenseite des sechsten Segmentes. Der omopterygiale Zweig des achten Segmentes (2) aber verläuft an der Stelle, wo der sechste, siebente und achte Myotomfortsatz zusammenstossen, seitwärts zur vorderen Extremität. Die Clavicula (7) liegt über der schmalen ventrolateralen Aussenseite des sechsten Myotomfortsatzes; unter ihr kreuzt dasselbe den Nervus hypohyoideus des Ganglion hypobranchiale I (6). Der vierte Myotomfortsatz ist an seinem lateralen Abschnitte getroffen. Ueber die Einstellung des vierten Myocommas orientirt der Frontalschnitt Textfig. 485. An der Dorsalseite der ventralen Myotomfortsätze verzweigen sich die hypobranchialen Nerven (11), über denen die Vena hypobranchialis (14) verläuft. Die Gruppirung der afferenten Kiemenarterien (19, 15, 13) an der Hinter- und Aussenseite der ventralen interbranchialen Muskeln (durch ein Versehen wurden die Gefässe statt der Muskeln mit der Farbplatte dargestellt), an deren Vorder- und Aussenseite die posttrematischen Nerven (20, 16, 12) ziehen, ist an allen Bögen dieselbe. Vom zweiten Bogen aus betritt auch ein kleiner, alsbald blind endigender efferenter Kiemenarterienzweig (17) das hypobranchiale Gebiet. Die branchiomere Arterie des nunmehr freien, zwischen den Kiemenfransen durchschnittenen, ersten Branchialbogens (21) speist den ersten Arterienbogen (22), von welchem die Carotis externa abgeht. In den Branchialbögen ist nach aussen von der marginal verlaufenden afferenten Kiemenarterie (19) ein aus langgezogenen Spindelzellen bestehender subepithelialer Strang zu verfolgen (*, 18), welcher am Ursprung des ersten Bogens dem Keratohyoideus dicht benachbart ist und vielleicht den von diesem abzweigenden septalen Branchialmuskel liefern wird. Die durch die ersten Schlundtaschen getrennten beiden ersten Visceralbögen bieten im Wesentlichen dieselben Verhältnisse dar, wie an den vorhergehenden Schnittbildern, es sind grössere hyoidale, hyomandibulare und mandibulare Venen durchschnitten, an der Aussenseite des Keratohyale liegt der einen Durchmesser von 12 μ aufweisende erste Arterienbogen (22) dem Perichondrium dicht an.

40 μ lateral (Textfig. 514) wird die seitliche Wand des Riechsackes (28) und des Mittelhirnes gekappt und der Eintritt des Acusticofacialis (45) sowie der sensorischen Wurzel des Glossopharyngeus (52) und Vagus (53) in die dorsolaterale Wand des Rautenhirnes freigelegt. An der Dorsalseite des Trabekels (22), welcher bereits in den Processus anterior des Palatoquadratums übergeht, verläuft die mächtige Vena pterygoidea (41), über deren nasaler Wurzel (27) ausserhalb des Ansatzes der primitiven Pachymeninx der Nervus opticus (33) und die Arteria ophthalmica (32) um den vorderen Rand des Sphenolateralknorpels herumbiegen. Zwischen der Vena pterygoidea (41) und dem Sphenolateralknorpel ist der zweiköpfige Ursprung des Musc. rectus oc. inferior (34), hinter diesem die Arteria orbitalis (35), dann dicht an der Vene der noch von dotterhaltigen Zellen gebildete hintere Fortsatz der Ciliarmesodermblase (39), auf welchen der Nervus abducens (38) trifft, und über diesen Gebilden der Ursprung des Rectus superior (36) freigelegt. Hinter jenem dotterhaltigen Zellcomplex mündet die Hypophysenvene in die Vena pterygoidea (41) ein.

Der Oculomotorius (37) ist schräg an der Innenseite des Sphenolateralknorpels, und der Trochlearis (40) am Eingang in die Plica rhombomesencephalica durchschnitten. Der breitesten Stelle des Rautenhirnes liegt vorn das Ganglion ophthalmicum des Trigeminus (42), hinten das Ganglion acusticovestibulare (45) an. Zwischen beiden ist das Ganglion palatinum des Facialis (44) über dem ersten Arterienbogen (43) durchschnitten. Die seitwärts gegen die Einmündung der Operculararterie ausbiegende dorsale Aortenwurzel ist zweimal, vor (46) und hinter (51) dem Boden der Labyrinthkapsel durchschnitten, auf welcher die an der medialen Wand von der Macula besetzte Lagena (48) aufruht; sie wird durch eine Ringfurche vom Vestibulum (49) getrennt, dessen mediale Wand flach durchschnitten ist. Hinter dem Vestibulum ist der nach hinten ausladende Bogen der sensorischen Wurzel des Glossopharyngeus (52, Nervus hypoticus und hypohyoideus) durchschnitten, welche sich am Eintritt ins Rautenhirn mit jener des mächtigen Vagus (53) vereinigt. Der Knorpel umfasst die Glossopharyngeuswurzel und bedrängt hart das erste Myotom (54), welches dorsal- und ventralwärts ausgewichen ist. An der Innenseite des zweiten und dritten Myotomes verläuft in einem dorsalwärts convexen flachen Bogen die gemischte viscerale, motorische und sensible Wurzel des Vagoaccessorius (60), welche an der Dorsalseite von einem kleinen Accessoriusganglion (57) besetzt ist. Die Hauptmasse der Ganglienleiste dieses Gebietes hat sich am Aufbau des Ganglion laterale retrovestib. und des an der Aussenseite des zweiten und dritten Myotomes gelegenen Ganglion branchioviscerale (58) betheiligt, welches über den letzten Schlundtaschen liegt und im vorliegenden Schnitte in den Nervus posttrematicus V (59) sich fortsetzt; weiter lateral wird es die einzelnen Zipfel der epibranchialen Ganglien vortreiben. Unter dem Ganglion sind, durch die medialen Enden der dorsalen Ränder der vierten und fünften Schlundtaschen getrennt, die efferenten Kiemenarterien des zweiten, dritten (56) und vierten Bogens durchschnitten, welche an Caliber abnehmen. Das caudale Blatt der sechsten Schlundtasche (11) bildet den Abschluss des Kiemendarmes. Die branchiale Region wird vom Muskelbauche des hinteren Schenkels des zweiten Myotomfortsatzes umfangen, welcher mit einem lateralen Fortsatze auch an der Aussenseite dicht unter dem Ektoderm

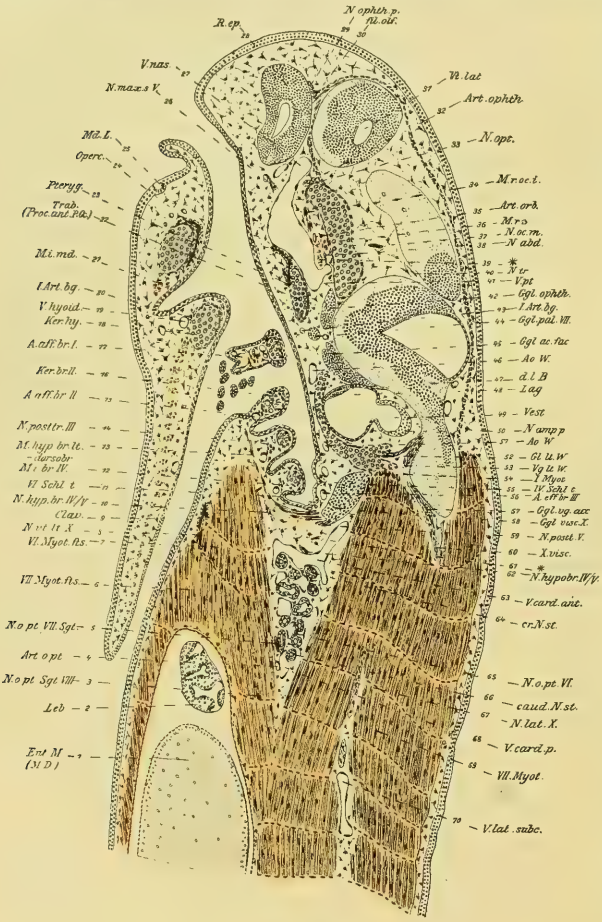

Fig. 514.

ins hypobranchiale Gebiet vorgewachsen ist (13) und sich in einzelne, an die Branchialbögen herantretende Zacken auflöst (Musculus dorsobranchialis sive hypobranchialis lateralis). Auch dieses Derivat des zweiten Myotomfortsatzes wird von jenem Nervus posttrematicus V (59) innervirt.

Der weite Eingang in den Spalt zwischen den Myotomen und ihren ventralen, den hyoabdominalen Muskelstock aufbauenden Fortsätzen wird von der Vereinigung der vorderen (63) und hinteren (68) Cardinalvene zum Ductus Cuvieri eingenommen, an dessen Aussenseite in einem lateralwärts convexen, in seinen beiden Schenkeln durchschnittenen Bogen (10, 62) der gemeinschaftliche Stamm der hypobranchialen Aeste des vierten und fünften Segmentes verläuft. Ein ganz dünner Nervenfaden (*, 61) tritt an diesen Stamm heran, doch ist derselbe nicht mit voller Sicherheit zum segmentalen Nerven des dritten Myotomes zu verfolgen. Eine Betheiligung dieses Segmentes an der Bildung des hypobranchialen Nervenstammes ist durchaus nicht constant, und wenn sie überhaupt erfolgt, im Verhältniss ganz minimal; doch ist es a priori nicht auszuschliessen, dass, wenn die Wachsthumsspannung im Gebiete der dritten Segmente, welche so ansehnliche Wurzeln an den Vagoaccessorius abgeben, intensiv genug ist, diese Nerven denselben Bahnen folgen können, welche ehedem die ventralen Fortsätze des Myotomes betreten und geebnet haben. Der ventrale Ast des sechsten Segmentalnerven (65) zieht zwischen den über ihm sich weiter verflechtenden Windungen der Vorniere durch jene Muskellücke. Der Zweig des siebenten Segmentalnerven (5) verläuft schräg an der Ventralseite des primären Harnleiters parallel mit der ihm folgenden Arteria omopterygialis (4) an die Aussenseite. Der omopterygiale Ast des achten Segmentes (3) durchbricht am Treffpunkte des sechsten, siebenten und achten Myotomfortsatzes den Hyoabdominalis. Das schmale Knochenband der Clavicula (9) liegt über der Grenze des sechsten und fünften Myotomfortsatzes. Die dorsale Innenseite des fünften und die Aussenseite des siebenten Myotomfortsatzes wird schräg von einem sensorischen Aste des vierten hypobranchialen Ganglions überkreuzt (8, sowie zwischen den Verweisstrichen 12 und 11), welcher die ventrolaterale Seitenlinie des Rumpfes versorgt. Der Nerv durchbricht die Zacken des Musc. hypobranchialis lateralis (dorsobranchialis, 13). Im Gebiet der vorderen Visceralbögen ist deren grobe Einstellung insofern bemerkenswerth, als die Bögen in Folge des Umstandes, dass der Hyoidbogen schon so frühzeitig ventrolateralwärts vorzutreten beginnt, nicht in einer Reihe liegen. Dies gilt nur von den Branchialbögen im engeren Sinne, von denen der erste einen engeren Bogen beschreibt und nach innen vortritt. Der Unterkiefer ist zudem weit geöffnet; aber auch bei geschlossener Mundspalte würde der Hyoidbogen etwas ventrolateralwärts vortreten.

50 μ lateral (Textfig. 515) sind an der concaven Aussenseite des schräg durchschnittenen Sphenolateralknorpels (36) über dem weiten Sinus der Vena pterygoidea (38) die Augenmuskeln an ihrem Ursprunge durchschnitten. Hinter dem caudalen Pole des Riechsackes (27) entspringt von straffem, in der nachbarlichen Pachymeninx verankertem Bindegewebe der Obliquus inferior (32), welcher genetisch mit dem flachen Muskelbande des Rectus inferior (35) zusammengehört, denn beide haben sich aus dem vorderen Fortsatze der Ciliarmesodermblase gesondert. Zwischen dem Rectus inferior und dem von der Arteria ophthalmica (33) begleiteten Nervus opticus (34) tritt ein Zweig des Nervus ophthalmicus profundus hindurch, welch' letzterer in seinem vorderen Abschnitte an der Dorsalseite des Riechsackes (28) und an seinem Ursprunge aus dem Ganglion ophthalmicum (45) durchschnitten ist (vergl. auch Taf. LIV, Fig. II/42 und 1). An seiner medialen Seite wird der Stamm des Ophthalmicus profundus, von welchem auch nach hinten und dorsal Seitenzweige abbiegen, vom Nervus oculomotorius (40) gekreuzt, welcher bei seinem Austritt aus dem Sphenolateralknorpel freigelegt ist. Der Nerv tritt sogleich an die Aussenseite des Musc. rectus superior (39), kreuzt sodann die Vorderseite des Rectus lateralis (41) und gelangt so gegen den Rectus inferior (35) nach vorn. Der Ursprung des Rectus lateralis ist auf dieser Seite am vorliegenden Schnitte nicht von dem

des abnormen, accessorischen, gleichfalls vom hinteren Fortsatze der Ciliarmesodermblase gebildeten Temporaliskopfes zu trennen (41). Im Winkel zwischen diesem Muskelkopf und dem Rectus lateralis endigt der Abducens. An der Unterseite wird dieser Ursprungskopf von der Pterygoidvene sozusagen umflossen. Der Nervus trochlearis (42) ist noch vor der Durchbrechung der Pachymeninx unter der dorsolateralen Kante des Mittelhirnes durchschnitten. Hinter dem Ganglion ophthalmicum (43) liegt das Ganglion palatinum des Facialis, welches mit dem Ganglion hyomandibulare vereinigt erscheint (47) und dicht an den acusticovestibularen Gangliencomplex stösst, dessen Wurzel (48) knapp neben dem Ursprung des Recessus Labyrinthi (49) ins Rautenhirn eintritt. Das Labyrinth ist an seiner hinteren Hälfte schräg durchschnitten und wird in der Furche, welche das Crus commune des oberen und hinteren Bogenganges begrenzt (52), vom Nervus ampullaris posterior (53) überkreuzt. Der Nervus glossopharyngeus ist beim Austritt aus dem Knorpel (54) im Bereiche der medialen Begrenzung des Foramen hypoticum freigelegt. Das Ganglion viscerale Vagi entsendet ventralwärts drei zipfelförmige Ausladungen an die dorsalen Ränder der dritten (55), vierten und fünften Schlundtasche; vom dritten derselben, dem vierten epibranchialen Ganglion, tritt in der Schnittebene ein ganz dünner Ramus praetrematicus (60) an die Vorderseite der fünften Schlundtasche ins Gebiet des dritten Branchialbogens ein. Die Aortenwurzel (50) ist an der Unterseite des Labyrinthknorpels in dem zwischen der Einmündung der Opercular arterie und der ersten afferenten Kiemenarterie gelegenen Abschnitte erreicht. In den Furchen zwischen den dorsalen Enden der dritten und folgenden Schlundtaschen sind die efferenten Kiemenarterien der zweiten, dritten (59) und vierten Kiemenbogens durch-

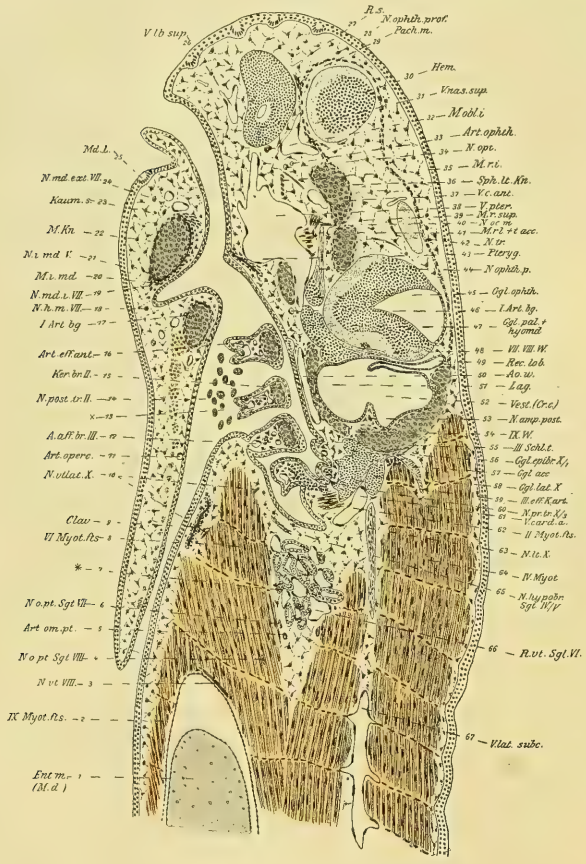

Fig. 515.

schnitten, welche ein Caliber von 40 bezw. 32 und 24 μ aufweisen. Der von einem vorknorpeligen Keratobranchiale gestützte vierte Kiemenbogen ist als der medialste von allen in ganzer Länge freigelegt und weist dorsal auch ein kleines, vorknorpeliges Epibranchiale (über der Arterie) auf. Hinter dem vierten Branchialbogen ist der Peribranchialraum eröffnet, welcher von einem ehedem freiliegenden, dann beim Vorwachsen des Kiemendeckels sich erheblich verdünnenden Epithel ausgekleidet wird. Dicht unter dem Ektoderm liegt der Scheitel des Bogens, welchen der Stamm der hypobranchialen Nervenäste des vierten und fünften Segmentes (65) an der Aussenseite des Ductus Cuvieri beschreibt. Der Ramus ventralis des sechsten Segmentes (66),

welcher sich weiter lateral in einen hypobranchialen und omopterygialen Ast gabeln wird, liegt mitten unter Vornierenschlingen und im Wundernetz der hinteren Cardinalvene. Der Ramus omopterygialis des siebenten Nerven (6) kreuzt mit der Arteria omopterygialis (5) die Innenseite des siebenten Myotomfortsatzes, welcher nahe dem hinteren Myocomma vom Ramus omopterygialis des achten Segmentnerven (4) durchsetzt wird. Die Grenze zwischen dem sechsten und siebenten Myotomfortsatz ist annähernd transversal eingestellt und in den weiter medial gelegenen Abschnitten offenbar caudalwärts durchbrochen bezw. ausgebuchtet worden. Es kann indess auch vorkommen, dass entweder der omopterygiale Zweig des achten Segmentnerven den siebenten Myotomfortsatz vom Myocomma aus, bei der Gesammtbewegung, welche die Hyoabdominalis aufweist, durchbricht, oder aber von einem Fortsatze des siebenten Myotomfortsatzes überwachsen wird. Der an die ventrale Seitenrumpfmusculatur tretende Zweig des achten Segmentnerven (3) ist an der Innenseite des zugehörigen Myotomfortsatzes flach unter dem Peritoneum durchschnitten und erschöpft sich in der Innervation dieses Fortsatzes bezw. Muskelsegmentes.

Die Vorniere weist an der vorliegenden Körperseite eine Besonderheit auf, derentwegen der Ausguss des Gangsystemes bei 200-facher Vergrösserung modellirt und bei 100-facher Vergrösserung auf Taf. LXXX, Fig. 18 und 19 von der lateralen und medialen Ansicht abgebildet worden ist. Die beiden Vornierentrichter führen in gleichfalls von langwimperigem Flimmerepithel ausgekleidete, sehr enge (32 μ) Gänge, welche sich auf einer Spiraltour auf 80 μ erweitern und wahrscheinlich schon secerniren. Nach einer Spiraltour folgt die Vereinigung im T-Stücke (*, 80 μ Durchmesser). Der folgende secernirende Rohrabschnitt ist in eine grosse Zahl von Windungen gelegt, deren Anordnung auf beiden Körperseiten variirt und unter Benützung der Verweisstriche an den beiden Abbildungen bis an die von Flimmerepithel ausgekleideten, in den primären Harnleiter sich fortsetzenden Schlingen verfolgt werden kann. Dabei zeigt sich nun, dass zwischen den mit + und × bezeichneten Windungen (Fig. 19) eine ganz enge Anastomose besteht, die wohl durch abnorme Sprossbildung und secundäre Vereinigung zu Stande gekommen ist. Das craniale Ende der Verbindung ist in Textfig. 515 (*, 7) dargestellt und liegt unmittelbar über dem Myocomma zwischen dem sechsten und siebenten Myotomfortsatze. An seiner Ventralseite wird der sechste Myotomfortsatz (8) vom ventrolateralen, recurrenten Zweige des vierten hypobranchialen Ganglions überkreuzt (10), welcher von der Clavicula bedeckt wird (9). An den Kiemenbögen sind, wie am Schnittbilde 515 (13) die mit × bezeichneten, marginalen, unter dem Epithel in der Furche zwischen den Kiemenfransenreihen verlaufenden Zellstreifen bemerkenswerth, aus welchen wohl die von K. Fürbringer am erwachsenen Thier beschriebenen marginalen septalen Kiemenmuskeln hervorgehen. Im Mandibularbogen nimmt der Meckel'sche Knorpel gegen die Articulation hin an Umfang beträchtlich zu und ist mit dem äusseren Ende des Intermandibularis (20) schräg durchschnitten. An der Aussenseite wird der Muskel von dem ihn versorgenden Nervus intermandibularis (21) gekreuzt, an seiner Innenseite verläuft nahe der Insertion der Nervus mandibularis internus des Facialis (20). Am Vorderrand des Meckel'schen Knorpels ist neben den mandibularen Venen die Insertion der Kaumusculatur (23) erreicht.

50 μ lateral (Textfig. 516) wird eine hintere zipfelförmige Ausladung des Lumens des Riechsackes (31) durchnitten, welche rings von hohem mehrzeiligen Epithel umgeben ist, an dessen Oberfläche sich die Fila olfactoria sammeln. Auch die Hemisphäre ist an ihrem äussersten Abschnitte (34) gekappt, welcher von der Pachymeninx durch einen schmalen, von lockerem Bindegewebe umgebenen Spaltraum getrennt ist. Aus mehreren Schnitten ist der Verlauf der grossen Venenstämme an der medialen Seite des Augapfels eingetragen; die supranasalen Venen vereinigen sich mit der Vena cerebri anterior zu einem, zwischen dem Musculus obliquus inferior (28) und dem Nervus opticus (37) verlaufenden Stamme, der auch kleine Augapfelvenen aufnimmt. Am Vorder- und Innenrande der Kaumusculatur beginnt der Sinus der Vena

pterygoidea, welcher von demselben eine tiefe Einbuchtung erhält. Dicht an der Vena pterygoidea liegt die dünne Knochenplatte des Pterygoids (17), deren unterer Rand bis an die prämandibulare Entodermfalte (18) vorragt, welche bereits voll entwickelt ist, wenn der Knochen auftritt. In dem vor der Kaumusculatur gelegenen, dorsal offenen Venenringe liegen die geraden Augenmuskeln eingeschlossen, zwischen welchen der Nervus ophthalmicus profundus (40) hindurchtritt. — Der Vorderseite des Musculus temporalis liegt der platte Muskelbauch des Rectus lateralis (41, ohne Farbplatte) an, nunmehr deutlich von jenem winzigen accessorischen Temporaliskopf (42) gesondert, welcher gleichen Ursprunges ist. Hinter der Pterygoidvene ist der Processus anterior (trabecularis) des Palatoquadratums (46) durchschnitten, an dessen medialer Seite, wie die Textfig. 515 zeigt, sich die Vene nach hinten fortsetzt. Sie trennt den ersten Arterienbogen (49) vom Ganglion maxillomandibulare des Trigeminus und dem complexen Facialisganglion, an welches das durch die Labyrinthkapsel beengte Acusticovestibularisganglion anschliesst. Unter der Labyrinthkapsel ist der zweite Arterienbogen (53) quer durchschnitten, unter welchem auf dem Entoderm des Kiemendarmes der Ramus palatinus des Glossopharyngeus medialwärts und nach vorn zieht. Hinter dem dorsalen Ende der zweiten Schlundtasche liegt die erste efferente Kiemenarterie, unter welcher der Ramus palatinus des Vagus I (57) verläuft. Das mächtige epibranchiale Ganglion II (59), der vorderste Zipfel des Vagusganglion liegt über dem dorsalen Divertikel der dritten Schlundtasche und der von diesem hervorgewachsenen Thymusknospe (60). Die Wurzel des Glossopharyngeus (58) ist im engen Foramen hypoticum der Labyrinthschale gelegen. Von dem zweiten Zipfel des Vagusganglions, dem Ganglion epibranchiale III, ist sowohl der ganz feine Nervus praetrematicus (61) wie der viel dickere Hauptnerv, der Ramus posttrematicus (62) combinirt eingezeichnet. Vom Ganglion epibranchiale III (63) geht schräg nach hinten und aussen der Nervus posttrematicus des vierten Branchialbogens ab; er verläuft an die Innenseite des Levator br. IV (65), jenes dorsalen Derivates des vorderen Schenkels des zweiten Myotomfortsatzes, welcher gegen das vorknorpelige Keratobranchiale IV herabzieht. Dorsal vom Levator br. IV ist im Einschnitte, welcher das Ganglion branchio viscerale Vagi vom Lateralisganglion trennt, die Vena cardinalis anterior (64) durchschnitten, welche sowohl vom Levator, wie vom Derivat des hinteren Schenkels des zweiten Myotomfortsatzes (67) überlagert wird. Die Vorniere ist im Bereiche der Vereinigung der beiden Trichterstücke (71) durchschnitten. Der

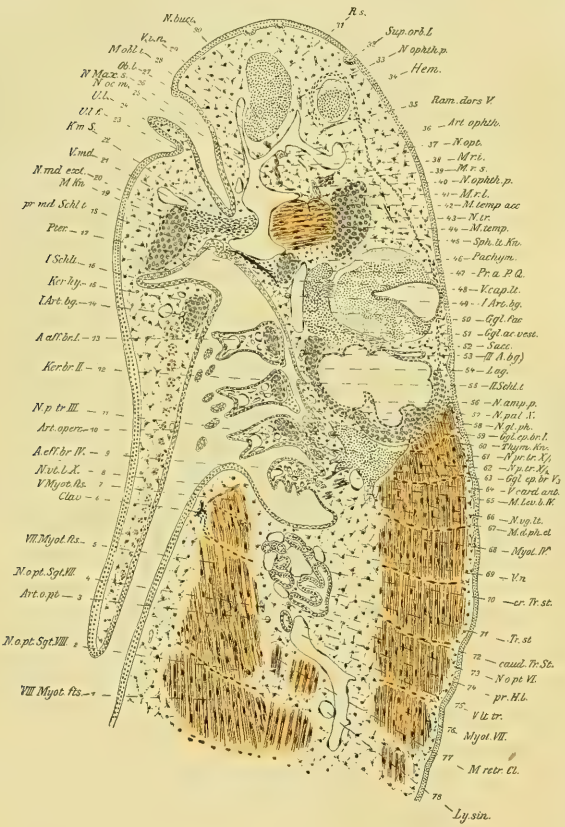

Fig. 516.

ventrale Ast des sechsten Myotomes (73) tritt nun an die Oberfläche, die omopterygialen Zweige der siebenten (4) und achten (2) segmentalen Nerven haben ebenso wie die Arterie ihre Einstellung nur wenig verändert. In das Wundernetz der Vorniere mündet auch die parallel mit dem dem Vagussystem angeschlossenen mächtigen Lateralnerven (66) verlaufende Vena trunci lateralis (75) ein, welcher zumeist segmental angeordnete geschlossene, von Flüssigkeit erfüllte Bläschen, die Lymphsinus (78), angelagert sind. Die ventralen Myotomfortsätze des fünften (7) bis achten (1) Segmentes sind flach angeschnitten und zeigen sehr deutlich den schräg nach vorn und ventral gerichteten Verlauf der Muskelfasern, welche mit den unter und über der Lateralvene gelegenen Theilen der Myotome nach vorn offene spitze Winkel von etwa 30° bilden. Die Seitenfläche des fünften Myotomes wird vom Bogen des Nervus ventrolateralis, dem sensorischen Hautaste des vierten hypobranchialen Ganglions (8) überkreuzt.

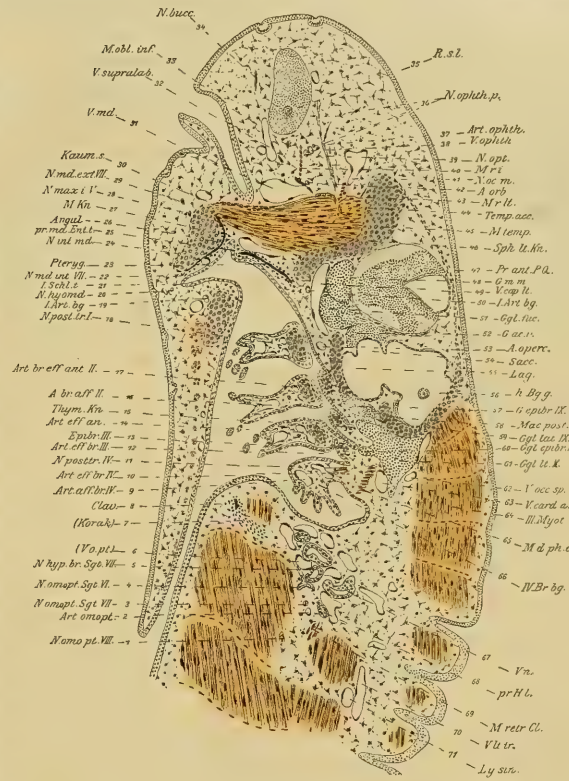

Fig. 517.

40 μ lateral (Textfig. 517) reicht noch das zugespitzte Divertikel des Riechsackhohlraumes (35) in den hinteren Pol des bei der Verlängerung des Vorderkopfes mit der Riechspalte erheblich verlängerten Blindsackes. Ventral vom Riechsacke verläuft der Nervus buccalis (34), nachdem er sich von der Basalmembran der bis an die Oberlippe vorgewachsenen Sinneslinie losgelöst hat. Dorsal vom Riechsack verzweigt sich der Nervus ophthalmicus profundus (36), welcher auch mehrere dicht am Sphenolateralknorpel und der Pachymeninx dorsalwärts ziehende Zweige abgiebt, die sich im lockeren subcutanen Bindegewebe ausbreiten. Zwischen dem Ophthalmicus profundus (36) und dem Musculus rectus oculi inferior (40) ist der Nervus opticus (39), die Vena und Arteria ophthalmica (37, 38) knapp medial vom Bulbus quer durchschnitten. Den hinteren Rand des Muskels kreuzt der Nervus oculomotorius (41) und die Arteria orbitalis (42). Dicht am Vorderrande des Temporalis gelangt der Rectus lateralis (43), sich fächerförmig verbreiternd, nach aussen. Dorsal gegenüber dem Rectus lateralis steigt der Fächer des Rectus superior über dem Ophthalmicus profundus empor, sein caudaler Rand liegt an der Begrenzung jenes winzigen accessorischen Temporaliskopfes (44). Der mächtige, grösstentheils vom Sphenolateralknorpel entspringende Muskel (45, 30) inserirt an der dorsalen Kante des Meckel'schen Knorpels (27), an dessen Innenseite sich das gleichfalls der Insertion dienende Angulare (26) verbreitert. An der leicht gehöhlten Aussenseite des Meckel'schen Knorpels verläuft am vorderen Rande die Vena mandibularis (31), über dem Knorpel der Nervus mandibularis externus des Facialis (29) — in der Nähe der Mandibularlinie — ferner näher dem Knorpel der Nervus

maxillae inferioris Trigemini (28), ganz dicht am Perichondrium dessen motorischer Ast, der Intermandibularis (24) und an der Innenseite des Ventralrandes dicht vor der ersten Schlundtasche (21) der Nervus mandibularis internus des Hyomandibularis (22), das sensible Element dieses Posttrematicus. Der sensorische Hyomandibularis (20) verläuft dicht gegenüber dem Schlundtaschenrande, der erste Arterienbogen (19) an der Vorderseite des Keratohyale. Zwischen dem hinteren, inneren Temporalisrande und dem Pterygoid (23) sammeln sich kleine Muskelvenen, die in den Pterygoidplexus einmünden. Hinter dem Processus anterior des Palatoquadratums, an welchem der Masseterursprung beginnt, verläuft der dorsale Abschnitt des ersten Arterienbogens (50), und über diesem die Vena capitis lateralis (49). Das Facialisganglion (51), welches vom Ganglion maxillomandibulare (48) eine Impression erhält, wölbt sich gegen die Vene vor und entsendet seine Fasern an der Grenze gegen das Ganglion acusticovestibulare (52). Die Lateralisfasern sind bereits bis an die dorsolaterale Wand des Rautenhirnes zu verfolgen, woselbst ihr Fasciculus schräg durchschnitten ist. Caudal schliesst das Crus commune mit dem durchschnittenen hinteren Bogengang (56) mit seiner Macula (58) an, welcher vom Knorpel bedeckt und durchzogen wird. Der vorn und aussen gelegene Sacculus (54) wird nun immer umfangreicher, die Lagena (55) kleiner. Unter der hinteren Hälfte der Lagena ist das im Bereiche des Foramen hypoticum derselben dicht anliegende keulenförmige Ganglion epibranchiale des Glossopharyngeus (57) mit seinem Ramus palatinus freigelegt, welcher unter der Opercular-arterie (54) nach vorn und medialwärts zieht. Dicht über dem epibranchialen liegt das laterale Glossopharyngeusganglion (59), in welches, wie es scheint, nur die hypotischen, aber nicht die ventralen hypohyoidalen sensorischen Fasern einstrahlen. Das Lateralisganglion liegt über der Vena capitis lateralis unter dem knorpeligen Boden der hinteren Ampulle. Dicht an den Glossopharyngeus schliesst sich das dreilappige epibranchiale branchioviscerale Vagusganglion (60), welches vom mächtigen Lateralisganglion (61) durch eine Furche getrennt wird, in der die vordere Cardinalvene (63) beginnt (vergl. Taf. LIII, Fig. 1). Entsprechend der Verbreiterung des Kiemendarmes im Bereiche der zweiten bis fünften Schlundtasche werden deren dorsale Divertikel und Thymusknötchen (15) von weiter aussen gelegten Schnitten erreicht, als jene der sechsten Schlundtasche. Unter den Schlundtaschendivertikeln liegen stets die Epibranchialia (13) und an deren Hinterseite die efferenten Kiemenarterien (10, 12). Das Thymusknötchen der dritten Schlundtasche (15) hängt an einem dünnen Stiele. Die Branchialbögen zeigen an der Aussenseite der Keratobranchialia die mit einander anastomosirenden efferenten Kiemenarterien (17); unter dem freien Rande geben die efferenten Arterien (16, 9) die einander gegenüberliegenden Zweige an die beiden Kiemenfransenreihen ab.

Im Vornierengebiete ist der Eintritt der vorderen Extremitätenvene (6) in das Wundernetz der Vena cardinalis posterior, ferner die Theilung des ventralen Astes des sechsten Segmentnerven in den Ramus hypobranchialis (5) und omopterygialis (4) freigelegt. Der Ramus omopterygialis des Nerven des siebenten Segmentes (3), die Arteria omopterygialis (2) und der Ramus omopterygialis des achten Segmentnerven (1) rücken einander immer näher und treten 30 μ lateral in die vordere Extremität ein, wobei sie in deren Adductionsstellung eine enge, nach vorn convexe Schleife bilden. Der Claviculartheil (8) des Schulterknochens ist an seiner schmalsten Stelle mit dem Perichondrium des Coracoidantheiles des Schulterknorpels (7) durchschnitten. Zwischen der Arteria omopterygialis (2) und dem ventral vom Nervus und der Vena lateralis (70) gelegenen parachordalen Myotomabschnitte ist der Musculus retractor Cleithri (69) schräg durchschnitten, so dass die ganze Gruppirung ungefähr dem Zustande gleichkommt, welcher an der auf Taf. LIII, Fig. 1 abgebildeten linken Seite des Modelles durch Abtragung der vorderen Extremität freigelegt wurde.

VII. Entwicklungsvorgänge im Stadium 48. (Sechste bis zehnte Woche des Freilebens.)

In der letzten Entwicklungsperiode des *Ceratodus*, welche SEMON in mühsamer und sorgfältiger Aufzucht der äusserst empfindlichen und trotz aller Pflege einen grossen Mortalitätsprocentsatz aufweisenden Jungfische erreichen konnte, gewinnen dieselben in den wichtigen Grundzügen bereits die typischen Charaktere der erwachsenen Thiere. Dies kommt schon in der äusseren Gestaltung zum Ausdrucke, welche SEMON in trefflicher Weise in der Seiten- und Ventralansicht, sowie im aufgehellten Zustande auf Taf. VIII seines Reisewerkes abgebildet hat. Namentlich der Vorderkörper weist bereits dieses charakteristische Gepräge auf, der Rumpf ist noch etwas zu schlank, was wohl darauf zurückzuführen ist, dass der Dottervorrath fast vollkommen aufgezehrt wird, die Nahrungsaufnahme von aussen aber noch nicht eingesetzt hat; der fast vollständig entwickelte Intestinaltractus wird in den Serien leer angetroffen.

Das orale Körperende tritt nun markant hervor, wenn auch nicht annähernd in dem Grade, welchen Amphibien aufweisen; das Auge rückt daher von der vorderen Profillinie zurück, welcher es noch im Stadium 47 ziemlich nahe war. In viel rascherem Tempo als das Munddach ist der Unterkiefer, die untere Begrenzung der endständigen Mundspalte vorgewachsen. Die Unterlippe erreicht zwar nicht den Rand des Munddaches, die Oberlippe hat aber insofern ihre definitive Stellung gewonnen, als die vorderste Zahnreihe des Marginale bereits mit den Prämaxillarzähnen des Munddaches articulirt. Trotz dieser Uebereinstimmung bleibt jedoch *Ceratodus* weit hinter den Urodelen zurück, bei welchen dieser Process viel weitere Grade erreicht. Dies kommt schon darin zum Ausdruck, dass die Riechspalte nicht ihre apicale und dorsale Lagerung gewinnt, sondern am Munddache verbleibt, somit vom Unterkiefer in der Ventralseite gänzlich verdeckt wird und vollkommen der Mundhöhle angehört. Dieser für die eigenartige Lebensweise des *Ceratodus* in den Trockenperioden sehr vortheilhafte Zustand bringt es auch mit sich, dass die Sonderung der langen Riechspalte in ein vorderes und hinteres Nasenloch, deren Anordnung SEMON an Totalpräparaten veranschaulicht hat (III. Liefg., 1901, p. 115, Fig. A), nicht die physiologische Bedeutung der Entstehung eines äusseren und inneren Nasenloches hat, zumal auch keine morphologische Uebereinstimmung mit den Amphibien speciell den Urodelen besteht, bei denen die inneren Nasenlöcher unter ganz anderen Bedingungen in ganz anderer Weise zu Stande kommen. Es muss daher schon an dieser Stelle hervorgehoben werden, dass die durch das Vorwachsen und die Vereinigung der mittleren Randabschnitte der Riechspalten gesonderten hinteren Nasenlöcher des *Ceratodus* nicht — und zwar weder morphologisch noch physiologisch — den inneren Nasenlöchern der Amphibien entsprechen, worauf namentlich hinsichtlich der Deutung der zwischen den hinteren Nasenlöchern gelegenen vordersten Zähne des Munddaches, bei der Entscheidung darüber, ob diese als Prämaxillar- oder als Vomerzähne zu bezeichnen sind, Rücksicht genommen werden muss.

Dem Vorwachsen des Unterkiefers und der gesammten hypobranchialen Formationen entspricht auch der Verlauf der durch ihre helle Färbung ausgezeichneten. hyomandibularen Sinneslinie, welche über der ersten Schlundtasche liegt und einen mit dem MECKEL'schen Knorpel und dem Keratohyale, sowie den Keratobranchialia und den Kiemenspalten parallelen Bogen bildet. In entgegengesetzter Richtung sind die

freien Kiemendeckel vorgewachsen und haben sich dabei weniger an ihrer ventralen Commissur, als an ihren Seitentheilen erheblich verbreitert. Es erscheint daher die anfänglich so geringe Entfernung zwischen der ventralen Commissur der Kiemendeckel und jener der ersten Schlundtaschen nun ganz erheblich vergrössert. Die beiden Kiemendeckel begrenzen an dieser Commissur einen tiefen Einschnitt, welcher über dem Herzbuckel liegt. Die vorderen spatelförmig sich verjüngenden und in der Adductionsstellung parallel der Seitenrumpfwandung eingestellten Extremitäten werden an ihren ersten Axialgliedern vollkommen vom Kiemendeckel überlagert, dessen dünne, von den peripher immer zarter werdenden und weite Bögen beschreibenden Muskelbündeln durchsetzte Wand nicht nur beim Abströmen des Athmungswassers, sondern auch bei den Abductionsbewegungen der vorderen Extremitäten abgehoben wird. Der den schlängelnden Bewegungen der Skeletmusculatur eine grössere Ausgiebigkeit verleihende, zudem auch dem Gaswechsel dienende dorsale und ventrale Flossensaum reicht bis ins Kopfgebiet heran und weist hinter der Afterregion seine grösste Breite auf. Das verhältnissmässig geringe — wohl auch durch die künstliche Aufzucht etwas eingeschränkte — Längenwachsthum in der langen Zeit von 4 Wochen (von 15,7 auf 17,8 mm) entfällt zum guten Theil auf das Schwanzgebiet. Der Körper hat damit nahezu die definitiven Proportionen des Profiles erreicht. Unmittelbar vor dem After sind ventrolateral die nach hinten gewendeten winzigen Stummel der hinteren Extremitäten aufgetreten.

Ueber die inneren Proportionen giebt der auf Taf. LXI, Fig. 10 bei 20-facher Vergrösserung abgebildete Medianschnitt Aufschluss, an welchem in der Dorsalregion beim Vergleiche mit den Figg. 9 und 8 vor allem das rasche Vorwachsen des vorderen Kopfendes auffällt. Das Gebiet der Lamina terminalis und der Commissura anterior des Vorderhirnes, welche noch im Stadium 44 (Fig. 6) den ventralen Vorderkopfwulst aufgeworfen haben, dann bei der Erhebung (Aufklappung) und Streckung des Vorderkopfes in die Flucht des ventralen Chordarandes kamen, liegt nun weit von dem durch die Hemisphären beträchtlich vorgewölbten Kopfende zurück. Auch die nach vorn erfolgende Verbreiterung der Trabekelcommissur und deren dorsale Verdickung am Vorderende hat an der Configuration des vorderen Kopfendes erheblichen Antheil. Bei dieser durch das Wachsthum der Hirnhemisphären eingeleiteten Veränderung rücken auch die sich nach vorn verlängernden Riechsäcke, welche anfangs zu beiden Seiten der Commissura anterior gelegen waren, von derselben ganz ab, ihr hinterer Pol überragt nur wenig die Lamina terminalis (ihre Lagerung ist gestrichelt angegeben). Auch die ventrale Wand des Vorderhirnes konnte, hinten an die von Knorpel umfasste Chordaspitze angestemmt, nur in der Richtung nach vorn an Länge gewinnen, und zwar in dem Maasse, dass der Recessus praeopticus in eine Transversalebene mit der durch die Commissura posterior gekennzeichnete vordere dorsale Grenze des Mittelhirnes geräth. Demgemäss tritt auch das ein geringes relatives Wachsthum zeigende Velum transversum immer mehr in ventraler Richtung vor, und die secundäre, hohle Sprossen treibende Paraphyse ragt dorsalwärts empor. Das Zirbelpolster richtet seine Vorwölbung nach vorn, die Zirbel direct dorsalwärts. Die rasch wachsende und sich verdickende Decke des Mittelhirnes hat sich schon im Stadium 47 dermaassen nach hinten — nach der einzig freistehenden Richtung — verlängert, dass die Plica rhombomesencephalica gewissermaassen umgelegt, und der Faltenraum erheblich vertieft und verengt wurde. Nunmehr liegt der hintere überhängende Rand des Tectum mesencephali in derselben Transversalebene, wie die Chordaspitze. Der in der Concavität der Mittelhirnbeuge unter viel beengteren Verhältnissen wachsende Boden des Mittelhirnes verlängert sich als Mittelhirnhaube nach vorn gegen den Hohlraum des Zwischenhirnes und unter Vermehrung commissuraler Fasern auch nach hinten. Immerhin wird seine hintere, durch eine markante Querfurche gekennzeichnete Grenze gegen das Rautenhirn weit von der hinteren Grenze des Tectum überragt. Durch diese Verbreiterung bezw. Verlängerung des Mittelhirnbodens wird am Grunde der Grenzfalte gewissermaassen durch eine secundäre

Ausfaltung ein Knie gebildet. In den so erweiterten Faltenraum tritt sofort der hypothalamische Abschnitt der Zwischenhirnwand vor und bildet eine auch nach beiden Seiten vortretende dünnwandige Auswölbung. Alsbald tritt auch eine complementäre Falte nach innen zu ein, wodurch der die beiden Ausladungen des Hirnventrikels trennende Sporn zu Stande kommt. Auch die basale Wand des Rautenhirnes, der Boden der ehedem freiliegenden Hirnfurche zeigt wie andere derartige Wachsthumsherde eine sehr lebhafte Zellvermehrung und gewinnt auch noch überdies durch die passirenden Fasersysteme an Mächtigkeit. Die dicht der Chorda und den Parachordalia anliegende Wand kann nur dorsalwärts durch Hebung des Bodens des vierten Ventrikels an Umfang zunehmen. Nach hinten reicht das Rautenhirn bis in die Mitte des fünften Dorsalsegmentes, woselbst dessen dünne Wand in die dorsale Wand des Centralcanales sich fortsetzt.

Die seitliche Oberfläche des Gehirnes (vergl. Taf. LXXX, Fig. 13) weist vor allem eine beträchtliche Verlängerung der Vorderhirnhemisphären (32) auf, die in paraxialer Richtung erfolgt und einen wichtigen Factor bei der Gestaltung des vorderen Kopfendes ausmacht. Der vordere Pol der Vorderhirnhemisphäre bleibt nur wenig hinter dem des (gestrichelt eingezeichneten) Riechsackes zurück und wird vom Ganglion terminale (31) überragt, dessen Wurzel die Radix terminalis, wie die mediale Ansicht der Hemisphären (Fig. 15/26) zeigt, sich in die mediale Wand derselben knapp neben der Lamina terminalis einsenkt. Der sensible periphere Nervus terminalis (Fig. 13/30) des dem vorderen Ende der medialen Ausladung des Riechsackes aufliegenden Ganglions verzweigt sich in der medialen Wand des vorderen Nasenloches. Der hintere Pol der Hemisphäre reicht bis unter die Mitte des Augapfels, der dorsale Pol wird durch den Eintritt der etwas abgeplatteten Bündel der Fila olfactoria (35) als Lobus olfactorius (35) gekennzeichnet. Der Nervus opticus (27) tritt etwa in der Mitte der ventralen Wand des Vorderhirnes ein und bildet durch das Neurocranium nach vorn ausgebogen, eine kleine Schleife. Der Austritt aus dem Augapfel erfolgt ventral excentrisch. Dem die vordere Begrenzung des Einganges in die Sattelfalte bildenden Infundibulum (24) ist ventral die abgeplattete, birnförmige Hypophyse (26) angelagert. Das scharfe Knie der Sattelfalte bildet den Treffpunkt des Zwischen-, Mittel- und Rautenhirnes. Das Zwischenhirn, der hypothalamische Wandabschnitt, ladet hier, dorsal und ventral beengt, seitwärts aus. Der innere Schenkel des um fast 90° geknickten Knies wird vom Zwischenhirn (dem Gebiete des Saccus vasculosus) und dem ganz kurzen Boden des Mittelhirnes begrenzt, dessen hinteren Abschluss am Isthmus die ganz schräg gegen die Plica rhombomesencephalica aufsteigende Furche (Fig. XV/14) bildet. Dicht vor dem Isthmus, an einer Stelle höchster Beengung tritt der Oculomotorius (Fig. 13/15) aus, dessen Entstehung eine wesentliche Entspannung der Wachsthumsituation bewirkt hat. Den Faltenraum der Plica rhombomesencephalica verlässt in nach aussen und dorsal convexem Bogen der die Richtung des cerebralen Faserverlaufes und der dorsalen cerebralen Ueberkreuzung fortsetzende Nervus trochlearis (38). Der hintere überhängende Rand des Tectum mesencephali verbirgt den Austritt des Trochlearis und überragt weit die hintere Grenze der ventralen Wand des Mittelhirnes. In die ventrolaterale Wand des vorderen, breitesten Abschnittes des Rautenhirnes tritt die äusserst kurze Wurzel des Trigeminus (21) in einem ovalen Felde ein, dessen hinterer Abschnitt durch das ventral etwas ausladende Ganglion laterale des Facialis (21) verdeckt wird (gestrichelt angegeben). Die Hauptmasse des dem Facialis angeschlossenen Ganglion laterale sive praevestibulare liegt weiter dorsal und entsendet daselbst ihre drei divergirenden Aeste, den Ophthalmicus superficialis (39), Buccalis (40) und Hypoticus (18). Die zwischen dem oberen Bogengange und der seitlichen Wand des Rautenhirnes eingeklemmte sensorische Wurzel dieses Ganglions (41) verläuft in leichtem Bogen dorsalwärts und nach hinten und tritt unter dem Recessus Labyrinthi in die dorsolaterale Wand des Rautenhirnes ein; ihre auf- und vorwiegend absteigenden Collateralen liegen in einer dorsolateralen Längsfurche des Ventrikelgraues, dessen äussere Oberfläche — also gewissermaassen aus der umhüllenden Substanz herausgeschält — die Fig. 14 darstellt.

Im Grunde der vom dorsolateralen Bündel des Facialis (*D. l. VII*, 11) eingenommenen Furche gehen zahlreiche Fibrillen an die graue Substanz ab. Der Wurzel des Ganglion laterale praevestibulare schliesst sich jene des Ganglion palatinum (Fig. 13/21) und hyomandibulare (15) an, welche aus letzterem gleichfalls zum Theil sensorische Elemente erhält, die im flachen Wurzelbündel dorsal verlaufen und wahrscheinlich ihre Collateralen auch in jene Furche des Ventrikelgraues entsenden. Die Wurzel des Ganglion acusticum und vestibulare (43) bildet den ventralen Abschluss des Wurzelcomplexes, welcher in der ganzen so erheblichen dorsoventralen Ausdehnung dem Recessus Labyrinthi dicht anliegt. — Die ganz dünne, das System des Opercularis versorgende motorische Facialiswurzel tritt an der Medialseite des Acusticovestibularisbündel aus und ist ebenso wie jene des Trigeminus in der Fig. 14/9, 13 dargestellt. Medial vom Facialis, nahezu in gleicher Höhe mit ihm, verlässt der nur 8 μ dünne Abducens (Fig. 13/17) die ventromediale Wand des Rautenhirnes. Sein Ursprung fällt in die Projection des Ganglion acusticum und des Sacculus. Lateral von der Lagena des gestrichelt eingezeichneten Labyrinthes (13) liegt das complexe Ganglion des Glossopharyngeus, dessen ventrale, primäre, epibranchiale Componente der Hauptsache nach den Nervus palatinus nach vorn (15) und den Nervus posttrematicus I (14) nach aussen abgiebt. Diesem Ganglion epibranchiale I liegt dicht das dorsomedial von der aussen in der Furche zwischen beiden verlaufenden Vena capitis lateralis gelagerte viel kleinere, flach an die Labyrinthkapsel gepresste Ganglion laterale sive infravestibulare (11) an, dessen Nervus hypoticus den hinteren Theil der hypotischen Sinneslinie versorgt. Die gemeinschaftliche Wurzel umschlingt im Bogen die Lagena, kreuzt dann die Furche zwischen ihr und dem hinteren Bogengang, theilweise vom Knorpel umschlossen; sie gabelt sich dann dicht an der Rautenhirnwand in die viscerale Wurzel, deren Eintritt die Fig. 14/6 veranschaulicht und die Lateraliswurzel, welche sich zur mächtigen Lateraliswurzel des Vagus gesellt. Letztere entstammt dem gedrungenen Lateralisganglion, welches ausser dem Hauptfaserbündel des Lateralnerven auch kleinere, dorsolateral verlaufende Zweige aufnimmt. Die mächtige Lateraliswurzel spaltet sich beim Eintritte ins Rautenhirn in auf- und vorwiegend absteigende Collateralen, welche, wie jene der prävestibularen Lateraliswurzeln, in einer markanten Furche der grauen Substanz eingebettet sind (vergl. Fig. 14/3) und das Dorsolateralbündel des Vagus bilden. Diese Furche verliert sich nach hinten in die dorsale Grenze der weissen Substanz gegen die dorsal noch freiliegende graue Substanz (×, 2). Mit dem Lateralisganglion des Vagus ist schmal das viel grössere branchioviscerale Ganglion verbunden, dessen drei ventralwärts gerichtete Zipfel die epibranchialen Ganglien des zweiten, dritten und vierten Branchialbogens (10, 9, 8) bilden. Der Ramus posttrematicus V (7), welcher die Derivate des hinteren Schenkels des zweiten Myotomfortsatzes innervirt und ausserdem häufig ein hypobranchiales Ganglion bildet, sensible und sensorische Nerven führt, tritt nicht in ein gesondertes epibranchiales Ganglion ein, sondern liegt mit dem Nervus intestinalis (6) in der Fortsetzung des nach hinten gerichteten Hauptganglions. Die Wurzel dieses branchiovisceralen Hauptganglions umschlingt in engem Bogen den vorderen Rand der Myotomreihe, an welchem in Folge des Vordringens des Labyrinthes und seiner Knorpelschale das erste Myotom (45) gänzlich entzwei getheilt und das zweite (46) in der Mitte bereits ganz erheblich verschmälert wurde. Die am Scheitel des Bogens aussen von der steil aufstrebenden Lateraliswurzel überkreuzte branchioviscerale Wurzel (49) schwillt an der Innenseite der vorderen Myotome zu spindelförmigen oder sich schärfer abgrenzenden Ganglien (48) an und giebt in der Mitte der Seitenfläche des Rautenhirnes in wechselnder Zahl 6—8 freie Fäserchen in schräger, dorsomedialer Richtung ab, welche zum Theil an der am Rande leicht gekerbten, auch stellenweise durch Brücken mit der grauen Substanz zusammenhängenden Columna lateralis (Fig. 14/8) ein- bezw. austreten. Auch in die die seitliche Säule ventralwärts begrenzende Furche (Fig. 14/7 +) treten Fasercollateralen ein. Das Ende dieser Vagoaccessoriuswurzel bildet ein dünner, medial vom vierten Myocomma ins Rautenhirn eintretender, wahrscheinlich ebenfalls ge-

mischter, visceromotorischer und viscerosensibler Wurzelfaden. Die Reihe der segmental angeordneten Wurzeln beginnt mit der kleinen, dünnen, motorischen Wurzel des dritten Segmentes, welches sich constant in Myotome erschöpft. Es besteht eine auffällige Correlation zwischen der Zahl und Dicke der Vagoaccessoriuswurzeln, welche ebenfalls zum Theil motorisch sind und unter anderem sämmtliche Derivate des zweiten Myotomfortsatzes innerviren, und dem Ausbildungsgrad der segmentalen motorischen Wurzeln. Diese Correlation ist zweifellos in entwicklungs-dynamischen Verhältnissen begründet, denn die Entstehung motorischer Wurzeln bedeutet stets eine Entspannung beengten Wachsthumes der epithelialen Hirnwand, und es kommt ganz auf die regionäre Vertheilung des Maximums der Spannung an, wie viele Nervenfortsätze entstehen und in welcher Intensität und Richtung sie peripherwärts vorwachsen. Der motorische, aus der ventrolateralen Wand des Rautenhirnes hervorgesprosste Nerv des vierten Segmentes (Fig. 13/4) ist bereits viel ansehnlicher, als jener des dritten. Das Material der Ganglienleiste dieses Segmentes bildet, soweit es nicht um den vorderen Rand der Myotomreihe nach aussen abgeströmt ist, jene spindelförmige, hintere Anschwellung der Vagoaccessoriuswurzel — für ein selbständiges segmentales Ganglion erübrigt nichts. Im fünften Segmente (Occipital 2 nach K. Kürbringer) kommt es nicht immer zur Bildung eines segmentalen Ganglions, welches dann sehr klein und etwas ventral verlagert erscheint (Fig. 13/5o). Das sechste ist schon erheblich grösser, das siebente fällt im vorliegenden Falle durch seinen Umfang auf. Die sensiblen Nerven vereinigen sich spitzwinklig mit den motorischen, geben zunächst dorsalwärts recurrente gemischte Zweige ab (nicht eingezeichnet) und gabeln sich dann im Bereiche des sechsten bis achten Segmentes nahe dem unteren Rande der Myotome in die ventralen, die Seitenrumpfmusculatur versorgenden bezw. hypobranchialen und die omopterygialen Zweige. Vom vierten Myocomma an beginnt die Reihe der knorpeligen Wirbelbogen (Neurapophysen, Fig. 13/3), deren Perichondrium in die Myosepten und das Perimysium der Segmente übergeht.

Die Innenansicht der Ventrikelwand (vergl. Taf. LXXX, Fig. 15, sowie Burckhardt, p. 548, Fig. 12) zeigt, wie weit die Lamina terminalis (25) von den Hemisphären überragt wird, an deren Innenseite neben ihr die Radix terminalis (26) eintritt. Der zwischen dem Velum transversum (30) und dem Recessus praeopticus (21) gelegene Theil des Gehirnlumens gehört dem Vorderhirne an und wird ventral durch die Commissura anterior (22) eingeengt, deren seitwärts emporstrebende Faserzüge im Verein mit dem Corpus striatum auch den Zugang zum Seitenventrikel, das Foramen ventriculare Monroi (23), einengen. Die Ausdehnung dieses Hohlraumes veranschaulicht die Seitenansicht des Ventrikelausgussmodells (Taf. LXI, Fig. 11, und Taf. LV, Fig. 4). Nach dem engen Foramen ventriculare erweitert sich der Seitenventrikel zu einem Horn, von welchem dorsalwärts eine zungenförmige, in den Lobus olfactorius eintretende Ausladung abgeht (Recessus olfactorius). Zwischen den beiden Foramina ventricularia ragt die dorsale, manchmal bereits Seitenbuchten treibende Ausladung der Paraphyse (Fig. 15/29) am vorderen Blatte des Velum transversum vor. Das hintere, dem Zwischenhirn angehörige Blatt des Velum geht dorsalwärts in das Zirbelpolster (32) über. Dorsolateralwärts ladet der Zwischenhirnventrikel in den Ventrikel des Habenularganglions (33) aus. Die Communication mit dem geräumigen Hohlraum der Zirbel ist schon längst aufgehoben (34). Die hinter dem Zirbelstiele gelegene Commissura posterior (35) bildet die vordere Grenze des Mittelhirnes und liegt schräg gegenüber der ventralen Zwischen-Mittelhirngrenze, die am Firste der Sattelfalte liegt, woselbst die Mittelhirnhaube (19) vortritt. Die Innenwand der infundibularen und hypothalamischen Region weist seitlich eine markante Furche auf, welcher am Ausgussmodell (Taf. LXI, Fig. 11 ×) eine ebensolche Leiste entspricht und offenbar im dorsoventral und auch nach hinten beengten Wachsthum dieses von der Commissur des Chiasmawulstes zwingenförmig umfassten Wandabschnittes zu Stande gekommen ist. Von den dorsalen Ausladungen des Zwischenhirnes, welche bei der Abknickung der Sattel-

falte ermöglicht wurden, ist die hintere die grössere (Taf. LXXX, Fig. 15 +, 17) und grenzt sich durch eine scharf vortretende Falte gegen die vordere ab. Das Mittelhirn weist in Folge der geringen Längenausdehnung seines den inneren Schenkel der Sattelfalte dorsal begrenzenden Bodenabschnittes und des raschen Längenwachsthumes seiner Decke einen trapezförmigen Umriss auf. Der Boden wird von der Decke fast um das Doppelte der Länge übertroffen. Der Furche, welche in der Fortsetzung der am Knie der Sattelfalte quer zwischen das Mittel- und Rautenhirn durchschneidenden Furche seitwärts emporzieht und den Isthmus vorn begrenzt (14), entspricht am Ausgussmodelle eine scharfkantige Leiste (*). Jenseits des wulstförmig begrenzten Isthmus erweitert sich das im beengten Längenwachsthum und bei der Anstauung der Sattelfalte eine leichte Brückenbeuge (15) gewinnende Rautenhirn rasch nach beiden Seiten und erreicht im Bereiche des Trigeminuseintrittes das Maximum der Breite; von da ab nimmt der quere Durchmesser allmählich ab. Die ventrolaterale Rautenhirnwand wölbt sich leicht vor, so dass das Ausgussmodell eine flache Längsfurche zeigt. An der Grenze der verdickten Seitenwand, gegen die dünne gewölbte Decke besteht eine Längsfurche, welche am Ausguss als eine dorsolaterale Ausladung des Lumens erscheint. Im Bereich des fünften und sechsten Segmentes verengt sich das Lumen in Folge der zunehmenden Dicke der noch ganz aus grauer Substanz bestehenden epithelialen Wand des Medullarrohres.

Die ventralen Formationen des Vorderkopfes (vergl. Taf. LXI, Fig. 10) haben in ihrem relativen Längenwachsthum bereits ihre definitive Einstellung erreicht. Der Unterkieferrand reicht bis unter den vorderen Rand der Trabekelcommissur und die Unterlippe steht wie beim ausgebildeten Thiere nur wenig hinter der Oberlippe zurück. Der Symphysenzahn liegt gegenüber der Projection der Scheidewand zwischen dem vorderen und hinteren Nasenloch, in deren Nachbarschaft die Prämaxillarzähne liegen. Der Bogen des Meckel'schen Knorpels ladet etwas weiter aus, als der im übrigen parallele Bogen des Hyoidskeletes, so dass die erste Schlundtasche etwas weiter geöffnet erscheint. Wie weit der Hyoidbogen sich nach vorn verlängert hat, kann aus der Lagerung der Zungenspitze ersehen werden, welche nunmehr dem vorderen Ende der Commissura anterior genau gegenüberliegt. Sie wird von den paarigen Kerato- und Hypohyalia gestützt, an deren Vorderseite aus dem bereits in Stadium 47 verdichteten Zellpolster ein pyramidenförmiges unpaares, die Zungenspitze zapfenförmig vorwölbendes Basihyale entstanden ist. Ventral von der Commissur der ersten Schlundtasche verläuft der Musculus coracomandibularis, welcher noch ohne Beziehungen zum Coracoid steht, vielmehr im straffen Bindegewebe zwischen den (gestrichelt eingezeichneten) dritten Myotomfortsätzen entspringt, deren Derivat er ist. Seine Insertion erfolgt am Knochengerüste des Zahnsockels des Symphysen- und der nachbarlichen Opercularzähne. Die bindegewebige gemeinschaftliche Raphe des Intermandibularis und Interhyoideus — das letzte Zeichen ihrer ursprünglichen Zusammengehörigkeit — reicht bis nahe an den medianen Rand des Kiemendeckels, welcher den Grund des tiefen Einschnittes zwischen den beiden, vom Opercularmuskel durchzogenen Hautfalten bildet. Oralwärts reicht die Raphe bis nahe an die erste Schlundtaschencommissur vor, von ihr durch den Coracomandibularis getrennt. Zwischen den Hypohyalia und den vorderen Enden der dritten Myotomfortsätze ist die Schilddrüsenknospe mit ihrer secundären Verzweigung median durchschnitten. Das mediale Ende der schräg eingestellten Grenze des dritten und vierten Myotomfortsatzes liegt nahezu in der Transversalebene der Chordaspitze; so weit haben sich die Derivate des dritten und vierten Dorsalsegmentes an der Ventralseite des Kiemendarmes ins hypobranchiale Gebiet vorgeschoben und verlängert, wobei die von den folgenden Myotomfortsätzen ausgeübte vis a tergo nicht zu unterschätzen ist. Mit dieser Grenzlinie fällt auch fast die nur wenig weiter oral liegende Projection des seitlichen Randes der ersten Schlundtasche (gestrichelt angegeben) zusammen. Zwischen den beiden vierten Myotomfortsätzen liegt eine trichterförmige orale Ausladung des Herzbeutels, welche den Uebergang des Bulbus cordis in den Truncus arteriosus erheblich

überragt. Auch der Truncus arteriosus und mit ihm das Herz folgt — wie sich aus der Projection auf die Segmentreihe ergiebt — der Gesammtbewegung nach vorn, wenn auch nur in geringem, immerhin eine Segmentbreite betragendem Maasse, denn er liegt nunmehr fast in der Transversalebene des Recessus Labyrinthi, weit vor dem vorderen Ende der Myotomreihe, während er noch im Stadium 47 in der Transversalebene des letzteren lag. Das Pericardium hat sich jedoch in Ausnützung der günstigen, durch die Bewegung der beiden Muskelsäulen nach vorn geschaffenen Situation, sozusagen ex vacuo ausgedehnt und jene Ausladung geschaffen. An der Ventralseite des Pericardiums ist noch unter der Commissur der Kiemendeckel und im Projectionsfelde der vierten Myotomfortsätze ein selbständiger, nach beiden Seiten kurze Hörner entsendender Sternalknorpel (*St.*) entstanden, welcher von der schmalen Knochenplatte der vereinigten Claviculae bedeckt wird. Diese Stützgebilde des nunmehr median vereinigten Schultergürtels liegen vor der Mitte des Bulbus cordis. Oral vom Truncus arteriosus bilden die median vereinigten paarigen Interbranchiales (anterior und posterior) das tiefe Muskelchiasma; das oberflächliche wird vom Intermandibularis und Interhyoideus gebildet. Hinter dem Truncus arteriosus stossen die beiden Interbranchiales des vierten Bogens, das ventrale Derivat des vorderen Schenkels des zweiten Myotomfortsatzes mit dem Derivat des hinteren Schenkels, dem Dorsopharyngeus, in einer von straffem Bindegewebe durchsetzten Raphe zusammen. Die Projection der inneren Oeffnungen der Kiemenspalten ist als gestrichelte Linie eingezeichnet, deckt sich daher allerdings nicht genau mit den in Fig. 9 angegebenen Schnittflächen der mittleren Durchschnitte der Kiemenspalten. Die Kiemenspalten liegen einander relativ nahe — ein Zeichen, dass der mächtige Mandibular- und der Hyoidbogen vorwiegend an jener Längenzunahme des Vorderkopfes betheiligt sind. Nach wie vor, ohne wesentliche Veränderung liegen die Projectionen der hinteren dorsolateralen Enden der Kiemenspalten im Bereiche der vorderen Dorsalsegmente. Es werden somit diese Formationen von den Vorgängen der Nachbarschaft wenig beeinflusst. Die Längenzunahme der Keratobranchialia und der Kiemenspalten erfolgt in der Richtung nach vorn und nur insofern auch nach hinten, als sie höher über das Niveau des dorsalen Medianprofiles des Kiemendarmes, also dorsalwärts emporragen, indem sie eine freie Wachsthumsgelegenheit ausnützen. Sie erfahren dabei jene charakteristische Knickung, welche zur Sonderung des Skeletgewebes, zur Winkelstellung der Kerato- und Epibranchialknorpel führt. Das ventrale, vordere Ende der zweiten Schlundtasche bezw. ersten Kiemenspalte liegt ungefähr unter dem Niveau der Chordaspitze.

Die Lagerung des Herzens unterliegt nicht unerheblichen individuellen Schwankungen und hängt in diesem, die definitive Situation einleitenden Stadium vom Wachsthum und der Verlängerung der Leber sowie von der Resorption des Dotters, von Einrollung der Epithelspirale des Mitteldarmes ab. Herz und Leber mussten noch im Stadium 46 mit einander förmlich um den Raum ringen, und die Entspannung dieser durch den Dottervorrath im Entodermmassiv bedingten Situation erfolgt langsam und in wechselndem Grade. Im vorliegenden Falle liegt der Herzboden in der Transversalebene des dritten Myocommas, im Stadium 47 lag derselbe am abgebildeten Exemplare in jener des vierten. Uebrigens ist auch die Einstellung der Myotome durchaus nicht immer ganz genau übereinstimmend. Immerhin weist der Herzboden im Vergleiche mit dem Stadium 46 einen erheblichen Tiefstand auf, welcher dem Herzen eine freiere Entfaltung gewährt. Der Herzboden ist nunmehr durch die von beiden Seiten im Anschlusse an die Mesocardia lateralia, in fortlaufender Auffaltung erfolgende Vereinigung der Plicae pericardiacoperitoneales mit der ventralen Somatopleura caudalwärts abgeschlossen worden. Das Septum pericardiacoperitoneale haftet median an dem vorderen, ventralen Rande der Leber. In den Seitentheilen haftet es entsprechend dem Ursprunge der Plicae pericardiacoperitoneales näher der Grenze zwischen dem Sinus venosus und der Leber. In den caudalen Leberrand, welcher median nur bis in die Transversalebene des neunten Myo-

commas vorreicht, ist die erheblich erweiterte Gallenblase eingefalzt, welche vor der Projection des neunten und zehnten ventralen Myotomfortsatzes liegt. Die Grenze der vorderen Myotomfortsätze, insbesondere die Lagerung des sechsten Fortsatzes hängt davon ab, wie das Ringen derselben im beengten Raume ausfällt, und inwieweit durch Schrägstellung der Grenzen und nahezu parallele Einstellung eine Entspannung der Situation herbeigeführt wird. Auch im vorliegenden Falle hat sich der sechste Myotomfortsatz an der Dorsalseite des siebenten eine Strecke weit vorgeschoben, doch giebt es auch andere Lösungen der Situation. Die drei vorderen und auch die folgenden ventralen Myotomfortsätze sind in ihrer Lagerung nahezu constant, der sechste bildet sozusagen das labile Glied am Höhepunkte der gegenseitigen Beengung, denn die folgenden Segmente gewinnen eine mehr transversale Einstellung. In der Körpermitte schlagen sie dann die Richtung nach hinten ein — divergent mit den dorsalen Myotomkanten, an welchem noch das teloblastische, appositionelle Wachsthum anhält.

Der Ursprung der Lunge erfolgt in der Transversalebene des vierten Myocommas, wie immer etwas rechts von der Medianebene, welche die linke Wand des Larynx trifft. Die Lungenblase öffnet sich somit auf gleicher Höhe wie im Stadium 47 (vergl. Taf. LXI, Fig. 9) hat sich jedoch erheblich caudalwärts verlängert. Sie wendet sich aus dem Bereiche der Medianebene nach rechts, umschlingt die Concavität des Magens und reicht bereits bis an die Transversalebene des siebenten Myocommas vor. Auf den Lungendarm folgt unter Vermittlung eines kurzen Oesophagus der sich mächtig nach links hin ausweitende, an der Innenseite tiefe Furchen und Grübchen aufweisende Magen, welcher sowohl in seinem proximalen, rechterseits vom Pancreas umfangenen wie in seinem distalen Ende median durchschnitten ist. Auch die Vena portae wird zweimal vom Medianschnitte getroffen, an ihrer vom Pancreas umwachsenen Verlaufsstrecke — zwischen Magen und Mitteldarm — und bei ihrem Eintritte in den Leberhilus. Die Vena portae wird an ihrer ventralen und rechten Seite vom (gestrichelt angegebenen) Ductus choledochus gekreuzt, dessen Anfang — die Vereinigung des Ductus cysticus und hepaticus — dorsal von der Gallenblasenmitte liegt. Die Einmündung erfolgt wie immer am Firste der Ringfalte, welche den Uebergang der pylorischen Enge umgiebt und die Grenze des Vorder- und Mitteldarmes bezeichnet. An der gegenüberliegenden Stelle entsteht zwischen jener Ringfalte und der nachbarlichen Magenwand einerseits, der Vena portae und dem Pancreas andererseits die langgestreckte Milz (in der Abbildung durch dichtere Punktirung angedeutet). Zwischen dem dorsalen Antheil des Pancreas und der bindegewebigen Hülle der dorsoventral abgeplatteten Lungentasche erstreckt sich der Recessus paragastricus dexter, in welchen sich eine kleine Ausladung der Magenwand, über die Medianebene hinweg vorwölbt. Der dorsale Abschnitt des Recessus paragastricus sinister hat sich erheblich mit der Nachbarschaft erweitert und verlängert und ist durch eine secundäre Dehiscenz der nachbarlichen Wandung mit dem Recessus paragastricus dexter (an der in der Abbildung mit einem * bezeichneten Stelle) in secundäre Communication getreten. Beide Recessbildungen erstrecken sich caudal so weit, wie die der rechten Körperseite angehörige Plica paragastrica bezw. der in sie hineingewachsene und sie verlängernde Hohlvenenlappen der Leber. — Unter dem zwölften Dorsalsegmente endigt dieser langgestreckte Lappen im Bereiche der Stelle, wo die untere Hohlvene in der rechten hinteren Cardinalvene wurzelt, welche mit der linken vom elften Segmente ab ventral von der Aorta in querer Verbindung steht. Aus diesem Verhalten sowie aus dem Umstande, dass die Einmündung des Pancreas dorsale in der Nachbarschaft der pylorischen Enge (nicht eingezeichnet) unter dem dreizehnten Dorsalsegmente erfolgt, während die dorsale Pancreasknospe noch im Stadium 45 unter dem sechsten Segmenten lagerte, kann ersehen werden, welche enorme Verlängerung der Vorderdarm — insbesondere der Magen — sowie die Leber und die beiden schon längst vereinigten Bauchspeicheldrüsen von der 3. bis zur 10. Woche des Freilebens in Folge des allmählichen Abbaues und Verbrauches des Dotters, und

begünstigt durch die hinsichtlich der Längenausdehnung äusserst ökonomische Einrollung der Darmspirale erfahren haben.

Wir wenden uns nun zur topographischen, schichtenweisen Darstellung der durch das Auftreten einer im siebenten Myocomma entstandenen Kopfrippe nach hinten deutlich abgegrenzten Kopfregion, wozu zwei auf Taf. LXIX und LV abgebildete, combinirt verwendete nach einer Frontral- und einer Querschnittserie angefertigte Wachsplattenmodelle dienen sollen. Die Abbildung Taf. LXIX, Fig. 1 stellt linkerseits die subcutan gelegenen Formationen in der Ventralansicht des Modelles dar. Die verhältnissmässig kurze, in markantem Bogen geschwungene, von der Ober- (35) und Unterlippe (33) begrenzte Mundspalte (34) ist geschlossen, die Unterlippe wird in typischer Weise von der Oberlippe etwas überragt und wölbt sich zugleich mit dem Mundwinkel (38) etwas caudalwärts vor. An die von dünnerem Epithel ausgekleidete Unterlippenfurche (32) grenzt die mandibulare Sinneslinie (30), welche mit ihrem Nerven, dem Mandibularis externus des Facialis (20), von der Hyomandibularlinie nach vorn abgezweigt ist. Die Reihe der punktförmigen Oeffnungen der Sinnesknospen führt bis zur seitlichen Schnittlinie des Ektoderms, woselbst der Mandibularis externus (20) frei wird. Der bogenförmige Hautschnitt ist über den Meckel'schen Knorpel (27) geführt, an dessen Scheitelstück, am Trabekelgerüst der Zahnsockel des Opercular- (36) und des Symphysenzahnes, der unpaare, dorsoventral abgeplattete bandförmige Musculus coracomandibularis (37) inserirt. Der Muskel ist nur in seinem vorderen Abschnitte sichtbar und wird schräg von dem oberflächlichen Muskelchiasma überkreuzt, welches vom Intermandibularis (29) und Interhyoideus (Opercularis, 12) gebildet wird. Der Intermandibularis entspringt vom ventralen Rande des an der Innenseite des Meckel'schen Knorpels haftenden Operculare (31), welches nach hinten, an der Grenze der Bezahnung in das Angulare (24) übergeht. Er wird von dem die Aussenseite des Knorpels nahe der Insertion der Kaumusculatur überkreuzenden Ramus intermandibularis (28) des Nervus maxillae inferioris Trigemini innervirt. Frei über dem Intermandibularis verläuft der Nervus hyomandibularis (26) parallel mit dem Bogen des ersten Schlundtaschenrandes (22) und giebt an die hyomandibulare Sinneslinie zahlreiche feinste (nicht eingezeichnete) Aeste ab. Der vordere Rand des Interhyoideus bildet mit dem hinteren Rande des Intermandibularis, von welchem er überschnitten wird, einen Winkel von 110°, welchem auch die Ueberkreuzung der platten, parallel verlaufenden Muskelbündel des Intermandibularis entspricht. Zwischen den beiden Muskelrändern wird die erste Schlundtasche sichtbar (22), mit deren ventralem Rande der erste Arterienbogen (21) und die (nicht eingezeichnete) Vena hyomandibularis annähernd parallel verläuft. Der Arterienbogen und der Nervus hyomandibularis kreuzen das Ligamentum hyomandibulare (52) an seiner Aussenseite, der Nervus mandibularis internus (23), der zweite Zweig des gemischten Hyomandibularis, gewissermaassen der sensible Antheil eines Nervus posttrematicus des Facialis (wenn die erste Schlundtasche durchbräche) zieht unter dem Ligamentum ganz schräg hindurch. Der erste Arterienbogen und der Nervus mandibularis internus kreuzen den Seitenrand der ersten Schlundtasche nahezu in gleicher Höhe in verschiedener Richtung und zwar wird der Nerv vom Arterienbogen überkreuzt. Mit dem Vorwachsen und der Verlängerung des Mandibular- und Hyoidbogens nach vorn hielt der erste Arterienbogen nicht gleichen Schritt, wozu die Abhebung des Ektoderms vom ersten Schlundtaschenrande die Vorbedingung schuf. Damit wurde der Zwang zu gleichmässiger Verlängerung des Bogens aufgehoben. So konnte der erste Arterienbogen ins Hyoidgebiet übertreten, während andererseits die Lösung des ersten Schlundtaschenrandes dem Nervus mandibularis internus die Bahn in den Mandibularbogen freigab. Der seitliche Abschnitt der ersten Schlundtasche ist ebenso wie die Ausbiegung des ersten Arterienbogens und die Verzweigung des Nervus hyomandibularis in der Ventralansicht nur verkürzt sichtbar.

Die vorderen, vom Keratohyale entspringenden Fasern der einheitlichen Muskelplatte des Opercularis (12) sind den Interbranchiales der folgenden Visceralbögen sowohl in Bezug auf Herkunft und Lagerung,

wie Innervation branchiomer; sie bilden eine schmale mediane Raphe, welche auch dem Intermandibularis zum Ansatze dient und das Zusammenwirken dieses Muskelpaares bei der Oeffnung der Mundspalte und der Hebung des Mundhöhlenbodens ermöglicht. Auf der Aussenseite dieses Interhyoideus, welcher den ventralen vorderen Abschluss des complexen Opercularmuskels bildet, endigt der in den seitlichen Abschnitten dessen vorderem Rande — wie ein Posttrematicus — folgende Nervus hyoideus (15), der Muskelast des complexen Nervus hyomandibularis. Die mittleren und hinteren im Kiemendeckel gelegenen Abschnitte des Opercularis sind zugleich mit dem Kiemenspaltenepithel (11) entfernt, um die tiefer liegenden Formationen freizulegen. Es ist angenommen, dass der ventralen Commissur der Kiemendeckel auch eine solche der zweiten Schlundtaschen entspricht, und das Entoderm bis an die Schnittlinie reiche. Nur das Vorderblatt der ehemaligen zweiten Schlundtasche ist mit seiner inneren ektodermalen Ueberkleidung so weit vorgewachsen; die innere, mediale Begrenzung des freigelegten Abschnittes der ersten (hyobranchialen) Kiemenspalte wird vom autochthonen Ektoderm der retrobranchialen Region gebildet, welches ehedem freilag, denn das hintere Blatt der zweiten Schlundtasche bildet ja die vordere Wand des ersten Kiemenbogens. Dicht unter dem Ektoderm der retrobranchialen Region liegt der hufeisenförmig nach vorn ausgebogene Schultergürtel, welcher bereits eine knöcherne Einheit bildet und keine Sonderung der claviculären (9) und cleithralen Bestandtheile zulässt. Der ventralen Commissur der beiden Seitenhälften liegt an der Innenseite ein rundlicher, nach beiden Seiten hornartig gekrümmter unpaarer Knorpelstab an, welcher ein Sternum repräsentirt. Die ventrolateralen Abschnitte liegen im siebenten Myocomma, in welches ein Knochenfortsatz als dünne Leiste eingreift. In diesem Bereiche ist der Schultergürtel in der hyoabdominalen, segmentirten Musculatur verankert. Die seitlichen Abschnitte des schmalen, leicht eingerollten, eine von Trabekeln durchsetzte Rinne bildenden, scharfrandigen Schulterknochens tragen den Schulterknorpel, dessen mittlerer Abschnitt caudalwärts in den stielförmigen Schultergelenkkopf ausladet. Die Musculatur der Extremität ist entfernt worden, um das Knorpelgerüste, die Reihenfolge der Axialglieder und deren dorsalen Seitenspross zu veranschaulichen. Die ventrolaterale, sich peripher verzweigende und zerflatternde Musculatur würde das gesammte Knorpelgerüst verdecken, dessen feineres, durch die Muskelursprünge herausgearbeitetes Relief namentlich am Schulterknorpel und dem ersten Axialgliede in einer Seitenansicht übersichtlicher zu Tage treten wird.

Auf der rechten Seite des Modelles ist das hyomandibulare Muskelchiasma entfernt und damit der Rand der ersten und zweiten (48) Schlundtasche, das sie trennende Keratohyale (56), das Hypohyale (40), der unpaare Musc. coracomandibularis (37) und die beiden vorderen, dem dritten (47) und vierten Myotome entstammenden Glieder der Segmentreihe des Hyoabdominalis freigelegt worden. Der Musc. coracomandibularis (37) reicht noch nicht bis an den Schultergürtel, verdient also diese Bezeichnung noch nicht. Er verliert sich in das straffe Bindegewebe zwischen den hinteren Abschnitten der langgestreckten dritten Myotomfortsätze, von deren ventralen keilförmigen Proliferationszonen er in anfänglich paariger Anordnung bei nachträglichem Zusammenfliessen der beiden Muskelbäuche seinen Ursprung genommen hat. Dicht unter dem Ursprunge des Intermandibularis, welcher nicht am Meckel'schen Knorpel, sondern am Operculare und Angulare erfolgt, verläuft der Nervus mandibularis internus des Facialis (39), das Homologon der Chorda tympani höherer Formen, dessen sensible und sensorische Fasern bis an die Schleimhaut zwischen den Marginal- und den Opercularzähnen, zum Theil an die dort auftretenden Sinnesknospen zu verfolgen sind. Der erste Arterienbogen (21), welcher eine Strecke weit durch einen überhängenden Theil des ventralen Randes der ersten Schlundtasche (22) überdeckt wird, ist proximalwärts bis zu seinem an der Innenseite des Keratohyale gelegenen Knie zu verfolgen. Sein proximaler Abschnitt giebt am Scheitel des Bogens die Carotis externa (49) ab, deren Aeste zumeist medialwärts (Ramus thyreoideus) und nach

vorn (Ramus lingualis) ziehen. Der gegen den Zungenrücken verlaufende Zweig ist nicht sichtbar, desgleichen der secundäre Ursprung dieses Bogens aus der ventralen ersten efferenten Kiemenarterie. Auch die Opercular arterie (49) ist nur eine kurze Strecke weit zu verfolgen; sie überkreuzt schräg den ventralen Rand der zweiten Schlundtasche, und verursacht an demselben die Bildung einer marginalen Rinne, weist somit zu dem auf ihren Visceralbogen folgenden Schlundtaschenrand principiell genau dieselben Beziehungen auf, wie die äusseren Gefässschlingen der folgenden Aortenbögen, welche auch zu afferenten Kiemenarterien geworden sind. Vom ventralen Rande der zweiten Schlundtasche weg tritt die Opercular arterie dicht unter dem dünnen Epithel der Innenseite des Kiemendeckels in weitem Bogen lateralwärts, löst sich sodann in das respiratorische Gefässnetz auf, aus welchem dorsal der dorsale Rest des primären zweiten Aortenbogens (57) der Aortenwurzel und durch deren Vermittelung vorwiegend der Carotis interna arterielles Blut zuführt. Der dorsale Abschnitt dieses Gefässbogens liegt dicht unter den überaus kräftigen und dicken Muskelbündeln des Opercularis (in der Abbildung knapp am Ursprunge am Labyrinthknorpel abgetragen gezeichnet, 59), welcher in diesem vordersten Abschnitte einem Levator branchiarum entspricht. Der sensorische Nervus hyomandibularis (55) und der motorische Hyoidast des complexen Nervus hyomandibularis des Facialis sind kurz abgeschnitten, und nur der Mandibularis externus und internus (35), letzterer in ganzer Ausdehnung in situ belassen. Am seitlichen erheblich verbreiterten Horn des Keratohyale ist das Muskelfeld der an demselben inserirenden Fasern des Levatorensystemes und der von demselben entspringenden ventralen, den Interhyoideus bildenden Fasern freigelegt. Beide Muskelcomponenten — Ursprung und Ansatz — gehen unmitttelbar ineinander über. — Das Epithel der ersten Kiemenspalte ist etwas weiter vorn durchschnitten, als auf der anderen Seite, um den unteren Rand des vierten ventralen Myotomfortsatzes freizulegen, dessen Vorderrand unter dem Innenrande der zweiten Schlundtasche frei vorragt und von demselben schräg überschnitten wird. Die ventrolaterale Oberfläche des fünften Myotomfortsatzes kreuzt der Ramus ventrolateralis sensorius (67) des vierten — manchmal auch des fünften — hypobranchialen Ganglions, welcher von der zum Theil entfernten Clavicula (61) überkreuzt wird. Bald nachher hebt er sich von der Musculatur ab und tritt an die ventrolaterale, der ventralen Ecke der ehemaligen retrobranchialen Ektodermverdickung entstammende Sinneslinie heran. Durch die theilweise Entfernung der linken Hälfte des knöchernen Schultergürtels ist auch die linke Hälfte des Sternums freigelegt worden, welche dicht über dem Pericardium liegt (vergl. auch Taf. LXI, Fig. 10). Von den Derivaten des hinteren Schenkels des zweiten Myotomfortsatzes ist nur der ventrolateralwärts ziehende Fortsatz (60) des gemeinschaftlichen Muskelstockes dargestellt, welcher an die Clavicula (61) zieht, sich als schmales Muskelband an derselben inserirt und den ersten phyletischen Anfang eines Trapezius höher stehender Formen repräsentirt. Die Abbildung veranschaulicht auch jenen medialen, ins Myocomma zwischen dem sechsten und siebenten ventralen Myotomfortsatze einragenden und befestigten Theil des Schulterknochens (61). Zwischen den siebenten Myotomfortsätzen wölbt sich der Herzbeutel (63) vor, unter welchem sich die Kammer contrahirt; doch ist diese Vorragung infolge der ventralwärts gerichteten Verbreiterung der Myotomfortsätze und der Zunahme des subcutanen Bindegewebes nicht mehr so markant ausgesprochen, wie in früheren Stadien. Zwischen den siebenten ventralen Myotomfortsätzen spannt sich das Septum pericardiacoperitoneale (66) aus, dessen enger Faltenraum von lockerem Bindegewebe erfüllt ist. Dadurch wird der Herzbeutel gegen das Peritoneum (75) abgegrenzt, welches als walzenförmiger Wulst zwischen den rege proliferirenden ventralen Myotomfortsätzen vortritt. Auf der Oberfläche des Peritoneums sammeln die Abdominalvenen (70) das zum Theil im ventralen Flossensaume arterialisirte Blut.

In der Fig. II ist die Pericardial- und Peritonealhöhle eröffnet; in erstere ragt die Herzkammer (56) vor; hinter dem Ohrcanal ist links das Atrium sichtbar. Der mit engem Ostium aus der Kammer ent-

springende Bulbus (48) weist die charakteristische Knickung und die Erweiterung seines mittleren Abschnittes auf, über welchem an der Aussenseite des Pericardiums der Sternalknorpel liegt. In der Peritonealhöhle liegt die schlanke Leber (5) frei, in deren schräg von links nach rechts und caudal absteigenden Rand zwischen den ventralen Fortsätzen der neunten und zehnten Myotome die eiförmige, mit dem stumpfen Pole vortretende Gallenblase (3) eingelassen ist. — Zwischen der Leber und dem ein unregelmässig, vorwiegend longitudinal gefaltetes Epithel aufweisenden Magen (60) (welche ihre Gestaltung in strenger, gegenseitiger Abhängigkeit gewonnen haben) ragt eine Splanchnopleuraduplicatur ein, die das Aussenblatt des Omentum minus bildet. Durch das dünne Peritoneum schimmern die Falten und Buchten der basalen Fläche des Magenepithels vor, auch die knötchenförmigen Vorragungen der Drüsenschläuche des ventralen Pancreas (2) und die in der vordersten Epithelspiraltour (62) des Mitteldarmes (1) verlaufende Vena portae (61) wölben das Peritoneum leicht vor, sind also schon am Relief desselben, ganz abgesehen von der Färbung am lebenden Objecte, erkennbar. Hart an den ventralen, appositionell die Verbreiterung der Myotomfortsätze bedingenden Rändern der Myotomfortsätze verlaufen die Venae abdominales (57), welche mit den in gleicher Anordnung von vorn kommenden äusseren hypobranchialen Venen (16) gemeinschaftlich in die Ductus Cuvieri (55) münden. So besteht also an der Ventralseite ein ganz ähnliches System vorderer und hinterer Längsvenen in unmittelbarem Anschlusse an die ventralen Derivate der Myotome, wie an der Dorsalseite unter dem ventralen Rande der Myotome selbst. Die äusseren hypobranchialen Venen wurzeln in der ventralen Nachbarschaft des vordersten Gliedes der hyoabdominalen Musculatur und empfangen auch Blut aus den Hyomandibularvenen. Die peripheren Verzweigungen sind in der Abbildung nicht eingezeichnet.

Durch die längs den Keratohyalia erfolgte Abtragung der zweiten Schlundtaschen (20, 42) ist die gesammte Reihe der Segmente der hypobranchialen Musculatur freigelegt worden. Das längste aller Segmente ist das Derivat des dritten Myotomes (26), dessen ventraler Rand noch immer in reger Proliferation begriffen ist und an der Seite der dütenförmigen Ausladung der Pericardialhöhle nach hinten und medialwärts scharfrandig vorragt. Auch dieser Fortsatz wird sich an der Verlängerung des Coracomandibularis, welcher ausschliesslich das Derivat der dritten Myotomfortsätze ist und auch von vordersten Zweigen der dieselben versorgenden hypobranchialen Nerven innervirt wird, betheiligen. Ausser dem Musc. dorsoclavicularis (10) ist auf dieser Seite auch ein gleichfalls dem hinteren Schenkel des zweiten Myotomfortsatzes entstammender ventrolateraler Längsmuskel (9) dargestellt. Er hängt nicht mehr mit dem die retrobranchiale Region gewissermaassen als Nachzügler auf dem breiten Wege, welchen die folgenden Myotomfortsätze in viel früherer Zeit betreten haben — umziehenden Dorsobranchialis (51) zusammen, welcher jedoch in seinen seitlichen Abschnitten die laterale Region behauptet und nicht, wie die folgenden Myotomfortsätze, verlassen — nur durchmessen hat. — Der Cleido- oder Coracobranchialis wächst in drei bis vier Zipfel aus, welche die ventralen Enden der Kiemenbögen erreichen und bildet ein gewissermaassen aberrant gewordenes, in der Richtung des in weitem Bogen verlaufenden Dorsobranchialis vorgewachsenes, von demselben aber losgelöstes Muskelband, welches secundäre Beziehungen zum Schultergürtel gewonnen hat, von dem er nunmehr entspringt. Dieser Musc. coracobranchialis verläuft dicht unter dem Ektoderm, hat somit bei seiner Verlängerung nach rückwärts, welche ihn mit der Clavicula und dem Coracoid in Beziehung brachte, das Muskelband des Dorsoclavicularis lateral überkreuzt.

Auf der linken Körperseite ist durch die Abtragung der ersten Schlundtasche die vom Basihyale (33) vorgewölbte Zungenspitze sowie das Hypohyale (28) und Keratohyale (35) freigelegt. Zwischen den Hypohyalia und den an denselben inserirenden dritten Myotomfortsätzen (26) findet die Schilddrüsenknospe (34) nur ventral- und dorsalwärts Gelegenheit, sich reicher zu verästeln. Durch die Entfernung des dritten, vierten, fünften und sechsten Myotomfortsatzes ist nun der ventrale Muskel des ersten Branchialbogens, der Kerato-

hyoideus (37), freigelegt worden, welcher an der Dorsalseite des dritten Myotomfortsatzes nach vorn gewachsen ist, wobei er auf das Hypohyale traf, welches nunmehr zur Insertion dient. An der Dorsalseite des dritten Myotomfortsatzes erreichen auch Zweige der Carotis externa die Schilddrüse, neben ihnen ziehen andere an die nachbarliche Musculatur und an den Zungenrücken (36). Um das innere mediale Ende des ventralen Randes der zweiten Schlundtasche (40) schlingt sich der erste Arterienbogen (38), dessen proximaler, mit der ersten efferenten Kiemenarterie in Verbindung tretender Schenkel an der Aussenseite des Keratobranchiale I unter der Schnittlinie der zweiten Schlundtasche verschwindet. Auch der Scheitel des Bogens der Operculararterie (41) ist freigelegt; er biegt etwas caudal von jenem des ersten Arterienbogens herum und wird von der die Fortsetzung der Hyomandibularvene bildenden inneren hypobranchialen Vene überkreuzt. Dann tritt er etwas weiter caudal und, wie die Fig. 1 zeigte, ganz schräg aus dem hypobranchialen ins Hyoidgebiet über. Der Ursprung der Operculararterie (43) erfolgt gemeinsam mit jenem der ersten afferenten Kiemenarterie (45) von einem cranialen Truncusaste, welcher vom Interbranchialis anterior (46) des zweiten Branchialbogens überkreuzt wird. Die Operculararterie, welche in ihrem proximalen Abschnitte aus dem Wurzelgefäss der beiden ersten Arterienbögen hervorgegangen ist, überkreuzt desshalb den Musc. keratohyoideus (37) an dessen Aussen- und Vorderseite. Die erste afferente Kiemenarterie liegt, wenn sie in einem nach vorn convexem Bogen um den ventralen Rand der dritten Schlundtasche herumbiegt, an der Hinterseite des zugehörigen Branchialmuskels (37) und erweist sich schon dadurch als ein Derivat eines äusseren, secundären Arterienbogens. Dieselbe Lagerung würde der seitliche Abschnitt der Opercularartérie ebenso markant zeigen, wenn nicht die Hyoidmusculatur sich so erheblich caudalwärts verbreitert hätte und einheitlich geblieben wäre. Der mit dem Interbranchialis anterior medialwärts und nach vorn convergirende Interbranchialis posterior (47) des dritten Bogens kreuzt den cranialen Truncusast und die zweite afferente Kiemenarterie, welche zum Muskel des zugehörigen Bogens, dem Interbranchialis anterior (46), dieselben Beziehungen aufweist wie die erste afferente Kiemenarterie zum Keratohyoideus. Um den inneren und medialen Rand des Interbranchialis des vierten Branchialbogens (49) schlingt sich in typisch branchiomerer Weise die vierte afferente Kiemenarterie (50) und liegt hierbei in der spitzwinkligen engen Spalte zwischen den beiden ventromedialen Derivaten des vorderen und hinteren Schenkels des zweiten Myotomfortsatzes (49, 52, Dorsopharyngeus). Der Musc. dorsoclavicularis (54), welcher sich in ventrolateraler Richtung vom gemeinschaftlichen Muskelstocke ablöst, ist bei der Entfernung des Schultergürtels am Ansatze durchschnitten worden. An der lateralen und vorderen Seite des Dorsopharyngeus wird der Dorsobranchialis (51) sichtbar, dessen Zacken sich gegen die ventralen Enden der Branchialbögen vertheilen. Der ventrolaterale Abschnitt des Dorsopharyngeus (52) wird von der Vena hypobranchialis interna überkreuzt, welche sich dicht neben dem gemeinschaftlichen Stamme der Vena hypobranchialis externa und abdominalis (57) in den Ductus Cuvieri ergiesst. Zwischen dem seitlichen Ektoderm und dem Kiemendeckel ragen die Kiemenfransen der Branchialbögen vor, die in schematischer Weise etwas verkürzt eingezeichnet sind. Der an der Entodermgrenze durchschnittene Kiemendeckel reicht dorsal dicht an den Ursprung des Opercularis, an die ventrolaterale Fläche des Labyrinthknorpels heran. An seiner Basis ist eine dünne, bumerangförmig begrenzte Knochenlamelle im subcutanen Bindegewebe entstanden, das Squamosum (13). Dorsal vom Horn des Keratohyale ist verkürzt der Nervus hyomandibularis und die dorsolaterale Ausladung der ersten Schlundtasche sowie vor dieser das Palatoquadratum (19) zu sehen. Der schlanke Unterkiefer ist in seinem engen Bogen freigelegt. Unmittelbar vor dem Palatoquadratum, von dessen Vorderseite der Masseter entspringt, erfolgt die kurzsehnige Insertion der Kaumusculatur, an deren Vorderrande sich die Insertionssehne etwas weiter emporzieht. Die Nerven, welche die Kaumusculatur überkreuzen (Mandibularis externus VII und maxillae inferioris V), sind nicht dargestellt.

Nach Entfernung des Herzens, der grossen Venenstämme und der Leber bietet sich die in Fig. III dargestellte Ansicht dar. Ausserdem wurden auch die ersten Schlundtaschen (29) in ihren ventralen Abschnitten bis zur Ueberkreuzung durch die Ligamenta hyomandibularia abgetragen, auf der linken Körperseite auch noch das auf diese Weise vollkommen isolirte Keratohyale (28) nebst den Gefässen und Nerven der Branchialbögen, um die tiefste Schichte der hypobranchialen und branchialen Formationen frei zu bekommen. Durch die Abtragung der die Zunge ventral begrenzenden Commissur der ersten Schlundtaschen liegen die kleinen ventralen Knorpelelemente des Hyoidbogens, die beiden Hypohyalia (32) und das Basihyale (31), frei, welche kleeblattförmig angeordnet sind. Der Bogen der Keratohyalia entspricht nicht genau jenem der MECKEL'schen Knorpel, an deren Innenseite die platten Opercularia mit den consolenartig vortretenden Zahnsockeln haften. Die Keratohyalia laden weiter ventrolateralwärts aus und sind etwas schräger eingestellt als die in ihren hinteren Abschnitten nahezu sagittal gerichteten MECKEL-schen Knorpel. Die rechte Schlundtasche (25) ist mit dem Kiemendeckel nahezu frontal durchschnitten, so dass zwischen letzterem und dem ventrolateralen Ektoderm die vier Kiemenfransendoppelreihen hervorquellen. Sie sind in schematischer Weise — gewissermaassen frisirt — wiedergegeben. Die knapp am Ursprunge durchschnittene Kiemenspaltenwand ist etwas nach aussen gedrängt worden, um die Fortsetzung der ersten efferenten Kiemenarterie in den ersten Arterienbogen (34) darzustellen; das arterialisirtes Blut führende Gefäss ist, wie alle anderen derartigen Gefässe, zinnoberfarben angelegt und überkreuzt in scharfem Bogen den Innenrand der zweiten Schlundtasche (25), woselbst es die Carotis externa abgiebt. Die erste afferente Kiemenarterie (38) schlingt sich um den ventralen Rand der dritten Schlundtasche (39). Zwischen dem ventralen efferenten und dem afferenten Kiemengefäss liegt der Musculus keratohyoideus (27), welcher auf der anderen Seite (33) durch Entfernung des Keratohyale bis zur Insertion am Hypohyale freigelegt und in der Fig. II gewissermaassen etwas hervorgezogen wurde. An der Aussenseite des Muskels schwillt der Nervus posttrematicus zum Ganglion hypobranchiale primum (24) an, dessen Ramus lingualis in grösserer Länge dessen Ramus recurrens hypohyoideus kurz abgeschnitten wurde. Die Opercularарterie (22) entspringt an der Stelle, wo die erste afferente Kiemenarterie sich um den Schlundtaschenrand herumschlingt, überkreuzt dann den Keratohyoideus an seiner dorsalen und lateralen Seite und biegt medial von dem nur wenig ins hypobranchiale Gebiet einragenden Keratobranchiale (26) in scharfem Bogen nach hinten und aussen um. Die zweite afferente Kiemenarterie (17) liegt in typischer Anordnung an der ventromedialen Seite des Interbranchialis anterior (42), auf welchem das Ganglion hypobranchiale II (19) seinen Ramus lingualis (21) entsendet. Auf dem Keratobranchiale II (20) verlängert sich allmählich die zweite efferente Kiemenarterie ventromedialwärts. Dieselben Lagebeziehungen bestehen am dritten und vierten Branchialbogen, deren hypobranchiale Ganglien (13) gleichfalls nur linguale Aeste an die Schleimhaut entsenden. Der Musculus interbranchialis des dritten Bogens (vergl. Fig. II/47) hat noch parallel dem caudalen Truncusaste den Weg an die Ventralseite des Truncus gefunden, der Interbranchialis IV, auf welchem das vierte hypobranchiale Ganglion (13) ruht (vergl. Fig. II/49), hingegen wurde durch das gespannte Pericardium dorsalwärts abgelenkt, woselbst er mit dem Derivat des hinteren Schenkels des zweiten Myotomfortsatzes, dem Dorsopharyngeus (4), convergirt. Die beiden Muskelfächer der Dorsopharyngeushälften bilden eine mediane Raphe und wirken wie die Interbranchiales synergisch, so dass man eigentlich von einem Dorsopharyngeus zu sprechen hat. Seitwärts convergiren die dünnen Muskelbündel und bilden mit dem Dorsoclavicularis (6) und Dorsobranchialis (10) einen einheitlichen Muskelbauch, eine nach hinten offene Rinne, in welcher der Nervus posttrematicus Vagi IV (5) verläuft. Dieser Nerv ist der fünfte der ganzen Reihe. Er giebt zahlreiche Muskelzweige (3) an alle Derivate des hinteren Schenkels des zweiten Myotomfortsatzes ab und schwillt an seinem vorderen Ende — noch im Bereiche jener Muskelrinne — zu

einem walzenförmigen Ganglion an, welches in der Nachbarschaft des vorstehenden Endes des fünften Keratobranchiale (11) liegt, daher einem nach hinten nicht abgegrenzten fünften Branchialbogen zugehört und desshalb als ein fünftes Glied in die Reihe der hypobranchialen Ganglien zu stellen ist. Aus dem Ganglion tritt ein recurrenter Zweig hervor, welcher an der Innenseite des knapp an der Insertion durchschnittenen Musc. dorsoclavicularis ventralwärts verläuft und die ventrolaterale Sinneslinie des Rumpfes versorgt. Es besteht also insofern ein Unterschied mit dem an einem Exemplare des Stadiums 47 geschilderten Verhalten, bei welchem das Ganglion hypobranchiale IV — ebenso wie das Ganglion hypobranchiale I — sensorische Fasern aufnimmt. Auch in dieser Variation kommt die Zugehörigkeit dieses letzten ventralen Ganglions zu den übrigen hypobranchialen Ganglien zum Ausdrucke. Im Winkel zwischen dem Dorsopharyngeus und Dorsobranchialis gewinnt das Keratobranchiale V (11) Beziehungen zu den beiden Nachbarmuskeln, welche beide an ihm Ursprung nehmen. Dadurch erhält die Deutung des Dorsopharyngeus als eines interbranchialen Muskels eine weitere Berechtigung. Es finden in diesem hinteren Gebiete ähnliche Abänderungen statt, wie sie am Hyoidbogen zu constatiren sind, denn auch der Opercularis ist nur in seinem vorderen, mit dem Keratohyale in Beziehung tretenden Abschnitte einem Interbranchialis und Levator branchialis gleichwerthig. Würde die siebente Schlundtasche das Ektoderm erreichen und nach aussen durchbrechen, dann würde die vorläufig nur initiative Sonderung des Interbranchialis V eine durchgreifende sein. Der Rest würde sodann den Dorsopharyngeus bilden. So klingt also mit der Abnahme der Intensität der Schlundtaschenfältelung auch die durch sie hervorgerufene branchiomere Sonderung der mesodermalen und ektodermalen Formationen allmählich nach hinten ab. Würden noch mehr Schlundtaschen durchbrechen, dann würden diese aus dem Materiale des zweiten Myotomfortsatzes noch mehr branchiale Muskeln gewissermaassen herausscheiden. Vor dem nur wenig vortretenden ventralen Rande des noch ganz dünnen und vorknorpeligen Keratobranchiale V ragt auf der linken Körperseite, dicht medial von der vierten afferenten Kiemenarterie (52), zwischen dem Interbranchialis IV und V der sich schlängelnde telobranchiale Körper (48) vor. — Die Raphe des Dorsopharyngeus (2) zieht sich vom Truncus arteriosus bis an das den Aditus laryngis umgebende Bindegewebe.

Aus dem Lungenbläschen des Stadiums 47 ist eine langgestreckte, dorsoventral abgeplattete Tasche geworden (1) die mit engem Gange auf der rechten Körperseite in den Vordarm einmündet, nur wenig nach links hin vorgreift und in fast sagittaler Richtung an den rechten Rand des sich nach links hin ausbiegenden Magens gelangt. Der auf den Larynx folgende Darmabschnitt (Oesophagus, 60) ist sehr kurz und erweitert sich alsbald in den Magen (61), dessen Epithel in beengtem Wachsthum nach Resorption seines Assimilationsmaterials, der Dottermitgift, zahlreiche — entsprechend der transversalen Beengung zumeist längsgerichtete — Falten, Buchten und Rinnen bildet. Das Ausgussmodell der Lungen (Ventralansicht, Fig. VIII) zeigt, dass die glatte innere Oberfläche ziemlich genau der äusseren Oberfläche entspricht. Die Falten des Epithels treten viel schärfer hervor, als an der basalen Seite desselben. Auch im Bereiche des ganz engen Aditus pulmonis (Fig. IX *Lg. st.*) hat sich eine solche Falte erhoben (*), in deren Raum die Lunge mündet. Die Ansicht von der linken Seite (Fig. 9) zeigt, wie gering der dorsoventrale Durchmesser der Lungentasche ist. Zur Zeit, als die Lunge entstand (vergl. Fig. 6), war die innere Oberfläche des noch sehr dotterreichen Epithels vollkommen glatt.

Auf der linken Körperseite (Fig. 3, rechte Seite) sind die Schlundtaschen bezw. Kiemenspalten an ihrer hinteren Oeffnung durchschnitten und damit die Kerato- und Epibranchiala, sowie die ventralen und dorsalen Derivate der axialen Mesodermstränge der Branchialbögen, die Interbranchiales und Levatores freigelegt. Die Keratobranchialia (47) bilden mit den Epibranchialia (50) medialwärts und ventralwärts offene Winkel von ca. 90°. Ihre Sonderung und Anordnung ist durch das dorsolateralwärts gerichtete,

wenn auch nur geringe Längenwachsthum der Branchialbögen bedingt. Die Levatores entspringen dicht unter dem dorsolateralen Ektoderm der Kiemendeckelhöhle, unter deren Aussenwand sich der Opercularis über die gesammte Branchialregion nach hinten verbreitert hat. Seine hintersten Fasern entspringen von einer Bindegewebsplatte, welche das Ursprungsfeld am Labyrinthknorpel nach hinten vergrössert. Weder die Levatores (49) noch die ventralen Interbranchiales (42) haben bisher directe Beziehungen zu den Keratobranchialia gewonnen, Muskelfasern verlieren sich in das ins Perichondrium derselben übergehende centrale Bindegewebe der Branchialbögen. Die afferenten Kiemenarterien (38, 45) sind dicht vor dem Abgang der ersten Gefässschlingen durchschnitten und von den efferenten Arterien nur die ventrale des vordersten Bogens dargestellt, welche den ersten Arterienbogen (34) speist. Aus der Längenzunahme und der Einstellung der vorderen afferenten Kiemenarterien bezw. der cranialen Truncusäste kann beim Vergleich mit dem früheren Zustande (Taf. LI, Fig. 4) ersehen werden, wie erheblich sich die Visceralbögen nach vorn hin verlängert haben. Dieser Bewegung sind auch die Schlundtaschen gefolgt, um deren Ränder sich die Arterien herumbiegen. Daher wurden diese Gefässe so weit ausgezogen und mussten sich in Anpassung verlängern, mit in die Länge wachsen. Noch im Stadium 45 waren die dritten Arterienbögen nahezu transversal eingestellt. Der Truncus arteriosus lag in derselben Transversalebene mit dem Eingang in den dritten Visceralbogen. Nunmehr liegt der Truncus (43), obgleich er in geringem Grade jene Bewegung nach vorn mitgemacht hat, scheinbar so weit zurück, weil mit den Branchialbögen und den Schlundtaschen auch die efferenten Kiemenarterien sich so weit nach vorn verlängert haben.

Der Ursprung der Opercular arterie erfolgt auf beiden Körperseiten nicht in gleicher Weise. Auf der rechten Körperseite entspringt die Arterie (22), wie bereits erwähnt, am Scheitel des Bogens der um den Rand der dritten Schlundtasche (39, bezw. Kiemenspaltenwand +) in den Branchialbogen einbiegenden ersten afferenten Kiemenarterie, auf der anderen Seite besteht ausser diesem lateralen Ursprung (36), noch ein zweiter, etwa in der Mitte der Strecke zwischen dem Truncus arteriosus und der Umbiegung am (ehemaligen) Schlundtaschenrande (37). Eine ähnliche Variante ist uns auch im Stadium 47 begegnet, wobei jedoch der proximale Ursprung der Opercular arterie aus dem Truncus arteriosus hart am Umschlage des Pericardiums erfolgte. In einer vierten Variante entspringt die Opercular arterie medial von der ersten afferenten Kiemenarterie als erstes Gefäss aus dem Truncus arteriosus. Diese vier Varianten sind in den beistehenden Textfigg. 518—521 (linke Seite) zusammengestellt und betreffen somit das Ursprungsververhältniss der Opercular arterie. In den beiden ersten Fällen (Textfig. 518, 519) besteht ein doppelter Ursprung, dessen medialer, proximaler Schenkel variirt, in den beiden letzten Fällen besteht ein einfacher Ursprung mit einer Verschiedenheit im Ausmasse der ganzen Länge der hypobranchialen Verlaufstrecke der ersten afferenten Kiemenarterie. Die medialen Ursprünge der Opercular arterie sind in den beiden ersten Fällen die primären Ursprünge und leiten sich vom Wurzelgefäss der beiden ersten Arterienbögen ab (vergl. Taf. LI, Fig. 4 und Textfig. 449). Es hängt ganz davon ab, ob dieses primäre Wurzelgefäss der beiden ersten Arterien-(Aorten-)bögen bei der Verbreiterung des Kiemendarmes und des Truncus näher dem Umschlag des Pericardiums am Truncus arteriosus verbleibt oder etwas seitlich, nahe dem Ursprunge des dritten primären Arterienbogens rückt. Im ersteren Falle (Textfig. 518) verlängert sich beim Vorwachsen der hypobranchialen Formationen sowohl das Wurzelstück der beiden ersten Arterienbögen, wie der dritte Arterienbogen und die primären Beziehungen beider zum Truncus arteriosus bleiben erhalten. Im zweiten Falle aber (Textfig. 519) wird bei der Zerrung, welcher die ersten am stabil bleibenden Truncus entspringenden Arterienbögen bei der Längenzunahme des Mundhöhlenbodens ausgesetzt sind, rings um den Ursprung des gemeinschaftlichen Wurzelstückes der beiden ersten und des dritten Bogens ein Stück Truncuswand gewissermaassen ausgesponnen, welches nun mit in die Länge wächst, während das Wachsthum des Wurzel-

stückes der beiden ersten Bögen und des dritten geringer ist, als im ersten Falle (vergl. auch Taf. LXVIII, Fig. 1 rechte und linke Seite). Minutiöseste Unterschiede hinsichtlich des Ursprunges des Wurzelstückes der beiden ersten Arterienbögen entscheiden hierüber, insbesondere kann die Art und Weise, wie der breite, aber sehr kurze Truncus sich bei der Breitenzunahme des Vorderkörpers beim Mitwachsen verhält, den Ausschlag geben, bezw. die Vorbedingungen für das weitere epigenetische Geschehen schaffen. Die Entstehung des seitlichen Ursprunges der Opercularartérie, welcher in beiden Fällen (Textfig. 518 und 519) derselbe ist, ist auf die Beziehungen zurückzuführen, welche der ventralwärts und nach vorn ausbiegende dritte primäre Arterienbogen zum nachbarlichen, gleichfalls ventral von dem aus dem Branchialbogen nach vorn auswachsenden Musculus keratohyoideus gelegenen Wurzelgefässe der beiden ersten vorderen Arterienbögen sowie zum ersten Bogen selbst gewinnt. Es wurde bereits oben darauf hingewiesen, dass sich mit der Ausbildung der Kiemenfransengefässschlingen die Strömungsverhältnisse im dritten primären Arterienbogen ändern und in dem, dann von zwei Seiten gespeisten primären dritten Arterienbogen ventral eine Anstauung des in verschiedener Richtung einströmenden Blutes entsteht, welche zunächst zur Aus-

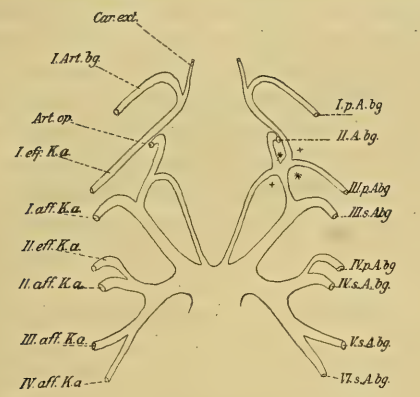

Fig. 518.

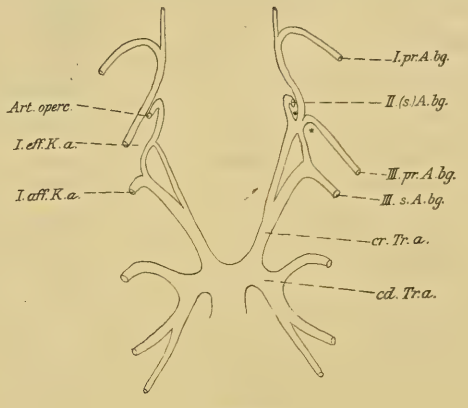

Fig. 519.

biegung führt. Diese Ausbiegung erfolgt auch an den proximalen Abschnitten der primären folgenden (IV.) Arterienbögen und ist an einem Exemplare aus dem Stadium 47 (Textfig. 518) noch erhalten, wenngleich bereits in Obliteration begriffen. Am Eingange in den dritten Visceralbogen trifft jedoch diese Ausbiegung an ihrem Scheitel zwischen dem Keratobranchialknorpel und dem nach vorn wachsenden, den Musculus keratohyoideus bildenden keulenförmigen Zellencomplex auf das Wurzelgefäss der beiden vorderen Bögen und auf den ersten Arterienbogen selbst (vergl. auch Textfig. 449). Was nun geschieht, hängt ganz davon ab, wann diese Gefässverbindung eintritt, und ob sie in grösserer Ausdehnung mit dem proximalsten Abschnitte des ersten Arterienbogens oder aber mit dem Wurzelgefässe der beiden ersten Bögen erfolgt. Ist letzteres der Fall, namentlich bei späterem Eintreten der Verbindung, wenn sich nämlich das anfangs kurze Wurzelgefäss (vergl. Textfig. 449, Stadium 46) bereits mit den nachbarlichen Formationen nach vorn verlängert hat, dann tritt der auf der rechten Seite der Skizze Textfig. 518 abgebildete Zustand ein. Es wird das durch den proximalen (caudalen) Schenkel der Ausbiegung des primären dritten Arterienbogens vom Truncus her einströmende venöse Blut ohne geringe Deviation auch in den zweiten Arterienbogen, die spätere Opercularartérie einströmen, während das aus der Kieme kommende arterialisirte Blut medialwärts geradeswegs in den in der Richtung dieses distalen lateralen vorderen Schenkels der Ausbiegung ver-

laufenden ersten Arterienbogen übertritt. Der verschiedenen Richtung dieser beiden Blutströme wird sich alsbald die Gefässwandung anpassen, und es wird in der Mitte der Berührungs- und Vereinigungsstelle am Scheitel der Ausbiegung senkrecht zu der in der Abbildung durch zwei Kreuzchen bezeichneten Vereinigungsstelle zwischen den mit Sternchen bezeichneten Stellen zu einer parallelen Einstellung und schliesslich zu einer Lösung der sich stets an den Blutstrom anpassenden Gefässwandungen kommen. Auf diese Weise wird nun der proximale Schenkel der Ausbiegung des primären dritten Arterienbogens zur lateralen Wurzel der Operculararterie. Aus den Scheitelzellen der Ausbiegung und den Zellen, welche den Anfang des ersten Arterienbogens gebildet haben, werden die einander zugekehrten Wandabschnitte der Ablösungsstelle der Operculararterie von dem in die erste efferente Kiemenarterie eingeschalteten, deren Verlängerung bildenden primären ersten Arterienbogen. Je nachdem nun das primäre (mediale) Wurzelgefäss der beiden ersten Arterienbögen mehr oder weniger in die Länge wächst (Textfig. 518, 519), wird nun die so entstandene Arterieninsel am doppelten Ursprunge der Opercularartérie länger oder kürzer. Die Persistenz dieses Zustandes hängt von der Concurrenz der beiden Wurzeln der Opercularartérie ab. Wenn der primäre (mediale) Ursprung knapp am Umschlage des Pericardiums erfolgt, so wird das aus dem Herzen direct in den Truncus arteriosus getriebene, an dessen oraler Wand anprallende und sich in zwei Ströme theilende Blut sicherlich auch dessen primäre ersten Aeste, die ehemaligen Wurzelgefässe der beiden ersten Aortenbögen und nunmehrigen Opercularartérien, füllen und wegsam erhalten, falls dieselben bei der erheblichen Zerrung, welche sie in der Periode des Längenwachsthumes des Mundhöhlenbodens auszuhalten haben, mit der Nachbarschaft im Wachsthum gleichen Schritt halten. Ist dies nicht der Fall dann wird wenn ein secundärer lateraler Ursprung besteht, der letztere die Führung übernehmen. Dies dürfte in jenem zweiten Falle (Textfig. 520), wenn ein gemeinschaftlicher Stamm der Opercularartérie und der ersten afferenten Kiemenarterie zu Stande kommt, wahrscheinlich eher eintreten, weil die Strömungsrichtung im Wurzelgefässe sich nach der weitaus stärkeren ersten afferenten Kiemenarterie richtet, und daher die nahe dem Scheitel abzweigende secundäre Wurzel in dieser Hinsicht günstiger liegt, als das auf der langen directen Verlaufsstrecke seitwärts nach vorn abbiegende kleine Nebengefäss — wenngleich dieses bei der Längenzunahme der Umgebung weniger auf die Probe gestellt wird. So dürfte also in dieser Concurrenz die seitliche, aus dem proximalsten Abschnitte des primären dritten Gefässes hervorgegangene laterale Wurzel der Opercularartérie die Siegerin im Wettstreite werden. Daraus resultirt dann der alleinige Ursprung der Opercularartérie aus der ersten afferenten Kiemenarterie (Textfig. 520), und zwar genau an der Stelle, wo sich die secundäre Gefässschlinge des ersten Branchialbogens vom primären dritten Arterienbogen abgezweigt hat. Anfangs war diese secundäre Gefässschlinge ein Seitenast, welcher sich an der Hinter- (Caudal-)seite des axialen Mesodermstranges schräg nach aussen herumgebogen hat (vergl. Taf. LIX/L, Fig. 5 und 6) und von der einheitlichen Verlaufsrichtung des dritten primären Bogens abzweigte. Nunmehr, nach Lösung des Zusammenhanges mit dem am Keratobranchiale gelegenen Theile des dritten primären Bogens bildet der dadurch secundär zur afferenten Kiemenarterie gewordene Gefässbogen die Fortsetzung des Truncusastes, und vor ihm zweigt der secundär in die Bahn der Opercularartérie eingeschaltete proximalste Rest der primären Schlinge schräg nach vorn und medialwärts unter nahezu 70° ab.

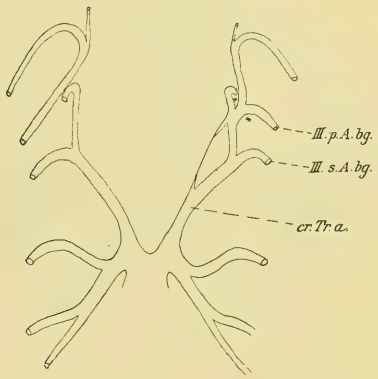

Fig. 520.

Die Textfig. 521 veranschaulicht hinsichtlich des Ursprunges der Opercular-arterie den primitivsten und wohl ziemlich häufig vorkommenden Zustand, in welchem die Opercular-arterie das Derivat des stets als erster Ast selbständig aus dem Truncus dicht neben dem Umschlag des Pericardiums hervorgehenden Wurzelgefässes der beiden ersten Arterienbögen, des cranialen Truncusastes (*cr.Tr.a.*) repräsentirt. Dieser Abschnitt reicht fast bis an die in sagittaler Richtung eingestellte, den Musc. keratohyoideus an seiner lateralen Seite umfassende Umbiegung, welche das Gefäss der Innenwand des Kiemendeckels zuführt. In diesem Falle muss die Vereinigung der medialwärts gerichteten Ausbiegung des dritten primären Arterienbogens nach Eintreten der Kiemenbogencirculation schon sehr frühzeitig und daher mit dem proximalen Abschnitte des ersten Arterienbogens, unmittelbar nach seinem Ursprunge aus dem gemeinschaftlichen Wurzelgefässe mit dem zweiten Bogen und zwar an der Dorsalseite der Schleife des letzteren (vergl. Textfig. 449) erfolgt sein. In diesem Falle ist die Situation für den Eintritt des Blutstromes aus dem proximalen Schenkel der Ausbiegung des dritten primären Arterienbogens ungünstig (vergl. Textfig. 521 zwischen * und +). Der Zustand während des Ablaufes dieser Processe (Stadium 45—46) lässt sich am Verhalten, welches das Stadium 48 darbietet, nicht mehr genau reconstruiren. Immerhin lässt sich angeben (Textfig. 521, rechte Seite), dass in diesem Falle die Vereinigung der Gefässwand und die Ueberleitung des Blutes aus dem dritten in den ersten Arterienbogen an der von Sternchen eingefassten Stelle erfolgt sein müsse. Es kam zu einer Trennung des zweiten Arterienbogens (der Opercular-arterie) und des nunmehr diesem zufallenden früheren primären Wurzelgefässes der beiden ersten Arterienbögen von dem mit dem Scheitel der Ausbiegung des dritten primären Bogens in Verbindung getretenen proximalsten Abschnitte des ersten Arterienbogens, welcher dann zunächst wohl nur eine kurze Zeit von zwei Seiten, nämlich von beiden Schenkeln jener Ausbiegung des primären dritten Arterienbogens gespeist wurde. Von diesen beiden mit einander in Concurrenz stehenden Schenkeln steht aber offenbar der proximale, venöses Blut vom Truncus aus bezw. durch die erste afferente Kiemenarterie empfangende in ungünstigerer Situation als der laterale, aus der Kieme arterielles Blut in den ersten Arterienbogen einleitende Schenkel, denn der letztere liegt dicht dem Keratobranchiale an und hat nur dessen langsamer Längenzunahme zu folgen, während der erstere den Branchialbogen senkrecht auf seine Axe durchsetzt und daher sowohl bei der unter dem Einflusse des Längenwachsthumes nach vorn erfolgenden Verbreiterung des Branchialbogens wie bei den durch den ventral überkreuzenden Musculus keratohyoideus und die übrigen ventralen Muskeln bedingten Bewegungen des Mundhöhlenbodens bei der Kiemenathmung, stets in ungünstiger Weise beeinflusst wird. Daraus resultirt die vollständige Trennung des ersten Arterienbogens vom vorderen Aste des Truncus arteriosus, die Aufhebung der Zufuhr venösen Blutes, womit sich sowohl hinsichtlich der am Scheitel der ventralen Ausbiegung des ersten Arterienbogens offenbar durch Fortsatzbildung entstandenen Carotis externa, wie für die Carotis interna durchaus epigenetisch eine sehr günstige Situation ergiebt. Bleibt aber das ursprüngliche Wurzelgefäss der beiden ersten Arterienbögen als proximaler Abschnitt der Opercular-arterie in seinem initialen Verhalten, im Ursprunge aus dem Truncus arteriosus erhalten, dann ist dessen langgezogener Verlauf eine der auffälligsten Erscheinungen, welche die Bewegung und Verlängerung der gesammten branchialen Formationen am Gefässsysteme herbeigeführt haben.

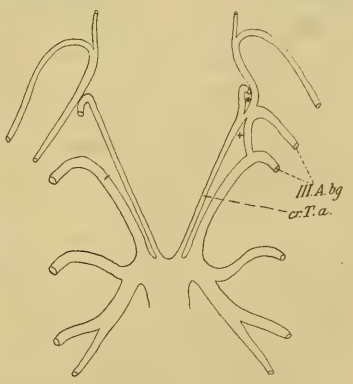

Fig. 521.

Die Gestaltung des Herzens veranschaulichen die Figg. XII—XVII, Taf. LVI eines bei 150-facher Vergrösserung hergestellten Modelles (Reduction auf $^1/_8$). In der Ventralansicht Fig. XII erscheint die eiförmige, dorsoventral etwas abgeplattete Kammer (10) durch die tiefe Einziehung des Canalis auricularis (18) vom Vorhof (17) getrennt, welcher nach links und dorsal sich vorwölbt. Die Kammer hat also in Folge der Senkung des Herzbodens (vergl. Taf. LXI, Fig. 10) ihre schräge Einstellung (vergl. Taf. LVI, Fig. 19) aufgegeben. Das Atrium passt sich der Gestalt des etwas dickwandigeren Bulbus cordis (16) an, welcher mit engem proximalen Abschnitte rechts aus der Dorsalseite der Kammer entspringt, und sich dann unter Bildung einer ventralen Knickungsfalte über dem oralen Kammerrande auszubuchten Gelegenheit hat. Distalwärts geht der Bulbus unter birnförmiger Verjüngung in den Truncus arteriosus über. An der distalen Bulbusenge schlägt sich das viscerale auf das parietale Pericardium (13) über, welches, wie auch der Medianschnitt Taf. LXI, Fig. 10 zeigt, oralwärts dütenförmig ausladet. Dicht unter dem Pericardium verzweigt sich der Truncus arteriosus nach beiden Seiten hin. Es wurde ein Fall gewählt, in welchem die Opercular arterien nicht aus dem Truncus selbst entspringen, sondern gemeinsam mit der ersten afferenten Kiemenarterie. Die folgenden afferenten Kiemenarterien entspringen aus den beiden caudalen Truncusästen. Am Herzboden schlägt sich das Pericardium ventral vom Sinus venosus auf der Leberoberfläche (24) und seitwärts im Bereiche des Mesocardium laterale auf die Seitenwand des Herzbeutels über. An der Ventralseite des Mesocardium laterale reicht zwischen dem Peritoneum parietale (5) und viscerale (4) der enge Spalt der Bauchhöhle (2) vor, welcher dann weiter ventral am Septum pericardiacoperitoneale die Leber umzieht, die nicht dargestellt ist. Es wurde der in der Ventralansicht des Herzens nur in einem kleinen rechten Abschnitte sichtbare Sinus venosus (21) in seinem tief in die Leber eingreifenden, von dieser umwachsenen Abschnitte freigelegt. In den Sinus venosus münden zahlreiche efferente Lebervenen (22), von denen nur die grösseren dargestellt sind. Von der Caudalseite her mündet die untere Hohlvene (1) ein, von den Seiten die Ductus Cuvieri (3), welche durch die Vereinigung der vorderen und hinteren Cardinalvene entstehen und in ihrem proximalsten Abschnitte knapp vor dem Durchtritte am Mesocardium laterale die Abdominal- (7) und die hypobranchialen (9) Venen aufnehmen.

In der Dorsalansicht des Herzens (Fig. XVI) sind die beiden Ductus Cuvieri (16) und die untere Hohlvene (18) knapp vor ihrem Eintritt in den Sinus venosus (14) abgeschnitten dargestellt. In diesem Gebiete communicirt die Pericardialhöhle durch den Ductus pericardiacoperitonealis dexter mit der Bauchhöhle. Der Sinus venosus repräsentirt sich nun in seinem rechten und linken Horn (14, 4), welche beide gegen das Atrium durch markante Furchen abgegrenzt sind. Der Sinus venosus mündet von rechts ventral und caudal in den Vorhof ein und ist an der rechten, oralen, ventralen und linken Seite durch eine tiefe Einschnürung (2) gegen das Atrium abgegrenzt. Nur in der Mitte der Dorsalseite zwischen den Enden dieser eingezogenen Furche — in der gestrichelt angegebenen Linie — an der Convexität der primitiven Krümmung des Herzschlauches besteht keine Abgrenzung der beiden Wandabschnitte des Herzens. — Der Vorhof bildet somit caudalwärts gegen den Umschlag des Pericardiums hin — entsprechend dem distalen Ende des ehemaligen Mesocardium posterius — einen Trichter, welcher namentlich links gegen den Sinus venosus scharf abgegrenzt ist. Aus diesem Trichter geht nun die Pulmonalvene hervor (20), welche annähernd parallel und in nächster Nachbarschaft mit dem caudalen Rande des sich in die untere Hohlvene fortsetzenden Sinustrichters und dem proximalen Abschnitte der letzteren verläuft. Die Einmündung der Lungenvene erfolgt hart unter dem mediodorsalen Umschlage des Pericardiums zwischen diesem und dem Rande der Lunge (vergl. Taf. LIX, Fig. 3), an deren Ventralseite die Vene nahe dem rechten Rande der abgeplatteten Tasche knapp am Ansatze des sogenannten Nebengekröses der Leber verläuft. — Der Vorhofsabschnitt präsentirt sich in der Dorsalansicht in seiner ganzen Ausdehnung. Die orale Vorhofswand

weist eine leichte Eindellung auf, in welcher das erweiterte Mittelstück des Bulbus cordis eingebettet ist und ragt nach links und oralwärts vor. Der Ventrikel (13) ist in der Dorsalansicht nur in der Furche zwischen dem Vorhof und dem rechten Sinushorn, im Bereiche des Ostium Bulbi sichtbar, dessen enges proximales Stück sich allmählich in den mittleren Abschnitt (12) erweitert. Die Dorsalansicht zeigt nun sehr deutlich, wie gering die craniocaudale Ausdehnung des Truncus arteriosus ist, dessen Wachsthum vorwiegend nach den beiden Seiten hin erfolgte. So kommt ein quergestellter, dorsomedian durch einen zwischen der Raphe der Interbranchiales der drei hinteren Bögen ausgespannten Bindegewebstrang etwas eingefurchter Truncus zu Stande, welcher sich in caudale Truncusäste fortsetzt. In dieser Abbildung sind auch die ursprünglichen cranialen Truncusäste, die primitiven Wurzelgefässe der beiden vorderen Bögen dargestellt, welche nach der Isolirung der ersten Bögen zu den proximalen Abschnitten der Opercular arterien (9) werden. Wenn diese Gefässe bei der Verlängerung des Mundhöhlenbodens mit den ersten afferenten Kiemenarterien gleichen Schritt halten, dann bleibt ihr primitives Ursprungsverhältniss aus dem Truncus arteriosus bestehen. Aus den caudalen Truncusästen entspringen der Reihe nach die afferenten Kiemenarterien (10, 11). Die Gestaltung des Truncus arteriosus bildet gewissermaassen den Schlussstein der grossen Amphibienähnlichkeit des *Ceratodus*-Herzens, welche in der übereinstimmenden Totalentwicklung der branchialen Formationen begründet ist, denn in diesem Gerüste, und durch dessen Gestaltung und Bewegung streng beeinflusst, entsteht das Herz.

Die rechte Seitenansicht des Modelles (Fig. XVII) stellt den Bulbus cordis (14) an seinem Ursprunge aus der Kammer (15) dar, welcher in nahezu frontaler Ebene, und daher ventral gänzlich vom Ventrikelrande verdeckt, erfolgt. Der enge proximale Bulbusabschnitt erweitert sich jenseits der proximalen, an der ventralen und medialen Wand eingreifenden Knickungsfurche und tritt dann über dem Ventrikel vor. Die distale Verengung gegen den in seinem caudalen Schenkel durchschnittenen Truncus arteriosus hin erfolgt allmählich im gesammten Querschnittsprofile. Der Vorhof (8) muss sich dem unter stärkerem Drucke gefüllten Bulbus cordis, welcher einen selbständigen, die Systole des Herzens wirksam abschliessenden Herzabschnittt darstellt, fügen, erscheint daher dorsoventral erheblich eingeengt. Rechts vom Vorhofe tritt am Herzboden buckelig das rechte Sinushorn (5) vor, von welchem sich das Pericardium auf die Seitenwand überschlägt. Ventral schlägt sich das Pericardium vom Sinus venosus auf die Leber über, aus welcher derselbe sozusagen herausgeschält wurde. Nachdem das Pericardium parietale dicht am Sinus durchschnitten ist, läuft der zwischen dem Peritoneum parietale (8) und viscerale (19) im Bereiche des Mesocardium laterale eingreifende Bauchhöhlenspalt allmählich ventralwärts in der Schnittfläche aus. Wie der Medianschnitt (Taf. LXI, Fig. 10) veranschaulicht, bestehen jedoch an der Ventralseite, woselbst der Peritonealumschlag mit dem Pericardium parietale das Septum pericardiacoperitoneale bildet, dieselben Verhältnisse. Die Communication der Pericardialhöhle mit dem Bauchraum besteht nur mehr dorsal zu beiden Seiten, medial vom Mesocardium laterale, am Umschlage des Peritoneums von der Vena cava inferior auf das Nebengekröse (rechts) und am Umschlage vom Sinus venosus und der Leber auf den Lungendarm und den Magen (links). In diesen Umschlag läuft, vom Mesocardium laterale ausgehend, eine Falte des Peritoneums aus. (Die Vena cava inferior sollte daher eigentlich in der Fig. 16 den [braunen] Peritonealüberzug aufweisen, welcher in das rosa gefärbte bezw. durchschimmernde Pericardium übergeht.)

Halbiren wir das Modell durch einen Transversalschnitt in der Mitte des Canalis auricularis, so zeigt die Innenansicht der caudalen Hälfte (Fig. XIII) die Einmündung des Sinus venosus (12) sowie den Verlauf des fibrösen Wulstes (13) in ganzer Ausdehnung. Der derbfaserige, im Bereiche des Ventrikels nunmehr in den radiären, convergirenden Trabekeln verankerte Atrioventricularwulst durchzieht den Canalis

auricularis in axialer Richtung und dient so dem sich contrahirenden Muskelringe als excentrisches Polster, an welchem sich der gänzlich von Endocardverdickungen freie übrige Abschnitt des Ringes fest anpresst. Damit ist ein vollwirksamer überaus primitiver Verschlussapparat gegeben, welcher dem Ventrikel eine Sisyphusarbeit erspart. Vom Canalis auricularis weg zieht der fibröse Wulst an dem dem Vorhofe angehörigen Blatte der Grenzfalte des Sinus venosus und des Vorhofes herab bis gegen das Ende jenes Vorhofstrichters, aus welchem die Vena pulmonalis (14) hervorgegangen ist. Manchmal greift der Wulst auch auf die dorsale Wand über, an welcher, wie schon der Dorsalschnitt (Fig. 16) zeigte, keine so scharfe Grenze des Sinus gegen den Vorhof besteht. So wird also an der Innenseite durch den fibrösen Wulst der Vorhofstrichter gegen den Sinus venosus abgegrenzt und zugleich dem später aus der Lungenvene einströmenden Blute der Weg in die linke Ventrikelabtheilung gewiesen. Damit wird die Vermischung desselben mit venösem Blute im Vorhofsgebiete erheblich eingeschränkt. Im vorliegenden Stadium besteht noch kein Lungenkreislauf, die Vena pulmonalis, welche bestenfalls einen Durchmesser von 40 μ aufweist, endigt blind am rechten Vorderende der Lungentasche. Im vorliegenden Falle bestehen am Grunde des Vorhofs- oder Lungenvenentrichters zwei Divertikel, ein kleineres ventrales und das grössere in die Lungenvene führende, von denen das erstere wohl bald verschwunden wäre. Rechts von der scharfkantigen Grenzfalte des Sinus venosus und des Atriums, die schräg von rechts dorsal und oral nach links ventral und caudal eingestellt ist, wölbt sich das linke Sinushorn vor, in welches der dorsalwärts weit ausgreifende, den Lungendarm umfassende Ductus Cuvieri (1) einmündet. Die abgehobene orale Hälfte des Modelles (Fig. 14) weist die orale Hälfte des kräftigen Muskelringes des Canalis auricularis (2) auf, welcher sich bei der Contraction an den starren fibrösen Wulst anpresst. Der Canalis auricularis wird von dem engen Bulbusostium (6) durch den Bulboauricularsporn (4) getrennt, in welchen die mittleren radiären Trabekelzüge einstrahlen. Der proximale enge Bulbusabschnitt ist von drei Wülsten besetzt, welche wir, um den Vergleich mit den correspondirenden Wülsten des Amphibienherzens (Langer) sowie des Reptilienherzens (Autor 1903) zu erleichtern, mit A, B und C bezeichnen. Der proximale Bulbuswulst A (7) sitzt an der ventralen, der Wulst B an der dorsalen und der Wulst C an der rechten Bulbuswand. Der Bulbus ist in der Fig. 14 in seinem ventralen Rande freigelegt. Die Innenseite der Vorhofskuppel ist vollkommen frei von jeglicher Endocardverdickung.

Ein Schrägschnitt durch die Mitte des erweiterten Bulbusabschnittes eröffnet den Einblick in die beiden Endabschnitte des Bulbus. Der enge proximale Bulbusabschnitt (Fig. XV) ist gegen den erweiterten mittleren Abschnitt durch jene prägnante proximale Knickungsfalte (9) abgegrenzt, welche der Furche an der Aussenseite entspricht und vom aufsteigenden proximalen Bulbuswulste A (2) besetzt ist. Die proximalen Bulbuswülste B (5) und C (4) überschreiten distalwärts nicht das Gebiet der Bulbusenge. Die distale Knickungsfurche (6) des bayonettförmig gebogenen Bulbus cordis reicht bis in die Schnittfläche. Links vom Bulbus ist jene tiefe Einschnürung des Canalis auricularis (8) von der oralen Seite her sichtbar, welche den geräumigen Vorhof (7) vom Ventrikel trennt. — Der distale Bulbusabschnitt weist in der Innenansicht (Fig. 21) den engen Uebergang in den Truncus arteriosus auf, welcher von zwei distalen Bulbuswulstpaaren besetzt ist, die sich ventral und dorsal zusammendrängen. Immerhin sind vier distale Bulbuswülste erkennbar, einer an der rechten dorsalen Wand (I, 2), einer an der linken dorsalen (II, 6), ein dritter an der linken ventralen (III, 3) und ein vierter an der rechten ventralen Wand (IV, 4), zu denen sich manchmal noch ein fünfter an der linken Wand gesellen kann. Die distale Knickungsfalte läuft als geringer Vorsprung am distalen Bulbuswulste I aus, in ganz ähnlicher Weise wie bei Amphibien und Reptilien. Der systolische Abschluss des Bulbus gegen den Truncus arteriosus wird durch die Zusammenpressung der alternirend gestellten distalen Bulbuswülste gewährleistet.

Die Innenansicht des Bodens der Kiemendarmhöhle (Fig. IV, Taf. LXIX) zeigt vor allem die beträchtliche Verlängerung desselben in der Richtung nach vorn, die Convergenz der Visceralbögen, der Schlundtaschen und Kiemenspalten, welche in diesem Stadium ihren definitiven Grad erreicht hat. Diese Veränderungen sind an den Abbildungen (Taf. LXVIII, Fig. 5 sowie Taf. LXVI/LXVII, Fig. 15, 8, 4 und Taf. LXIV/LXV, Fig. 13, 8, 6) in correspondirender Ansicht in den einzelnen Phasen des Processes dargestellt. Der Unterkieferbogen ist verhältnissmässig breit geworden und an seiner Innenseite von Marginal- (33) und Opercularzähnen (31) besetzt; die ersteren sind ganz im ektodermalen Gebiete, die letzteren wohl in einem vom Ektoderm unterwachsenen Entodermbezirke entstanden. Der Symphysenzahn ist durch einen Schrägschnitt der Decke freigelegt worden. Ihm gegenüber ragt die Spitze der Zunge vor, welche in einer vor den Mundwinkeln gelegenen Transversalen endigt. Zwischen dem langgestreckten Zungenrücken und dem Unterkiefer tritt die erste Schlundtasche (30) ventralwärts vor, deren umgekrämpter Rand die Fig. II zeigte. Die Längenausdehnung der ersten Schlundtasche beträgt nunmehr fast drei Fünftel der gesammten Länge des Kiemendarmes; keine andere Schlundtasche ist bei der Verlängerung des Vorderkopfes in gleichem Maasse betroffen worden. In der Mitte zwischen dem Mundwinkel und dem in ursprünglicher Anordnung und Lagerung transversal eingestellten seitlichen Rande der ersten Schlundtasche wölbt sich der Meckel'sche Knorpel (28) und das Palatoquadratum mit der Kaumusculatur vor. Der exarticulirte Meckel'sche Knorpel zeigt eine längliche Gelenkpfanne (27), deren grösserer Durchmesser axial eingestellt ist. Medialwärts wird die Gelenkgrube von einer scharfen Kante begrenzt, die gegen den vorderen Höcker ausläuft, an welchem die Kaumusculatur inserirt. Vom hinteren Ende geht das Ligamentum hyomandibulare (24) ab, welches die erste Schlundtasche überkreuzt und an das Keratohyale tritt. Die Vorderfläche der ersten in ihrem dorsolateralen Abschnitte eröffneten Schlundtasche (22) wird vom ersten Arterienbogen, die Hinterseite von den dem Dorsalpole des mächtigen Keratohyale auflagernden kugeligen oder einförmigen Epihyalia (21, Hyomandibulare) umgeben. Der Kiemendeckel ist in ganzer Ausdehnung bis an seinen den hinteren Pol der Lunge (79) überragenden Rand dargestellt. Die folgenden Visceralbögen sind viel kürzer; das ventrale, innere Ende der ersten Kiemenspalte (26) — früheren zweiten Schlundtasche — ragt etwa bis in die Mitte der ersten Schlundtasche vor, die folgenden sind parallel zu einander eingestellt und nehmen entsprechend dem Abklingen der in beengtem Längenwachsthum entstandenen Schlundtaschenfältelung successive an Länge ab. Ihre gleichmässige Verlängerung nach vorn hat ihre dachziegelförmige Anordnung und ihre Längenverhältnisse noch markanter gemacht. Der Hyoidbogen (28) erscheint an der Innenseite sehr schmal, weil er ventrolateralwärts so weit ausladet und schon von allem Anfange an nach dieser Richtung aus der beengten Situation ausgewichen ist. Das den ersten Branchialbogen stützende Keratobranchiale I (19) hat einen grösseren Durchmesser als der Innenrand des Keratohyale; es tritt daher der erste und mit ihm auch die folgenden Branchialbögen aus der Reihe der Visceralbögen etwas heraus. Die Branchialbögen bilden eine durch die weite erste Kiemenspalte nach vorn begrenzte Gruppe für sich. Die Durchschnitte der dorsolateralen Abschnitte der Branchialbögen sind schematisch dargestellt. Wie in den früheren Stadien folgen einander von innen nach aussen: das Keratobranchiale (19), dessen Perichondrium dicht die meist paarigen, durch Anastomosen verbundenen efferenten Kiemenarterien (17) angelagert sind, dann folgt der Levator (15) mit dem Nervus posttrematicus (16) und die marginale afferente Arterie (62), zwischen deren Gefässschlingen der Musculus branchialis septalis entsteht, welcher jedoch keinen Rest des primären den ganzen Bogen durchziehenden axialen Mesoderms bildet, sondern erst durch Züge spindeliger Zellen, welche, von der Dorsal- und Ventralseite (Levatores und Interbranchiales) stammend, vorwachsen, geschlossen wird. Hinter der fünften Kiemenspalte (sechsten Schlundtasche, 8) ist das dünne unansehnliche, vorknorpelige Keratobranchiale V (9) im Querschnitte getroffen, mit welchem ventral nachbarliche Bündel des Dorso-

branchialis und Dorsopharyngeus (6) in Beziehung treten. Der in diese ventralen divergirenden Fortsätze sich auflösende, in Anpassung an die Unterlage rinnenförmig gehöhlte hintere Schenkel des zweiten Myotomfortsatzes ist quer durchschnitten; er umschlingt das hintere Ende des Kiemendarmes, dessen letzte Längsfalte, die siebente Schlundtasche, bereits verstrichen ist. An der Innenseite der Rinne verläuft der Nervus posttrematicus IV (7) des Vagus, der fünfte der gesammten Reihe. An der Seite des Vordarmes ist der dorsale Rand des hinteren Fasern des Muskelfächers des Dorsopharyngeus (6) zu sehen, welcher gegen die Ventralseite verschwindet. Nach links hin ladet der auch an der Dorsalseite von zahlreichen Längsfalten durchzogene Magen (2) beträchtlich aus. Der durch einen auf die rechte Seite übergreifenden Ausschnitt der dorsalen Vordarmwand freigelegte, enge Eingang in die Lunge, der primitive Larynx (3), liegt unmittelbar rechts von der Medianebene. Am rechten Magenrande wird das hintere Ende der langgestreckten platten Lungentasche (79) sichtbar.

Auf der rechten Seite der Abbildung ist die basale Aussenseite des dorsalen Kiemendarmepithels und die Gruppirung der branchialen und epibranchialen Formationen freigelegt. An dem von der überragenden Oberlippe (35) vorn begrenzten Munddache sind die von den Dentinkegeln der Zähne ausgefüllten Einsenkungen des Epithels freigelegt, welche die vorderste Reihe der Prämaxillarzähne (36) und die alternirend gestellten Vomeropalatinzähne (38) erkennen lassen. Die Prämaxillarzähne liegen zwischen den mittleren Abschnitten der Riechsäcke, deren Eingang durch die Verbindung der mittleren Abschnitte der schon im Stadium 47 wulstig vortretenden und eine Wachsthumsgelegenheit ausnützenden Ränder der Riechspalte in ein vorderes (37) und ein hinteres Nasenloch (40) gesondert wurde. Der Rest dieser Naht ist noch durch eine zwischen den beiden Oeffnungen an der Wand des Kiemendarmes wie an der Unterseite der Riechsäcke (vergl. Taf. LV, Fig. 2) vortretende kielförmige Leiste (39) erhalten geblieben. Das vordere Nasenloch ist erheblich grösser als das hintere; die Vereinigung und Naht ist somit excentrisch erfolgt. Aus dem Gesammtdurchmesser der entzwei getheilten Riechspalte ist zu ersehen, dass die Riechsäcke bei der Verlängerung des Munddaches erheblich in dieser Richtung sich ausgedehnt haben und nicht wie bei Amphibien als nahezu kugelige Gebilde in toto nach vorn gerückt sind. Möglicherweise ist diese Erscheinung auch darin begründet, dass bei *Ceratodus* schon frühzeitig das vordere den Riechsack von vorn umgreifende Trabekelhorn entsteht, welches bei Amphibienlarven dieser Stadien überhaupt nicht auftritt, so dass dem Riechsacke der Weg nach vorn offen bleibt. Das Solum Nasi des Chondrocraniums der Amphibienlarven entsteht hinter der primären Riechspalte, welche ungetheilt bleibt, apical verlagert wird. Die Prämaxillarzähne liegen zwischen dem Septum, welches den Riechsack entzwei theilt, während sie bei den Urodelen hinter dem einheitlich gebliebenen (äusseren) Riechspalte auf dem Solum Nasi entstehen. Würden die Riechsäcke auch bei *Ceratodus* eine apicale Stellung gewinnen, dann würden die Prämaxillarzähne dieselbe Lagerung einnehmen, wie bei den Amphibien, und noch viel markanter als solche sich erweisen. Wenn wir die zwischen den Riechsäcken liegenden Zähne der *Ceratodus* als Vomeropalatinzähne bezeichnen würden, dann müssten auch die Prämaxillarzähne der Urodelen so bezeichnet werden, weil ihre Entstehung und ursprüngliche Anordnung bei beiden Formen genau dieselbe ist und die secundär eintretende Verschiedenheit in der definitiven Lagerung zum hinteren Ende des primitiven Riechspaltes uns nicht berechtigt, die Homologisirung willkürlich zu verändern. Die vergleichende Ontogenie bildet hierbei die entscheidende Instanz. Genau wie bei den Urodelen würde ein Durchbruch des hinteren Poles der Riechspalte hinter den Prämaxillarzähnen erfolgen müssen. — Die Prämaxillarzähne articuliren mit den Marginalzähnen, die Vomeropalatinzähne mit den Opercularzähnen des Unterkiefers, sobald dessen Längenwachsthum das relative Ende erreicht hat. Die an der Grenze des Pterygoids entstandenen äussersten und hintersten Zähne des Munddaches (42) liegen weit hinter dem hinteren Nasenloch, medial vom Mundwinkel, von welchem sich die als

Prämandibulartasche bezeichnete (46) grossentheils entodermale Schleimhautfalte bis gegen das Gelenksende des Unterkiefers verfolgen lässt. Diese Tasche buchtet sich in der Mitte, an der Innenseite der Kaumusculatur am weitesten dorsalwärts aus und ist durch eine Rinne medialwärts markant begrenzt. Das Pterygoid, welches in diesem Bereiche dicht dem Entoderm anliegt, scheint bei seinem Vorwachsen diese prämandibulare Rinne der Schleimhaut zu vertiefen, wodurch die Prämandibulartasche auch nach hinten zu in fortlaufender Faltenbildung verlängert wird.

Das dorsale Ende der ersten Schlundtasche ladet sowohl lateralwärts wie nahe seinem medialen Ende aus; in die dorsolaterale Vorwölbung (54) ragt das Ektodermpolster ein, welches bei der an dieser Stelle zuletzt erfolgenden Abhebung des Ektoderms — daher auch das dorsale Vortreten des Schlundtaschenrandes — von der Epidermis getrennt worden ist und das Sinnesepithel des Hyomandibularorganes bilden wird. Die mediale Ausladung bildet (nicht immer) ein rudimentäres Thymusknötchen (55). Am Vorderrande der ersten Schlundtasche bildet der erste Arterienbogen eine den lateralen secundären Gefässschlingen der anderen Bögen entsprechende Ausbiegung (53), von welcher später die Gefässe der Hyomandibularkieme abgehen werden. Im Winkel an der Einmündung des ersten Arterienbogens in die Aortenwurzel entsendet das quer durchschnittene Ganglion palatinum des Facialis seinen Nervus palatinus (48). Der zweite Arterienbogen, bezw. die efferente Operculararterie betritt die Dorsalseite in schräg nach vorn gerichtetem Verlaufe und wendet sich dann in transversaler Richtung der Aortenwurzel zu. Seine Einmündung erfolgt am Knie der Aortenwurzel, welches in letzter Linie durch die mächtige Ausladung der zweiten Schlundtasche und des Keratohyale bedingt wird, die auch die erhebliche Verbreiterung des gesammten Kiemendarmes in diesem Gebiete veranlasste. An das dorsale Horn des Keratohyale schliessen sich zwei bis drei rundliche oder eiförmige Knorpelstücke (57), welche das Hyomandibulare repräsentiren und den Epibranchialia der folgenden Bögen entsprechen. Ueber dem medialsten der Epihyalknorpel zieht die Arteria temporalis (56), ein Ast der Operculararterie dorsalwärts, wobei sie von dem durch mächtige sensorische Elemente so erheblich verdickten Nervus hyomandibularis des Facialis überkreuzt wird. Würden prämandibulare Schlundtaschen nach aussen durchbrechen, dann wäre der Nervus maxillomandibularis der erste Posttrematicus der Reihe. Die Astfolge des Hyomandibularis ist nur in Verkürzung sichtbar. Der dorsale Rand der zweiten Schlundtasche ist in seinem mittleren Abschnitt divertikelförmig weiter vorgewachsen, musste sich aber in räumlicher Beengung nach hinten umlegen. Vom Scheitel des so entstandenen dorsalen Schlundtaschendivertikels, also aus dem Material der Mitte des dorsalen Schlundtaschenrandes geht dann noch weiterhin ein solider, sich S-förmig ausbiegender Zellschlauch hervor (60), welcher mit den Knötchen der folgenden Schlundtaschendivertikel die Thymus bilden wird. Seitwärts geht die zweite Schlundtasche in jene ektodermale Falte über, die den Ansatz des Kiemendeckels medial begrenzt. Es handelt sich hierbei um den beim Vorgreifen der Kiemendeckelfaltung secundär überdeckten, ehedem freiliegenden Ektodermabschnitt. Dem dorsalen Divertikel der zweiten Schlundtasche liegt das dessen Vorwachsen beengende, nur in seinem vorderen Ende dargestellte Ganglion epibranchiale des Glossopharyngeus (62), des ersten Branchialbogens auf, von welchem ein Ramus palatinus (49) nach vorn, ein Ramus praetrematicus nach vorn und aussen an die Innenseite des Keratohyale und ein Ramus posttrematicus — der stärkste von allen Zweigen — nach aussen an die Innenseite des Musc. lev. br. I zieht. Ein zellreicher Fortsatz des Ganglions lässt sich an der Vorderseite des Levator bis an die ehemals in die caudale Schlundtaschenwand einspringende Ektodermplatte verfolgen, von welcher das Ganglion bei der Verbreiterung des Vorderkopfes abgerückt ist. Der nur lose mit dem Ektoderm zusammenhängende Fortsatz zeigt noch die Richtung an, in welcher diese Abhebung des Ektoderms erfolgt ist. Die Fig. 5, Taf. LV zeigt diese Verhältnisse in stärkerer Vergrösserung in der Ansicht von dorsal und

lateral. Das dorsale Ende des Keratobranchiale wird vom Levator und von der an dessen Innenseite medialwärts ziehenden ersten efferenten Kiemenarterie überdeckt; nur das mediale Ende des Epibranchiale (61) ist vor dieser Arterie und unter der medialwärts vorwachsenden Thymusknospe sichtbar. Dasselbe Verhalten weist auch das dorsale Ende des zweiten Branchialbogens auf, welches vom ersten epibranchialen Ganglion des Vagus überlagert wird. Letzteres liegt dem dorsalen Divertikel und der Thymusknospe der dritten Schlundtasche auf und entsendet gleichfalls einen Ramus palatinus, einen Praetrematicus (63) und den mächtigen Posttrematicus sowie jenen Fortsatz (64) nach vorn und aussen. Das zweite epibranchiale Ganglion des Vagus ist schon erheblich kleiner und liegt am Stiele einer ganz kleinen Thymusknospe. Ein Ramus praetrematicus konnte nicht mit Sicherheit nachgewiesen werden. Dagegen ist der von spindeligen Zellen gebildete vordere äussere Zipfel des Ganglions deutlich ausgebildet, bei einem Exemplar war demselben dicht unter dem Ektoderm ein kleines, aus rundlichen, dichtgestellten Zellen bestehendes Knötchen (66) angelagert, welches sich wahrscheinlich vom epibranchialen Ganglion herleitet, gewissermaassen an der Peripherie verblieben oder als anfangs ganz kleiner Fortsatz des Ganglion entstanden ist, wie solche gelegentlich zur Beobachtung kommen. Eine Betheiligung des Ektoderms an der Bildung der epibranchialen Ganglien konnte auf keinem Stadium mit Sicherheit nachgewiesen werden. Im Winkel zwischen der Einmündung der dritten und vierten efferenten Kiemenarterien, welche meist ein kurzes Stammgefäss bilden, ragt das unansehnliche Epibranchiale IV vor. Auch das dorsale Divertikel der fünften Schlundtasche (68) ist noch klein und hat noch keine marginale Ausladung, kein Thymusknötchen gebildet. Bei genügender Wachsthumsintensität an diesem daselbst ohnedies abklingenden Faltungsprocess wird auch dessen letzte Etappe epigenetisch sich einstellen. Der gemischte Nervus posttrematicus des vierten Branchialbogens ist knapp an seinem Ursprunge durchschnitten, sein motorischer Antheil innervirt das Derivat des vorderen Schenkels des zweiten Myotomfortsatzes. Hinter der den vierten Branchialbogen caudal begrenzenden sechsten Schlundtasche ragt der mächtige gemeinschaftliche Ursprungskopf der Derivate des hinteren Schenkels des zweiten Myotomfortsatzes empor (73), welcher sich von denen des vorderen Schenkels, nämlich dem Levator Branchiae IV (69) bereits getrennt hat. Die beiden Köpfe entspringen dicht neben einander vom Labyrinthknorpel, und zwar der ganz dünne Levator Br. IV an der Aussenseite jenes grossen gemeinschaftlichen Ursprungskopfes und Muskelbauches des Dorsopharyngeus, Dorsobranchialis und Dorsoclavicularis dicht unter dem Levator des dritten Bogens. Das hintere Ende des Ganglion viscerale Vagi ist knapp vor dem Ursprunge des die Muskelindividuen des hinteren Schenkels des zweiten Myotomfortsatzes versorgenden Nervus posttrematicus IV des Vagus (72), sowie des Nervus intestinalis (75) durchschnitten. Der Ramus posttrematicus V — mit Einschluss des Facialis der sechste der ganzen Reihe — überkreuzt dorsoventral schräg den etwas tiefer vortretenden medialen Rand jener den Kiemendarm umschlingenden Muskelrinne, welcher, wie die linke Seite der Abbildung zeigt, in den Dorsopharyngeus (6, 73) sich fortsetzt. Damit gewinnt der hinter der sechsten Schlundtasche als Element eines nur ganz unvollkommen gesonderten letzten branchiomeren Gliedes herabziehende Nervus posttrematicus IV des Vagus seine Lagerung in der Concavität jener Rinne, welche er dann ventral (vergl. Fig. III/5), wenn sich der Muskelcomplex in seine drei divergirenden Muskeln theilt, unter Verästelung an diese Muskeln aufgiebt.

Die Musc. levatores branch. erscheinen in der Ansicht von der Dorsalseite (Fig. IV/65, 69) erheblich verkürzt und sind in ihrer medialen Ansicht in Fig. X, Taf. LXIX dargestellt (22, 26 28). Sie reichen an der Aussenseite der Vena capitis lateralis bis an den Labyrinthknorpel, von welchem sie am Ursprunge abgelöst worden sind. Aus den hinteren Branchialbögen convergiren die Muskeln dorsalwärts, die am hinteren Pole der Labyrinthkapsel inserirenden Derivate des zweiten Myotomfortsatzes reichen demgemäss etwas weiter empor, als die übrigen Levatores, welche zwar nicht wie sie von einem distincten Myotomfortsatze, sondern

von der einem solchen gleichwerthigen unsegmentirten, anfangs mit den Myotomen in gleicher Weise zusammenhängenden Mesodermplatte gebildet werden, welche durch die Schlundtaschen in einzelne Branchialbögen gesondert wird. Die branchiomere Uebereinstimmung der Levatores und Interbranchiales giebt sich schon daraus zu erkennen, dass der die Muskeln des vierten Bogens liefernde Theil des zweiten Dorsalsegmentes der hinteren Hälfte des zweiten Myotomfortsatzes entstammt, dessen vordere Hälfte den anfangs in der kritischen Phase ganz kurzen, von den vierten und fünften Schlundtaschen getrennten axialen Mesodermstrang des fünften Visceralbogens liefert, welcher sich genau so von den Seitenplatten — in seinem Bereiche der Pericardialhöhle — loslöst, wie der distincte zweite Myotomfortsatz vom dorsalen Seitenplattenrande. Die vordere Seitenplattengrenze umzieht die Branchialregion wie oben geschildert wurde (vgl. Taf. XLIX/L, Fig. 1), schräg von der dorsalen zur ventralen Seite und so wie sich von der hinteren Hälfte des zweiten angefangen, die Myotome von den Seitenplatten abgrenzen, so erfolgt auch die Ablösung der ventralen Fortsetzung des ersten und der vorderen Hälfte des zweiten Myotomes von den Seitenplatten zwar verhältnissmässig spät, principiell aber in derselben Weise. Dadurch werden diese durch die Schlundtaschen in die axialen Mesodermstränge der Branchialbögen gesonderten seitlichen, die Vermittlung des segmentirten und des ventralen unsegmentierten Mesoderms bildenden Mesodermabschnitte als Aequivalente der Myotomfortsätze charakterisirt. Sie wachsen genau so dorsalwärts vor, wie die Derivate des distincten zweiten Myotomfortsatzes und bilden so die Levatores, welche in der Innenansicht (Fig. 10) von den epibranchialen Ganglien (25, 29, 33) verdeckt werden. Nur das keulenförmige epibranchiale Ganglion des Glossopharyngeus (25) ist in ganzer Ausdehnung dargestellt, es ragt mit seinem hinteren stumpfen Pole, an dessen Dorsalseite die gemischte Wurzel (24) eintritt, bis an das erste epibranchiale Ganglion des Vagus (29) heran, welches nur in seiner vorderen Hälfte modellirt ist und dem dorsalen Divertikel und der Thymusknospe (4) der dritten Schlundtasche dicht auflagert. Unter der Einmündung der efferenten Operculararterie zieht der Ramus palatinus des ersten Vagusganglions (42) schräg medialwärts nach vorn und versorgt vornehmlich die ektodermalen Sinnesknospen der dorsalen Kiemendarmwand. Von der medialen Seite sieht man sehr deutlich, wie die efferenten Kiemenarterien (40, 34) hinter den Epibranchialia (43, 39) unter dem dorsalen Schlundtaschendivertikel gegen die Aortenwurzel ziehen. Der dritte Nervus posttrematicus des Vagus (32) tritt an die Innenseite des zum Theil vom gemeinsamen Muskelkopfe der Derivate des hinteren Schenkels des zweiten Myotomfortsatzes verdeckten Levator IV (31) heran; der hintere Pol des visceralen Vagusganglions (35) liegt in der Transversalen der Vereinigung der beiden Aortenwurzeln (36) zu der (median halbirten) Aorta dorsalis.

Im Gebiete der Munddachplatten zeigt die Fig. X, Taf. LXIX in schräger Ansicht die Ausladungen der epithelialen Zahnpapillen, deren Hohlkegel von niedrigen Ringwällen umgeben sind. Die mediale Wand der Riechsäcke (4) zeigt jene längliche, gegen die Trabekelcommissur hin erfolgte Ausladung (7) der im Uebrigen durch die Hirnhemisphären erheblich beengten medialen Wand, an derem Vorderende das Ganglion terminale (2) auflagert. Der an der Ventralseite des Ganglions austretende Nervus terminalis (50) verzweigt sich am Epithel des vorderen Nasenloches (49). Die zwischen den beiden Nasenlöchern gelegene Durchbruchsstelle (*, 6) ist noch klein und ringsum von scharfen epithelialen Rändern umgrenzt. Der hintere Pol des Riechsackes, welcher bei den Amphibien den secundären Durchbruch in die Mundhöhle schafft, tritt nur wenig vor, weil sich das Längenwachsthum auf die ganze sagittale Ausdehnung des Riechepithels erstreckt.

Die correspondirende Ansicht der ventralen Wand des Kiemendarmes von der medialen Seite (Fig. VII, Taf. LXIX) zeigt die ventralen Derivate der axialen Mesodermstränge der Branchialbögen und der ventralen Derivate des zweiten Myotomfortsatzes, die ventralen Oeffnungen der Branchialbögen ins hypo-

branchiale Gebiet, den Aus- und Eintritt der branchialen Formationen zwischen den concav vortretenden ventralen Rändern der ehemaligen Schlundtaschen. Aus dem ersten Branchialbogen ist aber der den Musc. keratohyoideus (35) bildende Zellcomplex hervorgewachsen, um dessen Aussenrand sich die Opercular-arterie (30) schlingt, deren proximaler Schenkel nun deutlicher zu Tage tritt, als in der Ventralansicht (Fig. II und III). Auch die Zuführung des arteriellen Blutes an dem erhalten gebliebenen Theil des ersten Arterienbogens (33), die stets am Perichondrium des Keratobranchiale I (34) verlaufende Fortsetzung der ersten efferenten Kiemenarterie, deren nachbarliche Beziehungen zu dem immer dicht am Musc. keratohyoideus verlaufenden, daselbst zum Ganglion hypobranchiale I (2) anschliessenden Nervus posttrematicus I sind deutlich zu überblicken. Am ventralen Ende des zweiten Branchialbogens verhält es sich ähnlich, nur mit dem Unterschiede, dass der ventrale Fortsatz des axialen Mesoderms (4) nicht so sehr in den Wachsthumsstrom nach vorn geräth, sondern, die früher mehr transversale Richtung seines Bogens fortsetzend, in schräger Richtung der Medianebene zustrebt, so dass dann, wenn auch der zweite Bogen mit den anderen sich schräger einstellen muss, auch Verlaufsrichtung dieses Interbranchialis anterior mit der Hauptrichtung des Bogens einen nach vorn und medialwärts offenen Winkel bildet. Dasselbe gilt für den dritten Branchialbogen, in welchem gleichfalls in Folge der Abweichung des Musc. interbranchialis posterior (5) das Keratobranchiale (23) in grösserer Ausdehnung freiliegt, soweit es eben ins hypobranchiale Gebiet einragt. Alle afferenten Kiemenarterien (31, 26, 22, 20) schlingen sich in scharfem Bogen um die mittleren Abschnitte der ventralen Ränder (29) der ihnen folgenden Schlundtaschen- bezw. Kiemenspaltenwand, durch deren Bewegung nach vorn die Arterien gezwungen werden, nach vorn in gleicher Richtung auszubiegen. Andererseits beeinflusst der Verlauf der Arterien die Gestaltung der Schlundtaschenränder. Als die lateralen äusseren Gefässbogen, aus denen die afferenten Kiemenarterien werden, entstanden, mussten sie sich hart am äusseren Ende der ventralen inneren Schlundtaschenränder an der Caudalseite der axialen, ventralwärts vorwachsenden Mesodermstränge herumschlingen (vergl. Taf. XLIX/L, Fig. 4 und 6). Bei der nachherigen Verlängerung nach vorn, welche den ehemaligen medialen und lateralen Ansatz der Schlundtaschen in nahezu gleichem Grade betrifft, sind die Kiemenarterien mehr gegen die Mitte des ventralen freien Randes gerückt und haben ihn durch ihre Resistenz etwas stärker ausgebuchtet, denn durch das Vorwachsen dieser Schlundtaschenränder sind die oralwärts gerichteten Bögen der afferenten ventralen Kiemenarterien ausgezogen worden. In den beiden hinteren Branchialbögen kommt dies weniger in Betracht. Der Interbranchialis des vierten Bogens (24) ist auch in der Fig. VII sehr deutlich. Im Spalt zwischen ihm und und dem Dorsopharyngeus (7) wird medial und vorn von der sechsten Schlundtasche der telobranchiale Körper (8) sichtbar. Der Hinterseite der sechsten Schlundtasche liegt das Keratobranchiale V an (9), welches nachbarlichen Muskelfasern des Dorsopharyngeus (7) und Dorsobranchialissystemes zum Ansatze dient, die dadurch ihr Ursprungsgebiet secundär vergrössern. Der Dorsobranchialis (10) und Dorsoclavicularis (14) sind am Ursprunge, und zwar letzterer knapp am Schultergürtel, durchschnitten. Aus der Rinne des seitlichen gemeinschaftlichen Muskelbauches tritt der Posttrematicus IV des Vagus (13) hervor und giebt mehrere divergirende Muskelzweige ab; dann geht er in das längliche coconförmige Ganglion hypobranchiale V über, aus welchem der ventrolaterale Hautsinnesnerv hervorgeht; doch ist zu bemerken, dass die Bildung bezw. Sonderung eines fünften hypobranchialen Ganglions auch unterbleiben kann. In diesem Falle ist dann das vierte hypobranchiale Ganglion grösser und giebt, wie an dem Modelle vom Stadium 47 (vergl. Taf. LIII, Fig. I/21) gezeigt wurde, den genannten Hautsinnesnerven ab. Der Muskelfächer reicht caudal bis an den Ursprung der an ihrem engen Stiele abgeschnittenen Lungentasche (11).

Die Ergänzung der auf Taf. LXIX, Fig. IV, VII und X gegebenen Ansichten des Kiemendarmes und der branchialen Formationen bildet die in Fig. XI dargestellte Innenansicht des halbirten Kiemen-

darmes und der Innenseite der Mundspalte. Die beiden Nasenlöcher (4, 2) erscheinen allerdings in dieser Ansicht erheblich verkürzt, die wulstige Oberlippe der weit geöffneten Mundspalte geht im Bereiche des Mundwinkels in die Unterlippe über, welche vom MECKEL'schen Knorpel (70) ebenso weit sich abhebt wie die Oberlippe von den Hörnern (6) und der medial durchschnittenen Commissur (5) der Trabekel des Neurocraniums. Auch die Zähne des Munddaches wie des Unterkiefers erscheinen in der Medianansicht etwas zusammengedrängt, immerhin ist aber die Sonderung der Prämaxillar- (3) und Vomeropalatinzähne sowie der Marginal- (1) und Opercularzähne, ferner die Articulation der beiden gegenüberstehenden Zahncomplexe erkennbar. Gegen die Mitte der Mundspalte wölbt sich die Zunge vor, deren Spitze vom kegelförmigen unpaaren Basihyale (69) vorgetrieben wird. Das Basihyale hängt mit den Hypohyalia (68) zusammen, die median an einander grenzen und die (voll modellirte) Schilddrüsenknospe (66) zwischen sich fassen, welcher vor allem ventral und dorsal Gelegenheit zu weiterer Verästelung gegeben ist. Die erste Schlundtasche (61) ist sowohl an ihrem ventralen, medianwärts umgekrämpten Rande, wie an ihrem Eingange sichtbar, welch' letzterer sich seitwärts und dorsalwärts verengt und schliesslich in die Bucht des Hyomandibularorganes (Fig. X/12) ausladet. Der Hyoidbogen verschmälert sich gegen sein dorsales Ende (57). Die Kiemenbögen sind in schematisirter Form, nämlich ohne Kiemenfransen wiedergegeben, welche den im Hintergrunde gelegenen Kiemendeckel vollends verdecken würden. An den seitlichen Abschnitten der Branchialbögen sind sehr deutlich die nach vorn und innen gerichteten Knickungsfurchen erkennbar, welche durch die dorsolaterale Ausladung und das auch in dieser Richtung erfolgende Längenwachsthum der Bögen veranlasst wurden. Diesen Knickungsfurchen entspricht die Verbindung der Keratobranchialia mit den Epibranchialia. Die hintere Begrenzung der fünften Kiemenspalte (51) wird von der hinteren Lamelle der ehemaligen sechsten Schlundtasche gebildet, welche in gleicher Höhe mit den Branchialbögen, nämlich etwa in der Mitte des seitlichen Abschnittes durchtrennt ist. An den Kiemenspaltenrand schliesst sich aussen das retrobranchiale Ektoderm (48, 50), innen das retrobranchiale, keine Spur einer siebenten Schlundtasche zeigende Entoderm (49), welches sich in den Lungendarm (43) fortsetzt. An der basalen Seite des Kiemenspaltenepithels ist der fünfte Branchialknorpel (49) quer durchschnitten, ferner jene Muskelrinne des gemeinschaftlichen Kopfes des Dorsopharyngeus, Dorsobranchialis und Dorsoclavicularis (47), in deren Grunde der Nervus posttrematicus IV des Vagus (46) liegt. Der Ramus intestinalis Vagi (45) biegt über die Schnittlinie des seitlichen Randes des Lungendarmes. Die Schnittlinie des Vordarmes entspricht also nicht der ventralen medianen Wand, sondern der Seitenwand. Die mit einem O bezeichnete Stelle (44) ist zur Orientirung auch in die Fig. IV, 8) eingetragen. Seitlich schliesst an das Keratobranchiale (49) das vom Operculum überdeckte ventrolaterale Ektoderm an, an welchem ein zweimal rechtwinklig begrenzter Ausschnitt gemacht wurde (× 48 und + 50), von welchem die Schnittlinie sagittal nach vorn zieht, dicht medial vom ventralen Rande der zweiten Schlundtasche (63), sie biegt dann an der mit einem * bezeichneten Stelle (67) in die Medianebene ein. Das durch diese Schnittlinie, sowie nach Durchschneidung der Branchialbögen frei gewordene Theilstück des Modelles ist in der Abbildung, wie bereits bemerkt, etwas von der Ventralseite her dargestellt. Wenn auch die Proportionen dieses Modellstückes nicht ganz richtig eingehalten sind und ferner auch ein nach hinten anschliessender Abschnitt der rechten ventralen Wand des Lungendarmes mit der Lungenöffnung (11) hinzugenommen wurde, so sind die Schnittecken ganz gut wiederzuerkennen. Die mediane Schnittlinie des Entoderms bildet mit der ventrolateralen Schnittlinie des Ektoderms und der hinteren Wand der ehemaligen zweiten Schlundtasche, nunmehrigen ersten Kiemenspalte, einen spitzen Winkel, welcher in Fig. VII mit einem * 1 bezeichnet wurde und über der Schilddrüsenknospe liegt (Fig. XI, 65). Der rechtwinklige Ausschnitt des Ektoderms zwischen × 17 und + 15 begrenzt das Theilmodell im ektodermalen Abschnitte (vergl. Fig. XI/48 und 50). Die hintere Wand der letzten

Kiemenspalte, in welcher die Loslösung des Theilmodelles erfolgte, verdeckt die Muskelrinne mit dem Posttrematicus IV des Vagus (13). Die mit einem O (12) bezeichnete Schnittecke liegt zwar etwas weiter zurück, entspricht aber im Allgemeinen doch jener am Hauptmodelle (44). Mit dem ventrolateralen Längsschnitt durch das Ektoderm sind auch die beiden ersten Arterienbögen durchschnitten worden (Fig. XI/62, 60, Fig. VII/33, 32). Der erste Arterienbogen (Fig. VII/33) betritt das Schnittgebiet unmittelbar nach Passirung des vorderen Endes des ventralen Randes der zweiten Schlundtasche (63, vergl. auch Fig. III/34), welche am Haupttheil verblieben ist (Fig. XI/62). Von hier aus wendet sich das Gefäss noch etwas nach vorn und aussen, biegt sodann in scharfem Bogen um und verläuft weiterhin bis zur Ueberkreuzung des ersten Schlundtaschenrandes (Fig. XI/61) an der Aussenseite des Keratohyale (57). Vom Scheitel des Bogens entspringt die Carotis externa (64), welche sich im Zungengebiete und in der Nachbarschaft, an der Schilddrüsenknospe (66) verästelt. Etwas hinter dem ersten Arterienbogen ist der zweite, die afferente Operculararterie (60), durchschnitten und zwar an der dem ersten Branchialbogen zugewendeten Innenseite (hintere Wand der ersten Kiemenspalte). Der zweite Arterienbogen, die Operculararterie, überkreuzt den ventralen Rand der ehemaligen zweiten Schlundtasche (58) von allem Anfange als das Derivat einer lateralen Gefässschlinge (vergl. Taf. XLVII/XLVIII, Fig. 8, 9) viel weiter seitlich bezw. ventral. Diese Ueberkreuzung ist bei der Verlängerung dieses Randes in der Richtung nach vorn sehr schräg geworden und hat eine Einfurchung des ventralen Randes bewirkt. Es läuft daher die Arterie zwischen zwei lippenartigen, secundär entstandenen Falten des Randes, welche in der Abbildung mit + (58) und * (55) bezeichnet sind. Die äussere Lippe läuft in den oralen Abschnitt des Randes nach vorn aus, die innere Lippe (55) geht caudalwärts in die Commissur der zweiten Schlundtaschen bezw., falls eine solche nicht zu Stande käme, in diejenige der Kiemendeckelfaltungen über. Nach der schrägen Ueberkreuzung des ventralen Randes der zweiten Schlundtasche wendet sich die Operculararterie der vorderen Lamelle der ehemaligen zweiten Schlundtasche, der Innenwand des Kiemendeckels zu, auf dessen Epithel sie sich in das respiratorische Gefässnetz auflöst, welches eine sehr weite Fläche bestreicht und auch bei geringerer Dichtigkeit der Maschen eine Arterialisirung des Blutes herbeiführen kann. Der (etwas schematisch dargestellte) Kiemendeckel ist in der Fig. XI unter dem Medianschnitte des das Pericardium bedeckenden ventralen Ektoderms in seinem ventromedialen Randabschnitte zu sehen, welcher dann unter jener Schnittfläche des Ektoderms verschwindet. Jenseits der transversalen Begrenzung des ventralen Ektoderms ist der Kiemendeckel gleichfalls etwas schräg transversal, zugleich mit dem dorsalen Ektoderm durchschnitten. So kommt eine S-förmig gebogene abschliessende Schnittlinie zu Stande, welche von der Dorsalseite bis zur Ventralseite in die Medianebene verläuft und in Folge der Ausfaltung des Kiemendeckels zwei Schleifen macht. Weiter caudal, jenseits des Einschnittes im Kiemendeckel, würde diese seitliche Begrenzung des Ektoderms eine einfache Convexität aufweisen. Die dorsalen Formationen werden an späterer Stelle besprochen. Hier sei nur noch darauf aufmerksam gemacht, dass das vordere Ende der Aortenwurzel (42) durch das Parasphenoid vom Kiemendarmepithel getrennt ist, während die Vereinigung der beiden Aortenwurzeln unter Abhebung des Epithels von der Chorda (41) dicht auf demselben erfolgt. Der hintere Abschluss des Entoderms (43) wird, um dies nochmals zu bemerken, an der Fig. XI von dem dorsalen rechten Viertel des gesammten Umfanges gebildet.

Wir wenden uns nun zur Betrachtung der Seitenansicht eines nach einer Frontalschnittserie angefertigten Modelles des Vorderkörpers (vergl. Taf. LV Fig. 1) in welchem die epithelialen Formationen, die Gefässe und Nerven der Branchialbögen nicht dargestellt sind, sondern nur das Knorpelgerüst und die Muskeln. Am Vorderkopfe ist die Ober- (45) und Unterlippe (42) der weitgeöffneten Mundspalte modellirt. Deutlicher als in der Ventralansicht tritt die Aufwulstung der seitlichen Abschnitte der Unterlippe (42) hervor, welche auch den Mundwinkel betrifft und hinter demselben allmählich verstreicht. Die die Unterlippe

ventralwärts begrenzende, von dünnerem Epithel ausgekleidete Furche bestand auch schon in früheren Stadien bei noch immobilisirter Mundspalte; bei den Bewegungen des Unterkiefers wurde sie noch weiter vergrössert. Hinter dem Mundwinkel (39) verstreicht die daselbst etwas ausbiegende Falte an der Vorwölbung, welche die Kaumusculatur aufwirft, deren beide Köpfe, der Temporalis (59) und der Masseter (32) am Ursprung von einander durch jenen tiefen Spalt gesondert sind, durch welchen der Nervus maxillomandibularis (60) nach aussen tritt. Der Nerv gabelt sich spitzwinklig in den Ramus maxillae superioris (35) und inferioris (36), von welch' letzterem die motorische Portion als Intermandibularis (37) abzweigt. Der Nerv des Ganglion mesencephalicum Trigemini, der Ophthalmicus profundus (46) zieht an der medialen Seite des Musc. temporalis und des Bulbus Oculi nach vorn, überkreuzt die Fila olfactoria (50) und verzweigt sich im subcutanen Bindegewebe des Kopfendes. An der Aussenseite des Ophthalmicus profundus Trigemini ist über der dorsalen Kante des Riechsackes ein Fortsatz der Trabekel (Processus tectalis sive Cornu superius, 48) aufgetreten, womit der Grund zum Tectum nasi gelegt erscheint. Der vordere Pol des Riechsackes wird vom Trabekelhorn umklammert, welches schon frühzeitig, im Stadium 46 auftritt und den Riechsack in seiner passiven Bewegung nach vorn hindert. Die Fila olfactoria (50) streben dorsalwärts gegen den Lobus olfactorius der Hemisphären. Der durch eine Querfurche abgegrenzte vordere Pol der Hemisphären (42) wird grösstentheils von jenem vorderen dorsalen Knorpelfortsatz (48) und dem Riechsack verdeckt. Hinter dem Lobus olfactorius ist über dem Rande der Sphenolateralknorpelplatte (58) das Ganglion Habenulae (53) und die Epiphyse (54) sichtbar, an welche das flach gewölbte Dach des Mittelhirnes (56) anschliesst. Der Labyrinthknorpel ist schon soweit emporgewachsen, dass von der dünnen Decke des Rautenhirnes (61) fast nur mehr der Contour sichtbar ist. Ueber der Fissura cerebri transversa (51) ragt ein dorsaler vorderer Fortsatz der Sphenolateralknorpel vor, an welchem der von vorn her an den dorsalen Pol des Augapfels tretende Musc. obliquus superior (52) entspringt. Der diesen Muskel innervirende Nervus trochlearis ist von der Kante des Sphenolateralknorpels umwachsen worden. An den ventralen Pol des Augapfels, dessen Linse (55) dorsal excentrisch eingesenkt ist, tritt der Musc. obliquus inferior (44) heran, welcher medial vom hinteren Pol des Riechsackes von straffem Bindegewebe entspringt. An der caudalen Seite des Bulbus schiebt sich dicht am Vorderrande der Kaumusculatur der Rectus lateralis (57) nach aussen vor. Ventral vom Bulbus sammeln sich die labialen, nasalen und infraocularen Venen zu einem Stamme, welcher unter erheblicher Erweiterung auch die Mandibularvene (38) aufnimmt, die übrigens auch aus dem seitlichem Abschnitte des Kiemendeckels das venöse Blut ableitet. Die grosse Mandibularvene ist bei der Ueberkreuzung des vorderen Temporalisrandes quer durchschnitten. Der Nervus maxillae superioris Trigemini (35) wird im vorliegenden Falle dorsal von der Vena mandibularis überkreuzt, er kann aber gelegentlich auch an der Dorsalseite der Vene ins Gebiet der Oberlippe eintreten. Ueber dem Nervus maxillomandibularis (60) treten aus dem Spalt zwischen Masseter und Temporalis auch die sensorischen (kurz abgeschnittenen) Aeste des Facialis lateralis aus, der Nervus ophthalmicus superficialis (63), der Buccalis (62) und Ramus hypoticus (67). Letzterer verläuft über dem Masseterursprung nach hinten und gibt einen parallel der hinteren Ursprungsgrenze nach abwärts ziehenden Zweig (65) an die hinter einem Knorpelvorsprunge gelegene dorsolaterale Ausladung der ersten Schlundtasche ab, welcher das ektodermale hyomandibulare Sinnesorgan versorgen wird.

Nach Entfernung der Ober- und Unterlippe sowie des Augenmuskelkegels und der Kaumusculatur, und nach Eröffnung der Labyrinthkapsel bietet sich das in Fig. VIII dargestellte Verhalten dar. Der Labyrinthknorpel umschliesst die nur an den prominentesten Stellen ihm dicht angelagerten Ausladungen der Labyrinthblase und durchzieht die Bogengänge (47, 53, 51) mit dicken Spangen (48, 52, 50). Die Auswölbungen der Bogengänge bedingen die Vergrösserung der in vollem Wachsthum befindlichen Labyrinthkapsel nach oben und hinten, namentlich in letzterer Richtung, woselbst der stumpfe Pol des Neurocraniums

sich bereits über die beiden vorderen Myotome und die Hälfte des dritten an deren Aussenseite vorgeschoben hat. An die Maculae der Ampullen der Bogengänge vertheilen sich fächerförmig die Rami ampullares des Vestibularis (45, 46, 55). An die Unterseite des Sacculus tritt eine breite Platte von Nervenfasern heran. Medial vom Sacculus (10) liegt die in der Abbildung nicht freigelegte Lagena. Die scharfe Knorpelkante der inneren vorderen Begrenzung der Labyrinthschale grenzt das Labyrinth vom Ganglion laterale des Facialis ab, welches bei der Entstehung des Neurocraniums jenen tiefen Einschnitt zwischen dem Sphenolateralknorpel und dem Labyrinthknorpel bedingte (Incisura sphenotica). Nach der Ueberbrückung dieser Incisur wurde das Foramen sphenoticum (43), soweit es das Wachsthum und der Widerstand der in demselben gelegenen präotischen Ganglien zuliess, eingeengt. An der Innenseite des Temporalis bot sich dann zwischen dem Nervus ophthalmicus profundus (40) und dem Ganglion maxillomandibulare dem Knorpel Gelegenheit zum Vorwachsen, und so wurde das Ganglion maxillomandibulare mit der Portio motoria (15) dicht dem Ganglion praevestibulare des Lateralis (Facialis) angelagert, vom Nervus ophthalmicus profundus und der Vena pterygoidea (16) durch eine Knorpelspange getrennt und das einheitliche Foramen sphenoticum (prooticum laterale) in ein grösseres laterales und ein kleineres mediales gesondert. Durch das erstere, das Foramen sphenoticum majus (43), zieht zwischen den beiden eng umschlossenen Ganglien die Arteria temporalis (14), ein Ast der Opercular arterie, an die Kaumusculatur. An dem medialen Rande des Foramen sphenoticum minus verläuft, von der Pterygoidvene verdeckt, der Nervus abducens. Der Austritt der Facialis- und der Trigeminuszweige aus den im Foramen sphenoticum majus eingeschlossenen Ganglion erfolgt an der Innenseite des Temporalis, im Spalt zwischen den beiden Kaumuskeln. Die ersten Aeste des Trigeminus sind die motorischen Aeste, welche auf der Oberfläche des Perichondriums der mächtigen Pars ascendens — des Processus anterior sive trabecularis — des Palatoquadratums herabziehen (15) und sich an beiden Muskeln verzweigen. Der Rest der Portio motoria, welche dem Ganglion nur angelagert ist, tritt in den Ramus maxillomandibularis, welcher sich, wie die Fig. I/60 zeigte, an der Aussenseite der Kaumusculatur in die beiden Kieferäste gabelt, und innervirt den Intermandibularis. Der Nervus ophthalmicus profundus liegt dicht an der Knorpelspange, welche die beiden Foramina sphenotica sondert, am dorsalen Rande der Pterygoidvene, die, zwischen Knorpel und Kaumusculatur plattgedrückt, an der Aussenseite eine Rinne bildet, in welcher sich der Temporalis contrahirt. Dicht hinter dem Augenmuskelkegel nimmt die Vene sämmtliche Venen des Vorderkopfes auf und verdeckt auch den Oculomotorius (39), welcher dicht über ihr den Sphenolateralknorpel durchbohrt und eine kurze Strecke gerade nach vorn verläuft, ehe er unter dem Stamme der supraorbitalen und vorderen Hirnvene verschwindet. Der Nervns ophthalmicus profundus betritt den Augenmuskelkegel zwischen dem Rectus superior und lateralis (38), deren Sonderung durch seinen schrägen Verlauf über die dorsale Kante der Ciliarmesodermblase bedingt wurde. Vor dem Durchtritt zwischen den beiden Muskeln weist der Nerv eine dorsalwärts gerichtete Knickung auf, von welcher ein an die Seitenfläche des Sphenolateralknorpels ziehender Zweig abgeht. An dieser Knickungsstelle liegen zumeist einige wenige Ganglienzellen als kleines Ciliarganglion an der Dorsalseite des Nerven. Bulbarnerven sind noch nicht nachweisbar. Aus dem Augenmuskelkegel zieht der Nerv geradeaus nach vorn und überkreuzt die Fila olfactoria (29). Auch der Nervus oculomotorius betritt den Augenmuskelkegel zwischen dem Rectus superior und lateralis, wendet sich dann (37) an der oralen (Innen-)Seite des letzteren ventralwärts an den Hinterrand des Rectus inferior (36), versorgt diesen und zieht dann an dessen Unterseite nach vorn an den Obliquus inferior (31). Durch den Augenmuskelkegel verläuft parallel mit dem Oculomotorius die Arteria orbitalis, welche sich am Bulbus und seiner Nachbarschaft verzweigt. Die dorsale Fläche des Rectus inferior (36), kreuzt schräg der Nervus opticus (34) mit der über ihm gelegenen Arteria ophthalmica (33), dem lateralen Endast der Carotis interna. Der Nervus opticus liegt in einer In-

cisur, manchmal bereits in einer Oeffnung des Neurocraniums, welche an der Grenze der Trabekel und der Sphenolateralknorpel liegt. Der Riechsack, welcher am Modelle an seinen beiden Oeffnungen vom Munddache abgetrennt wurde, wird vom vorderen Trabekelhorn (28) und dem Processus antorbitalis (25) umfangen. Bei Jungfischen aus dem Stadium 48 kann bisweilen die dritte, über den dorsalen Rand verlaufende Knorpelspange fehlen (vergl. Fig. 7 und 1). Zwischen den vorderen Nasenlöchern und nachbarlichen Theilen ihres Septums haften an der Commissur der Trabekel die Prämaxillarzähne, in einem Knorpelabschnitte, welcher bei den Urodelenlarven bei terminaler Stellung der einheitlich gebliebenen Nasenlöcher das Solum Nasi bildet und gleichfalls von Prämaxillarzähnen besetzt ist. Von den Prämaxillarzähnen sind durch einen kleinen Zwischenraum die Vomeropalatinzähne getrennt, deren vorderste Individuen zwischen den hinteren Nasenlöchern vortreten. — Nach hinten schliesst sich an die bezahnte Knochenplatte das Pterygoid (8) an, dessen spongiöse Knochenplatte am Processus anterior (trabecularis) des Palatoquadratums und an dessen Pars articularis bis zum Kiefergelenk heranreicht. Den Prämaxillarzähnen entsprechen die Marginal-, den Vomeropalatinzähnen die Operculazähne des Unterkiefers. Das Operculare geht an der Innenseite des Meckel'schen Knorpels in das Angulare über, welches bis an dessen hinteren Rand reicht und an der Insertion der Kaumusculatur einen dorsalen, derselben dienenden platten Fortsatz bildet. Zwischen den beiden langezogenen Belegknochen tritt das knorpelige Gerüst der Zunge vor, die kugeligen Hypohyalia mit der Copula, dem kegelförmigen Basihyale (23). Das linke Keratohyale (21) ist nur in seinem vorderen Abschnitte dargestellt, das breite hintere Horn desselben würde die Branchialregion zum grössten Theil verdecken und ist nur gestrichelt contourirt. Dicht hinter dem Processus oticus des Palatoquadratums war im vorliegenden Falle nur ein einziges Epihyale (12) vorhanden. Die Keratobranchialia sind in situ eingezeichnet und hängen mit den Epibranchialia (8) unter rechten Winkeln zusammen, deren Spitzen dorsolateralwärts gerichtet sind. Die schlanken Keratobranchialia nehmen nach hinten an Länge ab. Ueber den Epibranchialia (und den diese zum Theil überlagernden dorsalen Schlundtaschendivertikeln) liegen die epibranchialen Ganglien, von denen das grösste, jenes des Glossopharyngeus (7), sich zwischen dem Vorderende des ersten und dem des zweiten Epibranchiale erstreckt. Die drei Zipfel des visceralen Vagusganglions entsenden die bereits in der Abbildung Taf. LXIX, Fig. 4 dargestellten Nerven. Der vierte Posttrematicus des Vagus (3) entspringt an der medialen Seite des hinteren Endes des visceralen Vagusganglions, nicht aus einem distincten Zipfel desselben. Das Ganglion verjüngt sich gegen den Abgang des Intestinalis (2), welcher der mächtigste Nerv des ganzen Systemes ist, weil die meisten Nervenfasern nach hinten zu an die Seite des Vorderdarmes ausgewachsen sind. In dieser Richtung ist auch das Abströmen des Materials der Ganglienleiste am Vorderrande der Myotomreihe erfolgt. Die epibranchialen Ganglien (7, 6) werden von den Lateralisganglien (59, 56) in typischer Weise durch die Vena capitis lateralis (58) getrennt, deren hinterer, seitwärts ausbiegender Abschnitt in der Schnittfläche der Labyrinthkapsel gelegen ist und mit dieser gekappt wurde. Das kleine Ganglion laterale des Glossopharyngeus (59) liegt zwischen der Labyrinthkapsel und der Vene eingeklemmt und fällt gleichfalls in die Schnittebene. So wie die epibranchialen Ganglien des Vagus dorsal zusammenhängen, ist auch das mächtige Lateralisganglion (56) en bloc von ihnen gesondert, und in der Furche zwischen beiden vereinigt sich die Vena capitis lateralis mit hinteren Hirn- und occipitospinalen Venen (54) zur Vena cardinalis anterior (6). Hinter dem Processus oticus des Palatoquadratums tritt die Vena capitis lateralis als oberflächlich gelagerte Fortsetzung der Vena pterygoidea, allerdings unter dem Nervus hyomandibularis (13) des Facialis nach aussen. Der abweichende Verlauf der Vena capitis lateralis an seiner Ventralseite kann das branchiomere Verhalten zu den übrigen Posttrematici nicht in Frage stellen, weil der stets in strenger Anpassung an die Nachbarschaft und in Ausnützung kürzerer Wege bestimmte Verlauf der Vene bei solchen Entscheidungen

doch immer die letzte Instanz bildet. Was die reichliche Zutheilung sensorischer Fasern anlangt, so sei nochmals darauf hingewiesen, dass der Posttrematicus des Glossopharyngeus sowie der dritte oder der vierte Posttrematicus des Vagus gleichfalls sensorische Fasern des Sinnesliniensystemes enthalten.

Die an der Aussenseite der Vena capitis lateralis vom Labyrinthknorpel entspringenden Musc. levatores sind in ihren Beziehungen zu den Keratobranchialia in der Fig. I dargestellt. Sie werden an ihrem Ursprunge vom Opercularmuskel (69) überlagert, an welchen die ersten Zweige des Hyomandibularis des Facialis herantreten. Mit den dorsalen sind auch die ventralen Derivate der axialen Mesodermstränge der Branchialbögen dargestellt, welche in der Seitenansicht vollkommen vom Keratohyale verdeckt werden. Der Interbranchialis anterior (29) und posterior convergiren mit einander und erreichen hinter der Transversalebene des caudalen Randes des Palatoquadratums vor dem Truncus arteriosus die Medianebene. Der ganz dünne Interbranchialis des vierten Bogens (26) convergirt mit dem Dorsopharyngeus, welcher mit dem schlanken Keratobranchiale V (22) in Beziehung tritt. Der Dorsobranchialis ist kurz abgeschnitten. Zwischen dem Muskelfächer des Dorsopharyngeus und dem Dorsoclavicularis (19) tritt der Nervus hyobranchialis des vierten und fünften Dorsalsegmentes (21) an die dorsale Innenseite der hypobranchialen Längsmusculatur (19, 22) des Hyoabdominalis. Der Stamm wird sowohl vom Dorsoclavicularis (19), wie von dem (kurz abgeschnittene) Cleido(coraco)branchialis (20) verdeckt.

Der Ventralseite des fünften Myotomfortsatzes (22) liegt der Sternalknorpel (25) an, welcher dicht mit der ventralen Commissur der beiden Schulterknochen (24) verbunden ist. Der Schultergürtel bildet in hufeisenförmiger Anordnung eine ventralwärts ausbiegende Schlinge, welche ventrolateral durch einen zwischen dem siebenten (18) und sechsten Myotomfortsatze einspringenden, im Myocomma verankerten Fortsatz an den Hyoabdominalis befestigt erscheint. Dadurch gewinnen diese Myotomfortsätze auch ein secundäres Ursprungs- und Insertionsfeld am Schultergürtel, womit ihre Sonderung, in einen vorderen und hinteren Abschnitt eingeleitet wird. Der vor dem Schultergürtel gelegene Theil des Hyoabdominalis wird so zu einem Cleidohyoideus, und umfasst die ventralen Fortsätze des sechsten bis dritten Dorsalsegmentes. Seitwärts ragt die aussen geöffnete Knochenrinne des Schultergürtels als Cleithrum an der Aussenseite der Vorniere weit über den Nervus lateralis (70) empor. An der Aussenseite des proximalen Abschnittes des siebenten Myotomfortsatzes haftet am knöchernen Schultergürtel der hammerförmige Schulterknorpel an dessen Stiel die Reihe der (6) Axialglieder haftet. Die den Spaltraum zwischen dem siebenten, sechsten und fünften Myotom und deren ventralen Derivaten ausfüllende Vorniere mit ihrem Wundernetze, der Vena cardinalis posterior wurde entfernt, so dass die den Raum durchziehenden ventralen Zweige der segmentalen Nerven freigelegt sind. Die ventralen hypobranchialen Zweige der vierten und fünften Segmente convergiren miteinander an der Vorderseite der Vorniere und gehen in jenen Stamm (21) über, dessen ventraler Verlauf bereits geschildert wurde. Eine Betheiligung des dritten Segmentnerven konnte weder an den Quer- noch an Frontalschnittserien nachgewiesen werden. Der ventrale Zweig des sechsten Segmentes wird je nach der Stellung des Schultergürtels in der Seitenansicht von demselben verdeckt, gabelt sich an der Aussenseite der Vorniere in den Ramus hyobranchialis (16) und omopterygialis (15). Am Grunde jener Spalte, zugleich mit der Arteria omopterygialis (75) tritt der Nervus omopterygialis des siebenten Segmentes (74) unter den hammerförmigen Schulterknorpel, welcher distalwärts den Gelenkkopf zur Articulation mit dem ersten Axialgliede trägt. Der Austritt des achten omopterygialen (76) Nerven erfolgt auch am vorliegenden Exemplare, wie an jenem aus dem Stadium 47, im Treffpunkte des sechsten, siebenten und achten Segmentes, weil der sechste Myotomfortsatz an der Dorsalseite des siebenten nach hinten vorgewachsen ist. Das durch den Ursprung und die Insertion der Muskeln herausgearbeitete Relief des Schulterknorpels und der Axialglieder der freien Extremität wird an späterer Stelle besprochen werden.

Die auf Taf. LV, Fig VI dargestellte Innenansicht des Modelles des Knorpelskelettes, der Myotome und ihrer Derivate sowie der segmentalen Nerven zeigt im Medianschnitte vorn die Trabekelcommissur (39), welche die ovale Begrenzung der Fenestra basicranialis bildet. Zu beiden Seiten dient die Trabekelcommissur den Prämaxillarzähnen (37) als Unterlage, und wenn sie sich genügend weit nach hinten verbreitert hat, auch den vordersten Vomeropalatinzähnen; ist dies aber nicht der Fall, dann ragen die letzteren frei von beiden Seiten her in das Foramen basicraniale vor. Auch dorsalwärts hat sich die Commissur der Trabekel (39) erheblich vergrössert und ladet seitwärts in jene schlanken tectalen Fortsätze (40) aus, welche die dorsalen Kanten der Riechsäcke und die Hemisphären umfangen. Die Trabekelhörner (38) und die Processus antorbitales (36) streben nach entgegengesetzten Richtungen In der Nachbarschaft der Wurzel des Processus antorbitalis beginnt die Vereinigung der Trabekel (41) mit den Sphenolateralknorpeln, deren vorderer und dorsaler Rand meist eine tiefe Incisur zeigt (45), welche von perichondralem Gewebe ausgefüllt ist. Ein Rest der ehemaligen selbständigen Anlage des Trabekels und des Sphenolateralknorpels ist auch jene schräge Durchbrechung (48), welche die Vena Hypophyseos und die Arteria orbitalis ausgespart haben. Nach hinten gehen die Trabekel (41) in die Parachordalia über, welche mitunter auch noch im Stadium 48 die Chordaspitze freilassen und nur das vordere Chordaende durch epi- und hypo(22)chordale Spangen umfassen. Bei anderen Jungfischen dieses Alters ist die Chordaspitze bereits vollkommen von Knorpel umfasst (vergl. auch Taf. LXI, Fig. 10). Die Trabekel und das Palatoquadratum (35) gehen stets gemeinschaftlich in das Parachordale über. Sie dienen auch gemeinsam dem mächtigen Pterygoid (44) als Unterlage. Der Processus oticus des Palatoquadratums (49) trennt das Foramen sphenoticum majus vom Foramen prooticum der Schädelbasis (52) bezw. das Ganglion maxillomandibulare Trigemini und laterale des Facialis von dem Ganglion hyomandibulare und palatinum. Die Knorpelspange, welche das Foramen sphenoticum majus und minus trennt, spannt sich zwischen den Sphenolateralknorpel und dem Processus oticus Palatoquadrati (49) und ist nur in ihrem inneren Rande sichtbar, denn das Foramen sphenoticum minus, welches der Nervus ophthalmicus profundus und die Vena pterygoidea passiren, wird durch den Sphenolateralknorpel verdeckt. Die hintere Begrenzung des Foramen sphenoticum — der überbrückten ehemaligen Incisura sphenotica — bildet der Labyrinthknorpel, dessen umgekrämpter Rand das Labyrinth rings umschliesst. Der Innenraum des Labyrinthknorpels ist an manchen Stellen geradezu der Abguss des Labyrinthes, dessen Wachsthum auch für die Gestaltung des Knorpels maassgebend ist. Man erkennt deutlich die drei convergenten Spangen, (55, 56, 57), welche die Bogengänge durchsetzen (vergl. Fig. 7), ferner die Ausbuchtung um den Sacculus. Die an der Basis gelegene hintere Bucht welche die Lagena aufnimmt, wird von dem mit dem Parachordale zusammenhängenden Knorpelrande sowie durch die Chorda verdeckt. Der hintere umgekrämpte Rand des Labyrinthknorpels hat die Wurzel des Glossopharyngeus umwachsen und ein Foramen Glossopharyngei (58) geschaffen, welches von der medialen Seite in den Labyrinthraum führt. Aus dem letzteren führt dann der Rest des Foramen hypoticum nach aussen. Zwischen den beiden Oeffnungen verläuft die Glossopharyngeuswurzel im Bogen um die Furche zwischen der Lagena und dem hinteren Bogengang.

Besonders deutlich tritt in der Ansicht von der medialen Seite das Ringen der Labyrinthkapsel mit den Myotomen zu Tage, welches bisher dazu geführt hat, dass das erste Myotom (59) an seiner Mitte entwei getheilt worden ist und auch das zweite Myotom in seiner Mitte erheblich verschmälert wurde. Dies kann bereits in diesem Stadium dazu führen, dass es am hinteren Pole der Labyrinthkapsel nur $^1/_6$ der Längenausdehnung der ventralen und dorsalen Abschnitte misst. Im engen schräg gestellten Spalt zwischen dem vorderen Rande des zweiten Myotomfortsatzes (60) und dem hinteren Pole der Labyrinthkapsel treten die beiden Wurzeln des Vagus, die viscerale und die sensorische, nach innen. Auch das dorsale Ende des ersten Myotoms (59) ist durch die Ausdehnung der Labyrinthkapsel bereits erheblich reducirt worden. Der

ventrale grössere Rest des ersten Myotomes wird vom Parachordale beengt, welches denselben mitunter schon im vorliegenden Stadium von allen Seiten umfasst, so dass die Musculatur in einem tiefen Knorpelgange steckt. Die vorderen Myotome sind in ihren dorsalen, scharfkantig mit Proliferationszonen endigenden Abschnitten etwas schräg nach vorn und dorsal eingestellt, die sechsten bis achten (66) nahezu transversal, die folgenden (67) schräg dorsal- und caudalwärts. Die ventralen Myotomfortsätze weisen alle die Richtung nach vorn. Der dritte bis siebente Myotomfortsatz ist frei geworden, vom achten Segmente an besteht noch der primäre Zusammenhang mit dem Mutterboden. Der Spalt, welchen die abgelösten Myotomfortsätze mit ihren Segmenten bilden, ist in der Abbildung etwas grösser gezeichnet, er wird vornehmlich von der Vorniere und dem Wundernetze der hinteren Cardinalvene ausgefüllt, vom primaren Harnleiter, Gefässen und Nerven zum Durchtritte benützt. Dieser Spalt wird im Bereiche des siebenten, sechsten und fünften Segmentes ventral von der Dorsalseite des langgestreckten siebenten Myotomfortsatzes begrenzt, wenn nicht der sechste daselbst eine Entspannung seines beengten Wachsthumes gefunden hat. Der fünfte Myotomfortsatz ist meist trapezförmig mit ventralwärts gerichteter kleinerer Parallelseite und ragt bereits bis in die Transversalebene des ersten Myocommas vor. Der ventrale Fortsatz des vierten Segmentes ist medial meist rechteckig begrenzt, mit parallel gestellten Myocommata, von denen das vordere in der Mitte seiner schräg nach aussen und vorn eingestellten Fläche, in der Transversalen der Chordaspitze liegt, welche in diesem Stadium nur noch ausnahmsweise frei in einer parachordalen Knorpelhülse vortritt. Das vordere Ende des dritten Myotomfortsates hat sich mit dem Hyoidskelet bis in die Mitte der Entfernung der Chordaspitze von dem vorderen Ende der Trabekel vorgeschoben. So lang ist der Weg, den dieses Derivat des dritten Dorsalsegmentes während der Stadien 42—48 um die branchialen Formationen herum nach vorn durchmessen hat. Von der ventralen Innenkante des dritten Myotomfortsatzes, dessen ventrale marginale Proliferationszone auch einen nach hinten gerichteten Fortsatz vortreibt, hat sich der Musculus coracomandibularis (31) abgelöst, welcher bis an die Innenseite des Unterkiefers vorgewachsen ist, woselbst er am zierlichen Gerüst der Zahnsockel des Symphysen- (33) und der nachbarlichen Opercularzähne (30) Ansatz gewonnen hat. Dieser abgelöste Fortsatz des dritten Myotomfortsatzes bildet das Ende der ventralen Reihe und verlängert deren Ausdehnung um ein Beträchtliches. Die Innenseite des Meckelschen Knorpels ist fast in ganzer Ausdehnung vom Operculare besetzt, welches nach hinten in das Angulare (29) übergeht. Vom ventralen Rande des Operculare entspringt der Musc. intermandibularis (27) dessen Chiasma mit dem etwas nach innen gebogenen Interhyoideus (23) an der Ventralseite der drei vorderen Myotomfortsätze liegt. Das Keratohyale wird von den beiden vorderen Myotomfortsätzen in der Innenansicht grösstentheils verdeckt. Sein Horn ragt im Hintergrunde dicht hinter dem Palatoquadratum empor und wird vom Hyomandibulare (20) überlagert. Es wird innen von den Keratobranchialia (16) überdeckt, deren Winkelstellung zu den Epibranchialia (14) in der Medianansicht besonders deutlich hervortritt. Das ventrale Ende des ersten Keratobranchiale reicht bis über die hintere Grenze des dritten Myotomfortsatzes vor, jenes des vierten liegt über der hinteren Grenze des vierten Myotomfortsatzes. Das Epibranchiale IV liegt unter der vorderen Hälfte des dritten Myotomes, der Muskelbauch der Derivate des hinteren Schenkels des zweiten Myotomfortsatzes unter der hinteren Hälfte desselben. Der Muskelfächer oder richtiger Muskelrhombus des Dorsopharyngeus (17) erstreckt sich von der Transversalen des vorderen Endes des ersten bis fast zu jener des vierten Myocommas. Der Dorsoclavicularis (12) tritt im Hintergrunde an den Schultergürtel, welcher median im Bereiche des Sternalknorpels (18) und der demselben dicht angelagerten Commissur der Clavicularabschnitte (19) unter der hinteren Hälfte des vierten Myotomfortsatzes liegt und in seinem, die dorsale Hälfte des Schulterknorpels (Scapularschnitt) tragenden Seitentheile im Hintergrunde der Spalte zwischen den Myotomen VI und VII und ihren ventralen Fortsätzen sichtbar ist.

Am fünften Myocomma beginnt die Reihe der knorpeligen Neurapophysen, der Wirbelbögen (65), welche mit verbreiterten Basalkegeln der dorsolateralen Fläche der von elastischen Scheiden umgebenen Chorda aufsitzen. Diese Wirbelspangen sind von ungleicher Länge insbesondere sind, wie bereits K. Fürbringer bemerkt hat, die zweiten (65) kürzer als die ersten und dritten Neurapophysen. Die Neurapophysen stehen mit den Myosepten in dichten Zusammenhange; an ihnen gewinnen die nachbarlichen Muskelfasern Ursprung und Ansatz. Ventralwärts sind, vom siebenten Myocomma angefangen, gleichfalls Knorpelspangen an den Myosepten entstanden, die breit an der Chordascheide haften. Diese Rippenbildungen (2) sind entsprechend der Richtung der ventralen Myotomfortsätze etwas schräg nach vorn-aussen und ventral eingestellt. Die vorderste dieser Rippen kennzeichnet später die Grenze zwischen dem Kopfe und der beweglichen Wirbelsäule, sie haftet am letzten ins Cranium aufgenommenen Knorpelsegment und wird als Kopfrippe bezeichnet. Die segmentalen Gefässe sind nicht eingezeichnet. Die ventralen Reste der segmentalen Nerven sind als motorische Zweige knapp am Rautenhirn bezw. an der Medulla spinalis, als sensible unter den Ganglien durchschnitten. Die ventralen Nerven des dritten, vierten (63), manchmal auch des fünften Segmentes sind rein motorisch, d. h. sie entspringen aus der ventromedialen Wand des Rautenhirnes, die folgenden sind gemischt. Sie liegen dicht an der Innenseite der Mitte der Myotome, schlingen sich mit diesen an der lateralen Seite der Chorda in nahezu transversaler Richtung herab und werden in der Abbildung unter den ventralen Rändern derselben bezw. an der Innenseite der Stiele der Myotomfortsätze wieder sichtbar. Aufsteigende dorsale Zweige treten an die Innenseite der Myotome (62). Die ventralen Nerven des vierten und fünften Segmentes sind ausschliesslich hypobranchial. Sie vereinigen sich noch im Bereiche jener Spalte zwischen den Myotomen und ihren ventralen Fortsätzen zu einem Stamme (15), welcher zwischen dem Musc. dorsoclavicularis (12) und Dorsopharyngeus (17) hindurchtritt und sich an der Dorsalseite des dritten, vierten und fünften Myotomfortsatzes verzweigt. Der ventrale Ast des sechsten Segmentnerven — des occipitospinalen Nerven *A* nach K. Fürbringer — theilt sich an der Aussenseite der Vorniere, medial von der Knochenrinne des Schultergürtels in den Ramus hypobranchialis (11), welcher vornehmlich den fünften und sechsten Myotomfortsatz innervirt, und den Ramus omopterygialis (10) an den Plexus omopterygialis. Der ventrale Ast des siebenten Segmentalnerven verhält sich ebenso, doch zieht sein lediglich den Myotomfortsatz seines Segmentes innervirender Nerv (5) an der Innenseite, bedeckt vom Peritoneum parietale, herab; sein etwas stärkerer omopterygialer Ast (8) verläuft parallel mit der Arteria omopterygialis (9), welche gleichfalls den Grund der Spalte zwischen den Myotomen und ihren Forsätzen zum Durchtritte benutzt. Der proximale Abschnitt der Arterie kreuzt die Vorderseite der Kopfrippe (2). Der omopterygiale Zweig des achten Segmentnerven (3) tritt dicht hinter der Kopfrippe entweder zwischen zwei Portionen des siebenten oder zwischen den über einander geschobenen sechsten und siebenten Myotomfortsätzen nach aussen. Der ventrale Zweig (4) vertheilt sich mit motorischen und zweifellos auch sensiblen Aesten am Territorium des achten ventralen Myotomfortsatzes unter dem Peritoneum parietale.

Die Ergänzung der medialen Ansicht der ventralen Derivate der Myotomfortsätze bildet die Dorsalansicht derselben, welche in der Fig. III, Taf. LV (rechte Seite) dargestellt ist und nach Durchschneidung der Stiele der achten (74) und neunten (3) Myotomfortsätze, sowie nach Abtragung des Chondrocraniums dicht hinter dem Processus antorbitalis (46) der Trabekel und durch mediane Durchschneidung der epi- und hypochordalen Knorpelspangen der Parachordalia gewonnen wurde. Der Stiel des achten Segmentes liegt zwischen der ersten (Kopf-, 72) und der zweiten Rippe und weist einen rundlichen Umriss auf. An der Mitte des Segmentstieles ist der ventrale Ast des achten Segmentnerven (97) durchschnitten, dessen an die Innenseite desselben ziehender Zweig nicht sichtbar ist. Der mächtige, an die vordere Extremität ziehende Ast (71), welcher die grösste Wurzel des Plexus omopterygialis bildet, wird an der Aussenseite

des siebenten Myocommas sichtbar und tritt in kurzem Bogen an die Innenseite der Extremität. Vor der Kopfrippe (72) entspringt die Arteria omopterygialis aus der Aorta und zieht, weit nach vorn ausladend, schräg über die dorsale Fläche des siebenten Myotomfortsatzes — manchmal auch des nach hinten vorgewachsenen sechsten — an den Vorderrand des hammerförmigen Schulterknorpels. Die Arterie wird von dem vor ihr gelegenen omopterygialen Ast des siebenten segmentalen Nerven begleitet, welcher gleichfalls in schräger Richtung an die Basis der Extremität zieht und dann bei deren Adductionsstellung einen engen, oralwärts convexen Bogen beschreibt. Auch der Ramus ventralis des siebenten Segmentnerven (67) ist nur in grösster Verkürzung sichtbar. Vor dem caudalen Nephrostom verläuft der ventrale Ast des sechsten segmentalen Nerven schräg lateralwärts, dessen an der Aussenseite der Vorniere erfolgende Gabelung in den hypobranchialen (64) und den omopterygialen (66) Zweig nun frei zu Tage liegt. Der ventrale Ast des fünften segmentalen Nerven giebt in seltenen Fällen medial und hinter dem cranialen Nephrostom (62) einen ganz dünnen Seitenzweig ab, welcher vielleicht gegen die Extremität vorwachsen und in den Plexus eintreten kann; sein Vorhandensein ist jedoch inconstant. Zumeist zieht der ganze ventrale Ast des fünften Segmentes an der Innenseite des cranialen Nephrostomes (62) nach vorn und vereinigt sich mit dem ventralen Aste des vierten Segmentes zum hypobranchialen Hauptzweige (58). Der Verlauf des fünften Nerven an der Innen- und Vorderseite des cranialen Nephrostomes ist dadurch ermöglicht, dass der craniale Vornierentrichter zur Zeit des Vorwachsens der Nerven noch ziemlich genau nach aussen von der Mitte des fünften Segmentes liegt und erst secundär in Folge der Ausspreizens des sich aufwindenden Trichterstückes und Vornierenschlauches nach vorn gedrängt wird. Der mächtige hypobranchiale Ast des vierten und fünften Segmentes zu dem sich nur in Ausnahmefällen noch ein ganz dünner Zweig vom dritten Segmente gesellen kann, verzweigt sich an der dorsalen Innenseite des dritten, vierten und fünften Segmentes; feine Fasern treten in die Myocommata ein. Sein Endfaden (53) schlingt sich um die Aussenseite des vorderen Abschnittes des dritten Myotomfortsatzes (55), dicht hinter der Insertion am Kerato- und Hypohyale (47) ventralwärts und versorgt mit jenem der anderen Seite das Derivat der beiden dritten ventralen Myotomfortsätze, den unpaaren Musc. coracomandibularis. Dicht auf der dorsalen Oberfläche des dritten Myotomfortsatzes zieht der ventrale Muskel des ersten Branchialbogens, der Keratohyoideus (54), nach vorn und inserirt gleichfalls am kugeligen Hypohyale. Das Basihyale (48) wird von der Trabekelcommissur (49) verdeckt, welche das spitzeiförmige Foramen basicraniale vorn begrenzt.

Die vordere Extremität ist in der Fig. III von der Dorsalseite her dargestellt, in welcher der Schulterknorpel (53) durch das Cleithrum zum grossen Theile verdeckt wird. Es wurde daher eine Abbildung des Schulterknorpels in der Ansicht von der äusseren und vorderen Seite genau in der Ebene der schräg von dorsal-lateral nach ventromedial eingestellten Extremität angefertigt (Fig. V). Der Schulterknorpel ist, wie schon erwähnt, hammerförmig gestaltet, der peripherwärts gerichtete kurze Stiel steht nahezu senkrecht auf dem mit dem (gestrichelt angegebenen) Schulterknochen verbundenen Querstück, welches ventral (und dorsalwärts) in schlanke Fortsätze (8, 9) übergeht. An der Aussenseite des Stieles treten nun mit gemeinsamem Mittelschenkel zwei spitzbogenförmige Leisten vor, deren Convexität proximalwärts gerichtet ist (6, 11). Der mittlere gemeinschaftliche Schenkel ist dorsolateralwärts nach aussen gerichtet, und auch die beiden flachen Gruben, welche er scheidet (5, 12), gehören der Aussenseite des Schulterknorpels an. Sie liegen ventrolateral und dorsolateral, die erstere ist die grössere. Von der ventralen Kante und dem Scheitel des ventrolateralen Spitzbogens entspringt (in der Muskelfarbe angegeben) nun die ventrolaterale Muskelplatte (6) der vorderen Extremität, von der Begrenzung der dorsolateralen Facette (11) und namentlich auch vom dorsolateral gewendeten Mittelschenkel entspringt die dorsomediale Muskelplatte, welche sich sodann an die dorsomediale Innenseite der vorderen Extremität wendet. Beide Muskelplatten inseriren zum grossen Theile an einer, in der

Fortsetzung jener die beiden Facetten des Schulterknorpels trennenden Mittelleiste gelegenen dorsolateralen Kante (3) des ersten Axialgliedes. Durch diese Insertion werden die beiden Muskelplatten zu directen Antagonisten, etwa so, wie die von der Clavicula und dem Spina scapulae entspringenden Portionen des Deltoideus (Cleido und Spinohumeralis) höherer Formen. Der ventrolaterale Muskel abducirt in dieser Richtung, der dorsomediale abducirt dorsomedialwärts. Beide Muskeln können, da sie auf derselben Seite über das Schultergelenk ziehen, synergisch die Extremität dorsalwärts und nach vorn heben bezw. abduciren. Der Innenrand des ersten Axialgliedes weist nun in seinem distalen Drittel zwei divergirende Ausladungen auf, die ventrolateral und dorsomedial eingestellt sind. Auch an diesen Fortsätzen inseriren Muskelbündel, sie dienen jedoch der Hauptsache nach dem Ursprunge einer secundären Muskelkategorie, welche sich der dorsolateralen Seite der primären Muskeln anschliesst und den durch die Insertion an der dorsolateralen Kante des Axialgliedes etwas erschöpften Muskelfaserbestand wieder erheblich vermehrt. Diese vom ersten Axialgliede entspringenden seitlichen Züge des dorsomedianen und ventrolateralen Muskelstockes sind nach dem Vorschlage von Braus als Musc. pterygiales proprii zu bezeichnen. Den Grundstock der beiden Muskelplatten bilden jedoch die am ventromedialen Rande der beiden Platten gelegenen, vom Schultergürtel entspringenden Bündel, welche auch den ventromedialen Spalt zwischen den beiden Muskelschalen begrenzen, in welchem die Nerven und Gefässe verlaufen. Die beiden dicht unter dem Ektoderm der beiden Flächen der schräg eingestellten Extremität verlaufenden, den Knorpel vollends verdeckenden Muskelsysteme strahlen, sehr rege proliferirend, peripherwärts aus, treten jedoch noch nicht mit peripheren Knorpelgliedern in Beziehung.

Die in der Fig. I gegebene Seitenansicht der vorderen Extremität lässt gleichfalls das (braun punktirt angegebene) Ursprungsfeld der ventrolateralen (11) und dorsomedialen Extremitätenmuskeln an der Aussenseite des Schulterknorpels erkennen, deren Ursprünge durch jene Crista lateralis (10) getrennt werden. Der dem Ursprung der Randportion der dorsomedialen Musculatur dienende und durch deren Zugwirkung in functioneller Anpassung entstandene und vergrösserte dorsolaterale First (8) des Schulterknorpels liegt in der Flucht des dorsolateralen Randes (6) des ersten Axialgliedes, dessen unter ähnlichen Bedingungen entstandener Processus ventrolateralis (5), das Ursprungsfeld der zweiten Muskelfaserkategorie, gleichfalls deutlich zu erkennen ist. Dagegen wird der gegenüberliegende Processus dorsomedialis, das Gebiet des secundären Ursprunges der dorsomedialen Muskelschale, verdeckt. Auch daraus ist zu entnehmen, dass sich der von der dorsolateralen Seite des Schultergürtels (8) entspringende dorsomediale Muskelstock an der Dorsalseite des Schultergelenkes und des ersten Axialgliedes nach innen schlingt. Die Ventralansicht der vorderen Extremität (Fig. I, Taf LXIX) zeigt die ventralen Ursprungskämme (6, 68) am Schulterknorpel und am ersten Axialgliede (3) direct dem Beschauer zugewendet. Die Dorsalansicht (Taf. LV, Fig. III) zeigt besonders das Verhalten der Arteria omopterygialis (12) zum dorsomedialen Ursprungskamme des ersten Axialgliedes (6), zugleich auch im Vergleich mit den übrigen Abbildungen die schräge Einstellung der vorderen Extremität, welche in Abductionsstellung durch eine von der Dorsal-, Aussen- und Caudalseite ventral-, medial- und cranialwärts verlaufende Ebene halbirt wird. —

Wir wenden uns nun der Ventralansicht des knorpeligen Neurocraniums zu, welche mit den auf ihr liegenden Gefässen, Nerven und Sinnesorganen auf Taf. LI, Fig. II abgebildet ist. Es wurde hierbei das Modell nach jener Serie gewählt, welche die Chordaspitze gänzlich vom Parachordalknorpel eingefasst zeigt. Auch das erste Myotom (78), dessen Ausdehnung gestrichelt angegeben ist, wurde fast gänzlich von den Parachordalia umwachsen, soweit es nicht der Chorda anliegt. An seiner Ventral- und Dorsalseite hat sich der Knorpel medialwärts vorgeschoben. Das zweite (81) und theilweise auch das dritte Dorsalsegment wird lateral vom Labyrinthknorpel überragt; unter dem vierten Myotome beginnt die Reihe der ventralen Zweige

der segmentalen Nerven; zuvorderst liegen die convergirenden, ventralen, hypobranchialen Aeste des vierten (9) und fünften (8) Segmentes an der Vorderseite des (als Kreis eingezeichneten) ersten Nephrostomes (87). Darauf folgen in derselben Anordnung, wie es die Fig. III von der Dorsalseite zeigte, die nach vorn gerichteten Bögen der sechsten (6), siebenten (3) und achten (1) omopterygialen Aeste. Die Arteriae omopterygiales (91) sind an ihrem nicht immer symmetrisch, doch stets an der Vorderseite der Kopfrippe erfolgenden Ursprüngen bis an das bei Abductionsstellung enge Knie in der Axillargegend dargestellt. Von der Ventrolateralseite der Aorta (98) entspringen die Glomerulusarterien (90), von denen auf der rechten Körperseite eine mittlere Schlinge besonders mächtig ist und sich in die Arteria coeliacomesenterica (5) fortsetzt. Die Vereinigung der beiden Aortenwurzeln erfolgt unter dem vierten Myocomma erheblich weiter hinten als in früheren Stadien. Die beiden Aortenwurzeln vereinigen sich unter einem spitzen Winkel von etwa 70°. Auch die efferenten Kiemenarterien (12) münden nicht mehr in transversaler Richtung ein wie früher, sondern in schräg nach hinten convergentem Verlaufe und sind parallel den Epibranchialia eingestellt. Diese Veränderung der Einstellung und Verlaufsrichtung der stets senkrecht zu den Keratobranchialia stehenden Epibranchialia und der Gefässe wird durch das dorsolateralwärts erfolgende Längenwachsthum sowie durch die ventrolaterale Ausbiegung der Keratobranchialia, wahrscheinlich auch durch den Zug der Levatoren bedingt. Sie veranlasst die Aenderung der Verlaufsrichtung der efferenten Kiemenarterien. Die schlanken Epibranchialia (14) liegen dicht an der Vorderseite der efferenten Kiemenarterien (12). Von den Keratobranchialia (16, 11) sind nur auf der linken Bildseite die dorsalen Enden eingezeichnet. Auf der rechten Bildseite sind die dicht unter dem Bogen der Vena capitis lateralis liegenden epibranchialen Ganglien dargestellt, welche von den efferenten Kiemenarterien und den Epibranchralia durch die dorsalen Schlundtaschendivertikel getrennt sind. Das keulenförmige, langgestreckte schlanke Ganglion epibranchiale I (des Glossopharyngeus, 77) ist schräg nach vorn und aussen eingestellt und liegt in der Projection zwischen dem nach vorn gerichteten Bogen der zweiten und dritten afferenten Kiemenarterie. Das erste epibranchiale Ganglion des Vagus (79) reicht dicht an jenes des Glossopharyngeus heran und liegt über den medialen Ende des zweiten Epibranchiale. Das zweite und das dritte epibranchiale Ganglion des Vagus bilden nur kleine Zipfel des grossen Ganglion viscerale, welches über den medialen Abschnitten der sich zu einem kürzeren Stamme vereinigenden dritten (80) und vierten efferenten Kiemenarterien liegt. Ungefähr in der Transversalen der vierten efferenten Kiemenarterie ragt der hintere Pol der Labyrinthkapsel vor. Der nach hinten ausladende Theil des Ganglion branchioviscerale Vagi setzt sich in den Nervus posttrematicus IV (84), welcher facultativ auch sensorische Fasern führt, und in den mächtigen Nervus intestinalis (85) fort. Die Vena cardinalis anterior liegt zwischen dem Nervus intestinalis und Vagus lateralis.

In der Transversalzone des — gestrichelt eingezeichneten — Truncus arteriosus (75) biegen die Aortenwurzeln am weitesten seitwärts aus, an der Stelle, wo sie das arterielle Blut der Operculararterie (73) aufnehmen und gehen dann unter Convergenz nach vorn nach Einmündung der ersten Arterienbögen in die inneren Carotiden über. An den hinteren seitlichen Ecken der dreieckigen, von den Parachordalia und den Trabekeln begrenzten grossen Fenestra basicranialis treten die inneren Carotiden, gedeckt vom Parasphenoid, an das Vorderhirn heran, welches in dieser grossen Oeffnung vom Infundibulum bis an die Lamina terminalis und den Beginn der Fissura cerebri sagittalis freiliegt und daher am Vorderende auch noch den Eintritt der terminalen Wurzeln (der Ganglia terminalia) zeigt. Etwa in der Mitte der im Foramen basicraniale freiliegenden Vorderhirnwand treten schräg nach aussen die durch das Vorwachsen der seitlichen Knorpelplatten so weit ausgebogenen Nervi optici (32) ein. Die Arteria carotis interna giebt vor ihrem schrägen Eintritt ins Foramen basicraniale eine nach vorn ziehende, sich zwischen den Trabekeln und dem Vomeropalatinum verzweigende Arteria palatina (61) und sodann nach aussen die Arteria orbitalis (59) ab.

Der nächste, gleichfalls bereits an der Seite des Zwischenhirnes abgehende Ast ist die Arteria communicans 57), welche in die Concavität der Sattelfalte zieht. Manchmal bestehen noch zu beiden Seiten der oval begrenzten, abgeplatteten Hypophyse (26) Reste der früheren Aortenwurzel-, späteren Carotidenanastomose in Form medialer, zipfeliger Ausladungen der Carotidenwand (23). — Die Caliberverhältnisse der linken Aortenwurzel und ihrer Aeste sind: Carotis interna 64 μ, erster Arterienbogen 40 μ (seitlich jedoch auf 20 μ verengt), vorderer Abschnitt der Aortenwurzel 40 μ, der folgende Abschnitt der Aortenwurzel 32 μ, die erste efferente Kiemenarterie 40 μ, darauf folgend eine spindelige Erweiterung der Aortenwurzel auf (60 μ, dann eine Verengung auf 32 μ, noch vor dem Eintrilt der zweiten efferenten Kiemenarterie (32 μ), dann Erweiterung der Aortenwurzel auf 56 μ, Einmündung des Stammgefässes der beiden letzten efferenten Kiemenarterien (36 μ), Endstück der Aortenwurzel 70 μ, Durchmesser des vordersten Abschnittes der Aorta 130 μ frontal, 100 μ sagittal. Auf der rechten Körperseite besteht zwischen der Einmündung der ersten und zweiten efferenten Kiemenarterie eine noch viel erheblichere Verengung der Aortenwurzel — auf 24 μ gegen 64 μ zwischen der ersten efferenten Kiemenarterie und der Opercularartерie. Daraus ergiebt sich, dass auch noch in diesem Stadium das Blut der ersten efferenten Kiemenarterie zum grössten Theile, trotz der in entgegengesetzter Richtung erfolgenden Einmündung in jene spindelige Erweiterung, nach vorn gegen das Gehirn abströmt und sich mit dem arteriellen Blut der Opercularartерie und des ersten, von der ventralen ersten efferenten Kiemenarterie gespeisten Arterienbogens mischt.

Im Vereinigungswinkel des ersten Arterienbogens und der Aortenwurzel tritt der Nervus palatinus (56) aus dem Ganglion palatinum des Facialis (66) aus und verläuft an der Unterseite des ersten Arterienbogens, weiter vorn seitlich von der Arteria palatina (61) zwischen den Trabekeln und dem Vomeropalatinum nach vorn und tritt zwischen den Zahnsockeln hindurch, vornehmlich an die Sinnesknospen des Munddaches. Im Bereiche der Wurzel des Processus antorbitalis (49) steht der Palatinus des Facialis (56) durch eine dünne, diesen Fortsatz an der Dorsal- und Vorderseite umfangende Anastomose mit dem Nervus maxillae superioris des Trigeminus (54) in Verbindung. Als zweites Gebilde liegt im Foramen prooticum basale, hinter dem zipfelförmigen Ganglion palatinum, von diesem durch eine Furche getrennt, das Ganglion hyomandibulare (71), welches manchmal einen besonderen, wohl dem Nervus mandibularis internus zugehörigen, medial- und ventralwärts vortretenden Fortsatz erkennen lässt. Der complexe Nervus hyomandibularis (70) tritt unter dem Processus oticus (19) des Palatoquadratums nach aussen. Die motorische Wurzel des Facialis (68) lässt sich deutlich als ganz dünner Strang zwischen dem Ganglion hyomandibulare des Facialis und dem Trigeminusganglion gegen die ventrale Vorderseite des Nervus hyomandibularis verfolgen. Das Ganglion hyomandibulare wird an der Ventralseite von der Vena capitis lateralis (72) überlagert, an deren Aussenseite die Arteria temporalis (69), manchmal eine Schlinge um die Arterie bildend, durch das Foramen prooticum basale an der Innenseite der von dem Processus anterior und oticus gebildeten Wurzelspange des Palatoquadratums gegen das Foramen sphenoticum maius emporzieht. Die Vena capitis lateralis (linke Bildseite, rechts zum Theil entfernt) passirt als das grösste Gebilde das Foramen prooticum basale, dessen Vorderwand vom Processus anterior des Palatoquadratums, dessen Aussenrand vom Processus oticus und dessen Hinter- und Innenwand von dem Parachordale gebildet wird. Nach Passirung der Dorsalseite des Processus anterior des Palatoquadratums tritt die Vene durch den inneren Theil des ehemaligen Foramen sphenoticum commune aus, welcher durch die secundäre Verbindung des Palatoquadratums mit dem Sphenolateralknorpel — durch jene Knorpelspange (vergl. Taf. LV, Fig. VII/49, und Taf. LXIX, Fig. 5) als Foramen sphenoticum minus abgegrenzt wurde. Vor Passirung des Processus anterior des Palatoquadratums wird die Venenbahn als Vena pterygoidea bezeichnet, welche an der Innenseite und am Vorderrande der Kaumusculatur zu einem Sinus erweitert ist. Die das Foramen sphenoticum

majus nach vorn zu verlassenden Ganglienzipfel des Trigeminus und Facialis sind unmittelbar vor der Pars articularis des Palatoquadratums sichtbar, welche in der Ventralansicht erheblich verkürzt erscheint. Der flachen, längsgestellten Mulde des MECKEL'schen Knorpels entspricht eine kleine Vorwölbung an der medialen Seite der Pars articularis des Palatoquadratums (21). Daran schliesst sich an letzteren nach aussen eine flache Delle, in welche ein flacher Wulst des Unterkiefers eingreift. Den seitlichen Abschluss bildet eine mächtige, die Facies articularis des Unterkiefers überragende Aussenkante des Palatoquadratums. Das Unterkiefergelenk hat somit sicherlich unter dem Einflusse der Function seine Gelenksflächen in der Längsrichtung verlängert, wobei die noch im Stadium 47 bestehenden kleinen Höcker und Grübchen, welche im Ringen der beiden, gegen einander drängenden und wachsenden, durch Muskelzug an einander gepressten Knorpelenden entstanden sind, ausgeglichen wurden. Die breiten Aussenleisten der Palatoquadratknorpel halten beiderseits mit der noch ganz zarten Gelenkskapsel den MECKEL'schen Knorpel in Articulation.

Der im Bogen den Schläfemuskel umfangende Nervus maxillomandibularis ist in seinem Ramus maxillae superioris (29) in der Ventralansicht in ganzer Ausdehnung, bis an die Innenseite der Riechsäcke zu verfolgen; sein Ramus anastomoticus mit dem Nervus palatinus des Facialis (56) umschlingt den Processus antorbitalis. Der Nerv verläuft an der Unterseite des Musculus rectus inferior medialwärts, an dessen Hinterrande der Nervus oculomotorius (50) und auch Zweige der Arteria orbitalis (33) den Augenmuskelkegel verlassen. Der Verlauf der Endzweige des Nervus oculomotorius an der Unterseite des Rectus oculi inferior an den Obliquus inferior (36) ist gleichfalls in der Basalansicht besonders deutlich zu verfolgen. — Vor dem Vorderrande des Rectus inferior wird der dessen Innenseite schräg kreuzende, von der Arteria ophthalmica (52) begleitete Nervus opticus (53) sichtbar. Der Opticuseintritt an die ventrale, im Foramen basicraniale freiliegende Hirnwand (32) erfolgt etwas hinter der Transversalebene des Austrittes aus dem Bulbus, dessen Linse in Folge der dorsolateralwärts gerichteten Stellung in der Ventralansicht nur wenig sichtbar ist. Das wachsende Knorpelcranium hat den Opticus zur Bildung einer weit ausladenden Schlinge gezwungen. Im Hintergrund ist dorsal vom Nervus opticus der Nervus ophthalmicus profundus (51) sichtbar, welcher medial von der an ihren Wurzeln (31) durchschnittenen Vena pterygoidea nach vorn zieht und von ihr verdeckt wird. — Zwischen dem Processus antorbitalis (49) und den vorderen Trabekelhörnern (43) liegen die Riechsäcke frei, zwischen deren beiden Oeffnungen, dem grösseren vorderen (44, 42) und dem hinteren kleineren Nasenloch (39) eine scharfe Kante der Unterseite (41) noch den Rest der excentrisch erfolgten Naht bildet. Gegen die Trabekelcommissur tritt die mediale Leiste der Riechsäcke vor. An der dünnen Wand der vorderen Riechöffnung (Vestibulum, 44) verzweigt sich der Nervus terminalis (45), in der Nachbarschaft der hinteren Oeffnung (39) endigt der Nervus maxillae superioris Trigemini (47).

Die dorsale Ansicht des Neurocraniums, der Kaumusculatur, sowie der Myotomreihe und der Chorda bietet die linke Seite der Abbildung III, Taf. LV dar. In der Nachbarschaft der Riechsäcke laden die dorsolateralen tectalen Knorpelspangen (50), die vorderen Trabekelhörner (51) und die Processus antorbitales (46) aus, welche den Grundstock der späteren Nasenkapsel bilden und wohl ebenso wie die Trabekel autochthon entstehen. Ueber die Bedingungen dieser Auslese der Differenzirungsbereitschaft freier Mesodermzellen sind wir noch im Unklaren. Die breite Masse des Temporalis (42) entspringt vom Sphenolateralknorpel (45) und von der über dem Ganglion maxillomandibulare (39) und dem sensorischen Lateralisganglion entstandenen sphenotischen Knorpelbrücke. Ein tiefer Spalt (37) trennt den Temporalis vom Masseter (36), an dessen Hinterrande jener Knorpelfortsatz vortritt, in dessen Nachbarschaft das Hyomandibularorgan emporwächst (unter 33). Dem Ansatze der Opercularmusculatur liegt dicht das Squamosum (31) an; unter dem hinteren Ende der kurz abgeschnittenen Muskelplatte (33) sind verkürzt die Muskelbäuche des

Levator branchiae III (12) sowie der Derivate des zweiten Myotomfortsatzes (21, 20, 19) sichtbar. Die Anordnung des Skeletes der vorderen Extremität und der an dieselbe tretenden Gefässe und Nerven stellt die rechte Seite des Bildes anschaulicher dar. Der Nervus lateralis Vagi (16) ist dicht der äusseren Oberfläche der Dorsalsegmente angelagert, zeigt daher einen welligen Verlauf. Das Cleithrum (14) schiebt sich weit über dem Nervus lateralis Vagi empor. Der scharfe umgekrämpte Rand der Labyrinthkapsel begrenzt mit dem Parachordale eine weite Oeffnung, in welcher die Wurzeln der fünften bis achten Hirnnerven und Theile des Labyrinthes sichtbar sind. Vorn liegt ventrolateral an der breitesten Stelle des Binnenraumes des Schädels die oval begrenzte Wurzel des Trigeminus (35), welche ventromedial vom Ganglion ophthalmicum überragt wird, an dessen Innenseite der Nervus abducens (34) in schräger Richtung convergent mit dem Nervus ophthalmicus profundus dem Formen sphenoticum minus zustrebt. Medial von dem in gleicher Transversale mit dem Facialis erfolgenden Ursprunge des Abducens ragt das Ganglion acusticovestibulare (Octavi) vor, dessen Faserfächer in der Dorsalansicht nur sehr verkürzt erscheint. Deutlicher ist die lange, zwischen Rautenhirn und oberem Bogengang eingeklemmte Lateraliswurzel des Facialis zu verfolgen (vergl. auch Taf. LXIX, Fig. XI/29), welche bis an den Recessus Labyrinthi (32) reicht, hinter welchem das Crus commune des oberen und hinteren Bogenganges freiliegt. Hinter dem Rande der Labyrinthkapsel, von dieser eingefasst, tritt der Nervus glossopharyngeus aus (28), dessen sensorische Wurzel sich zu der mächtigen sensorischen Wurzel des Vagus (26, Ganglion laterale retrovestibulare) gesellt. Die Radix visceralis (24) ist an der medialen Seite der Radix sensoria durchschnitten. Auch in der dorsoventralen Verkürzung erkennt man, wie das erste Myotom (29) in einen ventralen und einen dorsalen Abschnitt entzwei getheilt und das zweite in der Mitte erheblich eingeengt wurde. Vom vierten Segmente an beginnt die Reihe der ventralen Nerven, und vom fünften Myocomma an jene der Neurapophysen, deren vorderste aus einer langgezogenen, der Chorda breit anliegenden epichordalen Knorpelleiste entspringt.

Die Fig. XI auf Taf. 69 veranschaulicht den Situs der Medianseite des Craniums, die Lagerung des Riechsackes, des Ganglion terminale (8), seiner Radix und des peripheren Nerven (7), die Ausbiegung des Nervus opticus (13) und der Arteria ophthalmica (14), den Verlauf der Arteria palatina, der Arteria orbitalis (20) und communicans (16), ferner den Durchtritt des Nervus trochlearis (17, vergl. auch Taf. LV, Fig. III/41) und Oculomotorius (19, vergl. Taf. LV, Fig. III/40) im Sphenolateralknorpel sowie das vom Labyrinthknorpel freigelassene, mediale Areal, welches namentlich vorn im Bereiche des oberen Bogenganges durch einen lappenförmigen Vorsprung der Labyrinthkapsel eingeschränkt wurde. An das grosse ovale, sensible Wurzelbündel des Trigeminus (26), welches eigentlich nur im Durchschnitte besteht, weil die Trigeminusganglien (24) dem Rautenhirn in grosser Beengung dicht anliegen, schliesst sich die aus einem oder zwei Bündeln bestehende motorische Quintuswurzel (27), deren an die Kaumusculatur tretendes Bündel leicht verfolgt werden kann, während sich die den Intermandibularis versorgenden Fasern mit sensiblen Fasern im Maxillomandibularis vereinigen. An die Trigeminuswurzel schliesst dicht das Ganglion palatinum und hyomandibulare, sowie der prävestibulare Lateraliscomplex des Facialis an, dessen langgestreckte Wurzeln (29) dicht medial von dem secundäre Bläschen treibenden Recessus Labyrinthi (30) gelegen sind. Das platte Faserbündel des Facialis lateralis praevestibularis (29) convergirt mit den sensorischen Wurzeln des Hyomandibularis (32), welche an der Innenseite von zwei ganz dünnen, sich überkreuzenden Wurzelbündeln überlagert werden. Diese beiden Wurzelfäden sind die Portio motoria (33) und palatina (intermedia Wrisbergii, 31), und zwar wird letztere medial spitzwinklig von der Portio motoria gekreuzt. Diese Verhältnisse veranschaulicht etwas deutlicher die Ventralansicht des Acusticofacialis- und Trigeminuscomplexes (Taf. LXXX, Fig. 17), in welcher sowohl die Portio motoria des Trigeminus (9) wie die nachbarliche an der Grenzfurche des Trigeminus und Facialis verlaufende, in den Hyomandibularis eintretende Portio motoria des Facialis

(6) sowie der Verlauf der Palatinuswurzel (5) in ganzer Ausdehnung zu verfolgen sind. Der an den Sacculus und an die Lagena tretende, in der Ventralansicht (25) in ganzer Ausdehnung freiliegende Faserfächer wird in der Medialansicht zum Theil von der Chorda verdeckt. Aus dem Ganglion convergiren die Fasern (34) gegen die Austrittsstelle des Recessus Labyrinthi hin, an dessen medialer Seite lateral vom Austritt der motorischen Wurzel der Eintritt der sensorischen erfolgt. Vom Ganglion vestibulare geht ein Zipfel nach hinten ab, aus welchem der Nervus maculae posterioris austritt, welcher in der Furche zwischen Lagena und hinterem Bogengang an die Ampulle desselben tritt (vergl. auch Fig. 17/2, Taf. LXXX und Taf. LV, Fig. VIII/55). Das Büschel der vereinigten sensorischen (Lateralis-)Wurzeln des Glossopharyngeus und Vagus (35, Ganglion infra- und retrovestibulare) tritt etwa tiefer als die sensorische Facialiswurzel (29) in die seitliche Wand des Rautenhirnes ein, als jenes des Facialis lateralis und verläuft eine ansehnliche Strecke zwischen dem umgekrämpten Knorpelrande und dem Rautenhirne. Die winzige Radix branchialis des Glossopharyngeus (36) tritt gegenüber dem Knorpelrande ein bezw. aus. Die Radix visceralis wird von dem in die Lateralwurzel übergehenden Zipfel des spindelförmigen Lateralisganglions überkreuzt, mitunter auch von einer Schlinge umfasst. Manchmal ist sie in einer tiefen Furche des Ganglions eingebettet. Die Anordnung wechselt; stets liegt die branchioviscerale Wurzel an der medialen Seite der lateralen und des sich zipfelförmig gegen den Lateralnerven (38) ausziehenden Ganglions. Die occipitalen und dorsolateralen, an die gleichnamigen Sinneslinien (28) tretenden Lateraliszweige sind sehr dünn.

Die Dorsalansicht des Plattenmodelles des Gehirnes (50-fach) und des Ausgusses seines Hohlraumes (Fig. 4, Taf. LV, linke und rechte Hälfte) ergänzt die Figg. 13—15, Taf. LXXX, und Fig. 11, Taf. LXI). Die ovale, dorsalwärts als Lobus olfactorius (43) ausladenden Hemisphäre (46) birgt einen geräumigen Hohlraum (Ventriculus lateralis) mit einem vorderen (50) und hinteren Pol (53), sowie einer markanten etwas abgeplatteten dorsalen Ausladung (52) in den Lobus olfactorius. Der Zugang zum Seitenventrikel ist, wie auch Taf. V, Fig. 69 zeigt, sehr eng (Foramen Monroi). An die Innenseite der Hemisphären tritt dicht neben der Lamina terminalis die Radix terminalis (49) und an den dorsalen Pol die Radix olfactoria (45) ein. Zwischen den beiden Lobi olfactorii ragt aus der Tiefe der Fissura cerebri sagittalis die Paraphyse (51) vor, deren Ausguss secundäre Ausladungen aufweist. Die tiefe Fissura cerebri transversa (44) trennt die Paraphyse vom Zirbelpolster (42), dessen breite Wölbung auch am Ausguss unmittelbar in den Habenularabschnitt (41) bezw. den Habenularventrikel (55) übergeht (vergl. auch Fig. 5, Taf. LXIX). Der abgesackte Hohlraum des Zirbelpolsters (54) ist eiförmig begrenzt. Die seitlich vortretende thalamische Region besitzt ein sehr enges Lumen, welches sich nach dem Uebergange in das ebenso dickwandige Mittelhirngebiet (56) allmählich erweitert, aber nicht den transversalen Durchmesser der Infundibularregion (57) erreicht, deren dorsolaterale Ausladungen im Gebiete des sogenannten Saccus vasculosus (58) zu beiden Seiten den Mittelhirnhohlraum überragen. Die beiden an der hinteren Mittelhirngrenze, im Bereiche der grössten Beengung der Mittelhirnbeuge hervorgesprossten Nerven, sowohl der Oculomotorius (37) wie der viel dünnere Trochlearis (36) schlagen nach ihrem Ursprunge die Richtung nach vorn ein. An der breitesten Stelle des Rautenhirnes liegen dessen ventrolateraler Seite die Ganglien des Trigeminus an, von denen in der Dorsalansicht nur das Ganglion maxillomandibulare (32) zu sehen ist. Die beiden Hauptäste des Trigeminus (Ophthal. prof. und Max. mand.) fassen den Temporalis zwischen sich. Mit dem Ganglion maxillomandibulare (32) ist das Ganglion laterale des Facialis eng verbunden, weil beide im engen Foramen sphenoticum vom vorwachsenden Knorpel eingeschnürt wurden. Der Nervus buccalis (34) verläuft dicht dem Maxillomandibularis Trigemini (38, 39) angeschlossen nach aussen, der Ophthalmicus superficialis (33) parallel mit dem Ophthalmicus profundus. Die Zweige des Hyomandibularis sind ausgebreitet dargestellt, der erste caudal abgehende Zweig (26) führt ebenso wie der zweite in dieser Richtung sich ablösende

motorische Fasern dem Opercularmuskel zu, der erste oralwärts abbiegende Ast ist der Praetrematicus (31); ihm folgt der Nervus mandibularis internus (30). Was übrig bleibt, ist das diesem posttrematischen Nerven angeschlossene, wenn auch überwiegend sensorische System, der Hyomandibularis s. st. (28) mit seiner Abzweigung, dem Nervus mandibularis externus (29). In der Seitenansicht (Fig. 10, Taf. LXXX) lässt sich das Ganglion laterale (15—17) sowohl gegen das Trigeminus- (8) wie gegen das hyomandibulare Ganglion (6) deutlich abgrenzen (das abgebildete Modell ist nach einer anderen Serie gefertigt). Auch die Radix motoria des Trigeminus (12) ist in der Seitenansicht besser abgrenzbar. Die platte Lateraliswurzel des Facialis tritt in gleicher Höhe mit dem Octavus eine erhebliche Strecke hinter der maximalen, caudalwärts allmählich abnehmenden Verbreiterung des Rautenhirnes ein. Die Octavusganglien und Wurzeln sind in die Dorsalansicht nicht eingezeichnet. Die Figg. 16 und 17, Taf. LXXX veranschaulichen diese Verhältnisse in der Seiten- und Ventralansicht zugleich mit der Anordnung des Sacculus (5, 22), der Lagena (4, 24) und der in den drei Ebenen des Raumes eingestellten Bogengänge.

Im Glossopharyngeus- Vago-Accessoriuscomplex ist in der Dorsalansicht vor allem die zum Theile vom Knorpel umfangene Ausbiegung, welche die Glossopharyngeuswurzel durch die Labyrinthblase erfährt, sehr deutlich. Das kleine Ganglion laterale des Glossopharyngeus, dessen peripherer Zweig (20) die hypotische Sinneslinie versorgt, liegt dem Ganglion epibranchiale dicht an, zwischen dessen Nervus palatinus (23) praetrematicus (24) und dem Posttrematicus (21) jener stumpfe Ganglienzipfel (22) ans Ektoderm der zweiten Schlundtasche zieht. Daran schliessen sich die epibranchialen Ganglienzipfel des Vagus mit ihren seitlichen Fortsätzen (19), den Rami palatini und posttrematici, an. Als hinterster Zweig entspringt der Nervus posttrematicus IV Vagi (14) und der mächtige Intestinalis (11). Der den halsförmig eingeschnürten beengten mittleren Theil des zweiten Myotomes umfangende Bogen des visceralen Vagus ist sehr eng geworden. Die absteigende viscerale Vaguswurzel (Vagoaccessorius) ist etwas vom Rautenhirne abgehoben dargestellt und weist 6—9 Wurzeln (13) auf, die seitwärts angespannt sind. Die Ganglienanschwellung des Vagoaccessorius (15) ist nur im vorderen Abschnitte als spindelige Auftreibung vorhanden. In der Richtung des Eintrittes bezw. Austrittes der Vagoaccessoriuswurzeln erfolgt auch der Ein- bezw. Austritt der visceralen Glossopharyngeuswurzeln, während sich deren sensorische Fasern dem mächtigen Bündel des Vagus lateralis anschliessen. Die Vagoaccessoriuswurzel reicht bis in das fünfte Segment, dessen kleines segmentales Ganglion (62) inconstant ist. Die ventralen Aeste der vierten und fünften Nerven geben ausser recurrenten dorsalen Myotomzweigen (91) ausschliesslich hypobranchiale Zweige (10) ab, die sechsten bis achten liefern ausser den an die Seitenrumpfmusculatur tretenden Zweigen (8) die Wurzeln des Plexus omopterygialis (7, 6, 5). Die folgenden innerviren ventral vorläufig noch nur die zugehörigen ventralen Myotomfortsätze (3). Die recurrenten, an der Innenseite der Myotome aufsteigenden gemischten Zweige sind nicht dargestellt. —

Wir wenden uns nun zur Besprechung einer Serie von Querschnittsbildern, welche ein 270 μ hinter dem Kopfende gelegter, durch die dünnwandigen Vestibula der vorderen Nasenlöcher und durch den Vorderrand des Unterkiefers gelegter Schnitt eröffnet. Die vorderen Pole der Riechsäcke zeigen bereits jene medialen, gegen die Trabekelcommissur (Ethmoidplatte) gerichteten Ausladungen, welche dorsal von den Ganglia terminalia besetzt sind. Dorsolateralwärts laden die Trabekel in die der dorsalen Kante der Riechsäcke entlang ziehenden tectalen Fortsätze aus, ihrer ventrolateralen Fläche liegen die Praemaxillaria an, welche somit bis nahe an die ovale Begrenzung der vorderen Riechspalte reichen und unmöglich als ein Vomeropalatinum bezeichnet werden können. Die Praemaxillaria ruhen auf polsterförmigen Verdickungen der Schleimhaut und treten erst secundär mit dem Knorpel in Verbindung. Ueber dem vorderen Pol der Riechsäcke strahlen in fächerförmiger Ausbreitung die Zweige des Ophthalmicus superficialis entlang der correspondirenden Verzweigung der supraorbitalen Sinneslinie aus. Der Nervus ophthalmicus profundus ver-

ästelt sich dicht an der Oberfläche des Riechsackes. An den weit ausladenden Oberlippen endigen die Buccallinien mit ihren Nerven. Das Ende des spitzwinkelig begrenzten Unterkieferrandes weist den Durchschnitt der Commissur der paarig entstandenen Meckel'schen Knorpel sowie das vordere Ende der Unterlippen auf.

60 μ caudal (Textfig. 523) liegen die vorderen Pole der Vorderhirnhemisphären, von einer strafffaserigen, von den dorsolateralen Rändern der Trabekelcommissur ausgehenden Pachymeninx umgeben. Die medialen

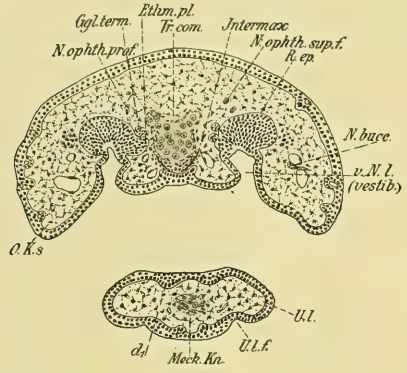

Fig. 522.

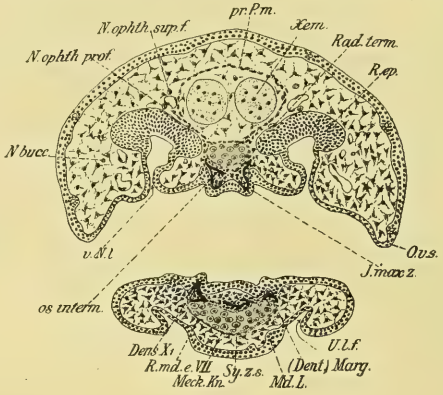

Fig. 523.

Ausladungen der durch das Vorderhirn erheblich beengten Riechsäcke schieben sich zwischen die Trabekelcommissur und die Pachymeninx vor. Die Einengung der vorderen Riechspalte geschieht vornehmlich durch das wulstige Vortreten des medialen dünnwandigen in das hohe Riechepithel unvermittelt übergehenden Vestibularepithels. Zwischen diesen medialen Nasenwülsten ragen die kleinen nach hinten gewendeten Prämaxillarzähne vor, welche somit zwischen den vorderen (von der Schnittebene noch 40 μ caudalwärts reichenden) Nasenlöchern liegen und durchaus den Prämaxillarzähnen der Urodelen entsprechen. Die, wie Semon gezeigt hat ausschliesslich aus Dentin bestehenden Hohlkegel werden von zweischichtigem Mundhöhlenepithel (Ektoderm) überkleidet, welches an ihren Sockeln einen Ringwall bildet. Im Unterkiefer weist der Meckel'sche Knorpel die vordersten Zähne des Marginale (Dentale) und an seiner Concavität den Zahnsockel des Symphysenzahnes auf. Die Unterlippe ist förmlich eingerollt und wird durch eine von 8 μ dünnen, zweischichtigem unvermittelt ins freiliegende 40 μ dicke Ektoderm übergehenden abgeplatteten Epithel gebildete Furche begrenzt, an deren medialer Grenze die vom Nervus mandibularis externus des Facialis versorgte Mandibularlinie verläuft.

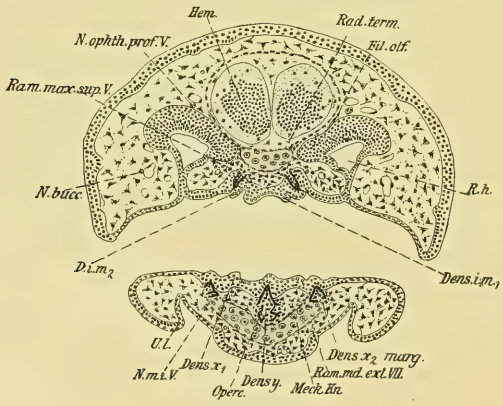

Fig. 524.

40 μ caudal (Textfig. 524) haben die Wurzeln der terminalen Ganglien bereits die Pachymeninx über den Trabekeln durchbohrt und überkreuzen schräg den vorderen Pol der Hemisphären. Die Riechsäcke,

deren vordere Nasenlöcher an ihrer hinteren spitzwinkeligen Begrenzung durchschnitten sind, weisen ein 120 μ dickes, 5—6 zeiliges Epithel auf, dessen innere Oberfläche von streifigem Protoplasma begrenzt wird. Weitere Details können bei der angewendeten Färbung und Schnittdicke nicht unterschieden werden. Die Naht der Wandung der ehedem einheitlichen Riechspalte ist im 40 μ dicken Vestibularabschnitte und zwar excentrisch nach aussen erfolgt. Unter der medialen Ausladung des Riechsackes verläuft der Nervus maxillae superioris Trigemini; an dessen Dorsalseite zieht der Nervus ophthalmicus profundus, dicht über den an der inneren und äusseren Oberfläche sich sammelnden Fila olfactoria. Der Durchschnitt des Unterkiefers zeigt den unpaaren Symphysenzahn, dessen Sockel durch wenige Trabekel mit der vorderen, im Winkel des Meckel'schen Knorpels (s. l.) gelegenen Commissur der Opercularia zusammenhängt. Dem dorsolateralen Aussenrande des Meckel'schen Knorpels sitzen die Zähne des Marginale auf.

130 μ caudal (Textfig. 525) liegt über den Vorderhirnhemisphären der vordere Pol des rechten Bulbus olfactorius frei, über welchen an dessen Dorsalseite die geschlossenen Bündel der Fila olfactoria ziehen. Diese Radix olfactoria entsteht durch die Vereinigung kleinerer Bündel, welche an der dorsalen Kante der Riechsäcke convergieren und dann schräg die Pachymeninx durchbohren, welche sie, die älteren Formationen umgibt. Die ventrale Wand der Riechsäcke wird zwischen den beiden Nasenöffnungen von einem 40 μ hohen Epithel gebildet, welches an der Nahtstelle gegen das Munddach faltenförmig vortritt. In den ventralen Eingang der Fissura cerebri sagittalis treten die Nervi terminales ein, ventral von der Trabekelcommissur verzweigt sich terminal der Nervus maxillae superioris Trigemini zwischen den Venen des Munddaches. Zu beiden Seiten der Medianebene treten die vordersten Vomeropalatinzähne vor, also noch vor der Transversalebene der hinteren Nasenlöcher welche in Folge der geringen Bewegung der Riechsäcke nach vorn im Vergleiche mit den Urodelen so weit zurückgeblieben sind. Wie auch der Sagittalschnitt Textfig. 509 zeigte, sind die Spitzen der Vomeropalatinzähne nach vorn gerichtet. Im Unterkiefer füllt die Commissur der Opercularzähne den engen Winkel des Meckel'schen Knorpels aus. Zwischen den äusseren Marginal- und den mächtigen vordersten Opercularzähnen (o_1) verzweigt sich der Nervus maxillae inferioris Trigemini; der Ramus mandibularis externus hält sich an die zugehörige Sinneslinie.

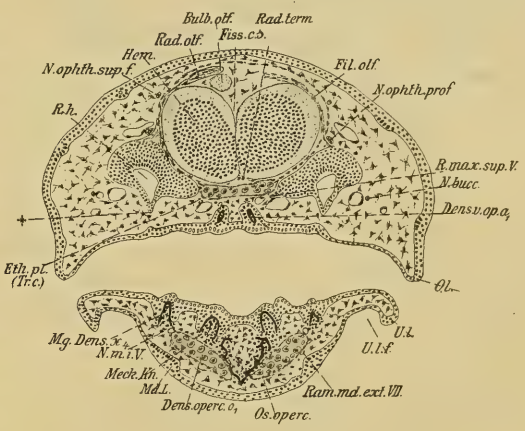

Fig. 525.

90 μ caudal (Textfig. 526) erfolgt der Eintritt der Wurzel des Ganglion terminale in die ventromediale Wand der Hemisphäre, am Eingange der Fissura sagittalis, welche von den planparallel gestellten dünnen medialen Wandabschnitten des Vorderhirnes begrenzt wird. Diese im Bereiche der Abschnürung des Vorderhirnes entstandenen Wandabschnitte, weichen dorsalwärts auseinander und fassen die von Venen umgebene Paraphyse zwischen sich. Die seitliche, den Ventriculus lateralis spitzwinkelig begrenzende Wand des Vorderhirnes verdickt sich erheblich und ist durch eine nach hinten verstreichende Furche vom Bulbus olfactorius abgegrenzt, in dessen oberflächliche weisse Substanz die Fila olfactoria sich fontaineartig einsenken. An der Aussenseite der dünnen Pachymeninx verlaufen die beiden Nervi ophthalmici. An der Unterseite der bereits auseinanderweichenden Trabekel anastomosirt peripher der Nervus palatinus des Facialis

mit dem lateral von ihm das Munddach betretenden Nervus maxillae superioris Trigemini (vergl. Taf. LV, Fig. II/56, 54). Dicht neben der Medianebene treten die vordersten Vomeropalatinzähne vor, welche bereits im Bereiche des vom Ektoderm unterwachsenen Entoderms entstanden sind. In die weit geöffnete Mundspalte ragt die Zungenspitze vor, unter welcher sich das Vorderblatt der ersten Schlundtasche zu einer breiten Mulde einsenkt. Die Ober- und Unterlippe sind nahe dem Mundwinkel durchschnitten, die Unterlippenfurche erscheint bei der Oeffnung der Mundspalte ausgeglichen und bildet den Grund einer Reservefalte. Dem Schrägschnitt des MECKEL'schen Knorpels liegen die ebenfalls im Bereich des Entoderms entstandenen Opercularzahnsockel breit an. Ueber dem dorsolateralen Rande des MECKEL'schen Knorpels sammeln sich die Mandibularvenen, welche parallel mit dem Nervus maxillae inferioris Trigemini verlaufen.

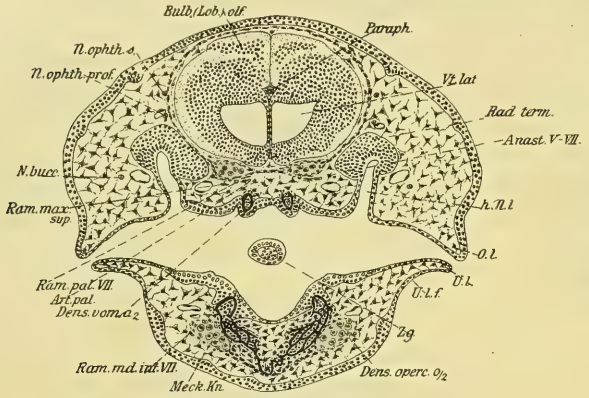

Fig. 526.

60 μ caudal (Textfig. 527) wird der Eingang in den hinteren Pol der Riechsäcke (12) durchschnitten, welcher ein enges, zugespitzt endigendes Lumen beherbergt, um welches sich die inneren Zellen bei excentrischer Kernstellung radiär gruppiren. Eine kleine ringförmige Schleimhautfalte umgibt den hinteren Rand des Vestibulums (11). Zwischen den dorsoventral abgeplattenen Trabekeln (18) spannt sich die straffaserige primitive Hirnhaut, die Pachymeninx und füllt die spitzeiförmige Fenestra basicranialis aus. Unter dieser weiten Oeffnung treten die beiderseitigen Opercularia median mit einander in Verbindung. Das Vorderhirn ist im Bereiche der Paraphyse (15) durchschnitten und verdickt sich in seinem ventrolateralen Theile zum Corpus striatum. Dorsalwärts ladet der Seitenventrikel in den Ventriculus olfactorius (14) aus. Die am Vorderende so markante Abgrenzung des Bulbus und Lobus olfactorius wird durch die an der Seite herabziehende Riechstrahlung zum Verstreichen gebracht. Ventrolateral von der hinteren Ausladung der Riechsäcke sammeln sich die Venen der Oberlippe und der Umgebung der Riechsäcke und umflechten den Nervus buccalis (17). Die Zungenspitze wird vom kegelförmigen Basihyale (24) gestützt; schräg gegenüber der Zunge treten die zweiten Opercularzähne (23) vor. Von der medianen Commissur der Opercularia im Unterkieferwinkel ladet ein spongiöser Fortsatz nach hinten aus, welcher dem Coracomandibularis (1) zum Ansatze dient und durch dessen active und passive Zugwirkung (beim Vorwachsen des Unterkiefers) zur Verlängerung gebracht wurde.

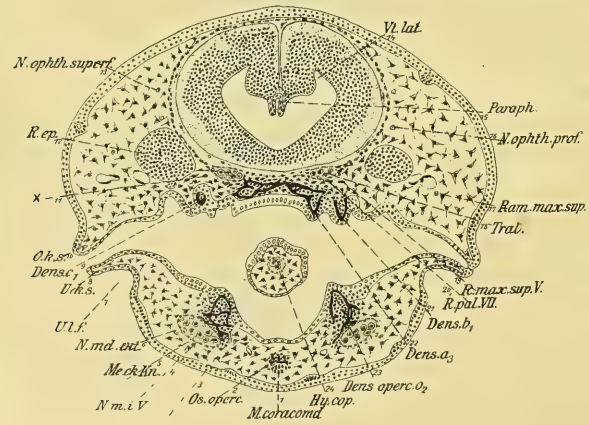

Fig. 527.

70 μ caudal (Textfig. 528) wird zugleich mit der Kuppe des hinteren Poles der Riechsäcke (10) der vordere Pol der Bulbi (11) erreicht, welche in früheren Stadien einander viel näher waren. Die Riechsäcke haben sich von den nahezu in situ bleibenden Bulbi nach vorn hin entfernt. An der Hinterseite des Riechsackes tritt der bogenförmige Processus antorbitalis (7) ventrolateralwärts vor, um dessen dorsalen Rand sich der Nervus maxillae superioris Trigemini (8) herumschlingt. Der Nervus palatinus des Facialis (20) und medial von diesem die Arteria palatina verlaufen zwischen den immer weiter auseinanderweichenden Trabekeln (9) und dem Vomeropalatinum. Das Vorderhirn ist mitten durch die Commissura anterior durchschnitten, deren Fasern vorwiegend aus secundären Riechbahnen bestehen (Tractus bulbocorticalis und interbulbaris) und nur zum Theil die ventrolateralen Verdickungen der Vorderhirnwand, die Corpora striata, verbinden. Im Grunde der Fissura cerebri sagittalis wölbt sich von hinten her die Lamina supraneuroporica, das Zirbelpolster des Zwischenhirnes (14), vor. Das Vorderblatt des Velum transversum ist im Bereiche des hinteren Endes der längsgestellten taschenförmigen Paraphyse durchschnitten. — Die Zunge ist an der Basis des Basihyale (2) freigelegt und weist an ihrer Dorsalseite, am Zungenrücken, ein 24 μ hohes einschichtiges Epithel auf, dessen Zellen den Dotter völlig verarbeitet haben und je eine grosse Vacuole bergen. Dasselbe gilt auch von der Dorsalwand, deren mittlere Abschnitte gleichfalls viel länger und langsamer an ihrem Dotterinhalt zehren als die seitlichen Abschnitte, denen reichlich Gelegenheit zum Flächenwachsthum und zu Faltungen sich darbot. Am Unterkiefer treten kräftige Opercularzähne (5) vor, welche mit den Vomeropalatinzähnen alterniren. Selten trifft eine Zahnspitze auf die gegenüberliegende. Am Boden der weit geöffneten ersten Schlundtaschencommissur — der Hyoidbogen wächst (vielleicht wegen des Zuges des überaus kräftigen Hyoabdominalis) nicht so weit vor, wie der Mandibularbogen — tritt eine flache Längsfalte vor, die vom unpaaren Muskelbande des Coracomandibularis (1) aufgeworfen wird.

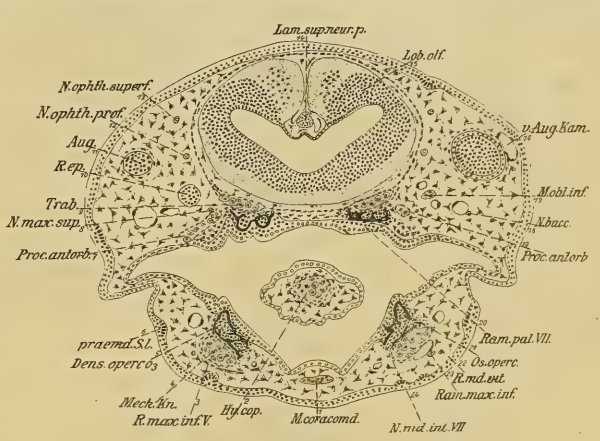

Fig. 528.

70 μ caudal (Textfig. 529) liegt das den Grund der Fissura cerebri transversa bildende, nach vorn ausladende Velum transversum (17) vor, dessen vordere Wand vom dünnen Epithel der dorsomedialen Wand der Vorderhirnhemisphären und dessen hintere Wand von den sich gegen das Vorderhirn vorwölbenden thalamischen Wandbezirken des Zwischenhirnes gebildet wird. Das enge Foramen ventriculare (Monroi), die Communication mit den Seitenventrikeln (20) ist nahe ihrer hinteren Begrenzung durchschnitten. An der Aussenseite der hinter der Commissura anterior getroffenen Verbindung der beiden Corpora striata verläuft die von Venen begleitete Arteria cerebri anterior (12). In die Pachymeninx ist ein abgeplatteter, vorderer Fortsatz der Sphenolateralknorpel (15) eingelassen, von dessen Spitze der am Eintritte des Nervus trochlearis (22) schräg durchschnittene Obliquus superior (13) entspringt. Auch in der Nachbarschaft der Trabekel treten in der primitiven Pachymeninx Knorpelherde auf. An der Ventralseite der Trabekel haftet das zierliche Gerüst des Vomeropalatinums an deren Perichondrium. Die Zähne (28, 29) stecken in Epithelscheiden, welche offenbar in angestautem Wachsthum einen Ringwall bilden. Annähernd parallel mit dem Obliquus

superior tritt der Obliquus inferior (11) an den Bulbus heran und entspringt nahe dem hinteren Pol des Riechsackes an verdichtetem Bindegewebe. Um seine Aussenseite schlingen sich supranasale Venen, welche sich mit supralabialen Venen zu einem grossen Stamme vereinigen, den der Nervus maxillae superioris Trigemini (27) an seiner Aussenseite überkreuzt. Im Unterkiefer ragen die hinteren Opercularzähne (6) vor, deren spongiöse Knochenschalen die ganze Innenseite der Meckel'schen Knorpel einnehmen. An der Aussenseite dieser median vereinigten Mandibularknorpel überkreuzt der Nervus mandibularis externus des Facialis (5) den Ramus maxillae inferioris Trigemini (4). Die Opercularia reichen bis an den Ursprung des Intermandibularis (31) vor, dessen platte Faserbündel nach hinten convergiren und daher von Transversalschnitten ganz schräg getroffen werden. Der Durchschnitt der Zunge weist die beiden kugeligen Hypohyalia (3) auf, welche von einer gemeinschaftlichen perichondralen Hülle umgeben sind.

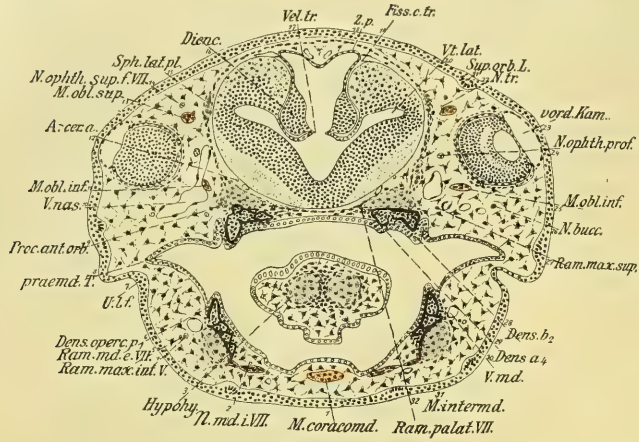

Fig. 529.

80 μ caudal (Textfig. 530) wird die Basis der Zunge, der Grund der ersten Schlundtasche erreicht, deren beide Blätter von einem einschichtigen, 12 μ dünnen Epithel gebildet werden. Der Zungenrücken hingegen zeigt ein vacuolenreiches, 40 –50 μ hohes Epithel, in welches in unregelmässiger Gruppirung die meilerartig angeordneten Zellcomplexe der Sinnesknospen eingestreut sind. Am Eingange in die Schlundtasche weist das vordere Blatt derselben im Bereiche des Operculare (3) hinter dessen Zähnen eine Verdickung auf, in der wohl noch eine ektodermale Unterlage vorhanden ist. Der den Mundhöhlenboden bildende Intermandibularis (31) entspringt vom Unterrande des Operculare, welches in diesem Gebiete in das Angulare (3) übergeht, und stellenweise auch von dem noch nicht ganz überlagerten Rande des Meckel'schen Knorpels. An seiner Innenseite verläuft der dünne Nervus mandibularis internus des Facialis (2), welcher sich weiter vorn zwischen den Opercularzähnen verliert (vergl. Textfig. 528/24, 527/3). Zwischen dem Vorderrande des

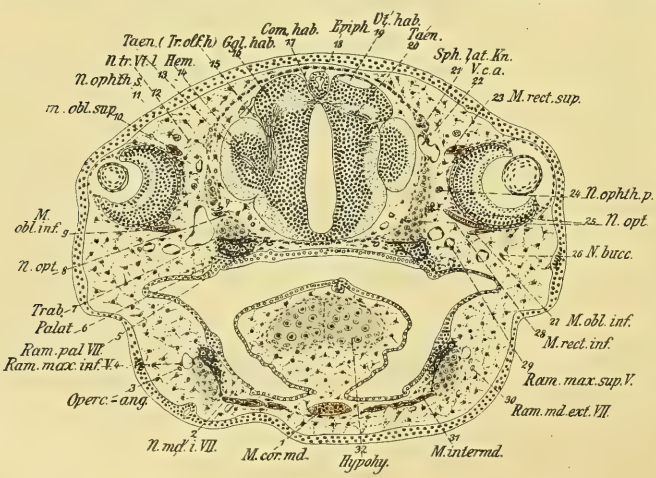

Fig. 530.

Intermandibularis spannt sich eine ganz dünne, zellarme Bindegewebsplatte aus, welche wohl durch die Bewegungen des über ihr liegenden und sie nach aussen vorwölbenden Musc. coracomandibularis (1) gesondert worden ist. — Die Dorsalseite ist aus zwei Schnitten combinirt, welche 30 μ auseinanderliegen. Auf der linken Bildseite ist der Nervus opticus (8) und die ihn dorsal begleitende, durch die terminale Gabelung der Arteria carotis entstehende Arteria ophthalmica im Scheitel ihres nach vorn gerichteten Bogens dargestellt, welcher in der Incisur zwischen dem Trabekel (7) und dem Sphenolateralknorpel (21) gelegen ist. Auf der rechten Bildseite sind die beiden Schenkel dieses Bogens des Nervus opticus (25) und der Arteria ophthalmica zu sehen, welch' letztere in spitzem Winkel mit der Arteria cerebri anterior entspringt. Auf der linken Bildseite sind nur die beiden Obliqui (9, 10), auf der rechten ausserdem auch noch der Rectus inferior (28) durchschnitten. An der Insertion dieser Muskel sind auf dem den Augenbecher umgebenden Bindegewebe, an welchem sich die Gefässe verzweigen, wahrscheinlich unter der Zugwirkung, Knorpelherde entstanden, der dorsale und ventrale Bulbusknorpel. An der Innenseite des Bulbus verlaufen zwei parallele Venenstämme, die supra- und infraocularen Venen, zwischen denen der Nervus ophthalmicus profundus (24) im Augenmuskelkegel nach vorn zieht. Rechterseits mündet die Vena cerebri anterior (22) in die Vena supraorbitalis. Linkerseits ist das Cornu posterius des Seitenventrikels (13) und das im Grunde der Fissura cerebri transversa austretende geschlossene Bündel der eine secundäre Riechbahn präsentirenden Taenia (15) im Längsschnitt dargestellt. Es steigt dicht an der Oberfläche in einer Furche der grauen Substanz empor und tritt entweder in das gleichseitige, schalenförmige Ganglion habenulae des Epithalamus (16) oder nach Ueberkreuzung in der Commissura habenularum (17) in den Hilus des anderseitigen Ganglion ein (Tractus olfactohabenularis). Ueber und hinter der Commissura habenularum, in welcher auch Fasern aus dem nachbarlichen Thalamus kreuzen, wölbt sich die an einem dünnen, soliden Stiele hängende Zirbel (18) vor. Auf der rechten Bildseite ist der hintere freie Pol der Hemisphären und der dorsale Abschnitt der Taenia (20) dargestellt. Aus dem Thalamus treten zahlreiche Nervenfasern, welche in der weissen Substanz in die Längsrichtung umbiegen.

90 μ caudal (Textfig. 531) erfolgt an der Innenseite des Rectus oculi inferior (10) der Austritt des Nervus opticus (12) aus seiner Faserschichte der Retina und zugleich dessen Eintritt im Bereiche des Recessus opticus (6) des Zwischenhirnes. Die Opticusfaserschichte hat bereits eine Dicke von 16 μ erreicht und wird innen von einer einfachen Schichte grosser Ganglienzellen begrenzt. Nach aussen folgt eine drei- bis vierreihige innere Körnerschichte, welche durch ein Stratum concentrisch angeordneter platter Zellen von der äusseren Körnerschichte getrennt wird. Die Zapfen der äussersten Schichte weisen eine Länge von 15 μ auf. Der Nervus opticus zeigt an seiner dorsalen Seite eine eng gestellte Reihe von Epithelzellen, den Rest des Augenblasenstieles. Der Bogen, welcher dem Opticus durch den vordrängenden Knorpel aufgezwungen wird, richtet seinen Scheitel nach vorn und dorsal. Zwischen den beiden Recessus optici, im Bereiche des queren, vor dem Chiasma opticum gelegenen Sulcus praeopticus, ist der Boden des Zwischenhirnes einschichtig, die seitliche Wand verdickt sich auf 320 μ, wovon 200 μ auf das centrale Höhlengrau entfallen, dessen Zellen in beengtem Wachsthum sich in der Richtung nach aussen vermehren und eine charakteristische Reihenstellung gewinnen. (In Folge der Verkleinerung auf $^2/_3$ erscheinen zahlreiche Punkte [Kerne] mit einander confluirt.) Der Fasermantel wird vorzugsweise von thalamobulbären und -spinalen Bahnen und deren Gegenzügen gebildet. Dorsal liegt über einer Schichte von 40 μ hohen, in ihrem faserigen inneren, freien Theile Pigmentkörnchen bildenden Stützzellen die Commissura posterior (18), welche die Grenze des Zwischen- und Mittelhirnes bedeutet. Die vorwiegend gegen das Mittelhirn absteigenden Fasermassen der Commissura posterior werden von den ihre Nervenfortsätze pinselförmig ins Innere abgebenden Ganglia habenularia (16) überlagert, zwischen denen die Zirbel (17) nach hinten vortritt.

An der Aussenseite der Pachymeninx verläuft im Bereiche der Incisur am oberen vorderen Rande des Sphenolateralknorpels die durch die Einmündung der Vena cerebri anterior erheblich vergrösserte Vena supraocularis (14) zwischen dem Nervus ophthalmicus profundus (13) und superficialis (21) unter dem Nervus trochlearis (20). Unter dem Rectus inferior ziehen infraorbitale Venen. An der Ventralseite der mit den Sphenolateralknorpeln vereinigten Trabekel geht das Vomeropalatinum (8) in das Pterygoid über, an dessen medialer Seite dicht unter der das Foramen basicraniale verschliessenden Pachymeninx die Arteria und der Nervus palatinus (VII) (7) verlaufen. Seitlich ladet das Mundhöhlenepithel in die ehemalige prämandibulare Entodermfalte aus, welche nunmehr zu einer Reservefalte geworden ist, und geht unter leichter Verdickung über dem Angulare (5) in die erste Schlundtasche über, deren ventraler Rand den Musculus coracomandibularis umfasst. Die Zungenwurzel ist im Bereiche der syndesmotisch bezw. perichondral verbundenen Hypohyalia (3) und Keratohyalia (27) durchschnitten, welche die Schilddrüsenknospe (1) zwischen sich fassen. Ueber den Zwischenraum der beiden Hypohyalia spannt sich dorsal eine dünne Bindegewebsplatte; an die ventromediale Wand der Hypohyalia reichen die Spitzen der dritten Myotomfortsätze (2) vor.

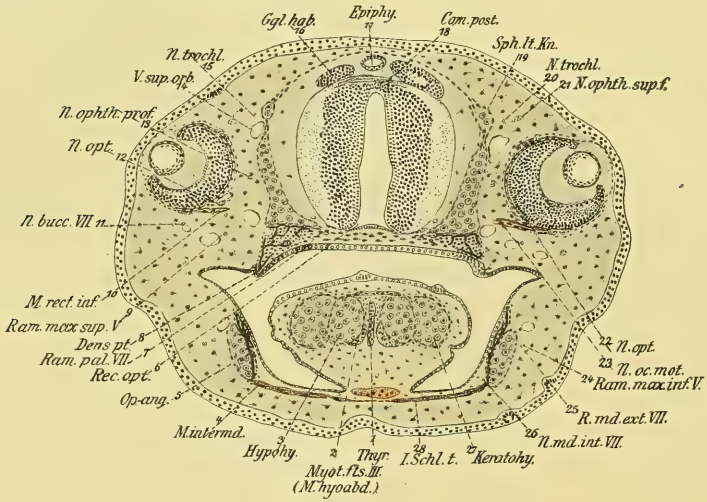

Fig. 531.

90 μ caudal (Textfig. 532) trifft der Schnitt den vorderen Abschnitt des Chiasmawulstes, dessen Commissur oral von der kleinen Opticuskreuzung abgeschlossen wird. Die schräg verlaufende Grenze des Zwischen- und Mittelhirnes ist an herausgegriffenen Querschnitten nicht genau zu ziehen, weil beide Wandabschnitte unter ähnlichen Bedingungen sich in gleicher Weise gestalten. An der Aussenseite der mächtigen, dorsalwärts leicht divergirenden, durch die Vereinigung der Sphenolateralknorpel mit den Trabekeln entstandenen Knorpelplatten des Neurocraniums entspringen die unteren geraden Augenmuskeln; etwa in gleicher Höhe verläuft die Arteria carotis interna an der Ventrolateralseite des Zwischenhirnes. Unter dem hinteren Rand des Rectus inferior wird der Oculomotorius (10) frei, welcher an dessen Unterseite nach vorn zum Obliquus inferior zieht (vergl. Textfig. 531/23 und 530/27). Beim Eintritte in den Augenmuskelkegel wird der Nerv von einem Aste der Arteria orbitalis (20) begleitet und liegt ventral vom Nervus ophthalmicus profundus (18). Ventral vom Bulbus vereinigt sich die infraoculare (8) Vene mit Mandibularvenen und erweitert sich im freien, vom Bulbus gewissermaassen ausgesparten Raume ex vacuo zu einem grossen Sinus, aus welchem nach hinten die Pterygoidvene hervorgeht. Der Sinus mandibularis liegt zwischen dem Ramus maxillae superioris Trigemini (9), dem Buccalis (21) und der prämandibularen Entodermfalte (7), zwischen den ersten Schlundtaschen verläuft, von sublingualen Aesten der Carotis externa (3) begleitet, der Musculus coracomandibularis. Im Hyoidgebiete ist der vordere Theil der Keratohyalia (24) durchschnitten, an

deren ventromedialer Seite die dritten Myotomfortsätze (25), die vordersten Glieder der Kette des Hyoabdominalis entspringen. Die von Capillarschlingen (2) umgebene Schilddrüsenknospe (1) konnte in der Umklammerung durch die Hypohyalia und die dritten Myotomfortsätze nur ventral und dorsalwärts in caudaler Richtung vorwachsen und secundäre Knospen treiben. An der dorsomedialen Seite der Keratohyalia verlaufen nach hinten divergirend die Musculi keratohyoidei (4) der ersten Branchialbögen. Diese Muskelbänder haften weiter vorn an jener Bindegewebsplatte, welche sich zwischen dem Perichondrium der Hypohyalia ausspannt und sich auch durch den vorliegenden Schnitt über dem Horn der Schilddrüsenknospe mit einem medialen Zipfel erstreckt, an welchen 70 μ caudal auch noch die Innenränder der dritten Myotomfortsätze sich verankern.

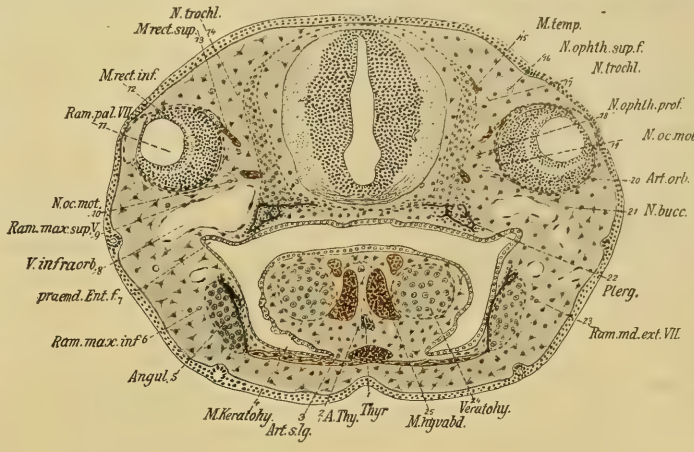

Fig. 532.

60 μ caudal (Textfig. 533) trifft der Schnitt den Chiasmawulst, die Eminentia chiasmatica, an ihrer höchsten Erhebung. Das dreizeilige Stratum griseum centrale wird durch commissurale Fasern vorgewölbt, welche vorwiegend gegen das dünne Tectum mesencephalicum gerichtet sind. An der ventrolateralen Oberfläche des Zwischenhirnes giebt die Carotis interna dorsalwärts die Arteria communicans (20) ab. Ein dichtes Capillarnetz umspannt die Hirnoberfläche und sendet verhältnissmässig wenige Schlingen in die Wandung. — Der dorsal zugeschärfte, in die flach gewölbte Pachymeninx übergehende Sphenolateralknorpel hat den Nervus trochlearis (75) bereits umwachsen und wird von ihm in schräger Richtung durchbohrt. An der dorsolateralen Oberfläche des Sphenolateralknorpels ragen bereits die ersten, vordersten Temporalisfasern (19) vor. An der flachen Längsfurche der Seitenfläche, welche die Stelle der Vereinigung der Sphenolateralknorpel mit den Trabekeln angiebt, entspringen die aus der

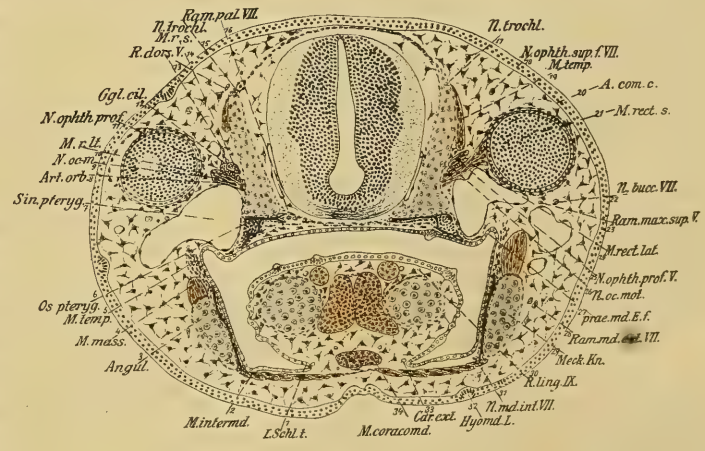

Fig. 533.

hinteren Hälfte der Ciliarmesodermblase hervorgegangenen Augenmuskeln, der Rectus superior (14) und lateralis (10). Der erstere überkreuzt den letzteren an seiner Dorsalseite und beide fassen den Nervus ophthalmicus profundus (25) zwischen sich, dessen Verlauf der dorsalen Kante des Ciliarmesoderms zur Fortsatzbildung nur den Weg nach vorn und medial, sowie nach hinten und lateral freigegeben hat. In ganz ähnlicher Weise hat das Ganglion maxillomandibulare Trigemini das paraxiale Mesoderm beeinflusst. Der Nervus ophthalmicus profundus zeigt in diesem Gebiete stets eine Ansammlung von bipolaren Ganglienzellen (12), welche meist auch auf den Ursprung eines dorsalwärts abgehenden Zweiges (13) übergreifen, manchmal an demselben auch distincte knöpfchenförmige Anschwellungen bilden. Dieses Ganglion ciliare ist aus einem vorderen in situ verbliebenen Rest des mesencephalen Trigeminusganglions entstanden, dessen Hauptmasse sich als Ganglion ophthalmicum dem rhombencephalen Trigeminusganglion angeschlossen hat. Es steht ohne Beziehungen zum Nervus oculomotorius (26, 9), welcher an der medialen Seite des Nervus ophthalmicus profundus verläuft und von diesem dorsal und lateral überkreuzt wird. Medial vom Nervus oculomotorius tritt die Arteria orbitalis durch die Spitze des Augenmuskelkegels (rechte Bildseite, in Folge der Verkleinerung etwas undeutlich geworden). Der Sinus pterygoideus (7) ist in seinem grössten Umfange an der Einmündung der Mandibularvene freigelegt und buchtet sich gegen das Pterygoid (6) und jene Rinne vor, welche die prämandibulare dorsalwärts ausladende Entodermfalte (27) medialwärts begrenzt. Unter und vor der Mandibularvene ist das vordere Ende des Ansatzes der Kaumusculatur (5) an dem offenbar unter dieser Zugwirkung steil aufgerichteten verbreiterten Meckel'schen Knorpel (29) durchschnitten, welches am Vorderrande sehnig ist und dem Temporalis zugehört. Daran schliesst sich die musculöse Insertion, an welcher die Abgrenzung des Masseters nicht mit Sicherheit durchführbar ist. Sowohl die Kaumusculatur, wie der Intermandibularis inseriren auch an der mit dem Perichondrium der Innenseite des Meckel'schen Knorpels dicht verbundenen Knochenplatte des Angulare (3). Im Winkel zwischen dem Angulare und dem Musculus intermandibularis (2) verläuft der Nervus mandibularis internus des Facialis (31), das sensible Element des (Posttrematicus) Hyomandibularis. Zwischen den flachen Muskelbündeln des Intermandibularis spannt sich eine bindegewebige Raphe aus, über welcher der dicke unpaare Muskelbauch des Coracomandibularis (34) verläuft. Der Intermandibularis bedingt die Umkrämpelung des Randes der ersten Schlundtasche (1), so dass diese nicht mehr gegenüber der hyomandibularen Sinneslinie vortritt, welche deren Verlauf an der Oberfläche anzeigt. Zwischen den spitzwinklig nach vorn convergirenden Keratohyalia gewinnen die dritten Myotomfortsätze an Ausdehnung, welche nicht nur an deren Medialseite, sondern auch an jenem medialen Zipfel der dorsal die Hypohyalia verbindenden Bindegewebsplatte (am vorliegenden Schnitte) inseriren. Dorsolateral vom Hyoabdominalis verläuft der sich zwischen ihm und dem Keratobranchiale etwas vordrängende Musculus keratohyoideus, auf welchem sich unter dem Epithel des Zungenrückens der Nervus lingualis des ersten hypobranchialen Ganglions (des Glossopharyngeus, 30) verzweigt. Die Aeste der Carotis externa (33) divergiren am Zungengrunde nach oben und vorn.

120 μ caudal (Textfig. 534) liegt der von der Mittelhirnhaube gebildete Scheitel der Sattelfalte, die ventrale Grenze des Zwischen- und Mittelhirnes vor, welche in gleicher Höhe mit den hinteren Polen der Bulbi liegt. Zu beiden Seiten des Einganges in den inneren Schenkel der knieförmig gebogenen Sattelbucht staut sich das Blut in den dadurch erweiterten Arteriae communicantes, weil deren mediane Anastomose noch erheblich eingeengt ist und wenig Capillaren in die Hirnsubstanz abgehen. An der ventrolateralen Seite des Zwischenhirnes verlaufen die inneren Carotiden (23), welche ein viel engeres Caliber aufweisen (24 μ) als ihre in der Sattelfalte communicirenden dorsalen Aeste (46 μ). Die inneren Carotiden sind durch die das Foramen basicraniale verschliessende Pachymeninx von der auf dieser Strecke parallel

mit ihnen verlaufenden Arteria palatina und dem Nervus palatinus VII getrennt. Dicht am Perichondrium der Innenseite der dorsalen Kante der Sphenolateralknorpel verläuft der Nervus trochlearis (15); an der Aussenseite der Knorpel entspringt breit der Musculus temporalis (13), welcher vom Masseter (8) durch eine schräg aufsteigende Furche getrennt wird. Beide Kaumuskeln comprimiren die alte Venenbahn an der Innenseite der ehemaligen vorderen mandibularen und hinteren mandibularen Mesodermblasen. Die Vene (9) liegt zwischen dem Knorpel und dem Pterygoid einerseits, der Kaumusculatur andererseits eingeklemmt und überragt an ihrem dorsalen, engeren Theile manchmal unter Plexusbildung den hinteren Fortsatz der Ciliarmesodermblase (11), den Ursprungskopf des Rectus superior (21) und theilweise auch des Lateralis, an dessen Dorsalseite der Nervus ophthalmicus profundus (20) noch kleine Ganglienanschwellungen aufweist. Unter diesem hinteren Fortsatz verläuft der Nervus abducens (22) nach vorn und geräth an den Rectus lateralis. Dicht unter dem Abducens die Arteria orbitalis (10). Den geradeaus ziehenden Ophthalmicus überkreuzt der schräg von oben nach unten ziehende Oculomotorius (19) an seiner medialen Seite. Die Arteria orbitalis hat sich (in der Richtung von vorn nach hinten verfolgt) vom Nervus oculomotorius getrennt und verläuft unter dem hinteren Ursprungskopfe, von der Vena pterygoidea aussen überlagert. An der Aussenseite des Masseters bildet die auch aus dem Hyoidgebiete Blut aufnehmende Vena mandibularis (7) noch einen subcutanen Sinus, dessen dorsolaterale Wand vom Nervus buccalis (25) und maxillae superioris Trigemini (über 8) überkreuzt wird. Der Nervus maxillae inferioris (26), dessen Ramus intermandibularis schräg den Rand des MECKEL'schen Knorpels kreuzt (combinirt eingezeichnet), liegt mit dem Nervus mandibularis externus VII (27) ventral vom Sinus mandibularis. Das Gebiet des Hyoidbogens zeigt keine besonderen Veränderungen. Am Rande der ersten Schlundtaschen (32) verlaufen die äusseren Carotiden (2). Der Coracomandibularis nähert sich immer mehr den dritten Myotomfortsätzen (1), von deren ehedem lebhaft proliferirender ventraler, nunmehr vollkommen abgerundeter Kante er sich abgelöst hat. Ausser der hyomandibularen durchzieht auch die verästelte mandibulare (unter 28) und die supraorbitale (17) Sinneslinie den Querschnitt.

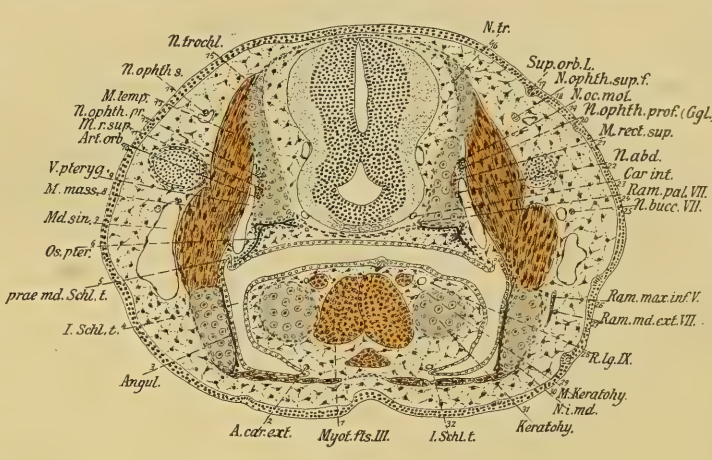

Fig. 534.

60 μ caudal (Textfig. 535) hängt das von einem schmalen, biconvexen Lumen durchzogene Mittelhirn im Grunde der Sattelfalte nur mehr in seinen commissuralen Fasern mit denen des Zwischenhirnes (Hypothalamus) zusammen. An der ventrolateralen Wand des Mesencephalons sammeln sich die vordersten Fasern des hinteren Längsbündels. Das im Bereiche des Chiasmawulstes (19) durchschnittene Zwischenhirn wird vom Sulcus longitutinalis Diencephali durchzogen, welcher den Hypothalamus gegen die Infundibularwand abgrenzt. Die Arteria cerebri communicans weist gelegentlich asymmetrische Caliberverhältnisse auf (im vorliegenden Falle 48 : 25 μ) je nach dem Grade der Anstauung des Blutes. Gegenüber der Arterie

tritt auf der linken Körperseite der Oculomotorius (14) in der Ebene des Schnittes schräg durch den Sphenolateralknorpel; in der anderen Körperhälfte liegt er noch an dessen Aussenseite (10), vor der Ueberkreuzung der medialen Seite des Nervus ophthalmicus profundus (15). Die bis an den Ophthalmicus heranreichende Vena pterygoidea weist im Querschnitt einen grössten Durchmesser von 400 μ und einen queren durch die Kaumusculatur eingeengten Durchmesser von 56 μ auf, welcher bei der Contraction der Kaumusculatur wahrscheinlich verkleinert wird. Immerhin dürfte aber die Vene stets klaffen. Die Vene und das Pterygoid reichen bis an den Grund jener medial von der sehnigen Insertion des Temporalis vortretenden Schleimhautfalte, welche indess schon von dotterreichem, dickem Entoderm gebildet war, ehe der Knochen auftrat und daher nicht in abhängiger Gestaltung vom Knochen, sondern im beengten Flächenwachsthum schon früher (gleich den Schlundtaschendivertikeln) entstand; sie bietet als Reservefalte Vortheile bei der Oeffnung des Mundes. An der Aussenseite kreuzt den Masseter der zwischen grossen Venen verlaufende Nervus maxillae inferioris Trigemini (20). Dorsal vom Rande der ersten Schlundtasche zweigt von dem auf der Ventralseite des Keratohyale gelegenen Scheitel des ersten Arterienbogens (26) die Carotis externa (25) ab, welche weiter vorn sich in der Nachbarschaft des Randes verzweigt. Das vordere innere Ende der zweiten Schlundtasche (24) ragt zwischen dem Keratohyale und dem Musculus keratohyoideus (4) des ersten Branchialbogens vor; auch der Nervus lingualis IX (5) tritt in den letzteren ein. Die beiden dritten Myotomfortsätze liegen platt an einander; an ihrer Ventralseite contrahirt sich der nahezu dreieckig begrenzte Musc. coracomandibularis (1).

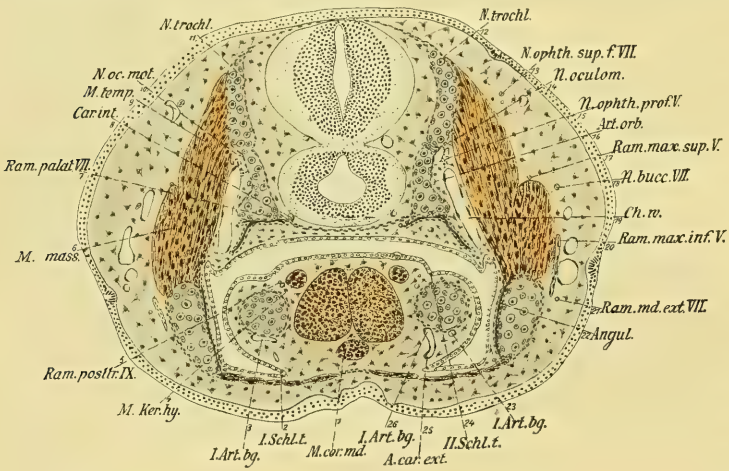

Fig. 535.

100 μ caudal (Textfig. 536) liegt der Oculomotoriusaustritt (12) aus der ventrolateralen Wand des Mittelhirnes vor, wobei die in früheren Stadien (vergl. Fig. 471) bestehende Convergenz der Zellen des centralen Höhlengraues allerdings nicht mehr so auffällig ist. Die spärlichen Scheidenzellen des Oculomotorius sind zweifellos cerebralen Ursprunges. Die motorischen Wurzelfasern durchbrechen das hintere Längsbündel und basale Commissuren. Der seitliche Fasermantel des Mittelhirnes umfasst ausser eigenen afferenten und efferenten, zum Theile auch gegen den Chiasmawulst ziehenden Fasern die spino- und bulbothalamischen Fasern und deren Gegenzüge. Im Grunde der Sattelfalte anastomosiren die Arteriae communicantes. Die Nervi trochleares (14, 15) heben sich vom Perichondrium der Sphenolateralknorpel ab. Gegenüber dem Sulcus longitudinalis der Innenwand des Zwischenhirnes besteht am Neurocranium noch eine Lücke, welche einen Rest der Spalte zwischen den Trabekeln und den Sphenolateralknorpeln bildet und von der Arteria orbitalis (20) und der Hypophysenvene zum Durchtritte nach aussen benützt wird. Die Lücke wurde durch diese Gefässe ausgespart. An der Aussenseite der Kaumusculatur theilt sich in

der Furche zwischen dem Temporalis und Masseter der Nervus mandibularis (18) in seine beiden Aeste. Der Ansatz am Angulare erfolgt ausschliesslich von Seiten des Temporalis. Am unteren Rande entspringt dicht über dem Nervus mandibularis internus VII (von aussen betrachtet) der Intermandibularis (5), das ventrale Derivat des mandibularen Mesoderms, dessen ehedem so breiter Zusammenhang mit dem Hyoidmesoderm in Folge der schrägen Faserrichtung, welche der an seinem vorderen Ende durchschnittene Interhyoideus (2) gewinnt, sich nur mehr auf die Gemeinsamkeit der Raphe bezieht. Zwischen dem Keratohyale (29) und dem ersten Keratobranchiale (26) ragt die zweite Schlundtasche (30) vor, an deren medialer Seite der proximale Schenkel des ersten Arterienbogens (31) nach vorn zieht. Der laterale Schenkel des ersten Arterienbogens verläuft an der Aussenseite des Keratohyale (28), vom umgekrämpten Rande der ersten Schlundtasche überlagert. Medial vom proximalen inneren Schenkel des ersten Arterienbogens wurzelt die innere hypobranchiale Vene (27), welche vorwiegend das Blut der von der Ventralseite her eintretenden hyomandibularen Vene (linke Bildseite, 3), ausserdem aber auch linguale Venen aufnimmt. Dorsal von den genannten an dem Eingange in den ersten Branchialbogen verlaufenden Gefässen liegt der Musc. keratohyoideus ventromedial vom Keratobranchiale I, (26) an der Aussenseite vom Nervus lingualis des Glossopharyngeus (7) begleitet.

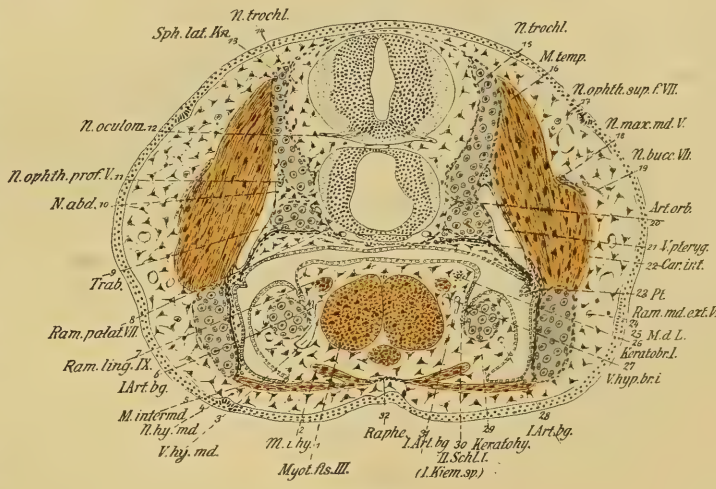

Fig. 536.

80 μ caudal (Textfig. 537) geht das Mittelhirn in schräg nach hinten ansteigender Grenze in das Rautenhirn über. Die Sattelfalte wird nunmehr (vgl. auch Medianschnitte, Taf. LXI, Fig. 10) von dem sich rasch verdickenden Boden des Rautenhirnes (17) und dem einschichtigen Epithel der diencephalen Wandabschnitte der Region des sogenannten Saccus vasculosus gebildet. Die Grenze des Mittelhirnes (18) gegen das Rautenhirn ist an einem herausgegriffenen Querschnitte ebenso schwer zu bestimmen, wie jene gegen das Zwischenhirn. Es sind nur ventrale und dorsale Marken vorhanden, welche bereits bei Besprechung des Medianschnittes angegeben wurden. Die erhebliche Verschmälerung des in diesem Gebiete vornehmlich in die Länge gewachsenen Zwischenhirnes giebt dem Knorpel Gelegenheit medialwärts vorzudringen. Es treten daher in diesem Bereiche die beiden Knorpelplatten unter erheblicher Verdickung einander nähern, und das Foramen basicraniale wird eingeengt. Der basalen, in der Fenestra basicranialis ausgespannten Pachymeninx liegt unmittelbar die Hypophyse (10) an, die von einem weitmaschigen Venennetze umgeben ist, aus welchem zwei Venen hervorgehen, welche neben der 50 μ weiter vorn von der Carotis interna (12) abzweigenden Arteria orbitalis an der im Schnittbilde 536 dargestellten Stelle das Neurocranium durchbrechen. Die inneren Carotiden (12) sind in diesem Abschnitte, lange Zeit durch eine Anastomose zusammengehalten, einander am nächsten. An der Aussenseite des Knorpels wurde nun die Vena

pterygoidea (13) mit dem Nervus ophthalmicus profundus (14) und dem an ihrer Innenseite verlaufenden, 6 μ dünnen Abducens (25) durch eine Knorpelspange umfasst, wodurch das Foramen sphenoticum minus (24) nach vorn verlängert wurde. Die Knorpelspange nützen die sich vermehrenden Muskelzellen des Temporalis (15) zum Ursprunge aus. Die Knorpelspange stellt eine secundäre Verbindung des Sphenolateralknorpels mit der Pars anterior des Palatoquadratums her, dessen Pars articularis (27) unmittelbar hinter der Insertion der Kaumusculatur angeschnitten ist. An der Aussenseite der Kaumusculatur betritt nun auch der Nervus buccalis (23) den Spalt zwischen dem Masseter und Temporalis (15) dicht über dem Nervus maxillomandibularis (22). Von den dem Hyomandibularis angeschlossenen sensorischen Nerven ist der Nervus mandibularis externus (7) an der Aussenseite des Meckel'schen Knorpels, der Hyomandibularis (s. st., 33) gegenüber dem Rande der ersten Schlundtasche (32) durchschnitten. Der durch eine gemeinsame Raphe zusammenhängende Intermandibularis (2) und der Interhyoideus sind in ihren hinteren bezw. vorderen Abschnitten auf gleicher Ausdehnung durchschnitten, so dass eine X-förmige Figur (Chiasma) zu Stande kommt. Der namentlich in seinen hinteren Abschnitten erheblicher nach aussen vortretende Hyoidbogen zeigt ausser Venendurchschnitten nur jenen äusseren Schenkel des ersten Arterienbogens (4). Der innere Schenkel des letzteren (5) ist an seinem secundären Ursprunge aus der efferenten ventralen Kiemenarterie des ersten Branchialbogens durchschnitten, welcher dicht dem Aussenrande des Keratobranchiale I entlang läuft. Zwischen dem ersten Arterienbogen und dem vom Ramus lingualis IX (8) begleiteten Musc. keratohyoideus ist der Scheitel des zweiten Arterienbogens (6, 30) der nunmehrigen Opercular arterie gekappt, welcher, wie auch die Fig. III/35, 34, Taf. LXIX zeigt, gemäss der ursprünglichen Distanz der beiden Bögen etwas caudal vom ersten Arterienbogen umbiegt. Ventral von den beiden Arterien, dicht neben dem hinteren inneren Blatt der ehemaligen zweiten Schlundtasche (34) verläuft die Vena hypobranchialis interna.

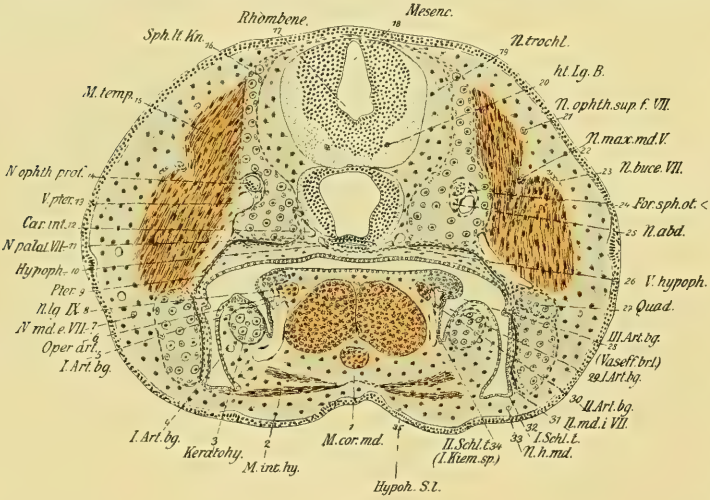

Fig. 537.

180 μ caudal (Textfig. 538) überwiegt bereits im Durchschnitt des Gehirnes das Rhombencephalon, dessen im Anschnitte getroffene Hauptseitenfalte, wie die Abbildung der äusseren Fläche der grauen Substanz, Taf. LXXX, Fig. 14, zeigt, kleinere, secundär geschlossene Faltungen aufweist, welche wie Kämme mit einander parallel in die weisse Substanz einragen. Zwischen den das Rautenhirn durchziehenden Bahnen (vorwiegend thalamo- und tectobulbäre und -spinale Bahnen und deren Gegenzüge) fällt der Scheitel des nach vorn gerichteten Bogens eines grobfaserigen Bündels auf, welches eine Dachcommissur (15) des Rautenhirnes bildet und wahrscheinlich der secundären splanchnisch-sensiblen Bahn (Johnston) zugehört. Das Mittelhirn weist an seiner Decke noch wenig commissurale Fasern auf, die Dachcommissur und insbesondere

das Tectum opticum ist erst in Ausbildung. Noch haben wenig Fasern in ihrem beengten Vorwachsen gemäss ihrer primären Wachsthumsrichtung im Mittelhirndache die Medianebene überschritten. Der Nervus trochlearis (16) verläuft in der Plica rhombomesencephalica. Das massige Neurocranium ist im Bereiche der Parachordalia und des Palatoquadratums (24) durchschnitten und bildet die Grundlage der ganzen Situation. Auf der linken Seite ist das Foramen sphenoticum minus freigelegt, auf der rechten erscheint das Ganglion ophthalmicum (13) mit dem Ganglion maxillomandibulare (20) vereinigt. Letzteres tritt aus dem Foramen sphenoticum majus nach aussen, welches nur im Anschnitte eine scheinbar so grosse Lücke begrenzt. Das Ganglion maxillomandibulare wird an seiner medialen Seite von durchgehenden motorischen Fasern (14) passirt, welche sich grösstentheils an der Aussenseite des Palatoquadratums in die Kaumusculatur einsenken. An der ventrolateralen Seite des Ganglion ophthalmicum verläuft die Vena pterygoidea (12) und an dessen ventraler Seite, dicht dem Perichondrium angelagert, der Nervus abducens (durch den Raster etwas verdeckt), welcher in diesem Stadium in seltenen Fällen von ihm durch eine Knorpelspange getrennt ist. Die Parachordalia haben die Carotis interna und den Ramus palatinus VII (11) vollkommen vom Gehirne abgedrängt. Beide verlaufen neben einander an der Dorsalseite des lateral bis an das Pterygoid heranreichenden Parasphenoids, welches sie vom Kiemendarm abdrängt. Sowohl das Pterygoid wie das Angulare des Unterkiefers reichen bis gegen das Kiefergelenk vor, dessen Gestaltung in gegenseitiger Anpassung der aufeinander drängenden, auch durch den Zug der Kaumusculatur an einander gepressten Knorpel, dann aber durch die Bewegung bestimmt wurde. Der Meckel'sche Knorpel weicht hierbei sozusagen nach innen und dorsal aus, das Palatoquadratum findet ventrolateral mehr Gelegenheit zur Verbreiterung und Verlängerung. So kommt jene Längsmulde am Meckel'schen Knorpel zu Stande (vergl. Taf. LXIX, Fig. IV/27), in welche ein flacher Kamm der Unterseite des Palatoquadratums eingreift (vergl. Taf. LV, Fig. II/65). In der von den steil aufgerichteten ersten Schlundtaschen begrenzten hypohyalen und hypobranchialen Region überwiegt nunmehr der Interhyoideus (3), an dessen ventrolateraler Seite — wie an den Branchialbögen — das motorische, im Hyoidbogen aber schon dorsal selbständig gewordene und eine dorsoventral einheitlich gebliebene Musculatur versorgende motorische Element (32) des Hyomandibularis eine besondere Mächtigkeit erlangt (Nervus hyoideus). Hyomandibulare Venen benützen den Spalt zwischen dem Intermandibularis (2) und dem Interhyoideus (3) zum Durchtritte. Der Nervus mandibularis internus (30) hält sich stets an die Aussenseite der ersten Schlundtasche (31), da ihm die Abhebung des Ektoderms den Uebertritt aus dem Hyoid- in den Mandibularbogen gestattete. Die beiden ersten Arterienbögen sind in ihren beiden Schenkeln durchschnitten, der erste Arterienbogen an der Aussenseite des

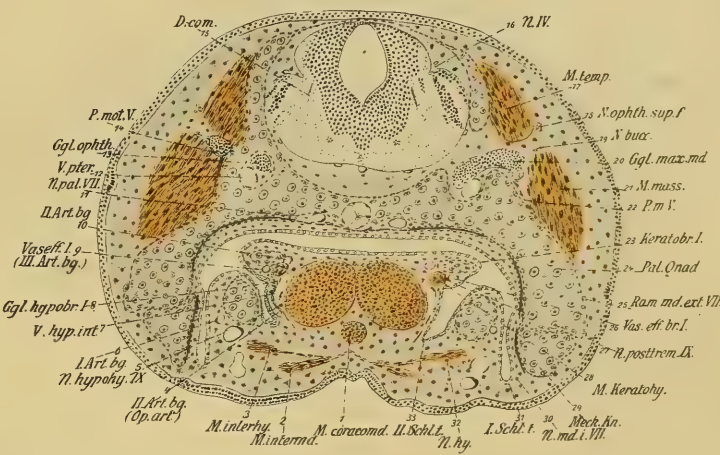

Fig. 538.

Keratobranchiale I (Vas efferens ventrale branchiale I, 9) und des Keratohyale (6), der zweite aufsteigend an der medialen Seite des ersten Keratobranchiale (10) und absteigend an der Innenseite (9) der zweiten Schlundtasche (33). Der aufsteigende Schenkel, die Operculararterie (s. st.), ist aus dem ehemaligen cranialen Truncusaste, dem primitiven Wurzelgefässe der beiden ersten Arterienbögen (10) hervorgegangen. An der Innenseite der zweiten Schlundtasche, d. i. an der Vorder- und Aussenseite des ersten Branchialbogens, schwillt der Nervus posttrematicus (27) des Glossopharyngeus zum Ganglion hypobranchiale I (8) an, in dessen ventraler Nachbarschaft die Vena hypobranchialis interna (7) verläuft. Auf der linken Seite des Bildes ist der aus dem Ganglion hypobranchiale des Glossopharyngeus hervorgehende sensorische Nervus hypohyoideus (5) combinirt eingezeichnet, welcher an Querschnittserien sehr schwer zu verfolgen ist und besser an Frontalschnitten aufzuzeigen sein wird. Auch der Endast des Nervus hypobranchialis IV und V, welcher das Derivat des dritten ventralen Myotomfortsatzes, den Musculus coracomandibularis (1) versorgt und an der Aussenseite des dritten Myotomfortsatzes (rechts) einen nach vorne gerichteten Bogen beschreibt, ist an Querschnitten schwer aufzudecken.

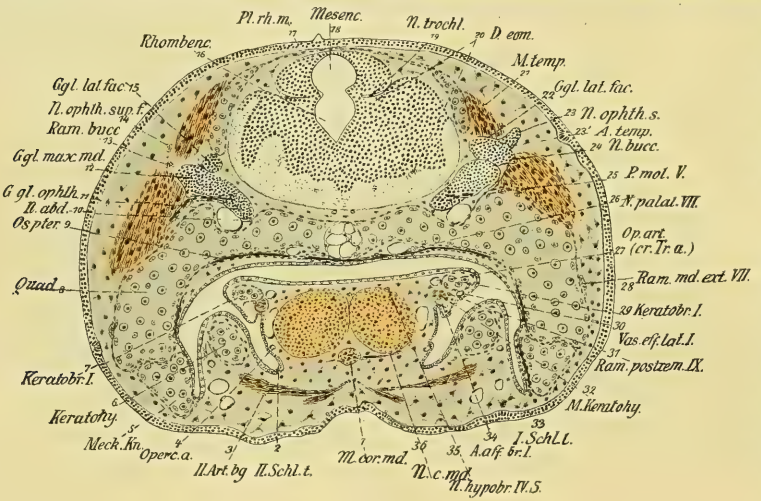

Fig. 539.

60 μ caudal (Textfig. 539) wird die bogenförmig verlaufende und schräg eingestellte Plica rhombomesencephalica, die Grenze des Mittel- (18) und Rautenhirnes (16), in ihren beiden ventrolateralwärts gerichteten Ausläufern durchschnitten, in deren Faltenraum die Nervi trochleares (19) verlaufen. Die graue Substanz des Rautenhirnes weist noch jene kammförmigen, nach vorn gerichteten secundären Ausladungen auf, welche im Schrägschnitte weit in die weisse Substanz vorragen. Jene schleifenförmig gewundene Dachcommissur (20), welche im Schnitte 538 im Scheitel ihrer seitlichen Bögen freigelegt war, ist nun in ihren beiden Schenkeln getroffen, von denen die dorsalen in dem folgenden Schnitte, in der Plica rhombomesencephalica kreuzen. Die distalen Schenkel dieses grobfaserigen commissuralen Bündels verlaufen an der ventrolateralen Wand des Rautenhirnes dicht über der grauen Substanz und splittern sich fächerförmig auf. Die ventromediale Wand des Rautenhirnes wird von den ebenfalls grobfaserigen, hinteren Längsbündeln (vergl. Textfig. 537/20) durchzogen. In einer medianen Raphe concentriren sich basal kreuzende Fasern. Im Foramen sphenoticum dextrum liegt der vordere Pol des Ganglion praevestibulare laterale (15) — welches dem Facialis angeschlossen ist — dicht über dem Ganglion maxillomandibulare (12), welches mit dem nach vorn ins Foramen sphenoticum minus (zwischen Sphenolateralknorpel und dem Processus oticus des Palatoquadratums) einragenden Ganglion ophthalmicum (11) zusammenhängt. Zwischen beiden Ganglien verläuft die Portio motoria (25) hindurch. Auf der linken Seite ist bereits die zipfelförmige Ausladung des

Lateralisganglions, aus welcher der Nervus ophthalmicus superficialis (23) entspringt, und auch jene des Nervus buccalis (24) freigelegt; beide ragen aus dem Spalte zwischen dem Temporalis und dem Masseter vor. Die beiden Trigeminusganglien liegen einander dicht an, sind aber, abgesehen von der von der Portio motoria eingenommenen Furche, welche sie trennt, daran zu unterscheiden, dass das Ganglion ophthalmicum erheblich kleinere Kerne aufweist (12 : 17). An der ventromedialen Seite des Ganglion ophthalmicum (11) verläuft der Nervus abducens (10) und an dessen ventrolateraler Seite die Vena pterygoidea. Das massive Palatoquadratum (8) ist noch im Bereiche der Articulation mit dem Unterkiefer (5) durchschnitten, welche in ganzer Ausdehnung jenes wellenförmige Querprofil aufweist. Das Keratohyale (6) ist in seinem mittleren Abschnitte etwas dünner als an den Enden; an seiner Aussenseite verläuft der erste Arterienbogen. Das ventrale vordere Ende des ersten Branchialbogens weist an der ventrolateralen Seite des schräg durchschnittenen Keratobranchiale I (7, 29) die ventrale efferente Kiemenarterie (30) und medial von derselben den vom Nervus posttrematicus (31) besetzten Musc. keratohyoideus (37), ferner zwischen dem Knorpel und dem im grössten Durchschnitte freigelegten dritten Myotomfortsatze die Arteria opercularis (27) auf, deren ventraler Schenkel bereits in eine Falte der Schleimhaut eintritt (4). An der Aussenseite des Hyoabdominalis verläuft die Vena hypobranchialis interna. Auf der rechten Seite ist combinirt der Eintritt des Endfadens des Nervus hypobranchialis IV/V (36) in den Musc. coracomandibularis eingetragen.

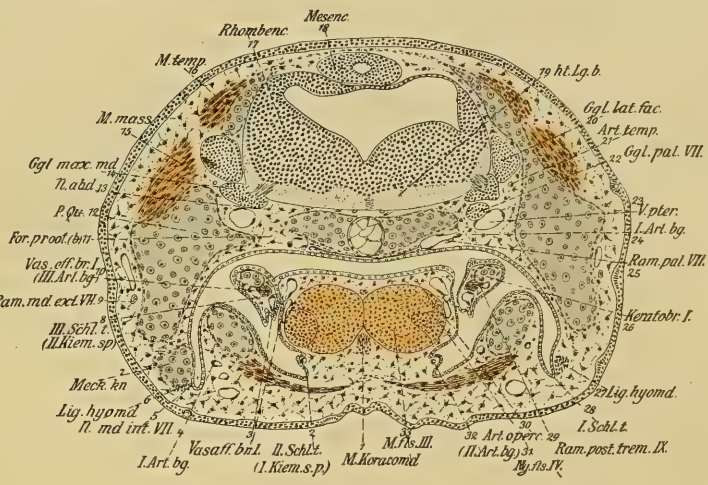

Fig. 540.

120 μ caudal (Textfig. 540) erreicht der Ventrikel des Rautenhirnes (7) bereits seine grösste Breitenausdehnung. Die verdickte, wulstförmig nach innen vortretende Plica rhombomesencephalica schwillt auf beiden Seiten zur Anlage des Kleinhirnes an und setzt sich dann in die dünne Decke des vierten Ventrikels fort. Ventrolateral weist der Hohlraum eine markante Ausladung des Faltenraumes der seitlichen Verbreiterung des Rautenhirnes auf. In die ventrolaterale Wand tritt an der breitesten Stelle die Trigeminuswurzel ein bezw. aus, deren motorischer Antheil an der Ventralseite zwischen den beiden Trigeminusganglien hindurchzieht. Die mächtige sensible Wurzel theilt sich beim Eintritt in auf- und vornehmlich absteigende Fasern. Verbindungen mit dem stellenweise auffallend grosse Zellen enthaltenden, in Folge des beengten Längenwachsthumes nach hinten überhängenden Dache des Mittelhirnes konnten noch nicht mit Sicherheit nachgewiesen werden. Das Lateralisganglion des Facialis (20) liegt auf der rechten Körperseite noch innerhalb des Foramen sphenoticum majus frei, auf der linken Körperseite ist bereits die vordere Kante des Labyrinthknorpels angeschnitten. Auf beiden Seiten ist das Foramen prooticum oder paroticum (basale, 11) eröffnet, durch welches die Vena pterygoidea (23) den Schädelgrund nach aussen verlässt. An der medialen Seite

der Vene tritt das Ganglion palatinum (22) auf, dessen Nerv (25, rechte Bildseite) unter der Vereinigung des ersten Arterienbogens (24) mit der Aortenwurzel, auf der linken Bildseite noch lateral von der Carotis interna durchschnitten ist. Das mächtige, an seinem Processus oticus durchschnittene Palatoquadratum (12) ist an seinem hinteren breiten Rande freigelegt, welcher vom MECKEL'schen Knorpel (7) überragt wird. Vom Perichondrium des hinteren Endes des MECKEL'schen Knorpels geht das Ligamentum hyomandibulare (27) ab, welches in seinem mittleren, einen rundlichen Durchschnitt aufweisenden Abschnitte die erste Schlundtasche (28) und den Nervus mandibularis internus des Facialis (5) überkreuzt (6). Ueber dem an seiner Aussenseite vom motorischen Nervus hyoideus besetzten Rand des Opercularmuskels (Interhyoideus) verlaufen die hyomandibularen Venen, in denen zum Theil die äussere Hypobranchialvene wurzelt. An der Innenseite des Opercularmuskels überkreuzt die Arteria opercularis (32) in schräger Richtung den ventralen medialen Rand der weiten Schlundtasche (2). Zwischen den dritten Myotomfortsätzen (33), an deren Aussenseite sich zungenförmig die vierten (31) vorschieben, geht der Musculus coracomandibularis (1) in eine terminale Proliferationszone über. An der Aussenseite des vierten Myotomfortsatzes verläuft dicht unter der vorderen Wand der ersten Kiemenspalte (ehemalige zweite Schlundtasche) die Vena hypobranchialis interna. Die nach vorn convexen, den ventralen Rand der dritten Schlundtasche überkreuzenden Bögen der ersten afferenten Kiemenarterien (3) sind schräg eingestellt und convergiren mit einander dorsalwärts, etwa gegen die Chorda hin; sie sind in ihren beiden Schenkeln durchschnitten. Auf der rechten Körperseite entspringt die Arteria opercularis in der in der Textfig. 520 angegebenen Weise gemeinsam mit der ersten afferenten Kiemenarterie, nahe an deren Scheitel; auf der linken Seite (30) ist der primitivere, directe Ursprung aus dem Truncus arteriosus bezw. das Stammgefäss der beiden ersten Arterienbögen eingezeichnet, welches nach der Ablösung des ersten Bogens secundär zum proximalen Abschnitte der Opercular arterie wurde. Die Rami linguales des zweiten hypobranchialen Ganglions (des ersten des Vagus) verzweigen sich dicht unter den in ganzer Ausdehnung reich mit Vacuolen, verflüssigtem verdautem Dotter erfüllten Epithelzellen der Schleimhaut und treten zum Theil an deren Sinnesknospen.

80 μ caudal (Textfig. 541) beschliesst die Portio motoria des Trigeminus (19) die breite Wurzel dieses Nerven. Die motorischen Fasern entspringen an der Ventralseite etwas nach aussen vom hinteren Längsbündel (Textfig. 540/19) und ziehen sodann in einem flachen Bogen nach vorn und aussen (combinirt eingezeichnet), woselbst sie dicht hinter der sensiblen Wurzel aber deutlich von ihr getrennt, zwischen den basalen Vorwölbungen des Ganglion ophthalmicum und maxillomandibulare nach aussen ziehen. Gegenüber dem Austritte der motorischen Wurzel wölbt sich das Ganglion (laterale?) hyomandibulare (21) vor, welches von dem mit dem Ganglion palatinum (22) sich vereinigenden, anscheinend die Zellen des Nervus mandibularis internus enthaltenden Ganglion, deutlich getrennt ist. Der Austritt des Nervus palatinus (7) erfolgt im spitzen Winkel der 30 μ weiter vorn erfolgenden Einmündung des ersten Arterienbogens (24) in die Aortenwurzel (linke Seite). An der Aussenseite des Ganglion hyomandibulare zieht die Arteria temporalis (10), ein Ast der Opercular arterie empor. Das Ganglion laterale (praevestibulare 12), liegt dicht der seitlichen Wand des Rautenhirnes an und zeigt an seiner medialen Seite bereits die Sammlung seiner sensorischen Wurzel. In der dorsolateralen Wand des Rautenhirnes wird bereits die Spitze jenes aufsteigenden Bündels der sensorischen Wurzel (16) erreicht, aus welcher die Fibrillen nach allen Richtungen insbesondere aber medialwärts pinselförmig ausstrahlen. Der Ventralseite der Hirnganglien liegt dicht die Vena pterygoidea (23) an; an ihrer medialen Seite verläuft neben der vom Parachordale gebildeten medialen Begrenzung des Foramen prooticum (paroticum) basale der Nervus abducens (11). Die Vena pterygoidea wird an ihrer Ventralseite schräg vom ersten Arterienbogen (24) gekreuzt, welcher auf der rechten Körperseite nur noch in seinem an der Aussenseite des Keratohyale gelegenen Bogenstücke (29) durchschnitten ist. Auf der

linken Körperseite hingegen liegen noch zwei andere Durchschnitte des sich an der Vorderseite der ersten Schlundtasche emporschlängelnden und infolge der Anstauung des Blutes in der engen dorsolateralen Ausbiegung (vergl. Taf. LIV, Fig. 9) auch erweiternden Gefässes vor (26). Dieser seitliche Abschnitt des ersten Arterienbogens wird vom Nervus mandibularis externus des Facialis (25) und der zugehörigen Sinneslinie überkreuzt. Das Ligamentum hyomandibulare (28) überkreuzt die erste Schlundtasche ebenso unter Rinnenbildung, wie der zweite Arterienbogen (33) den Rand der zweiten Schlundtasche (32). Der erste Branchialbogen ist nun vollkommen freigeworden und weist die bereits an der Tafelabbildung geschilderte Gruppirung der Gefässe und Nerven (5) um den Musc. keratohyoideus auf. Das Keratobranchiale secundum sinistrum ist an seinem ventralen Rande durchnitten (30), und auch das ventrale Muskelderivat dieses Bogens, der Interbranchialis anterior (1) ist an der Raphe seiner nach vorn gerichteten Convergenz freigelegt. Das Muskelpaar wird durch den von der Raphe bis an das Hypohyale (Textfig. 531) sich erstreckenden Bindegewebszug in seiner Lage festgehalten. Zwischen dem Keratobranchiale II und dem Interbranchialis anterior verläuft die erste afferente Kiemenarterie und an deren medialer Seite — wenn ein solcher vorhanden — der primitive proximale Abschnitt einer Opercular-arterie (vergl. Textfig. 540/30). Die Myotomfortsätze (2, 3) haben in ihrem gegenseitigen Drängen und Ringen eine ganz schräge Einstellung gewonnen, welche eine wesentliche Vergrösserung des Ursprunges bezw. der Insertion ihrer Fasern gewährt. Der an der Aussenseite vorgewachsene vierte Myotomfortsatz (3) liegt in einer tiefen Mulde an der Aussenseite des dritten, dessen ventrale Kante noch in reger Proliferation (34) begriffen ist. In früheren Stadien war dies auch an deren vorderem Abschnitte der Fall, doch haben sich dort diese ventralen Kanten bereits abgelöst und zum unpaaren Musc. coracomandibularis vereinigt, dessen Entstehung und Fortsetzung im hinteren Abschnitte noch in vollem Gange ist. Jene unpaare Proliferations- und Differenzirungszone des Muskelbandes, welche der Schnitt 540 zeigte, setzt sich unmittelbar in die nunmehr vorliegenden noch im Verbande mit den Myotomfortsätzen stehenden Kanten fort, welche genau den ventralen, eine einheitliche Verbreiterung derselben bedingenden Kanten der folgenden Myotomfortsätze entsprechen. Auch an den dorsalen Kanten der Myotome herrscht, wie folgende Schnitte erweisen werden, ein lebhaftes appositionelles Wachsthum.

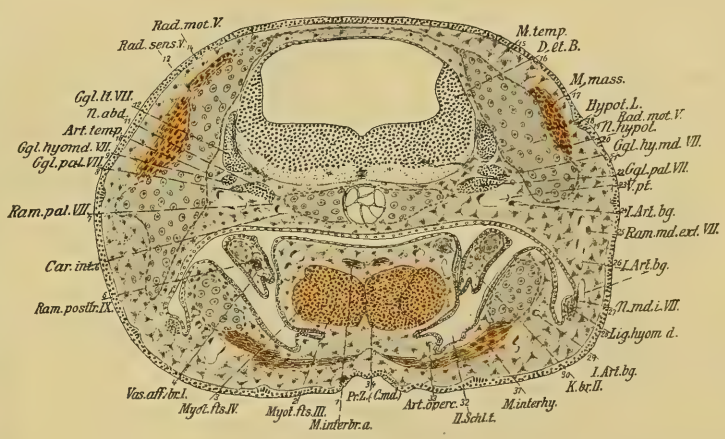

Fig. 541.

60 μ caudal (Textfig. 542) wird das Foramen prooticum sive paroticum basale in seinem grössten Durchmesser durchschnitten; es wird vornehmlich vom Ganglion hyomandibulare des Facialis (14) eingenommen, dessen Wurzelfasern dorsalwärts convergent austreten (rechte Bildseite). Auf der linken Bildseite besteht noch dieselbe Trennung der Facialisganglien wie in der Textfig. 541: In der tiefen Furche ist der Scheitel des Bogens der (diese Trennung bewirkenden) Pars motoria des Facialis hyomandibularis (13)

durchschnitten, dessen medialer Schenkel (22) innen von der Wurzel des Ganglion palatinum (23) umfasst wird. Der laterale Schenkel des Bogens der Pars motoria tritt in den Nervus hyomandibularis (27) ein, in welchem sensorische Elemente überwiegen. Der Hyomandibularis wird entweder an seiner Dorsal- oder Ventralseite von der Arteria temporalis (11) gekreuzt, welche im letzteren Falle an der Aussenseite der Vena pterygoidea (10) verläuft, die hinter dem Processus oticus des Palatoquadratums schräg nach aussen zieht und so zur Vena capitis lateralis wird. Lateral von der aufsteigenden sensorischen Hyomandibularis-wurzel ragt noch der hintere Pol des Ganglion laterale prävestibulare des Facialis (20) an der medialen Seite des in der Oeffnung der Labyrinthknorpelschale freiliegenden Sacculus vor. Die Lateraliswurzel strebt dorsalwärts (19), ihr centraler Fasciculus (18) gewinnt in der dorsolateralen Wand des Rautenhirnes an Ausdehnung. An der Aussenseite wird der Labyrinthknorpel vom Nervus hypoticus (gekreuzt vom Verweisstrich 24) umfangen, einem Aste des Lateralisganglions des Facialis, von welchem ein feiner Zweig (combinirt eingezeichnet, leider durch den Raster bei der Verkleinerung der Vorlage undeutlich geworden, vergl. Textfig. 543/13) an die dorsale Ausladung der ersten Schlundtasche (25) heranreicht, welche an der ventrolateralen Kante des Labyrinthknorpels emporragt. Der Nerv tritt an eine ektodermale schon vom Mutterboden abgeschnürte Zellplatte (25 punktirte Kerne) welche in das Entoderm (geringelte Kerne) des Schlundtaschendivertikels an dessen Aussen- und Hinterseite eingelassen ist (Hyomandibularorgan). Der Nervus hypoticus ist ontogenetisch älter als der Masseter und kann von diesem bei seinem Emporwachsen überdeckt werden. Reicht der Masseter nicht so weit empor, dann verläuft der Nerv an der Grenze der beiden Kaumuskeln. — Das Hyomandibularorgan hängt in den vorhergehenden Schnitten mit der ersten Schlundtasche zusammen, welche in Folge ihrer hinteren Ausladung vom Schnitte zweimal getroffen erscheint. Der ventrolaterale Rand der Schlundtasche wird der Reihe nach überkreuzt: vom Nervus mandibularis internus des Facialis (30) dem Ligamentum hyomandibulare (29) und dem ersten Arterienbogen (6). Am ventromedialen Rande des nun immer breiter werdenden Keratohyale (32) entspringen die vorderen Muskelbündel des Opercularmuskels, welche einen Interhyoideus bilden und vom Nervus hyoideus (33) nahe ihrem Rande begleitet werden. Die Operculararterien (3) verlaufen in Furchen des Epithels des Kiemendeckels weil der Verlauf der Arterien der nach vorn gerichteten Bewegung der zweiten Schlundtasche (vergl. Taf. LXIX Fig. XI/55, 58) im Wege stand. Zwischen den Rändern der zweiten Schlundtaschenwurzeln die Venae hypobranchiales externae (2), zwischen welchen ganz dünne Rami hypohyoidei (1) des Ganglion hypobranchiale I (Glossopharyngei) caudalwärts gegen den Hinterrand der Raphe interhyoidea ziehen. Die von ihnen versorgten hypohyoidalen Sinneslinien reichen nicht bis in die Ebene des Schnittes vor. Die ventrale Proliferationszone der dritten Myotomfortsätze (38) hebt sich nicht mehr scharf als Leiste ab wie weiter oral

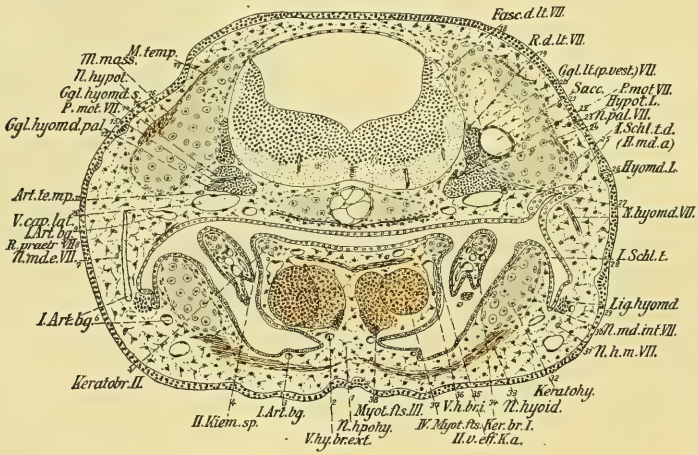

Fig. 542.

und weist damit einen primitiveren Zustand auf. In der dorsalen Rinne zwischen dem dritten und vierten Myotomfortsatze verläuft der sie versorgende hypobranchiale Nerv, welcher auch ins Myocomma Zweige entsendet. Der Querschnitt des dritten Myotomfortsatzes verhält sich zu jenem des vierten wie der Durchschnitt einer rechten Herzkammer zur linken. Dorsal vom dritten Myotomfortsatze spannt sich schräg der Interbranchialis anterior aus, welcher die affererente erste Kiemenarterie und medial von dieser die linke Operculararterie an ihrer Ventralseite überkreuzt. Ventral vom zweiten Keratobranchiale (5) entsendet die efferente Kiemenarterie dieses Bogens einen kurzen Ast (35) von 5 μ Caliber ventralwärts, welcher bereits beim Eintritt ins hypobranchiale Gebiet sich verliert.

60 μ caudal (Textfig. 543) wird ventral zwischen den medialen hinteren Enden der dritten Myotomfortsätze die dütenförmige Ausladung der Pericardialhöhle eröffnet (1), an deren Dorsalseite der Musculus interbranchialis posterior (34) des dritten Branchialbogens die Raphe bildet. Beide Interbranchiales (32, 34) stehen weiter vorn durch die Raphe im Zusammenhange und bilden so das tiefe Chiasma. Zwischen der an der dorsolateralen Seite des vierten Myotomfortsatzes gelegenen Vena hypobranchialis interna (4) und dem Vas efferens des zweiten Branchialbogens (6) liegt der Zipfel des Ganglion hypobranchiale II (5) eingeklemmt, welches nur Rami linguales entsendet. Der erste Branchialbogen weist an seiner Innenseite dort, wo ehemals der ektodermale, die Durchbrechung der dritten Schlundtasche einleitende Sporn endigte und entzweigespalten wurde, entodermale Sinnesknospen auf, welche mit jenen der dorsalen Kiemendarmwand alterniren. An den dorsalen Rand des Keratohyale schliessen caudal von der, in ihrem hintersten Abschnitte (10) noch erreichten ersten Schlundtasche zwei bis drei kleine eiförmige oder etwas oblonge Knorpelstücke, die Epihyalia (24), an, über welche der Nervus hyomandibularis nach aussen zieht. An der Hinterseite der Knorpel verläuft die (den nächsten Schnitten der Serie angehörige) Operculararterie, der zweite Arterienbogen, so dass in dieser essentiellen Hinsicht eine volle branchiomere Uebereinstimmung mit den folgenden Epibranchialia besteht. Die verschiedene Einstellung des ventrolateralwärts ausweichenden Keratohyale hat im Hyoidbogen ein Sonderverhalten bedingt, welchem als entgegengesetztes Extrem die unter anderen Bedingungen ventralwärts verschobene Sonderung des Palatoquadratums und des Meckel'schen Knorpels gegenübersteht. Das Ganglion hyomandibulare (22), welches vorwiegend aus sensorischen grossen Zellen besteht, schiebt sich eine ganz kurze Strecke auch zwischen der Vena capitis lateralis und dem hinteren Rande des Foramen paroticum (basale) lateralwärts vor und gleicht in dieser Lagerung ganz dem Ganglion laterale (infravestibulare) des Glossopharyngeus. Ueber dem Schlundtaschenrande kreuzt (rechterseits) der Nervus hyomandibularis parallel mit der gleichnamigen Sinneslinie (9). Der den Schlundtaschenrand schräg überschneidende Bogen des Mandibularis internus VII sinister (26) ist in beiden Schenkeln und

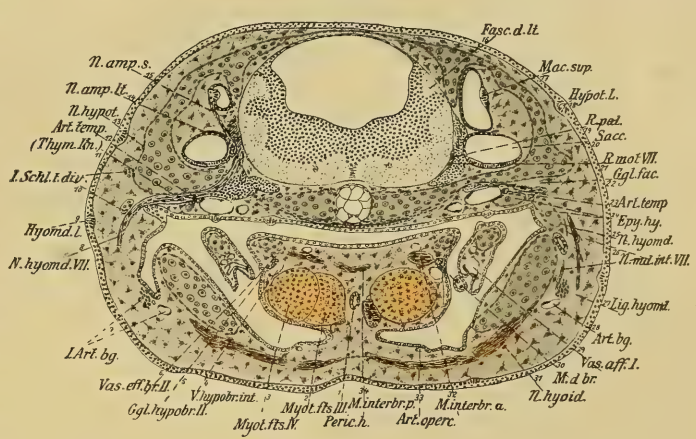

Fig. 543.

zwar ventral unter dem Ligamentum hyomandibulare (27) durchschnitten. Auf der rechten Körperseite ist das Foramen paroticum basale in seinem hinteren, ganz vom Ganglion hyomandibulare eingenommenen Abschnitte freigelegt, auf seinem medialen, vom Parachordale gebildeten Rande schiebt sich das Ganglion vestibulare vor. An der Innenseite des Ganglion hyomandibulare kreuzt die motorische Facialiswurzel (21) die schräg aufsteigende Palatinus (und Mandibularis internus? (19) -Wurzel (vergl. Taf. LXXX, Fig. 17/5, 6, sowie Textfig. 544/23, 24). An der Aussenseite der stets ventral vom Nervus hyomandibularis verlaufenden Vena capitis lateralis liegt ein vom dorsalem Rande der ersten Schlundtasche losgelöstes geschlossenes Epithelbläschen (11) von 20 μ Durchmesser, welches eine initiale Thymusknospe repräsentirt, übrigens nicht constant vorhanden ist. Innerhalb der Labyrinthschale zeigt das Schnittbild linkerseits die Ampulle des oberen Bogenganges mit ihrer Macula (17) und dem Nervus ampullaris superior (15); der Nervus ampullaris lateralis (14) zieht an der dünnen dorsalen Wand des Sacculus (20) nach aussen. Die ventrale Wand des Sacculus ist in ganzer Ausdehnung verdickt. Auf der rechten Bildseite erscheint die Ampulle des oberen Bogenganges in grösserer Ausdehnung eröffnet (17), die Macula wird von einem hohen einschichtigen, 25 μ hohen Cylinderepithel gebildet. Medial vom Sacculus zieht sich die Lateraliswurzel und daran ventral anschliessend die Hyomandibulariswurzel schräg empor, nach innen schiebt sich das Ganglion vestibulare vor.

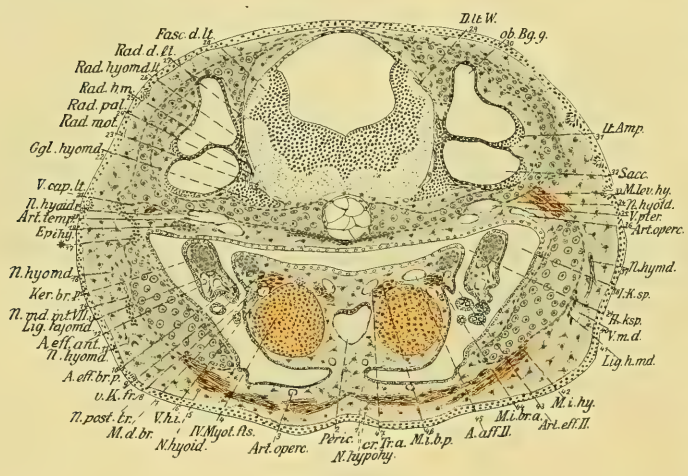

Fig. 544.

100 μ caudal (Textfig. 544) wird auf beiden Seiten die Ampulle des lateralen Bogenganges (3) weit eröffnet, dessen Macula dicht über der gleichfalls ventrolateral gelegenen Macula des Sacculus (32) gelegen und von dieser durch eine dünnwandige, tief einspringende Falte getrennt ist. Beide Maculae entstammen einem anfangs einheitlichen Feld des verdickten Bodens der Labyrinthblase, welches sich an der Vorderseite bis in die Höhe der nunmehrigen Macula des oberen Bogenganges erstreckt. An die Macula des Sacculus tritt in fächerartiger Ausbreitung der Vestibularis, dessen Ganglion der medialen Sacculuswand dicht anliegt und an der Innenseite zungenförmig vortritt. Die Radix motoria des Facialis (23) ist noch immer in ihrem schräg nach vorn und lateral absteigenden Verlaufe, nur noch weiter proximal durchschnitten, die Radix palatina (intermedia Wrisbergii, 24), welche wahrscheinlich auch die Fasern der Ganglienzellen des Mandibularis internus VII enthält, hat sich den anderen Hyomandibularisfasern (26) bereits angeschlossen. Medial vom oberen Abschnitte des Vestibulums, in welchen die Bogengänge einmünden, liegt, gleichfalls schräg getroffen, die dorsolateral aufsteigende' lange sensorische Wurzel (27), welche bereits in das Rautenhirn einzutreten beginnt. An der Ventralseite des Labyrinthknorpels ist auf der linken Bildseite unter der Vena capitis lateralis (21) die Einmündung der Operculararterie (36) in die Aortenwurzel und der Ursprung der Arteria temporalis (18) durchschnitten, auf der anderen Seite liegt die Arterie bereits in ihrem schrägen Verlaufe vom Kiemendeckel her (36), vor. Sie verläuft dicht unter dem dorsalen Abschnitte des

Opercularmuskels (33), welcher bei isolirter Contraction als Levator hyoideus wirkt und den Levatores branchiarum nach Ursprung und Anordnung an die Seite zu stellen ist. An den Muskel tritt auch der erste Ast des Hyomandibularis (20) heran. Die Operculararterie (36) verläuft, wie die linke Bildseite zeigt, dicht über und hinter dem Epihyale (18). Ein verdickter Zellenstrang (17) zieht, leicht gewunden, von der dorsalen Kante des Keratohyale zum seitlichen Rande des Labyrinthknorpels und stellt wohl die ersten Anfänge kleiner Vorknorpelherde dar. An der Aussenseite des rechten Keratohyale ist der Scheitel des Nervus mandibularis internus (14) unter dem Ligamentum hyomandibulare durchschnitten, welches vom MECKEL'schen Knorpel schräg nach aussen emporzieht. Linkerseits wird das Ligamentum (91) vom Bogen des sensorischen Hyomandibularis s. st. (37) überkreuzt. An der ventrolateralen Seite des ventralen Endes des Keratobranchiale II sind die ventralen efferenten Kiemenarterien (10, 43) schräg durchschnitten, welche das Gebiet der Kiemenfransen nicht unerheblich ventralwärts überragen und, wie der Schnitt 543/6 zeigte, auch ins hypobranchiale Gebiet eintreten. Ventromedial vom Keratobranchiale zieht der Musculus interbranchialis anterior (44) des zweiten Kiemenbogens, an dessen ventrolateraler Seite der Nervus posttrematicus (8) verläuft und zum Ganglion hypobranchiale II anschwillt. Dicht unter Nerv und Muskel verläuft die Vena hypobranchialis interna (6), an deren Aussenseite der vordere Fortsatz des hinteren Schenkels des zweiten Myotomfortsatzes nach vorn gewachsen ist (7) und zu den ventralen Enden der Kiemenbögen Beziehungen gewinnt (Musc. dorso- und cleidobranchialis). Der Musculus interbranchialis posterior (46) des dritten Kiemenbogens ist an der inneren Seite des vierten Myotomfortsatzes (4), an der Ventralseite der ersten afferenten Kiemenarterie (47) durchschnitten. Dorsal vom vierten Myotomfortsatz ist (rechts) der nach vorn ausbiegende Scheitel des Bogens der zweiten afferenten Kiemenarterie (45) gekappt. Zwischen dieser Arterie und dem Interbranchialis posterior befindet sich eine allerdings etwas lockere Zellanhäufung, welche den Eindruck eines Ganglion macht und in der Trace des Nervus hypobranchialis IV. und V. Segment gelegen ist. Die im Durchschnitte fast kreisrund begrenzten vierten Myotomfortsätze weichen caudalwärts immer mehr auseinander und fassen die Pericardialhöhle (2) zwischen sich, an deren Ventralseite die beiden Venae hypobranchiales externae verlaufen. Die winzigen Durchschnitte der den Opercularisrand umgreifenden Schleifen der Nervi hypohyoidei (sensor.) (1, sinister) wären zwischen den ventralen Enden der Ränder der zweiten Schlundtaschen zu suchen, die peripheren Zweige lassen sich bis an die paramedian verlaufenden hypohyoidalen Sinneslinien (Textfig. 437/35) verfolgen. Die ventralen und dorsalen Schenkel der zweiten Arterienbögen, der Arteriae operculares (3, 36), sind annähernd auf gleicher Höhe durchschnitten. Zwischen ihnen spannt sich das weitmaschige respiratorische Gefässnetz der Innenseite des Kiemendeckels aus.

80 μ caudal (Textfig. 545) liegt der an seinem Ursprung trichterförmig verengte Recessus Labyrinthi (17) vor, dessen blindes Ende sich zwischen dem dorsolateralen Bündel des prävestibularen Lateralissystemes (18) des Rautenhirnes und dem umgekrämpten Rande der Labyrinthkapsel erweitert und secundäre Bläschen treibt. Ventral ladet die Labyrinthblase in die von einer langgezogenen Macula besetzte Lagena (25) aus, welche seitwärts gegen den Sacculus (11) durch eine scharfkantige, schräg von vorn und innen nach aussen und hinten verlaufende Falte abgegrenzt ist. Zwischen der Lagena und dem Rautenhirne liegt der hintere Abschnitt des Octavusganglions (23) vor, welches wohl als Ganglion lagenae zu bezeichnen ist. Die meisten Acusticofacialiswurzeln sind in schrägem Verlaufe bereits in die Hirnwand eingetreten. Die laterosensorischen Bahnen haben sich zwischen den Schnitten 544 und 545 unmittelbar vor und medial vom Recessus Labyrinthi in das Rautenhirn eingesenkt und zwar am meisten dorsal die Wurzel des Ganglion praevestibulare (Buccalis, Ophthalmicus superficialis und hypoticus); unter diesen folgen die im Hyomandibularis ausstrahlenden Fasern (Hyomandibularis und Mandibularis externus), daran schliessen sich dann die zum Theil dem vorliegenden Schnitte angehörigen sensiblen Wurzeln des am Ende seine Selbständigkeit auf-

gebenden Bündels der Palatinus- (Portio intermedia) und Mandibularis internus Wurzel, welches gemeinsam mit Vestibularfasern an der ventrolateralen Wand des Rautenhirnes eintritt und daselbst emporsteigt (16). Die Fasern treten entweder direct in das Ventrikelgrau ein oder theilen sich in auf- und absteigende Bahnen, welch letztere eine Strecke weit als geschlossenes Bündel — rechte Bildseite (*fasc. lat.*, 20) — zu verfolgen sind (vergl. auch Taf. LXXX, Fig. 14). Ein ansehnlicher Theil der Vestibularfaserung wendet sich an dem unmittelbar unter dem Ursprung des Recessus Labyrinthi gelegenen Eintritte in scharfem, dorsalwärts gewendetem Bogen medialwärts und umspinnt die an der Grenze der grauen und weissen Substanz gelegenen grossen Mauthner'schen Ganglienzellen (15), deren Kerne die nachbarlichen Kerne im Durchmesser ganz erheblich übertreffen (längster Durchmesser der etwas ovalen Kerne 30 μ gegen 12 μ der letzteren). Die beiden motorischen Bündel (22) dieser Region sind gleichfalls combinirt eingetragen. Die wenigen Abducensfasern (14) entspringen an der ventromedialen Wand, welche den Grund der medialen Längsrinne der inneren Oberfläche bildet, ziehen an der lateralen Seite des hinteren Längsbündels, zwischen diesem und der Hauptmasse der spino- und bulbotectalen und -thalamischen Faserkategorien ventralwärts und biegen dann an der medialen Seite des Octavusganglions (23) oralwärts um. Die Radix motoria des Facialis (22) tritt über dem hinteren Längsbündel aus, biegt sodann in flachem Bogen schräg nach aussen und verlässt die ventrolaterale Wand des Rautenhirnes unmittelbar medial von dem Octavusganglion in schräg nach vorn verlaufender Richtung. — Die Chorda dorsalis, welche seitlich mit den Parachordalknorpeln dicht zusammenhängt, verläuft in einer an der Unterseite des Rautenhirnes einspringenden flachen Längsrinne, welche durch die Vermehrung der ventrolateralen Faserbündel der weissen Substanz zu Stande kommt. Seitlich gehen die Parachordalknorpel in die noch dünnwandige (50—60 μ) Labyrinthschale über, welche den Sacculus (11) und den lateralen (13) und oberen (19) Bogengang umgiebt. Sie liegt dem Sacculus und dem oberen Bogengang dicht an, während der laterale Bogengang (13) durch lockeres Bindegewebe vom Knorpel getrennt ist. Der dorsale, umgekrämpte Knorpelrand umfasst den oberen Bogengang (19) auch an seiner inneren Seite. Von der ventrolateralen Aussenwand des Labyrinthknorpels entspringt der mächtige, aus palissadenförmig zusammenschliessenden, in der Mitte sehr breiten, in den Aussen- und Innenrändern schmalen Muskelblättern bestehende Operc ularis, welcher an das Keratohyale zieht und einen Levator (cranio)hyoideus repräsentirt. An der ventrolateralen Seite des Keratohyoideus entspringt breit der Interhyoideus, dessen Fasern im vorderen Abschnitte einen nach hinten offenen spitzen Winkel von 140° bilden. Der vom Neurocranium, dem breiten Horn des Keratohyale und dem Opercularis eingeschlossene Raum des Kiemendarmes, der ersten Kiemenspalte, und der ventralen Kiemendeckelhöhle wird dorsal und zu beiden Seiten vom Entoderm, ventral von

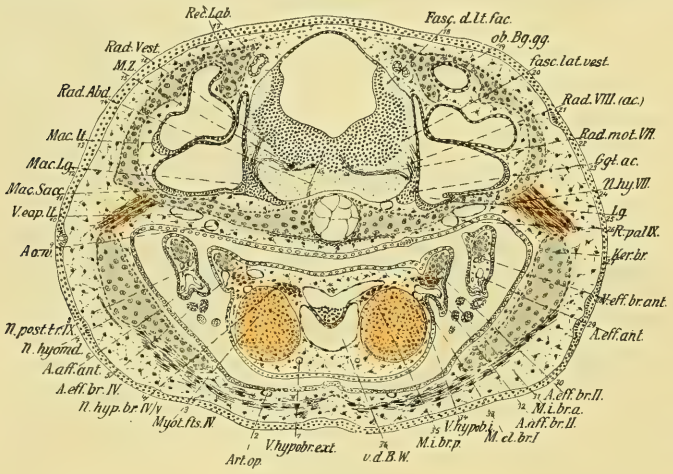

Fig. 545.

dem ektodermalen Innenblatte des Kiemendeckels ausgekleidet. Der zwischen der ersten und zweiten Kiemenspalte (zweiten und dritten Schlundtasche) gelegene erste Branchialbogen weist die typische Anordnung der branchialen Gebilde auf und ist im Innenrande von entodermalen Sinnesknospen besetzt, die möglicher Weise im Ringen entodermaler und eingeschobener ektodermaler Epithelfelder in beengtem Wachsthum zu Stande kommen. An der ventrolateralen Seite des Keratobranchiale II verläuft die ventrale efferente Kiemenarterie (30), in welche aus den ventralsten Kiemenfransen die ersten efferenten Gefässschlingen eintreten (5). Die zweite afferente Kiemenarterie (32) überkreuzt den ventralen Innenrand der vierten Schlundtasche, deren Ende am Mundhöhlenboden gleichfalls vom Schnitte erreicht ist. Zwischen den beiden Epithelfalten verläuft der Interbranchialis anterior (31). Die zweite afferente Kiemenarterie ist ausserdem auch an ihrem Ursprunge aus dem Truncus arteriosus durchschnitten, dessen dorsale Wand von einem Bindegewebsstrang etwas eingebuchtet wird, welcher von der Raphe des in seinen Seitentheilen durchschnittenen Interbranchialis anterior (31) und posterior (35) an die Raphe des Dorsopharyngeus zieht. Die ventrale Wand des Truncus ist flach am Uebergange in die Muskelwand des Bulbus Cordis durchschnitten, welche von den zwei Leisten bildenden ventralen distalen Bulbuswülsten III und IV (vergl. Taf. LVI, Fig. XXI/3, 4) besetzt ist. Das Pericardium buchtet sich zwischen den ventralen Proliferationsrändern des vierten Myotomfortsatzes vor; die äusseren branchialen Venen (1) verlaufen noch frei zwischen dem Pericard und dem durch die Bildung des Kiemendeckels secundär an der freien Oberfläche überlagerten und dann dünnwandig gewordenen Ektodermareal.

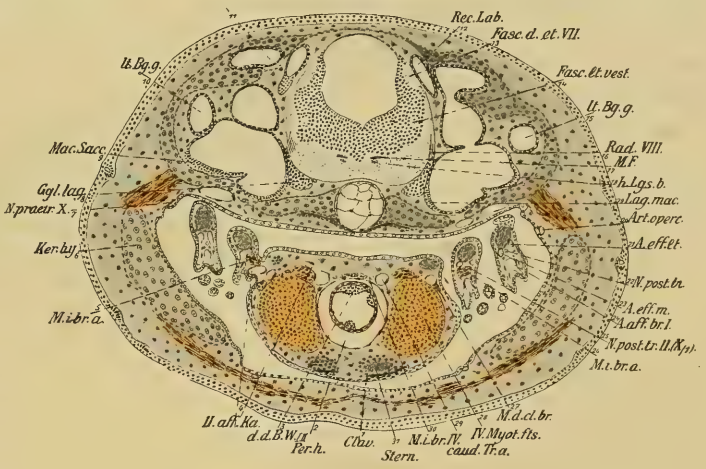

Fig. 546.

70 μ caudal (Textfig. 546) reicht noch die terminale abgeplattete Erweiterung des Recessus Labyrinthi (12) und der Eintritt des Octavusbündels (16) welches in diesem Gebiete vornehmlich dem dicht der Lagena anliegenden Ganglion acusticum (lagenare, 8) entstammt. Den dorsalen Abschluss der weissen Rindensubstanz des Rautenhirnes bildet das Dorsolateralbündel (13), welches auch eine Vorwölbung der grauen Substanz in den vierten Ventrikel bedingt. Diese Eminentia dorsolateralis ist durch eine Furche von einem ventrolateralen, vornehmlich die Octavuskerne enthaltenden Wulste abgegrenzt, dessen graue Substanz ein Faserbündel umschliesst, welches wahrscheinlich dem Vestibularissystem (14) angehört. Zu beiden Seiten des ventromedian kielförmig ausladenden, von beiden ventrolateralen Fasermassen gewissermaassen emporgehobenen Ventrikelgraues verläuft das hintere Längsbündel der weissen Substanz (18), welches von den Riesenfasern der Mauthner'schen Zellen an der Dorsalseite (17), an der Grenze der grauen und weissen Substanz überkreuzt wird. Diese ca. 6—8 μ dicken Neuriten der von vestibularen Nervenwurzeln umsponnenen Mauthner'schen Faserzellen repräsentiren eine wichtige absteigende später bis zum Schwanzende

vorwachsende vestibulospinale Reflexbahn, welche in ganzer Ausdehnung mit motorischen Kernen in Beziehung tritt. Das Labyrinth ist in seinem grössten Querdurchmesser freigelegt, weist den oberen (11) und lateralen (10) Bogengang auf, deren Concavität in den nächsten Schnitten Knorpelspangen durchziehen werden. Die Macula Sacculi (9) reicht seitlich bis nahe an die Falte, welche sie von der des lateralen Bogenganges trennt, empor. Eine markante schräg den Boden der Labyrinthblase durchziehende Falte trennt den Sacculus von der Lagena, an deren medial gestellte Macula (19) die Nervenfasern des benachbarten Ganglion acusticum herantreten. Unter der Lagena kann auch noch im vorliegenden Stadium eine grössere Oeffnung im Labyrinthknorpel, ein ansehnliches Foramen hypoticum vorhanden sein, unter welchem die Aortenwurzel verläuft. An der Ventralseite des Knorpels convergiren die Aortenwurzeln caudalwärts, an ihrer Aussenseite von der Vena capitis lateralis begleitet, welche durch die Ueberdeckung von Seiten des Musculus opercularis sowie durch das Vortreten der Labyrinthkapsel ganz in die Tiefe verlagert wurde. Unter dem Musculus opercularis sammelt die Arteria opercularis (20) das Blut an dem respiratorischen Gefässnetze des Kiemendeckels. Im hypobranchialen Gebiete ist nunmehr auch die rechte afferente zweite Kiemenarterie (4) an ihrem Ursprunge aus dem Truncus wie an dem Bogen, den sie um das ventrale Ende der vierten Schlundtasche bezw. dritten Kiemenspaltenwand beschreibt, durchschnitten. Der ventrale Muskel dieses Branchialbogens, der Interbranchialis posterior, der hintere Schenkel jenes Chiasmas verläuft zwischen der zweiten afferenten Kiemenarterie und dem vierten Myotomfortsatze (28) an dessen dorsaler Fläche sich der Nervus hypobranchialis IV—V verzweigt. Zwischen den beiden caudalen Truncusästen (29) welche die folgenden afferenten Kiemenarterien abgeben, ragen drei Muskeln an der Dorsalseite des Pericardiums vor. Die ganz dünnen lateralen Muskeln sind die vorderen Enden der Interbranchiales der vierten Bögen (30), der unpaare medial, von einer Raphe durchzogene Muskel ist das vordere Ende des Fächers des Musc. dorsopharyngeus. Es handelt sich um die ventralen Enden des vorderen und hinteren Schenkels des zweiten Myotomfortsatzes, welche durch die sechste Schlundtasche von einander getrennt, durch das branchiale und hypobranchiale Gebiet vorgewachsen sind und sich nunmehr terminal wieder vereinigt haben. Die Raphe und das straffe Bindegewebe, an welchem sie inseriren, hängt wie der Schnitt 545 zeigte, über die dorsale Wand des Truncus arteriosus nach vorn mit der Raphe der Interbranchiales zusammen, so dass diese vier Muskelpaare ein geschlossenes und auch einheitlich, synergisch wirkendes System bilden, welches aber auch andere Varianten in seiner Bewegungsfreiheit gestattet. Der Durchschnitt des distalen Bulbusabschnittes weist an der Innenseite drei distale Bulbuswülste und zwar an der ventralen, dorsalen (3), und linken dorsolateralen Wand auf. An der ventralen Wand der kreisförmig begrenzten Pericardialhöhle ragen oralwärts höckerförmige Ausladungen des Sternums (31) vor, welche von dem Rande der dem ventralen Perichondrium dicht verbundenen Clavicularabschnittes (1) des Schulterknochens besetzt sind.

70 μ caudal (Textfig. 547) liegt der hintere Pol des Ganglion Octavi (acusticum 19), an dessen Dorsalseite aus einem Zipfel des Ganglion vestibulare der Nervus ampullaris posterior (11) hervorgeht. Zwischen dem Ganglion und der ventrolateralen Hirnwand ziehen kleine Venen empor. In der weissen Substanz des Rautenhirnes fällt vor allem die Ueberkreuzung der aus jenen grossen MAUTHNER'schen Zellen hervorgehenden Tractus vestibulospinales (14) der MAUTHNER'schen Fasern auf, welche zwischen den hinteren Längsbündeln (13) erfolgt, denen sich die so weit absteigenden Fasern anschliessen. Meist kreuzt die linke Faser die rechte an ihrer Dorsalseite. In der Seitenwand des Rautenhirnes verläuft in eine tiefe Rinne der grauen Substanz eingebettet, eine absteigende laterale Vestibularisbahn (17). Auch der dorsolaterale dem Ganglion praevestibulare laterale des Facialis entstammende Fasciculus (15) ist deutlich gegen die Nachbarschaft abgegrenzt. Das Labryrinth ist an seinem äusseren (18) und oberen (16) Bogengang durchschnitten, letzterer im Bereich des Crus commune. Der äussere Bogengang sitzt etwas lose im Labyrinth-

knorpel, der obere Bogengang sowie die Wand der Lagena und des Sacculus liegen dem Perichondrium internum dicht an. An der Aussenseite des Labyrinthknorpels verläuft der Nervus hypoticus (12) welcher durch die nachträgliche Abhebung bereits zu einem Nervus paroticus geworden ist und zu den sich mit ihm verästelnden Sinneslinien der Seitenwand des Kopfes zieht. Der linke erste Branchialbogen ist im Bereiche seiner dorsolateralen Knickung, an der Verbindung des Epibranchiale (8) mit dem Keratobranchiale (7) freigelegt, welche beide unter einem ventral offenen Winkel von nahezu 90° zusammenstossen. Das Epibranchiale verläuft schräg von innen und hinten nach vorn und lateral (vergl. Taf. LV, Fig. VII/14), woselbst es mit dem Keratobranchiale zusammenhängt. Es wird daher immer das hintere, dorsale Ende des Keratobranchiale mit dem vorderen äusseren Ende des Epibranchiale durchschnitten. Das linke Epibranchiale (22) ist in seinem mittleren Abschnitte, und die Arteria efferens branchialis (23) am Uebertritte von der Hinterseite des Keratobranchiale an jene des Epibranchiale schräg durchschnitten. An der medialen, vorderen Seite des Epibranchiale schlägt sich das Epithel der dorsalen Kiemendarmwand auf den Branchialbogen über. Das dorsale Ende des ersten Keratobranchiale liegt etwa in gleicher Transversalebene wie das ventrale Ende des dritten, an dessen ventromedialer Seite der zugehörige Musc. interbranchialis posterior schräg durchschnitten wird. Die Vena hypobranchialis interna trennt den Muskel von dem abgeplatteten, nach vorn mit einzelnen Zipfeln an die Branchialbögen tretenden Musc. dorsocleidobranchialis (26), einem Abkömmling des zweiten Myotomfortsatzes. Der Durchschnitt der Pericardialhöhle weist ein nahezu vierseitig begrenztes Profil auf. An seiner dorsalen Wand ist der abgeplattete doppelte Muskelfächer des Dorsopharyngeus und Interbranchialis IV vorgewachsen, nach beiden Seiten und hinten divergirt der Interbranchialis posterior. In die dorsolateralen Kanten des Pericardiums buchten sich die caudalen Truncusäste (2) vor, welche die dritten und vierten afferenten Branchialarterien abgeben. Zu beiden Seiten zeigen die vierten Myotomfortsätze (3), an deren Aussenseite die fünften (27) zungenförmig vorragen, im Querschnitte eine nahezu planparallele Begrenzung. Ventral ist zwischen dem Pericardium und dem von der Kiemendeckelcommissur überlagerten Ektoderm das nach beiden Seiten hörnerförmig ausladende Sternum (29) aufgetreten, welches einen Querdurchmesser von 60 μ aufweist. An der Aussenseite des Sternums haftet der 15 μ dünne Dermalknochen, welcher etwa gleichzeitig mit ihm entstanden ist und den clavicularen Abschnitt (1) des einheitlichen, hufeisenförmigen Schultergürtels bildet.

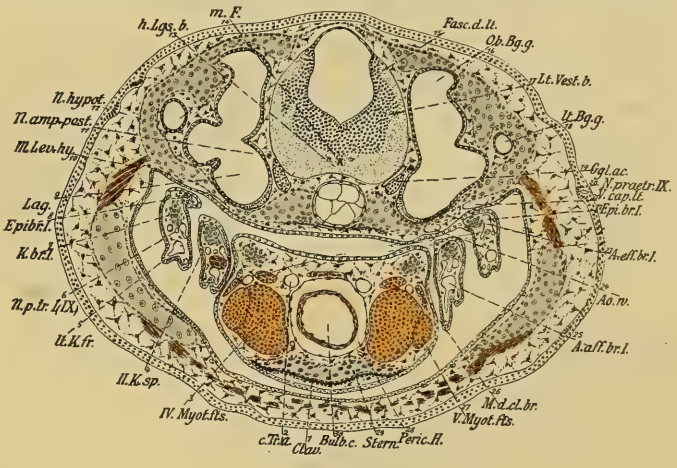

Fig. 547.

60 μ caudal (Fig. 548) beginnt die Reihe der Myotome (11); es liegt die Grenze des segmentirten und unsegmentirten Kopfgebietes vor. An der abgebildeten Serie war das vordere paraxiale Ende des ersten Myotomes nur an seiner Ventralseite, nicht aber auch dorsal vom Knorpel umwachsen worden. Die Seitenfläche des ersten Myotomes liegt der Lagena benachbart, an deren medialer Wand sich die Macula

emporzieht. In der Furche zwischen der Lagena und dem Crus commune des oberen (10) und hinteren Bogenganges verläuft der Nervus ampullaris posterior (12) nach hinten. Medial vom Crus commune treten in die Seitenwand des Rautenhirnes die sensorischen Wurzelbündel des Glossopharyngeus und Vagus (16) ein (aus dem Ganglion infra- und retrovestibulare laterale). Daraus kann bereits entnommen werden, wie weit sich das Labyrinth und seine Kapsel nach hinten hin vorgewölbt hat, denn der vordere Rand des Vagusganglions und der Eintritt seiner Wurzel lag ursprünglich annähernd in der Transversalen des vorderen Randes des ersten Myotomes, um welchen der vordere Abschnitt der Ganglienleiste ventralwärts und nach aussen gewissermaassen abgeströmt ist. Medial von diesem hinteren Lateraliseintritt verläuft in einer tiefen Rinne der grauen Substanz ein absteigendes laterales Vestibularisbündel (13). Das mit dem Facialis eingetretene Dorsolateralbündel (14) bildet wie immer den dorsalen Abschluss der weissen Substanz und reicht bis nahe an die Furche, an welcher die verdickte Wand in die dünne Decke übergeht. Bis in dieses Gebiet reicht auch der Labyrinthknorpel vor, welcher in der Seitenansicht nur mehr die dünne Decke des Rautenhirnes freilässt und den lateralen und oberen Bogengang sowie auch den hinteren durchwachsen hat. An der Aussenseite des Labyrinthknorpels verläuft dicht über dem Opercularisursprung der Nervus hypoticus (19). Der erste Branchialbogen ist in seinem dorsalen Ansatze schräg durchschnitten, im Bereiche der hinteren medialen Spitze des Epibranchiale (23), an dessen Aussen- und Hinterseite das Vas efferens branchiale (24), in diesem Gebiete der Rest des primitiven Aortenbogens verläuft. Beide Gebilde werden von der dorsalen Ausladung, dem dorsalen Schlundtaschendivertikel, überlagert, über welchem dicht unter der Vena capitis lateralis (20) der vordere Zipfel (22) des Ganglion epibranchiale (21) liegt. Aus diesem Zipfel, welcher dem Ganglion palatinum des Facialis entspricht, tritt der Nervus palatinus nach vorn aus. Der Nervus posttrematicus wird etwas weiter caudal von der Innenseite des dicht lateral von der Vena capitis lateralis entspringenden Musc. levator br. I ins keulenförmige Ganglion epibranchiale (vergl. Taf. LV, Fig. II/3 und Taf. LXIX, Fig. IV) eintreten. Am schräg durchschnittenen, freien hinteren Abschnitt des Branchialbogens verlaufen innen und aussen unter dem Epithel, kleine Falten desselben aufwerfend, Arteriolae efferentes (25). Die afferente Kiemenarterie (26) liegt unmittelbar unter dem freien Rande. Die Anlage eines Musc. septalis (marginalis) ist nicht mit Sicherheit nachweisbar. Am schräg durchschnittenen ventralen Ende des dritten Branchialbogens tritt der Interbranchialis posterior (4) in die Nachbarschaft des Keratobranchiale. Zwischen den caudalen Truncusästen (31) convergiren die zwischen dem Pericardium und dem vacuolenreichen Kiemendarmepithel vorgewachsenen Derivate des zweiten Myotomfortsatzes (32). Das Sternum (34) weist an seinem caudalen Rande eine mediane Auftreibung und zwei seitliche Höcker auf, die Clavicularabschnitte (33) des Schultergürtels überragen im Schrägschnitte erheblich das Sternum nach aussen hin.

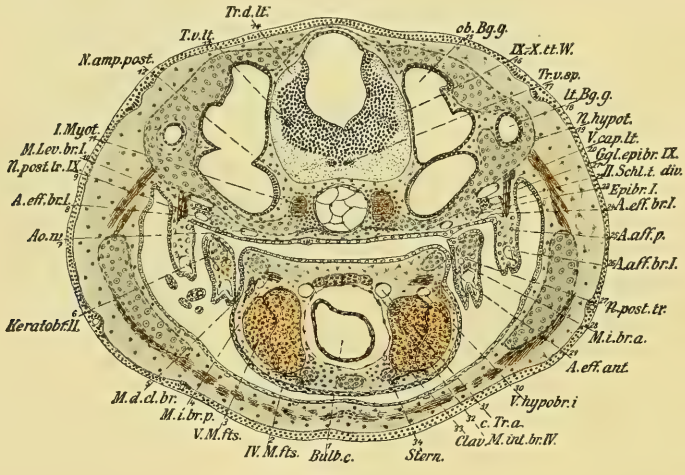

Fig. 548.

150 μ caudal (Textfig. 549) ist der dorsale Abschnitt des ersten Myotomes (19), welcher 100 μ nach vorn reicht, in seiner grössten Ausdehnung durchschnitten. Er ist vom parachordalen Abschnitt (26) bereits vollkommen getrennt. Zwischen beiden zeigt der Querschnitt nahezu in der Mitte die vereinigten Wurzeln des Glossopharyngeus und des Vagus lateralis (18), welche dicht an einander stossen. Von der gemischten Glossopharyngeuswurzel zweigt sich (auf der rechten Körperseite) die viscerale gemischte (branchiomotorische und viscerosensible) Wurzel (17) ab, welche in die ventrolaterale Hälfte des Rautenhirnes ein- bezw. austritt. In gleicher Höhe mit dem Eintritt der Wurzel des Glossopharyngeus liegt deren Austritt aus dem Ganglion epibranchiale (11) und laterale (24). Die aus beiden Ganglien tretenden Wurzeln (linke Bildseite) vereinigen sich an der lateralen Seite der Lagena, derselben dicht angelagert, zu einem gemeinsamen Stamme, welcher von der Vorwölbung des Labyrinthes und seiner Kapsel in erster Linie betroffen wird. Die Glossopharyngeuswurzel bildet einen nach hinten convexen Bogen, dessen Scheitelstück die rechte Bildseite an der Innenseite des Labyrinthes, nach Passirung seiner Kapsel zeigt. Die Vena capitis lateralis (13) verläuft im Glossopharyngeusgebiete in typischer Anordnung, zwischen dem Ganglion epibranchiale (25) und laterale (24). Auf der linken Körperseite ist vom Labyrinth das Crus commune des oberen und hinteren Bogenganges (21) und an der ventrolateralen Seite das Crus commune, der Nervus ampullaris posterior (22), durchschnitten. Die zwischen der Einmündung der ersten und zweiten efferenten Kiemenarterie sehr enge Aortenwurzel verläuft ventrolateral vom ersten Myotome. Der zweite Branchialbogen ist an der Knickungsstelle zwischen dem Kerato- (28) und Epibranchiale (27), der vierte in seinem ventralen Ende dargestellt. Ventral vom Keratohyale tritt aus dem vorderen Zipfel des Ganglion hypobranchiale IV (dem dritten des Vagus, 31) der Ramus lingualis aus (linke Seite; das Ganglion zeigt der nächste Schnitt 550/8). Weiter caudal liegt das Ganglion dem Interbranchialis IV (33) an, welcher an seiner dorsalen Seite — so wie alle anderen Interbranchiales — die afferente Kiemenarterie überkreuzt. Dicht an der medialen Seite der Arterie liegt in der linken Körperhälfte der telobranchiale Körper (35), welcher secundäre Knospen treibt. An der Ventralseite des Interbranchialis IV (33) und des telobranchialen Körpers zieht die Vena hypobranchialis interna. Die Vena hypobranchialis externa (36) verläuft gleichfalls dicht auf der Oberfläche des fünften Myotomfortsatzes (5), welcher sie ventralwärts vorwachsend überdeckt hat. Die ventrolaterale Oberfläche des fünften Myotomfortsatzes kreuzt der claviculare (4) Abschnitt des Schultergürtels, eine flache Knochenrinne. Der dorsolateralen Fläche des Myotomfortsatzes liegt der abgeplattete Dorso-cleidobranchialis (32) dicht an. Innerhalb der oval begrenzten Pericardialhöhle fassen das Atrium (37) und der Anschnitt des oralen Randes der Kammerbasis (1) den engen, proximalen Bulbusabschnitt zwischen sich, in welchen die proximalen Bulbuswülste

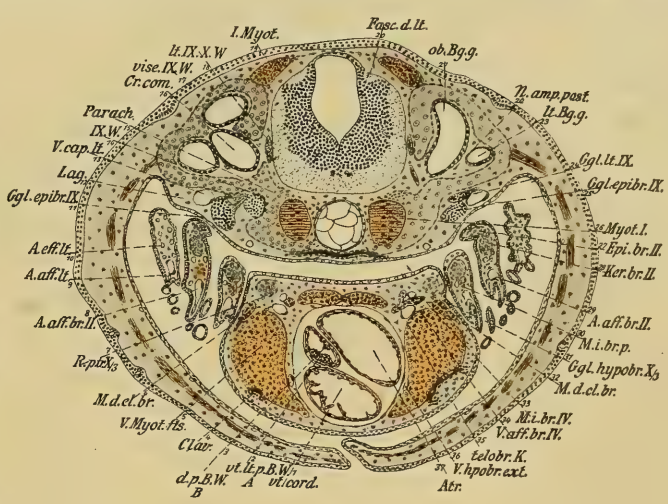

Fig. 549.

(dorsomedial, 3, und ventral, 9) das Lumen einengen. Die beiden Kiemendeckel sind an jener tiefen medianen Incisur durchschnitten, welche ihre rasch vorgewachsenen Ränder mit der ventralen Commissur bilden.

50 μ caudal (Textfig. 550) wird in der dorsolateralen Wand des sich nach hinten immer mehr verschmälernden Rautenhirnes das dem Ganglion praevestibulare (VII) des Lateralsystemes entstammende Bündel (Fasciculus dorsolateralis, 23) immer schmäler und allmählich durch an die Oberfläche tretende graue Substanz gänzlich von dem übrigen Fasermantel abgeschnitten. Die Wurzel des dem Glossopharyngeus und Vagus (26) angeschlossenen Lateralissystemes (Ganglion infravestibulare und retrovestibulare) liegt in einer flachen Rinne der dorsolateralen Wand (vergl. auch Taf. LXXX, Fig. XIV/3). Auch die von der grauen Substanz überdachte, absteigende Vestibularwurzel ist noch gut verfolgbar. Besonders markant treten die paramedian verlaufenden grosscalibrigen Mauthner'schen Fasern (geringelt angegeben, 22) neben einem medianen, kielförmigen Vorsprunge des Ventrikelgraues hervor. Die Mauthner'schen Fasern haben sich dem hinteren Längsbündel (21) angeschlossen, welches in einer Furche der grauen Substanz verläuft. Zu beiden Seiten wird das Rautenhirn von der Labyrinthkapsel umklammert, an welche sich dorsal die hinteren Abschnitte der dorsalwärts verlängerten ersten Myotome (24) anschliessen. Sie reichen bis an die dünne Decke des Rautenhirnes heran. Der hintere Pol der Labyrinthkapsel umschliesst das Ende des äusseren (19) und die Ampulle des hinteren Bogenganges (20), an dessen Macula der hintere Zweig des Vestibularganglions herantritt (27). Die dorsale Wand des hinteren Bogenganges liegt dem Perichondrium dicht an, die ventrolateralen Wandabschnitte sind durch lockeres Bindegewebe getrennt. An der medialen Seite wird die Labyrinthkapsel von der sensorischen Wurzel des Vagus (26) gekreuzt, welche so erheblich ausgebogen wurde. Auf der linken Körperseite trifft der Schnitt noch das Ganglion laterale des Glossopharyngeus, dessen Ramus hypoticus (18) dicht vor dem Musc. levator branch. II und sodann zwischen den platten Muskelbündeln des Opercularis nach aussen zieht hierauf in die Ansa hypotica zwischen dem Facialis und Vagus lateralis eintritt und sich an der Innervation der hypotischen Sinneslinie betheiligt. Zwischen dem Ganglion laterale des Glossopharyngeus und dem dorsalen Divertikel der dritten Schlundtasche (13) verläuft die Vena capitis lateralis (28). Dicht am medialen Rande des Divertikels zieht der Nervus palatinus des zweiten epibranchialen Ganglions (16) nach vorn. Unter dem Schlundtaschendivertikel hängt das Kerato- (12) mit dem Epibranchiale II (34) zusammen. An der Aussenseite des Keratobranchiale zieht der Levator branch. II und mit ihm der Nervus posttrematicus (14) dieses Bogens empor. Den Levator bedeckt das Derivat jenes Ektodermfeldes (15), welches der auf Taf. LXXVI/LXXVII, Fig. 4 und 5 abgebildeten Ektoderminsel (o_2) entstammt und kein Kiemenspaltenorgan

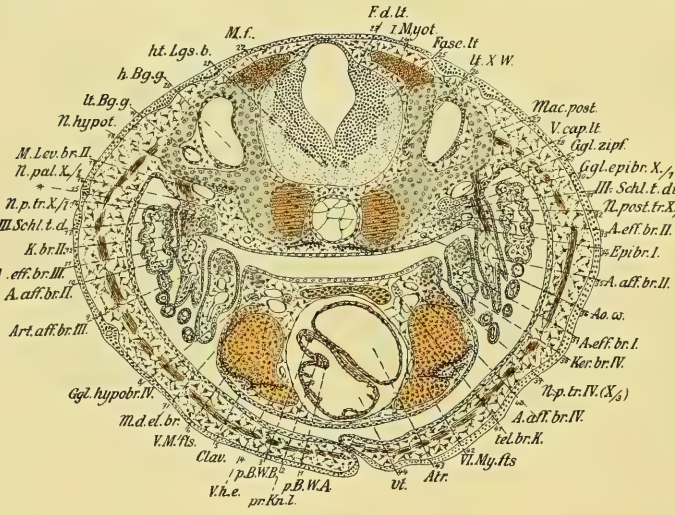

Fig. 550.

bildet. Auf der linken Körperseite trifft der Schnitt etwas weiter caudal das Divertikel der dritten Schlundtasche (31) bereits frei und an dessen Aussenseite den Levator branch. II in grösserer Länge. Ventral vom Divertikel ist die Arteria efferens branch. II (33) bereits an die Aussenseite des Epibranchiale getreten, seitlich von ihr zieht schräg der Nervus posttrematicus (32) in der Richtung vom Ganglion nach aussen. Das epibranchiale Ganglion des zweiten Branchialbogens, das erste des Vagus ist auf dem dorsalen Divertikel der dritten Schlundtasche in seinem vorderen, einem Ganglion palatinum entsprechenden Abschnitte (30) durchschnitten. An seiner Aussenseite ragt ein Ganglienzipfel (rechte Seite) vor (29), welcher unmittelbar vor dem Levator an eine Stelle der Kiemenspaltenwand zieht, in welche jenes kleine ektodermale, nunmehr in keiner Weise unterscheidbare Zellareal, das Derivat einer früher mächtigen ektodermalen Zellplatte, eingelassen ist. Dicht über dem Ganglion und seinem Zipfel verläuft die Vena capitis lateralis (28), an deren Aussenseite der Levator und der Opercularis emporgewachsen sind. Das ventrale Ende des vierten linken Branchialbogens weist nun den Musculus interbranchialis IV an der Aussenseite des Keratobranchiale IV (38) und an der Aussenseite des ersteren den Nervus posttrematicus IV (Vagi III) (39) auf. An der medialen Seite des Interbranchialis IV verläuft die afferente vierte Kiemenarterie (40), welche, wie alle anderen, als ein Derivat eines secundären Arterienbogens zwischen dem Interbranchialis und dem ventralen Rande der folgenden — im vorliegenden Bogen also der sechsten — Schlundtasche den Kiemenbogen betritt (vergl. Taf. LXIX, Fig. 3). Auch der telobranchiale Körper (41) reicht noch bis in die Ebene des Schnittes vor und liegt dicht der medialen Seite der vierten afferenten Kiemenarterie an, zwischen ihr und dem seitlichen Rande des Muskelfächers des Dorsopharyngeus eingeklemmt, welcher durch seine Beziehungen zum Keratobranchiale V (vergl. den folgenden Schnitt) zu einem Derivat des fünften Branchialbogens wird. So erweist also auch noch die gegenwärtige Lagerung des telobranchialen Körpers, obgleich derselbe vollkommen abgeschnürt und die siebente Schlundtasche verstrichen ist, dessen durchaus branchialen Charakter. Ventrolateral reicht der sich bereits verzweigende telobranchiale Körper bis an die Vena hypobranchialis interna, welche viel grösser ist als die an der medialen Seite des fünften Myotomes dicht unter dem Pericardium verlaufende äussere Hypobranchialvene (14). An der Ventralseite des fünften Myotomfortsatzes ist das vordere Ende des sechsten (42) angeschnitten, dessen abweichende Stellung auf das Ringen dieser beiden Fortsätze und auf die daselbst besonders beengten räumlichen Verhältnisse zurückzuführen ist, welche in variabler Weise zur Schrägstellung der Grenzen führt. In dieses Myocomma tritt nun eine knöcherne Platte, ein medialer Fortsatz des clavicularen Abschnittes des Schultergürtels (5) ein, durch welchen derselbe an den Hyoabdominalis fixirt, fest verankert wird. Der freie Seitentheil des schief eingestellten Knochens (vergl. Taf. LV, Fig. 1) ist eine ganz schräg durchschnittene Rinne. — Der Durchschnitt des Herzens zeigt das enge Bulbusostium, an der rechten Hinterseite der Kammer (44). Die ganz nahe ans Ostium heranreichende proximale Knickungsleiste (2) ist vom proximalen Bulbuswulste A (1) besetzt, an der dorsalen Wand tritt der proximale Bulbuswulst B (3) vor. Das geräumige Atrium liegt an der linken und dorsalen Seite der Kammer und des Bulbus cordis.

30 μ caudal (Textfig. 551) liegt dorsal bereits das sich über die dünne Decke des Rautenhirnes vorschiebende zweite Myotom (20) vor und ventral zu beiden Seiten der Chorda noch das erste Myotompaar (16) in seinem hintersten Abschnitte (gemäss der Schrägstellung der Myocommata, vergl. Taf. LXI, Fig. 10). Der Labyrinthknorpel umschliesst zu beiden Seiten ganz eng die Ampulle des hinteren Bogenganges (22) deren laterale Wand von der Macula posterior (29) besetzt ist. Auf der linken Körperseite weist das dorsale Ende des zweiten Branchialbogens eine ganz ähnliche Situation auf wie der rechte in der Textfig. 550. Ueber dem Thymusknötchen (30) des dorsalen Divertikels der dritten Schlundtasche ist das Ganglion epi-

branchiale II (27, das erste des Vagus) beim Abgang des Nervus posttrematicus II (28) freigelegt, dessen motorische, den Levator und Interbranchialis anterior versorgenden Zweige das Ganglion an der Ventralseite passiren. Unter beiden Gebilden verläuft die zweite efferente Kiemenarterie (29) hinter dem medialen Ende des Epibranchiale II (31) in etwas schräger Richtung caudomedialwärts gegen die Aortenwurzel (vergl. Taf. LV, Fig. II). Die an der dorsolateralen Seite des Ganglions verlaufende Vena capitis lateralis (26) ist vom Musculus levator (25) überlagert. An der Ventralseite des ersten Myotomes greift ein kleiner Fortsatz des Parachordale nach rückwärts vor. Das ventrale Ende des vierten Branchialbogens zeigt den Eintritt des Vas afferens (35) an der Aussen- und Ventralseite des Interbranchialis IV (34), welcher vom Nervus posttrematicus IV begleitet wird. Das Ganglion zeigt die linke Bildseite (7). Auch der telobranchiale Körper (37) ist bis in diese Region als geschlossener Schlauch von 24 μ Durchmesser vorgewachsen und hat sich hierbei bei nahezu sagittaler Einstellung von der afferenten vierten Kiemenarterie (35) etwas entfernt. Er liegt dorsal und zwischen dem Dorsopharyngeus und der Vena hypobranchialis interna (38). Der fünfte Myotomfortsatz (5) nimmt in dem Maasse im Durchschnitte ab, als der sechste (40) zunimmt; dabei rückt die parallel dem Myocomma eingestellte und in dieses tief eingreifende Clavicula (4) immer weiter lateral- und dorsalwärts. Sie nimmt an Breite zu und weist im Grund ihrer Rinne Trabekelbildungen auf. — Das Herz ist noch im Bereiche des nahezu frontal eingestellten Ostium Bulbi (1) durchschnitten, an welches die proximalen Bulbuswülste A und B heranreichen. Die schräg von links und ventral nach rechts und dorsal eingestellte Furche zwischen der von vorwiegend radiär verlaufenden Trabekeln durchzogenen Kammer (42) und dem Vorhof (91) ist nahe ihrem vom Canalis auricularis gebildeten Grunde (vergl. Taf. LXI, Fig. 10) durchschnitten. Die ventralen Ränder der beiden Kiemendeckel schieben sich im Exspirationszustande (Contractionszustande) ventral über einander.

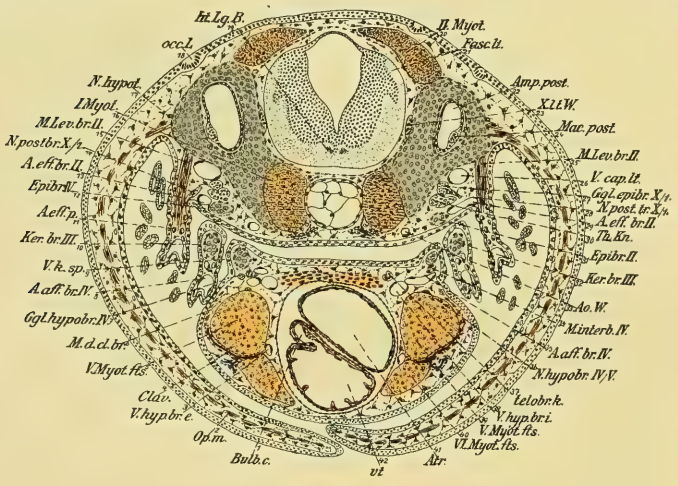

Fig. 551.

120 μ caudal (Textfig. 552) reicht auf der linken Körperseite der hintere Pol der Labyrinthkapsel (19) vor, welche in einer dorsoventral verlaufenden Furche das Ganglion laterale (20) und branchioviscerale (18) des Vagus aufnimmt. Aus dem dorsalen der beiden dicht verbundenen Ganglien tritt die Radix sensoria (20, 32) aus, welche durch die vorhergehenden Schnitte bis zum Eintritt in die dorsolaterale Wand des Rautenhirnes verfolgt wurde (Textfig. 449); ihre absteigenden Collateralen bilden im vorliegenden Schnitte als Fasc. lateralis (27), in einer Furche der grauen Substanz eingebettet, den dorsalen Abschluß des Fasermantels (vergl. auch Taf. LXXX, Fig. 14/3). An der medialen Seite der Radix sensoria tritt die Radix visceralis (33) aus dem mächtigen ventral gelagerten Ganglion viscerale aus, dessen zu den dorsalen Enden der Branchialbögen in Beziehung tretende Zipfel die epibranchialen Ganglien (18) bilden. Die Radix visceralis schlingt sich in engem Bogen um die zweiten Myotome, deren Einschnürung unter dem von den

Ganglien und der gewissermaassen als Sporn wirkenden Radix visceralis fortgeleiteten Druck des sich unaufhaltsam ausdehnenden Labyrinthes und seiner knorpeligen Kapsel erfolgt. Der proximale Abschnitt der Radix branchiovisceralis, welche gemischt ist (viscero[branchio]motorische und -sensible Fasern enthält), weist constant eine selbständige, von Ganglienzellen gebildete Verdickung auf, das Vagoaccessoriusganglion (29), welches von einem innerhalb der Dorsalsegmente verbliebenen Reste der Ganglienleiste aufgebaut wird. Es ragt oralwärts vor und erscheint daher auf der linken Seite des Schnittbildes isolirt (21) an der medialen Seite der Radix lateralis (20). An der Aussenseite des Ganglion viscerale verläuft die Vena capitis lateralis (17), welche sich hinter dem Labyrinthknorpel etwas erweitert, soweit es eben der Druck der an ihrer Aussenseite emporgewachsenen Levatoren (34) zulässt, und nimmt dann occipitale Haut- (30) sowie occipitospinale Innenvenen (22) auf. Die zweiten Branchialbögen sind auf beiden Seiten in ihren von afferenten Kiemenarterien (11, 39) durchzogenen Rändern durchschnitten. Auf der Innen- und Aussenseite werden die afferenten Kiemenarterien von den efferenten Schenkeln der Gefässschlingen gekreuzt. Das dorsale Ende des dritten rechten Branchialbogens weist das dorsale, nach hinten umgelegte Divertikel der vierten Schlundtasche auf (15), welches weiter caudal in eine Thymusknospe (vergl. Taf. LXIX, Fig. X) ausladet. Unter der Divertikelöffnung hängt das Keratobranchiale (13) mit dem Epibranchiale (14) zusammen. Ueber dem Divertikel giebt das Ganglion epibranchiale Vagi (2, 18) des dritten Branchialbogens den Ramus posttrematicus (16) ab, welcher an den auf der anderen Seite

Fig. 552.

dargestellten Levator br. III (34) herantritt, ihn als Leitgebilde benützt und innerviert. Medial vom Muskel schlingt sich die efferente dritte Kiemenarterie (37) um den hinteren äusseren Rand des Kerato- und Epibranchiale (38). Die vierten Branchialbögen sind nahezu quer durchschnitten. Medial von der fünften Kiemenspalte (10) der durchgebrochenen sechsten Schlundtasche liegt das vorknorpelige fünfte Keratobranchiale (9), mit welchem sowohl die mediale wie die laterale Muskelplatte des hinteren Schenkels des zweiten Myotomfortsatzes, der Dorsopharyngeus (3) und Dorsobranchialis (6), in Beziehung treten. Dadurch wird der erste in diesen vorderen Randpartien zu einem Interbranchialis V. In dem ventralwärts offenen Winkel zwischen dem längs der ventralen Kiemendarmwand, dorsal vom Pericard vorgewachsenen inneren Fortsatze, dem Dorsopharyngeus (bezw. Interbranchialis V, 3) und dem unter dem Ektodem ventrolateralwärts vorgedrungenen Dorsobranchialis (6) liegt das längliche Ganglion hypobranchiale V (43) eines in Folge der rudimentären, initialen Anordnung der siebenten Schlundtasche sowie der Mächtigkeit des axialen Mesodermstranges nicht gesonderten fünften Branchialbogens, von welchem ausser sensiblen Zweigen an die Musculatur der Nerv der ventrolateralen Sinneslinie hervorgeht. Im lockeren Zellgewebe zwischen den Derivaten des zweiten und des fünften (5) Myotomfortsatzes bilden die inneren hypobran-

chialen Venen (45) einen kleinen Plexus; auch der Ramus hypobranchialis des vierten und fünften Dorsalsegmentes (7, 44) hebt sich vom Hyoabdominalis ab. Die Clavicula (46) ragt nun nicht mehr so weit ins Myocomma zwischen dem fünften (5) und sechsten (47) Myotomfortsatze ein, an dessen Innenseite die kleinen äusseren hypobranchialen Venen (48) dicht unter dem Pericardium gegen den Ductus Cuvieri ziehen. Das Herz ist mitten durch den Canalis auricularis getroffen, in welchen von der caudalen Wand her der fibröse Wulst (50) einragt. Hinter dem rechten Ventrikeldrittel, aus welchem der Bulbus Cordis hervorgeht, und dem Atrium (49) ragt einer jener Splanchnopleurafortsätze (2) des Herzbodens frei in die Pericardialhöhle vor, welche von kleinen Venen durchsetzt sind. Eine transversale derartige Formation bildet das Septum pericardiacoperitoneale. Auf der rechten Seite des Atriums ragt die Kuppe des Sinus venosus vor.

150 μ caudal (Textfig. 553) wird das Rautenhirn von den dritten Myotomen (19) umfasst, deren dorsale Proliferationszonen (20) noch immer in lebhafter appositioneller Thätigkeit begriffen sind. An der Innenseite der Myotome verlaufen die ab- bezw. aufsteigenden Vagoaccessoriuswurzeln (16, absteigend in den perceptorischen viscerosensiblen Fasern, aufsteigend in den efferenten branchio-visceromotorischen Zügen), welche in etwa 6—8 Bündeln in die Seitenwand des sich immer mehr verschmälernden Rautenhirnes eintreten (25). Die sensiblen Fasern treten in die nachbarliche Columna dorsolateralis der grauen Substanz, zum Theil direct, zum grössten Theil in ab- und aufsteigenden Collateralen ein. Die motorischen Fasern entspringen von paracentralen visceromotorischen Kernen ventral von den sensiblen Wurzeln und kreuzen wahrscheinlich die nicht

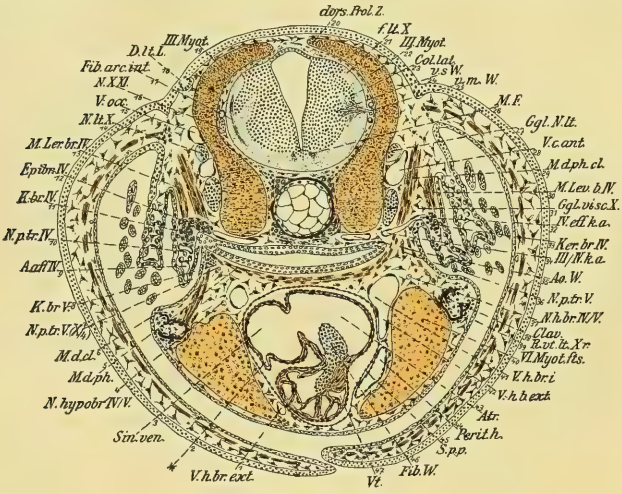

Fig. 553.

näher unterscheidbare absteigende Trigeminuswurzel an ihrer Dorsalseite. Fibrae arcuatae internae (17) ziehen von dem dorsolateralen Bündel parallel der äusseren Oberfläche im Fasermantel ventralwärts. Die das Rautenhirn und den Vagoaccessorius umgebende Pachymeninx wurzelt in Knorpelleisten, welche in der dorsolateralen Zone der Chordascheide entstanden sind. Auch ventrolateralwärts treten derartige (hypochordale) Knorpelleisten, die Vorläufer ausgedehnter Knorpelbildungen, vor. An der Aussenseite der Myotome trennt die Vena cardinalis anterior (28) als Fortsetzung der Vena capitis lateralis das laterale (14, 77) vom visceralen Vagusganglion (31). Ersteres setzt sich in allmählicher Verjüngung in den Nervus lateralis fort, an dessen medialer Seite die letzten Ganglienzellen sich vorfinden. Das Ganglion branchioviscerale, dessen Endäste der Posttrematicus V (36) und der mächtige Intestinalis sind, zeigt einen oblongen Querschnitt und wird vom Dorsopharyngeus und Dorsoclavicularis (29) überkreuzt. Der vierte rechte Branchialbogen ist am dorsalen Zusammenhange des Kerato- (11) und Epibranchiale (12) durchschnitten. An der Aussen- und Hinterseite des ersteren sammeln die efferenten (32), mit einander anastomosirenden Kiemenarterien das arterialisirte Blut. Der Nervus posttrematicus IV (10) trennt sie von der afferenten Kiemenarterie (9), der kleinsten von allen. Der siebente Visceralbogen ist am Vorderrande in

seiner oralen epithelialen Begrenzung, dem caudalen Blatte der durchbrochenen sechsten Schlundtasche freigelegt und lässt keine Spur einer siebenten Schlundtasche erkennen. Er wird vom fünften Keratobranchiale (8) gestützt, mit welchem der hintere Schenkel des zweiten Myotomfortsatzes und seine Derivate bezw. Fortsätze in Beziehung treten; so gewinnen einzelne dorsale Bündel die Anordnung von Levatores, ventrale Bündel werden zu Interbranchiales, auch Beziehungen des Keratobranchiale V zur Clavicula (38) und zu den Kiemenbögen werden durch Vermittlung des Dorsoclavicularis und Dorsobranchialis eingeleitet. Auf der linken Körperseite ist der Schnitt unmittelbar hinter dem etwa in mittlere Höhe des Kiemendarmes emporreichenden rudimentären bezw. initiativen Keratobranchiale V geführt und legt die Vereinigung der efferenten Kiemenarterie des vierten Bogens (32) mit der dritten efferenten Kiemenarterie frei. Die gemeinsame Einmündung (34) in die Aortenwurzel (35) erfolgt in der Ebene des zweiten Myocommas (vergl. Taf. LV, Fig. 2). Dicht hinter der Arterie liegt der nach hinten convexe Scheitel des Bogens des Dorsopharyngeus (29) und Dorsoclavicularis, so dass diese Muskeln zweimal schräg durchschnitten werden. Zwischen ihnen verläuft der Nervus posttrematicus Vagi IV (36), welcher im Schnitte 552 das Ganglion hypobranchiale V aufweist und motorische, sensible und sensorische Fasern — letztere aus der ventrolateralen Sinneslinie — führt. Ventral von diesem Posttrematicus, des fünften unvollkommen gesonderten Branchialbogens, verläuft der ansehnliche Stamm der vorwiegend motorischen Rami hypobranchiales (37) des vierten und fünften Segmentes. Auf der inneren Oberfläche des sechsten Segmentes löst sie der zugehörige gemischte Nerv dieses Segmentes ab. An der Aussenseite des sechsten Myotomfortsatzes ist ganz schräg der Clavicularabschnitt des Schulterknochens (38) durchschnitten, an der dorsomedialen Innenseite desselben vereinigt sich die äussere hypobranchiale Vene (42) mit der inneren. — Die Herzkammer (47) ist an ihrer caudalen, vom fibrösen Wulste besetzten Wand durchschnitten, deren Trabekel mit diesem in Beziehung stehen; sie sind bei der Ausdehnung der Kammer, welche gleichen Schritt mit der Vermehrung der Blutflüssigkeit hält, relativ immer mehr ins Innere zu liegen gekommen, bei geringgradigem absoluten Vorwachsen. Der Sinus venosus (3) ist auf der linken Körperseite durch eine markante Falte vom Vorhofe (43) abgesetzt und nimmt kleinere pericardiale Venen auf. Auf der rechten Körperseite ist ventral von der Leber bereits die Peritonealhöhle eröffnet (44) und das Septum pericardiacoperitoneale (45) schräg durchschnitten.

100 μ caudal (Textfig. 554), im Bereiche des vorderen Drittels des vierten Myotomes (7) entspringt der Opercularmuskel wie in den vorhergehenden Schnitten von einem strafffaserigen Bindegewebsstrang (23), welcher vom hinteren Pol der Labyrinthkapsel ausgeht und so als Ursprungssehne dient. Dicht über dem Ansatze des Kiemendeckels verläuft die Hauptseitenlinie (16), eine zweite hat sich dorsalwärts abgezweigt und wird von einem kleineren dorsolateralen Aste des Nervus lateralis versorgt. Ventral endigen die Kiemendeckel scharfrandig mit erschöpfter Proliferationszone des Opercularmuskels. Der dritte Branchialbogen ist an seinem von der Arteria afferens durchzogenen Rande mit den Ansätzen der Kiemenfransen, der vierte am Eintritte des Levator branch. (12) durchschnitten. Es liegen nunmehr ausschliesslich Derivate des zweiten Myotomfortsatzes vor, welche, wie die übrigen dorsalen Branchialmuskeln, von der Labyrinthkapsel entspringen und nach hinten und ventralwärts divergiren. Sie sind daher alle schräg durchschnitten. Die Abbildung zeigt, wie der hintere Schenkel des zweiten Myotomfortsatzes sich in den ventromedialwärts ziehenden Dorsopharyngeus (32) und das ventrolateralwärts an die Clavicula tretende Muskelband des Dorsoclavicularis (10) gabelt. Die constringirende Wirkung des Dorsopharyngeus auf den Vordarm muss bei synergischer Wirkung der zwingenförmig das dorsoventral abgeplattete Epithelrohr umgebenden beiden Muskelfächer eine vollendete sein. In der nach hinten offenen Furche zwischen dem Dorsopharyngeus und Dorsoclavicularis verläuft der Nervus posttrematicus eines fünften Branchialbogens (17), der vierte des Vagus. So wie der hintere Schenkel des zweiten Myotomfortsatzes um die Kiemenregion einen Bogen beschreibt,

welcher mit deren Verlängerung nach hinten immer grösser wird, so verläuft auch der Nervus posttrematicus in einem nach hinten convexen Bogen und wird daher vom Schnitte zweimal getroffen (linke Schnittseite) dorsal beim Abgang vom Ganglion viscerale (26), dem er sensible und sensorische receptive Fasern zuführt, während die efferenten motorischen Fasern nur passiren. Der linke Nervus posttrematicus V ist zwischen den nach hinten gerichteten Rändern der Muskelrinne (vergl. auch Taf. LXIX, Fig. 3, 4) am Scheitel seines Bogens durchschnitten, an welchem eine kleine Ansammlung von Ganglienzellen (30) vortritt. Diese Ganglienzellen weisen den Weg, welchen auch jene des fünften hypobranchialen Ganglions dieses Nerven genommen haben (Textfig. 552/43). Sie sind der Wachsthumsströmung des Nerven gefolgt, von derselben gewissermaassen erfasst worden, doch sozusagen auf halben Wege verblieben. An die Medialseite des Dorsopharyngeus tritt der terminale Hautnerv des Vagus, der Intestinalis (29), an dessen Aussenseite jener Posttrematicus V hervorgeht. Zwischen dem Ende des Ganglion viscerale (26) und dem Nervus lateralis Vagi (24) verläuft die Vena cardinalis anterior (25), welche an der Aussen- oder Innenseite des dicken Lateralnerven kleinere occipitale Venen aufnimmt, manchmal auch Inseln bildet. — Paraxial werden die vierten Myotome (27) schräg von den Aortenwurzeln (31) gekreuzt, welche sich an deren hinterem Ende mit einander vereinigen. Der rein motorische Nerv des vierten Segmentes ist mit jenem des fünften, an welchen er sich gegenüber dem vierten Myocomma spitzwinklig verbindet, frei im lockeren Bindegewebe zwischen den Derivaten des zweiten und des fünften Segmentes als hypobranchialer Nervenstamm (9) durchschnitten. An der Innenseite des letzteren endigt der Ramus hypobranchialis des sechsten Segmentes, denn die hypobranchialen Aeste des vierten und fünften Segmentes erschöpfen sich in der Innervation des dritten und vierten Segmentes und des Musc. coracomandibularis. Der ventrolaterale, motorische Ast des dritten Segmentes erreicht zumeist nicht das hypobranchiale Gebiet, so dass der vierte vicariirend für ihn eintritt. Der fünfte Myotomfortsatz (35) geht seinem Ende zu, der sechste hat gegen den siebenten eine ganz schräge Abgrenzung gewonnen, welche der Faserrichtung nahezu gleichkommt, so dass geradezu eine Vereinigung der beiden mit einander ringenden Segmente stattgefunden hat und deren Grenze, namentlich an Quer- bezw. Schrägschnitten, nicht exact feststellbar ist. An der Aussenseite der Furche zwischen dem fünften und sechsten Segmente ragt der in mannigfachen Formen gebogene Schulterknochen vor, welcher in diesem Gebiete, im Bereiche der Mitte des Schulterknorpels (33, in der linken Körperhälfte angeschnitten) den Uebergang des clavicularen in den cleithralen Abschnitt aufweist. Die beiden im Querschnitte keilförmigen Hyoabdominales begrenzen einen keilförmigen Binnenraum, in welchem das Herz sich ausdehnt. Der linke Ductus Cuvieri (36) ist bereits caudal von der Einmündung der hypobranchialen Venen (2) und

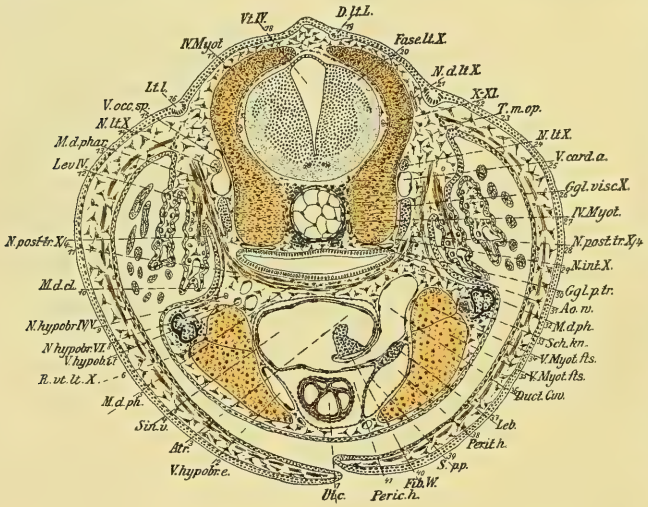

Fig. 554.

das linke Sinushorn an seinem oralen Rande eröffnet, welcher am Boden des Herzbeutels wulstförmig vorspringt. Die Einmündung des linken Sinushornes in den Vorhof (3) ist von einem scharfen Sporne begrenzt, an dessen dorsalem Blatte (40) der fibröse Wulst vortritt. Ventrolateral grenzt an das linke Sinushorn bereits der Leberrand (37), von welchem das Septum pericardiacoperitoneale (39) abgeht.

30 μ caudal (Textfig. 555) wird auch die Einmündung des rechten Ductus Cuvieri freigelegt, welcher an der Ventralseite den gemeinschaftlichen Stamm der Vena abdominalis und hypobranchialis externa (4), an der oralen Seite die Vena hypobranchialis interna aufnimmt. Die Grenze des Sinus (3) gegen den Vorhof (30) ist nun an der dorsalen und ventralen Herzwand deutlich gekennzeichnet. Der scharfe Sporn, welcher die ventrale Grenze bildet und vom fibrösen Wulste (31) besetzt ist, verläuft schräg von ventral und links nach dorsal und rechts, woselbst eine kleine Endocardverdickung an der dorsalen Wand ein trichterförmiges Divertikel des Atriums (30) abgrenzen hilft, in welches die Lungenvene einmündet. Kleine efferente Lebervenen münden in die ventrale Wand des Sinus, welcher die Leber breit anliegt. Der Gestaltung und Action des Herzens entsprechend weist auch der Herzbeutel eine basale Mulde auf (1), welche vom Septum pericardiacoperitoneale (32) gebildet wird. Es erscheint daher die Pericardialhöhle auf beiden Seiten von der Peritonealhöhle (2) umfasst. Die Myotomfortsätze (5) endigen ventral mit keilförmig zugeschärften Rändern, an welchen eine lebhafte appositionelle Proliferation noch im Gange ist. Sie führte nur am ersten und mächtigsten Myotomfortsatz zur Ablösung und Entstehung eines selbständigen Muskels. Auf der rechten Körperseite erreicht der Schnitt noch das dorsale Ende des fünften Myotomfortsatzes (5), an dessen hinterem Myocomma auf dem oralen Rande des Schulterknorpels der Schulterknochen, das Hauptgerüst des Gürtels, liegt. Die hinteren Fasern des Dorsoclavicularis verlaufen nicht mehr so schräg herab, wie die vorderen. Zwischen dem Dorsopharyngeus (24) und Dorsoclavicularis (11) ragt noch die Ganglienanschwellung des rechten Nervus posttrematicus Vagi (9) vor, in der Nachbarschaft kleiner Darmvenen. Die vordere Cardinalvene (12, 21) kreuzt die Aussenseite des vordersten Myotomes zwischen dem Nervus lateralis (20) und intestinalis (23), welch' letzterer medial vom Dorsopharyngeus an den Seitenrand des Vordarmes tritt. — Aus der Aortenwurzel (28) entspringt eine an der Innenseite des vierten Myotomes emporsteigende Arterie, die vorderste der die Myotome mit Blut versorgenden Arterien. Auch dieser Umstand beeinflusst die Reduction vorderer Segmente.

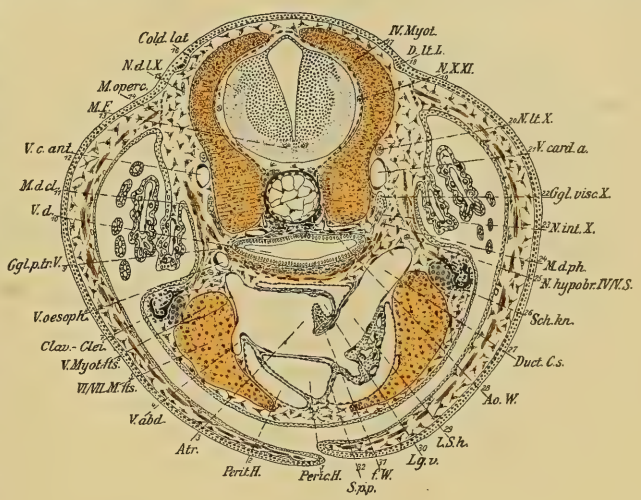

Fig. 555.

Textfig. 555 zeigt einen Querschnitt durch die Region des Herzbeutels, welcher die Einmündung des linken Sinushornes in den Vorhof, die Einmündung des rechten Ductus Cuvieri, die Aortenwurzel, die Ventralwand des Vorhofes, die Leber, die Lungenvene, die Ganglienanschwellung des rechten Nervus posttrematicus Vagi, die Cardinalvene, die Myotomfortsätze, die Ventralwand des Vordarmes, die Lage des Herzbeutels und die Lage des Septum pericardiacoperitoneale zeigt.

100 μ caudal (Textfig. 556) wird der Ursprung des motorischen vierten linken segmentalen Nerven (24) freigelegt, welcher ventromedial dicht neben dem hinteren Längsbündel (Textfig. 555/13) erfolgt. Der Nerv tritt über der dorsolateralen (epichordalen) Knorpelleiste der Chorda, wobei er einen dorsalwärts ziehenden Zweig an der Innenseite des vierten Myotomes abgiebt (vergl. auch Taf. LV, Fig. 7). Beim Ein-

tritte ins hypobranchiale Gebiet (27) umschlingen die vereinigten Nerven des vierten und fünften Segmentes die Einmündung der Vena cardinalis anterior (26) in den Ductus Cuvieri (32, Taf. LV, Fig. 2). Ventral vom Ductus Cuvieri zieht an der Dorsalseite des zugehörigen Myotomfortsatzes der hypobranchiale Zweig des sechsten Segmentnerven (30) nach vorn und innervirt diesen Myotomfortsatz, an dessen Aussenseite sich der Schultergürtel verbreitert. Um den ventralen Rand des vierten Myotomes treten kleinere segmentale und Darmvenen (28) in den Ductus Cuvieri ein. Die Aortenwurzeln (10) stehen unter den ventrolateralen Knorpelkanten der Chorda knapp vor ihrer medianen Vereinigung. Auf der linken Bild(Schnitt)seite ist die Vena cardinalis anterior (14) knapp vor dem Eintritt in den Ductus Cuvieri erreicht, ihr ventraler Rand scheidet den Ramus intestinalis Vagi (12) vom Nervus hypobranchialis des vierten und fünften Segmentes (11). Dorsal von der Vene verläuft in der Frontalebene des dorsalen Chordarandes der Nervus lateralis Vagi (25), dessen Hauptsinneslinie (19) weiter dorsal knapp über dem Ansatze des Kiemendeckels verläuft, welcher sich dorsocaudalwärts verlängert hat und unmittelbar vor seinem Ende getroffen ist.

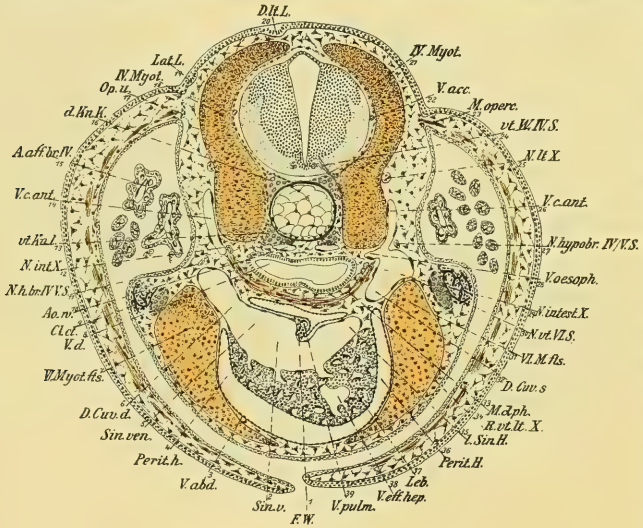

Fig. 556.

Der doppelte Muskelfächer des Dorsopharyngeus (33) wird nach hinten zu immer schmäler, seine mediane Raphe wird von wenigen Bindegewebszellen gebildet. Der vom Mesocardium laterale umgebene Durchtritt der beiden Ductus Cuvieri (6, 32) begrenzt seitlich das dicht dem Dorsopharyngeus aufliegende Pericardium parietale. Ventral ist bereits breit die Peritonealhöhle (4) eröffnet. An der Dorsalseite des Herzens ist die Grenze des Vorhoftrichters (39) gegen das linke Sinushorn (35) durch eine markante Einsenkung gekennzeichnet (Taf. LVI, Fig. 16). An der Grenze gegen die rechte Sinushälfte ist der fibröse Wulst auf die dorsale Herzwand vorgewachsen und hat die Sonderung des Pulmonalistrichters bewirkt. Damit wurde dem später einströmenden arterialisirten Blute ein bestimmter Weg gewiesen. Der ventralen Wand des Sinus venosus hängt breit der sichelförmige Durchschnitt der Leber (37) an, deren efferente Venen zum Theile direct, zum Theile als grössere Stämme (38) vereinigt, das Blut in den Sinus ergiessen. Ueber die ehedem freiliegende Vena abdominalis (3) haben sich die siebenten Myotomfortsätze ventralwärts vorgeschoben, deren Grenze gegen die sechsten Fortsätze, wie schon bemerkt, namentlich an Querschnitten schwer zu ziehen ist.

100 μ caudal (Textfig. 557) vereinigen sich in der Transversalen an der hinteren Grenze des vierten Segmentpaares die beiden Aortenwurzeln zum unpaaren Aortenstamme (12), welcher einen queren Durchmesser von 136 μ und einen dorsoventralen Durchmesser von 100 μ aufweist. Unter dem ventrolateralen Rande des vierten Myotomes (15) tritt der ventrale, hypobranchiale Nerv dieses Segmentes (25) schräg nach hinten und lateral und vereinigt sich mit jenem des fünften Segmentes zum Stamme dieses bis an den Coracomandibularis verlaufenden Nerven. Der Bogen des Nerven ist an seinem Scheitel durchschnitten.

Die beiden Wurzeln des Nerven, zu denen sich in seltenen Fällen noch ein ganz dünner Zweig vom dritten Segmente gesellen kann, werden von den auch nach vorn ausgreifenden Vornierenschlingen (24) umfasst. Auch kommt es vor, dass der Stamm, wie z. B. auf der rechten Körperseite (10) des vorliegenden Jungfisches, von einer Veneninsel (11) eng umfasst wird, welche an der Vereinigung der Vena cardinalis anterior mit dem Wundernetze der Vena cardinalis posterior liegt. Zu beiden Seiten des von einem dichten Mantel freier spindeliger Mesodermzellen umgebenen, längsgefalteten Vor- oder Lungendarmes (29) tritt über den Rand des Dorsopharyngeus der Ramus intestinalis Vagi (9, 28). Ventral hängt der Lungendarm mit der Leber durch das mediane Gekröse (Mesohepaticum) zusammen, welches noch wenige Schnitte vorher durch den Rest des Mesocardium posterius abgeschlossen wird. Dieser Umschlag ist bei der Verlagerung bezw. Streckung des Herzens in der Längsaxe etwas caudalwärts gerückt (vergl. Taf. LXXXI, Fig. 7—10). Durch das Mesohepaticum posterius tritt die Lungenvene (1), welche vom Atrium her aus jenem dütenförmigen Divertikel desselben entstanden ist (vgl. Textfig. 556) und durch den Mesocardiumumschlag caudalwärts zieht. Auf der linken Körperseite läuft gegen das Mesohepaticum eine Falte (30) aus, welche an der caudalen Begrenzung des Ductus Cuvieri am Mesocardium laterale beginnt und caudalwärts etwas vortritt. Auf der linken Körperseite verläuft am dorsolateralen Rande der Leber die untere Hohlvene (5), in welche sich kleinere efferente Lebervenen ergiessen. Unter dem Peritoneum parietale laufen nunmehr zwischen den ventralen Enden der Myotomfortsätze die Abdominalvenen (33) in der Nachbarschaft der ventrolateralen Sinneslinie (2), welche vom Nervus sensorius recurrens ventrolateralis des hinter der sechsten Schlundtasche herab verlaufenden Posttrematicus, dem vierten Posttrematicus des Vagus abgeht.

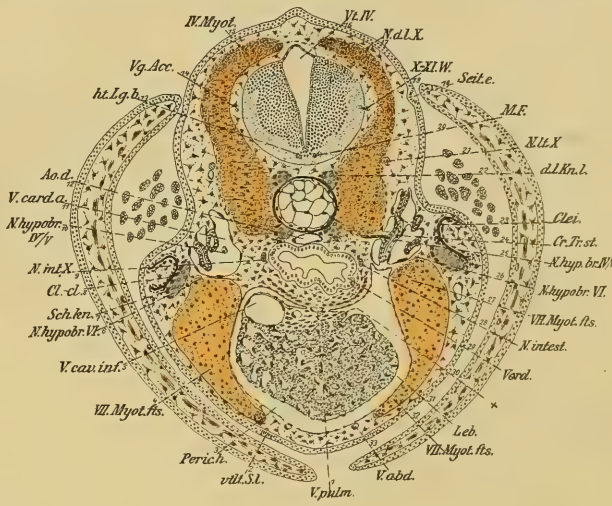

Fig. 557.

100 μ caudal (Textfig. 558) erfolgt in der Höhe des cranialen Nephrostomes (25) und der letzten Vagoaccessoriuswurzel (13) nahe der Transversalebene durch die Mitte des fünften Dorsalsegmentes (14) der Ursprung der Lunge (5). Ein enger Gang (vergl. Taf. LXIX, Fig. 9) führt in die längliche, dorsoventral abgeplattete Tasche, welche sich auch oralwärts über den Lungenstiel etwas vorwölbt (vergl. Taf. LXIX, Fig. 8, 9) und in ihrer Ausdehnung ganz und gar der Nachbarschaft anpassen muss. Auf der rechten Seite der Lungentasche tritt die Vena pulmonalis (3) an sie heran, enthält aber noch keine Blutkörperchen. Der Splanchnopleuraumschlag von der Leber (2) auf den von beiden Vagus(intestinalis)stämmen (7) begleiteten Lungendarm erfolgt auf der linken Körperseite (27) etwas weiter medial als auf der rechten, woselbst die Vena cava inferior (4) das Peritoneum der Leber vorwölbt. Dorsal reichen die Seitenplatten bis an die Aorta (8) heran, manchmal besteht noch eine dorsale, orale Ausladung des ohnedies etwas zurückgedrängten Seitenplattenumschlages, gemäss dessen früherem, nach vorn concavem Verlaufe. In die dorsalen Abschnitte

des Cöloms münden die Vornierentrichter (25), deren Wimperschlag die Leibeshöhlenflüssigkeit in das Canalsystem der Vorniere drängt. Der Vornierenschlauch hat sich nach vorn und dorsal erheblich ausgebreitet, in letzterer Richtung (19) reicht er bis in die Frontale der Chordamitte empor, und wird von der eingerollten Knochenplatte des Cleithrums (17) überlagert. Der am ventral geschlossenen knöchernen Schultergürtel befestigte Schulterknorpel (6) ist schräg durchschnitten und auf der linken Seite bereits am Ursprunge der ventrolateralen Musculatur (23) freigelegt, welche zwischen der seitlichen und der ventrolateralen Kante erfolgt. Dieser Ursprung reicht etwas weiter proximalwärts vor, als jener der dorsomedialen Musculatur. An Nerven weist der vorliegende Schnitt den Ramus intestinalis (7) und posttrematicus recurrens Vagi (1) ferner den Ursprung der motorischen fünften segmentalen Nerven (12) (ein Ganglion war nicht vorhanden), ferner den lateralen Haupt- (11) und den dorsolateralen Nebenzweig des Vagus lateralis auf.

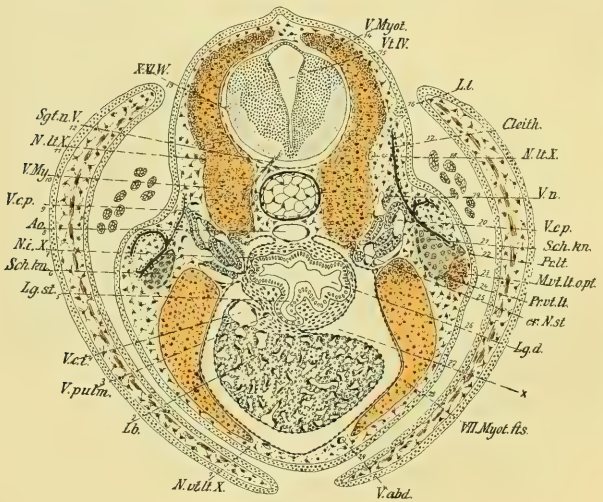

Fig. 558.

120 μ caudal (Textfig. 559) wird dicht am fünften Myoseptum, zwischen dem fünften (20) und sechsten Myotome die erste Neurapophyse, der vorderste Wirbelbogenfortsatz (22) freigelegt, welcher mit breiter, kegelförmiger Basis an der Chordascheide haftet, und sich dorsolateralwärts zuspitzt. Der Ventralseite der Chorda liegt dicht, nur durch wenig Reste der Hypochorda stellenweise getrennt, die Aorta an, von deren ventrolateraler Wand die vordersten Arterien des Vornierenglomerulus abgehen, welcher nach vorn in eine kurze Splanchnopleurafalte ausläuft. Von der Ventralseite des Vornierengekröses schlagen sich die Seitenplatten als dorsales Gekröse auf den von einem dichten Mantel spindeliger Zellen umgebenen Magen (32) dessen Epithelzellen nur mehr wenig Vacuolen zeigen, den verflüssigten Dotterinhalt also bereits aufgebraucht haben. An der ventrolateralen Seite des in beengtem Wachsthum sich fältelnden Magenepithels hat sich die Lungentasche (6) vorgeschoben, an deren rechter Seite die Lungenvene (7) verläuft. Durch das extensive Vorwachsen des linken Recessus paragastricus (3) erfolgt der Umschlag des Mesohepaticum auf der Oberfläche der Lunge, im Bereiche der linken Körperhälfte. Die dorsolaterale prominente Kante der Leber wird von der unteren Hohlvene (8) eingenommen. Gegenüber dem Magen wölbt sich die Vorniere vor, deren vom venösen Wundernetze durchzogene Windungen den Spalt zwischen den Myotomen und ihren ventralen Fortsätzen ausfüllen, vielleicht auch erweitern bezw. erweitert haben. Auf der Kuppe der rechten Wölbung ist der Scheitel der oralen Ausbiegung der Arteria cöliacomesenterica (9) durchschnitten. Aussen tritt die Vorniere bis über halbe Chordahöhe empor und wird vom Schulterknorpel (Processus scapularis) und dem Cleithrum (21) überlagert, an dessen Innenseite der Musc. retractor Cleithri (15, 24) inserirt. Das Cleithrum ragt ebenso weit dorsalwärts vor, wie die Spitzen der Wirbelbögen, fast bis an die Hauptseitenlinie. An der Aussenseite des Schulterknorpels entspringen dorsolateral und ventrolateral die beiden Muskelgruppen der vorderen Extremität, der Omopterygialis dorsomedialis (25) und ventrolateralis (20). Die rechte Extre-

mität zeigt im Durchschnitte die proximale Grenze des Ursprunges des dorsomedialen Muskels (13) von der Dorsalseite des Mittelkammes der äusseren Fläche des Schulterknorpels (12 μ, vergl. Taf. LV, Fig. 8), auf der anderen Seite greift der Ursprung bereits auf die ganze dorsolaterale Seite über (25). Schräg verlaufende tiefe Muskeln werden von einem paraxial verlaufenden und daher quer durchschnittenen oberflächlichen Muskelmantel überlagert. Die ventrolaterale Musculatur entspringt nur mehr von der ventralen Kante des Schulterknorpels (28) und zieht frei über die ventrolaterale Mulde, schräg in der Richtung gegen den Aussenkamm (27), an die Seite der dorsal (26) entspringenden, dorsomedial sich windenden Musculatur. Dieser Mittelkamm (27) wird vom Ursprung des letzteren (25) eingenommen (vergl. auch Taf. LV, Fig. 8). An der Innenseite des linken Schulterknorpels ist der Scheitel des oralwärts ausladenden Bogens des omopterygialen Nerven der sechsten Segmentes (30), des occipitospinalen Nerven *A* nach K. Fuerbringer) durchschnitten (vergl. auch Taf. LV, Fig. 2) welcher sich zumeist als vorderster Nerv an der Innervation der vorderen Extremität betheiligt, denn ein omopterygialer Nerv des fünften Segmentes ist, wenn überhaupt vorhanden, inconstant.

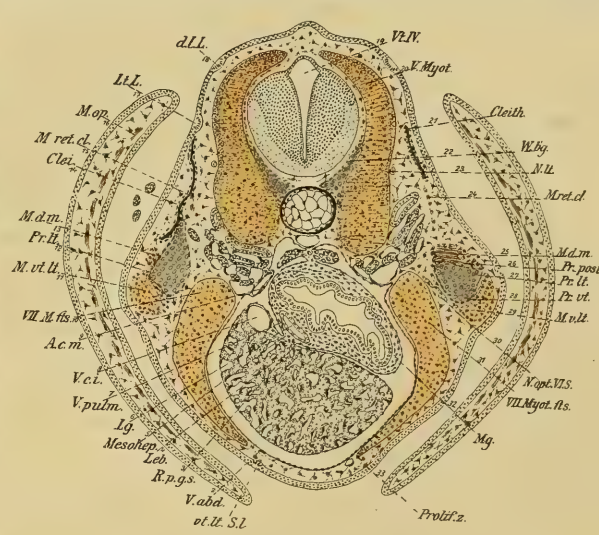

Fig. 559.

120 μ caudal (Textfig. 560) umfangen die sechsten Myotome (18) das caudale Ende des Rautenhirnes. Zwischen den schräg gestellten Segmenten greifen in die Myocommata die zugespitzt ausladenden zweiten Neurapophysenpaare (29) vor. Bei Ruhestellung der Extremität reicht das dorsal etwas verbreiterte Cleithrum (15) caudalwärts bis in diese Region vor, in welcher sich die caudalen Nephrostome (22) ins Cölom öffnen. Ueber der Aussenseite der Vorniere zieht schräg der Retractor cleithri (13, 23) von der Innenseite des Knochens gegen das dorsale Ende des siebenten Myotomfortsatzes herab und ist daher schräg durchschnitten. Die linke Seite des Schnittbildes zeigt am dorsalen Rande des siebenten Myotomfortsatzes den oralwärts ausladenden Bogen des omopterygialen Zweiges des sechsten Segmentnerven (19), welcher sich am Innenrande des ersten Axialgliedes in einen ventralen und dorsalen Ast gabelt. Die beiden Aeste treten an die Innenseite der ventrolateralen bezw. dorsomedialen Musculatur, in welcher tiefe Züge (26) in schrägem Verlaufe an den lateralen Kamm des ersten Axialgliedes (27) ziehen. Sie vollführen als Antagonisten dorsomediale und ventrolaterale Bewegungen der Extremität und wirken synergisch als dorsolaterale Abductoren, entsprechen also in physiologischer, mutatis mutandis auch in morphologischer Beziehung dem Spino- und Cleidohumeralis der Säuger. Medial von der Gabelungsstelle des sechsten omopterygialen Nerven ist der oralwärts gewendete Bogen der Arteria omopterygialis (9, 23) durchschnitten, welcher an der adducirten Extremität sehr enge ist. Auf der etwas weiter caudal liegenden, rechten Seite des Schnittbildes wird das erste Axialglied nahe seinem distalen Ende frei. Entlang der ganzen Länge des Aussenkammes des ersten Axialgliedes (27) erfolgt die beiderseitige Insertion der antagonistisch und bei Abduction synergisch wirkenden Muskelpaare, welche

sich hierbei zum Theil erschöpfen. Der Rest der Fasern verläuft über diese tiefe, ans erste Axialglied tretende Portion in axialer Richtung und ist daher quer durchschnitten. In den medialen Spalt zwischen den beiden Muskelkategorien tritt nun der Ramus omopterygialis des siebenten Segmentalnerven ein (29), welcher sich gleichfalls gabelt und an der Bildung des secundären Plexus omopterygialis dorsomedialis und ventrolateralis betheiligt. Der Ramus omopterygialis des siebenten segmentalen Nerven (des occipitospinalen Nerven *B*) ist viel ansehnlicher als jener des sechsten (Durchmesser 40 μ : 30 μ). Die beiden Gabeläste fassen die Arteria omopterygialis (30) zwischen sich, welche dicht am medialen Rande des ersten Axialgliedes verläuft und in beiden Schenkeln ihres Bogens (24, 30, vergl. auch Taf. LV, Fig. III) durchschnitten ist. Ventromedial vom Nervenstamme liegt die Vena omopterygialis (32), welcher kleine vereinzelte Lymphsinus (33) dicht anliegen. Der proximale Schenkel des Bogens der Arteria omopterygialis ist dicht am dorsalen Rande des siebenten Myotomfortsatzes (35) unmittelbar vor dem Ursprung des Musc. retractor Cleithri (22) durchschnitten, welcher gemäss seinen genetischen Beziehungen zu diesem Myotomfortsatze am derben Bindegewebe in der Nachbarschaft des ehemaligen Myotomstieles erfolgt. Im engen Spalt zwischen den Myotomen und ihren ventralen Fortsätzen zwängen sich langgezogene Windungen der Vorniere hindurch, welche zum Theil dem caudalen Trichterstücke (22) angehören. Nach innen wölbt sich die hintere Cardinalvene (34) vor, in welche die Glomerulusvenen im Bereiche der vorderen Hälfte des sechsten Segmentes einmünden.

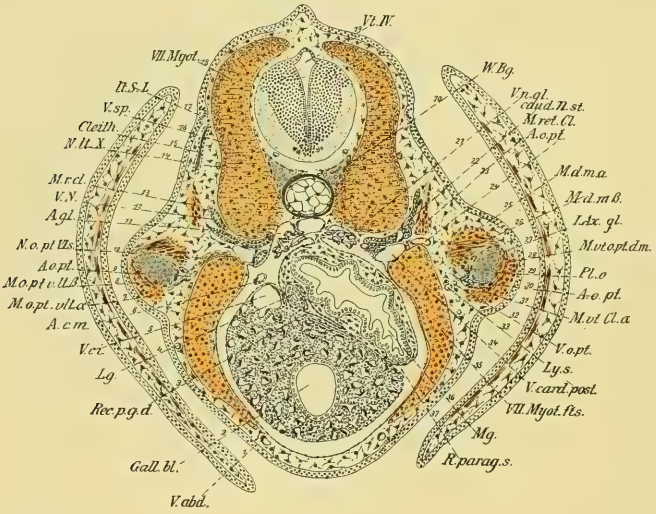

Fig. 560.

Die Eingeweide sind im Bereiche des hinteren Drittels der Lunge (4) durchschnitten, an welches schon in vorhergehenden Stadien, als die Lunge noch eine kurze birnförmige Knospe war, der Recessus paragastricus dexter (3) vorgewachsen ist. Dieser Ausbreitung hat die vorgelagerte Lunge Halt geboten. Sie wird vom Recessus umfangen, sei es dass sie in ihn hineinwächst oder er sie umgiebt. Wahrscheinlich wirken beide Momente bei der Einbuchtung des oralen Recessrandes zusammen. (Als Recessus ist das Epithel und das Lumen, also die Gesammtformation gemeint.) Mit dem intussusceptionellen Längenwachsthum des Vordarmes und Magens und der Verlagerung der nachbarlichen Formation in caudaler Richtung erfolgte auch eine erhebliche Verlängerung der Lunge und des Recessus, welche daher nur zum Theile relativ vorwachsen und sich in ansehnlichem Grade intussusceptionell vergrössern. Zugleich rückt auch der Recessus paragastricus dexter etwa um eine Myotombreite tiefer. Die Wachsthumsprocesse am Darm und am Recessus gehen stets Hand in Hand. Der linke Recessus paragastricus (37) reicht ventral vom rechten (3) bis über die Medianebene hinweg nach rechts vor, so dass beide Recessus bei ihrem Vorwachsen sich an einander vorbeischieben, wie es weiter caudal auch an der Dorsalseite der Fall ist. Das Mesohepaticum gehört daher der rechten Körperseite an und spannt sich zwischen der Ventralseite des caudalen Lungen-

poles und der Leber aus, woselbst die Insertion knapp medial von der marginalen Vorwölbung der Vena cava inferior (5) erfolgt. Schräg gegenüber der hinteren Hohlvene zieht der absteigende Schenkel der Arteria coeliacomesenterica (6) schräg gegen den caudalen Leberrand, frei durch das Cölom. Mitten in der Leber, allseits umgeben von den gänzlich dotterfreien, aber noch Vacuolen verdauten Dotters enthaltenden, reich von Gefässen umsponnenen Leberschläuchen, ragt der orale Pol der Gallenblase (2) vor, deren Wand von einem auf 5 μ abgeplatteten Epithel gebildet wird.

150 μ caudal (Textfig. 561) ist der Schnitt auf der rechten Körperseite durch das sechste Myocomma, zwischen dem sechsten (23) und siebenten (19) Myotome geführt. Das Myocomma ist in allen Richtungen des Raumes schräg eingestellt und vergrössert so die Ursprungs- bezw. Insertionsfläche der Myotome ganz erheblich und ohne Schranken. An der medialen Seite des caudalwärts umgebogenen sechsten Segmentes ist das Ganglion dieses Segmentes (22) mit seiner kurzen Radix sensibilis durchschnitten. Der ventrale Rand des siebenten Myotomes (19) stösst breit an dessen ventralen Fortsatz — sofern nicht der sechste Myotomfortsatz so weit vorgewachsen ist. An der Aussenfurche zwischen beiden entspringt der Musc. retractor Cleithri (12), das Derivat des siebenten Myotomfortsatzes im Bereiche seiner Herkunft, an straffaserigem Bindegewebe. An die vordere Extremität tritt aus der Spalte zwischen zwei Bäuchen des siebenten oder zwischen dem sechsten und siebenten Myotomfortsatze der Ramus omopterygialis des achten Segmentes (11) dessen Bogen an die Innenkante des ersten Axialgliedes tritt und sich dort in einen dorsomedialen und ventrolateralen Ast gabelt. Er führt dem an der Innenseite der beiden Muskelsysteme sich ausbreitenden Plexus als stärkster Nerv der drei normaler Weise den Plexus bildenden Stämme (50 μ Durchmesser) gemischte motorische und sensible Fasern zu, bezw. ab. Ventral vom Nervenstamme verläuft im medialen Spalt zwischen dem dorsomedialen und ventrolateralen Muskelsystem die Arteria omopterygialis (10), welche sodann unter den letzteren Muskel tritt. Der dorsomediale Muskel ist noch im Bereiche seiner Partialinsertion an der Aussenkante des ersten Axialgliedes durchschnitten, welches mit besonderer Kraft bewegt wird. Der ventrolaterale Muskel ist im Bereiche jenes secundären Ursprunges von einem ventrolateralen Fortsatze des ersten Axialgliedes (9) freigelegt (vergl. Taf. LV, Fig. V), welche den durch die Insertion an der Aussenkante etwas verringerten Muskelquerschnitt wieder erheblich vergrössert. Diese secundären Ursprünge vom Skelet der freien Extremität bilden nach der Bezeichnungsweise von Braus den Musc. pterygialis proprius ventrolateralis, welcher vom omopterygialen Grundstock überlagert wird. Der Stamm der Extremität, welche 30 μ weiter caudal frei wird, ist gänzlich vom Kiemendeckel überlagert.

Die rechte Seite des Schnittbildes ist combinirt gezeichnet und soll das Verhalten an der Grenze des Kopfes gegen den segmentirten, beweglichen Rumpf, die Topik der am siebenten Myocomma entstandenen Kopfrippe (32) veranschaulichen, welche mit breiter Basis an der ventrolateralen Seite der Chordascheide befestigt ist und einen wichtigen Ursprung der gesammten hypobranchialen Musculatur darbietet. Das siebente Myotom (25) ist in ganzer dorsoventraler Breitenausdehnung mit seinem Ganglion (27), der motorischen (30) und sensiblen Wurzel, dem gemischten Ramus dorsalis (recurrens, 26) und dem gemischten ventralen Aste eingezeichnet, welcher ausser am zugehörigen Myotomfortsatz auch als Ramus omopterygialis sich an der Innervation der vorderen Extremität erheblich betheiligt. An der medialen Seite der Kopfrippe, welche zwischen dem hinteren dorsalen Ende des siebenten Myotomfortsatzes, im Bereiche seines Stieles etwas schräg nach vorn und aussen verläuft, ist der Ursprung der Arteria omopterygialis (33) aus der Aorta freigelegt. An der lateralen und caudalen Seite der Kopfrippe zieht der Bogen des Ramus omopterygialis des achten Segmentes (35) dicht hinter dem siebenten Segmentfortsatz nach aussen. Die freie Extremität ist noch im Bereiche des ersten Axial-(Basal-)Gliedes durchschnitten und weist jenen dorsomedialen Fortsatz (36) auf, welcher dem secundären Ursprunge des Musc. pterygialis proprius

dorsomedialis dient. Beide Fortsätze, der ventrolaterale wie der dorsomediale, sind senkrecht zu der Fläche der Extremität eingestellt, in welcher die laterale Kante des Axialgliedes liegt, und wurden durch Muskelzug herausgearbeitet. Der dorsomediale Fortsatz liegt, wie auch die Fig. V, Taf. LV zeigt, etwas weiter distal als der ventrolaterale. Auch in der dorsomedialen Musculatur wird der neue Zuschuss an Muskelfasern vom alten Grundstocke überlagert, welcher auch die mediale Spalte zwischen beiden Muskelplatten bildet, in welcher die Nerven und Gefässe ein- und austreten. An der Innenseite der Muskelplatte, im lockeren Bindegewebe zwischen ihnen und dem Knorpel breitet sich der Plexus omopterygialis dorsomedialis und ventrolateralis aus; hier erfolgt auch die Verästigung der Arterie. Im folgenden zweiten Gliede treten die beiden Muskelsysteme mit dem in der Flossenhauptebene gelegenen ersten Nebenstrahl in dieselben Beziehungen wie zur Aussenkante des ersten Axialgliedes. Weiter distal hat die Musculatur noch keine Beziehungen zu dem Knorpelskelet erlangt; die beiden Muskelplatten verschmälern sich und verlieren sich dicht unter dem Ektoderm mit zellreichen, ihre Verlängerung bewirkenden Proliferationszonen. Die Gefässe bilden wie im Stadium 47 mehrere terminale Schlingen.

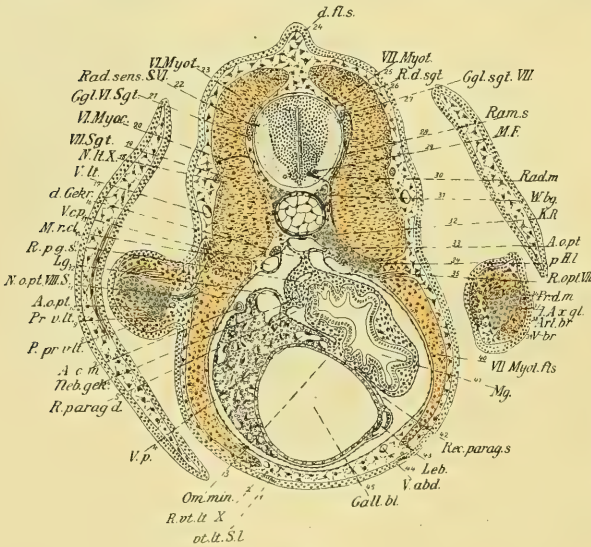

Fig. 561.

Durch die Eingeweide geht der Schnitt (561) in der Transversalen des hinteren Endes der Lunge (12), welches am rechten, in Folge der linksseitigen Ausbiegung des Magens (41) median eingestellten Rande des letzteren im Bereiche seiner Concavität dorsalwärts gerichtet ist. So verläuft die Lunge nahezu median, ebenso wie auch der Ursprung dieses unpaaren Gebildes rechts von der Medianebene erfolgt. Das ehedem einheitliche und breite Mesohepaticum ist durch das Vordringen des Recessus paragastricus dexter (5), welcher den linken Rand der von einem dichten Bindegewebslager bedeckten Lunge umfängt, in zwei Gekröse gesondert worden. Eine Platte verbindet die Lunge mit der knapp medial an der unteren Hohlvene angrenzenden Seite der Leber, sie wird vom rechten Rande des Recessus paragastricus dexter und dem seitlichen Umschlage der Splanchnopleura von der Lunge auf die Leber bezw. die untere Hohlvene gebildet und repräsentirt das sogenannte Nebengekröse der Leber. Der linke Rand des Recessus paragastricus dexter bildet mit dem in diesem Bereiche nicht mehr so weit vorreichenden Rande des Recessus paragastricus sinister (42) das Omentum minus (3). Würde der Recessus paragastricus sinister weiter medialwärts vorwachsen, so würde er sich, so wie weiter vorn, ventral vom Recessus paragastricus dexter vorschieben. Eine orale Ausladung dieser Falte der linken Splanchnopleura kommt ventral nicht zu Stande. Der Recessus paragastricus sinister ist vom Schnitte auch noch in seinem dorsalen (13), in Folge der Ausdehnung des Magens isolirten Abschnitte getroffen, welcher als weit geöffnete Bucht sich ins dorsale Gekröse vorgeschoben, dasselbe gewissermaassen unterminirt hat. Der Grund dieser Bucht reicht bis an die Lunge heran und wölbt mit dieser den rechten Splanchnopleuraübergang nach aussen rechts etwas vor.

Um so tiefer wird die Furche zwischen dieser Vorwölbung und der sich an der dorsalen Kante der Leber immer mehr ausdehnenden Vena cava inferior. Der Grund dieser Furche wird vom Nebengekröse gebildet. Die Vena cava inferior wird nebst einer kleinen, sie sichelförmig umfassenden Leberpartie von einer durch den Zug der Arteria coeliacomesenterica (7) bedingten Einfurchung des vorwachsenden Leberrandes an der rechten Aussenseite der Leber ventralwärts abgegrenzt. Die Leber erscheint im Querschnitt erheblich reducirt; um so beträchtlicher ist ihre Längenausdehnung geworden. Sie umfasst halbmondförmig die geräumige Gallenblase (45), deren Wölbung nach links und ventralwärts vortritt, woselbst sie eine schmale Zunge von Lebersubstanz bedeckt (43). An der Dorsalseite der Gallenblase verzweigen sich die letzten Aeste der Vena portae (4).

Es folgen noch einige Querschnitte durch die Eingeweide, welche vor allem den Verlauf der Gefässe und deren Beziehungen zu den Bauchfelltaschen im Bereiche der grossen Darmdrüsen und der ersten Epithelspirale des Mitteldarmes veranschaulichen sollen. 30 μ hinter der Ebene des Schnittes 561 öffnet sich dorsal am Magengekröse jenes oralwärts vortretende kleine Divertikel (Textfig. 562/13), der dorsale Abschnitt des Recessus paragastricus sinister, dessen ventraler Abschnitt mit dem Recessus paragastricus dexter das Omentum minus bildet. Das dorsale Magengekröse bilden die einander zugekehrten Wandabschnitte des

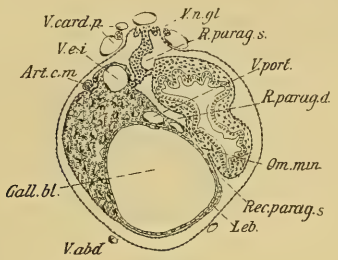

Fig. 562.

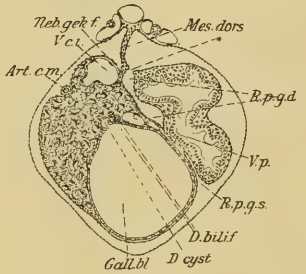

Fig. 563.

Recessus paragastricus dexter und sinister, welche sich über einander vorgeschoben haben, und zwar der linke über die Dorsalseite des rechten. Die rechte dorsale Ausladung des Recessus paragastricus dexter bildet mit dem rechtsseitigen Splanchnopleuraumschlag dicht neben der hinteren Hohlvene das Nebengekröse der Leber. Die Ausbiegung des Recessus paragastricus sinister dorsalis hat wie im Schnitte 561 zur Folge, dass das Nebengekröse mit dem Splanchnopleuraüberzug der unteren Hohlvene eine enge Spalte begrenzt.

150 μ caudal (Textfig. 563) ist kein Recessus paragastricus sinister dorsalis vorhanden, und es ist daher auch jene Vorwölbung des dorsalen Gekröses nach rechts hin aufgehoben. Dagegen ist bei der Ausweitung und Auskrümmung des Magens nach links hin ein secundärer Durchbruch des von der Wand des Recessus paragastricus dexter und der linken Splanchnopleura gebildeten dorsalen Magengekröses eingetreten (*), so dass der Recessus auch nach links hin mit dem Cölom communicirt. Im Bereiche des Omentum minus weicht der Umschlag der von aussen und von innen d. h. vom Leberstiele her vorgreifenden Bauchfellbuchten (Recessus paragastricus dexter und sinister) immer weiter auseinander, so dass der Magen die Gallenblase in grösserer Ausdehnung berührt. Das Epithel der Buchten ist noch nicht weit genug vorgewachsen, um sie vollends zu trennen; es ist diese Wachsthumsgelegenheit noch nicht ganz ausgenützt. Die Gallenblase ist in ihrem grössten, ca. $^1/_2$ mm betragenden Transversaldurchmesser durchschnitten und geht unter halsförmiger Einschnürung in den engen Ductus cysticus über. Dorsal vom Gallengange verzweigen sich Ductus biliferi mit einem Aussendurchmesser von 25 μ, gegen 50 μ des Gallenganges.

Auch die Vena portae liegt der Gallenblasenwand dicht an und wird wie diese medial vom zellreichen Epithel des Recessus paragastricus dexter begrenzt. Die Arteria coeliacomesenterica kreuzt in schräger Richtung die Aussenseite der Leber, welche zu ihren beiden Seiten vorwächst.

120 μ caudal (Textfig. 564) besteht am Mesogastrium wieder der ursprüngliche Zustand. Die Wand des Recessus paragastricus dexter bildet mit dem rechten und dem linken Splanchnopleuraüberzug in der Anordnung eines umgestürzten Y das Mesogastrium und das Nebengekröse der Leber. Das dorsale Gekröse gabelt sich in diese beiden Gekrösplatten. Die Berührungsfläche des Magens und der Gallenblase nimmt immer mehr zu, was offenbar auf das rasche Wachsthum dieser in der nächsten Nachbarschaft der Pancreasknospen hervortretenden, also offenbar noch mit einer gewissen Wachsthumsprävalenz ausgestatteten dünnwandig gewordenen Epithelblase zurückzuführen ist, mit welcher die Splanchnopleura nicht gleichen Schritt hält. Wahrscheinlich staut sich auch schon bereits die von Leberzellenschläuchen secernirte Flüssigkeit an. Zwischen dem Leberhilus und der Gallenblase ist oralwärts eine Ausbuchtung des ventral von dem ersteren gelegenen Theiles des Recessus paragastricus dexter (*R.p.g.d.v.*) vorgedrungen, so dass der von der Vena portae, dem Ductus cysticus und hepaticus gebildete Hilus ventral und dorsal von Bauchfellbuchten begrenzt wird. An der linken Seite der Vena portae hat sich auch ein Drüsenschlauch des Pancreas ventral empor-

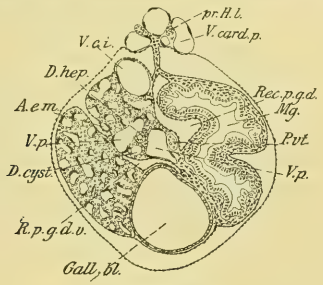

Fig. 564.

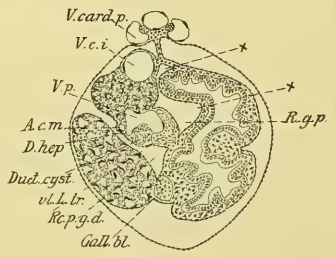

Fig. 565.

geschoben und damit die Splanchnopleura vom Darm und der Vena portae abgehoben (vergl. den früheren Zustand Textfig. 439). Es liegt zwischen dem Magen und dem ventralen Pancreas bereits somit ein den Recessus paragastricus dexter vertiefender Recessus gastropancreaticus vor. An der Aussenseite greift bis an den Leberhilus die Einschnürung vor, welche am wachsenden Parenchym der Leberschläuche durch die Arteria coeliacomesenterica hervorgerufen wird.

120 μ caudal (Textfig. 565), in der Transversalebene des caudalen Poles der Gallenblase, erscheint der den Hilus weit überragende ventrale Lappen der Leber vollkommen durch den Recessus paragastricus dexter abgegrenzt, der nach aussen in den Einschnitt, welchen die Arteria coeliacomesenterica am wachsenden Leberrande bewirkt, übergeht. Ventral hängt die Leber durch Vermittlung der Gallenblase mit dem Magen zusammen. Wenige Schnitte weiter caudal wird der Leberrand vollkommen frei und durch die in einander übergehenden hufeisenförmig angeordneten Recessus paragastrici (dexter und sinister) von der Nachbarschaft abgegrenzt sein (vergl. Taf. LII, Fig. 5). Der Ductus cysticus liegt entsprechend den genetischen Beziehungen stets in der unmittelbaren Nachbarschaft des Ductus hepaticus und weist kleine secundäre Nebensprossen auf. Die Vorwölbung des Pancreas nimmt gegen den Recessus gastropancreaticus an Umfang zu. Die ventrale und dorsale primäre Begrenzung des Recessus paragastricus dexter ist durch + bezeichnet (vergl. Textfig. 441, 442 vom Stadium 46). Die Arteria coeliacomesenteria tritt am Grunde des Einschnittes zwischen dem Lobus venae cavae und dem Lobus ventralis der Leber mit

dem Leberhilus in Verbindung, an dessen rechter Seite sie bis gegen die Einmündung der grossen Drüsen herabsteigt.

60 μ weiter caudal (Textfig. 566) wurzelt die Vena cava inferior breit in der rechten hinteren Cardinalvene dicht neben dem Gekröse (*V. c. W.*), so dass ihr Peritonealüberzug mit dem Mesogastrium eine enge Bucht bildet, die ventral vom Nebengekröse der Leber begrenzt wird. Die Y-förmige Anordnung des Nebengekröses und des Magengekröses s. st. ist deutlich zu erkennen. Der in die Plica paragastrica hineingewachsene Lobus venae cavae hängt noch mit dem Leberhilus zusammen, ist noch nicht an seinem freien, den Eingang in den Recessus paragastricus begrenzenden und einengenden Abschnitte getroffen. Dieser Rand beginnt 30 μ caudal. In der schmalen Brücke des Hilus tritt in den Lobus venae cavae ein Ast der Pfortader ein, und Ductus biliferi heraus. Die Arteria coeliacomesenterica verläuft auf der rechten Seite des Hilus und hat die tiefe rechte ventrolaterale Einfurchung am wachsenden Organe bedingt. Dicht neben der Arterie giebt die Vena portae ihre ersten grösseren Aeste ab und umfängt den Ductus hepaticus und cysticus. Auch die ungehindert gegen den Leberhilus emporwachsenden Pancreasschläuche durchzieht ein weitmaschiges, dieses Wachsthum zweifellos förderndes Venennetz. Der ehemalige linke ventrale Umschlag

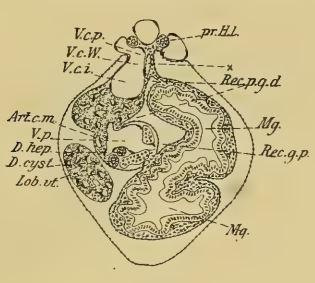

Fig. 566.

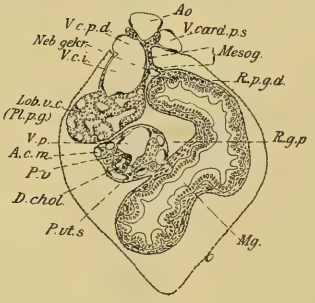

Fig. 567.

des Recessus paragastricus dexter erfolgt nunmehr in einer tiefen Einfaltung der Magenwand. Daran schliesst sich ein ehedem flach liegendes, den Boden des Recessus bildendes Feld, welches bei der Einkrümmung des Magens und dem Vorwachsen des Pancreas zum Recessus gastropancreaticus (*R. g. p.*) umgewandelt wurde.

50 μ caudal (Textfig. 567) liegt der enge, spaltförmige Eingang in den Recessus paragastricus dexter vor, dessen ventrale Begrenzung vom Ductus choledochus, der Vena portae und emporgewachsenen Pancreasschläuchen durchzogen wird und dem Ligamentum hepatoduodenale höherer Formen entspricht. Der Ductus cysticus vereinigt sich im vorliegenden Schnitte mit dem viel engeren Ductus hepaticus. Dorsal und ventral von dieser Barrière ist der Recessus paragastricus dexter nach innen ungehindert vorgedrungen; der dorsale Haupttheil reicht bis in die Ebene des Schnittes 567 vor, die ventral emporgewachsene Bucht reicht bis in die Ebene des Schnittes 564. Die Plica paragastrica wird durch jene Barrière gezwungen, etwas nach rechts hin vorzutreten, und der Eingang in die Bucht erscheint in äusserster Raumausnützung ganz verengt. Dorsal hängt die Plica paragastrica ausser an ihrem primitiven dorsalen Abschnitt, dem Nebengekröse, auch durch die Communication der unteren Hohlvene mit der rechten hinteren Cardinalvene secundär mit der dorsalen Leibeswand zusammen. Zwischen den beiden Verbindungen ragt ein schmaler Spalt der Leibeshöhle vor. Diese Wurzel der Vena cava inferior ist einheitlich und weist einen Längsdurchmesser von 250 μ und einen Querdurchmesser von 120 μ auf, während der Durchmesser des hinteren anschliessenden Abschnittes der Hohlvene 150 μ, stellenweise nur 90 μ, proximal 120 μ beträgt. Es ist

nicht ausgeschlossen, dass wenigstens am Anfang in den langgezogenen Lobus venae cavae ein Wundernetz der unteren Hohlvene entsteht, welches dann, wenn die Vena portae auch hier an Terrain gewonnen hat, zum efferenten Systeme wird.

300 μ caudal (Textfig. 568) wird die vom Lobus venae cavae durchsetzte Plica paragastrica an ihrem caudalen Ende erreicht, welches in ursprünglicher Anordnung am dorsalen Gekröse ausläuft. Die Leberschläuche des Lobus venae cavae überragen, wie im Stadium 47 (vergl. Taf. LIII, Fig. 12), nur noch etwas mehr, die Wurzel der hinteren Hohlvene. Eine tiefe Peritonealbucht schiebt sich zwischen dem Ende des Lobus venae cavae und der sich gleichfalls dorsal beengt ventralwärts vorwölbenden rechten Cardinalvene vor, welch letztere meist etwas grösser ist als die linke. Das Magengekröse zeigt in Folge der linksseitigen Auskrümmung, welche der Magen im Ringen mit der Leber gewonnen hat, eine schräge Einstellung. Eine rechtsseitige, die Medianebene etwas überschreitende Ausladung des Magens (vergl. auch Taf. LXI, Fig. 10) trennt den dorsalen und den ventrolateralen Rand des Recessus paragastricus dexter, in welch' letzteren der Recessus gastropancreaticus einmündet. Die aus den vereinigten ventralen Pancreasknospen hervorgegangenen Drüsenschläuche wölben sich vorwiegend dorsalwärts vor und umschliessen die Vena

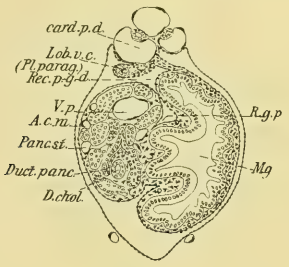

Fig. 568.

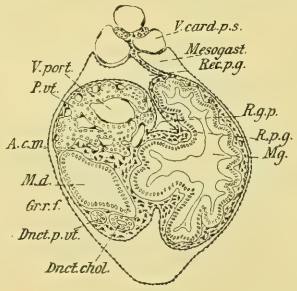

Fig. 569.

portae. Die Arteria coeliacomesenterica verläuft dicht unter der Serosa an der rechten Seite des Pancreaswulstes. Central verlaufen zwischen der Pfortader und dem Ductus choledochus (40 μ äusserer Durchmesser) die Sammelgänge des Pancreas, welche ein enges Lumen und einen äusseren Durchmesser von 20 μ aufweisen. Sie gehen peripherwärts wie im Stadium 47 in solide centrotubuläre Zellstränge und dann in centrale Zellketten über, welche von dem dotterfreien, Plasmafarbstoffe intensiv aufnehmenden Epithel, dem Derivate der peripheren Abschnitte der Pancreasknospen, umschlossen werden. Diese noch nicht secernirenden Drüsenschläuche mit ihren noch im Stadium 47 aus dotterhaltigen Zellen bestehenden centralen Zellsträngen weisen einen Durchmesser von 65 μ auf.

90 μ weiter caudal (Textfig. 569) wird die schräg von rechts, ventral und vorn nach links, dorsal und caudal eingestellte Grenzfalte zwischen dem Magen und dem Mitteldarm angeschnitten (vergl. Taf. LIX/LX), welche sich von der primitiven Grenzfalte junger Embryonen ableitet. An ihrem Firste münden der Ductus choledochus und der Ductus pancreaticus ventralis ein, welche knapp vor dieser Stelle durchschnitten sind. Der Magen geht gegen den Mitteldarm in seine ebenfalls schräg eingestellte pylorische Enge über, sein Durchschnitt weist im Groben ein pilzförmiges Profil auf. Ventral ist der Magen vom Mitteldarm durch eine Bauchfellfalte abgegrenzt, welche sich oralwärts in den Recessus paragastricus sinister fortsetzt. Dorsal bildet der Recessus gastropancreaticus die Grenze gegen das Pancreas als ventrale Ausladung des Recessus paragastricus dexter, dessen dorsaler und linker ventraler Umschlag noch deutlich zu erkennen

sind. Er reicht caudal bis an die Einmündung des dorsalen Pancreas, hat also in gleichem Schritte mit der Verlängerung des Magens an Ausdehnung zugenommen. Der ventrale Pancreasabschnitt wölbt sich bis in die Frontalebene des dorsalen Magenrandes vor und umfängt die Vena portae. Die Arteria coeliacomesenterica tritt zwischen dem Pancreas und dem Mitteldarm schräg medialwärts. Dorsal wölben sich die Cardinalvenen vor, welche durch die primären Harnleiter von der Aorta getrennt sind.

80 μ caudal (Textfig. 570) erfolgt die gemeinsame Einmündung des Ductus choledochus und pancreaticus ventralis in den First der Ringfalte, welche die pylorische Enge des Magens umgiebt und so als eine Grenzfalte des Vorder- und Mitteldarmes erscheint. Bei der erheblichen Verschiebung und der Zerrung, welche die ehedem getrennte Einmündung der beiden grossen Darmdrüsen beim Längenwachsthum erfährt, konnte auch die die beiden Einmündungen umgebende Ringzone des nunmehr dotterfrei gewordenen Epithels in freier Wachsthumsgelegenheit sich verbreitern und unter trichterförmiger Verengung den gemeinsamen Ausführungsgang schaffen. Dorsal überragt nun das Pancreas den Magenrand, an welchem der ehedem rechte dorsale Rand des Recessus paragastricus dexter im Verein mit der Ausbiegung des Magens nach links hin eine scharfe Einsenkung des Peritoneums bedingt. Die gegen die Magenconcavität hin gerichtete

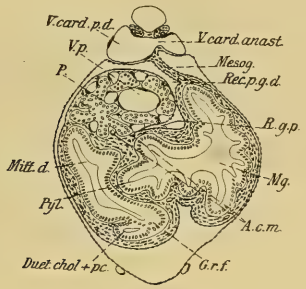

Fig. 570.

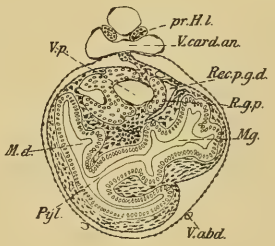

Fig. 571.

Vorwölbung des Pancreas vertieft und beengt den Recessus gastropancreaticus. Die Arteria coeliacomesenterica verzweigt sich und giebt ausser kleinen Capillaren an den Mitteldarm vornehmlich solche an die Pancreasschläuche ab, welche geradezu von einem Wundernetze der Vena portae durchzogen werden. Lange Strecken hindurch weisen die Drüsenschläuche die spindeligen centrotubulären Zellen auf, welche den proximalen, nicht so intensiv wachsenden, die Ausführungsgänge liefernden Theilen der Knospen entstammen und von den peripheren, rege wachsenden, ein hohes Epithel bildenden Abschnitten wahrscheinlich in proximaler Richtung umfasst worden sind.

100 μ caudal (Textfig. 571) wird mit dem Uebergange der pylorischen Enge in den Mitteldarm auch das caudale Ende des Recessus paragastricus dexter und seiner secundären Ausladung, des Recessus gastropancreaticus freigelegt. Der Recessus paragastricus dexter überragt somit caudalwärts die Plica paragastrica; er hat, wie auch der Vergleich mit den Textfigg. 440—444 erweist, am Ansatze des Mesogastriums auch nach links hin und caudalwärts vorgegriffen, mit ihm auch der Recessus gastropancreaticus, wobei stets das gleichzeitige und abhängige Längenwachstum der Recessbildungen und des Magens in Betracht zu ziehen ist. Das Magengekröse verläuft in schräger Richtung und hat sich bei der Abhebung des Magens erheblich verlängert. Möglicher Weise hat diese Bewegung Einfluss auf die Vereinigung der hinteren Cardinalvenen, welche zwischen der Aorta und dem Ansatz des Magengekröses in diesem Gebiete constant

eintritt. Der Ansatz des Magengekröses erfolgt breit an der Ventralseite der anastomosirenden Cardinalvenen und weist eine offenbar auch unter Zugwirkung in functioneller Anpassung entstandene Verdickung durch längsverlaufende strafffaserige Bindegewebszüge auf. Die Vena portae überschreitet in diesem Gebiete die Medianebene in ganz schräger Richtung (vergl. auch Medianschnitt Fig. 10, Taf. LXI). Die Arteria coeliaco-mesenterica ist in ihrer capillaren, an der Ventralseite des Pancreas erfolgenden Verzweigung nicht weiter

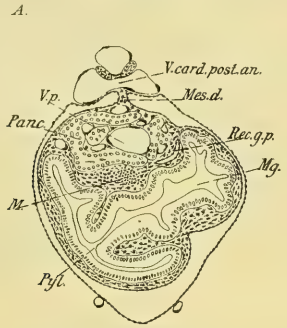

Fig. 572 A.

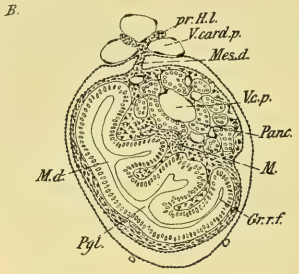

Fig. 572 B.

verfolgbar. An der ventrolateralen Aussenseite der Somatopleura verlaufen in der Nachbarschaft der ventrolateralen Sinneslinien die Abdominalvenen, welche sicherlich wenigstens zum Theil arterielles Blut führen, weil sie auch Venen aus dem ventralen Flossensaum aufnehmen.

50 μ caudal (Textfig. 572 *A*) endigt der Recessus gastropancreaticus, die durch die Vorwölbung des langgestreckten Pancreas entstandene und beengte Bucht. Grosse Drüsenschläuche umgeben die Vena portae, welche noch bei der Ueberkreuzung der Medianebene erreicht ist. Zwischen dem Magen und dem

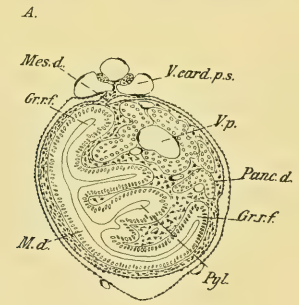

Fig. 573 A.

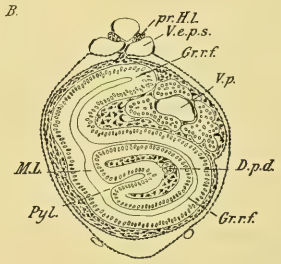

Fig. 573 B.

Pancreas findet, ebenfalls in der Medianebene eine Ansammlung von rundlichen oder ovalen protoplasmareichen Zellen von 18—20 μ Durchmesser — weissen Blutkörperchen, Lymphocyten — statt, womit die Bildung der Milz eingeleitet wird. Die pylorische Enge mündet in schräger Richtung ventralwärts und nach rechts und in nahezu sagittaler Längsrichtung des Spaltes in den Mitteldarm. Das caudale Ende dieses Spaltes liegt 150 μ weit zurück (Textfig. 572 *B*). Das Magenepithel besteht aus einer Schichte von 80 μ hohen Cylinderepithelzellen, mit basalständigen Kernen, deren Protoplasma noch grosse Vacuolen mit verflüssigtem Dotter aufweist. Die 160 μ weite Vena portae hat die Medianebene bereits überschritten und ist in diesem

Gebiete aus jener unmittelbar hinter dem dorsalen Pancreas kreuzenden schrägen Anastomose zwischen dem rechten und dem linken Randgefässe des Dottervenennetzes entstanden (vergl. Taf. LXVIII. Fig. 14), welche bei der Verlängerung des Magens noch viel schräger eingestellt wurde. Auch die Lymphocytenansammlung der Milzanlage liegt zwischen dem Pancreas und der pylorischen Enge bereits linkerseits der Medianebene. Das im Schnitte 572 *A* median eingestellte dorsale Gekröse ist nun nach links hin gerichtet, was möglicher

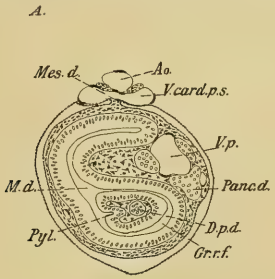

Fig. 574 A.

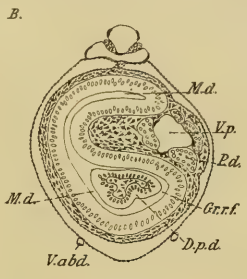

Fig. 574 B.

Weise durch die Ausdehnung, Vorwölbung und Anstemmung des Pancreas an der linken Rumpfwand bedingt oder zum mindesten gefördert wird.

50 μ caudal (Textfig. 573 *A*) überkreuzt der enge Ductus pancreaticus dorsalis den First der Grenzfalte des Vorder- und Mitteldarmes, welche 50 μ weiter caudal (Fig. 573 *B*) auch caudal geschlossen erscheint. Ein zipfelförmiger, die Vena portae umschliessender Fortsatz des dorsalen Pancreas überragt die Ringfalte. Der ein enges Lumen begrenzende Gang weist ganz ähnliche Beziehungen zu den Drüsenschläuchen auf, wie der ventrale Ausführungsgang. Er verläuft im Grunde des Faltenraumes zwischen der pylorischen Enge und dem Innenblatte der Grenzfalte (vergl. Textfig. 574 *A*, 100 μ caudal) und mündet am Firste dieses inneren

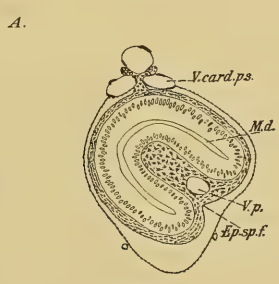

Fig. 575 A.

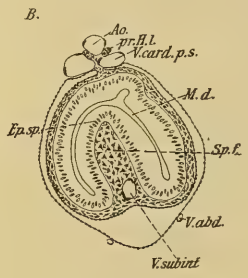

Fig. 575 B.

Umschlages an dessen ventrolateraler linker Aussenseite, also etwas proximal vom Grenzfaltenfirste, an welchem die Einmündung des Ductus choledochus und hepaticus erfolgt (Textfig. 574 *B*). Beide sind durch eine Ringzone, von der Breite des Innenblattes der Grenzfalte getrennt, welche der mittleren Zone einer S-förmigen Totalkrümmung des Längsprofiles entspricht. Wenn wir die pylorische Enge noch zum Magen rechnen, so mündet also der Ductus pancreaticus dorsalis unmittelbar hinter der Magengrenze ein. Das Mittelstück würde in dem zwischen der Einmündung der beiden Pancreasgänge gelegenen Abschnitte dem des Duodenum höherer Formen entsprechen, welch' letzteres in solcher Sonderung und Anordnung bei *Ceratodus* nicht besteht. Die Vena portae, deren Caliber dem der Aorta gleichkommt, ist in diesem Gebiete noch

rings von Pancreasschläuchen umgeben, welche 100 μ weiter caudal endigen. Weiter caudal ist die Pfortader frei in die Concavität der vordersten Tour der Epithelspirale des Mitteldarmes eingebettet (vergl. Textfig. 575 *A*, 350 μ hinter 574 *B*) und rückt mit dieser 250 μ weiter caudal ventral in die Medianebene (Textfig. 575 *B*). Von hier aus hat im Stadium 45 jene Anastomose der Subintestinalvene mit den dorsal aufgetretenen Querverbindungen der dorsalen Züge des Dottergefässnetzes ihren Ausgang genommen. Sie ist durch die Ausweitung günstig gelegener Maschenzüge des linksseitigen Dottervenennetzes entstanden und führt nunmehr das gesammte Blut der Vena subintestinalis der Pfortader bezw. der Leber zu.

Einige Frontalschnittbilder sollen das an den Modellen und den Querschnitten gewonnene Bild ergänzen. Ein durch die Mitte des Symphysenzahnes (20) und den ventralen Rand des Magens (40) gelegter frontaler Längsschnitt (Textfig. 576) trifft die Reihe der das später zahnlose Marginale bildenden Zähne (x_1—x_4), (19, 18, 16), sowie die medialen vorderen Opercularzähne o_2 und o_3 (17, 15). Zwischen beiden Zahnreihen wurzelt die Vena alveolaris (25), ein Zweig der Mandibularvene, mit welcher der Nervus maxillae inferioris Trigemini (23) parallel zieht. Der Mandibularis internus des Facialis (27), ein aus dem Hyoid- in den Mandibularbogen übergetretener Zweig des Hyomandibularis (Posttrematicus der ersten Schlundtasche) endigt an den Sinnesknospen zwischen den Unterkieferzähnen sowie an der Schleimhaut des Gebietes der ersten Schlundtasche (8). Unter dem vorderen, lateralen Faltenblatte der ersten Schlundtasche geht das Operculare (14) hinter dem letzten Opercularzahne in das Angulare (33) über, welches an dem aussen vom Nervus intermandibularis (30) überkreuzten Meckelschen Knorpel (10) haftet. Der vom unteren Knochenrande entspringende Intermandibularis (32) ist mit seiner Raphe (11) schräg durchschnitten und bildet mit dem an gemeinsamer Raphe inserirendenOpercularmuskel (5) unter einem nach aussen offenen Winkel von ca. 30° das oberflächliche Muskelchiasma. Unter dem den Zungengrund bildenden inneren Blatte der ersten Schlundtasche verlaufen die äusseren Carotiden (28). Der Coracomandibularis (29) durchzieht als einziger unpaarer Muskel des Körpers den Zungengrund an der Innenseite des Intermandibularis. Etwa in der Mitte seiner Verlaufsstrecke treten die Endäste der beiden Nervi hypobranchiales des vierten und fünften Segmentpaares als Nervi coracomandibulares (31) an dieses Derivat der beiden dritten Myotomfortsätze, der vordersten Glieder des Hyoabdominalis. Etwas einwärts vom Rande der ersten Schlundtasche verläuft der Nervus hyomandibularis (7), der sensorische Hauptast des gemischten, complexen Nervus hyomandibularis des Facialis. Um das hintere Ende der Raphe des oberflächlichen Muskelchiasmas

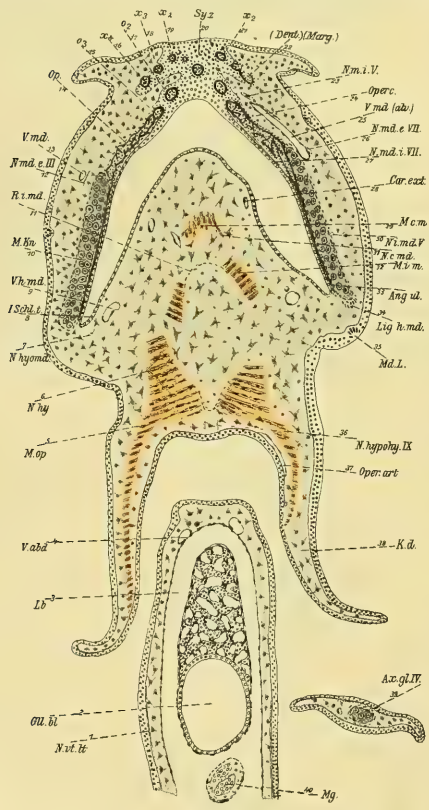

Fig. 576.

(Intermandibularis und Interhyoideus) schlingt sich der Nervus hypohyoideus (36), der sensorische Nerv des ersten hypobranchialen Ganglions (des Glossopharyngeus), welcher die paramedian gelegenen sich secundär nach aussen verzweigenden hypohyoidalen Sinneslinien der Kiemendeckelcommissur versorgt. Am Innenblatte des letzteren ist (combinirt) der Bogen der Operculararterie (37) eingezeichnet. Leber (3) und Gallenblase (2) sind in ihren ventralen Abschnitten gekappt. An der Oberfläche der Somatopleura verlaufen die abdominalen Venen (4), ferner die Rami ventrolaterales (1) der letzten hypobranchialen Ganglien. Die vordere, nicht in Mittelstellung befindliche Extremität ist im vierten Axialgliede (59) durchschnitten, welches auf beiden Breitseiten von den terminalen Proliferationszonen der beiden Muskelschalen überstrahlt wird.

Ein 180 μ dorsal geführter Frontalschnitt (Textfig. 577) trifft den Mundwinkel an seinem Scheitel und schräg die Unterlippe (29) und Unterlippenfurche, an deren Eingange die Mandibularlinie (30) verläuft. An der Innenseite ragen die Spitzen der äusseren Opercularzähne (o_3, o_4, 27, 28) vor. Am Vorderrande des vom Angulare (32) überragten, schräg durchschnittenen Meckel'schen Knorpels (33) verläuft die Vena mandibularis (30) empor; an der Aussenseite wird der sensible Nervus maxillae inferioris Trigemini (35) vom sensorischen Nervus mandibularis externus (34) überkreuzt, welcher nur in Folge der für dieses Gebiet schrägen Schnittführung so weit von der Mandibularlinie entfernt scheint. Bis ans hintere Ende des Meckel'schen Knorpels reicht an der Innenseite das Angulare (32) welches vorn in das die Opercularzähne tragende Operculare übergeht. Der Rand der ersten Schlundtasche (39) wird vom spulrunden Ligamentum hyomandibulare (14) gekreuzt, welches eine Einfaltung der — absolut — vorwachsenden Schlundtaschen bedingt. Unter dem Strang zieht der Nervus mandibularis internus des Facialis (40), das selbständige, isolirte sensible und sensorische Element des Hyomandibularis. Die Hyoidbögen sind im Bereiche der Kerato- und Hypohyalia (24), sowie der Copula, des Basihyale (25) durchschnitten. An der Innenseite der ersteren inserirt der vorn vom dritten Myotomfortsatze begrenzte paarige Hyoabdominalis (22). Die vordersten, innersten Muskelfasern fassen mit den Hypohyalia die hantelförmige Schilddrüsenknospe (23) zwischen sich, deren sich terminal verästigendes Mittelstück quer durchschnitten ist. An der Aussenseite wird der dritte Myotomfortsatz vom Bogen des Nervus coracomandibularis (37), dem Ende des hypobranchialen Stammes des vierten und fünften Segmentes gekreuzt, welcher vornehmlich die vorderen Myotomfortsätze innervirt. Das linke Kerato-

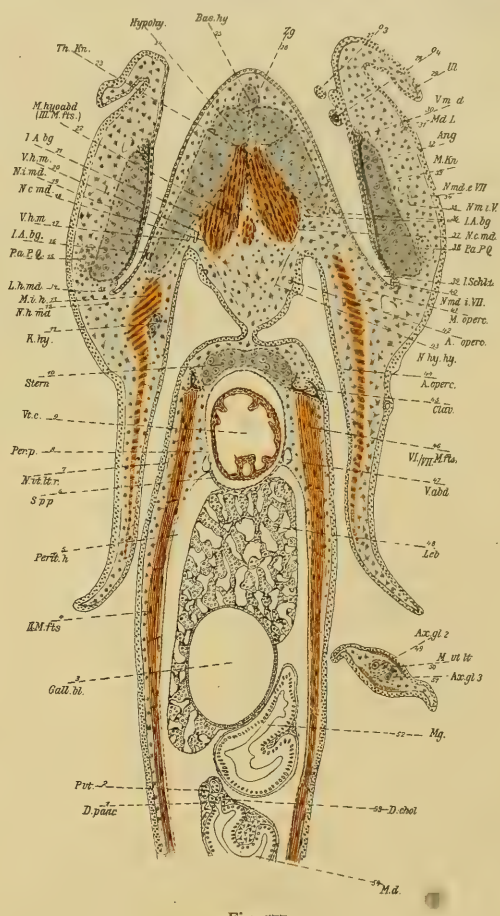

Fig. 577.

hyale wird an seiner ventrolateralen Seite, etwa an der Grenze seines zweiten und dritten Fünftels vom Scheitel des ersten Arterienbogens (36) überkreuzt, dessen beide Schenkel auf der rechten Körperseite (21, 16) in etwas grösserer Entfernung durchschnitten sind. Auch die Operculararterie (42, 44) ist in beiden Schenkeln ihres den Rand der zweiten Schlundtasche weiter ventral überkreuzenden Bogens durchschnitten; der mediale Schenkel verläuft hart an der Entodermgrenze in einer Furche der dünnen Schleimhaut. Medial und dorsal von der Operculararterie verläuft der seit dem Stadium 44 deutlich nachweisbare (vergl. Textfig. 369) sensorische Ramus hypohyoideus (43) der gleichnamigen Sinneslinie, welche am ventralen Ende der zweiten Schlundtasche ihren Ausgang genommen und von da an der Ventralseite des Vorderkopfes paramedian nach vorn gewachsen ist. In dem von der ventralen Commissur der Kiemendeckel überragten Ektodermabschnitt wölbt sich der mächtige Sternalknorpel (10) vor, welcher dicht dem Pericardium (8) auflagert und seitlich von den Clavicularabschnitten (45) des knöchernen Schultergürtels überragt wird. Zu beiden Seiten wird das Pericardium von den vereinigten sechsten und siebenten Myotomfortsätzen (46) begrenzt, an deren Aussenseite, dicht unter dem Ektoderm, der Ramus ventrolateralis recurrens (7) des letzten hypobranchialen Vagusganglions nach hinten zieht. An der Innenseite des siebenten Myotomfortsatzes verläuft die Vena abdominalis (47) hart am Septum pericardiacoperitoneale (6), welches am vorderen Rande der Leber haftet (vergl. auch Taf. LXI, Fig. 10). Die schlanke Leber (48) ragt bis an die Innenseite des elften Myotomfortsatzes vor und umfängt wie in einem Falze die nach rechts und ventral vortretende Gallenblase (3). Die prall gespannte Blase wölbt sich gegen das wenig Widerstand bietende gefaltete Magenepithel (52) vor und bedingt eine Impression an der Magenoberfläche. Der gemeinsame Ausführungsgang der Leber und der Gallenblase, der Ductus choledochus (53), ist an seiner gemeinschaftlichen Einmündung mit dem Ductus pancreaticus ventralis (1) am Scheitel der den Vorder- vom Mitteldarm abgrenzenden Ringfalte durchschnitten. Die ventralwärts ausgebogene linke Extremität ist an der Grenze des zweiten (49) und dritten (51) Axialgliedes ihres Hauptstrahles schräg durchschnitten, welcher von den beiden proximalwärts immer breiter werdenden Muskelplatten (50) bedeckt wird.

50 μ dorsal (Textfig. 578) wird in derselben Frontalebene mit der längs durchschnittenen engen Lichtung des Pylorus (62, combinirt eingezeichnet) die Zunge an ihrer vom Basihyale (29) gestützten Spitze freigelegt, welche im Hintergrunde der weit geöffneten, im Schnitte von der flach getroffenen Oberlippe (30) begrenzten Mundspalte vortritt. Die Unterlippen- und Mundwinkelfurche (33) ist an ihrem Grunde gekappt. In ihrer Richtung verläuft die Mandibularlinie. Der Nervus mandibularis externus VII (vom Verweisstrich 39 und 40 gekreuzt) liegt über der Aussenkante der Pars articularis des Palatoquadratums (20), der Nervus maxillae inferioris Trigemini (27) kreuzt vor Abgabe des motorischen Intermandibularis die Aussenseite des Temporalis (35), an dessen vorderem, sich zum Theile auch am Angulare (26) inserirendem Rande die Vena mandibularis (27) verläuft. Der Nervus mandibularis internus des Facialis (17) hat das Ligamentum hyomandibulare (45) an seiner Innenseite bereits überkreuzt und liegt schräg über der hinteren Secundärfalte des Schlundtaschenrandes (18). Der ventrale Rand der zweiten Schlundtasche bezw. der ersten Kiemenspaltenwand ist unmittelbar vorher von der die Fortsetzung der Hyomandibularvene bildenden Vena hypobranchialis interna (39) sowie etwas weiter oral vom ersten Arterienbogen (38) überkreuzt worden. Die Arteria opercularis (42), der zweite Arterienbogen hat den Rand der zweiten Schlundtasche viel weiter ventral unter Bildung einer Leitfurche gekreuzt; ihr proximaler Schenkel liegt in der Nachbarschaft der Vena hypobranchialis interna (42), der distale (53) ist an der Innenseite des Kiemendeckels durchschnitten. Medial von den Gefässen, dicht an der Aussenseite des dritten Myotomfortsatzes (36) verläuft der Nervus hypohyoideus (41) zum ersten hypobranchialen Ganglion und etwas vor ihm der Nervus coracomandibularis (40), der Endast des Stammes der vierten und fünften hypobranchialen Nerven. In der Mitte

des ventralen Randes der dritten Myotomfortsätze gabelt sich der unpaare Musc. coracomandibularis (24) und geht in die zellreichen, sehr lebhaft proliferirenden ventralen, keilförmig vortretenden Kanten der hinteren Hälften der dritten Myotomfortsätze über, welche scharfrandig an der Medialseite der vierten Myotomfortsätze caudalwärts bis ans Pericardium vorgreifen (50). Die Bildung des Musc. coracomandibularis aus diesen ventralen, marginalen Proliferationszonen ist noch im Gange. An den folgenden Myotomfortsätzen schaffen diese ventralen Proliferationszonen die ventrale Verbreiterung der Segmente. Zwischen den beiden Schenkeln des Y-förmigen Coracomandibularis verlaufen oberflächlich die Venae hypobranchiales externae (15), welche viel kleiner sind als die inneren hypobranchialen (39) Venen. Innerhalb der caudalwärts durch das zwischen den Mesocardia lateralia, dem Leberrande und der Körperwand ausgespannte Septum pericardiacoperitoneale (57) vollkommen abgegrenzten Pericardialhöhle ragt der Ventrikel (10), das Atrium und der Bulbus cordis (12) ventralwärts vor. Im Inneren der im Durchschnitte dreiseitig begrenzten Herzkammer tritt an der caudalen Wand der fibröse Wulst (56) vor. Mit der rechten Kante der Herzkammer ist der rechte jener beiden von der Plica pericardiacoperitonealis emporgewachsenen Fortsätze (vergl. Taf. LVI, Fig. 92) in Verbindung getreten, welcher schon im Stadium 47 eine kleine Vene (8) enthielt, die so zur Kammervene wird und in den Sinus venosus knapp am Mesocardium laterale einmündet. Der Magen (62) ist, wie bereits erwähnt, an seiner spaltförmigen pylorischen Enge durchschnitten, welche von der ringförmigen Grenzfalte des Vorder- und Mitteldarmes (1) umgeben wird. Der am First dieser Falte gemeinsam einmündende Ductus pancreaticus ventralis (4) und choledochus (3) liegt der Ringfalte noch dicht auf, und zwar der enge Ductus pancreaticus auf dem viel grösseren, dicht dem Epithel angelagerten Choledochus. Die Einmündung des Ductus pancreaticus dorsalis (63) erfolgt nicht, wie jene des ventralen, am Firste der Ringfalte, sondern nahe dem Firste des Epithelumschlages von der pylorischen Enge auf das Innenblatt der Grenzringfalte (65) des Vorder- und Mitteldarmes.

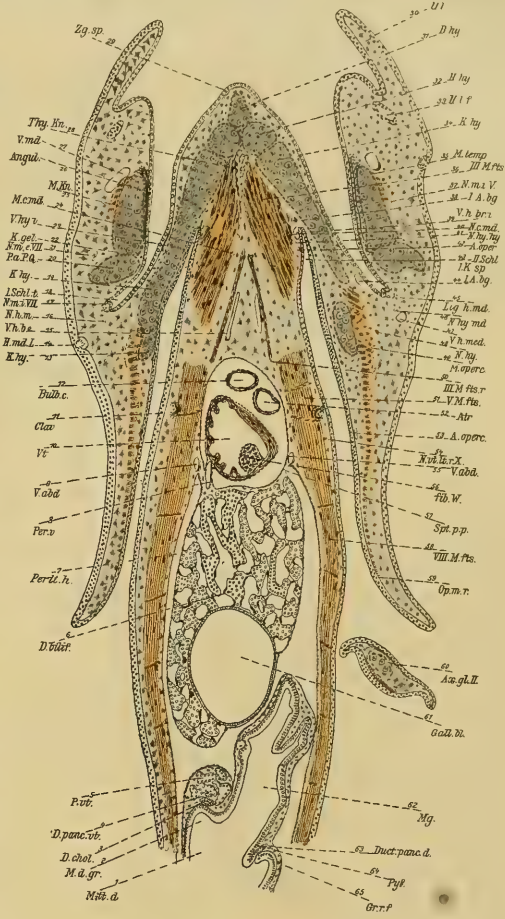

Fig. 578.

60 μ dorsal (Textfig. 579) wird die Oberlippe im Bereiche der Buccallinie (27) schräg durchschnitten, welche vom Nervus buccalis des dem Facialis angeschlossenen Ganglion praevestibulare laterale versorgt wird. An der Innenseite greift vom Mundwinkel aus eine prämandibulare Falte (zwischen 28 und 29) ein,

welche eine von lockerem Bindegewebe ausgefüllte Vorwölbung der Schleimhaut begrenzt. Der Meckel'che Knorpel (33) ist an seiner breitesten Stelle am Ansatze der Kaumusculatur (32, Processus praeglenoidalis) durchschnitten, welcher von Seiten des Temporalis auch am vortretenden Angulare (31) erfolgt. An der Aussenseite wird die Kaumusculatur vom Nervus maxillae inferioris des Trigeminus (20) gekreuzt, über welchem die Vena mandibularis (23) hyoidale Venen aufnimmt. Die markante Aussenkante des Palatoquadratums kreuzt der Nervus mandibularis externus VII (17), welcher sich mit der Mandibularlinie von dem nach aussen vom ersten Schlundtaschenrand (16) verlaufenden Stamm des Hyomandibularis (14) abgezweigt hat. Der erste Arterienbogen (38) kreuzt den ventrolateralen Abschnitt der ersten Schlundtasche über dem Nervus mandibularis internus (37) und dem Ligamentum hyomandibulare (15) und ist in Folge seines geschlängelten Verlaufes zweimal schräg durchschnitten, ein drittes Mal medial vom Innenrand der zweiten Schlundtasche (22), knapp über der Vena hypobranchialis interna (34), an deren Innenseite der Nervus coracomandibularis (21) emporzieht. Caudal schliesst an die Vene die Operculararterie (19), der zweite Arterienbogen an, welcher schräg vom sensorischen Hypohyoideus (18) des ersten hypobranchialen Ganglions (des Glossopharyngeus) gekreuzt wird. Die genannten Gebilde liegen zwischen dem Epithel der ersten Kiemenspalte und der Aussenseite des dritten Myotomfortsatzes (24), welcher als der mächtigste und älteste von allen die segmentalen Glieder der Reihe des Hyoabdominalis eröffnet. An der Aussenseite des dritten hat sich dachziegelförmig bei Verbreiterung seines Querschnittes der vierte Myotomfortsatz vorgeschoben, so dass das vorderste Myocomma schräg eingestellt erscheint. An

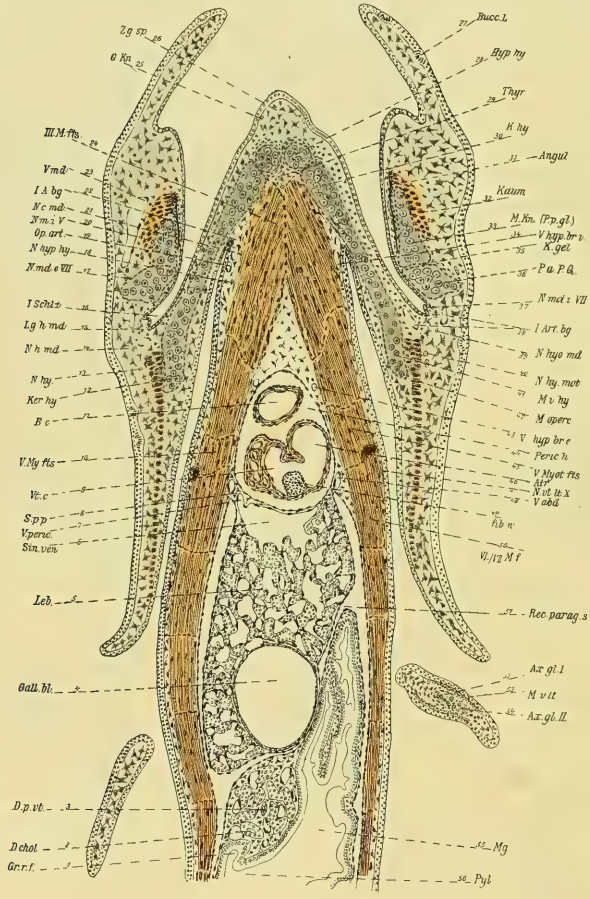

Fig. 579.

den folgenden führt das Ringen des beengten Längenwachsthumes nicht zu solcher Schrägstellung; sein Ausgang ist verschieden, so dass namentlich im beengtesten Gebiete des fünften Segmentes (45) fast nie auf beiden Seiten genau dieselbe Anordnung erreicht wird. Die Asymmetrie betrifft zumeist die keilförmige Gestaltung des fünften Segmentes, welches meist dorsalwärts an Länge gewinnt. Wenn das sechste wie im vorliegenden Falle sich ganz schräg zum siebenten einstellt (50), das Myocomma mit der Faserrichtung fast parallel zieht, dann verliert es seine ursprüngliche Bedeutung, und die ehemalige Grenze wird schwer nachweisbar. Stets greift

hinter dem fünften Myotomfortsatz die Clavicula tief ins Myocomma ein, während ihre Aussenseite verschmälert wird. Diese Erscheinung kommt in erster Linie dadurch zu Stande, dass der Muskelursprung bei der Verbreiterung des Querschnittprofiles auf den anfangs aussen anliegenden Knochen übergreift, welcher dadurch in der Myotomreihe einen festen Stützpunkt erhält. Dicht hinter der Clavicula kreuzt der Nervus ventrolateralis (47) des letzten Posttrematicus des Vagus die Aussenseite des Hyoabdominalis. Die nunmehr in ganzer Ausdehnung freiliegende Segmentreihe begrenzt und beengt einen spindelförmigen Hohlraum, welcher dicht hinter dem dritten Myocomma derselben durch das Septum pericardiacoperitoneale (8) in die Pericardial- (44) und Peritonealhöhle abgetheilt wird. Am Ansatze des Septums, welches auch als eine ventrale Befestigung der Leber dient, verlaufen die abdominalen Venen (48) an der vorderen Kuppe des Pericardiums die äusseren hypobranchialen Venen (43). Das etwas contrahirte Herz ist in der mittleren Bulbusweitung (11) am Vorhof (46), am schräg gestellten Canalis auricularis und an der caudal vom fibrösen Wulste (49) durchzogenen Kammerbasis (9) durchschnitten. Der muldenförmige Herzboden wird grösstentheils vom Sinus venosus (6) gebildet, in welchen ausser kleinen Venae hepaticae efferentes im vorliegenden Schnitte auch jene kleine, von der Plica pericardiacoperitonealis emporgewachsene Vena pericardiaca (7) einmündet. Die prall gefüllte Gallenblase (4) wölbt sich etwas gegen die Concavität des Magens vor. In der Ringfalte (1) zwischen der pylorischen Enge und der Grenzfalte des Vorder- und Mitteldarmes lagert das ventrale Pancreas, dessen Gang (3) allseits von Drüsenschläuchen umgeben wird. Der Ductus choledochus (2) hat noch seine nachbarlichen Beziehungen zum Darmepithel beibehalten.

70 μ dorsal (Textfig. 580) wird im Bereiche des Unterkiefers medial vom präglenoidalen Fortsatze des Meckel'schen Knorpels (19), an welchem die Kaumusculatur (29) inserirt, das Ende der prämandibularen Falte, bezw. Bucht (31) freigelegt, in welche das Ende des am Palatoquadratum (34) haftenden Pterygoids einragt. Die dünne Knochenplatte bedeckt an der medialen Seite das Kiefergelenk (32), dessen definitive Gestaltung durch den Schliff der Knorpelflächen bei der Bewegung des Unterkiefers gewonnen wird. Caudal von der erheblich nach aussen vortretenden — und auch die Gelenkflächen des Unterkiefers unter Sicherung ihrer Lage aussen umgreifenden — Pars articularis des Palatoquadratums (34) verläuft, eine kurze Strecke von kleinen Venen begleitet, der erste Arterienbogen (13). Das Ligamentum hyomandibulare (36) kreuzt in ansehnlicher Ausdehnung schräg den Rand der Schlundtasche und bedingt dessen Einfaltung. Der rechte Hyoidbogen ist an seinem inneren entodermalen, von Sinnesknospen besetzten Rande freigelegt; im linken ist das mächtige Keratohyale in ganzer Ausdehnung zu überblicken. Dieser schon frühzeitig ventrolateralwärts aus der Reihe der Visceralbögen sozusagen herausgetretene Knorpel weist an seiner Aussenseite im Bereiche des Ursprunges des Musc. interhyoideus (11) eine flache Delle auf. Medial vom Innenrande der zweiten (ehemaligen) Schlundtasche haben die an der Aussenseite des dritten Myotomfortsatzes gelegenen Gefässe und Nerven annähernd dieselbe gegenseitige Lagerung beibehalten wie im Schnitte 579. Die direct nach hinten verlaufende Vena hypobranchialis interna (15) ist etwas weiter proximalwärts durchschnitten als die schräg verlaufenden beiden ersten Arterienbögen (11, 20). In die Vene münden kleine linguale Venen ein; der Ramus lingualis (30) des ersten hypobranchialen Ganglions zieht an der medialen Seite des ersten Arterienbogens (20) nach vorn, der Ramus hypohyoideus (33) kreuzt die Opercular arterie an ihrer Innenseite. Der Nervus coracomandibularis (18) ist medial vom Lingualis nahezu quer durchschnitten. Dicht hinter der Clavicula (43) kreuzt der von ihr überwachsene Nervus ventrolateralis recurrens (44) schräg die Aussenseite des Hyomandibularis.

Innerhalb der geräumigen Pericardhöhle ist das sich den Raum freihaltende Herz durch das frontal eingestellte Ostium Bulbi und schräg durch den Canalis auricularis durchschnitten. Beide Oeffnungen an der Kammerbasis werden durch einen dicken musculösen Wandabschnitt, in welchen die vorwiegend ring-

förmig angeordneten Trabekelsysteme zusammenströmen, den Bulboauricularsporn von einander getrennt. Der enge proximale Abschnitt des Bulbus cordis ist von den proximalen Bulbuswülsten A (ventral oral links), B (dorsal) und C (lateral 9, 7, 8) besetzt, der erweiterte mittlere Bulbusabschnitt (10) ist viel dünnwandiger, nicht viel dicker als die Wand des Atriums (41). Der starre derbe fibröse Wulst (46), auf welchen sich die (schräg durchschnittene) Muskelwand des Canalis auricularis bei der Contraction presst, dient als primitiver aber vollkommen ausreichender Verschlussapparat, welcher die Kammer vor einer Sisyphusarbeit bewahrt. Der Sinus venosus nimmt auf beiden Seiten die Abdominalvenen (46) auf, und bildet unter dem engen Bulbus cordis, den Raum ausnützend, eine dorsal ansteigende Vorwölbung. Der Boden des Sinus venosus erscheint durch zahlreiche eintretende efferente Lebervenen (5) wie ein Sieb durchlöchert. Der rechte ventrolaterale Rand der in Anpassung an die durch die beiden mächtigen hyoabdominalen Muskelsäulen erfolgende Raumbeengung langgestreckten Leber reicht bis an den zehnten Myotomfortsatz vor. An der inneren, dorsalen linken Leberfläche ragt die prall gespannte Gallenblase vor. Der rechte Theil der Grenzringfalte des Vorder- und Mitteldarmes ist vom ventralen Pancreas (3) besetzt, welches den Ductus choledochus (2) überlagert. Der vorliegende Schnitt weist nun die Einmündung des dorsalen Pancreasganges (53) auf, welche combinirt bereits in das Schnittbild 578 eingezeichnet wurde, um dessen Beziehungen zum inneren Ringwulste an der Begrenzung der pylorischen Enge (52) besser zu veranschaulichen. Die Vena portae (55) tritt auf der linken Körperseite in die am weitesten ventralwärts und caudalwärts vorgewachsenen Drüsenschläuche des dorsalen Pancreas (54) ein.

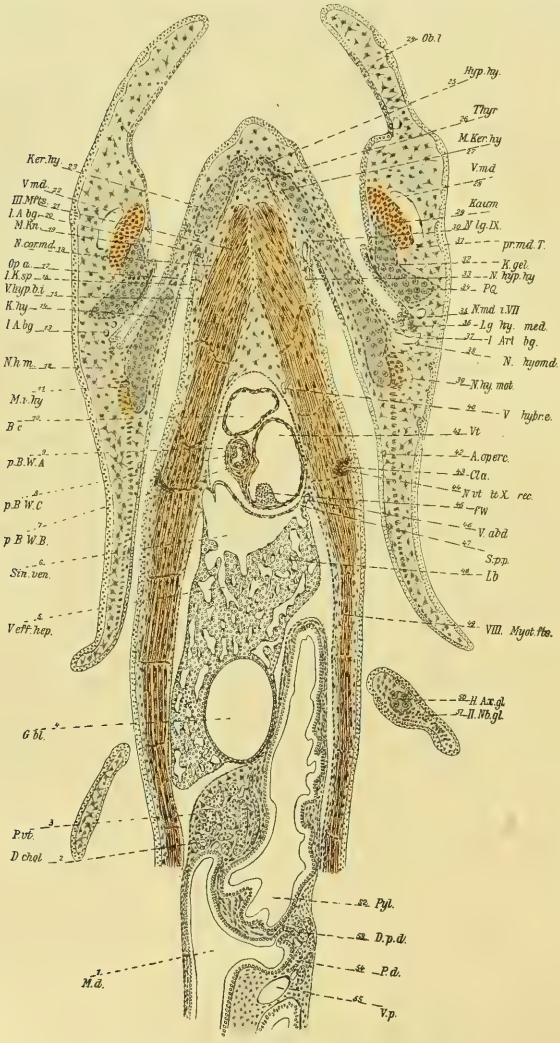

Fig. 580.

80 μ dorsal (Textfig. 581) erreicht der Schnitt den mittleren Randabschnitt der Oberlippe und die vorderen Nasenlöcher (24). Dicht vor dem sehnigen Vorderrande des Temporalis (30) schiebt sich die prämandibulare Entodermbucht (23) empor, deren taschenförmige Ausladung in der Fig. 4/44, Taf. LXIX dargestellt ist, sie entspricht den dorsalen Ausladungen der folgenden Schlundtaschen. In die mediale Grenzfalte

der Bucht tritt das am medialen, nach vorn gewendeten Kamme des Palatoquadratums (36) vortretende Pterygoid ein. Das Ligamentum hyomandibulare (39) haftet an der Hinterseite der — in der allgemeinen Wachstumsrichtung — ganz schräg eingestellten ersten Schlundtasche fächerförmig verbreitert an der Aussenseite des Keratohyale (40). Auch der Nervus mandibularis internus des Facialis (38) hat die in diesem Gebiete scharfrandige erste Schlundtasche (15) bereits passirt. Das mächtige Keratohyale weist an der Innenseite eine Delle auf, welche wahrscheinlich in Anpassung an die Raumbeanspruchung von seiten der Kiemenfransen entstanden ist. Das Keratohyale wird dorsal an die Schädelbasis durch den Opercularmuskel (41) fixirt, dessen vordere dorsoventral durchgehenden Fasern an ihm haften. Dem dorsalen und ventralen marginalen Abschnitte der Hyoidmuskelplatte dient das Keratohyale als Insertion bezw. Ursprung. Die klaffende erste Kiemenspalte, die durchgebrochene zweite Schlundtasche trennt den Hyoidbogen von dem an seinem ventralen äussen Randabschnitte an den Kiemenfransen erreichten ersten Branchialbogen aus welchem der am Hypohyale inserirende und den Hyoabdominalis an der Innenseite kreuzende Keratohyoideus (22) ins hypobranchiale Gebiet eintritt. Der Muskel trägt an seiner dorsalen und lateralen Seite das Ganglion hypobranchiale I (18) des Glossopharyngeus, aus welchem nach vorn zwischen dem ersten (20, 31) und zweiten (32) Arterienbogen der Nervus lingualis (19) und ventralwärts jener sensorische Hypohyoideus hervorgeht, welcher bis in den ventralsten Schnitt (576) verfolgt wurde.

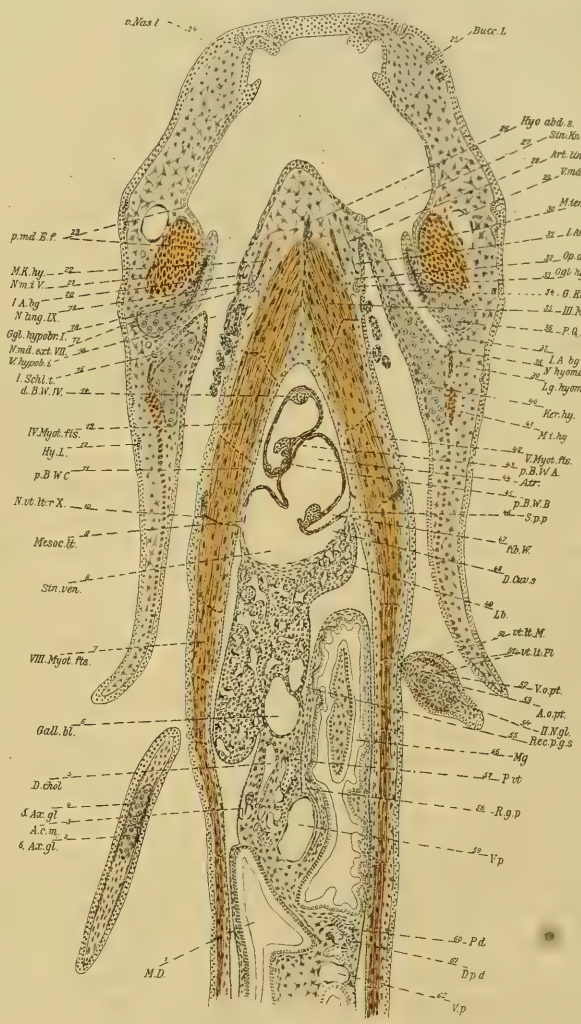

Fig. 581.

Beide Gefässe sind als Derivate vorderer Bögen der Aussenseite (Vorderseite) des Keratohyoideus (22) angelagert. Die Vena hypobranchialis interna (16) grenzt von hinten her ans Ganglion und verläuft stets dicht an der Aussenseite des Hyoabdominalis (35). Die dritten Myotomfortsätze inseriren ausser an der Innenseite des Hypo- und Keratohyale auch an einer, die dorsalen Kuppen der Hypohyalia überspannenden und verbindenden straffaserigen median verlaufenden Bindegewebsplatte (26, vergl. auch Textfig. 531 ff.), die bis

ans tiefe Muskelchiasma reicht. Der knöcherne Schultergürtel ist in diesem Gebiete ziemlich schwach entwickelt, was für die Constanz der Entstehung aus zwei selbständig auftretenden, in statu nascendi getrennten dermalen Belegknochen spricht, welche jedoch nicht vollends den clavicularen und cleithralen Abschnitten entsprechen, für welche als Grenze die Lagerung zum Gelenkfortsatz des Schulterknorpels maassgebend ist. Zwischen den beiden Knochen oder durch eine Oeffnung derselben passirt der Nervus ventrolateralis recurrens Vagi (10), welcher bereits vor Entstehung des Knochens vorhanden ist.

Der Durchschnitt des Herzens zeigt im venösen Schenkel der primitiven Schleife die Ausladung des Sinus venosus (8) an der Bulbusseite sowie die scharfe Abgrenzung desselben gegen den Vorhof (44) durch eine ventral- und oralwärts einspringende Falte. Der zwischen dem linken Sinushorn (48) und dem Atrium (44) gelegene Theil der Falte wird durch den fibrösen Wulst (47) versteift. Der Bulbus ist am Uebergang des engen proximalen in dem mittleren erweiterten Theil im Bereiche der proximalen, von einer Fortsetzung des Bulbuswulstes A (43) besetzten Knickungsfalte der ventralen Wand durchschnitten. Ausser diesem später die Richtung des Blutes in erheblicher Weise beeinflussenden Wulste bestehen in variabler Zahl auch noch kleinere, in ihren Grössenverhältnissen variable Endocardverdickungen, die übrigen proximalen Bulbuswülste (45, 11). Vom distalen Bulbusende her reicht in das erweiterte Mittelstück der distale Bulbuswulst IV vor (14). Die Leber weist auf der linken Seite eine tiefe Impressio gastrica auf und ist an ihrem Hilus in der Verbindung mit dem Darme durchschnitten, welche durch das ventrale Pancreas (57) hergestellt wird. In dieser Verbindung ist der Länge nach der Ductus choledochus (5) freigelegt, welcher auf beiden Seiten von Pancreasschläuchen umgeben ist und dicht an den dorsalen Pol der Gallenblase (6) heranreicht, aus welcher der Ductus cysticus hervorgeht. An der linken Seite der Gallenblase betritt die Vena portae den Leberhilus. Ein zweites Mal ist die Pfortader (59) an der linken Seite des Pancreas durchschnitten, woselbst sie mit diesem den Recessus gastropancreaticus (58) einengt, welcher in der Concavität der Magenkrümmung entstanden ist und bis hart an die pylorische Enge vorreicht. An der linken Seite der pylorischen Enge ist der Ductus pancreaticus dorsalis (61), umgeben von Pancreasschläuchen, quer durchschnitten. Die Vena portae ist ein drittes Mal beim Eintritte aus dem vordersten Gange der Epithelspirale des Mitteldarmes (1) in das dorsale Pancreas vom Schnitte getroffen.

80 μ dorsal (Textfig. 582) werden beide Nasenlöcherpaare (45, 41) quer durchschnitten, so dass ihre convergente Stellung nach vorn, ihr Grössenverhältniss und ihre Beziehungen zu den zwischen ihnen aufgetretenen Zähnen deutlich zu überblicken sind. Es zeigt sich, dass die unter einem Winkel von 110° convergirenden vordersten Zahnreihen, welche wir als diejenigen der Praemaxillaria (48, 49) bezeichnen, zwischen den vorderen Nasenlöchern liegen. Die vordersten Zähne des Vomeropalatinums (44, 50) treten in einer Transversalen zwischen den vorderen Enden der hinteren Nasenlöcher vor. Bereits wiederholt wurde darauf hingewiesen, dass die hintere Nasenöffnung als hinterer erhalten gebliebener Abschnitt einer ehedem einheitlichen, dann in die Länge gewachsenen Riechspalte nicht dem inneren Nasenloch der Amphibien, speciell der Urodelen, entspricht, welches bei einem secundären Durchbruch des hinteren Poles des Riechsackes ins Mundhöhlendach entsteht. Die Verhältnisse bei *Ceratodus* sind zweifellos primitiver. Dieser Durchbruch würde auch bei *Ceratodus* bei terminaler Lagerung eines eng und einheitlich gebliebenen Riechsackes wohl an derselben Stelle zwischen Praemaxillar- und Vomeropalatinzähnen erfolgen, und dann würde wohl auch das Praemaxillare nach aussen hin sich vergrössern und gleichfalls eine terminale Lagerung gewinnen. Die Bewegung des Munddachskelettes bleibt übrigens bei *Ceratodus* nur wenig hinter den Verhältnissen bei Urodelen zurück, nur der Riecksack folgt derselben nicht als Ganzes, sondern verlängert sich auch in seiner Spalte, womit dann die neue Wachsthumsgelegenheit zum Vortreten und zur Vereinigung der mittleren Abschnitte, zur Sonderung der Nasenlöcher gewonnen ist. — Die Anordnung der Vomeropalatinzähne

ist wohl nie genau symmetrisch. Im Grossen und Ganzen liegen, wie SEMON gezeigt hat, die Vomeropalatinzähne in drei alternirend gestellten Reihen, die, von innen (medial) nach aussen (lateral) gezählt, mit a_1, a_2, a_3 (50, 51), b_1, b_2, b_3 (53, 54), c_1, c_2 (52, 39), bezeichnet werden. Die Dentinhohlkegel werden von epithelialen Scheiden umgeben, welche im Bereiche der Prämaxillarzähne ausschliesslich vom Ektoderm, im Bereiche der vorderen Vomeropalatinzähnen von Entoderm mit Ektodermunterlage und an den hinteren Vomeropalatinzähnen ausschliesslich aus Entoderm bestehen. Zahnschmelz wird, wie SEMON gezeigt hat, bei *Ceratodus* nicht gebildet. Die Zähne b_2, b_3 liegen medial und caudal vom hinteren Nasenloch (41), welches der Processus antorbitalis (40) der Trabekel umfängt. Nach hinten setzen sich die vereinigten Zahnsockel in das Pterygoid (57) fort, welches am scharfkantigen Innenrande des Palatoquadratums haftet. Von der Vorderseite des Palatoquadratums entspringt der Masseter, dessen Grenze gegen den Temporalis (36) an der Aussenseite durch eine Furche gekennzeichnet ist, in welcher in primitiver Lagerung der Nervus maxillae inferioris V (58) verläuft. Der sehnige Rand des Temporalis wird von der Vena mandibularis (56) überkreuzt, welche von vorn labiale Venen aufnimmt und unter beträchtlicher Erweiterung einen Sinus pterygoideus bildet. Medial von der Kaumusculatur, unter beengteren Verhältnissen, erscheint die Vena pterygoidea erheblich comprimirt. Die Rückseite des Palatoquadratums (62) kreuzt der Nervus mandibularis externus (63) des Facialis mit seiner Sinnesknospenreihe. Am Vorderrande der ersten Schlundtasche (65) steigt unter leichter Schlängelung und Anstauung des Blutstromes der erste Arterienbogen (64) empor, dessen Caliber auf 40—50 μ anschwillt. Das medial gehöhlte Keratohyale ist durch das Ligamentum hyomandibulare (27) mit dem MECKEL'schen Knorpel verbunden, so dass die Wirkung der dorsalen vorderen, am Keratohyale inse-

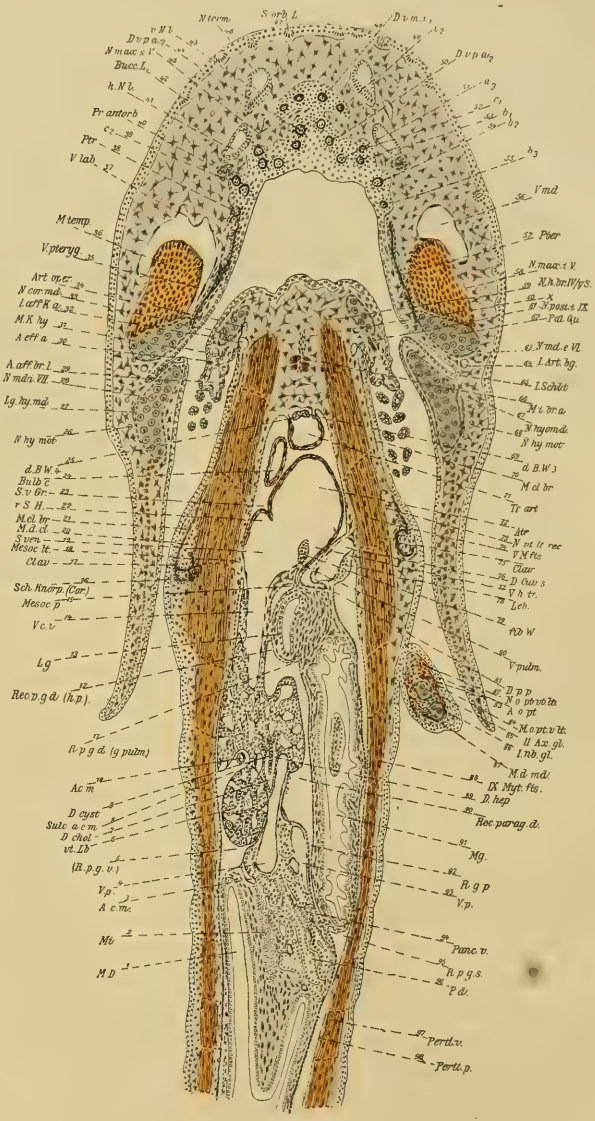

Fig. 582.

rirenden Muskelblätter auf den MECKEL'schen Knorpel übertragen wird und die Oeffnung des Mundes — und die Entstehung des Bandes — bedingt. Distalwärts werden die Muskelbündel immer dünner und endigen schliesslich mit erschöpfter Proliferationszone, an welcher die Differenzirung im Gange ist. Der erste Branchialbogen ist an seinem medialen ventralen Ende durchschnitten. Der Schrägschnitt des Keratobranchiale, des Musc. keratohyoideus (31), des Nervus posttrematicus, des Glossopharyngeus (61) und der marginal verlaufenden ersten afferenten Kiemenarterie (29) folgen einander nach aussen. An der medialen Seite des Keratobranchiale entspringt (abnormer Weise) die Opercular arterie (34) von der ersten afferenten Kiemenarterie (32), knapp vor deren Einbiegung um den ventralen Rand der dritten Schlundtasche in den ersten Branchialbogen. Es liegt das in Textfig. 519 angegebene secundäre Ursprungsverhältniss vor, bei welchem ein Theil des primären dritten Arterienbogens in die Trace der Opercular arterie geräth. Der übrige Theil des primären dritten Arterienbogens, die nunmehrige erste efferente Kiemenarterie, speist den ersten Arterienbogen. Die dritten Myotomfortsätze, die vorderen Glieder der Reihe der hyoabdominalen Muskelsegmente sind schräg an ihrem dorsalen Rande durchschnitten, auf welchem sich die Hypobranchialnerven der vierten und fünften Segmente (59) verzweigen und dann terminal in die um die Aussenseite der Myotomfortsätze herumschlingenden Nervi coracomandibulares fortsetzen (links combinirt eingezeichnet, 33). Zwischen den beiden dritten Myotomfortsätzen spannt sich eine Fortsetzung jener Bindegewebsplatte aus, welche die dorsalen Kuppen der Hypohyalia verbindet und auch dem Hyoabdominalis zum Ansatze dient (60). Der Bindegewebsstreifen geht in die Raphe des Interbranchialis anterior (66) über und hält diesen eine Zeit lang in situ. Alsbald wird er aber unter der gemeinsamen Wirkung der beiden, anfangs nach vorn convergirenden Interbranchiales so gedehnt, dass diese ihre definitive chiasmatische Einstellung gewinnen (vergl. Taf. LXIX, Fig. 3). Zwischen den medialen Enden der schräg gestellten ersten Myocommata erfolgt der Umschlag des Pericardiums auf den Bulbus (71), in dessen engen Uebergang in den Truncus arteriosus von der ventralen Seite her die distalen Bulbuswülste 3 und 4 (25, 62) einragen. Ein kleiner fünfter distaler Bulbuswulst tritt an der rechten Wand vor. Der Bulbus ist an seiner dorsalen Wand (71) und ein zweites Mal auch an der dorsalen Wand seines proximalen Abschnittes (24) gekappt. Der Vorhof (72) ragt birnförmig unter dem Bulbus empor und ist gegen das kuppelförmig vorstehende rechte Sinushorn (22) durch eine markante Falte abgegrenzt, an deren ventrocaudalem Ende der fibröse Wulst (79) vorragt. Die schräg durchschnittene derbfaserige Endocardverdickung trennt den Trichter der gerade aus in den Sinus eintretenden unteren Hohlvene (14) von jenem der Lungenvene (77), welche am caudalen Ende des ehemaligen Mesocardium posterius (15), des dorsocaudalen Umschlages des Pericardiums an die schräg getroffene Vorderseite der Lungentasche (13) herantritt (Caliber 40 μ). Von der linken ventralen und caudalen Seite her ragt das linke Sinushorn (76) in die Pericardialhöhle vor. Es ist an der Einmündung des linken Ductus Cuvieri am Mesocardium laterale durchschnitten, dessen Vorderwand nach der Entstehung der Plica und des Septum pericardiacoperitoneale zu einem Theil des Peritoneums wurde. Das Sinushorn begrenzt von vorn den linken Ductus pericardiacoperitonealis (81). Das Bauchfell schlägt sich, wie auch im Modelle Taf. LVI, Fig. 12, 16 angegeben, direct auf die Aussenseite der Leber (78) über und von da an der ventralen Begrenzung des Ductus pericardiacoperitonealis sinister (81) auf das Ende des Omentum minus. Die Lunge (13) ragt in breitem bindegewebigem Zusammenhange mit dem Magen (91) caudalwärts in den Recessus paragastricus dexter (12) vor, welcher sich zwischen der nun langgestreckten Leber und dem Magen eingeschoben hat und pari passu mit ihnen in die Länge gewachsen ist. Der Recessus umfängt die in ihn einwachsende Lunge so, dass man, wenn man will, am oralen Ende eine besondere hepatopulmonale (12) und gastropulmonale (11) Aussackung unterscheiden kann. Die an ihrem Hilus durchschnittene Leber engt den Recessus paragastricus dexter erheblich ein. Im Bereiche des Leber-

stieles wird er wieder geräumiger (90) und ladet caudalwärts in den Recessus gastropancreaticus (92) aus. Am Leberhilus erfolgt in schrägsagittaler Richtung die Theilung des Ductus choledochus (7) in den S-förmig gewundenen Ductus cysticus (9) und den Ductus hepaticus (89, combinirt eingezeichnet). Der Ductus hepaticus vertheilt sich oralwärts nach allen Richtungen in 5—7 kleine Ductus biliferi. Ein in den Lobus venae cavae eintretender Ast der Pfortader (4) umfängt die Theilungsstelle, den Ductus choledochus. Im tiefen Einschnitt zwischen dem Lobus venae cavae und dem ventralen rechten Leberlappen verläuft die Arteria coeliacomesenterica (10), deren ventralwärts convexer, an der rechten Oberfläche des Pancreas ventral verlaufender Bogen (Textfig. 581/3) auch in seinem caudalen Schenkel (3) durchschnitten ist und zwischen der Grenzfalte des Vorder- und Mitteldarmes und dem Pylorus an die daselbst entstehende, von den Pancreasschläuchen überlagerte Milz und an das Pancreas sowie an die Darmwand Capillaren abgiebt. Das von der Vena portae (4) und ihren grossen Nebenzweigen durchsetzte und bedeckte Pancreas (94) tritt erheblich gegen die Concavität des Magens vor und engt den auf solche Weise entstandenen Recessus gastropancreaticus (92) noch mehr ein. Der Recessus reicht bis nahe an den ventralen rechten Magenrand. Im Bereiche der Leber und des Magens gewinnt die Peritonealhöhle ihre grösste Breitenausdehnung. Es umschliessen daher die Ketten der ventralen Myotomfortsätze, die beiden Hyoabdominales, einen spindelförmigen Hohlraum. An der Aussenseite des Hyoabdominalis liegt über dem dritten Myocomma desselben die Clavicula (17), an deren Innenseite rechts auch der vordere ventrale Fortsatz des Schulterknorpels, das Coracoid (16), haftet. Unmittelbar vor der Clavicula kreuzt der Ramus ventrolateralis des letzten Posttrematicus (73) die Aussenseite des fünften Myotomfortsatzes. Von dem Vorderrande der clavicularen Abschnitte des Schulterknochens entspringt der Cleidobranchialis (21), welcher unter dem Epithel des Peribranchialraumes an die ventralen Enden der Branchialbögen zieht. Die linke Extremität ist am zweiten Axialgliede (85) und am ersten Gliede des dorsalen Nebenstrahles (86) durchschnitten. An der dorsolateralen Kante des Nebengliedes inseriren kräftige Bündel der ventrolateralen (84) und dorsomedialen (87) Musculatur, deren Hauptstock in axialer Richtung weiterzieht. In der medialwärts gerichteten Spalte zwischen beiden Muskelplatten verläuft die Arteria omopterygialis (83), welche dann unter dem dorsomedialen Muskelstocke verschwindet. Der Plexus omopterygialis dorsomedialis und ventrolateralis (82) verzweigt sich an der Innenseite der beiden schalenförmig das Skelet umfassenden Muskelplatten.

40 μ dorsal (Textfig. 583) werden die rechten Nasenlöcher nahe dem ventralen durch die Vereinigung der Seitenwände der Riechspalte entstandenen Boden des Riechsackes getroffen, dessen kielförmiges Profil noch deutlich die Spuren der Naht erkennen lässt (43, 46). An der Aussenseite der Riechsäcke verzweigen sich die Nervi buccales (36) an die gleichnamigen sich verästelnden Sinnesknospenreihen. Der sensible Nerv dieses Gebietes ist der Nervus ophthalmicus profundus, dessen Aeste fontaineartig über die Riechsäcke gegen die Oberlippe herabstrahlen. An der medialen Wand des vorderen Nasenloches verzweigt sich der Nervus terminalis. An der Innenseite der Riechsäcke pinselt sich der Nervus maxillae superioris Trig. auf (44), ein Ast des Nervus maxillomandibularis, und beschreibt einen ventralwärts gerichteten Bogen, dessen Scheitel in einer von nasalen und labialen Venen gebildeten Insel (linke Bildseite) verläuft. Zwischen den vorderen Nasenöffnungen wurzeln die Venae maxillares (38), welche, vorn durch eine mediane Anastomose mit einander verbunden, in V-förmiger Anordnung die Prämaxillarzähne (39, 40) umfassen. Medial von der hinteren Nasenöffnung (46) liegt der Complex der Vomeropalatinzähne (37, 35), zwischen deren Epithel vereinzelte Sinnesknospen eingelagert sind, welche sowie die übrigen Sinnesknospen der vorderen Hälfte des Mundhöhlendaches vom Nervus palatinus des Facialis (Portio Wrisbergii höherer Formen) versorgt werden. An der Aussenseite des von gegitterten Trabekelzügen gebildeten Pterygoids (50) liegt der Sinus pterygoideus (49), an welchen von hinten her aus dem seitlichen Hyoid-

gebiete (Kiemendeckel) die Vena hyoidea lateralis nach Ueberkreuzung des Nervus maxillae inferioris einmündet. Ueber dem Rande der ersten Schlundtasche (56) divergiren die Aeste des complexen Nervus hyomandibularis des Facialis, der Nervus mandibularis externus (26, Textfig. 584/62) nach vorn und ventral, der Nervus hyomandibularis (vergl. Textfig. 584/66) s. st. ventralwärts, der Nervus mandibularis internus (Textfig. 585/65) vorläufig noch genau in der Richtung des Schlundtaschenrandes, den er erst weiter ventral überkreuzt, und der Nervus hyoideus motorius, welcher in seinem vorderen Marginalzweig parallel dem vorderen Rande der Hyoidmusculatur in der typischen Anordnung eines Posttrematicus verläuft (vergl. Taf. LV, Fig. V). Medial vom Keratobranchiale primum (29) ist die erste afferente Kiemenarterie (28) und annähernd parallel mit ihr der aus dem Wurzelgefässe der beiden ersten Arterienbögen hervorgegangene ursprüngliche proximale Abschnitt der Operculararterie durchschnitten (linke Bildseite dicht neben dem dritten Myotomfortsatze), welch' letztere auf 8 μ verengt erscheint, so dass gerade noch ein Blutkörperchen in der Längsrichtung passiren kann. Die Arterie wäre wohl später zur Obliteration gekommen, so dass dann das laterale, aus der ersten efferenten Kiemenarterie entspringende secundäre Wurzelgefäss (52) allein das Blut in den Kiemendeckel leitet. In der Nachbarschaft der Opercular-

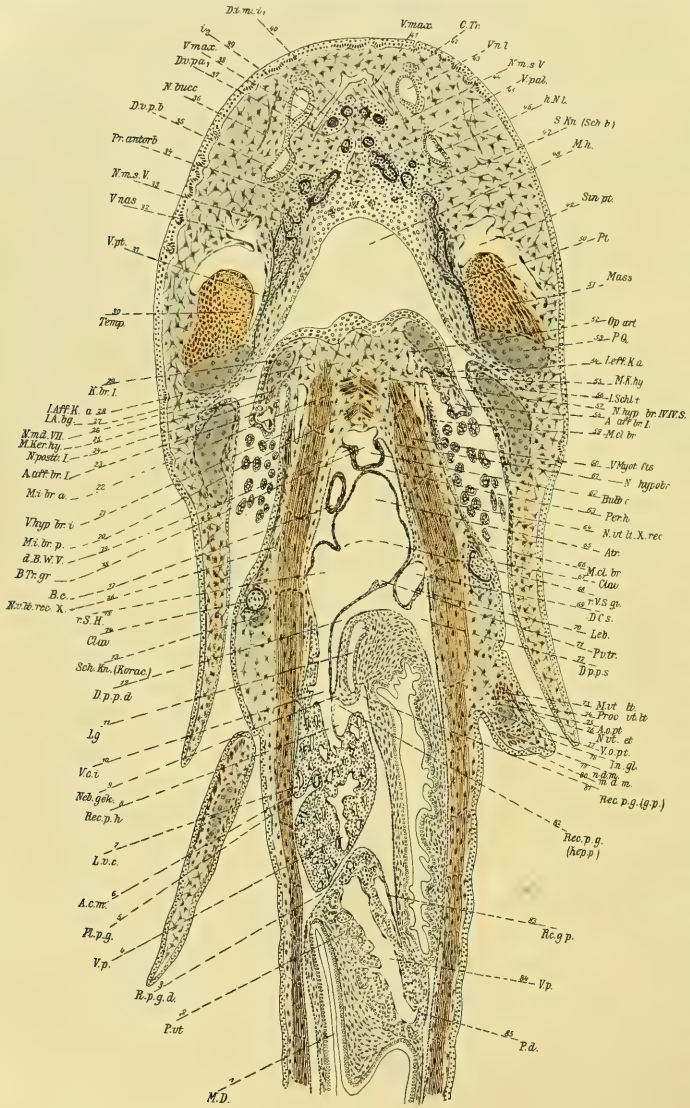

Fig. 583.

arterie verläuft dicht über dem dorsalen Rande des dritten Myotomfortsatzes der Nervus hypobranchialis des vierten und fünften Segmentes (57). Zwischen den beiden dritten Myotomfortsätzen spannt sich median die gemeinschaftliche Raphe des Interbranchialis anterior und posterior (22, 20) aus, welche unter

ca. 30° mit einander medialwärts und nach vorn convergiren. Der Uebergang des Bulbus (62) in den Truncus arteriosus (18) ist in der Mitte durchschnitten zwischen dem ventralen und dorsalen Paare der distalen Bulbuswülste. Ein kleiner fünfter Bulbuswulst (19) ragt an der rechten Seite vor. Die Wand des birnförmigen Vorhofes ist durch jene markante Falte gegen das rechte Sinushorn (15) abgegrenzt (68), in welches unter trichterförmiger Erweiterung die Vena cava inferior (10) das Blut ergiesst. Der fibröse Wulst greift nur wenig auf die dorsale Wand empor, so dass der Lungenvenentrichter (71) nur auf kurze Strecke besteht. Die linke Vorhofswand berührt das linke Sinushorn (69), welches durch das Mesocardium laterale an den Hyoabdominalis im Bereiche seines dritten Myocommas befestigt ist. Der Schnitt geht unmittelbar über den Lungenhilus (11) und den dorsalen Umschlag des Pericardiums, durch das Gebiet des Durchbruches des Mesocardium posterius und eröffnet auf beiden Seiten die Communication zwischen der Pericardial- und Peritonealhöhle (12). Der Ductus pericardiacoperitonealis sinister (72) leitet zwischen dem linken Sinushorn (69) und dem Magen. Der Ductus pericardiacoperitonealis dexter (12) führt zwischen der Lunge (11) und der hinteren Hohlvene (10) caudalwärts und wird medial und vorn von dem schräg durchschnittenen Nebengekröse der Leber (9) begrenzt. Das Nebengekröse wird vom rechten Splanchnopleuraumschlag von der Lunge (11) auf die untere Hohlvene einerseits, dem Grunde des Recessus paragastricus dexter (82), insbesondere dessen hepatopulmonaler Ausladung andererseits gebildet. In die linke dorsale, gastropulmonale Ausladung des Grundes (81) des Recessus paragastricus dexter ragt der Leberrand ein. Die Arteria coeliacomesenterica (6) verläuft schräg in einer tiefen Incisur der Leber, welche die Trennung des Lobus venae cavae vom Lobus ventralis bedingt. Der Schnitt eröffnet den Eingang in den Recessus paragastricus dexter (3), welcher cranial von der in die Plica paragastrica eingewachsenen Lebermasse begrenzt wird. Der ventrale Leberlappen hat daran nur kleinen Antheil, vorwiegend hat der Lobus venae cavae diese Wachsthumsgelegenheit ausgenützt. Der Recessus paragastricus dexter ist nahezu transversal d. h. senkrecht auf seine ursprüngliche Anordnung und Verlaufsrichtung, der Recessus gastropancreaticus (83) wurde schräg durchschnitten. Beide Recessbildungen werden an ihrem Uebergange durch den ventralen Pancreasabschnitt (2) eingeengt, welcher ohne Grenze mit dem ihm entgegengewachsenen dorsalen Abschnitt (85) zusammenhängt. Beide Pancreastheile umschliessen auch gemeinsam die central verlaufende Vena portae (84). Dorsal und caudal liegt das Pancreas auf der Grenzringfalte des Vorder- und Mitteldarmes (1).

Die linke Extremität ist am ventralen Umschlage ihrer zweischichtigen ektodermalen Bedeckung, am ersten Axialgliede und dem ersten Nebengliede (78) schräg durchschnitten, welche mit einander und dem zweiten Axialgliede vorläufig noch vorknorpelig zusammenhängen. Ein ventraler Fortsatz des ersten Axialgliedes (74) dient dem Ursprunge einer pterygialen Muskelkategorie, welche vom Grundstocke der ventrolateralen omopterygialen Musculatur (73) überlagert wird. Die an der Aussenkante des ersten Nebengliedes (78) inserirende dorsomediale (80) und ventrolaterale (23) Musculatur kann, wie bereits oben auseinandergesetzt, sowohl antagonistisch wie synergisch wirken. Im medialen Spalt zwischen beiden Muskeln verläuft auf dem Knorpel die Arteria (75) und Vena omopterygialis (77); der Plexus (76, 79) verzweigt sich an der Innerseite der Muskelplatten, welche wie eine Doppelschale (Muschel) den Knorpel umfassen. In ansehnlicher Entfernung vom ersten Axialgliede, gegenüber dem Sinushorne (69) umspannt der Schultergürtel (67) den Hyoabdominalis und trägt den ventralen (coracoidalen) Fortsatz des Schulterknorpels. Vom vorderen Rande des clavicularen Abschnittes des knöchernen Schultergürtels entspringt der zipfelförmig an die einzelnen Branchialbögen sich aufsplitternde Cleidobranchialis (66), welcher vorn die Vena hypobranchialis und über dem fünften Myotomfortsatz den Ramus ventrolateralis recurrens (64, 16) des letzten Posttrematicus überlagert. An seinem Ansatze überkreuzt der Cleidobranchialis einen schräg transversal verlaufenden, an

den Schultergürtel tretenden lateralen Fortsatz des hinteren Schenkels des zweiten Myotomfortsatzes, dessen Bauch mit den übrigen Derivaten jene die Branchialaregion caudal umziehende Muskelrinne bildet, der wir in den folgenden Schnitten begegnen werden (in der Reproduction etwas undeutlich geworden). Es ist

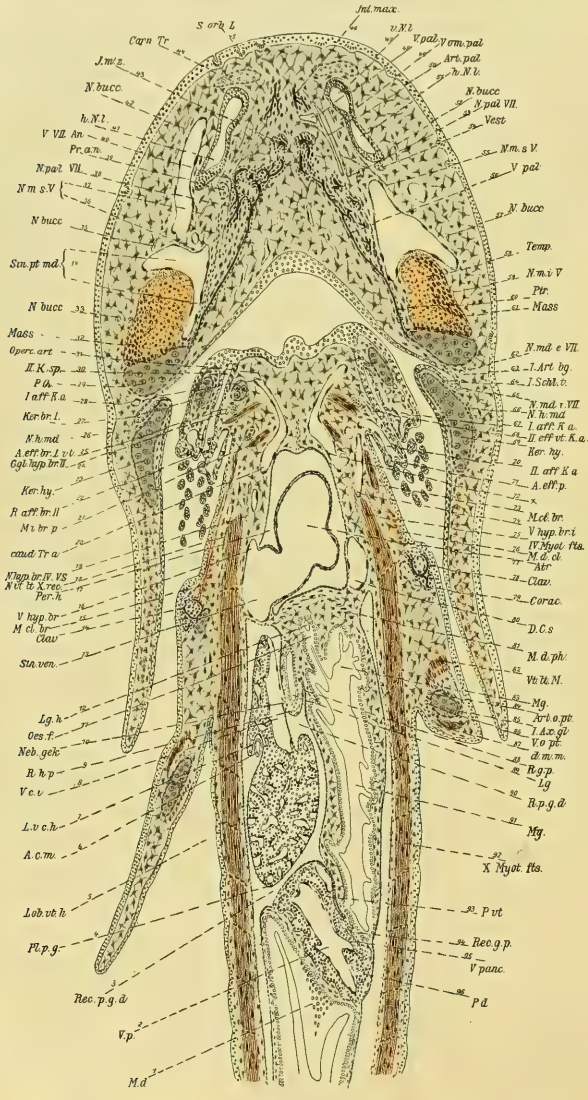

Fig. 584.

der Dorsoclavicularis, welcher den Grundstock, die phyletische Anlage, die erste epigenetische Etappe im Erwerbe eines Trapezius bildet (vergl. Taf. LV, Fig. I/19).

60 μ dorsal (Textfig. 584) ist das einheitliche, von zweischichtigem Epithel ausgekleidete Vestibulum des Riechsackes (41, 47) beiderseits der Länge nach knapp am Uebergang in das Riechepithel durchschnitten. Es weist an seinem hinteren Rande meist eine kleine Falte oder Ausbuchtung auf, deren Grund gekappt ist (54). Zwischen dem Vestibulum und den Prämaxillarzähnen (43) verzweigen sich terminal die Arteria palatina (50) und der vorwiegend an die Schmeckbecher herantretende Nervus palatinus des Facialis (53), welcher mit dem Nervus maxillae superioris Trigemini (55) vor dem Processus antorbitalis (39) anastomosirt (40). Ausserdem treten Fäserchen des Nervus terminalis an das Epithel des Vestibulums im Bereiche des vorderen Nasenloches (47) heran. An der Aussenseite des Vestibulums ziehen grosse labiale Venen nach hinten, welche das Blut in den Sinus pterygomandibularis (34) ergiessen. Die rechte Vena pterygoidea ist bereits bis an das Palatoquadratum (29) zu verfolgen, dessen vordere mediale Kante dem Pterygoid (60) als Stütze dient. Der Hyoid- und der erste Branchialbogen (27) weisen dieselbe Gruppirung ihrer Gebilde auf wie 60 μ ventral. Am medialen Ende des zweiten Branchialbogens tritt an der Aussenseite des Keratobranchiale II eine ventrale Fortsetzung der efferenten Kiemenarterie (25) vor, welche jedoch nicht weit ins hypobranchiale Gebiet eintritt und alsbald zugespitzt endigt. Der dorsolateralen Seite des Interbranchialis anterior liegt das Ganglion hypobranchiale II (24) dicht an, dessen Nervus lingualis medialwärts gegen die Schleimhaut des Zungenrückens zieht. Beide Interbranchiales (des zweiten

und dritten Branchialbogens, 21) kreuzen die erste afferente Kiemenarterie (28) an ihrer Ventralseite. Von der medialen Seite der rechten Arterie zweigt medial vom ventralen Ende des Keratobranchiale I (27) ein 8 μ dünner Ursprung der Opercular arterie (31) ab, welcher sich vom primitiven cranialen Truncusaste, dem Würzelgefässe der beiden ersten Arterienbögen ableitet und auf der anderen Seite gänzlich fehlt. Es liegt das in der Textfig. 519 veranschaulichte Verhalten vor. Der Truncus arteriosus setzt sich in die schräg durchschnittenen dorsalen, caudalwärts divergirenden beiden Truncusäste (20) fort, von welchen der Reihe nach die folgenden afferenten Kiemenarterien entspringen. In der dorsalen Furche des Truncus arteriosus verläuft jener abgeplattete Bindegewebsstrang (72), welcher die Raphe der Interbranchiales des zweiten und dritten Bogens mit jener des Interbranchialis des vierten Branchialbogens und des Dorsopharyngeus verbindet. Zu beiden Seiten der Pericardialhöhle ist der breite dorsale Rand des vierten Myotomfortsatzes (75), des zweiten Gliedes des Hyoabdominalis, flach durchschnitten, auf welchen dicht an den Muskelfasern der gemeinsame Stamm der hypobranchialen Aeste des vierten und fünften Dorsalsegmentes (19) verläuft und sich verästelt. Die Vena hypobranchialis interna (74) kreuzt diese Gebilde an der dorsalen Seite schräg nach hinten und medialwärts. An der Aussenseite wird der vierte Myotomfortsatz vom Ramus ventrolateralis recurrens sensorius des letzten Posttrematicus (18) gekreuzt, welchen der Musculus dorsocleidobranchialis (15) bedeckt. Mit der Wand der Pericardialhöhle ist das Herz in seinen dorsalen Abschnitten, am Vorhofe (77) und am rechten Sinushorn (13) gekappt. Unter dem dorsalen Pericardium parietale breitet sich der doppelte Muskelfächer des Dorsopharyngeus (81) aus, welcher distal bis zum Aditus laryngis (12) reicht und in diesem Abschnitte einen Dorsolaryngeus repräsentirt. Die quer durchschnittene enge Einmündung der Lunge in den Lungendarm erfolgt auf einer ventralen Falte (11), welche sich eine Strecke weit in den kurzen Oesophagus fortsetzt (vergl. Taf. LXIX, Fig. 9). Die schräg an ihrem rechten, den Magen überragenden Rande getroffene Lunge steht durch das Nebengekröse (10) mit der unteren Hohlvene (8) in Verbindung, in welche auf der ganzen Länge aus dem Lobus venae cavae der Leber efferente Lebervenen einmünden. Der in den sich gewissermaassen gabelnden oralen Grund des Recessus paragastricus dexter (Recessus gastro- [88] und hepatopulmonalis, 9) einragende innere Leberrand war bereits im Stadium 47 vorhanden (vergl. Taf. LIII, Fig. 12). Die von der Arteria coeliacomesenterica (6) hervorgerufene Incisur des Leberrandes erweitert sich an ihrem dorsalen Ende. Der Eingang in den Recessus paragastricus dexter (3) wird an seinem Boden durch das ventrale Pancreas (93) eingeengt, welches gemeinsam mit dem dorsalen die Vena portae (2) umwachsen hat. Der Recessus gastropancr. dürfte am lebenden Objecte bei prall gefüllter Vene wohl kaum geöffnet sein.

30 μ dorsal (Textfig. 585) umfassen bereits die beiden Trabekelhörner (44) von vorn die Riechsäcke, deren hohes Epithel unvermittelt in die dünnere Wand des Vestibulums (46) übergeht. Die Vorderhörner bilden mit der Commissur der Trabekel (45) eine T-förmige Figur, an deren Mittelschenkel zu beiden Seiten die Praemaxillaria (43) haften. Bei den Urodelen liegen die Prämaxillarzähne an denselben Abschnitten des Neurocraniums, welches jedoch in Folge der terminalen Lagerung der Riechspalten sich als Solum Nasi nach beiden Seiten verbreitern kann. Dies verhindert bei *Ceratodus* die rückständige Lagerung der Riechsäcke. Auch die vorderen Abschnitte des Vomeropalatina (42, 49) haften an den hinteren Abschnitten der Trabekelcommissur (45), sowie an den das Foramen basicraniale begrenzenden Schenkeln der Trabekel (41). Zwischen den Trabekeln und dem Vomeropalatinum verläuft dicht an den ersteren sowie der vorwiegend transversal gefaserten primitiven Pachymeninx die Arteria (39) und der Nervus palatinus (VII) (38). Lateral und dorsal vom Vomeropalatinum münden mächtige nasolabiale (40) und infraorbitale Venen in den Sinus pterygomandibularis (53), dessen dorsoventrale Ausdehnung den frontalen Durchmesser weit übertrifft (vergl. Taf. LV, Fig. I/38, Fig. VIII). Am schräg durchschnittenen Mundhöhlendach sowie an der Innenseite des Hyoidbogens treten an der basalen Seite des Entoderms zahlreiche unregelmässig vertheilte Schmeckbecher vor.

Im hypobranchialen Gebiete ist rechts der orale, sich in die Opercularartérie und die erste afferente Kiemenarterie gabelnde Truncusast (27) schräg durchschnitten und der geschlängelte Verlauf der sich in oralwärts convexem Bogen um den ventralen Rand der vierten Schlundtasche biegenden zweiten afferenten Kiemenarterie (23) freigelegt. Die Arterie betritt als ein Derivat der lateralen Gefässschlinge des vierten Visceralbogens das branchiale Gebiet zwischen dem ventralen Rande der vierten Schlundtasche und dem aus dem axialen Mesodermstrang hervorgegangenen Interbranchialis anterior (25), an dessen dorsolateraler Seite der Nervus posttrematicus II (62) das Ganglion hypobranchiale II verlässt. Zwischen den caudalen Truncusästen und dem Pericardium verläuft der Musc. interbranchialis IV (65), dessen dünne unscheinbare Bündel den vorderen Abschluss des Dorsopharyngeus (19) bilden. Vom ca. 70 μ betragenden Convergenzwinkel der beiden Muskelplatten zieht jener Bindegewebsstrang zur Raphe des Interbranchialis der zweiten und dritten Bögen, welche sich weit nach vorn bis an jene Dorsalplatte der Hypohyalia verfolgen lässt (vergl. Textfig. 531) und an diesem befestigt ist. Auch der Keratohyoideus, der ventrale Branchialmuskel des ersten Bogens, inserirt an dem Hypohyale und jener Bindegewebsplatte (vergl. Textfig. 532), so dass damit ein peripherer Zusammenhang dieser Derivate des einheitlichen axialen Mesoderms in anderer Form wiederhergestellt erscheint. Zu beiden Seiten des Pericardiums, an dessen dorsolateralen Wandabschnitten, verlaufen die inneren hypobranchialen Venen (68), welche auf lange Strecke bis an ihre Einmündung in die Ductus Cuvieri (19) freigelegt sind. An ihrer Aussenseite zieht dicht an den Myotomfortsätzen der manchmal eine kleine Insel bildende Stamm der hypobranchialen Aeste der Segmente IV und V (15). Der letzte Nervus posttrematicus des Vagus ist in seinem sensorischen Abschnitte (16) an der

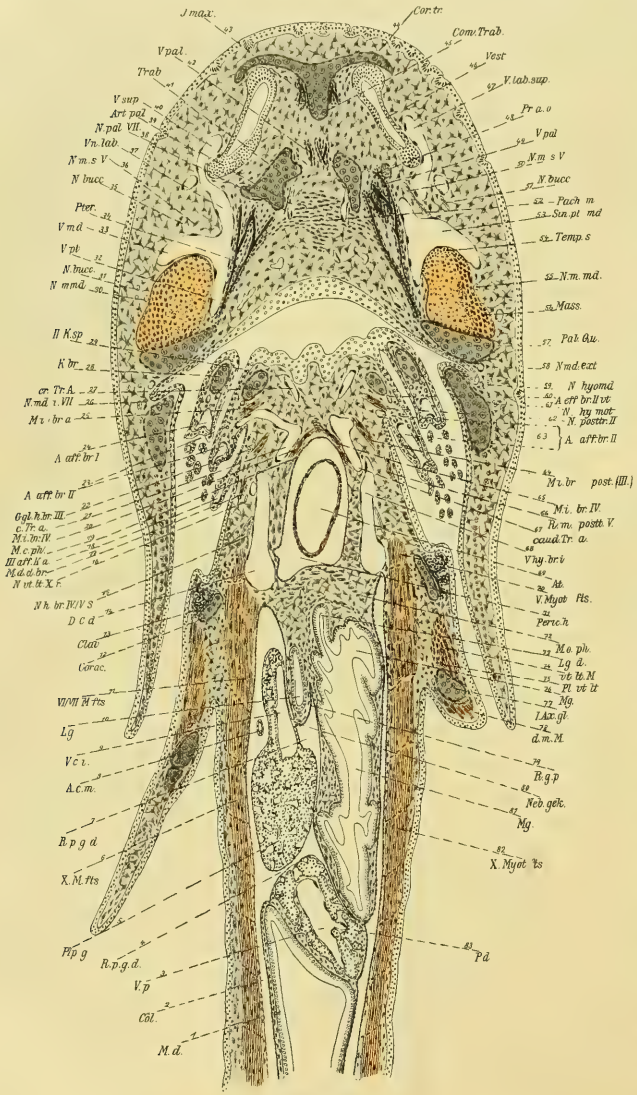

Fig. 585.

Aussenseite der Vene, in seinem motorischen an der Innenseite des Dorsocleidobranchialis (17) durchschnitten. Letzterer Zweig innervirt auch alle anderen Derivate des hinteren Schenkels des zweiten Myotomfortsatzes. Der caudale Abschnitt (72) des aus zwei median durch eine Raphe vereinigten Hälften bestehenden Dorsopharyngeus (19) umgiebt dicht den Vor- und Lungendarm (73), an welch' letzterem noch der Eingang in die Falte zu sehen ist, aus welcher der enge Lungenstiel hervortritt. Die Lunge (10) ist an der ventrolateralen Seite des Magens (81) vorgewachsen und steht mit ihm in breitem bindegewebigen Zusammenhange. Der Durchschnitt des Nebengekröses (80) rückt immer weiter caudal und verbindet den Lungenrand mit der unteren Hohlvene (9). Die Incisur der Arteria coeliacomesenterica (8) öffnet sich in eine breite Furche der dorsolateralen Leberfläche, an deren Grunde nur eine Lage anastomosirender Leberschläuche die Vena cava inferior bedeckt. An der Aussenseite des Myocommas zwischen dem siebenten (11) und achten Myotomfortsatze ist das erste Axialglied (77) der vorderen Extremität schräg durchschnitten, an dessen Aussenrand sich von beiden Seiten die marginalen Muskelfasern des dorsomedialen (78) und ventrolateralen (74) Complexes inseriren und antagonistisch kräftige Abductionsbewegung nach beiden Richtungen alternirend, sowie reine Abductionsbewegung synergisch vollführen können. Der ventrolaterale Muskelstock ist nahe seinem Ursprunge von der Ventralseite des in seinem ventralen coracoidalen Abschnitte freigelegten Schulterknorpels (12) schräg durchschnitten und bedeckt die Arteria omopterygialis. An seiner Innenseite verzweigt sich sein Plexus. Der Processus ventralis sive coracoideus des hammerförmigen Schulterknochens (12) liegt auf der vorderen Hälfte der vereinigten sechsten und siebenten Myotomfortsätze (11) und ist am rinnenförmigen, in seiner Concavität zahlreiche Trabekel aufweisenden clavicularen Abschnitte (13) des Schulterknochens befestigt.

30 μ dorsal (Textfig. 586) liegen die Trabekel in ihrer lyraförmigen Anordnung (48) frei. Vorn umgreifen ihre Hörner die länglichen, nach vorn convergirenden Riechspalten (50); ihre beiden unter leichter Biegung in die Sagittale einlenkenden Schenkel begrenzen das ovale Foramen basicraniale, in welchem die ventrale Wand des Vorderhirnes auf der primitiven Pachymeninx ruht. Allenthalben ist der Knorpel das sich anpassende Element, welches dort entsteht und sich ausbreitet, wo die älteren Formationen, die Derivate des Ektoderms, freie Differenzirungs- und Wachsthumsgelegenheit gestattet haben. Die nach vorn unter einem Winkel von 60° convergirenden Riechsäcke (50) weisen an der basalen Oberfläche ihres Epithels quer zur Axe gestellte Wülste auf (46), aus deren Firsten sich die Fila olfactoria sammeln. Die ventrale Wand des Vorderhirnes ist im Bereiche der Commissura anterior (51), des Sulcus praeopticus, seiner seitlichen Ausläufer der Recessus optici (53), am Opticuseintritte (42), ferner am Chiasmawulst (38) durchschnitten, dessen vorderste commissurale Fasern die Opticuskreuzung (55) bilden. An die mächtigen Fasermassen des Chiasmawulstes schliesst caudalwärts die ventrale Wand des Infundibulums. Zu beiden Seiten des Zwischenhirnes verläuft die Arteria carotis interna, welche in diesem Bereiche die Arteria palatina (58) abgiebt. An der Innenseite der Trabekel zieht gleichfalls dorsal vom ganz schräg durchschnittenen welligen Parasphenoid der Nervus palatinus des Facialis (57). Ossificirendes Gewebe spannt sich zwischen den Trabekeln (43) und der Pars anterior, dem Processus trabecularis des Palatoquadratums (62), aus. An der Aussenseite der Trabekel münden innere mediale Nasenvenen (52) in den Sinus pterygomandibularis (60) ein, welcher sich caudalwärts in erheblicher dorsoventraler Ausdehnung an der Innenseite der Kaumusculatur bis ins Gebiet des Palatoquadratums erstreckt. — Der ventrale Bulbusknorpel des rechten Auges (40) ist am Ansatze des Musc. obliquus inferior (41) durchschnitten, an dessen Ventralseite der Nervus buccalis VII (56) und maxillae superioris Trig. (54) an der Aussenseite der grossen Venen verlaufen. Die von Sinnesknospen (Schmeckbechern, 35) besetzte dorsale Wand des Kiemendarmes ist schräg durchschnitten und geht seitlich in die transversal eingestellten ersten Schlundtaschen (31) über. Die Wachsthumsbewegungen am Visceralskelet

haben den dorsalen Abschnitt der ersten Schlundtasche unverändert gelassen. Vor dem Rande der ersten Schlundtasche läuft der erste Arterienbogen (34) empor; an dessen Aussenseite zweigen vom complexen Hyomandibularis (33) motorische Fasern (30, 65) ab. Genau gegenüber dem Schlundtaschenrand verläuft die Hyomandibularlinie, von welcher weiter ventral die Mandibularlinie abgezweigt ist. Ueber dem Keratohyale befindet sich, dicht unter dem Ektoderm das Squamosum (29) in statu nascendi. Der erste Branchialbogen ist in seiner Mitte etwas schräg durchschnitten, der zweite und dritte an ihrem ventralen Ende. In beiden verläuft, dicht hinter dem Keratobranchiale, der folgenden Kiemenspalte zugewendet, der Interbranchialis (ant., 28, bezw. post., 74), deren Aussenseite der Nervus posttrematicus (71, 73) anliegt. Am Eingange in den dritten Branchialbogen ist in typischer Anordnung zwischen dem Interbranchialis und dem ventralen Rande der folgenden Schlundtasche die afferente Kiemenarterie (75) der Länge nach durchschnitten. Auf beiden Seiten ist die terminale Gabelung des caudalen Truncusastes in die afferenten Kiemenarterien der beiden letzten Bögen (26, 25, 75, 76) freigelegt. Der Musc. interbranchialis des vierten Bogens (78) kreuzt die vierte afferente Kiemenarterie (76) an deren Innenseite (vergl. Taf. LXIX, Fig. III) und dient, wie die übrigen Interbranchiales, an seinen seitlichen Abschnitten dem Nervus posttrematicus und dem Ganglion hypobranchiale IV (77) als Unterlage, welches ausschliesslich den Nervus lingualis abgiebt. Zwischen dem Interbranchialis IV und dem Dorsopharyngeus (82) schlängelt sich auf der linken Körperseite der Schlauch des schon längst abgelösten telobranchialen Körpers (80), welcher auf der rechten Körperseite fehlt. Auch in diesen intimen nachbarlichen Beziehungen zum Interbranchialis (78) kommt der branchiale Charakter dieses Gebildes deutlich zum Ausdrucke. Im Winkel zwischen dem Dorsopharyngeus und dem in diesem Gebiete vom Dorsoclavicularis (20, 81) noch nicht getrennten Dorsobranchialis (79, 23) schwillt der Nervus posttrematicus ultimus vagi zum Ganglion

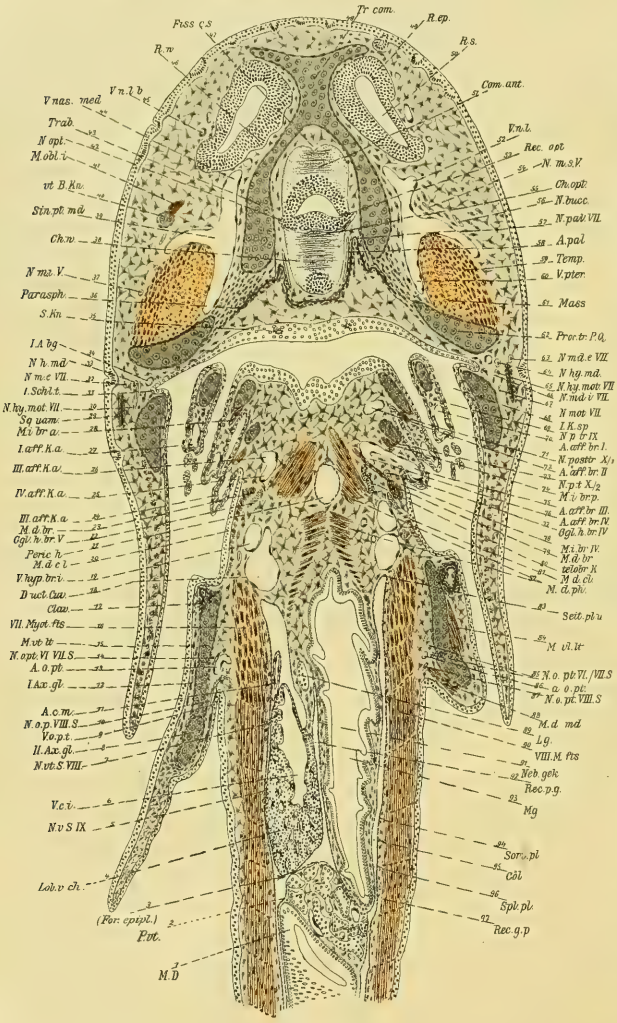

Fig. 586.

hypobranchiale ultimum (V, 22) an, aus welchem ausser sensiblen Zweigen auch jener recurrente sensorische Zweig an die ventrolaterale Sinneslinie des Rumpfes abgeht (Textfig. 585/16). Auch ins erste hypobranchiale Ganglion (des Glossopharyngeus) tritt ein solcher Zweig ein. Die motorischen Zweige des letzten Posttrematicus lösen sich bereits vor dem Ganglion vom gemischten Stamme ab. Der Musculus dorsopharyngeus (82) bildet in Anpassung an die Gestalt und die Raumbeanspruchung des Herzens eine ventral gehöhlte Mulde und ist daher vor und hinter dem gekappten Pericardium parietale (21) durchschnitten. Lateral vom Dorsopharyngeus münden die grossen inneren hypobranchialen Venen (19) in die Ductus Cuvieri ein (18), an deren Aussenseite die Stämme der hypobranchialen Aeste der vierten und fünften Segmente verlaufen. Dicht hinter dem Ductus Cuvieri erfolgt der dorsolaterale vordere Umschlag der Seitenplatten (83), deren Splanchnopleura dextra dicht am rechten Rande des Magens (93) den caudalen Pol der Lunge (89) umhüllt. In der Höhe des hinteren Lungenpoles durchsetzt die Arteria coeliacomesenterica (11) in schrägem Verlaufe, in einer Serosahülle die Peritonealhöhle. Wie im vorhergehenden Schnitte ist das Nebengekröse (91) schräg durchschnitten, der Eingang in den Recessus paragastricus dexter (92) hingegen (das Foramen epiploicum, 3) senkrecht auf dessen Hauptrichtung freigelegt. Die Plica paragastrica ist durch den Lobus venae cavae (4) erheblich ausgedehnt worden und bildet dessen Bauchfellüberzug. Am engen Grunde des Recessus gastropancreaticus (97) hängt der Magen (93) durch sein dorsales Gekröse mit dem Pancreas zusammen.

Die vordere Extremität ist in der Mitte des Schultergürtels, insbesondere des hammerförmigen Schulterknorpels durchschnitten, dessen Stiel — der Processus articularis — eine ansehnliche Länge besitzt und beiden Muskelgruppen zum Ursprunge dient. Ein Schultergelenk besteht noch nicht, das erste Axialglied (12) steht noch in perichondraler Verbindung mit dem Gelenkskopfe des Schulterknorpels. Medial von dieser Verbindung ist an der rechten Extremität der in der Adductionsstellung sehr enge Bogen der Arteria omopterygialis (13) und caudal von ihr, dicht am Ektodermumschlag, der mächtige Ramus omopterygialis des achten Segmentes (10) durchschnitten. Die Rami pterygiales der sechsten und siebenten Segmente (14, 85) verflechten sich bereits an der vorderen und äusseren Seite der Arterienbögen. Die Rami ventrales der segmentalen Nerven (7) verlaufen annähernd in der Mitte der Innenseite der zugehörigen, von ihnen versorgten ventralen Myotomfortsätze.

30 μ dorsal (Textfig. 587) wird das Vorderhirn bereits im Bereiche des ventralen Endes der Fissura cerebri sagittalis (43) erreicht, an welchem die Radices terminales (42) an die Innenseite der Hemisphären, knapp neben der Lamina terminalis, eintreten. Die Nervi terminales verlaufen als äusserst feine, im Querschnitte kaum sichtbare Fäserchen an der medialen Wand der Riechsäcke herab, welche sich consolenförmig gegen die Trabekelcommissur vorwölben. An der Aussenseite der Riechsäcke treten bereits die ersten tectalen Knorpel des zierlichen Gerüstes des Nasengehäuses (39) auf. Medial vom hinteren Pol der Riechsäcke entspringen dicht an der Aussenseite grösserer supranasaler Venen (37) die unteren schiefen Augenmuskeln (36, 47), an deren Mitte die terminalen, 4 μ dünnen Aeste der Oculomotorii (33) herantreten. Der Nervus opticus (35) ist bereits vorn durch eine die Trabekel mit dem Sphenolateralknorpel verbindende schmale Brücke (medial von der inneren Nasenvene, 37) umwachsen worden, passirt also ein Foramen opticum des Knorpelschädels. Das rasche Wachsthum des Knorpels hat eine erhebliche Ausbiegung des Augenblasenstieles nach vorn zur Folge gehabt, welcher den Opticusfasern als Leitgebilde diente. Der Sulcus praeopticus, die Grenze des Vorder- und Zwischenhirnes, bildet mit seinen seitlichen Recessus optici den Grund einer trichterförmigen Bucht, welche durch den mächtigen Chiasmawulst (31) gegen den Grund des Infundibulums abgegrenzt wird. Zu beiden Seiten der taschenförmigen, erheblich abgeplatteten, dem Infundibulum dicht anliegenden Hypophyse (56) treten die inneren Carotiden (55) am weitesten medialwärts

vor. An ihrer Aussenseite verlaufen dicht am Knorpel und zugleich mit der Arterie, durch das Parasphenoid vom Darmepithel getrennt, die Rami palatini des Facialis (29). Die Rami palatini des Glossopharyngeus (28) kreuzen etwas weiter lateral ebenfalls schräg die Unterseite des Neurocraniums. Die Pars anterior des Palatoquadratums (27) tritt, wie der Vergleich mit den Schnitten 460, 491 vom Stadium 46 und 47 lehrt, nunmehr besonders markant nach aussen und leitet mit anderen Veränderungen die definitive allgemeine Gestaltung des Vorderkopfes ein. Die Vena pterygoidea (30) ist zwischen der Trabekelplatte (32), der Pars anterior (Processus trabecularis) des Palatoquadratums (27) und der Kaumusculatur durchschnitten. Der Masseter entspringt breit von der Vorderfläche des Palatoquadratums, an dessen Aussenseite die beiden Aeste des Nervus maxillomandibularis (52, 54) nahe ihrem Abgange durchschnitten sind. Vom Hyomandibularis (58) ist erst der sensible Nervus mandibularis internus (25) und der motorische Nervus hyoideus (60), bedeckt vom Squamosum (59), abgezweigt. Das Keratohyale (24) nimmt nach oben an Umfang erheblich ab und hängt am vorderen Abschnitte des mächtigen, complexen Opercularis, welcher den Levatores der folgenden Branchialbögen entspricht. Die Grössenabnahme der Branchialbögen und Schlundtaschen bezw. Kiemenspalten, das Ausklingen der branchiomeren Sonderung tritt an Frontalschnitten sehr deutlich in Erscheinung. Der vierte Branchialbogen hat ein schmales Keratobranchiale, einen winzigen Interbranchialis (65), an dessen Aussenseite in typischer Anordnung des Nervus posttrematicus (64) verläuft. Auch die Arterie (20) liegt an typisch branchiomerer Stelle und kreuzt den Vorderrand der sechsten Schlundtasche. Der geschlängelte telobranchiale Körper (67) ist bis in die vorliegende Region caudalwärts vorgewachsen und reicht bis an den Vorderrand der nunmehr einheitlichen, tiefen Muskelrinne, von welcher nach drei Richtungen der Dorsopharyngeus (69), Dorsobranchialis (17) und Dorsoclavicularis (16) divergiren. An der nach vorn

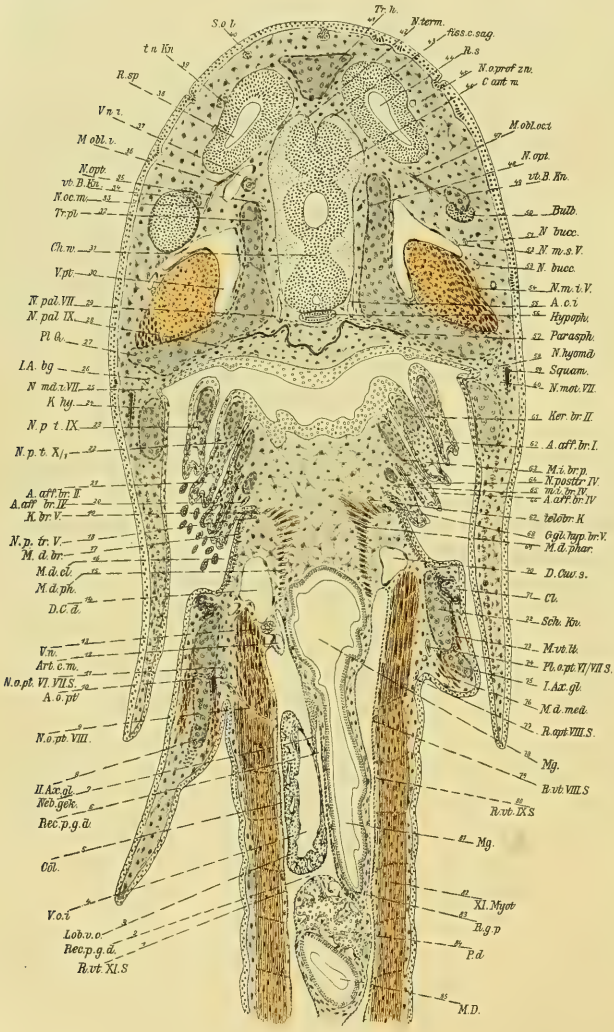

Fig. 587.

gerichteten Convexität dieser Muskelrinne entsteht das noch vorknorpelige Keratobranchiale V (19), mit welchem der Muskelfächer in secundäre Beziehungen tritt. Medial von diesem Knorpel ragt noch von der Ventralseite her aus dem Spalte zwischen dem Dorsopharyngeus (15) und Dorsobranchialis (17) das Ganglion hypobranchiale V, das vierte des Vagus (68) vor. In einem Falle konnte auch von oben herabziehend, wenn auch nicht ganz continuirlich, ein dünner Nerv bis an den Ganglienzipfel verfolgt werden, welcher seiner Lage nach ganz genau einem Posttrematicus ultimus entsprechen würde. Der durch das eigenartige und mächtige, ungebundene Wachsthum der in der Mitte ungetheilt gebliebenen breiten Muskelplatte des hinteren Schenkels des zweiten Myotomfortsatzes an die Innenseite dieser Muskelrinne verlagerte Hauptast des letzten Posttrematicus (18) verläuft stets am Grunde, an der Caudalseite derselben. Er tritt ins Ganglion ein, nachdem er seine motorischen Elemente an die Derivate des hinteren Schenkels des zweiten Myotomfortsatzes abgegeben hat. Der mächtige Muskelfächer des Dorsopharyngeus (69) ist schräg in beiden Hälften durchschnitten. Am weiten, vom Dorsoclavicularis (16) und Dorsolaryngeus (15) begrenzten Eingange in diese Muskelrinne, liegt der weite Ductus Cuvieri (14, 70), in welchen von der Caudalseite her die ins Wundernetz der Vorniere aufgelöste Vena cardinalis posterior einmündet. An der Innenseite des siebenten Myotomfortsatzes tritt der Vornierenwulst vor (13), an welchem der Scheitel des Bogens der Arteria coeliacomesenterica (12) befestigt ist. Zwischen den siebenten und achten Myotomfortsätzen tritt schräg nach aussen und vorn der Ramus omopterygialis des achten Segmentnerven (9), sei es, dass er sich bei seinem Vorwachsen durch die Musculatur des siebenten Myotomfortsatzes den Weg gebahnt und denselben in zwei Schenkel gespalten hat — sei es, dass der vorderste sechste Myotomfortsatz auf der dorsalen Fläche des siebenten vorgewachsen ist und hierbei den dieselbe kreuzenden Ramus omopterygialis des achten Nerven überdeckt hat. Stets tritt dieser Nerv, die stärkste Componente des Plexus omopterygialis, schräg nach aussen und bildet mit dem siebenten Myocomma einen nach vorn und aussen offenen Winkel von etwa 30°. Zwischen dem Ramus omopterygialis des achten (9) und den vereinigten, an die Extremität tretenden Zweigen des sechsten und siebenten Segmentes (11) verläuft die Arteria omopterygialis (10). Beide Muskelkategorien, die dorsomediale (76) und ventrolaterale (73), sind an ihrem Ursprung an der langgestreckten Pars articularis am Stiele des hammerförmigen Schulterknorpels (72) durchschnitten.

30 μ dorsal (Textfig. 588) werden auf der vorderen, dorsalen Seite des vorderen Endes der in beengtem Wachsthum entstandenen medialen Ausladungen der Riechsäcke (52) die ovalen Ganglia terminalia (50) freigelegt, deren Längsdurchmesser 70 μ beträgt. Ihre 7 μ dünnen Wurzeln (51) convergiren gegen die Fissura cerebri sagittalis hin. Die Ganglien sind von vorn durch die Trabekelcommissur (49) verdeckt (vergl. Taf. LXIX, Fig. V), welche einen dorsalwärts vortretenden Kamm mit seitlichen Hörnern bildet. An den ventralen Polen der Bulbi inseriren knapp unter dem in einer Einsenkung erfolgenden Opticusaustritte (43) die unteren geraden Augenmuskeln (44). Dicht an der Ventralseite des unteren geraden Augenmuskels zieht der 4 μ dünne terminale Ast des Oculomotorius (56) an den Obliquus inferior (57). Der rechte Opticus (46) ist beim Durchtritte durch das Foramen opticum durchschnitten, der linke in seinem medialen Bogenschenkel. Der Bulbus verdeckt den Eintritt der infra- und suproorbitalen Venen in den Sinus pterygomandibularis (58), welcher an der Innenseite des ovalen Durchschnittes der mächtigen Kaumusculatur (61) nach hinten zieht. Die massiven Trabekel bilden mit der Pars anterior des Palatoquadratums (65) einen nach vorn und aussen geöffneten Winkel von ca 100°, an dessen Scheitel medial die Carotis interna (39) und der Nervus palatinus des Facialis (38) schräg durchschnitten sind. Dorsal vom Parasphenoid (36) hat die hypochordale Spange (66) der Parachordalia die Chorda unterwachsen. Das Parasphenoid (36) wölbt sich mit der dorsalen Wand des Kiemendarmes etwas ventralwärts vor. Sein welliger Verlauf kommt im Schrägschnitte übertrieben zur Geltung. Ueber dem Rande der ersten Schlundtasche (70) zweigen vom

Hyomandibularis (34) die ersten Aeste ab, der Nervus mandibularis internus (33), das sensible Element des Posttrematicus des Facialis und die motorischen Zweige an die Musculatur (32). Die Branchialbogendurchschnitte bilden eine Reihe, von welcher das dorsale Horn des Keratohyale (31) erheblich abweicht, weil sich dieser Bogen schon frühzeitig ventrolateralwärts entfalten konnte. In allen Bögen verlaufen die Nervi posttrematici (71, 73, 28) central, umgeben von den Arteriolae efferentes, zwischen den mächtigen afferenten (30, 74) und efferenten (72) Gefässstämmen. Der vierte Posttrematicus des Vagus (26) der hinter der sechsten (vorletzten) Schlundtasche verlaufende Posttrematicus zieht am Grunde der breiten Muskelrinne, welche vom hinteren Schenkel des zweiten Myotomfortsatzes, vom Dorsopharyngeus (79) (am Innenblatte), dem Dorsobranchialis (am Scheitel) und dem Dorsoclavicularis (78) (am Aussenblatte) gebildet wird. In der weiten Oeffnung dieser Rinne liegt der Ductus Cuvieri (21) welcher an seiner Aussenseite von den hypobranchialen Nervenstämmen des vierten und fünften Segmentnerven (23, 22) überkreuzt wird. Der Ductus Cuvieri stösst direct an die Vorniere, deren Wulst gegen das Cölom erheblich vortritt und an seiner Kuppe die Arteria cöliacomensenterica (16) festhält. Der siebente Myotomfortsatz (86) ist an seinem dorsalen Innenrande durchschnitten, welcher den Boden der klaffenden Spalte zwischen den Myotomen und ihren ventralen Fortsätzen bildet, in welchen sich die Vorniere eindrängt. An der medialen Seite des siebenten Myotomfortsatzes verläuft der ihn innervirende Zweig des ventralen Astes (14), an seiner Aussenseite der mit jenem des sechsten vereinigte omopterygiale Zweig. In der unmittelbaren Nachbarschaft ist die Arteria omopterygialis (15) noch in ihrem Bogen-

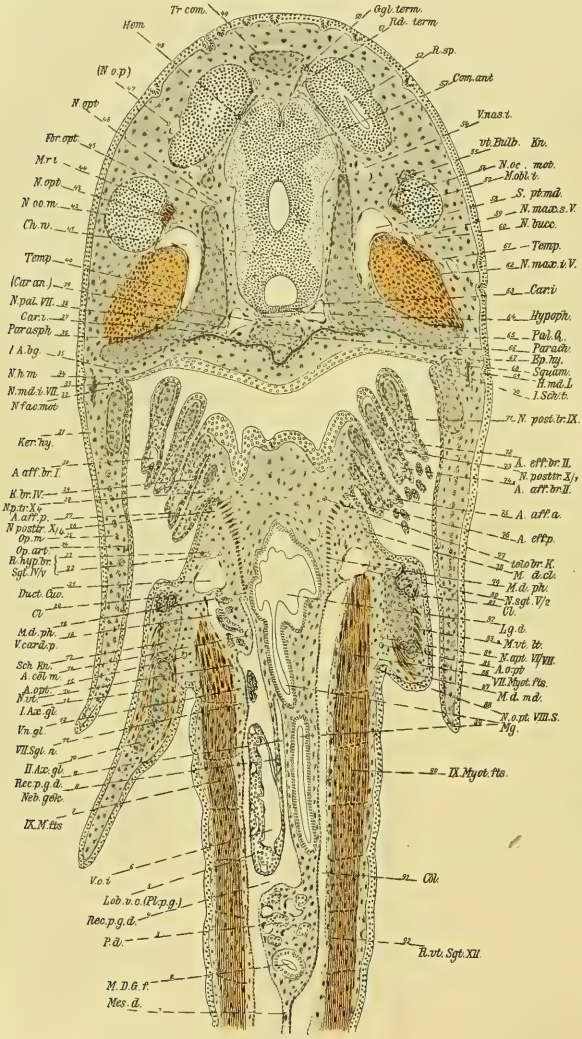

Fig. 588.

stücke an der medialen Seite der noch perichondralen, ringsum verdickten, noch aus indifferenten Mesodermzellen bestehenden Verbindung des Pars articularis des Schulterknorpels mit dem ersten Axialgliede durchschnitten. In der Höhe des Myocommas zwischen dem siebenten und achten Myotomfortsatze ist der ventrale Stamm des achten Segmentnerven (11) durchschnitten, welcher sich weiter ventral in den

medialen, den Myotomfortsatz innervirenden (88) und den lateralen omopterygialen Ast gabelt. In gleicher Höhe ist auch schräg der dorsale Ansatz des Nebengekröses (8), der dorsale Rand des Recessus paragastricus dexter (9) durchschnitten, welches fast in ganzer Ausdehnung an der Vena cava (6) inserirt und durch deren Vermittelung das Nebengekröse des Hohlvenenlappens der Leber (5) bildet. Der Eingang in den Recessus paragastricus dexter (4) weitet sich caudalwärts aus und liegt im vorliegenden Schnitte an der Medialseite des elften Myotomfortsatzes. Der Recessus gastropancreaticus ist an seinem dorsalen Ende erreicht, die vordere Ringfalte des Mitteldarmes (2) durch ein median gestelltes dorsales Gekröse (1) befestigt.

30 μ dorsal (Textfig. 589) wird das Vorderhirn am Firste des quergestellten Wulstes der Commissura anterior (48) und des Chiasmas (58) durchschnitten. An der Aussenseite der ventrolateralen Hirnwand theilt sich neben der vorderen Grenze des Zwischenhirnes die Carotis interna (55) in die Arteria cerebri anterior (50) und die Arteria ophthalmica (51); die erstere zieht in der Fissura cerebri transversa (42) empor, die letztere passirt das Foramen opticum und verläuft parallel mit dem Nervus opticus (52) an der Dorsalseite des fächerförmigen Musc. rectus inferior (54) an den Bulbus. Der Sinus pterygomandibularis (36) umgiebt halbmondförmig den Vorderrand des ovalen Querschnittes der Kaumusculatur (35, 59) an deren Aussenseite der Stamm des Maxillomandibularis (34) die Grenze der beiden Componenten angiebt. Seitlich von der schräg durchschnittenen ventralen Vorragung des Parachordale, in Furchen der Schädelbasis mündet in die Aortenwurzel der erste Arterienbogen (31) unter einem spitzen Winkel, in welchen der Nervus palatinus des Facialis (32) eintritt. Der erste Arterienbogen (31, 61) erscheint in dem dorsolateralen, aus der secundären Gefässschlinge hervorgegangenen Abschnitte auf 20 μ verengt und erweitert sich dann wieder in der Trace des primären Bogens auf 43 μ. An der Einmündung in die Aortenwurzel beginnt die Carotis interna. Gegenüber der ersten Schlundtasche welche in diesem Abschnitte ganz unansehnlich geworden ist, beim dorsoventralen Längenwachsthum in der Breitenausdehnung nicht gleichen Schritt gehalten hat, verläuft der Nervus hyomandibularis (63), welcher einen ovalen Durchmesser mit 56 μ Länge aufweist. Die Branchialbögen sind alle schräg durchschnitten, zeigen daher die Dimensionirung und den Abstand ihrer Formationen etwas verzerrt. Medial vom ventralen Rande der ehemaligen sechsten Schlundtasche entsteht das

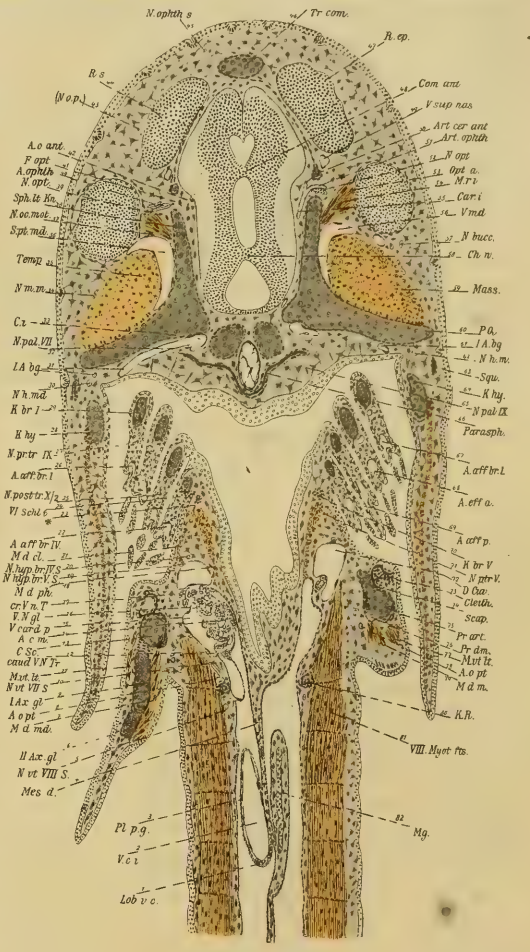

Fig. 589.

Keratobranchiale V (70) am Scheitel der Muskelrinne des hinteren Schenkels des zweiten Myotomfortsatzes, an deren Vorder- und Innenseite der Posttrematicus ultimus (23, 71) verläuft. Der rechte Ductus Cuvieri (72) wird an seiner Aussenseite von den ventralen Aesten der vierten und fünften Segmentnerven (19, 20) gekreuzt, welche rechterseits bis dahin keine Aeste abgegeben haben. Auf der linken Körperseite hingegen zweigt etwas weiter dorsal vom ventralen Aste des fünften Segmentes ein kleiner Ast lateralwärts gegen die Innenseite des Schulterknorpels (Coracoscapulare) ab, dessen Eintritt in den Plexus jedoch nicht constatirt werden konnte. Der Schulterknorpel ist beiderseits in seinem dorsomedialen Kamm (76) getroffen, von welchem die Hauptmasse des Musc. dorsomedialis (79) entspringt. Medial von diesem Fortsatze verläuft der omopterygiale Zweig des sechsten und siebenten Segmentnerven (rechte Bildseite) und der laterale Bogenschenkel der Arteria omopterygialis (78). Auf der rechten Körperseite ist an der Dorsalseite des siebenten Myotomfortsatzes zugleich mit dem gesammten ventralen Stamme des siebenten Segmentnerven (10), der mit ihm parallel ziehende mediale Bogenschenkel der Arteria omopterygialis (8) durchschnitten, welcher an seiner Aussenseite die erste Kopfrippe (86) an ihrem vorderen Rande passirt. Medial von der Kopfrippe wölbt der Stamm der hinteren Cardinalvene (15) die Somatopleura vor; daran schliesst sich nach vorn der Vornierenwulst, mit dessen Kuppe der Vornierenglomerulus und die aus diesem hervorgehende Arteria cöliacomesenterica (14) verbunden ist. Der breite Vornierenwulst wird von vorn und hinten von den beiden in ihren ventralen Randabschnitten angeschnittenen Nephrostomen (17, 12) begrenzt und hat eine verhältnissmässig geringe Längenausdehnung. Die Vorniere hatte im Spalt zwischen den Myotomen und ihren ventralen Fortsätzen Gelegenheit, nach aussen vorzuwachsen und sich lateral von den fünften und sechsten Dorsalsegmenten emporzuschieben. Der Schnitt erreicht noch das caudale Ende der Plica paragastrica (3) des Hohlvenenlappens der Leber (1). Die Vena cava inferior (2) ist nahe ihrem Ursprung aus der rechten hinteren Cardinalvene ganz schräg durchschnitten, sie hat das hintere Ende des Recessus paragastricus erheblich ausgeweitet. An der linken Körperseite wölbt sich knapp neben dem dorsalen Gekröse die dorsale Magenkante (82) etwas dorsolateralwärts vor.

80 μ dorsal (Textfig. 590) wird der im Frontalschnitt bisquitförmig begrenzte Hohlraum des Vorder- und Zwischenhirnes eröffnet, welcher vorn zu beiden Seiten der Lamina terminalis (42) in die Seitenventrikel (43) ausladet. Das Vorderhirn wird zu beiden Seiten durch die Fissura cerebri transversa gegen das Zwischenhirn abgegrenzt. In die ventralen Ausläufer dieser Furche treten die Arteriae cerebri anteriores (46) ein; in ihrem Grunde sammeln sich die Fasern der secundären Riechstrahlung, des Tractus olfactohabenularis (45), der Taenia. Die beiden Riechsäcke (41) sind an ihren dorsalen Polen durchschnitten, an welchen sich von allen Seiten her die Fila olfactoria (37) sammeln, wobei sie vom Nervus ophthalmicus profundus (35) überkreuzt werden. Die Sphenolateralknorpel (34) verdecken die Fissura cerebri transversa; von ihrem scharfkantigen Rande setzt sich das Perichondrium in die primitive Pachymeninx fort. In der Zone, wo sich die Trabekel mit den Sphenolateralknorpeln vereinigt haben, ist in der Trace der Arteria orbitalis (30) eine schräge Lücke ausgespart, welche weiter dorsal auch eine Hypophysenvene zum Durchtritte benutzt. Medial von der Arteria orbitalis verläuft an der Aussenseite der Sphenolateralknorpel der dünne Nervus abducens (31), welcher, aussen bedeckt von der Vena pterygoidea (50), nach vorn an den Ursprung des Musc. rectus lateralis (32) tritt. Der laterale Augenmuskel umschlingt den vorderen Rand des Temporalis und den Sinus pterygomandibularis (50). Nach hinten hin durchsetzt die Vena pterygoidea das Foramen sphenoticum minus (29), jene Oeffnung des Knorpelschädels, welche durch die Ueberbrückung der Incisura sphenotica entstanden und dann durch jene den Processus oticus des Palatoquadratums mit dem Sphenolateralknorpel verbindende Spange abgetheilt wurde (vergl. Taf. LXIX, Fig. V/28). Das Palatoquadratum (52) erscheint daher nun frei; es ist an seinem Processus anterior sive trabecularis und am

Processus oticus durchschnitten und dient dem Masseter zum Ursprunge. Medial von der Vena pterygoidea (50) ist der Ramus palatinus des Facialis (28) quer durchschnitten, welcher 10 μ dorsal aus dem Ganglion palatinum austritt. Vor dem dorsolateralen Ende der ersten Schlundtasche (24) biegt die enge dorsale Schlinge des ersten Arterienbogens (26, medialer und lateraler Durchschnitt) aus, welche nur einer Blutkörperchenreihe den Durchtritt gewährt. Das aus der efferenten ersten Kiemenarterie in den Arterienbogen eintretende Blut fliesst zum grössten Theile in die Carotis ventralis (externa) ab. An der Hinterseite des dorsolateralen Divertikels der ersten Schlundtasche verläuft der Nervus hyomandibularis (53), welcher nur deshalb nicht ein vollwerthiger Posttrematicus ist, weil die erste Schlundtasche nicht nach aussen durchbricht. Die ersten sensorischen Zweige treten in den Stamm des Nerven ein, die ersten motorischen Zweige wenden sich als dünne Fasern an die mächtigen vorderen Muskelplatten des Opercularis (23), welcher in diesem Bezirke ein Levator branchialis ist und schräg vom dorsalen Horn des Keratohyale nach vorn und oben zieht. Sämmtliche vier Branchialbögen (22—18) sind in ihren mittleren Abschnitten schräg durchschnitten. Ihre dachziegelförmige Anordnung, ihre Convergenz nach hinten ist deutlich zu überblicken. Die ihnen gegenüberliegende dorsale Wand des Kiemendarmes wird von den ventralwärts etwas ausladenden Polen des Labyrinthknorpels (59) vorgewölbt, welche an ihrer medialen Seite noch von den Ausläufern des Parasphenoids (58) bedeckt werden. Dicht an der basalen Oberfläche des Entoderms verlaufen die Rami palatini des Glossopharyngeus (56) und der beiden vorderen Vagusganglien (19), welche vorwiegend an die zahlreichen unregelmässig angeordneten Schmeckbecher treten.

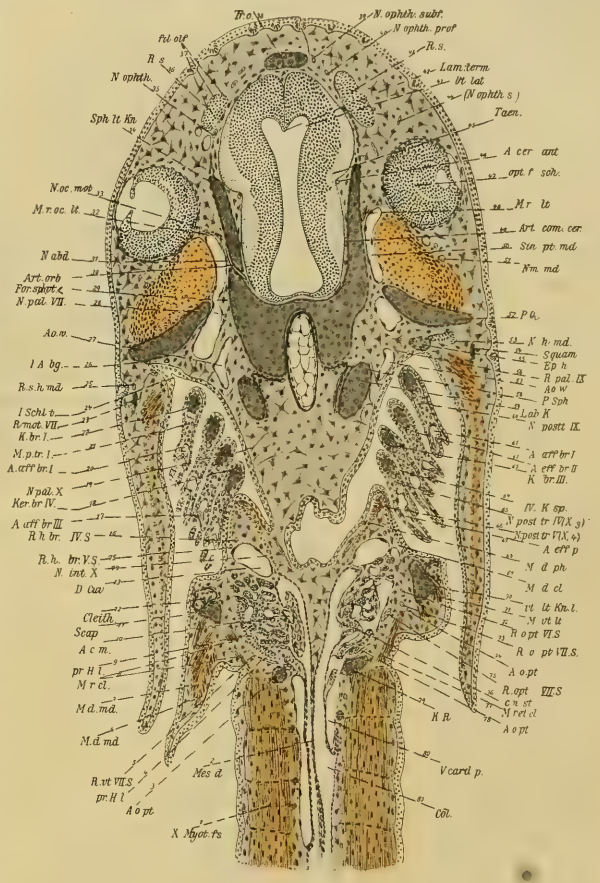

Fig. 590.

Hinter dem Querschnitte der fünften Kiemenspalte ist keine Spur einer siebenten Schlundtasche zu entdecken. Diese Entodermfalte ist offenbar unter der Wirkung der die Branchialregion umziehenden Musculatur, vornehmlich des Constrictor dorsopharyngeus (68), zum Verstreichen gebracht worden oder hat beim fortschreitenden absoluten Wachsthum in Folge mangelnder conservativer Beziehungen zur Nachbarschaft nicht gleichen Schritt mit letzterer gehalten. Auch das vorknorpelige Interbranchiale V ist nur von geringer Ausdehnung. Medial vom Dorsopharyngeus (68), vom Innenblatte jener Muskelrinne, welche vom hinteren Schenkel des zweiten Myotomfortsatzes

gebildet wird, tritt der Nervus intestinalis Vagi (14) ans Epithel des Vorderdarmes heran. Der Ductus Cuvieri (13) ist quer, die linke Vorniere im Bereiche ihrer beiden Trichter (76) durchschnitten. Ueber der Vorniere bewegt sich der dorsale Abschnitt des Schultergürtels, das Cleithrum (12), an dessen Innenseite der Processus scapularis des Schulterknorpels (11) befestigt ist. Der Scapularabschnitt des Schulterknorpels ist in seinem ventrolateralen (70) und dorsomedialen Kamme durchschnitten, von welchem die gleichbezeichneten omopterygialen Muskeln (71) entspringen. Ausserdem besteht noch ein zuletzt von der ventralen Myotomfortsatzreihe, und zwar vom dorsalen Rande des siebenten Myotomfortsatzes (vergl. Taf. LI, Fig. 8/3), abgelöster Muskel, der Retractor Cleithri (8), welcher am Grunde des im Bereiche der Kopfrippe (79) nur auf 5 μ geöffneten Spaltes zwischen dem siebenten Myotom und seinem ventralen Fortsatze an der Aussenseite des letzteren entspringt (77) und schräg dorsalwärts und nach vorn zieht. Ein zweiter Muskelbauch kann sich etwas weiter vorn vom dorsalen Rande des siebenten Myotomfortsatzes ablösen (linke Bildseite, 8). Er ist ebenso wie der erstere (constante) schräg durchschnitten. Durch den engen Spalt zwischen dem siebenten Myotom und seinem ventralen Fortsatze, an der medialen vorderen Seite der im Myocomma zwischen dem siebenten und achten Myotomfortsatze entstandenen Kopfrippe (79) verläuft schräg über die dorsale Oberfläche des siebenten Myotomfortsatzes die Arteria omopterygialis (78), ferner der ventrale Zweig des siebenten Segmentnerven (5), der geschlängelte primäre Harnleiter (4) und die denselben umschliessende Vena cardinalis posterior (80). Die linke hintere Cardinalvene ist eine Strecke weit schräg an der dorsalen Seite des Cöloms (81) durchschnitten, deren Somatopleura sie vorwölbt. Auch der neben der Aorta im Rumpfgebiete im beengten Längenwachsthum sich schlängelnde primäre Harnleiter wird von ihr umgeben. Zwischen dem achten und neunten Myotomfortsatze entsteht im Myocomma eine vorknorpelige zweite Rippe.

40 μ dorsal (Textfig. 591) werden der ventrale Pol der Linse (47) und der Lagena (57) gekappt und die im Foramen praeoticum basale freiliegenden Ganglien des Facialis (29, 28) freigelegt. In der äquatorialen Region der Linse erfolgt der Uebergang des Linsenepithels in die zwiebelschalenartig angeordneten Zellen, deren Kerne oval und plattgedrückt sind. Der Kammerraum wird durch eine ganz dünne Epithelschicht abgegrenzt, welche rings um die Becherspalte haftet. An der Vorderseite des Bulbus, dessen Aussenblatt schon intensiv pigmentirt ist, ist im gefässreichen, sich verdichtenden Bindegewebe ein selbständiger Knorpelherd aufgetreten, der vordere Bulbusknorpel (44). Zwischen dem Bulbus und dem Sphenolateralknorpel (45) durchzieht der Nervus ophthalmicus profundus (38) den Augenmuskelkegel und wird an seiner Ventralseite vom Nervus oculomotorius (36) gekreuzt. Der Ursprung des Rectus lateralis (35) erfolgt vollkommen getrennt von dem weiter vorn entspringenden unteren geraden Augenmuskel, welcher an seiner Vorder-(Innen)seite vom Oculomotorius schräg gekreuzt wird (rechte Bildseite). Der mediale hintere Fortsatz der Ciliarmesodermblase hat sich ziemlich weit an der Innenseite der Kaumusculatur vorgeschoben, an deren Aussenseite der Nervus buccalis (49) und maxillomandibularis (31) mit einander convergiren. Die Vena pterygoidea nimmt aus der Lücke zwischen dem Trabekel und dem Sphenolateralknorpel die Hypophysenvene (32) auf, passirt sodann, an der Medialseite vom Nervus abducens (34) begleitet, das Foramen sphenoticum minus und tritt durch das Foramen praeoticum basale an die Ventralseite. Sie setzt sich sodann unter und hinter dem Processus oticus des Palatoquadratums (52) in die Vena capitis lateralis fort. Medial und dorsal von der Vene liegt im Foramen praeoticum das Ganglion palatinum (29) und hinter diesem, etwas ventralwärts vortretend, das Ganglion hyomandibulare (28). Dicht hinter dem seitwärts einen stumpfen Fortsatz bildenden Palatoquadratum (52) ragt das dorsale Divertikel der ersten Schlundtasche (53) empor, an dessen Hinterseite der Nervus hyomandibularis (54) in transversaler Ebene verläuft. Zwei kleine Epihyalia (55) sind zwischen dem Nerven und dem Eingang in das dorsale Divertikel der zweiten Schlundtasche (22) eingeschoben, an welche seitlich unmittelbar die breite Muskelplatte des Opercularis (24) an-

schliesst. Unter dem Epithel des Kiemendeckels verläuft die auf der linken Körperseite in längerer Ausdehnung freigelegte, arterielles Blut führende Operculararterie (59). Zwischen dem Parachordalknorpel (51) und dem dorsalen Divertikel der zweiten Schlundtasche (22) ist die 64 μ dicke Aortenwurzel, und zwar zwischen der Einmündung der Opercular- (26) und der ersten efferenten Branchialarterie (21), durchschnitten. Darauf folgt ein nur 24 μ dünner Abschnitt der Aortenwurzel ein Zeichen, dass das Blut aus dem ersten Branchialbogen vorwiegend nach vorn fliesst. Dieser enge Abschnitt der Aortenwurzel zeigt meist eine kleine mediale Ausbiegung, deren vorderer Schenkel in der Richtung der ersten efferenten Branchialarterie (58) liegt, deren Einmündung schräg nach hinten und medial erfolgt. Diese Erscheinung steht mit dem schräg nach aussen, dorsal und vorn gerichteten Längenwachsthum der Epi- und Keratobranchialia (56) in Zusammenhang. Die beiden letzten efferenten Kiemenarterien münden gemeinsam ein (65), worauf sich das Lumen der Aortenwurzeln von 56 μ auf 70 μ vergrössert. Die Vereinigung der beiden Aortenwurzeln erfolgt unter einem nach vorn offenen Winkel von ca. 80° (14). Die ersten Arterien der Aorta sind die an deren ventrolateraler Wand entspringenden Glomerulusarterien, von denen auf der rechten Körperseite die Wurzelschlinge der Arteria coeliacomesenterica (10) besonders ansehnlich ist. Eine in Folge der linksseitigen Lagerung und Ausweitung des Magens begünstigte Verbindung des Glomerulus mit der seitlichen Rumpfwand und nachbarliche Beziehungen zur Leber haben einer Glomerulusschlinge so günstige Wachsthums- und periphere Verbreitungsbedingungen geschaffen. Dicht vor der Kopfrippe (5), meist in etwas asymmetrischer Lagerung entspringen die Arteriae omopterygiales (75), welche sich durch den Spalt zwischen den Myotomen und deren ventralen Fortsätzen schräg nach vorn und aussen wenden. Im Rumpfgebiete treten an die ventrolaterale Seite der Aorta die sich schlängelnden Harnleiter (3, 78), welche von den Cardinalvenen (77) umgeben und ernährt werden. Dicht vor der Kopfrippe tritt die Vena cardinalis nach aussen und löst sich in das die Vorniere umspinnende Wundernetz auf, in welches eine oder zwei Glomerulusvenen (74) einmünden. Die ventrale Fläche der sechsten (9) und fünften Myotome grenzt dicht an die Vor-

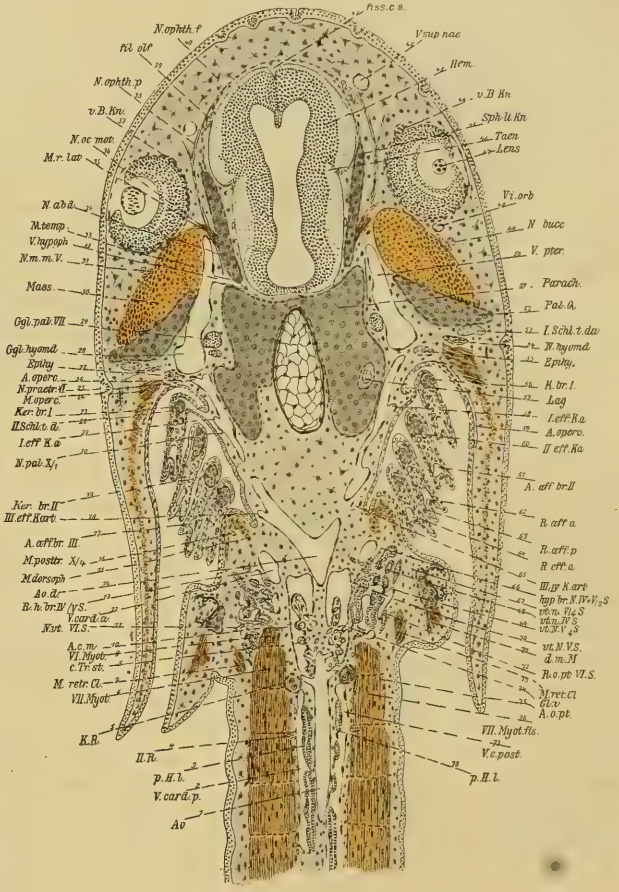

Fig. 591.

niere und wird von den ventralen Aesten der zugehörigen segmentalen Nerven (11, 67) gekreuzt. Die Textfig. 590 zeigte den Verlauf des siebenten Segmentnerven, die vorliegende jenen des sechsten, fünften und vierten (combinirt). Der ventrale Zweig des sechsten Segmentnerven (11) gabelt sich, von den Windungen der Vorniere überlagert und verdeckt, an deren Aussenseite in den Ramus hypobranchialis und omopterygialis (72). Die ventralen Aeste des fünften (70) und vierten (68) Segmentnerven vereinigen sich an der Vorder- und Innenseite des vorderen Trichterstückes der Vorniere, manchmal auch etwas weiter vorn zu jenem grossen hypobranchialen Nervenstamme, welcher an der dorsalen Seite der ventralen Myotomfortsätze oralwärts bis an den Coracomandibularis reicht und dem Wege gefolgt ist, den in frühen Stadien die Myotomfortsätze eingeschlagen haben. Auf der linken Körperseite giebt der ventrale Nerv des fünften Segmentes jenen seitlichen Zweig ab (69, 67), welcher in dorsalwärts durch die Vorniere bedingtem Bogen seit- und ventralwärts zieht (vergl. S. 1370). Die vordere Extremität ist im Bereiche des gegen den Scapularfortsatz des Schulterknorpels emporreichenden Ursprunges der dorsomedialen Musculatur durchschnitten und wird im Bereiche des Schultergürtels und des ersten Axialgliedes vom Kiemendeckel überlagert. Es erscheint daher begreiflich, dass dieser die Bewegung hindernde und beständige Reibung bedingende Zustand später geändert und der Kiemendeckel in seiner Breitenausdehnung erheblich reducirt wird.

30 μ dorsal (Textfig. 592) bildet das vordere Blatt des Velum transversum die Paraphyse (35), deren dünnes Epithel zu beiden Seiten in scharfkantigem Umschlag in die gleich dünne (7 μ) dorsomediale Wand der Hemisphären (36) umbiegt. An der Oberfläche der gegen die graue Substanz nicht scharf abgegrenzten weissen Substanz ziehen die Fila olfactoria (32) empor, welche sich zu grösseren Stämmen sammeln. Im Bereiche der Fissura cerebri transversa (38), der Grenze des Zwischen- und Vorderhirnes tritt die graue Substanz bis an die Oberfläche, so dass der den Abschluss der weissen Substanz des Zwischenhirnes bildende Tractus olfactohabenularis, die Taenia, deutlicher abgrenzbar wird. Zu beiden Seiten des Zwischenhirnes, dessen graue Substanz die typische Reihenstellung der Kerne aufweist, ziehen die Arteriae communicantes empor. An der Aussenseite des Sphenolateralknorpels (30) seitlich vom Ursprunge des Rectus superior (29) verläuft schräg der Nervus oculomotorius (28, 40) dorsal- und caudalwärts, nachdem er vom Nervus ophthalmicus profundus (27) an seiner Dorsalseite überkreuzt worden ist. Die Ueberkreuzung erfolgt medial vom vorderen Rande des Temporalis, welcher durch eine tiefe, vom Nervus maxillomandibularis (43) eingenommene Incisur vom Masseter (44) getrennt erscheint. Medial vom Temporalis, über der Vena pterygoidea (41) bildet das Ganglion ciliare (26), ein im Mittelhirngebiete verbliebener Rest des Ganglion mesencephalicum ophthalmicum eine kleine Anschwellung des Nervus ophthalmicus profundus (27) knapp vor dessen Durchtritt im Foramen sphenoticum minus. In dem vom Palatoquadratum (20) und dem Labyrinthknorpel begrenzten Foramen praeoticum (paroticum) basale ragt ventralwärts dicht über der Vena capitis lateralis (48) die Kuppe des Ganglion ophthalmicum mesencephalicum Trigemini (23) vor und ist dicht dem birnförmigen, sich in den Nervus hyomandibularis (47) fortsetzenden Ganglion hyomandibulare benachbart, an welchem eine Sonderung der sensorischen (dem Lateralissysteme angehörigen) und der sensiblen, den Mandibularis internus bildenden sowie die Muskelsensibilität leitenden Abschnitte nicht leicht durchführbar ist. Medial von den Ganglien verläuft der Abducens (22, 45). An der lateralen Seite des Ganglion hyomandibulare mündet die Temporalvene (21) in die seitliche Kopfvene, hinter dem Nervus hyomandibularis (47) zieht die Arteria temporalis (19), ein Ast der Operculararterie empor, welcher mutatis mutandis der Stapedia höherer Formen entspricht. Dicht an der Hinterseite (20) des Palatoquadratums ragt das dorsale Divertikel der ersten Schlundtasche (46) empor, welches ein enges Lumen aufweist. Die Vena capitis lateralis (48) ist durch die Knorpelbildung vom Labyrinth getrennt worden, dessen ventraler Pol von der Lagena (18) gebildet wird. Lateral von der Lagena, dicht unter der seitlichen Kopfvene (48) ist das

dorsale Divertikel der zweiten Schlundtasche (49) schräg durchschnitten, unter welchem das Epibranchiale I (50) liegt. Auch die hinter dem Epibranchiale verlaufende, parallel mit diesem eingestellte erste efferente Kiemenarterie (16) ist freigelegt (vergl. auch Taf. LXIX, Fig. 10/23). Der zweite Branchialbogen (13) ist etwas weiter ventral nahe der Spitze des Levator br. (11) durchschnitten, an dessen Vorder- und Aussenseite der erste Nervus posttrematicus des Vagus (mit Bezug auf die zweite Kiemenspalte der zweite der Reihe) in derselben Lagerung wie der erste (15), an der Aussen- und Hinterseite des dorsalen Endes des Keratobranchiale zwischen der efferenten (16) und der afferenten (14) Kiemenarterie dicht am Muskel verläuft. In Folge des dorsolateral gerichteten Längenwachsthumes und der Abbiegung der Branchialbögen ragt auch das Dach des Kiemendarmes mit den sensiblen Rami palatini (17, 12) und den efferenten Kiemenarterien (16, 55) dorsolateralwärts empor. In der Mitte bietet die Chorda und die Myotomreihe einen unnachgiebigen Widerstand welcher nur vom zunehmenden unaufhaltsam vorgreifenden Verknorpelungsprocesse überwunden wird. So wie die Chorda durch dorsale und ventrale Spangen der Parachordalia immer weiter eingescheidet wird, so greift derselbe Process auch an der Myotomreihe vor. Schon haben die Parachordalknorpel die ventrale und dorsale Seite der ersten Myotome (53) umzingelt und in diesem Ringen der Gewebe bleibt der Knorpel der Sieger. Das zweite Myotom ist noch zum grössten Theile frei geblieben. Der ventrale Fortsatz der hinteren Hälfte des zweiten Myotomes (8), welcher sich ventral nach allen Richtungen verzweigt hat, liegt als dickwandige Muskelrinne neben der vorderen Hälfte des dritten Myotomes; er hat somit bei der Totalverlängerung des Kiemendarmes seine Stellung um eine halbe Myotomreihe verändert. Der mächtige Muskelbauch wölbt das Epithel der hinteren Begrenzung der fünften Kiemenspalte vor und hat offenbar die siebente Schlundtasche zum Verstreichen gebracht. An der Innenseite der Muskelrinne verläuft der Ramus posttrematicus der fünften Kiemenspalte (58), an der Medialseite derselben der Ramus intestinalis Vagi (7). An der Aussenseite der vierten bis sechsten Dorsalsegmente (der occipitalen Segmente *Y* und *Z* und des occipitospinalen Segmentes *A* nach K. Fürbringer) hat sich die Vorniere ausgebreitet, an deren Oberfläche, durch lockeres Bindegewebe getrennt, der bewegliche Schultergürtel (Cleithrum

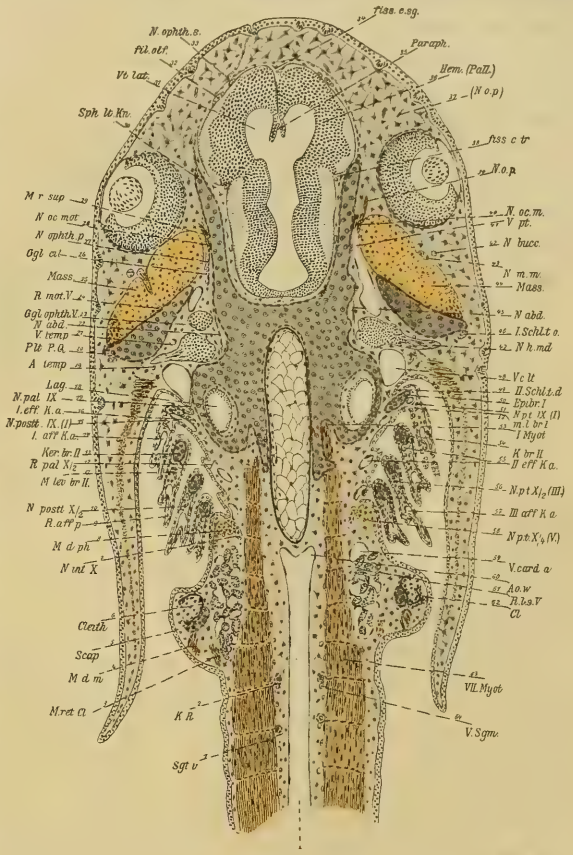

Fig. 592.

(62) und Scapula (5) emporragt. Der dorsale Rand der dorsomedialen Musculatur (4) hält sich an die Scapula, der von der Myotomreihe entspringende, von ihr nicht wie die anderen Derivate vollends abgelöste Retractor Cleithri (3) verläuft dicht an der Aussenseite der Vorniere (vergl. auch Taf. LV, Fig. I). Das letzte Kopfsegment wird das siebente sein (63), dessen ventraler Myotomrand durch ein schräg gestelltes Myocomma von dem ventralwärts continuirlich in den ventralen Fortsatz übergehenden achten Myotome getrennt wird. Die Kopfrippe (2) ist ganz nahe ihrem Ansatze an der ventrolateralen Chordawand durchschnitten. Dicht hinter ihr und den folgenden, noch initiativen Rippenknorpeln verlaufen segmentale Venen (1, 64) herab, welche sich stets dicht an die Myocommata halten.

50 μ dorsal (Textfig. 593) wird der Rand des quergestellten Velum transversum (44) freigelegt, dessen vorderes Blatt nahezu in frontaler Ebene (vergl. Medianschnitt Taf. LXI, Fig. 10) in die Paraphyse (31) übergeht. In seinen seitlichen Abschnitten bildet das Velum transversum die dorsale Begrenzung des Foramen Monroi, des Zuganges zum Seitenventrikel (43). Die nur 8 μ dünne einschichtige abgeplattete dorsomediale Wand der Hemisphären begrenzt die Fissura cerebri transversa (40). Im Bereiche des Zwischenhirnes sind die vorderen, seitlichen Ausläufer des freien Innenrandes der Sattelfalte erreicht, deren Eingang von der dünnen Wand des Infundibulums und dem flach angeschnittenen Fasermantel des Rautenhirnes begrenzt wird. In diesen Faltenraum treten die Arteriae communicantes (49) ein. Zu beiden Seiten ragen in die Furche die hinteren Ränder der Sphenolateralknorpel (46) wie vertical gestellte Pfeiler vor und bilden die mediale Begrenzung des Foramen sphenotium; die beiden Abschnitte dieser Oeffnung werden durch eine schräg durchschnittene Knorpelspange getrennt (Verlängerung 29; die Verweisstriche 34—24 gehören zu den nächstfolgenden Bezeichnungen) und sind so angeordnet, dass die kleinere Oeffnung (30) ventral und medial von der grösseren liegt (vergl. Taf. LXIX, Fig. V). Der vorgelagerte Temporalis (37) spreizt gewissermaassen die beiden Trigeminusäste auseinander, und im Winkel zwischen beiden fand an der Innenseite des Temporalis der Knorpel Gelegenheit, vorzugreifen und jene Spange zu bilden. Der Nervus ophthalmicus profundus (52) passirt das Foramen sphenoticum minus dicht am Perichondrium des Sphenolateralknorpels. Weiter vorn schiebt sich eine in den weiter ventral verlaufenden Sinus pterygomandibularis einmündende supraorbitale (32, 51) Vene ein, welche den schräg nach hinten und medial verlaufenden Oculomotorius (33) knapp vor dem Durchtritt im Knorpel bedeckt. Den vorderen Rand des Temporalmuskels umschlingt der Rectus lateralis (50), welcher sich am gefässreichen Bindegewebe des Bulbus inserirt. Der linke Bulbus ist nahezu meridional durchschnitten, so dass seine Schichten sich deutlich abgrenzen lassen. Auf die 8 μ dünne zweireihige Schichte der Opticusganglienzellen folgt eine 16 μ dicke Opticusfaserschichte (34), darauf eine innere Körnerschichte von 64 μ Dicke, eine Schichte flacher, parallel zur Oberfläche eingestellter Zellen (6 μ), eine einfache äussere Körnerschichte (10 μ) und die 40 μ langen Zapfenzellen, deren Spitzen in das intensiv pigmentirte ehemalige Aussenblatt des Bulbus eintreten, welches ebenso wie die dorsomediale Wand des Vorder-und Zwischenhirnes an der Abschnürungsstelle bereits dünn geblieben ist und einen Durchmesser von 8 μ aufweist. Der Rectus oculi superior (48) kreuzt, schräg emporsteigend, in fächerförmiger Ausbreitung den vorderen Rand des Temporalis (31), ohne ihn zu berühren. Der hintere Rand des Temporalis bildet mit dem vorderen des Masseter (25) eine tiefe Incisur, in deren Grunde der Maxillomandibularis (28) verläuft; am Eingang derselben liegt oberflächlich der Buccalis (54). Zwischen den beiden Ganglien des Trigeminus (27, 24) verläuft an der Ventralseite die Pars motoria (26), deren die Kaumusculatur versorgender grösserer Abschnitt gleich nach Passirung des Foramen sphenoticum majus abzweigt (56); der Rest verläuft im Nervus maxillae inferioris und zweigt sich erst terminal als Nervus intermandibularis ab. Der Masseter (25) entspringt breit von der Vorderfläche des Processus oticus des Palatoquadratums, welcher an seiner Aussenseite durch einen caudolateralen Fortsatz das dorsale

Divertikel der ersten Schlundtasche mit seiner Ektodermplatte umfängt (Hyomandibularorgan, 59). Auf die Homologie dieser Formation, welche in volle Function als Kiemenspaltenorgan tritt, mit den Froriep'schen Kiemenspaltenorganen der Amnioten wurde bereits 1906 und 1907 hingewiesen. An der Ventralseite des Processus oticus tritt der Nervus hyomandibularis (61) aus bezw. ein und wird an seiner Dorsalseite von der Arteria temporalis (60) überkreuzt, welche durch das Foramen sphenoticum majus an die kräftige Kaumusculatur zieht. An der Vorderseite des Ganglion hyomandibulare (61) sammeln sich die Fasern, welche aus dem Ganglion palatinum (58) entspringen (Portio intermedia Wrisbergii). Die mit dem Parachordale in breitem Zusammenhang stehende Labyrinthkapsel umfängt die Lagena (18), deren Macula an der medialen Seite weit emporreicht. Ein feiner Fächer von Nervenfasern des Ganglion lagenare (acusticum, 20) tritt an die in zwei- bis dreizeiliger Anordnung befindlichen Epithelzellen heran. Das Ganglion lagenare ist an seiner ventralen Kante durchschnitten, an deren caudaler Ecke regelmässig ein kleines distinctes Ganglienknötchen (63) vortritt. An der Medialseite des Ganglion verläuft der Nervus abducens (21), welcher knapp nach seinem Austritte aus der ventromedialen Wand des Rautenhirnes durchschnitten ist und weiter vorn (Textfig. 592/22) an der Innenseite des Ganglion hyomandibulare dem Foramen sphenoticum minus zustrebt. An der ventrolateralen Aussenseite des im Frontalschnitte S-förmigen Bodens der Labyrinthkapsel verläuft, in eine flache Rinne eingebettet, die Vena capitis lateralis (19), an deren Ventralseite das Ganglion epibranchiale Glossopharyngei (16) auf dem dorsalen Divertikel der zweiten Schlundtasche liegt. Dicht neben dem Thymusknötchen (66) des Divertikelrandes (64) tritt der Nervus praetrematicus (67) nach vorn, darauf folgt ein Zipfel des Ganglions (17), welcher an den Rest der dorsalen hyobranchialen Ektodermplatte zieht, und hierauf der Hauptast des Ganglions, der complexe sensible, sensorische und motorische Fasern führende Nervus posttrematicus (15), welcher an den Vorder- und Aussenrand des Levator branchialis I zieht. Die Wurzel des Glossopharyngeus (14) betritt die Schädelbasis durch das Foramen hypoticum (13), in welchem ein allerdings verschwindend kleiner Theil der Lagena (18) noch freiliegt. Der zweite Branchialbogen ist dorsal an der winkligen Abknickung zwischen Kerato- und Epibranchiale (69) durchschnitten, an deren caudaler Seite vor dem Levator (70) die efferente Kiemenarterie (11) verläuft. Die schräge Einstellung aller dor-

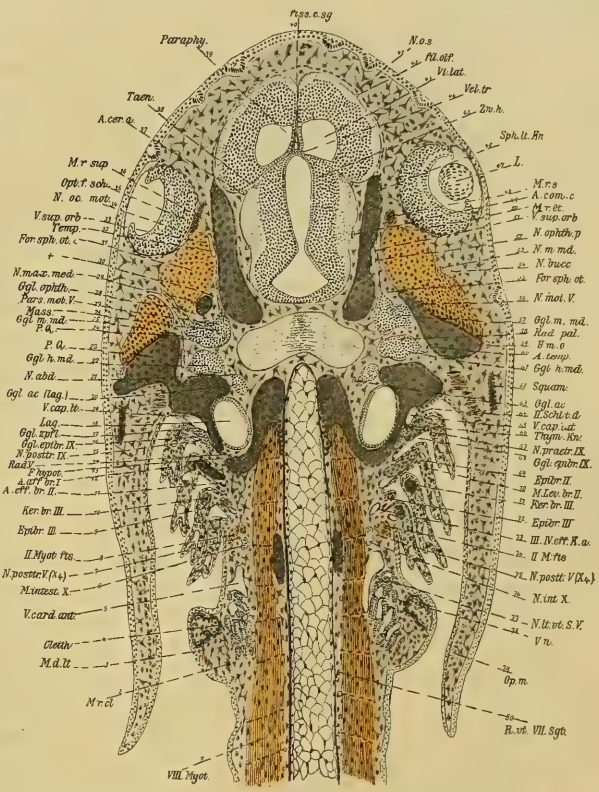

Fig. 593.

salen Schlundtaschenränder, der Kerato- und der länglichen stäbchenförmigen Epibranchialia (9) ist an Frontalschnitten gut zu überblicken. Die Labyrinthkapsel (10) reicht bis in die vordere Hälfte der zweiten Dorsalsegmente. Die Parachordalia umfassen die ersten Myotome auch an der medialen Seite, indem sie sich an der Chordascheide vorschieben, an deren ventrolateraler Seite auch weiter hinten eine Knorpelleiste aufgetreten ist, welche zwischen dem dritten und fünften Segmente schräg durchschnitten erscheint. An der Aussenseite des dritten Myotomes verläuft der Nervus intestinalis (6), mit welchem der Posttrematicus ultimus (7) dorsalwärts convergirt. Die Vena cardinalis anterior (5) zieht am vorderen Rande der Vorniere (78) herab, welche nunmehr auf die Aussenseite des fünften und sechsten Segmentes beschränkt erscheint. Die linke Vorniere wird vom Scheitel der durch sie so weit ausgebogenen Schleife des Seitenzweiges des ventralen Astes des fünften Segmentes überkreuzt (77).

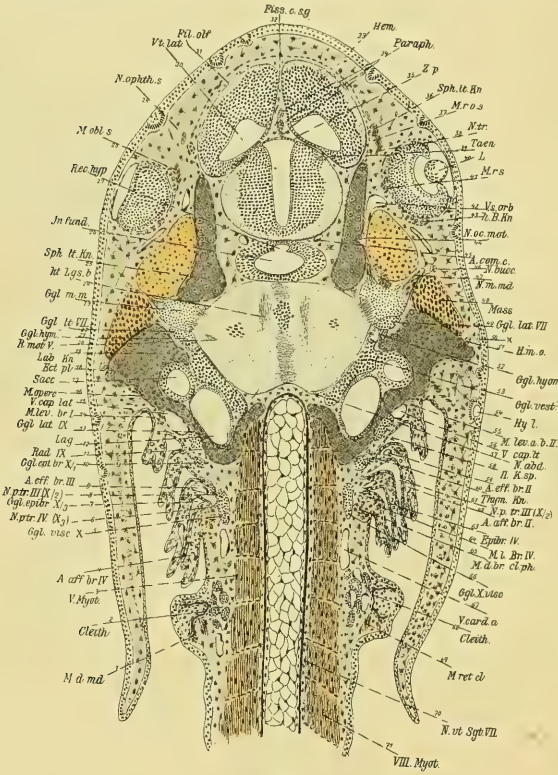

Fig. 594.

60 μ dorsalis (Textfig. 594) fassen die beiden Hemisphären (33) des Vorderhirnes, an deren Dorsalseite die abgeplatteten Bündel der Fila olfactoria (31) verlaufen, drei dorsale Divertikel der Paraphyse (34) zwischen sich. Das caudale Blatt des Velums bildet, sich verbreiternd, das dünnwandige Zirbelpolster (35), welches unvermittelt in die dicke Wand des Zwischenhirnes übergeht. Der Grund der Sattelfalte, das Knie derselben (vergl. Taf. LXI, Fig. 10), wird von einer bereits dem Mittelhirn angehörigen Vorwölbung gebildet, der sogenannten Mittelhirnhaube. An sie grenzt die hypothalamische Ausladung des Zwischenhirnes (27), zu deren Seiten die erweiterten Arteriae communicantes (45) verlaufen. Die beiden Sphenolateralknorpel werden schräg von den Oculomotorii (44) durchbohrt (links zwischen 27 und 26); an ihrer Aussenseite entspringt der Temporalis. Nach vorn ragt in die Pachymeninx ein zungenförmiger Fortsatz des Sphenolateralknorpels (36) vor, von welchem der Musculus obliquus oculi superior (37) entspringt. Der Nervus trochlearis tritt von hinten her an die Mitte des Muskelbandes heran (38). Die beiden in verschiedenen Richtungen an den Bulbus herantretenden oberen Augenmuskeln der Obliquus und Rectus superior (28, 41) inseriren an der Vorder- und Hinterseite des oberen Bulbusknorpels. Auch an der Caudalseite des Bulbus entsteht, vielleicht unter dem Einflusse des Zuges des Rectus lateralis, im gefässreichen Bindegewebe ein flacher Knorpel (43). Der Verzweigung des Nervus ophthalmicus superficialis (29) entspricht die Verästelung der von ihm versorgten Supraorbitallinie. Der Nervus ophthalmicus profundus sinister ist bei seinem Durchtritte am Foramen sphenoticum minus erreicht, auf der anderen Seite ist nur mehr

das Foramen sphenoticum majus freigelegt, in dessen Rand das Ganglion maxillomandibulare (32) eingezwängt ist. Die beiden Trigeminusganglien liegen so dicht der ventrolateralen Wand des Rautenhirnes an deren breitester Stelle an, dass eine isolirbare Wurzel nicht besteht. Die motorische Wurzel trat bereits dorsal von der Ebene des Schnittes 593 ins Rautenhirn ein und ist nun (20) zwischen den thalamo- und tectospinalen und -bulbären Fasern und ihren Gegenzügen als nahezu transversal verlaufendes Bündel im Fasermantel des Rautenhirnes durchschnitten. Zwischen dem Ganglion hyomandibulare (52) und maxillomandibulare (23) schiebt sich von der Dorsalseite her das Lateralis- (Praevestibularis-)Ganglion (22, 49) des Facialis ein. Am dorsalen Zipfel des Hyomandibularganglions sammeln sich dessen centrale Wurzeln neben der motorischen Facialiswurzel, welch' letztere zwischen dem hyomandibularen und maxillomandibularen Ganglion verläuft — an deren medialer Seite dicht an der Aussenfläche des Rautenhirnes (medial von 52). Das hinten anschliessende langgestreckte Ganglion vestibulare (53) giebt einen Faserfächer an die basal gelagerte Macula des Sacculus (17), welche ein Derivat des verdickten Bodens der Labyrinthblase ist. An der medialen Seite des hinteren Endes des Ganglion Octavi, etwa in der Transversalebene der Mitte der Lagena (12) entspringt der Abducens (57) aus der ventromedialen Wand des Rautenhirnes. Die hintere Wand der Lagena wird von der Wurzel des Glossopharyngeus (11) überkreuzt. An der Aussenseite des Labyrinthknorpels (19) liegt noch im Bereich des Processus oticus des Palatoquadratums das Hyomandibularorgan (51, 18), nach hinten durch einen Knorpelfortsatz abgegrenzt, welcher in Folge der daran anschliessenden Einbuchtung bezw. Verdünnung des Knorpels prägnant vortritt. Die Stelle, von welcher sich die Ektodermplatte des Hyomandibularorganes abgelöst hat, ist noch durch einen Fortsatz an der basalen Seite des Epithels kenntlich (50). An der Aussenseite des den Sacculus (17) beherbergenden Abschnittes des Labyrinthknorpels (19) entspringtder Opercularmuskel (16) und medial von ihm, durch den Ansatz des Kiemendeckels getrennt, der Levator branch. I (14) dicht an der Aussenseite der Vena capitis lateralis (15). Das Ganglion laterale des Glossopharyngeus (13) liegt, dicht dem Labyrinthknorpel angeschlossen, an der Dorsalseite der Vena capitis lateralis (56) und entsendet seine Wurzel etwas weiter ventral gemeinsam mit dem Ganglion epibranchiale (11) durch das Foramen hypoticum. Am dorsalen Ende des zweiten Branchialbogens tritt ein dorsales Divertikel der dritten Schlundtasche (58) mit einer Thymusknospe (60) vor, an deren Dorsalseite das Ganglion epibranchiale des Vagus I (18) einen Ramus praetrematicus (rechte Bildseite), und weiter lateral und dorsal einen lateralen Ganglienzipfel an die ehemalige Ektodermplatte am lateralen Ende des dorsalen Randes der dritten Schlundtasche abgiebt. Der Hauptnerv ist der Posttrematicus, welcher von der ventrolateralen Seite her an den Vorderrand des Levator branch. II tritt und den vorhergehenden Schnitten angehört (vergl. Taf. LXIX, Fig. 10). Die epibranchialen Ganglien des dritten (7) und vierten Bogens bilden nur kleine Zipfel des grossen Ganglion branchioviscerale (66), von denen die Posttrematici (6) an die beiden hinteren Levatores (64) abgehen. Der fünfte Posttrematicus ist bereits ins Ganglion eingetreten, sein motorischer Antheil passirt dasselbe in der hinteren Hälfte des Ganglions (fein punktirt). Der hintere Schenkel des zweiten Myotomfortsatzes bildet einen compacten Muskelbauch (65) an der Aussenseite des Ganglion viscerale (66), an dessen Caudalseite die Vena cardinalis anterior (67) an der Aussenseite des vierten Segmentes ventralwärts zieht. An der Aussenseite der Vorniere reicht das Cleithrum (68) empor, von welchem im vorliegenden Falle noch dorsalste Muskelbündel des Dorsomedialis (1) entspringen. An der Querschnittserie, nach welcher das in Taf. LV, Fig. 8 abgebildete Extremitätenskelet modellirt wurde, war der Ursprung auf den Stiel des Knorpels beschränkt. Der Retractor Cleithri (69) verläuft dicht unter der Hinterseite des vorderen Extremitätenwulstes, welcher weit vom Kiemendeckel überragt wird.

120 μ dorsal (Textfig. 595) erreicht der Schnitt den Eintritt der Fila olfactoria, der Olfactoriuswurzeln (29) in den dorsalen Rand des Bulbus olfactorius (28), dessen höckerige graue Substanz sich verbreiternd, in

den Lobus olfactorius (27) übergeht, welcher ein dorsales Divertikel (26) des Ventriculus lateralis (vergl. auch Taf. LXI, Fig. 11) begrenzt. Die Fissura sagittalis und transversa cerebri treten lambdaförmig vor dem Zirbelpolster (32) zusammen, welches den sich dorsalwärts erweiternden Ventrikel des Zwischenhirnes (25) begrenzt. Die Grenze des Zwischen- und Mittelhirnes ist an herausgegriffenen Einzelschnitten ebenso wie an Transversalschnitten auf die Zelle genau nicht anzugeben; sie zieht schräg von der Ventralseite, von dem Grunde der Sattelfalte dorsalwärts gegen die Commissura posterior empor. An der Grenze des Mittel- und Rautenhirnes im Bereiche der beengenden Concavität der Sattelfalte (Mittelhirnbeuge) entspringt aus der ventrolateralen Wand der Oculomotorius (36), dessen Wurzelgebiet noch die charakteristische Ausladung in der entspannenden Wachsthumsrichtung aufweist. Der Trochlearis (22) ist noch an der Aussenseite des Sphenolateralknorpels (33) schräg durchschnitten und wird von einem dorsalwärts aufsteigenden, zum Theil recurrenten Aste (35) des Ophthalmicus profundus gekreuzt. Ueber dem mächtigen, vom Sphenolateralknorpel entspringenden Temporalis (19) zieht der Nervus ophthalmicus superficialis (20) in einem dorsalwärts convexen Bogen. Der Nervus buccalis (38) und hypoticus (40) treten etwas weiter ventral in das aus dem Foramen sphenoticum majus geradezu hervorquellende Lateralisganglion (18) des Facialis ein. Der Nervus hypoticus (40) ist vom Masseter (39) überwachsen worden und giebt ventralwärts einen Zweig an das Hyomandibularorgan ab; seine Fortsetzung bildet die Ansa superficialis, in welche auch der sensorische Ast des Lateralisganglions des Glossopharyngeus unter Durchbrechung des Opercularmuskels eintritt. Das Ganglion laterale des Facialis liegt über den Trigeminusganglien der breitesten Stelle des Rautenhirnes dicht an. Sein Wurzelbündel wird durch den vordrängenden Rand des Labyrinthknorpels (41) comprimirt und abgeplattet. Er schliesst dorsal unmittelbar an die aus dem Ganglion palatinum und hyomandibulare schräg aufsteigenden (gestrichelt angegebenen) Fasern an, welche neben den Vestibularisfasern in die ventrolaterale Wand des Rautenhirnes eintreten. Ein Theil der dem Vestibularganglion (43) entstammenden Fasern verläuft in transversaler Richtung medialwärts und umspinnt die grossen MAUTHNER'schen Zellen (46), welche dem hinteren Längsbündel (14) benachbart sind. Das Labyrinth presst die Octavusganglien dicht an das Rautenhirn; es ist in mittlerer Höhe noch im Bereiche des Sacculus (42) und der Lagena, am Boden des äusseren Bogenganges (44) durchschnitten, an dessen vorn und lateral gelegene Macula (15) der Nervus ampullaris anterior (lateralis) (16) tritt. Die Wurzel des Glossopharyngeus (12) verläuft an der Hinterwand der Lagena empor, deren Macula (48) dorsomedialwärts ausläuft. An der Aussenseite des

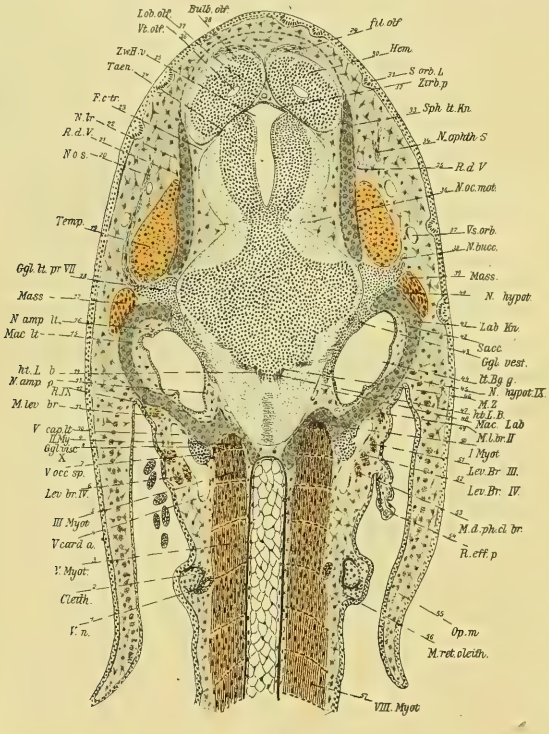

Fig. 595.

Labyrinthknorpels entspringt gegenüber dem lateralen Bogengange der Opercularis, weiter hinten der Levator des zweiten Bogens (49). Die Levatores des dritten (51) und vierten (52) Bogens überkreuzen die Vena capitis lateralis (10), welche beim Betreten des segmentirten Gebietes und nach der Aufnahme der occipitospinalen Venen (7) zur vorderen Cardinalvene (4) wird. An den Levator des vierten Branchialbogens (52) schliesst sich eng das Derivat des hinteren Schenkels des zweiten Myotomfortsatzes (53), der gemeinschaftliche Ursprungskopf des Dorsopharyngeus, Dorsoclavicularis und Dorsobranchialis. Der Knorpel umfängt die vorderen Glieder der Myotomreihe, hat das erste Myotom an seinem mittleren Abschnitte bereits gänzlich verdrängt, das zweite (9) daselbst schon ganz erheblich eingeengt. An der Aussenseite des dritten Myotomes (5), hart an der Stätte des Ringens des Knorpels mit der Myotomreihe liegt der dorsale Abschnitt des Ganglion viscerale Vagi (8), welches von den Wurzeln der epibranchialen Nerven und den motorischen Zweigen (in der Abbildung vor Verweissstrich 7) durchsetzt wird. An der Aussenseite des Myocommas zwischen den fünften (3) und sechsten Segmenten ragen die dorsalen Schlingen der Vorniere (1) empor, seitlich von der weit geöffneten Knochenrinne des Cleithrum (2) überlagert, an deren Hinterrand medial der Musc. retractor Cleithri (56) inserirt.

80 μ dorsal (Textfig. 596) wird die unmittelbar unter der Epiphyse gelegene Verbreiterung des Zirbelpolsters gekappt, welche zwischen den beiden Habenularganglien (25) vortritt. Der dritte Ventrikel (27) ladet nach beiden Seiten aus. Ins Innere dieser schalenförmigen Ganglien des Epithalamus tritt die secundäre Riechbahn (26), der Tractus olfactohabenularis, die Taenia ein. Die primäre Riechbahn ist noch am Eintritte der Fila olfactoria (28) an die dorsale Kante des Bulbus olfactorius vom Schnitt erreicht. Die Habenularganglien des Epithalamus sind gegen das Mittelhirn durch eine Furche abgegrenzt, welche im Inneren als Leiste vortritt. Am hinteren, dem Mittelhirn zugehörigen Abhange dieses Bogengewölbes befinden sich jene Stützzellen (vergl. Textfig. 531), deren Protoplasma in der freien Seite der Zellen Pigment bildet. Unmittelbar vor der hinteren Grenze des Mittelhirnes ist sehr deutlich jene in beengtem Längenwachsthum entstandene Falte des Ventrikelgraues zu sehen (36), welche die durch den epigenetischen Erwerb gewisser peripherer Beziehungen zum Oculomotorius werdenden Nervenfaserfortsätze entsendet und damit eine völlige Entspannung des angestauten Wachsthumes an der Concavität der Mittelhirnbeuge erlangt hat. Am Rautenhirn (37) hat dieselbe Anstauung unter anderen Bedingungen zu einer Längsfaltung und Verbreiterung der Hirnwand geführt. An der breitesten Stelle ragt dorsalwärts das durch die Pons sphenotica des Neurocraniums beengte Ganglion laterale praevestibulare des Facialis (38) empor, dessen Wurzelbündel an der Seite des Rautenhirnes schräg durchschnitten sind (40). Im vorliegenden Schnitte treten Lateraliswurzeln des Hyomandibularis (18) an der medialen Seite des Recessus Labyrinthi (42) in die dorsolaterale Wand des Rautenhirnes ein. Im Fasermantel des Rautenhirnes fallen vor allem die paramedian verlaufenden hinteren Längsbündel (11) auf, denen sich die Riesenfasern der Mauthner'schen Zellen (12) angeschlossen haben. Der Labyrinthknorpel umfasst schalenförmig das häutige Labyrinth, dessen drei Bogengänge an den Ampullen (41, 46) und Maculae (13, 19, 20) durchschnitten sind. Der linke laterale Bogengang (43) ist seiner ganzen Länge nach durchschnitten; in der Concavität seiner Bogenspannung konnte der Knorpel sich ungehindert ausbreiten. Die so entstandene Knorpelspange (15) weist eine excentrische Lagerung auf. An der Aussenseite des Sphenolateralknorpels wurde der in einer Rinne desselben umfangene 5 μ dünne Nervus trochlearis (23) von den dorsalen Randfasern des Temporalis (22) überwachsen, welcher vom Sphenolateralknorpel und jener sphenotischen Brücke entspringt, durch welche die Incisura sphenotica zum Foramen sphenoticum wurde. Der Masseter (21) hat bei seiner dorsalwärts ungehindert erfolgenden Faserzunahme den Nervus hypoticus des Facialis überlagert oder reicht zum mindesten dicht an denselben heran. Dieses Emporwachsen erfolgt principiell genau so wie an den Levatores Branchiarum und an den

Derivaten des zweiten Myotomfortsatzes. Die Glossopharyngeuswurzel (45) hat der mediale hintere Rand der Labyrinthkapsel umfangen, so dass dieselbe beim Austritt aus der Labyrinthkapsel ein zweites Mal den Knorpel durchbricht. Am Hinterrande der Labyrinthkapsel, auf deren Ausdehnung auch das Wachsthum des Labyrinthes von bestimmendem Einflusse ist, spielt sich das Ringen mit der nachgiebigen, unterliegenden Myotomreihe ab, deren erstes Glied aus diesem Bereiche gänzlich verdrängt worden und verschwunden ist. Dicht an der Aussenseite des auf halbe Länge reducirten zweiten Myotomes verläuft, in einer Furche der Innenseite des Ganglion laterale (6) des Vagus eingebettet, die gemischte Radix branchiovisceralis Vagi (48). Das Ganglion laterale (retrovestibulare) des Vagus spitzt sich gegen den Nervus lateralis (4) hin zu und drängt vorn dicht an den eine Abplattung bewirkenden Labyrinthknorpel an. Occipitale (49) und occipitospinale Venen umgeben an der Aussen- und Innenseite die grossen Ganglien; sie werden vom Levator des dritten (10) und den dorsalen Derivaten des vorderen (8) und hinteren Schenkels des zweiten Myotomfortsatzes überlagert. An der Innenseite der Myotome verlaufen deren ventrale Aeste dicht am Perimysium in den Furchen, welche die dorsolaterale Knorpelleiste der Chorda (51) zwischen den Basen der Neurapophysen (Wirbelbögen) aufweist.

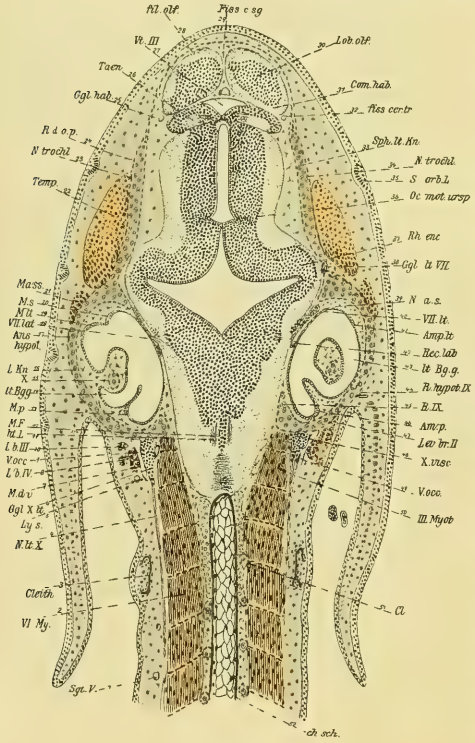

Fig. 596.

80 μ dorsal (Textfig. 597) liegen die dorsalen Pole der Lobi olfactorii (25) vor. Caudal von der Fissura transversa cerebri ragen die Habenularganglien empor, deren Ventrikel (23) von dünnem ins Zirbelpolster sich fortsetzendem Epithel gebildet wird. Die beiden Ausladungen fassen die Epiphyse (24) zwischen sich, welche einen unregelmässig gebuchteten Hohlraum umschliesst. Hinter der Zirbel ist die Commissura posterior (22) freigelegt, die Grenze des Zwischen- und Mittelhirnes. Das letztere ist schräg durchschnitten. Gegen das Rautenhirn zu tritt der Ringwulst des Isthmus (18) vor, welcher eine Stauungsfalte ist. Das vorhergehende Wellenthal dieser Faltung bildet im beengten Wachsthum der inneren Schichten des Ventrikelgraues jene markante keilförmige Leiste (19), aus deren Rande die Augenmuskelnerven hervorgehen. Nur ein kleiner Theil der Fasern wächst dorsalwärts vor und findet nach zwangsläufig eintretender dorsaler Ueberkreuzung als Trochlearis in der engen Plica rhombomesencephalica den Weg nach aussen und vorn. Ein Nervenbündel von 3 μ Dicke zwischen den wenigen stäbchenförmigen Kernen der SCHWANN'schen Zellen gemessen, wird durch seine epigenetisch gewonnenen Beziehungen zum Musculus obliquus superior zum Trochlearis, indem es dem Wege folgt, welchen ein dorsaler oraler Fortsatz der vorderen mandibularen Mesodermblase schon viel früher betreten hat, als die einzige freie Wachsthumsgelegenheit in dieser Richtung ausgenützt wurde. An der Vorderwand des Rautenhirnes treten jene secundären Faltungen (17) der grauen Substanz vor, welche gewissermaassen ein Ausklingen des beengten Wachsthumes dieses Abschnittes der Mittelhirnbeuge, eine letzte

Entspannung der Anstauung bilden. Diese Falten sind auch in der Fig. XIV/14, Taf. LXXX, sowie in der Textfig. 538 dargestellt. In dem vordersten Bündel der durch diese Vorsprünge abgetheilten grauen Substanz verläuft die Dachcommissur des Rautenhirnes (29). Auf der rechten Körperseite sind noch Bündel der Wurzel des Ganglion laterale (praevestibulare, 14) erreicht, welche dem Facialis angeschlossen sind. Der mächtige von den Collateralen der sensorischen Bahn gebildete Tractus dorsolateralis (32) des Rautenhirnes, welcher den dorsalen Abschluss der weissen Substanz bildet, ist schräg durchschnitten. Der Eintritt der Wurzel erfolgt an der medialen Seite des Recessus Labyrinthi (13), dessen Anordnung zweifellos für den Verlauf der Wurzel und den Ort ihres Eintrittes richtunggebend war. Der unter dem Druck des beengt wachsenden Labyrinthes ans Rautenhirn angepresste Recessus bildet doch gewissermaassen eine Barrière, welche schon frühzeitig das centripetale Vorwachsen der Wurzelfäden gegen das Rautenhirn abgelenkt hat. Das Labyrinth ist im Bereiche der Ampulle des oberen und des hinteren Bogenganges freigelegt vom lateralen Bogengang ist die dorsale Kuppe der Ampulle (12) und der hintere Theil, die Knorpelspange an ihrem dorsalen Ursprunge durchschnitten. Die Knorpelschale umfängt das Labyrinth mit breitem, umgekrämpten Rande, welcher die Ampullen des oberen und des hinteren Bogenganges (9) vollkommen einschliesst. Medial vom hinteren Rande treten — in Folge der Anpressung des Labyrinthes mit der sensorischen Wurzel des Facialis hyomandibularis und lateralis convergirend — von hinten und ventral nach vorn und dorsal verlaufend die Wurzeln der dem Glossopharyngeus und dem Vagus angeschlossenen Lateralganglien (infra- und retrovestibulare, 34) an die dorsolaterale Wand des Rautenhirnes heran, so dass die Hauptsysteme des Lateralis in kurzer Entfernung und in gleicher Höhe ins Rautenhirn eintreten (14 und 34). Wahrscheinlich schliessen sich der hinteren Wurzel auch die efferenten sensorischen Wurzelfasern des vordersten und des letzten hypobranchialen Ganglions an, deren periphere receptorische Fasern mit der hypohyoiden und der ventrolateralen Sinneslinie vorgewachsen sind. Aus dem Verlaufe der sensorischen Wurzel der dem Glossopharyngeus und Vagus angeschlossenen Ganglien ist zu ersehen, wie weit diese Ganglien durch das Wachsthum des Labyrinthes und seiner Knorpelschale zurückgedrängt worden sind. An der medialen Seite der sensorischen Wurzel des Vagus (8), welcher sich erst am Knorpelrande jene des Glossopharyngeus anschliesst (34), verläuft die branchioviscerale 40 μ dicke Vagoaccessoriuswurzel (7), indem sie in einem nach vorn convexen Bogen die Myotomreihe (5) umschlingt. In diesem Bereiche ist die Myotomreihe am meisten gefährdet, denn ausser dem Labyrinth und seiner Knorpelschale drängen schon von früheren Stadien die Wurzeln der Ganglien an, welche den Weg in umgekehrter Richtung durchmessen haben, welchen noch viel früher der vordere Abschnitt der Ganglienleiste nach aussen und ventral genommen hat. Schon vom Stadium 40 an besteht eine durch den Verlauf der Vaguswurzeln bedingte

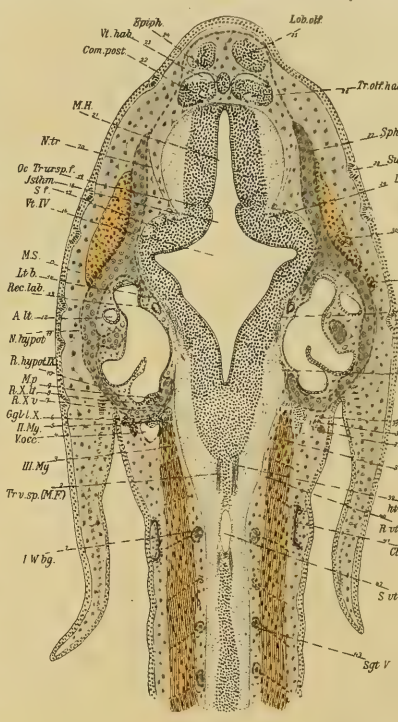

Fig. 597.

Einschnürung in der Mitte der vorderen Segmente. Dieser Effect wurde nachträglich durch das Vordrängen des Labyrinthes und des Labyrinthknorpels wesentlich erhöht. Er hat im vorliegenden Stadium das erste Myotom in diesem Gebiete gänzlich beseitigt, das zweite auf 40 μ reducirt. Das Ganglion laterale Vagi (6) schmiegt sich dicht an den hinteren Pol der Labyrinthkapsel an, deren Aussenseite weiter vorn, dicht hinter dem dorsalen Ende des Masseters (31) der Nervus hypoticus des Facialis (11) durchschnitten ist, welchem der Ramus hypoticus (10) des dem Glossopharyngeus angeschlossenen infravestibularen Ganglions entgegenwächst. Weiter dorsal wird diese Ansa hypotica bis an das Vagusganglion geschlossen sein. Sie versorgt die hypotische Sinneslinie, deren perlenschnurartig angeordnete, meist spindelig begrenzte Sinnesknospen der Länge nach durchschnitten sind (33). Das Rautenhirn ist im Bereiche der segmentirten Region, am Uebergange in die Medulla oblongata durchschnitten und zeigt ventral eine Längsrinne (42), welche wohl durch die paramedianen Verdickungen der Wandung, sowohl der grauen Substanz, wie des von den MAUTHNER'schen Fasern (Tractus vestibulospinales, 2) und den hinteren Längsbündeln (39) durchsetzten Fasermantels bedingt werden. Der erste Wirbelbogen (Neurapophyse, 1) ist an der inneren Grenze des Myocommas zwischen dem fünften und sechsten Segmente (voll gezählt) durchschnitten. Am folgenden Myocomma besteht noch ein dünner vorknorpeliger Zellenstrang, an den folgenden sind wieder Knorpelbögen entstanden, an deren Hinterseite die segmentalen Venen (43) verlaufen. Die Reduction der zweiten Neurapophyse (vergl. auch K. FÜRBRINGER) ist auch an der Fig. VII, Taf. LV zu sehen. Die segmentalen ventralen Nerven, welche vom fünften Segmente an gemischt, motorisch und sensibl sind, verlaufen in der Mitte der Innenseite der Myotome herab.

60 μ dorsal (Textfig. 598) ragen die Habenularganglien (18) empor, in derem Innerem die Tractus olfactohabenulares endigen und die commissuralen Fasern entspringen. Die dorsale Wand der Epiphyse (19) wird von einem cubischen, 8 μ hohen Epithel gebildet, die mehrschichtige basale Wand der caudalwärts umgelegten Blase ist schräg durchschnitten. Der hintere Abschnitt des Mittelhirnes (16) weist im ganzen Umfange jene charakteristische keilförmige Häufung und Stellung der Zellen des Ventrikelgraues auf, welche in beengtem Wachsthum zu Entstehung der Augenmuskelnerven führte. Der Isthmus (24) ist nahe dem Scheitel der Plica rhombomesencephalica (23) durchschnitten, in deren Faltenraum die Trochleares (21) hervortreten. Das hintere, dem Rautenhirne zugehörige Faltenblatt wird von der Dachcommissur (15) durchkreuzt, welche im Ventrikelgrau eingebettet ist und wahrscheinlich eine secundäre, splanchnisch-sensible Bahn repräsentirt. Ihre pinselförmige Ausstrahlung an der Vorder- und Ventralseite des Rautenhirnes, an der Grenze der grauen Substanz ist an Querschnitten (vergl. Textfig. 538/15, 539/20) besser zu sehen als an Frontalschnitten, weil die Fasern im Bogenstücke von Querschnitten auf längere Strecke freigelegt werden. Die mächtige seitliche Ausladung des Rautenhirnes, dessen Vorderlippe sich zum Cerebellum verdickt, wird von einer Höhlung des Neurocraniums umfangen, welche in diesem Abschnitte von der die ehemalige Incisura sphenotica überbrückenden Verbindung der Sphenolateralknorpel mit der Labyrinthkapsel entstanden ist und an der Aussenseite dem Temporalis zum Ursprunge dient. Nach hinten zu verschmälert sich das Rautenhirn im Bereiche des vor dem Recessus Labyrinthi (27) gelegenen Abschnittes des Labyrinthknorpels ziemlich rasch, von da ab langsamer. Zweifellos liegt hierbei eine abhängige Gestaltung vor. Unter dem sich dorsalwärts in freierem Wachsthum ausweitenden Recessus Labyrinthi treten die dem Ganglion praevestibulare entstammenden Wurzeln (26) in die dorsolaterale Wand des Rautenhirnes ein, welche von dem aus dem Hyomandibularganglion hervortretenden Wurzelbündel meist getrennt ist und den dorsalen Abschluss des complexen Facialissystemes bildet. Diese, die im Ophthalmicus superficialis, buccalis und hypoticus aufgenommenen Reize vermittelnden Wurzelfasern bilden mit ihren auf- und absteigenden Collateralen jenes Dorsolateralbündel des Rautenhirnes, welches den dorsalen Abschluss der weissen Sub-

stanz des Rautenhirnes bildet und nahe seinem im Ventrikelgrau gelegenen vorderen Ende (25) durchschnitten ist (vergl. Textfig. 541/16, sowie Taf. LXXX, Fig. 14/11). Auch der Eintritt der viel mächtigeren, die Sinneseindrücke aus den langen paraxialen, den dorsolateralen und hypotischen (30), occipitalen und wahrscheinlich auch den ventrolateralen und hypohyoidalen Bahnen centralwärts leitenden Wurzelbündel der dem Vagus und Glossopharyngeus angeschlossenen Nerven reichen bis in die Ebene des Schnittes empor (10) und bilden mit ihren auf- und absteigenden Collateralen einen zweiten Tractus dorsolateralis (11). Die Columna lateralis erscheint an Frontalschnitten ganz schräg getroffen, das hintere Längsbündel (35) und der Tractus vestibulospinalis sind im Bereiche des fünften und sechsten Segmentes eine Strecke weit der Länge nach freigelegt. Das Hirnrohr weist zugleich mit der Chorda dorsalis in diesem Gebiete meist eine ventrale Einkrümmung auf.

Der Labyrinthknorpel umschliesst und durchsetzt den oberen (13) und den hinteren (9) Bogengang, auch der hintere Schenkel des lateralen Bogenganges (29) wird vom Schnitte noch erreicht. Das weite Crus commune (28) des oberen und hinteren Bogenganges liegt an der Hinter- und Aussenseite des Recessus Labyrinthi (27), sein Durchmesser entspricht der Entfernung zwischen dem Eintritte der dem Facialis und der dem Glossopharyngeus und Vagus angeschlossenen sensorischen Fasersysteme (10). Dem hinteren Pol des Labyrinthknorpels liegt ein dorsaler platter Fortsatz des Ganglion laterale retrovestibulare Vagi (8) an, an desen Hinterseite die Vena occipitospinalis (33) verläuft. Ans Ganglion schliesst sich lateral der Ursprung des hinteren Schenkels des zweiten Myotomfortsatzes (32) an, welcher von der Ursprungssehne des Opercularis (31) verdeckt wird. Durch dieses bis an den inneren Ansatz des Kiemendeckels vorragende Sehnenblatt wird das Ursprungsgebiet des Opercularis (5) wesentlich vergrössert. Es liegt offenbar eine in functioneller Anpassung unter der Wirkung des Zuges des appositionell von einer teloblastischen, nunmehr versiegten und erschöpften Wachsthumszone enorm verbreiterten Opercularmuskels erfolgende Vermehrung und Differenzirung freier Mesodermzellen vor. Die viscerale absteigende (sensible) bezw. aufsteigende (motorische) Vagoaccessoriuswurzel (7) ist medial vom zweiten Myotome (6) schräg durchschnitten; sie erscheint an ihrer Dorsalseite von einer kleinen Gruppe bipolarer Ganglienzellen (7) besetzt, welche einem an der dorsalen Seite, medial von den Segmenten verbliebenen Abschnitte der Ganglienleiste entstammen. An der Innenseite des dritten und vierten Myotomes ziehen dicht an der Basalmembran recurrente dorsale Zweige der motorischen Nerven dieser Segmente (4) empor, welche das Myotom in seinen paraxialen und dorsalen Abschnitten innerviren. Vom fünften Segmente angefangen, sind die in deren Mitte, an der medialen Wand durchschnittenen Nerven gemischt; aufwärtsstrebende, motorische Fasern verlaufen neben efferenten receptiven, in die Spinalganglien eintretenden Fibrillenzügen. Die erste Neurapophyse (3) giebt die Grenze des

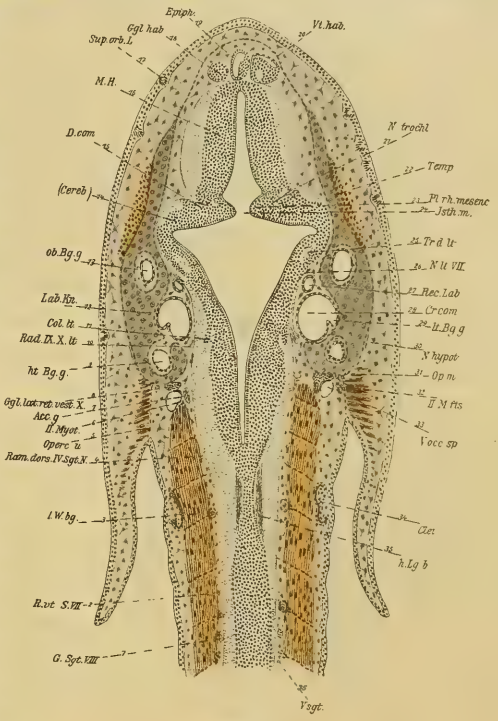

Fig. 598.

fünften und sechsten Dorsalsegmentes, der occipitalen (*Z*) und der occipitospinalen (*A*) Segmente nach Fürbringer's Nomenclatur an. An der Aussenseite des fünften Segmentes ragt in der Ruhestellung des schmalen Schultergürtels das Cleithrum (34) als eine lateralwärts geöffnete, am Grunde von Trabekeln und abgeplatteten Fortsätzen durchzogene Knochenrinne empor.

30 μ dorsal (Textfig. 599) kappt der Schnitt die einschichtige dorsale Wand der Epiphyse (15), welche nach hinten über die Commissura posterior (16) vorgewachsen ist, sich gewissermaassen umgelegt hat. Die Fasern der Commissura posterior liegen an der Aussenseite des schräg durchschnittenen Tectum Mesencephali, dessen unmittelbar anschliessende Dachcommissur noch klein ist und auf die vordere Hälfte des langgestreckten Mittelhirndaches sich beschränkt (vergl. Taf. LXIX, Fig. 11). Immerhin bietet das ziemlich geschlossene Bündel der Commissura posterior eine markante Grenze des Zwischen- und Mittelhirnes. Schärfer erscheint allerdings die durch den First der Plica rhombomesencephalica bestimmte Grenze des Mittel- und Rautenhirnes abgesteckt (12), welches die dorsale Wand des Isthmus bildet. Aus dem engen, vom überhängenden Dache des Mittelhirnes überragten Faltenraum (12) treten zu beiden Seiten knapp nach der dorsalen Decussation an der Grenze der beiden Hirnabschnitte die dünnen Bündel der Trochleares (18) aus. Die dem Rautenhirne angehörige Dachcommissur (19) ist knapp vor der medianen Kreuzung schräg durchschnitten. Die Vorderwand des vierten Ventrikels verdickt sich zu beiden Seiten durch Vermehrung ihrer Zellen, der aus ihnen auswachsenden und der an sie herantretenden Fortsätze, womit der Grund zum Cerebellum (11) gelegt wird. Auf beiden Seiten geht der Schnitt knapp über dem Eintritt der dorsalsten Fasern des Wurzelbündels des lateralen Facialis-, Glossopharyngeus- und Vagussystemes. Der Tractus dorsolateralis der beiden einander ergänzenden und die gesammten Sinneslinien des Körpers vertretenden Fasersysteme ist schräg an der dorsolateralen Wand des Rautenhirnes durchschnitten (21). Der Labyrinthknorpel umgiebt die ziemlich engen Scheitelstücke des oberen (10) und hinteren (8) Bogenganges und lässt deren Crus commune (23) und den Recessus Labyrinthi (22) frei. Am Hinterrande des Labyrinthknorpels setzt sich das Ganglion laterale Vagi (25) in einen die Ansa hypotica (7) schliessenden lateralen Zweig fort und giebt auch dorsalwärts an die Commissur der Occipitallinien tretende sowie die Dorsolaterallinie versorgende Aeste ab. Der Stamm des visceralen Vagus (Vagoaccessorius) ist noch medial vom zweiten Myotome im Bereiche der vordersten Ganglienanschwellung (6) durchschnitten, welche stets die mächtigste ist. Das Ganglion und der Vagusstamm stehen durch kurze, dorsomedialwärts ziehende, gemischte, recipirende und efferente motorische Wurzeln (5) mit dem Rautenhirn in Verbindung. Der Ein- und Austritt der Wurzeln erfolgt ziemlich genau in der Mitte der Seitenwand des Rautenhirnes. In diesem dorsal von der engen Ueberkreuzung des visceralen Vagusstammes gelegenen Abschnitte, in welchem auch das Labyrinth sich nicht so rasch ausdehnt, ist das Ringen des Labyrinthknorpels mit der

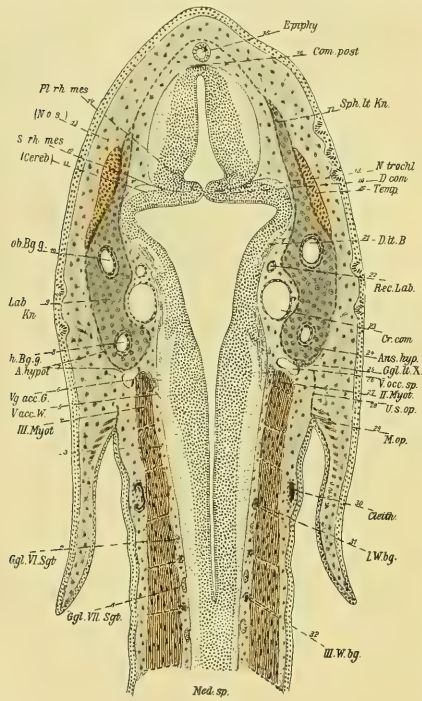

Fig. 599.

Myotomreihe nicht so intensiv; das zweite Myotom (27) erholt sich sozusagen, es wird wieder länger, das erste ist allerdings in diesem Gebiete gänzlich verdrängt, entzwei getheilt worden. Durch den Spalt zwischen dem Labyrinthknorpel und der Myotomreihe tritt die Vena occipitospinalis (26) nach aussen, welche auch die hintere Hirnvene aufnimmt. Das Sehnenblatt (28), von welchem die hinteren Fasern des Opercularis (29) entspringen, haftet nur an einem beschränkten Areal des hinteren Poles des Labyrinthknorpels (vergl. Textfig. 598); es hat sich pari passu mit dem Opercularis und dem Kiemendeckelepithel nach hinten zu verlängert und liegt stets dicht unter dem inneren Ansatze des Kiemendeckels. Dorsal vom Ansatze dieses Sehnenblattes zieht die Ansa hypotica (24), hier können auch Hautvenen in den an der medialen Seite des Sehnenblattes ventralwärts ziehenden Venenstamm einmünden. An der Aussenseite des fünften Segmentes bewirkt das in lockerem Bindegewebe eingebettete dorsale Ende des Cleithrums (30) eine geringe Vorwölbung der Körperdecke, die vom Kiemendeckel weit überragt wird. Die Beweglichkeit des ventrolateral im Hyoabdominalis verankerten Schulterknochens des Cleidocleithrums dürfte an der äussersten Spitze eine ansehnliche Excursionsweite haben. An der Innenseite des sechsten Myotomes erreicht der Schnitt das zugespitzte, ventrale Ende des Ganglions (2) dieses Segmentes (Occipitospinalganglion *A* nach K. Fürbringer). Die sensible absteigende Wurzel des mit motorischen Zweigen ventralwärts ins hypobranchiale Gebiet und an die Extremität vorgewachsenen Nerven kreuzt sich mit den dorsalwärts ziehenden motorischen Fasern, welche am Ganglion vorbeistreichen, sich dorsalen sensiblen Nerven anschliessen und die mächtigen dorsalen Abschnitte des Myotomes innerviren.

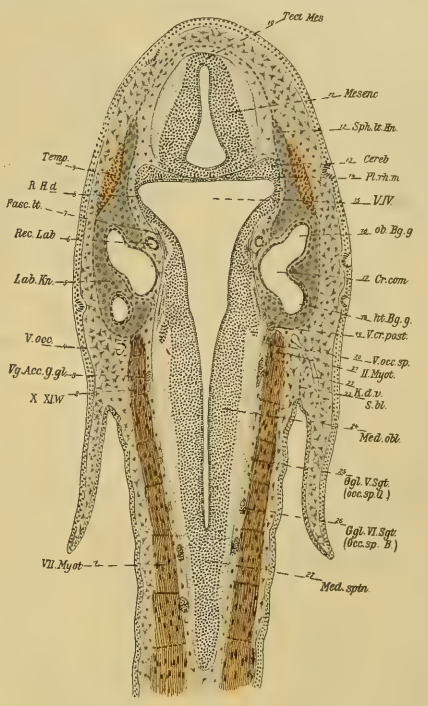

Fig. 600.

100 μ dorsal (Textfig. 600) wird das Tectum Mesencephali (10) an der Grenze seines vorderen und mittleren Drittels durchschnitten, in welch' letzterem noch keine Dachcommissur entstanden ist. Das Lumen des Mittelhirnes nimmt nach hinten, im Bereiche des das Rautenhirn überlagernden Abschnittes an Breite zu. Im Bereiche dieser durch Faltung entstandenen dorsolateralen Ausladungen des Mittelhirnes bildet das Ventrikelgrau jene charakteristischen Zellenkeile, deren Fortsätze in diesem Bereiche jedoch nicht die Hirnwand durchbrechen. In der Mitte und zu beiden Seiten ragt die dünne Decke des Rautenhirnes zungenförmig vor. Es handelt sich um Wandabschnitte, welche bei der Abschnürung des Hirnrohres entstanden sind, jedoch unter anderen Wachsthumsbedingungen stehen als die Convexität der beengten Mittelhirnbeuge. Die Decke konnte mit der zu viel intensiverem im polarbilateralen Eiwachsthum begründeten Wachsthum befähigten breiten Bodenschichte im Dicken- und Flächenwachsthume nicht gleichen Schritt halten und ist daher immer dünner geworden. Am Vorderhirn, an der Linse und Labyrinthblase und anderen Orten bestehen ähnliche Wachsthumsdifferenzen mit demselben Effecte. Das Labyrinth ist im Bereich des Crus commune (17) des oberen und hinteren Bogenganges durchschnitten. An der Aussenseite konnte ungehindert der Temporalis (9) an Terrain gewinnen, während dem Masseter lange Zeit das Lateralisganglion des Facialis vor-

gelagert war; sein Querschnitt wuchs nach unten zu an der Vorderseite des Palatoquadratums. Dicht über dem Durchtritte der vereinigten Vena cerebri posterior (19) und occipitospinalis (4) tritt das zweite Myotom (21) mit dem Labyrinthknorpel in Beziehung. Damit gewinnt die Myotomreihe nach vorn einen Halt. Dorsal ist das Ringen mit dem Labyrinthknorpel nicht so intensiv, weil die Myotome dorsalwärts ausweichen können. An der Aussenseite des zweiten und dritten Segmentes münden Kiemendeckelvenen (22) in die Vena occipitospinalis, welche unter der derben Epidermis wohl kaum eine respiratorische Bedeutung haben. An der Innenseite des dritten und vierten Segmentes ist noch die spindelige Ganglienanschwellung des Vagoaccessorius erreicht (3), zugleich mit der fünften Wurzel dieses gemischten Nerven. Die letzte Wurzel senkt sich an der medialen Seite des vierten Myocommas ein. In der Mitte des fünften Segmentes eröffnet ein kleines ovales Ganglion (25) in den Dimensionen 40 : 24 μ die Reihe der segmentalen Ganglien. Das Ganglion des sechsten Segmentes (26) ist mindestens fünfmal so gross. Der Unterschied ist darauf zurückzuführen, dass auch noch im fünften Segmente die Ganglienleiste von jenem nach vorn und aussen gerichteten, eine Entspannung bewirkenden Wachsthumsstrome erfasst wurde und nur wenig Material an Ort und Stelle blieb. Die Vagoaccessoriuswurzel zeigt uns den Weg, den diese Zellmassen genommen haben. Das Vagoaccessoriusganglion (3) ist gleichfalls ein Restant der die mächtigen aussenständigen, an der Aussenseite der Segmente entstehenden Vagusganglien bildenden Hauptmasse. Daraus ergiebt sich bei Berücksichtigung der Wachsthumsbedingungen, welche dieses Geschehen, das Ringen an der Grenze des segmentirten und unsegmentirten Kopfabschnittes beherrschen, die ursprüngliche Gleichwerthigkeit des Materiales. Ein weiteres für die principielle Beurtheilung der Kephalogenese und die Werthung der Musculatur bedeutsames Moment ist darin gegeben, dass die motorischen Nerven, welche die hypobranchialen Derivate des dritten und der folgenden Myotomfortsätze sowie die zugehörigen Myotome zur Contraction zwingen als ventrale, segmentale Nervenwurzeln von der ventromedialen, am meisten beengten Wand des Rautenhirnes hervorgesprosst sind, während die hypobranchialen und die an den Schultergürtel tretenden Muskelderivate des zweiten Myotomfortsatzes von den in einer Reihe mit branchio-visceromotorischen Nerven entspringenden Wurzeln der Posttrematici innervirt werden. Der epigenetische Erwerb verschiedener peripherer Beziehungen bei der Verfolgung der durch die Derivate des paraxialen Mesoderms gebahnten Wachsthumswege bestimmt die Leistungen der in situationeller und functioneller Anpassung entstandenen Nerven.

Schlussbetrachtungen.

Im Folgenden soll der Versuch gemacht werden, die Zersplitterung der Darstellung, welche die Stadieneintheilung bedingte, auszugleichen und den epigenetischen Charakter und Fortgang der wichtigeren regionären Wachsthums- und Differenzirungs-Erscheinungen, der allmählichen Erwerbung der einzelnen Wachsthumslagen und der daraufhin eintretenden Folgeerscheinungen und Reactionen cellulärer Thätigkeit zu würdigen. Dieser Aufgabe stellen sich in Folge der zunehmenden Complication, welche das im polarbilateralen Eiwachsthum begründete beengte Ringen der Abkömmlinge der zu verschiedengradigem Wachsthum befähigten ersten Blastomeren im Laufe der Entwicklung unter dem Zwange der Raumanpassung auf allen Linien erfährt, in Folge des gleichzeitigen Ablaufes und Erwerbes der verschiedenen Vorgänge und Sonderungen in den einzelnen Keimblättern und ihren Derivaten ganz erhebliche Schwierigkeiten entgegen. Dazu kommt, daß wir über manche Frage noch nicht sicher orientirt sind, daß wir manchen Bedingungscomplex des morphologischen Geschehens, selbst in einfacheren Wachstumslagen noch nicht vollends überschauen, so dass wir uns stellenweise mit einer skizzenhaften, zum Theil hypothetischen Auseinandersetzung und mit allgemeineren Reflexionen begnügen müssen, welche hoffentlich dem tieferen Eindringen in das Wesen der auf einander folgenden epigenetischen Erwerbungen und Reactionen der Entwicklung gewisse Dienste leisten wird. Zur Hervorhebung der Hauptlinien der Entwicklung, der fundamentalen, prospectiv bedeutsamen Situationen und wichtigeren Organbildungen wurde die Zusammenfassung in einzelne Punktationen zerlegt, welche regionäre Vorgänge betreffen und in ihrer Reihenfolge der Abhängigkeit derselben, soweit es möglich war, entsprechen. Manches blieb unberücksichtigt, um eine wesentliche Ueberschreitung des freigestellten Raumes zu vermeiden.

1) Einleitend wird im 1. Capitel auf SEMON's grundlegende Darstellung über die Furchung und die Keimblätterbildung hingewiesen, aus welcher hervorgeht, daß das *Ceratodus*-Ei in Folge der excentrischen Ansammlung verdichteten Dotters eine markante bilaterale Polarität erwirbt, welche eine fundamentale Disposition der Abkömmlinge der ersten Blastomeren zu ungleichem Wachsthum bedingt. Die Bilateralität tritt, wie es scheint, bereits in Grössenunterschieden der beiden ersten Blastomerenpaare nach der zweiten Meridionalfurchung zu Tage. Im Blastula-Stadium ist nur die Polarität evident; das dotterreiche, vegetative Zellenmassiv, in welchem reichlich Gelegenheit zu schrägen und paratangentialen Theilungen gegeben ist, geht in der äquatorialen Zone allmählich in die einschichtige Gewölbeconstruction des Daches der Furchungshöhle über, welches unter der gespannten Dotterhaut und dem Drucke der perivitellinen Flüssigkeit an Gesammtoberfläche stetig zunehmend, das durch die paratangentialen Theilungen gewissermaassen entspannte vegetative Zellenmassiv von allen Seiten her einengt und so dessen Antheil an der Oberfläche relativ und absolut verkleinert. Eine Epibolie ist nicht nachweisbar, die ursprüngliche Continuität der Blastulawand bleibt stets gewahrt. Am Höhepunkt dieser Beengung kommt die im polarbilateralen Eiwachsthum begründete einseitige Disposition des dorsalen Sectors zu gesteigertem und beschleunigtem Wachsthum (bezw. regerer Zellvermehrung) zur Geltung und führt subäquatorial, wo sich das vergrösserte Blastuladach an das vegetative Zellenmassiv anstemmt, unter der Spannung der Eihüllen zu halbmondförmiger, in einem Parallelkreise erfolgender Invagination der einschichtigen Blastulawand; auch der zugehörige nachbarliche Theil der Uebergangszone nützt den hierdurch erschlossenen Wachsthumsweg nach innen zu aus, und senkt sich stets unter Wahrung der primären Continuität der Blastulawand ins Innere ein. Durch diese, eine so weite Perspective eröffnende Entspannung beengten Wachsthumes ist aus der Blastula die Gastrula geworden; der an der Oberfläche verbliebene grosse Kugelschalenabschnitt, die einschichtige Gewölbeconstruction bildet das Ektoderm, welches sich an der Eindellung, nämlich dorsal, in die Urdarmdecke umschlägt (dorsale Urmundlippe) und im Uebrigen in das freiliegende, immer mehr eingeengte Entodermmassiv übergeht. Im Invaginationsgebiet bildet das Entodermmassiv den Urdarmboden, welcher am Fundus, stets unter Wahrung der primären Continuität der Blasenwand in die Urdarmdecke übergeht, deren Epithelzellen nur in der Aequatorzone regelmässig, einschichtig epithelial gefügt sind, gegen den Fundus hin eine unregelmässige Lagerung und reicheren Dotterinhalt aufweisen.

2) Das Längenwachsthum der Gastrula erfolgt zunächst intussusceptionell, schreitet im dorsalen Sector der Gastrulawand sehr rasch nach beiden Richtungen polwärts vor; es lässt sich an dem in die freie Furchungshöhle gegen minimalen Widerstand sich verlängernden Urdarm viel deutlicher verfolgen als am Ektoderm. Der dorsale Umschlag der Gastrulawand (Urdarmwand-Ektoderm), die dorsale Urmundlippe, rückt allmählich gegen den vegetativen Pol vor und überlagert immer mehr das freiliegende Entodermmassiv (Dotterzellenmasse). Auch zu beiden Seiten, dorsolateral ist das Längenwachsthum sehr ansehnlich und führt dazu, dass die Concavität der dorsalen Urmundlippe immer enger und das freiliegende Entodermmassiv in stetig zunehmender Ausdehnung überlagert wird. Der anfänglich weite Urmund wird so zu einem engen, median gestellten Spalt. Die an Länge rasch gewinnende dorsale Urdarmwand stammt von einem ehedem freiliegenden, ganz eng begrenzten Abschnitte des prävalenten dorsalen Sectors der Blastulawand. Das anschliessende, wahrscheinlich — wie auch experimentelle Erhebungen an anderen Formen lehren — etwas ausgedehntere, den Aequator nach oben aber nicht oder nur unwesentlich überschreitende Areal des Ektoderms bekundet seine Befähigung zu gesteigertem Wachsthum in einer stetig zunehmenden Zusammendrängung der in einschichtiger Anordnung verbleibenden, sich rasch vermehrenden Zellen, in seiner Umwandlung in ein hohes, dann mehrzeilig werdendes Cylinderepithel, welches ganz allmählich in das übrige, das Flächenwachsthum dieses dorsalen prävalirenden Areals beengende Ektoderm übergeht. Dieses prospectiv als Neuralplatte zu bezeichnende, lediglich in Folge der Beengung durch die Nachbarschaft sich so erheblich verdickende, d. h. beschränkten Raum aufs äusserste ausnützende Feld überschreitet anfangs nur wenig den Aequator; in Folge der Ausbreitung der Mikromerendecke, der allseitigen Vergrösserung der Gewölbeconstruction der Blastula liegt dieses Feld der Blastula etwas tiefer, als der prävalente, durch die Excentricität des Kernes und des Plasmahofes ausgezeichnete Abschnitt der Keimzelle, von welcher es zugleich mit der dorsalen Urdarmwand abstammt. Es gewinnt rasch gegen den animalen Pol zu an Ausdehnung, was sich an *Amia*-Keimen an den natürlichen Grenzmarken der Makromeren viel exacter ablesen lässt. Die Entstehung beider Formationen, des Urdarmes und der Neuralplatte ist eine epigenetische Reaction auf die ungleiche Wachsthumsbefähigung, welche das polarbilaterale Eiwachsthum schuf; sie sind unter den erst im Blastulastadium sich ergebenden Wachsthumslagen als Entspannungen und Aeusserungen beengter Zellenvermehrung durchaus epigenetisch, d. h. unter dem Zwange von Bedingungen entstanden, die sich erst während der Entwicklung ergaben. Die Vorbedingungen, welche an der abgelegten, in einer gespannten Eihülle ins Theilungswachsthum eintretenden Keimzelle bestehen, umfassen nur einen, allerdings sehr wesentlichen Theil jenes Complexes, eine Vorbedingung; deshalb kann an der Keimzelle nur von einer regionären Disposition zu gesteigerten Wachsthume der Abkömmlinge eines excentrischen Areals, von beengenden Eihüllen, aber nicht von einer Befähigung zur Gastrulation oder etwa gar von urdarmbildenden Substanzen gesprochen werden; in welcher Weise jenes ungleiche Ringen ausgetragen wird, welche Auswege erschlossen und betreten werden, entscheiden erst die während desselben, sich allmählich, epigenetisch ergebenden Situationen und Wachsthumslagen. Dies ist das Werk und der Erfolg eines Zellenstaates, dessen einzelne für ihn specifische Erwerbungen nie und nimmer von einer Keimzelle substantiell repräsentirt und präformirt werden können. Diese an einer primitiven Entwicklungslage zu schöpfende Erkenntniss ist von principieller Bedeutung, denn sie gilt auch für alle weiterhin sich anschliessenden epigenetischen Formerwerbungen.

3) Die eigenen Untersuchungen setzen im Stadium 21 ein, in welchem sich dem beengten und intensiven prävalenten Wachsthum der dorsalen Gastrulawand bereits charakteristische Auswege und Schranken ergeben haben. Das Ektoderm verlängert und verbreitert sich in Anstauung nach vorn und nach beiden Seiten hin. Dies führt in Anstemmung am nachbarlichen, zum Theil verdrängten Ektoderm zu einer stetig zunehmenden Verdickung der lyraförmigen Neuralplatte, welche sich immer deutlicher gegen die Nachbarschaft abgrenzt. Die dorsale Urdarmwand zeigt noch in diesem Stadium in ihrem vorderen und hinteren Abschnitte die überaus wichtige und folgenschwere Entspannung durch solide Längsfältelung, welche gemäss dem allmählichem Abflauen der Wachsthumsintensität der invaginirten Urdarmwand nach vorn zu ausläuft. Zu beiden Seiten einer mittleren Längsrinne sprossen solide, lateralwärts zwischen Ektoderm und Entoderm sich ausbreitende und einkeilende paraxiale Mesodermflügel hervor, welche in überschäumendem Wachsthum allerdings keine so typischen Falten bilden, wie bei *Amphioxus*-Keimlingen, immerhin aber zu einem enterocölen Zustand führen. Sowohl im vorderen als im hinteren Drittel der dorsalen Urdarmwand ist dieser Process noch im vollen Gange; nirgends besteht am unversehrten Objekte auch nur die geringste Spur einer Discontinuität im Sinne einer Unterwachsung der dorsalen Urdarmwand durch seitlich angrenzendes Entoderm. Die Bedingungen einer solchen secundären Variante treten bei *Ceratodus* nicht ein. Im mittleren Drittel hat der Process wie bei so vielen anderen Falten- und Bläschenbildungen mit der totalen Abschnürung der seitlichen, soliden abströmenden Zellenmasse, mit der entodermalen Unterwachsung der paraxialen Mesodermursprünge seinen Abschluss gefunden. Die mittlere stets kleinere der drei entspannenden Längsrinnen und geschlossenen Faltungen der dorsalen Urdarmwand setzt sich nach der Ablösung der soliden paraxialen Mesodermflügel beiderseits ins Entoderm fort. Auch dieser Zustand ist nur eine Etappe der unpaaren mittleren Längsfaltung und leitet zwangsläufig zur medianen Vereinigung und Isolirung der

epithelialen, noch von dotterreichen Zellen gebildeten Faltenfirste, zur Bildung der Chorda dorsalis über. Wie nun die Entstehung und Wachsthumsintensität der paraxialen Mesodermflügel nach vorn gewissermaassen abflaut, und dieselben immer schmäler werden, so verschmälert sich auch die mittlere Faltung und läuft bereits eine kurze Strecke vor dem Ende der paraxialen Mesodermflügel in eine vorn zwischen den paraxialen Mesodermursprüngen eingekeilte flache epitheliale dorsomediane Wandzone aus. In allen diesen Erscheinungen äussert sich ein Ausklingen der Wachsthumsdifferenz zwischen der Dorsalseite und ihrer Nachbarschaft, eine gewisse Erschöpfung der sich invaginirenden und polwärts vorwachsenden dorsalen Urdarmwand, welche von einem so eng begrenzten Areale der Blastulawand stammt. Die Einheitlichkeit der entspannenden Längsfältelung auf der ganzen Strecke der Wandung tritt jedoch stets markant zu Tage. Dieses nach vorn gerichtete und sich allmählich erschöpfende Wachsthum der Dorsalformationen bildet einen fundamentalen Erwerb der Cranioten, einen Erfolg gesteigerten Wachsthums und günstiger Wachsthumsgelegenheit. In letzter Hinsicht hat die Ausdehnung der Mikromerendecke, der Zellreichthum des Ektoderms und die Geräumigkeit der Furchungshöhle — in letzter Linie also der reichliche Dottererwerb der Oocyte die wichtigsten Vorbedingungen zu solcher Wachsthumsfreiheit geschaffen.

4) Das relative Längenwachsthum der dorsalen Neurulawand erfolgt sowohl nach vorn, wie nach hinten. Die Gesammtverlängerung führt am Vorderende der Dorsalseite zum parallelem Vortreten sowohl der Neuralplatte wie der Urdarmwand, wodurch jene vordere Grenze der axialen Formationen markant zu Tage tritt. Es entsteht gleichzeitig und unter denselben Hauptbedingungen der sogenannte quere Kopfwulst, die innere Mundbucht und die sogenannte Grenzfalte an der Basis dieser Prominenz. Ein zweiter Ausweg des Längenwachsthumes der Dorsalseite, mit welcher die durch das Entodermmassiv geradezu immobilisirte Ventralwand auch nicht annähernd gleichen Schritt halten kann, ist die stetig zunehmende Auskrümmung der ersteren. Das hintere Ende der dorsalen Neurulawand, die dorsale Urmundlippe, kann nur ganz wenig nachgeben und zurückweichen. In vorderen Abschnitt kommt die relative Längenzunahme der sich successive erschöpfenden Urdarmwand alsbald zum Abschlusse, während die von einem viel grösseren, zu gesteigertem Wachsthum befähigten Areal der Blastulawand stammende Neuralplatte gerade im vorderen Abschnitte ein intensives, beengtes Wachsthum zeigt, alsbald die innere Mundbucht überragt und auch nach beiden Seiten hin an Ausdehnung gewinnt. Die Anstauung und das Anstemmen am nachbarlichen seitlichen Ektoderm führt zur Erhebung und Auffaltung der Randteile der Neuralplatte, zur Bildung der Neuralwülste, welche bei fortgesetzter beengter Zellvermehrung, namentlich an der sich vorwölbenden Basalseite, sich sodann medialwärts einrollen. Damit ist eine neue Wachsthumsrichtung eröffnet, welche zwangsläufig zur medianen Berührung der Faltenränder, zur Naht und schliesslich zur Ablösung des Neuralrohres führt. Dieser Process vollzieht sich in den mittleren ältesten Abschnitten der Medullarrinne zuerst, woselbst auch in dem am meisten verbreiterten und ältesten Abschnitte der paraxialen Mesodermflügel eine erhebliche Beengung herrscht. Diese führt zunächst zu dichterer Fügung der inneren paraxialen Theile der Mesodermflügel, welche sich nur langsam nach beiden Seiten keilförmig zwischen dem Ektoderm und dem Entodermmassiv verbreitern können. Alsbald ordnen sich die oberflächlichen Zellen zu einem Epithel, dessen weiteres, vornehmlich in der Sagittalen beengtes Flächenwachsthum zwangsläufig zur Querfältelung führen muss. Meist treten zwei Querfaltenpaare zugleich auf, welche die Stelle der höchsten Beengung kennzeichnen. Alsbald folgen weitere entspannende Faltenpaare nach hinten zu — selten noch eines in der Richtung nach vorn. Die Faltung erfolgt an der medialen, äusseren und inneren Wand der in diesem Bereiche schon längst abgelösten Mesodermflügel und verstreicht lateralwärts, so dass die so entstandenen Dorsalsegmente breit mit den einheitlich verbliebenen Seitenplatten zusammenhängen. Die weitere Vermehrung dieser Segmente erfolgt ausschliesslich nach hinten zu, denn in entgegengesetzter Richtung erreicht weder das Wachsthum, noch dessen Beengung jene Intensität, welche zu solcher Querfältelung (Segmentirung) nöthig ist. Schon an der primären Längsfältelung der dorsalen Urdarmwand und an der Verbreiterung der paraxialen Mesodermflügel zeigt sich ein markantes Abflauen in der Richtung nach vorn, so dass die secundäre, senkrecht auf die primäre erfolgende Querfältelung, jene zweite epigenetische Reaction auf die Prävalenz der Dorsalseite nicht eintreten kann. Stets schliesst an das jeweilige hinterste Segment eine ansehnliche unsegmentirte Endzone der paraxialen Mesodermflügel — gewissermaassen ein Residuum der dorsalen Wachsthums prävalenz — das Derivat der Urmundlippe an, in welcher teloblastisches Wachsthum herrscht. Von hier aus werden neue, unter denselben Bedingungen sich dann segmentirende Theile der paraxialen Mesodermflügel apponirt. So lässt sich am paraxialen Mesoderm der Uebergang des intussusceptionellen zum appositionellen Wachsthum deutlich nachweisen, denn die abgegliederten Segmente haben ihr relatives Längenwachsthum abgeschlossen. Das Zellmaterial aller folgenden, später entstehenden Segmente wird von jenem hinteren, rege proliferirenden, terminal noch im Zusammenhange mit der Urdarmwand stehenden Teile der Mesodermflügel gebildet, nach vorn zu apponirt. Auch die mittlere Faltenbildung der dorsalen Urdarmwand bleibt in dem hinteren terminalen Abschnitte derselben noch in voller Ursprünglichkeit erhalten, so dass daselbst auch noch in späteren Stadien die Entstehung und Gliederung der dorsalen Formation analysirt werden kann. Nach vorn

zu setzt sich das terminale Chordablastem in die bereits abgeschnürte Chorda unter erheblicher Verdünnung fort, so dass auch hier teloblastisches Wachsthum anzunehmen ist, wenngleich so markante Marken, wie am paraxialen Mesoderm, fehlen. (Teloblastischer, axialer Wachsthumsherd.) In der Neuralplatte dürfte wahrscheinlich anfangs auf grössere Strecke intussusceptionelles Wachsthum vorherrschen. Der epitheliale Umschlag der Neuralplatte in die dorsale Urdarmwand (Chordarinne und zu beiden Seiten paraxiale Mesodermursprünge) erfolgt stets in ursprünglicher Weise. An der epithelialen Urmundlippe ist keine Spur einer Nathbildung nachweisbar; der Längenzuschuss erfolgt nicht durch Vereinigung und fortlaufende Naht des (hierzu übrigens viel zu kleinen) Urmundes, sondern in ganzen hinteren unsegmentirten teloblastischen Körperabschnitte, bis die volle relative Schwanzlänge erreicht ist. Dieser Abschnitt repräsentirt sozusagen die Kernformation, das fast unerschöpfliche Centrum der beim polarbilateralen Eibau erworbenen Wachsthumsprävalenz, dessen hinteren Abschluss die dorsale Urmundlippe bildet.

5) Im unmittelbaren Anschlusse an die paraxialen Mesodermflügel erreicht in den seitlichen Abschnitten der Uebergangszone des Ektoderms in das Entodermmassiv die Anstauung des ersteren (des kleinzelligen Blastulagewölbes) allmählich einen solchen Grad, dass es zum paratangentialen Abströmen des eingezwängten und sodann sich keilförmig unter dem Ektoderm vorschiebenden Zellmateriales kommt. So entsteht prostomales Mesoderm. Zu einer Invagination wie an der Dorsalseite, reicht der Grad der Intensität und der Beengung des Wachsthumes nicht hin, wohl aber ist die äussere Oberfläche des Entodermmassivs durch das freie Längenwachsthum des durch die Entstehung des prostomalen Mesoderms etwas entspannten gesammten seitlichen Ektoderms frei überlagert und so in die Tiefe versenkt worden. Die Bildung jenes soliden prostomalen Mesoderms am seitlichen Urmundrande, von den sagittal eingestellten seitlichen Lippen des spaltförmigen Urmundes schreitet allmählich ventralwärts vor und kommt am ventralen Urmundrande zu hufeisenförmigem Abschlusse. Das Zellmaterial breitet sich paratangential, das Ektoderm vom Entodermmassiv abdrängend, in gleicher Schichte und in unmittelbaren Zusammenhange mit den paraxial entstandenen Mesodemflügeln aus und ist zunächst von ihnen nicht scharf abgrenzbar. Es bildet den ventralen Abschluss, eine ventrale Randzone und schliesslich eine ventrale Verbindung der paraxial entstandenen Mesodermflügel. Es ist gewissermaassen noch unverbrauchter, als die seitlichen keilförmig zugeschärften Abschnitte der paraxialen Mesodermflügel, was sich späterhin in einer sehr regen Proliferation, in der Bildung der in arger Anstauung entstehenden sogenannten Blutzellenstränge äussert. Dieser prostomal entstandene Randsaum der paraxialen Mesodermflügel reicht nur bis an jene Gegend heran, welche der Grenze des sich segmentirenden und des vorderen, nach vorn gewachsenen Mesodermabschnittes entspricht. Der letztere entbehrt dieser sich verbreiternden Randzone und wird nach vorn zu immer schmäler. So entsteht an dem, entsprechend der Krümmung des Embryos concaven Mesodermrand eine markante Incisur, welche die vordere Grenze des prostomalen Mesoderms angiebt. Zuerst sind die dorsolateralen Abschnitte des prostomalen Mesoderms entstanden, welche sich dann erst langsam ventrolateralwärts verbreitern. Die Längenzunahme des prostomalen Mesoderms erfolgt in unmittelbarem Anschlusse und in gleichem Schritte mit dem teloblastischen Wachsthum des paraxialen bezw. paraxial entstandenen Mesoderms.

6) Das durch die Vereinigung der Neuralwülste entstandene Neuralrohr bekundet seine Wachsthumsprävalenz in andauernder intussusceptioneller Verlängerung, welche insbesonders nach vorn erfolgt und daselbst angestaut und behindert, schon an der Neurula seitwärts abgelenkt wird. So entstehen an dem das vordere Ende der dorsalen Urdarmwand alsbald überragenden Hirnrohre seitliche Ausladungen, die zu den Augenbläschen werden. Alsbald bedingt die Wachsthumsbeengung eine stärkere Auskrümmung im Hirngebiete, welcher zunächst auch die dorsale Urdarmwand folgt. So entsteht am vorderem Chordaende der Darmscheitel. Das stärker wachsende Neuralrohr nützt den hierdurch erschlossenen Ausweg maximal aus; es kommt unter Anstemmung am Vorderende zur Mittelhirnbeuge. Schliesslich entsteht dann in maximalster Krümmung unter Ausweitung und Berührung der Wandabschnitte die Sattelfalte. Der Darmscheitel liegt an der Stelle, wo die Chorda dorsalis in jenen kielförmigen Vorsprung der dorsalen Urdarmrand übergeht. Die Chordazellen gewinnen eine geldrollenförmige Anordnung, indem sie sich offenbar unter der axialen Compression, ringsum von andrängenden Nachbarformationen umgeben, senkrecht zur Achse zunächst keilförmig vordrängen, bis sie in der Scheibenform eine stabile Gleichgewichtslage gewinnen. Die Chorda schnürt sich schliesslich in fortlaufender Faltung auch am vorderen Ende ab, und jener kielförmige Vorsprung verschwindet; über ihm schliessen sich die paraxialen Mesodermflügel median zusammen, wodurch das Neuralrohr vom Darme abgehoben wird. Die paraxialen im vordersten Gebiete noch bestehenden Mesodermursprünge convergiren mit einander nach vorn, woselbst sie im Bereiche der schnabelförmig vortretenden inneren Mundbucht in einander übergehen. Hier besteht noch ein vorderer Rest der dorsalen Urdarmwand, in welchem die in beengtem Wachsthum entstandene Fältelung ausklingt. Am entgegengesetzten Ende, in der hinteren teloblastischen Wachsthumszone herrscht unverbrauchtes, appositionelles Wachsthum. Von der Spitze des schnabelförmigen, in die Commissur der bereits geschlossenen Neuralfalten einragenden oralen Darmendes wird bei *Ceratodus* kein Mesoderm gebildet. Vor dem Chordaende, knapp hinter dem oralen Darmende erfolgt eine einheitliche Ablösung der daselbst

hufeisenförmig verbundenen paraxialen Mesodermflügel, was zur Bildung des sogenannten Mittelstückes der vordersten Mesodermabschnitte führt. Durch den Zusammenschluss der Neuralfalten zum Neuralrohr sind dem Wachsthum derselben Schranken erstanden (im Querprofile), welche alsbald in entgegengesetzter Richtung umgangen werden. Aus der Naht strömt das ektodermale Zellenmaterial in unregelmässiger, etwas lockerer Anordnung nach aussen zwischen den beiden Blättern der ehemaligen Falten (Ektoderm und Neuralrohr). Im Bereiche der Mittelhirnbeuge und des anschliessenden, in beengtem Längenwachsthum in der Seitenwand sich fältelnden Rautenhirnes erreicht dieser Process der Bildung der Ganglienleiste den Höhepunkt. Es entstehen vier grosse, wahrscheinlich beim Längenwachsthum bereits in statu nascendi gesonderte Gruppen solcher Zellen, welche sich an der Seitenwand unter lebhafter Vermehrung vorschieben, auf die dorsalen Kanten der paraxialen Mesodermflügel stossen, von denen unter Auflockerung gleichfalls Zellen frei werden. Alsbald wird es unmöglich, an der rasch wachsenden, gepressten, dann eine gemeinsame Wachsthumsrichtung an der Aussenseite der paraxialen Mesodermflügel einschlagenden Zellmasse zwischen den beiden Constituenten eine scharfe Grenze zu ziehen; doch soll der Antheil, welchen die äussersten Ausläufer der Ganglienleiste an der Bildung dieses Zellenstratums der freien Mesodermzellen nehmen — also die Zahl und Mitbetheiligung der neurogenen freien Mesodermzellen (Mesenchymzellen) — nicht unterschätzt werden. Sie repräsentiren den phyletisch jüngsten Erwerb mesodermaler Formationen, welcher als solcher zu beurtheilen und durchaus nicht geeignet ist, die Keimblätterlehre zu erschüttern. Der centrale dorsale Theil der Ganglienleiste s. l., sozusagen die Kerntruppen des ganzen, mächtigen von der Nahtstelle abströmenden Zellencomplexes, bildet das mesencephale und das rhombencephale Trigeminusganglion, die Ganglien des Facialis und Octavus, des Glossopharyngeus und Vagoaccessorius, an welch' letztere dann die sich beim fortschreitenden Längenwachsthum gleichmässig metamer gliedernde Ganglienleiste des sich segmentirenden Körperabschnittes unmittelbar anschliesst.

8) Beim Flächenwachsthum der Neuralplatte wird das nachbarliche, der Randzone des prävalenten dorsalen Wachsthumsbezirkes entstammende Ektoderm, dessen Widerstand die Verdickung der Neuralplatte mitbedingt, comprimirt und verdickt sich dann gleichfalls in beengtem und intensivem Wachsthum. Bei der Auffaltung und dem Zusammenschluss der Neuralfalten, deren Aussenblatt von jener Randzone gebildet wird, kommt nur eine theilweise Entspannung zu Stande; es verbleibt noch eine periphere äussere Zone mit noch ansehnlicher, doch seitwärts abklingender, in letzter Linie im polarbilateralen Eiwachsthum begründeter Wachsthumssteigerung, welche beim Längenwachsthum des Vorderkörpers ebenso wie das Hirnrohr selbst in einzelne Abschnitte aufgetheilt wird. Eine besondere Mächtigkeit erlangt diese hufeisenförmig, das Neuralrohr umgebende Zone unmittelbar vor dem segmentirten Körpertheile; gewissermaasen an einer Scheide intussusceptionellen und appositionellen Wachsthumes. Hier erreicht schon im Stadium 27 die Wachsthumsbeengung einen solchen Grad, dass es zu centraler Eindellung der sich verdickenden Platte kommt. Dabei ergiebt sich den Rändern der Eindellung Gelegenheit, ringsum vorzuwachsen, bis die Abschnürung beendet ist. In Anpassung an die nachbarlichen räumlichen Verhältnisse entstehen dann allmählich an der dem Centrum des Wachsthumsherdes entstammenden verdickten Basis des so entstandenen Bläschens Auswölbungen; auch die dünnwandigeren, dorsalen, durch die Abschnürung entstandenen Wandabschnitte, in welche vorn und hinten noch die centrale, basale Verdickung (Wachsthumssteigerung) emporreicht, treiben in räumlicher Anpassung, soweit es die Nachbarschaft gestattet, Ausladungen, in denen dem Wachsthum erst durch centrale Eindellungen und Durchbrechungen Schranken erstehen. So entsteht aus diesem Ektodermfelde die Labyrinthblase mit ihren Sonderbildungen (Sacculus, Lagena, Bogengänge). Vor und hinter, sowie auch seitlich von diesem sich eindellenden und abschnürenden Ektodermareal verbleiben noch prävalente, erst nach Schluss der Labyrinthblase sozusagen hervortretende Ektodermareale, deren expansives Wachsthum sich in ähnlicher Weise wie an der Neuralplatte selbst, durch Vordringen im Ektoderm neue Wege bahnt. So wachsen diese prä- und retrovestibularen Ektodermverdickungen — in einer bei Amphibien auch experimentell nachgewiesenen Weise — nach vorn, ventralwärts und nach hinten vor, verzweigen sich und lösen sich dann, mit dem Längenwachsthum der Nachbarschaft nicht gleichen Schritt haltend, in einzelne spindelförmige, durch die Nachbarschaft beengte Zellcomplexe auf, welche eine zwiebelschalenförmige Anordnung gewinnen, sich dann unter Bildung von Ausführungsgängen abschnüren und unter einander dann in Verbindung treten. So entstehen die Sinnesknospen und die Seitenliniensysteme (Schleimcanäle) der Haut aus diesen prä- und retrovestibularen Ektodermverdickungen principiell in ähnlicher Weise, nur unter anderen Wachsthumsbedingungen als die zwischengelegene grosse Eindellung, die Labyrinthblase und ihre Derivate. Aus der prävestibularen Ektodermverdickung geht die supraorbitale, die buccale und die hypotische Sinneslinie, aus der retrovestibularen die mächtige Seitenlinie des Rumpfes mit ihrer occipitalen und dorsolateralen Abzweigung hervor. In dem sich segmentirenden, teloblastisch entstehenden Körperabschnitt kommt es nicht zur Entstehung solcher paraneuraler Ektodermverdickungen; die der Scheide zwischen dem sich segmentirenden und unsegmentirten Körperabschnitte entstammende retrovestibulare Ektodermverdickung besitzt eine so immense Wachsthumsprävalenz, dass sie alle Sinnesknospen der langen Seitenlinie bis zur Schwanzspitze schaffen kann.

Die mächtige Ausladung der in seitlicher Ablenkung des Wachsthumes der Neuralplatte entstandenen Augenblasen sondert die nachbarliche, im Zustande der Neuralplatte concentrisch mit ihnen verlaufende Ektodermzone zunächst in je zwei Herde, welche medial und lateral von ihnen die Abhebung von der Unterlage ausnützen, in regem Wachsthum sich nach innen zu verdicken und dann, wie bei so vielen anderen derartigen Wachsthumsgelegenheiten, abschnüren. Die vorderen, zu beiden Seiten des Kopfendes gelegenen Verdickungen sind die mächtigeren. Der Grund der Eindellung wird mehrzeilig, und in äusserster Beengung entsenden die Zellen an der basalen Fläche des Säckchens Nervenfortsätze, welche dorsal an das Vorderbläschen des Neuralrohres gelangen. An der freien Oberfläche des Epithels bilden die Zellen feinere Fortsätze. und so wandelt sich diese Eindellung in das Geruchsorgan um. Die hinter den Augenblasen auftretenden Verdickungen sind unansehnlich, werden von den kleineren Ektodermarealen gebildet, schnüren sich vollständig unter Blasenbildung ab (Ciliarbläschen), halten aber dann mit der Nachbarbarschaft nicht gleichen Schritt und verschwinden. Ein Zuschuss von Zellmaterial an das mesencephale Trigeminusganglion (ophthalmicum) konnte nicht (mit Sicherheit) nachgewiesen werden. Der über den Augenblasen gelegene, durch deren Vorwölbung vorgetriebenen Theil jener prävalenten Ektodermzone findet erst dann eine freie Wachsthumsgelegenheit, wenn die dicht dem Ektoderm angelagerten, durch dasselbe behinderten Augenblasen die freistehende Wachsthumsrichtung ins Innere betreten, sich unter der Ringspannung ihrer äquatorialen Zone invaginirt haben. Während dies geschieht, kann ex vacuo das über der Eindellung gelegene entspannte, jener prävalenten Zone angehörige Ektoderm in regeres Wachsthum eintreten; es entsteht eine knopfförmige, sich abschnürende Verdickung, welche ein geschlossenes Bläschen bildet, dessen durch die Abschnürung entstandenes Aussenblatt — wie an der Augenblase selbst, ferner an der Labyrinthblase und an der dorsalen Wand des Vorder- und Rautenhirns — in Folge dieser Leistung sein Wachsthum verbraucht hat und sich verdünnt. Unter dem Zwange der sich weiterhin epigenetisch ergebenden Bedingungen wandelt sich dieser am Eingange in den Augenbecher gelegene Zellencomplex in die Linse um. Damit ist der Kranz der die Neuralplatte umgebenden, vom Randbezirke des prävalenten, dorsalen Areales der Blastula entstammenden, vom Wachsthum des centralen Herdes der Neuralplatte anfangs weit übertroffenen, zurückgehaltenen, beengten hufeisenförmigen Zone, welche erst allmählich ihre Wachsthumsfreiheit erlangt und bei der Verlängerung des Vorderkörpers in einzelne Herde aufgelöst wurde, geschlossen. Hypophyse, Riechgrübchen, Linse, Ciliarbläschen, prävestibulare Sinneslinienplatte, Labyrinthblase und retrovestibulare Sinneslinienplatte sind die Derivate dieser Zone; sie liegen alle in einer Reihe, umfassen das Neuralrohr und nützen erst allmählich ihre Wachsthumspotenz aus. So wie die beiden Sinneslinienplatten erst nach der Eindellung der Hörplatte markant vortreten, verhält sich diese ganze hufeisenförmige Kette von Ektodermverdickungen zum centralen Hauptherde des Wachsthumes, der dominirenden Neuralplatte, deren Sonderung und Gestaltung die Cephalogenese bestimmt. Die verschiedenen Beziehungen zur Nachbarschaft, auch die verschiedenen Grade der nach aussen zu abklingenden Steigerung der Wachsthumsintensität des dorsalen Sectors bedingen das differente Verhalten der verschiedenen epigenetischen Gestaltungen und Erwerbungen dieser Formationen. So wie aber die grobe zellenstaatliche Formbildung, der Erfolg ungleichen Theilungswachsthums das Werk der Epigenesis ist, so kann auch die nachträglich in den so gewonnenen Zuständen und Differenzirungslagen einsetzende gewebliche Sonderung, deren Bedingungen viel schwerer zu analysiren sind, nicht präexistiren und in der Keimzelle ausgetheilt sein. Auch über das Wo und Wie der Entfaltung solcher ererbter cellulärer Potenzen entscheidet ausschliesslich der Zellenstaat, die Epigenesis.

9) Zugleich mit der Verbreiterung des vorderen Abschnittes der Neuralplatte, der sogenannten Hirnplatte, erweitert sich auch der unter ihr gelegene, von einem viel kleineren Blastulawandabschnitte stammende dotterreiche und grosszellige Entodermabschnitt, dessen Flächen- und Längenwachsthum, namentlich an den Seitenwänden unter sehr beengten Verhältnissen erfolgt. Umspannen doch die paraxialen Mesodermflügel das Entoderm in sehr dichtem Gefüge. Auch im hohen einschichtigen dotterreichen Epithel des Entoderms, dessen Zellen sich langsamer vermehren, als jene des Ektoderms, kommt es zur Faltenbildung, deren Verlauf über das Maximum der Wachsthumsspannung Aufschluss giebt. So entstehen die sogenannten Schlundtaschen, und zwar im Stadium 26/27 das schräg gestellte erste, im Stadium 29 ein zweites, im Stadium 32 ein drittes solches Falten-(Schlundtaschen-)Paar. Diese von hohem, dotterreichem, einschichtigem Epithel gebildeten Falten wachsen intensiv genug vor, um die darüber gelagerten paraxialen Mesodermflügel zu durchbrechen. Dadurch werden die axialen Mesodermstränge der Visceralbögen abgegrenzt, gewissermaassen herausgeschnitten. Der vordere Rand der paraxialen Mesodermflügel, welcher oralwärts unter Verschmälerung allmählich in den vordersten, winzigen, median vereinigten Endabschnitt übergeht, wird dadurch als mächtiger breiter Mandibularbogen seitlich abgegrenzt. Der zwischen den beiden vorderen Schlundtaschen gelegene Mesodermtheil bildet den Hyoidbogen, der folgende Mesodermstrang wird zum axialen Mesoderm des ersten Branchialbogens. Die beiden folgenden Visceral- bezw. Branchialbögen werden durch die Fortsetzung der Schlundtaschenfältelung isolirt. Die Durchbrechungen der paraxial entstandenen Mesodermflügel an den Schlundtaschenrändern bieten den zum Theil neurogenen freien Mesodermzellen Gelegenheit, sich auch zwischen den Schlundtaschen an der Basalseite des

Entoderms und der Innenseite der axialen Mesodermstränge auszubreiten und sodann an der Dorsal- und Ventralseite des Kiemendarmes auch medialwärts vorzudringen. Die Mesodermstränge der Visceralbögen erhalten so einen Mantel von locker gefügten, freien Mesodermzellen, welche ihren Dotterinhalt bei regerer Vermehrung viel rascher verbrauchen und von den axialen Strängen keinerlei Zellzuschuss erhalten. Durch diese Einwanderung und Vermehrung der Zellen wird auch das Ektoderm, an dessen Basalseite sich die Schlundtaschenränder platt anlagern und andrängen, vorgewölbt, so dass die Visceralbögen auch an der Körperoberfläche vortreten. — Entsprechend dem Abklingen der Schlundtaschenfältelung in der Richtung nach hinten und nach vorn zu (prämandibulare, präpterygoide Entodermleisten) nimmt auch die Länge und der Intervall der Schlundtaschen ab. Die prämandibularen Faltungen sind ganz rudimentäre initiative Formationen, die wegen ihrer allzu schrägen Einstellung am comprimirten oralen Darmende nicht als vollwerthige Schlundtaschen gelten können. Auch der prämandibulare (Pterygoid-)Bogen kommt deshalb nur in ganz rudimentärer Weise zu Stande. Hinsichtlich der Dynamik dieser Faltungen der seitlichen Kiemendarmwand besteht eine gewisse Analogie mit jener der gleichfalls beengt in die Länge wachsenden seitlichen Rautenhirnwand, deren Fältelung gleichfalls nach vorn und hinten ausklingt und gänzlich verschwindet, sobald das Rautenhirn durch die mächtigen seitlichen Ausladungen am Maximum der Beengung im frontalen Umriss eine dauernde Entspannung gewinnt. Auch der Kiemendarm gewinnt später im Bereiche der zuerst aufgetretenen vorderen Schlundtaschen eine erhebliche Verbreiterung und damit einen frontalen Umriss, doch erfolgen die Vorgänge am Kiemendarme und am Neuralrohre ganz unabhängig.

10) Im Ganzen entstehen sieben Schlundtaschenpaare, von denen die letzten, ebenso wie die ventralen Abschnitte der ersten und die rudimentären prämandibularen Entodermfalten das vorgelagerte Mesoderm nicht durchbrechen. Auch die sechsten Schlundtaschen schaffen keine neuen Durchbrüche in den Mesodermflügeln, sondern erweitern nur die Schlitze, welche die fünften Schlundtaschen gerissen haben, nach hinten. Mit den ganz unansehnlichen und nur vorübergehend bestehenden siebenten Schlundtaschen verflacht sich diese Querfältelung der seitlichen Kiemendarmwand. Der Process klingt sozusagen ab. Die das Ektoderm erreichenden Schlundtaschen pressen sich demselben so dicht an, dass dessen Sinnesschichte eine markante Rinne bildet. Die hierdurch dem Wachsthum des Entoderms entstandenen Schranken werden in der Weise umgangen, dass sich dasselbe an der Innenseite des Ektoderms der Visceralbögen ausbreitet, während das letztere bei dieser Ablenkung des Entoderms keilförmig in den Rand der Schlundtasche einwächst, denselben durchsetzt, spaltet und auch die Innenfläche der Schlundtasche überkleidet. Dann ordnet sich das Ektoderm in zwei Lamellen, und es erfolgt eine Lösung derselben und damit die Eröffnung der Kiemenspalte, deren Wände daher einen ektodermalen Ueberzug aufweisen. Dem ektodermalen Innenblatt der Aussenwand der Visceralbögen sind durch die Vereinigung der von je zwei Schlundtaschen hervorgewachsenen Epithellamellen Schranken erstanden; alsbald entstehen aber zunächst im mittleren Bereiche der Bögen höckerige Ausladungen, die Kiemenknötchen, an deren Entstehung das Stauungswachsthum des Entoderms wahrscheinlich hervorragenden Antheil hat. Bei all' diesen Processen stehen die beiden primären Keimblätter in einem innigen Abhängigkeitsverhältniss, unter gegenseitigem Einflusse, welcher bei der Berührung des Ektoderms durch die Schlundtaschenränder einsetzt. Im Hyoidbogen, welcher als Kiemendeckel über die folgenden Branchialbögen vorwächst, kommt es bei so weittragender Ablenkung und Entspannung des Entoderms anfangs nicht zur Entstehung von Kiemenknötchen; doch reicht das Entoderm nicht bis zum freien Rande vor, welcher nebst einem guten Theile der Innenseite (ebenso wie die ganze Aussenseite) von einer frei vorwachsenden Ektodermfalte begrenzt wird. Das Wachsthum der dorsalen Schlundtaschenränder schafft dann weiterhin nach hinten umgelegte divertikelartige Ausladungen, an deren Scheitel sozusagen in einem letzten Aufgebot, in äusserster und letzter Concentration des Wachsthumes die Thymusknötchen entstehen (zweite, dritte, vierte, manchmal initiativ, rudimentär auch erste Schlundtasche). Ventrolateralwärts wachsen die Schlundtaschen ungehindert vor und erhalten so concave Ränder. Nur in der ventralen Fortsetzung der letzten (siebenten) Schlundtaschen, bereits im Bereiche der Concavität der ursprünglichen Grenzfalte führt angestautes Wachsthum zur Bildung einer Epithelknospe, die zum telobranchialen Körper wird. Es entsteht zumeist (vielleicht in Folge der Asymmetrie des Herzens) nur rechterseits und lässt deutlich seine branchiale Herkunft erkennen.

Die anfangs dem Ektoderm dicht angepresste erste Schlundtasche wird offenbar in Folge der mächtigen Proliferation des Mesoderms durch Abhebung des Ektoderms wieder frei, womit Formationen des Mandibularbogens Gelegenheit gegeben ist, ins Hyoidgebiet überzutreten und umgekehrt (erster Arterienbogen, Nervus mandibularis internus VII). Wahrscheinlich hat diese Entspannung der Berührungszone des Ektoderms vom Drucke der angepressten Schlundtasche die nachfolgende rege Proliferation des Ektoderms zur Folge, welches eine Leiste bildet, die ventralwärts vorwächst, auch in den Mandibularbogen abzweigt und die Sinnesknospenreihe der hyomandibularen und mandibularen Sinneslinie schafft. Auch das mit dem dorsalen Ende der ersten Schlundtasche dauernd in Zusammenhang bleibende, nicht abgehobene Ektodermareal bildet eine solche später an die Wand eines dorsolateralen Divertikels der ersten Schlundtasche eingelassene Sinnesknospe des auch bei *Ceratodus* wie bei *Protopterus* (Pinkus, 1894) in voller Function stehenden Hyo-

mandibularorganes. Auch an den dorsalen Enden der folgenden Schlundtaschen entstehen derartige Ektodermverdickungen, welche jedoch wieder verschwinden und den nachbarlichen, auch später noch durch Fortsätze mit ihnen verbundenen epibranchialen Ganglien kein Zellmaterial liefern. Es kommt also bei diesen Schlundtaschen nicht mehr zur Bildung von Sinnesorganen, ebenso wie bei den übereinstimmende Vorgänge aufweisenden Amnioten. — Am ventralen Ende der besonders weit ventralwärts sich verlängernden zweiten Schlundtasche bildet das hierbei offenbar etwas zusammengeschobene, angestaute Ektoderm eine erhebliche Verdickung, welche paramedian nach vorn zu auswächst und die hypohyale Sinneslinie liefert. Das verdickte, die branchiale Region rückwärts umziehende Ektodermfeld concentrirt sein Wachsthum gleichfalls zur Bildung einer ventrolateralen Sinneslinie, welche an der ventrolateralen Seite des Rumpfes caudalwärts vorwächst, wenn auch nicht in der Intensität der lateralen Sinneslinie. Die sich gemäss der Verschiedenheit der Wachsthumsituationen und -bedingungen in so mannigfacher Weise äussernde Proliferation des Ektoderms in den seitlichen und ventrolateralen Abschnitten des Kopfes erscheint als eine letzte Nachwirkung der durch das polarbilaterale Eiwachsthum geschaffenen Prävalenz der Dorsalseite der Blastulawand zu gesteigertem Wachsthum der Abkömmlinge. In diesen lateralen und ventralen Gebieten hört allmählich diese Wachsthumsprävalenz auf, hier kommt sie daher auch erst in verhältnissmässig späten Entwicklungsstadien zur vollen Geltung. — Auch am oralen Darmende kommt es in gegenseitiger Behinderung zu engen Wechselbeziehungen zwischen dem Entoderm und Ektoderm. Die Sinnesschichte des letzteren schiebt sich eine Strecke weit an der basalen Fläche des ersteren vor, welches in Beengung gleichfalls eine dichte Zellstellung gewinnt. Centrale Entspannung schafft die Entstehung der ersten Einsenkungen, der Zahnpapillen, unter lebhafter Mitbetheiligung des Dentin abscheidenden Mesoderms. Schmelz wird nicht producirt (SEMON).

11) Durch das Längenwachsthum der vorderen Abschnitte der dorsalen Neuralwand, der Neuralplatte (bezw. des Neuralrohres) und der dorsalen Urdarmwand ist im Stadium 24 der ventralen Wand der als querer Wulst vortretenden inneren Mundbucht eine neue Wachsthumsrichtung nach innen erschlossen worden, welche bis aufs äusserste ausgenützt wird. Es entsteht zunächst die in den erweiterten vorderen Abschnitt der Urdarmhöhle einspringende sogenannte Grenzfalte, welche ungehindert immer weiter in caudaler Richtung vorwachsen kann, die weite Urdarmhöhle wie ein querer Riegel von vorn her durchsetzt und die Kiemendarmhöhle gegen den Urdarmfundus, das sogenannte ventrale Darmlumen, abgrenzt. Der Scheitel der Grenzfalte bildet dann die ventrale Wand des Vorderdarmes, an welcher ganz unabhängig und in ansehnlicher Entfernung von den Schlundtaschen im beengten Wachsthum der Concavität die unpaare Lungenknospe entsteht. Der auch phyletisch sehr primitive Zustand bei *Ceratodus* spricht gegen die branchiale Herkunft der Lunge. Das caudale Blatt der Grenzfalte schafft die Concavität der Magendarmschlinge und unter später eintretenden Bedingungen die grossen ventralen Darmdrüsen und deren Ausführungsgänge. So wird nachträglich die durch den Dottererwerb der Oocyte bedingte Einschränkung der Zellvermehrung und Leistungsfähigkeit der Makromeren und ihres Derivates, des Entodermmassives, ausgeglichen, dessen Immobilisation die Dorsalseite zur Einkrümmung, bezw. Auskrümmung zwang. Diese Complication musste beim Dottererwerb mit in Kauf genommen werden; würde letzteres nicht solche Grade erreichen, dann könnte, wie in der *Amphioxus*-Entwicklung, die ventrale Gastrulawand mit der dorsalen wenigstens im Längenwachsthum gleichen Schritt halten. Der Ersatz für den ausgedehnten, den Urdarmboden bildenden, mit Dotter schwer beladenen Entodermabschnitt wird in der vorderen Körperhälfte von dem nachbarlichen, anfangs ganz winzigen Wandabschnitte durch das freie Vorwachsen der Grenzfalte, durch eine physiologische und phyletische Heteromorphose geschaffen. — Als ein Beispiel typischer Cänogenese ist der vorübergehende Verschluss des hinteren Abschnittes des Kiemendarmes und des Oesophagus anzuführen, der durch Functionslosigkeit ermöglicht wurde und später wieder gelöst wird.

12) In die Concavität der Grenzfalte treten auf beiden Seiten die ventral von den Durchbrüchen der Schlundtaschen einheitlich gebliebenen Randtheile der ungehindert vorwachsenden paraxial entstandenen Mesodermflügel des unsegmentirten Körperabschnittes ein, welche caudal- und lateralwärts ohne Grenze in die Seitenplattenabschnitte des segmentirten paraxialen Mesoderms übergehen. In Folge der Krümmung des Embryos ist der ventrale freie Mesodermrand viel kürzer als das dorsale Ursprungsgebiet; die prostomal entstandenen Randzonen der paraxial entstandenen Mesodermflügel reichen nicht bis an den Grund der Grenzfalte und bilden am ventralen Urmundrande die erste ganz schmale sich stetig verbreiternde Verbindung der beiden zwischen dem Entodermmassiv und dem Ektoderm vorgewachsenen mesodermalen Schichten. Eine zweite Verbindung entsteht in der Concavität der Grenzfalte, nachdem schon vorher in derselben, sozusagen ex vacuo, unter epithelialer einschichtiger Anordnung der Mesodermzellen in einer Gewölbespannung die erste Cölombildung stattgefunden hat. Diesem Vorwachsen ergeben sich alsbald durch das Aufeinanderprallen und die mediane Verbindung der beiden Cölom-(Pericard-)Wände im Faltenraume Schranken. Es kommt zunächst zu beiderseitiger Ausweitung und sodann zum Durchbruch der beiden sich gegenseitig behindernden Säckchen in der Mitte der Berührungsstelle, in centrifugalem Auseinanderrücken der Zellen, zur Bildung einer unpaaren Pericardialhöhle. Späterhin aber schafft eine unpaare mediane Längsfaltung des visceralen, die Concavität

der Grenzfalte auskleidenden Blattes eine neue Wachsthumsgelegenheit. In den Faltenraum treten nun von vorn her die äussersten jener zum Theil neurogenen freien Mesodermzellen ein, welchen an den Schlundtaschendurchbrüchen Gelegenheit zur Erreichung der Entodermoberfläche geboten wurde. Von der caudalen Seite treten in den Faltenraum die vordersten Zellen der sich auflockernden und rege vermehrenden prostomal entstandenen angestauten Randstreifen der paraxialen Mesodermflügel ein. Die Zellen beiderlei Herkunft vereinigen sich in dem sich ex vacuo und ohne Widerstand vergrössernden Faltenraum, stauen sich an und bilden eine innere, von Strängen durchzogene Auskleidung dieses Herzfaltenraumes. Das zierliche Gerüst dieser spindeligen und verästelten Zellstränge reisst bei weiterer Vergrösserung des Faltenraumes durch, und die endocardiale Wand der primitiven Herzhöhle ist vollendet. Die Zellen am Umschlag der parietalen Leibeshöhlenwand in die viscerale Lamelle (der Herzfalte) nützen beiderseits die Wachsthumsgelegenheit in medialer Richtung aus, wobei es zur Abschnürung der Falte und zur Bildung des Herzschlauches kommt, dessen beengtes Längenwachsthum in der Schleifenbildung eine Entspannung findet. Im Anschluss an das Endocardium, zum Theil auch selbständig entstehen im Lager der bei reger Vermehrung sich allenthalben vorschiebenden freien Mesodermzellen des unsegmentirten Vorderkopfes stets dicht auf der basalen Oberfläche des Entoderms der Reihe nach die primären Aortenbögen und gleichzeitig und unabhängig von ihnen die beiden Aortenwurzeln, deren Fortsetzung im segmentirten Gebiet von den sich auflockernden und gewissermaassen als eine zweite Mesodermemission, als Complex freier Mesodermzellen alle Spalträume zwischen den epithelialen Formationen durchfluthenden Zellen der Angiosklerotome der Dorsalsegmente gebildet wird. Inzwischen sondert sich das unverbrauchte, den seitlichen und ventralen Abschnitten der Uebergangszone der Blastulawand entstammende prostomal entstandene Zellmaterial der Randzonen der paraxialen Mesodermflügel in eine periphere, zu einem dünnen Epithel zusammenschliessende Gefässwand und die kugelig und locker gefügt bleibenden Innenzellen, welche zu Blutzellen werden (Angiohämoblastem). Die Gefässwandschichte tritt in unmittelbaren Zusammenhang mit dem von den vordersten Ausläufern dieses Zellcomplexes gebildeten Endocardschläuchen der caudalen Herzschenkel. Die im Bereiche der Grenzfalte geschlossene Vereinigung dorsal und ventral entstandener Gefässwandzellen wiederholt sich auch zu beiden Seiten des Entodermmassives, womit unter Bildung und Zusammenfluss von Bläschen und Röhren die seitlichen Theile des Dottervenennetzes geschaffen werden und der primitive Kreislauf geschlossen wird.

Das Dottergefässnetz dient, solange es nur von dünnen, noch nicht in zwei Lamellen gesonderten Seitenplatten und dem Ektodem bedeckt ist, der Arterialisirung des Blutes (Dottersackathmung), welches aus ihm in einem grossen centralen Venenpaare ins Herz eintritt. Mit der Zunahme der Blutmenge erweitert sich der Herzschlauch, welcher unter so überaus günstigen Ernährungsbedingungen rasch in die Länge wächst und in Beengung sich in Schlingen legt. Auch jeder andere Abschnitt der Cölomwandung würde unter solche Bedingungen gesetzt, in situationeller Auslese, Anpassung und Steigerung cellulärer Thätigkeit die Contractilität ausnützen und Muskelfibrillen differenziren. Aber auch die ventrale vordere epitheliale Wand des ventralen Darmlumens, welche mit der Grenzfalte, dem oralen Darmende und der dorsalen Urdarmwand einem ehedem freiliegenden Abschnitt der Blastulawand entstammt, wird durch diese günstigen Stoffwechselbedingungen zu lebhaftem Wachsthum angeregt, es entstehen in den Maschen des Gefässnetzes buckelige, dann divertikelförmige Ausladungen, welche sich rasch immer weiter verzweigen; mit ihnen nimmt auch das Gefässnetz an Ausdehnung zu, was wieder das gesteigerte Wachsthum und die Verzweigung der Epithelschläuche unterhält und fördert. So entsteht unter durchaus epigenetisch zu Stande gekommenen Bedingungen die grösste Darmdrüse, die Leber, welche in Folge ihrer reichen Vascularisation, der sie ihre Entstehung verdankt, auch zur Uebernahme anderer Functionen befähigt erscheint. Ventral von der Leber entstehen zu beiden Seiten des sich in der mächtigen Vena subintestinalis sammelnden Blutstromes kleinere Divertikelbildungen, von denen das mittlere im Ringen mit der plastischen Leber Gelegenheit findet, sich blasenförmig zu erweitern, und so zur Gallenblase wird, während die beiden anderen Divertikel unter beengteren räumlichen Verhältnissen zungenförmig vorwachsen und, sich verzweigend, die ventralen Bauchspeicheldrüsen liefern. — Der am arteriellen Herzende nach beiden Seiten abfliessende Strom arteriellen Blutes schafft dem dicht anliegenden Entoderm günstige Wachsthumsbedingungen, womit die Entstehung der Schilddrüse epigenetisch eingeleitet wird.

13) Im segmentirten Theile der paraxialen Mesodermflügel schafft eine sagittale, entspannende Längsfalte die Abgrenzung der an der Seite des Neuralrohres steil emporwachsenden Dorsalsegmente gegen die Seitenplatten, unter welchen das Dottergefässnetz entsteht. Es kommt somit nicht wie an *Amphioxus*-Keimlingen zur Segmentirung in der ganzen Mesodermbreite, so dass keine Ursegmente, sondern nur Dorsalsegmente entstehen. Die sagittale Faltung und Sonderung reicht nur bis in die hintere Hälfte des zweiten Segmentes vor, dessen vordere Hälfte sowie das erste Segment nur durch die Differenzirung der Wandung gegen das nachbarliche Mesoderm abgegrenzt ist. In der epithelialen, ganz paraxial entstandenen und prävalirenden, jedoch ganz besonders beengten medialen Wandung der Segmente schieben sich die Zellen so lange in frontaler Einstellung über einander vor, bis sie von einer Segmentgrenze zur anderen reichen und die ganze Wanddicke

einnehmen. Durch dieses Flächenwachsthum der auf einander geschichteten Zellen wird die Segmenthöhle immer mehr, bis zum Verschwinden eingeengt. In dieser beschränkten Anordnung, unter der Gesammtspannung der Segmentreihe können die Zellen keine andere ihrer productiven Fähigkeiten entfalten, steigern und hochzüchten, als die Contractilität; sie bilden lange, von einer Segmentgrenze zur anderen reichenden Muskelfibrillen, womit dieser mächtige, der Ablösungsstelle so nahe proximale Wandabschnitt der Dorsalsegmente zum Myotom umgewandelt wird. Die schon nicht mehr so intensiv wachsende Aussenwand der Segmente bildet ein flaches Epithel, die Dermalplatte. Die auf der medialen Seite gleichfalls noch im Wachsthum prävalente Abschnürungsstelle selbst löst sich nach lebhafter Proliferation als Angiosklerotom in jene locker angeordneten freien Mesodermzellen auf, welche nach allen Richtungen zwischen den Spalten, insbesondere auch zwischen den Seitenplatten und Dorsalsegmenten vordringen und, unter sehr verschiedene Differenzirungsbedingungen gerathend, Gefässe und Stützgewebe ausbilden. Die Entstehung der Myotome, welche an allen Segmenten, auch am ersten erfolgt, schafft eine durchgreifende und präcise Abgrenzung des Palaeocraniums gegen den segmentirten Körperabschnitt.

14) Den bei der Trennung und Ablösung der Seitenplatten entstehenden ventrolateralen Kanten der Dorsalsegmente eröffnet sich ventrolateralwärts eine freie neue Wachsthumsgelegenheit. Sie wachsen unter der Führung der den Myotomen entstammenden medialen mächtigeren Wandung als Myotomfortsätze ebenso vor, wie die dorsalen Kanten der Dorsalsegmente. Die ältesten und mächtigsten Myotomfortsätze sind jene der dritten und vierten Segmente, welche alsbald über den Herzbeutel schräg ventralwärts und nach vorn vordringen und dann in dieser Wachsthumsrichtung Muskelfasern ausbilden. Ihnen folgen, der Reihe nach angeordnet, die folgenden Myotomfortsätze und bilden mit ihnen die Seitenrumpfmuskulatur, den mächtigen Hyoabdominalis. In Folge der erheblichen Differenz der Wachsthumsrichtung schnüren sich die ventralen Fortsätze des dritten bis sechsten Dorsalsegmentes schon frühzeitig der Reihe nach von ihrem Mutterboden ab und bilden den freien vorderen Abschnitt der ventralen Segmentreihe, der gesammten Seitenrumpfmusculatur. Anfänglich lässt sich auch an den ventralen Myotomfortsätzen die Fortsetzung der Cutisplatte als dünnes Epithel nachweisen, später verschwindet es und bildet das Perimysium der aus dem mächtigen Innenblatte hervorgehenden Musculatur. — Wie an den Myotomen, so erfolgt auch an deren Fortsätzen eine schräge und wellige Anordnung der Myosepten (Myocommata), wobei unter grösster Raumausnutzung der Muskelquerschnitt zunimmt.

Der zwischen dem Herzbeutel und dem ersten und der vorderen Hälfte des zweiten Segmentes gelegene Theil der Mesodermflügel bewahrt lange Zeit seine Einheitlichkeit, verbreitert sich mit dem Kiemendarm in dorsoventraler Richtung und wird von den vierten und fünften Schlundtaschen durchbrochen. In dem unter dem ersten Myocomma gelegenen Durchbruche der fünften Schlundtasche zwängt sich alsbald eine noch kürzere sechste Schlundtasche hervor, denn auch die Schlundtaschenfältelung nimmt caudalwärts an Intensität ab, so dass die Schlundtaschen immer niedriger und kürzer werden. Dorsal von der sechsten Schlundtasche wächst erst im Stadium 43 ein ventraler Fortsatz der hinteren Hälfte des zweiten Segmentes vor, welcher den ersten der gesammten Reihe bildet. Wie bereits erwähnt, geht die vordere Hälfte des zweiten Segmentes ebenso wie das ganze erste Segment in die durch die Schlundtaschen abgegliederten axialen Mesodermstränge der Branchialbögen über, welche ventral mit dem Herzbeutel zusammenhängen. Der kleine Fortsatz der hinteren Hälfte des zweiten Segmentes, kurz gesagt, der zweite Myotomfortsatz gabelt sich nun über der sechsten Schlundtasche in einen vorderen, zwischen fünfter und sechster Schlundtasche ventralwärts vorwachsenden und einen hinteren Schenkel. Auch der zweite Myotomfortsatz löst sich dann, wie schon früher die viel mächtigeren folgenden Fortsätze, von seinem Mutterboden ab, sein dorsales Ende wächst dann, den nachbarlichen Verhältnissen angepasst, dorsalwärts empor und gewinnt später an der Labyrinthkapsel Ursprung. Ventralwärts findet dieser hintere Schenkel etwas freiere Wachsthumsbedingungen vor, als die folgenden in eine Reihe gestellten Myotomfortsätze. Er verzweigt sich nach drei Richtungen; medialwärts dringt ein Fortsatz durch die letzte der von der Schlundtasche gerissenen Mesodermlücken zwischen der letzten Schlundtasche und dem hinteren Rande des Mesodermdurchbruches, den Seitenplatten, vor, woselbst er sich zwischen Pericard und ventraler Wand des Kiemendarmes fächerförmig ausbreiten kann (Musc. dorsopharyngeus); nach vorn wächst ein zweiter Zipfel, welcher Beziehung zu den Kiemenbögen gewinnt (Musc. dorsobranchialis); nach hinten und lateralwärts ein dritter Zipfel, dem sich Beziehungen zum Schultergürtel ergeben (Musc. dorsoclavicularis, der Vorläufer eines Musc. trapezius höherer Formen). Ausserdem gewinnen ventral und nach vorn abzweigende Bündel spindeliger Zellen unter Lostrennung vom Myotomfortsatze Beziehungen zu den ventralen Enden der Branchialbögen, differenziren sodann in der Wachsthumsrichtung gleichfalls Muskelfibrillen und werden unter solchen, epigenetisch zu Stande gekommenen Bedingungen zum Musc. cleido- und dorsobranchialis. So gerathen also die Abkömmlinge des hinteren Schenkels des spät auftretenden und unscheinbaren zweiten Myotomfortsatzes in mannigfache Beziehungen zur Nachbarschaft und können sich vortheilhaft und mächtig entfalten. — Der vordere zwischen den fünften und sechsten Schlundtaschen herab gewachsene Schenkel des zweiten Myotomfortsatzes dringt gleichfalls medialwärts zwischen Kiemendarm und Pericardium vor und er-

reicht dicht am vorderen Zipfel des Musc. dorsopharyngeus, knapp hinter dem arteriellen Herzende die Medianebene. Bei diesem Vorwachsen sondert sich der in der Wachsthumsrichtung Muskelfasern ausbildende Mesodermstrang des sechsten Visceralbogens in mittlerer Höhe des Kiemendarmes in ein ventrales und ein dorsales Muskelindividuum, den ventralen Interbranchialis des vierten Branchialbogens und den dorsalen, am Labyrinthknorpel Ursprung gewinnenden Levator branchiae IV. Genau so wie dieser vordere Schenkel des zweiten Myotomfortsatzes verhalten sich nun die aus jenem seitlichen, dorsal noch einheitlichen und mit dem ersten Segmente und der vorderen Hälfte des zweiten Segmentes zusammenhängenden Mesodermabschnitte, die beim Durchbruche der Schlundtaschen gesonderten branchiomeren Mesodermstränge, welche von freien, zum Theil neurogenen Mesodermzellen umwachsen wurden. Auch diese Mesodermstränge, welche nach hinten zu ebenso wie die Schlundtaschen immer kürzer werden, lösen sich zunächst von der Cölomwand, dem Pericardium ab; auch sie wachsen, frei geworden, zwischen Kiemendarm und Pericard, die einzige Wachsthumsgelegenheit bis aufs Aeusserste ausnützend, bis zur Medianebene vor und gewinnen anderseits dorsalwärts, mit freien Enden emporwachsend, Beziehungen zur Labyrinthkapsel; auch sie verlieren in der Mitte der Kiemenbögen die Continuität und differenziren sich in der Wachsthumsrichtung zu Muskeln, den ventralen Interbranchiales und den dorsalen Levatoren. Der einzige Unterschied besteht darin, dass im Bereiche der fünften, vierten und dritten Visceralbögen (der drei vorderen Branchialbögen) die frühzeitige Loslösung der Dorsalsegmente von den Seitenplatten (dem Pericardium) unterbleibt; zwischen den Segmenten und dem Pericardium wird bei dorsoventraler Vergrösserung des Kiemendarmes ein ansehnliches, den vor der Ablösung der Segmente von den Seitenplatten bestehenden sogenannten Segmentstielen der folgenden Segmente III ff. entsprechendes Mittelstück gewissermaassen ausgesponnen, welches durch die Schlundtaschen in die branchiomeren Stränge abgetheilt wird. Hinsichtlich der Differenzirung quergestreifter Muskulatur, auch hinsichtlich der Innervation besteht vollkommene Uebereinstimmung mit dem Verhalten der anschliessenden branchiomeren Derivate des zweiten Myotomfortsatzes, welcher in lehrreicher Weise gewissermaassen die Brücke zu den folgenden Segmentfortsätzen schlägt. Nur die Anordnung und Ausweitung des Kiemendarmes bestimmt also das etwas abweichende Verhalten im Gebiete des vorderen und der hinteren Hälfte des zweiten Segmentes. Unter keinen Umständen können aber die axialen, alsbald von den von oben her eindringenden freien Mesodermzellen umgebenen Mesodermstränge der Branchialbögen, die ausschliesslich quergestreifte Muskulatur liefern, als Seitenplattenderivate gelten; dann müsste die Seitenplattengrenze im Mandibulargebiete mitten durch die Kaumusculatur gezogen werden. Durch die mächtige Entwicklung des Gehirnes wurden die paraxialen muskelbildenden Abschnitte des Mesoderms gezwungen, dorsolateralwärts auszuweichen, und nur die den Angiosklerotomen entsprechenden, unsegmentirten Abschnitte blieben in situ. — Nie und nimmer können also die Branchialmuskeln der glatten visceralen Musculatur gleichgestellt, als „viscerale Muskeln" betrachtet und so der Seitenrumpfmusculatur als etwas genetisch Fremdes gegenübergestellt werden. Sie sind letzteren vielmehr homodynam, stehen im Bereiche des Kiemendarmes in anderen nachbarlichen Beziehungen zum Entoderm und zur ventralwärts endenden Cölomwand und gewinnen daher auch eine andere Anordnung und Wirkungsweise. Die Seitenplattengrenze liegt hinter und ventral vom Kiemendarme, dort, wo sich die Mesodermstränge — genau so wie die Dorsalsegmente — vom Cölom abschnüren, d. h. ventral von den Schlundtaschen. Wenn sich die Pericardialhöhle eine kurze Strecke weit in die ersten Visceralbögen fortsetzt und diese sich trichterförmig im Cölom öffnende Röhren bilden, so kann dies nicht anders beurtheilt werden, als an den Ursegmentstielen, die bei anderen Formen gleichfalls längere Zeit hohl sind. Wir erblicken somit in den axialen Mesodermsträngen der vier Branchialbögen branchiomer gesonderte, selbständig gewordene, dann dorsal- und ventralwärts vorgewachsene Theile einer Zwischenzone, welche die Seitenplatten mit den spät unvollkommen gegen sie abgegliederten vordersten Segmenten verbindet und im gewissen Sinne den letzteren zuzurechnen ist, weil sie in der Fortsetzung der die Myotomfortsätze bildenden Längszone der paraxialen Mesodermflügel liegt. So wie der Process der Mesodermbildung, d. h. der in beengtem Wachsthum entstehenden Längsfältelung der dorsalen Urdarmwand, nach vorn zu abklingt, so ist dasselbe auch hinsichtlich der Quer- und Längsgliederung des paraxialen Mesoderms, der Sonderung der Dorsalsegmente von den Seitenplatten, und der Mächtigkeit der die so entstandene Wachsthumsgelegenheit ausnützenden Myotomfortsätze der Fall. Es ist von besonderem Interesse, dass die Sonderung der Seitenplatten von den Dorsalsegmenten gerade in der Mitte des zweiten Segmentes endigt, und daher nur die hintere Hälfte desselben einen freien Myotomfortsatz ausbilden kann, dem zufolge der günstigen nachbarlichen Verhältnisse verschiedene Wege und Richtungen zum Vorwachsen und zur Sonderung offen stehen.

15) Im otischen und präotischen Gebiete des Mesoderms erreicht die Wachsthumsintensität nicht jenen Grad, daß es zur Quergliederung und zur Ausbildung von Myotomen kommen könnte. Dadurch wird dieses Gebiet als Palaeocranium charakterisirt. Diese dorsalen Abschnitte des paraxialen Mesoderms müssen sich bei der Ausnützung der ihnen dorsalwärts freistehenden Wachsthumsgelegenheit den über ihnen entstehenden und vorwachsenden dominirenden ektodermalen Formationen anpassen, vornehmlich der Labyrinthblase, dem Ganglion acusticofaciale, dem rhombencephalen und mesencephalen Trigeminusganglion, welch

letzterem das ektodermale Ciliarbläschen dicht anliegt; zwischen und vor diesen letzteren Formationen buchtet sich das paraxiale ungehindert vorwachsende Mesoderm aus und bildet sozusagen ex vacuo in primitiver Gewölbeconstruction bläschenartige Vorwölbungen, welche die sogenannten Kopfhöhlen bergen. Diese Mesodermblasen entstehen in ganz anderer Weise und unter ganz anderen Bedingungen als die Dorsalsegmente, denen sie in keiner Weise homodynam sind. Die vor und hinter dem rhombencephalen Trigeminusganglion entstehenden Mesodermblasen werden am besten als vordere und hintere Mandibularblase bezeichnet (im Texte auch als Prämandibular- und Mandibularhöhle unterschieden). Die vorderste, zwischen den Augenblasen und dem Diencephalon auftretende blasenförmige Ausweitung ist die Ciliarmesodermblase (wegen der strahlenförmigen Fortsatzbildung so benannt), welche der Prämandibularblase anderer Formen entspricht und mit Vorbehalt auch als solche bezeichnet werden kann. Auch die dorsale Kante der Ciliarmesodermblase muss sich bei ihrem dorsalen Vorwachsen dem Nervus ophthalmicus profundus anpassen und kann nur medial und lateral von ihm Fortsätze treiben. Das mächtige bis an den dorsalen Rand der ersten Schlundtasche vorwachsende Ganglion acusticofaciale trennt das (dritte) hintere Mandibularbläschen ganz vom Hyoidgebiet ab, so dass beide Mandibularbläschen ventralwärts mit dem breiten Mandibularbogen s. l. in Zusammenhang stehen. Eine seitliche prämandibulare vorderste rudimentäre Schlundtasche vermag diese Mesodermmasse nicht zu durchbrechen. Auch die erste, hyomandibulare Schlundtasche ist ventral nicht so tief, um das mächtige vorgelagerte Mesoderm zu durchschneiden, denn die Schlundtaschenfältelung flaut nicht nur nach rückwärts, sondern auch nach vorn allmählich ab, ebenso wie die Proliferation des Mesoderms und der Chorda. Das Mandibular- und das Hyoidmesoderm erhalten unter diesen Umständen ihren ursprünglichen ventralen Zusammenhang und lösen sich gemeinsam von den Seitenplatten, dem Pericardium ab, worauf ihrem medianwärts gerichteten Vorwachsen durch beiderseitiges Aufeinandertreffen Schranken erstehen. Im mächtigen, caudalwärts sich verbreiternden Hyoidmesoderm kommt es nur im vordersten Rande zur Trennung dorsaler und ventraler Abschnitte (Levator [Craniooperc ularis] und Interhyoideus), die Hauptmasse bleibt ungetheilt und bildet den mächtigen, ventral die Medianebene erreichenden, durch eine Raphe mit dem Muskel der Gegenseite verbundenen Opercularis. Der Mandibularbogen sondert sich genau so wie Branchialbögen, insbesondere das Myotomderivat des vierten, vollkommen in den ventralen Intermandibularis und den dorsalen Abschnitt, die Kaumuskulatur, denn seine beiden Abschnitte bilden wie jene der branchialen Mesodermstränge in der Wachsthumsrichtung Muskelfasern. Es ergeben sich also im Mandibularbogen principiell genau dieselben branchiomeren Verhältnisse wie an den Branchialbögen s. st. und insbesondere am vorderen Derivate des zweiten Myotomfortsatzes. Die Gliederung der vorderen und hinteren Mandibularblase setzt sich bei der Differenzirung auch auf die anschliessenden Abschnitte des mandibularen Mesoderms fort und führt theilweise zur Sonderung des Musc. temporalis vom Masseter, an deren Aufbau vorwiegend die laterale Wand der hierbei obliterirenden beiden Mandibularblasen regen Antheil nimmt. Würde die prämandibulare Schlundtasche durchbrechen und den Mandibularbogen in einen vorderen und hinteren Bogen sondern, dann wäre der M. temporalis der Levator des ersteren, der Masseter jener des letzteren Visceralbogens. Dazu ist es jedoch wohl noch bei keinem Wirbelthiere gekommen. Der Vorderwand der vorderen Mandibularhöhle steht überdies auch noch der Weg nach vorn, parallel mit dem Ganglion mesencephalicum (ophthalmicum) des Trigeminus offen; auch in dieser Richtung wird in Anpassung an die Nachbarschaft, in Ausnützung freier Wachsthumsgelegenheit ein Fortsatz entsendet, welcher geradeaus über den Bulbus vorwächst und sich in dieser Wachsthumsrichtung zum Obliquus oculi superior umbildet. Alle übrigen Augenmuskeln werden von drei divergirenden, bestimmte Wachsthumsgelegenheiten ausnützenden Fortsätzen der sogenannten prämandibularen Mesodermblase gebildet, die wohl besser als Ciliarmesodermblase zu bezeichnen wäre. Zwei dorsale Fortsätze streben zu beiden Seiten des die Blasenwand kreuzenden Ganglion ophthalmicum und seines nach vorn wachsenden Nerven empor und treffen auf den Augapfel (Rectus oculi superior und lateralis). Der unter dem Augenbecher nach vorn wachsende Fortsatz sondert sich in den Obliquus und Rectus inferior, von denen der letztere auch die Drehung nach innen besorgt. Die vorderen Endabschnitte des paraxialen Mesoderms, die Prämandibular- bezw. Ciliarblasen, besitzen somit keine Seitenplattenantheile, ebenso wie die anschliessenden vordersten Theile des Mandibularmesoderms, denn gemäss dem allmählichen Abflauen der Mesodermbildung und der Verschmälerung der Mesodermflügel nach vorn hin hört zuerst der Seitenplattenabschnitt, das Pericardium, auf, dann erst endigen vorn die dorsalen Formationen, als welche die Blasen zu gelten haben, welche ganz zweifellos dorsolateralen Abschnitten des segmentirten Mesoderms entsprechen.

Die dorsalen Wände und Kanten der Mesodermblasen des präotischen unsegmentirten Kopfgebietes wachsen also später in derselben Richtung empor, wie die anschliessenden dorsolateralen, anfänglich mit dem ersten und der vorderen Hälfte des zweiten Myotomes zusammenhängenden vordersten Abschnitte des segmentirten paraxialen Mesoderms. Ihre Gliederung ist nicht in beengtem Längenwachsthum durch Fältelung, sondern durch die strenge Anpassung und Abhängigkeit von der Nachbarschaft bedingt, welche das Vorwachsen in bestimmte Bahnen lenkt, nur bestimmte Wachsthumsgelegenheiten freigiebt. Im präotischen und otischen Gebiete

bestehen nicht die Bedingungen zur Segmentirung und haben sicherlich auch in der phyletischen Ascendentenreihe niemals bestanden, denn alle Processe, die sich im Vorderkopf abspielen, sind phyletisch progressiver Art, Erfolge intensiveren, anhaltenden Wachsthumes. Bei keinem Craniotenembryo sind bisher in der otischen und präotischen Region am Mesoderm Spuren einer echten Segmentirung, insbesondere der Myotombildung erwiesen worden. Das individuelle Varianten und auch Ungleichheit auf beiden Seiten aufweisende Auftreten von Bläschen im locker gefügten Mesoderm, welches bei manchen Selachierspecies besonders reichlich und unregelmässig erfolgt, bei anderen wieder gänzlich unterbleibt, vollzieht sich unter ganz anderen Bedingungen und Spannungsverhältnissen als die echte Segmentirung; daher können solche Bläschen nie Dorsalsegmenten gleichgestellt werden. Die Dorsalsegmente entstehen in selbständiger Gestaltung des Mesoderms, die Kopfmesodermblasen in strengster Abhängigkeit von ektodermalen Formationen, insbesondere der Mittelhirnbeuge und dem Vortreten der Augenblasen, zum Theil ex vacuo. Darin liegt ein tiefgreifender entwicklungsdynamischer Unterschied begründet. — Dem dorsolateral vortretenden, die Mesodermblasen bildenden Theile der paraxialen Mesodermflügel entspricht der dorsale, paraneurale, die Myotome und deren Fortsätze bildende Abschnitt des sich segmentirenden Mesoderms. Wie in so vielen anderen kritischen Fragen bringt auch hierbei die Analyse der Bedingungen des Geschehens, der Entwicklungsdynamik die Entscheidung.

Der ganze zwischen dem Ciliarmesoderm-(Prämandibular-)bläschen und dem ersten Myotome gelegene unsegmentirte Kopfabschnitt der Cranioten entspricht der Region der „collar cavities" des *Amphioxus* und ist durch intussusceptionelle Verlängerung eines solchen Acranierabschnittes hervorgegangen, in welchen die Bedingungen zur Segmentirung, zu solcher Wachsthumssteigerung und Stauung noch nicht eingetreten sind. Den Prämandibular- bezw. Ciliarblasenabschnitten des Craniotenmesoderms entsprechen die gleichfalls median sich vereinigenden „head cavities" der Amphioxuskeime (Bridge). Das Abflauen, die Erschöpfung der Wachsthumsintensität nach vorn hin kommt an allen Derivaten des Urdarmes, sowohl am paraxialen Mesoderm, wie am Entoderm markant genug zum Ausdrucke. Das Mesoderm ist noch nicht zur vollen Segmentirung gelangt, und auch die prämandibularen Schlundtaschen sind noch rudimentäre, erst progressive, initiative Formationen. Die Schlundtaschenfältelung, die Branchiomerie beherrscht das Bild und schreibt dem Mesoderm die Anordnung in den Grundzügen vor. Aus den Lagebeziehungen der hinteren Schlundtaschen zu den vordersten Myotomen ist zu ersehen, dass zwischen der Mesomerie und der Branchiomerie keine Correlation besteht.

Die ansehnlichen, medialen, an der Abschnürungsstelle gelegenen vorderen Abschnitte der paraxialen Mesodermflügel, welche keine Myotome ausbilden, stehen unter ähnlichen Differenzirungsbedingungen, wie die Angiosklerotome, erhalten sehr lange ihren Dottervorrath, scheiden dann Knorpelgrundsubstanz aus und liefern so die mächtigen Fundamente des Neurocraniums. Die histogenetischen Bedingungen, insbesondere die Stoffwechselverhältnisse dieser Productivität sind noch nicht erforscht, liegen zum Theil auf biochemischem Gebiete, doch wüssten wir keine, in dieser Situation passendere Differenzirungsweise anzugeben. Die Gestaltung und Vergrösserung des Palaeo-(Chondro-)craniums erfolgt in strengster Abhängigkeit von den älteren Formationen, insbesondere den Ganglien, den Sinnesorganen und den Gefässen. Die Parachordalia, Trabekel, Sphenolateralknorpel, die Labyrinthkapsel und das Palatoquadratum treten in statu nascendi als selbständige Knorpelherde auf; ihre Vereinigung erfolgt früher oder später nach Maassgabe der nachbarlichen Formationen, welche im Chondrocranium weite Oeffnungen und Communicationen aussparen, die dann secundär noch abgetheilt, durch Brückenbildung verkleinert werden.

16) Gleichzeitig mit der Verknorpelung der dorsomedialen präsegmentalen Abschnitte der paraxialen Mesodermflügel, welche frühzeitiger und mit einem grösseren Zellenaufgebot einsetzt, als in den Angiosklerotomen der Dorsalsegmente, beginnt auch in den Visceralbögen die Knorpelbildung in dem die axialen, durch die Schlundtaschen gesonderten Mesodermstränge umgebenden Lager freier Mesodermzellen. An der concaven, beengteren medialen Seite dieser Mesodermstränge setzt eine sehr rege Vermehrung der kugeligen oder eiförmigen Zellen ein, welcher die Ausscheidung von Knorpelgrundsubstanz alsbald nachfolgt. Dem Zwange gleicher Bedingungen müssen sich indifferente und daher gleichartige Zellen gänzlich verschiedener Genese (Abkömmlinge der dorsalen Kanten der paraxialen Mesodermflügel und freie Mesodermzellen neurogener Herkunft) fügen. Hinsichtlich der Gefässbildung und der übrigen Differenzirungsweisen (Gelenkkapseln, Bänder, Knochen u. A.) verhält es sich ebenso. Anfangs sind die Knorpelbögen entsprechend der primären fast transversalen Einstellung der Schlundtaschen ebenso quer gestellt und stossen im Hyoid- und später auch im Mandibularbereiche in dieser Anordnung median auf einander; im gegenseitigen Ringen betreten sie sodann den einzigen, freistehenden Ausweg nach vorn, welcher bis aufs Aeusserste auch von den nicht so weit medialwärts vorwachsenden folgenden Knorpelbögen ausgenützt wird. So kommt die schräge, dachziegelartige Anordnung der Visceralbögen und das Vortreten des Unterkiefers zu Stande. Der Cyclostomenzustand der Mundöffnung wird progressiv verlassen. Entsprechend der Abknickung der Mandibularbögen an den Mundwinkeln und dem sich immer mehr verbreiternden oralen Darmende besteht auch am Knorpelskelet eine markante Abknickung, welche zur Sonderung des Palatoquadratums und des Meckel'schen

Knorpels, sowie zur Sonderung der Kaumusculatur vom Intermandibularis führt, dessen primäre Verbindung mit dem Interhyoideus schliesslich nur mehr in einer bindegewebigen Raphe aufrecht erhalten bleibt. Im Hyoidbogen liegen wieder andere Verhältnisse vor, weil sich derselbe schon frühzeitig lateralwärts und nach hinten zu verbreitern Gelegenheit hat, was zur Ueberdachung der folgenden Bögen führt. Es bleiben daher die ventrolateralen Abschnitte dieses am frühesten verknorpelnden und stets besonders mächtigen Bogens einheitlich (Keratohyale), und nur ventral und dorsal ergeben sich selbständige Verknorpelungsherde (Hypo-Basihyale); auch an der Dorsalseite schliessen sich zwei bis drei selbständige Epihyalia (Hyomandibularia) an. An den Branchialbögen ergiebt sich auch in dorsolateraler Richtung eine Wachsthumsgelegenheit, die bei deren Verlängerung nicht unausgenützt bleibt und zur Abknickung, zur Sonderung der Kerato- und Epibranchialia führt. Während die seriale Homologie der Epibranchialia mit den Epihyalia durch die übereinstimmende branchiomere Lagerung, die Grössenverhältnisse, insbesondere die Beziehungen zu den Aortenbögen (efferenten Branchialarterien) und den Nerven klar bestimmt wird, müssen beim Vergleiche mit dem Palatoquadratum die besonderen Bedingungen der Mächtigkeit und Gliederung des Mandibularmesoderms sowie die Spannungsverhältnisse beim Vorwachsen und Abknicken der Mandibularbögen berücksichtigt werden.

17) Eine andere Hauptleistung des die muskelbildenden axialen Mesodermstränge umgebenden Mantels freier, zum Theil neurogener Mesodermzellen der Visceralbögen ist der Ausbau des branchialen Gefässsystems. Als erste Derivate dieses Mesoderms entstehen die primären, an der Innenseite der axialen Mesodermstränge verlaufenden Aortenbögen, welche dorsal in die gleichzeitig mit den ersten Bögen von freien, zum Theil neurogenen Mesodermzellen aufgebauten Aorten münden. In allen Visceralbögen entstehen sodann laterale Gefässschlingen, die in den Branchialbögen an der caudalen Seite der axialen Mesodermstränge nach aussen treten und an der hinteren und äusseren Seite derselben verlaufen. Das axiale Mesoderm des Hyoidbogens ist so mächtig, dass die lateralen Gefässschlingen nicht dessen Aussenrand erreichen, sondern an der Innenseite desselben verlaufen. Im Mandibularbogen entsteht die laterale Gefässschlinge nur in den dorsolateralen Abschnitten des primären Bogens. In den beiden ersten Bögen schwindet der primäre Bogen im Bereiche der seitlichen Schleife vollkommen, in den Branchialbögen schwinden bei der Ablenkung des Blutstromes in die Kiemenknötchen nur die ventralen und dorsalen Verbindungen, so zwar, dass der primäre Bogen zum efferenten, der secundäre zum afferenten Kiemengefässe wird, nachdem zuerst in der Mitte, dann von hier aus ventral- und dorsalwärts verbindende respiratorische Gefässschlingen in den Kiemenknötchen aufgetreten sind, welche das Blut zu- bezw. ableiten. Die Kiemenknötchen selbst dürften wohl durch beengtes Wachsthum des Epithels entstehen. Die afferenten Kiemenarterien umschlingen beim Eintritte in die Bögen die ventralen Ränder der folgenden Schlundtaschen und verlaufen dicht unter den Aussenrändern der Bögen, die efferenten Gefässe halten sich an die Aussenseite der Keratobranchialia. Das ventralwärts ausbiegende ventrale Ende des primären dritten Bogens tritt mit dem proximalen Abschnitte des ersten Bogens in Verbindung, worauf beide ihre (proximalen) Ursprünge aufgeben. Bei diesem, in letzterer Hinsicht gewissen Varianten unterworfenen Vorgange wird der erste Bogen zu einem Vas efferens des ersten Kiemenbogens (Carotis externa). Auch das Vas efferens des zweiten Branchialbogens verlängert sich ins nachbarliche hypobranchiale Gebiet und versorgt dasselbe mit arteriellem Blute; er gewinnt Beziehungen zum Oesophagus und Herzbeutel. Bei der so erheblichen Verlängerung des Mundhöhlen- bezw. Kiemendarmbodens nach vorn, an welcher das Skelet und die hypobranchiale Musculatur in gleicher Weise betheiligt sind, bleibt der sich in beengtem Längenwachsthum in Windungen legende, Erweiterungen bildende und an der verengten Stelle im Stauungswachsthume des Endocardiums als Ventilapparate wirksame Verdickungen schaffende Herzschlauch und der wie bei Amphibien ganz kurze Truncus arteriosus in situ, während die ventralen Schlundtaschenränder jene Bewegung nach vorn mitmachen. Es müssen sich daher auch die proximalen Abschnitte der vorderen afferenten Kiemenarterien erheblich verlängern, wobei sich hinsichtlich des Ursprunges der afferenten Hyoidarterie gewisse Varianten ergeben.

18) Gleichzeitig mit dem Vorwachsen der Visceralbögen nach vorn und mit dem Vortreten des Unterkiefers gewinnt auch an der Dorsalseite das Wachsthum des Mundhöhlendaches und des Skeletes die Richtung nach vorn. Dies führt zunächst zur frontalen Einstellung der Ventralseite des Vorderhirnes, welches allmählich von den Munddachplatten und den Riechsäckchen überragt wird, nachdem es lange Zeit als dominirende Formation das vordere Kopfende gebildet hat. Jene Bewegung nach vorn erfolgt jedoch insofern in eigenartiger Weise, als die Riechsäcke nicht wie bei Amphibien passiv mit nach vorn verschoben werden, sondern vielmehr am Längenwachsthum pari passu theilnehmen. Sie gewinnen daher nicht wie bei den Amphibien eine apicale Einstellung, sondern verbleiben am Mundhöhlendache und werden nach wie vor von der Oberlippe überragt. Bei diesem Längenwachsthum wird die wie bei Amphibien anfangs enge Riechöffnung zu einer langen Spalte ausgezogen, deren Rändern sich dabei Gelegenheit ergiebt, medialwärts vorzuwachsen, was zwangsläufig zur Sonderung der Spalte in ein vorderes und ein hinteres Nasenloch führen muss. Auch das vordere Nasenloch liegt unter diesen Umständen im Innern der Mundhöhle, dicht hinter der Oberlippe. In Folge dieser Rückständigkeit, welche wohl als ein primitiver Zustand anzusehen ist, ist auch der Knorpelbildung Gelegenheit

gegeben, die Riechsäcke von vorn zu umwachsen (vordere Trabekelhörner). In diesem verschiedenen Verhalten beim Längenwachsthume des Vorderkopfes unterscheidet sich *Ceratodus* auch von den Amphibien, deren Riechgrübchen ungetheilt bleiben, eine apicale Stellung über der Oberlippe gewinnen und secundär nach hinten durchbrechen. Es entspricht daher das hintere Nasenloch des *Ceratodus* nicht dem inneren Nasenloch bei Amphibien, was bei der Homologisirung der Prämaxillarzähne zu berücksichtigen ist, deren Lagerung im Wesentlichen bei beiden Formen übereinstimmt. Würden bei *Ceratodus* die Riechsäcke apical stehen, dann würde auch die vorderste Zahnreihe wahrscheinlich auf einem Solum nasi sitzen, lateralwärts an Ausdehnung gewinnen können wie bei Urodelen und dicht hinter den äusseren Nasenlöchern gelagert sein. Ein Durchbruch der Riechsäcke müsste hinter ihnen, vor den Vomeropalatinzähnen erfolgen. Auch hinsichtlich der Stellung der Einzelzähne der Prämaxillarreihe ergiebt sich in der Ontogenese wesentliche Uebereinstimmung mit den Verhältnissen bei Urodelen.

19) Das Neuralrohr hat in seinem vorderen, intussusceptionell wachsenden Abschnitte durch Aufwerfung der Mittelhirnbeuge nur eine vorübergehende Entspannung seiner vor allem durch das nicht gleichen Schritt haltende Darmende bedingten Wachsthumsbeengung gefunden. Der vordere Abschnitt, das spätere Tel- und Diencephalon, wird sodann durch die unter ihm vorwachsenden Munddachplatten gestreckt und findet nach der Ausbildung der Augenblasen in einer zweiten Vorwölbung unter Bildung der Vorderhirnhemisphären und der Habenularganglien, sowie in der gleichmässigen Verdickung der seitlichen Wand Gelegenheit, seine beträchtliche, wenn auch relativ im Vergleich mit höheren Formen geringe Wachsthumsintensität auszunützen. Immerhin ist das Wachsthum nach vorn nicht so erheblich, wie bei Amphibien, was auch mit der Rückständigkeit der Riechsäcke im Einklange steht. Es treffen daher die am Scheitel des hohen mehrzeiligen Riechepithels aus in höchster Beengung stehenden Zellen hervorsprossenden Nervenfortsätze, die Fila olfactoria, bei ihrem Vorwachsen nach oben auf den dorsalen Rand der Vorderhirnhemisphären, welche durch diese Verbindungen zum Bulbus und Lobus olfactorius werden. Die bei der Bildung des Neuralrohres die Abschnürung vollziehenden Wandabschnitte haben sich bei diesem Faltungsprocess verausgabt, sie entstammen den seitlichen Theilen der Neuralplatte, an denen die Wachsthumsprävalenz abflaut, und können daher beim weiteren Flächenwachsthum mit den übrigen Wandabschnitten nicht gleichen Schritt halten, werden daher sowohl vor wie hinter der Mittelhirnbeuge zu einem dünnen Epithel. Bei der Abschnürung der Augenblase und der Linse liegen ähnliche Verhältnisse vor. Erst in späteren Stadien schafft das Wachsthum auch an der dorsalen Wand des Vorderhirnes besondere Faltungen und Ausladungen (Paraphyse). Der Scheitel der primären Mittelhirnbeuge behält hingegen sein rohrförmiges Profil bei, welches unter geringer Verdickung der seitlichen Wand in dorsoventraler Richtung verlängert wird. In Folge der Einkrümmung herrscht in der Concavität an der Ventralseite, im Grunde der Mittelhirnbeuge bezw. der Sattelfalte sowie vor der Einschnürung am Isthmus eine ganz erhebliche Beengung des Wachsthumes. Letzteres concentrirt sich daher auf beide Seiten und die Dorsalwand, welche durch kreuzende commissurale Fasern aus der Nachbarschaft an der äusseren Oberfläche verdickt wird (Tectum mesencephali). In ersterer Linie schlagen die aus der Retina centripetalwärts auswachsenden Opticusfasern nach Ueberkreuzung an der ventralen Zwischen-Vorderhirngrenze an der Aussenseite des Ventrikelgraues den direkten, kürzesten Weg an die Dorsalseite ein und bilden den Grundstock der Dachcommissuren. Im Rautenhirngebiete tritt auch nach der primären Entspannung durch die Mittelhirnbeuge alsbald eine erhebliche, stetig zunehmende Beengung des Längenwachsthumes ein, vor allen in Folge des nicht gleichen Schritthaltens der von viel kleineren Blastulawandabschnitten abstammenden Nachbarschaft. So kommt es, wie bereits erwähnt, auch am seitlichen Hirnrohre zu jener Querfältelung, welche auch an der seitlichen Darmwand sowie bei der Segmentirung des Mesoderms eine Entspannung schafft und auch hier nach vorn und hinten zu an Intensität abnimmt. Am intensiv wachsenden Neuralrohre ist diese Fältelung viel dichter, anderseits aber niedriger, so dass sie weder mit der Branchiomerie noch mit der Segmentirung des Mesoderms in Einklang gebracht werden kann, zumal speciell am letzteren im vorderen Bereiche durchaus keine so erhebliche, eine Querfältelung bedingende Intensität und Beengung des Wachsthumes herrscht. Die gegen den Isthmus hin in kleinen leistenförmigen, in den Fasernmantel einragenden Vorsprüngen des Ventrikelgraues auslaufende Fältelung der seitlichen und vorderen Rautenhirnwand ist eine Erscheinung für sich, ein Ausgleich im Neuralrohre, welcher nur ein unzulängliches Provisorium bedeutet. Die volle Entspannung ergiebt sich erst bei der gleichzeitig einsetzenden, in dieser Hinsicht viel ergiebigeren Verbreiterung und Verdickung der Wand nach den beiden Seiten zu, wobei das anfangs enge Rohr ein rhombisches Längsprofil erhält, welches auch am Kiemendarme im Bereiche der zuerst aufgetretenen Schlundtaschen, also des primären Maximums der Spannung, jedoch ganz unabhängig vom Rautenhirn zu Stande kommt. Mit diesem Wachsthum der Seitenwand kann die durch Längsfaltung und Abschnürung entstandene dorsale Wand nicht in gleicher Wandstärke gleichen Schritt halten und so kommt es hier, wie im Vorderhirne zu erheblicher Verdünnung des Rautenhirndaches. Mit dem Betreten und der Verbreiterung dieses Ausweges beengten Wachstumes schwindet dann die provisorische unzulängliche quere Hirnfältelung, welche auf keinen Fall als ein Relict einer totalen Segmentirung des Vorderkopfes aufgefasst werden darf, vielmehr eine ganz untergeordnete und vorübergehende,

in der Dynamik des beengten Längenwachsthumes des Hirnrohres begründete Erscheinung darstellt. — Eine andere, prospectiv sehr bedeutsame Entspannung des beengten Wachsthumes der sich verdickenden, mehrzeilig werdenden Wandung des Neuralrohres kommt ebenso wie am Pole des Riechsackes und an der Concavität des Augenbechers, der Retina dadurch zu Stande, dass die Zellen periphere Nervenfortsätze entsenden, welche entweder geradewegs nach aussen vorwachsen und als efferente Nerven günstig gelegene Wege und Ablenkungen verfolgen oder aber namentlich bei geringerer Intensität der Beengung und des Wachsthumes an der Oberfläche des Ventrikelgraues in associativen und commissuralen Systemen sich ausbreiten. Die Ermittelung der Bedingungen, welche dieses Vorwachsen leiten, die Charakterisirung der einzelnen sich ergebenden Situationen, die Aufdeckung der Entstehung der Architectonik des Gehirnes konnte am vorliegenden Materiale nur in den Grundzügen durchgeführt werden, im Wesentlichen nach denselben Principien wie bei der Analyse anderer, sozusagen gröberer Wachsthumslagen. Besonders markant zeigt sich an der Concavität der Mittelhirnbeuge knapp vor dem Isthmus in einem Maximum der Beengung die Anhäufung, das dichte Zusammendrängen und leistenförmige Vortreten der Zellen des Ventrikelgraues am Höhepunkte der Spannung und die Entspannung derselben durch das Aussenden von Nervenfaserfortsätzen. Diese verlassen zum Theil als Oculomotorius in ventrolateraler Wachsthumsrichtung das Mittelhirn, treten alsbald auf die Wand der Ciliar-(Prämandibular-)höhle, zwischen deren Fortsätzen sie sich hindurchwinden und an denen sie sich verzweigen. Erst später, wenn die Knorpelbildung den auf solche Weise epigenetisch zum Oculomotorius gewordenen Nerven umfasst und an ihn zerrt, treten kleine Biegungen in dieser Bahn ein. — Ein seitlicher Theil der jenem beengten Gebiete entsprossenden Nervenfasern findet dorsalwärts den kürzesten und günstigsten Weg, was zur Decussation in der Plica rombomesencephalica und unter Beibehaltung dieser Wachsthumsrichtung zum Betreten eines Weges führt, den schon vorher ein Fortsatz der vorderen Mandibularhöhle eingeschlagen hat und der auch zu diesem, bezw. dem Obliquus oculi superior führt. So entsteht der Trochlearis mit einer anfangs nur geringen, immer grösser werdenden Divergenz mit dem unter fast denselben Bedingungen entstehenden Oculomotorius. Sowohl die Ausbildung des Oculomotorius, wie des Trochleariskernes ist unmittelbar auf die Wachsthumsbeengung in der Mittelhirnbeuge zurückzuführen; ohne Mittelhirnbeuge und Anstauung am Isthmus kein Oculomotorius. Es erscheint daher vollkommen müssig, bei Speculationen über die Urgeschichte des Wirbelthierkopfes für ein noch gestrecktes Neuralrohr Trochlearis- und Oculomotoriussegmente zu postuliren. Die Erforschung der Entwicklungsdynamik der Wachsthumserscheinungen deckt stets auch den phyletischen Erwerb der Formationen auf. — Auch jene Beziehungen zwischen dem Trochlearis und einem etwas weiter caudal entstandenen Derivat des vorderen Mandibularbläschens können nur durch Klarstellung der Wachsthumsbedingungen und Wachsthumswege richtig eingeschätzt werden. Der Nerv trifft auf den Muskel, weil ihm dieselbe Wachsthumsgelegenheit, der gleiche oder parallele Weg zu diesem leitet; hierzu ist keineswegs eine genetische oder segmentale Zusammengehörigkeit nöthig. Nicht minder interessant ist die Entstehung und Wachsthumsrichtung des Abducens, der Erwerb seiner periferen Beziehungen zu einem viel weiter vorn liegenden Mesodermabschnitt. Es ist ganz unmöglich, die drei Augenmuskelnerven auf verschiedene Kopfsegmente zu beziehen, weil die Gliederung des Mesoderms in ganz anderer Weise erfolgt, wie jene des Gehirnes, an dessen Concavität (Mittelhirn-Brückenbeuge) motorisch werdende Nervenfortsätze hervorsprossen. So entsteht also das Auge und dessen Hilfsapparat durch ein günstiges Zusammentreffen der Derivate und Formationen verschiedener Keimblätter, die ganz selbständig und unabhängig unter verschiedenen Bedingungen an verschiedenen Stellen auftreten, dann auf einander stossen und sich zu einem Ensemble vereinigen. Die Analyse dieser Erscheinungen und Erwerbungen gewährt einen lehrreichen Einblick in das epignetische Wesen der Entwicklung, und es wäre wohl absurd, hierbei an das Heinzelmännchenspiel von Anlagesubstanzen und Organplasmen zu denken.

20) Im Rautenhirngebiete lässt das in kleinen Abständen erfolgende Hervorsprossen von efferenten, peripher Musculatur erreichenden Nervenfasern darauf schliessen, dass paramedian in centralen Abschnitten der ehemaligen Neuralplatte gewissermaassen in einer Wellenlinie Wachsthumssteigerung und -beengung herrschen müsse, die bei der Verlängerung des Hirnrohres in einzelne Herde aufgeteilt wurden (ähnlich wie an den Ganglienleiste und den Hautsinnenknospen). Von den efferenten, centrifugal anwachsenden Nerven trifft der am Ende der grössten Querfalte des Rautenhirnes austretende Nervenstamm bereits in der unmittelbaren Nachbarschaft auf Musculatur und wird zum motorischen Trigeminus. Die nächsten Nervenbündel müssen viel längere Strecken durchmessen, ehe sie an den Muskelanlagen einen Anhalt und Verzweigungsgelegenheit erlangen, insbesondere der Abducens, dessen periphere Beziehungen nur durch Klarstellung seiner Entwicklungsdynamik, insbesondere der Wachsthumsgelegenheiten zu erklären sind und nicht durch speculative Voraussetzungen über die Segmentirung der Protocranioten verschleiert werden dürfen. Auch die aus den Ganglien eintretenden, in deren beengtem Wachsthume entstandenen Nervenfasern bahnen sich wie die intracerebralen Fasernzüge ihre Wege in strengster Anpassung an die Spannungsverhältnisse des Hirnrohres im Ganzen und an die besonderen Verhältnisse seiner Wandabschnitte. Der Verlauf und die Verästelung der Hirnnerven, die Wachsthumsrichtung, ihre Ablenkungen und Schranken werden vor allem durch die Branchiomerie bestimmt, welcher

sich auch die Sonderung der sogenannten epibranchialen Ganglien anpasst, die mit jenem des Facialis beginnt. Würde die prämandibulare Entodermfalte das mächtige vorgelagerte Mesoderm durchbrechen, dann wäre das Ganglion maxillomandibulare das vorderste epibranchiale Ganglion und sein gemischter Nervus mandibularis der erste Posttrematicus. Dazu kommt es jedoch noch nicht (auch nicht in der Phylogenese), und so würde der Hyomandibularis des Facialis zum ersten Posttrematicus. Die hyomandibulare Ektodermleiste und ihre mandibulare Abzweigung leitet einen Theil der dem Ganglion entsprossenden Nerven ab, welche hierbei in intime Beziehungen zu Hautsinnesknospen gerathen, zu sensorischen Nerven werden. Die räumlichen Verhältnisse, die Mächtigkeit des Mesoderms, der frei gewordene Zugang zum Mandibularbogen gestatten im Hyoidbogen eine Zersplitterung des in den folgenden Bögen einheitlichen Posttrematicus in den sensiblen, in den Mandibularbogen ablenkenden Ramus mandibularis internus und den sensorischen Mandibularis externus und den mächtigen motorischen Ast. Die folgenden ebenfalls gemischten Posttrematici sind dadurch ausgezeichnet, dass bei ihrem den axialen Mesodermsträngen entlang erfolgenden ventralen Vorwachsen Ganglienzellen mitwandern, welche ventral die hypobranchialen Ganglien bilden, deren periphere Fasern in allen Branchiomeren an die Zunge treten (Rami linguales). Am ersten, dem Glossopharyngeus zugehörigen und am vierten (manchmal fünften) hypobranchialen Ganglion gewinnen ventralwärts abzweigende Fasern Beziehungen zu hypohyoiden bezw. ventrolateralen Sinneslinien, wodurch die Nerven und Ganglien sensorische Charaktere erwerben. Der dicht neben dem Ramus intestinalis abgehende letzte, vierte Posttrematicus des Vagus (der fünfte der ganzen Reihe) verläuft hinter der sechsten Schlundtasche entlang dem hinteren Schenkel des zweiten Myotomfortsatzes herab, bildet ventral das letzte hypobranchiale Ganglion, dessen recurrenter Nerv zumeist jene ventrolaterale Sinneslinie versorgt. Im Uebrigen innervirt der letzte Posttrematicus sämmtliche Derivate des hinteren Schenkels des zweiten Myotomfortsatzes, den Musc. dorsopharyngeus, dorsobranchialis, dorsoclavicularis (den Vorläufer des Trapezius höherer Formen) und den ventral abgezweigten Cleidobranchialis. Der Posttrematicus III des Vagus versorgt die Derivate des vorderen Schenkels des zweiten Myotomfortsatzes (Levator arc. branch. IV und Interbranchialis IV), und zwar in branchiomer vollkommen übereinstimmender Weise, wie in den vorhergehenden Bögen die Nervi posttrematici des Vagus, Glossopharyngeus, Facialis (und Trigeminus) die gleichnamigen Derivate der axialen Mesodermstränge innerviren. Auch daraus ergiebt sich die branchiomere Gleichwerthigkeit der Levatores und Interbranchiales in den auf einander folgenden Visceralbögen, mit Einschluss des Mandibularbogens, wenngleich wir in der Innervation keine unbedingt verlässliche Instanz im Vergleiche mesodermaler Formationen erblicken können. Die prägnante Abkunft dieser Muskeln der letzten Bögen von einem Myotomfortsatze lässt die morphologische Werthigkeit der vorderen branchiomeren Mesodermstränge erkennen, die bei der Schlundtaschenfältelung aus einer unsegmentirten, noch einheitlichen, etwa den Myotomfortsätzen gleichzustellenden Mesodermplatte entstanden, welche sich gegen die (vordersten) Myotome erst spät abgrenzt. Diese Region leitet in den vorderen unsegmentirten Kopfabschnitt über. Dass diese Mesodermstränge bezw. Muskeln nach vorne hin, woselbst doch alle Processe am Urdarme abklingen, so mächtig werden, ist lediglich darauf zurückzuführen, dass die ersten Schlundtaschenfalten grösser sind und breitere Intervalle aufweisen, als die folgenden. Da auch die Faltung am Rautenhirn in diesem Bereiche sehr mächtig wird — ganz unabhängig von der Fältelung der Darmwand —, so trifft auch ein dickes Bündel in Beengung der Hirnwand hervorsprossender Nervenfasern (V) auf jene kräftigen vorderen Mesodermstränge, welche das erste Glied des branchiomeren Levatorensystemes, die Kaumusculatur, schafft.

21) Ein Seitenhornnerv, der Vagoaccessorius, dessen absteigende Wurzeln bis ins Gebiet des fünften Segmentes vorreichen, versorgt somit auch die Derivate des zweiten Myotomfortsatzes, während die in Folge dieser seitlichen Ablenkung, der Entspannung der Neuralwand dünnen ventralen Wurzeln der dritten, vierten und folgenden Segmente die betreffenden Myotome und vom vierten, selten auch vom dritten ab auch deren ventrale Fortsätze, die hypobranchiale Musculatur (Hyoabdominalis) innerviren. In den beiden ersten Segmenten entstehen keine ventralen Wurzeln, es strömen alle efferenten Fasern in der seitlichen Bahn der Vagoaccessoriuswurzeln ab, welche nicht segmental angeordnet sind. In dem Maasse, als sich die Vagoaccessoriuswurzeln nach abwärts verlieren, gewinnen die ventralen Wurzeln an Mächtigkeit, und die Seitenhornnerven treten nicht mehr selbständig aus.

Durch die wichtigen peripheren Beziehungen des Vagoaccessorius zu prägnanten Myotomderivaten wird die vermeintliche Kluft zwischen den Seitenhorn- und den ventralen Wurzeln überbrückt, denn nur minutiöseste Unterschiede im Grade der Wachsthumsspannung und -entspannung der Neuralwand, sowie der Wachsthumsrichtung der hervorwachsenden Nervenfasern bedingen die Differenz im Ursprunge und der Verlaufsrichtung beiderlei Nerven. Die unbefangene morphologische Deutung der Befunde muss auf der Analyse der Entwicklungsdynamik der Erscheinungen basiren.

22) Im Bereiche der vorderen Segmente ist die Ganglienleiste, mit der mächtigen postotischen, durch ihre peripheren Beziehungen verschieden gewordenen Ganglienmasse des Vagus vereint, um den vorderen Rand des ersten Myotomes nach aussen abgeströmt, und nur ein kleiner Theil der Ganglienzellen blieb an der gemischten absteigenden Vaguswurzel (als Vagoaccessoriusganglion) an der Innenseite der Myotome in der Lagerung

der segmentalen Ganglien, welche in Folge dieses Abströmens des Materiales erst im fünften, manchmal erst im sechsten Segmente beginnen. Der Kiemendarm zwingt die schwächlichen ventralen motorischen Wurzeln des vierten und fünften Segmentes, in einem weiten, nach hinten convexen Bogen dem Wege zu folgen, welchen diese Myotomfortsätze schon viel früher in kürzerer Strecke durchmessen haben. Diese Convergenz führt die ventralen Wurzeln der vierten und fünften Segmente zusammen. Die ventrale Wurzel des dritten Segmentes gewinnt nur in Ausnahmsfällen Anschluss an den vorwiegend von der vierten und fünften Wurzel gebildeten vorderen hypobranchialen Nerven, welcher das Derivat des mächtigen dritten und vierten Myotomfortsatzes, die vordersten Glieder des Hyoabdominalis versorgt. Auch im sechsten Segmente besteht noch keine Correlation zwischen segmentalen Nerven und Muskelderivaten, denn die fünften und sechsten Myotomfortsätze werden vornehmlich von hypobranchialen Zweigen des sechsten Segmentes innervirt. Die Freizügigkeit des den günstigsten Wegen folgenden Wachsthumes der Nerven, die Ungebundenheit an die zugehörigen Segmente kommt auch an der vorderen Extremität zum Ausdrucke, welche im Bereiche der fünften, sechsten und siebenten Segmente entsteht, von den sechsten, siebenten und achten Nerven versorgt wird. Erst vom siebenten Segmente angefangen wird der ventrale Fortsatz vom selben Nerven innervirt, wie das betreffende Myotom, weil sich dem vorwachsenden Nerven keine Gelegenheit zur Ablenkung und Abschweifung, zum Uebergreifen in andere segmentale Gebiete ergiebt, weil seine Wege ganz genau mit den ebenso blindlings und epigenetisch verfolgten Wegen der Myotomfortsätze parallel sind. Die Uebereinstimmung der Abstände des Hervorsprossens der ventralen Wurzeln, der Gliederung der Ganglienleiste und der zwischengelagerten Myocommata (welche übrigens später durch die dachziegelförmige Verbreiterung, Verschiebung und die Entspannung des absoluten Wachsthumes der Segmente etwas gestört wird), mit anderen Worten, die Uebereinstimmung der an ektodermalen und mesodermalen Derivaten gleichsinnig erfolgenden Segmentirung ist wohl auf das gleiche Tempo des teloblastischen appositionellen Wachsthumes, auf die Regelmässigkeit der beim absoluten Längenwachsthum eintretenden, auch z. B. an den Sinneslinien mit gleicher Regelmässigkeit in Abständen erfolgenden Entspannung, Concentration und Gliederung zurückzuführen, denn es ist wohl nicht anzunehmen, dass z. B. Druckerscheinungen bei der Segmentirung des Mesoderms einen Einfluss auf die Concentration und die Sonderung der Ganglien und der ventralen Wurzeln gewinnen könnten.

23) Im Kopfgebiete bildet die Region der von prä- und retrovestibularen Ektodermverdickungen eingefassten Hörplatte, der mächtigen prä- und retrovestibularen Ganglienmassen, der intensivsten Rautenhirn- und Schlundtaschenfältelung, der Entstehung der MAUTHNER'schen Riesenzellen der Rautenhirnwand ein Wachsthumscentrum, zugleich aber auch eine Wachsthumsscheide, ein Stauungsareal, welches das nach vorn gerichtete intussusceptionelle Wachsthum vom teloblastischen, nach hinten zu den segmentirten Körperabschnitt schaffenden Wachsthum trennt und sicherlich vorwiegend dorsalen Zellen entstammt, die an der Gastrula in der Nähe des dorsalen Urmundrandes äquatorial gelegen waren. Das Protoplasma dieser Zellen entstammt jenem dorsalexcentrischen äquatorial gelegenen Areal der Keimzelle, welches zu gesteigertem Theilungswachsthum und lebhafterer Assimilation befähigt erscheint. An der hinteren Grenze des otischen, vornehmlich im Ektoderm gelegenen prävalirenden Wachsthumsherdes entspinnt sich in den Stadien 47 und 48 ein heftiges Ringen mit den vorderen Segmenten, wobei das Wachsthum und die Ausdehnung der Labyrinthblase und die hierdurch bedingte Verbreiterung und Verlängerung des schalenförmig den beschränkten Raum ausnützenden Knorpelblastems den Ausschlag giebt. In diesem unmittelbaren Ringen des Knorpels mit dem Muskelgewebe unterliegt das letztere und auf diese Weise vergrössert sich das unsegmentirte Kopfgebiet auf Kosten der ältesten ersten Segmente. Unaufhaltsam schreitet dieser Process bis zur Erschöpfung des Knorpelblastems vorwärts. Die beiden ersten Myotome verschwinden gänzlich, den vier folgenden drängt das Neurocranium eine breite einheitliche Ansatzfläche auf, welche deren selbständige und freie Wirksamkeit unterbindet.

24) Im segmentirten Gebiete, dessen Wachsthumsintensität und Mächtigkeit mit der allmählichen Erschöpfung der teloblastischen terminalen Apposition caudalwärts abnimmt, liegt im Bereiche der fünften bis siebenten Segmentpaare eine derartige, vielleicht durch Anstauung bedingte prävalente Zone, deren Wirksamkeit sich zwar nicht in der Dimensionirung der Segmente äussert, aber in anhaltender Wachsthumssteigerung und epigenetischen Sonderungen markant zum Ausdruck kommt. Die erste epigenetische Reaction sind die im Abschnürungsbereich der Seitenplatten segmental auftretenden beiden Vornierentrichter und ihr T-Stück. Diese Derivate der Somatopleura gewinnen — umspült von dem zum Theil in den Flossensäumen arterialisirten Blute der in ein Wundernetz sich auflösenden hinteren Cardinalvene — eine beträchtliche Länge, indem sie sich beengt in zahlreiche Schleifen legen. Sie werden zum Canalsystem der Vorniere. Auch die den Angiosklerotomen entstammenden freien Mesodermzellen sind zahlreicher; es entsteht zunächst der Vornierenglomerulus als ein eng an die Aorta angeschlossenes Wundernetz, welches erst später einen venösen Abfluss erlangt. Zahlreicher als in anderen Segmenten treten die freien Mesodermzellen durch den Spalt zwischen den fünften bis siebenten Segmenten und den Seitenplatten, über der Vorniere sich gleichzeitig mit den Myotomfortsätzen hinwegschiebend, nach aussen und sammeln sich in dichter Lagerung unter dem Ektoderm an, welches auf diese Vorwölbung und

Ausdehnung mit reger Proliferation, Verdickung und Auffaltung reagiert. Ist hier einmal der kritische Punkt überwunden, und ein so breiter Ausweg, eine so weittragende Wachsthumsgelegenheit eröffnet, so wird sie wie an anderen Orten bis aufs Aeusserste ausgenützt. Aber auch die zugehörigen Myotomfortsätze, welche einem der Vornierenbildung so nahen Mesodermabschnitte entstammen, bekunden eine lebhafte Zellvermehrung, welche, wie SEMON ausführlich dargelegt hat, zu einem nur kurze Zeit währenden Austritte von Zellen an der äusseren Oberfläche führt, welche sich dann dorsomedial und ventrolateral unter dem Ektoderm zur primitiven, den Streckern und Beugern höherer Formen entsprechenden Musculatur gruppiren. Zu ihnen gesellt sich dann später das Derivat einer distincten Muskelknospe des siebenten Myotomfortsatzes, welches zu einem Retractor Cleithri wird, dem Vorläufer des Serratus anterior höherer Formen. — So vereinen sich verschiedene Componenten zu einer Knospenbildung, welche frei in caudaler Richtung vorwächst, im Innern aus rege proliferirendem, sich dicht zusammenschliessendem, den Angiosklerotomen entstammendem Zellmaterial besteht. Letzteres verdichtet sich dann beim Längenwachsthum und löst sich (so wie die Sinneslinien, die Ganglienleiste u. a.) in einzelne Herde (Knorpelherde) auf, welche die Hauptglieder und unter peripherer Verzweigung die Nebenglieder der knorpeligen Grundlage liefern. Auch in diesem Knorpelblastem tritt, so wie am paraxialen Mesoderm selbst alsbald sowohl am Hauptstrahl wie an den abzweigenden Nebenstrahlen in ganz ähnlicher Weise, wie bei vegetabilischen Sprossbildungen teloblastisches Wachsthum ein. Die beiden, den Myotomfortsätzen entstammenden Muskelplatten umfassen das Knorpelgerüst wie die Schalen einer Muschel. Subcutan schiebt sich unter ergiebiger Zellvermehrung das indifferente Gewebe der freien Mesodermzellen in transversaler Richtung ventral- und dorsalwärts vor und baut den knöchernen Schultergürtel auf. Es scheint, dass diese Beziehungen zum Ektoderm bezw. zur Oberfläche bei der situationellen Auslese der Differenzirungsbereitschaft ausschlaggebend sind. — Mit dem Knorpelblastem wachsen auch die subcutanen Muskelplatten vor, verbreitern und verzweigen sich unter gemeinsamer Ausnützung neu gewonnener Wachsthumslagen. Ein an der Vorderseite der zwischen dem siebenten und achten ventralen Myotomfortsatze entstehenden Kopfrippe verlaufender Aortenzweig verästelt sich anfangs in wenigen Schlingen in der so entstehenden vorderen Extremitätenknospe. Auch die ventralen Nerven des sechsten, siebenten und achten, ausnahmsweise auch des fünften Segmentes folgen dem freistehenden Weg in die Knospe; der Nerv des achten Segmentes ist die mächtigste in der Plexusbildung eintretende Componente, obgleich der achte Myotomfortsatz sich nicht an der Bildung der Extremitätenknospe bezw. der beiden Muskelplattèn betheiligt. Es besteht also auch in der Extremitätenknospe keine engere Relation zwischen segmentalen Nerven und Myotomderivaten, weil die Wege, welche beide nehmen, nicht zu gleicher Zeit und auch nicht in genau gleicher Richtung betreten werden. — So bildet also das Verhalten der Region des fünften bis siebenten Segmentes ein complexes Problem, dessen Lösung nur durch eine sorgfältige Analyse der schon beim Auftreten der ersten Anzeichen intensiveren angestauten Wachsthums bestehenden Situationen, der Wachsthumsspannung, der Wege und Auswege sowie der hierdurch geschaffenen Differenzirungslagen sowie durch umfassenden Vergleich dieser entwicklungsdynamischen Factoren dereinst erreicht werden kann.

So wie nun die Grundlage der Extremitätenknospe und ihre in teloblastischem Wachsthum sich vollziehende Sonderung und Gliederung als ein freier letzter epigenetischer Erwerb der Ontogenese zu Stande kommt und sicherlich auch in der Phylogenese auf solche Weise entstanden ist, so gilt dies auch für die weiteren Complicationen, z. B. die verschiedenen Hornbildungen an den Spitzen der Extremitäten bei höher stehenden Formen. Hierbei werden graduelle Unterschiede des Theilungswachsthumes, der Dichtigkeit der Zellenstellung zwischen der Ventralseite und Dorsalseite zu berücksichtigen sein, welche im ventrolateralen Ursprunge der Extremitäten begründet sind und bei den letzten Erwerbungen des teloblastischen Spitzenwachsthumes in besonders leicht beeinflussbaren, äussersten Situationen markant hervortreten. Ehe wir aber über die allgemeinen Wachsthums- uud Differenzirungsbedingungen solcher geweblicher Sonderungen nicht vollkommen im Klaren sind, und diese Erwerbungen nicht in allen Bedingungen der cellulären Leistungsfähigkeit analysirt haben, können wir auch nicht die Förderung und Begünstigung solcher zellenstaatlicher Erwerbungen (z. B. der Klauen, Tastballen und Schwielenbildungen) durch die Beeinflussung des Stoffwechsels der elterlichen Generationen, z. B. durch Gebrauch und Uebung abschätzen, welche sich jedoch stets nur im Rahmen des Cellulären, cellulärer Leistungsfähigkeit, des Theilungswachsthumes und der Differenzirungsbereitschaft halten kann. Eine directe erbliche Uebertragung zellenstaatlicher Merkmale in was immer für eine Form ist vollkommen ausgeschlossen Solche letzten Fragen der Ontogenie der Extremitäten lassen sich erst dann discutiren, wenn — wie in allen anderen Fällen — die Entstehung der betreffenden Formationen oder eines Merkmales von den ersten Stadien an in allen epigenetisch auf einander folgenden Wachsthums- und Differenzirungslagen genau analysirt ist. Dann wird auch die Ursache der Beharrlichkeit und Häufigkeit der dominanten Erwerbungen und der Labilität der recessiven Erscheinungen offenkundig werden. So ist also die klare Feststellung der Ontogenie speciell der Entwicklungsdynamik die wichtigste Voraussetzung für die wissenschaftliche Analyse der insbesonders für die Phylogenese so wichtigen Vererbungsphänomene.

Literaturangaben.

pag.

661 Semon, Furchung und Entwickelung der Keimblätter, Liefg. III, 1901.
Van Beneden et Julin, Archives de Biologie, Vol. V, 1884.
Cerfontaine, Archives de Biologie, Vol. XXII, 1905.
662 Ruffini, Anat. Anzeiger, Bd. XXXI, 1907.
664 Samassa, Archiv f. Entw.-Mech., Bd. VII, 1898.
665 Kowalewsky, Mém. Acad. St. Pétersbourg, T. XI, 1867.
666 Hertwig, Jenaische Zeitschr., 1883.
Goette, Entwicklungsgeschichte der Unke, 1875.
Gurwitsch, Arch. f. Entw.-Mech., Bd. III, 1896.
Kopsch, Anat. Anz., Ergänzungsbd., Bd. X, 1895.
667 Claus, Zool. Anz., Bd. V, 1882.
Patten, Arb. Zool. Inst. Wien, Bd. VI, 1886.
668 Ruffini siehe 662.
672 Hatschek, Arb. Zool. Inst. Wien, Bd. IV, 1881.
681 Roethig, Anat. Anz., Bd. XIX, 1901.
692 Schwink, Ueber die Entwicklung der mittleren Keimblätter und der Chorda dorsalis der Amphibien, München 1889.
Johnson, Quart. Journ. of micr. Sc., Vol. XXIV, 1884.
Schultze, Zeitschr. f. wiss. Zool., Bd. XLVII, 1888.
Lwoff, Bull. de la Soc. imp. des Naturalist. de Moscou, 1894.
693 Rabl, Morph. Jahrb., Bd XV, 1897.
Platt, Arch. f. mikr. Anat., Bd. XLIII, 1894.
Pflüger, Arch. f. Physiol., 1883.
Roux, Arch. f. mikr. Anat., Bd. XXIX, 1887.
694 Hertwig, Arch. f. mikr. Anat., Bd. XLII, 1893.
v. Ebner, Festschr. f. Rollett, 1893.
Spemann, Arch. f. Entw.-Mech., Bd. XII, XIV, 1901, 1902.
696 Schultze, Verh. d. Phys.-med. Ges. Würzburg, N. F. Bd. XXIII, 1889.
Barfurth, Anat. Hefte, Bd. III, 1894.
Wilson, Anat. Anz., Bd. XVIII, 1900.
King, Arch. f. Entw.-Mech., Bd. XIII, 1902.
697 Eycleshymer, Journ. of Morphol., Vol. XIV, 1898.
700 v. Baer, K. E., Arch. f. Anat. u. Physiol., 1834.
Roux, Arch. f. Entw.-Mech., Bd. XIV, 1902.
Kopsch, Internat. Monatsschr. f. Anat. u. Physiol., Bd. XVII, 1900.
703 Spemann, Arch. f. Entw.-Mech., Bd. XVI, 1903.
720 Semon, Liefg. I, 1893.
728 Gregory, Liefg. V, 1905.
Kupffer, Studien zur vergleichenden Entwicklungsgeschichte des Kopfes der Kranioten, II, 1894.
Froriep, Ergebn. der Anat. u. Entwicklungsgesch., Bd. III, 1894.
730 Platt, Arch. f. mikr. Anat., Bd. XLIII, 1894.
731 Goette, Entwicklungsgesch. d. Unke, 1875.
Rückert, Anat. Anz., Bd. II, 1887.
Rabl, Theorie des Mesoderms, 1897.
Froriep, Anat. Anz., Erg.-Bd. XVI. Vers. 1902.
Platt, Anat. Anz., Bd. VI, 1891.
734 Corning, Morph. Jahrb., Bd. XXVII, 1899.
736 Sewertzoff, Bull. de la Soc. imp. d. Moscou, 1892.
738 Neal, Bull. Mus. comp. Zool. Harvard Coll., Vol. XXXI, 1898.
Agar, Transact. Royal Soc. Edinburgh, 1907.

pag.
757 Gregory siehe 728.
van Wijhe, Ueber die Mesodermsegmente des Wirbelthierkopfes, Amsterdam 1882.
759 Sewertzoff siehe 736.
760 Hoffmann, Morph. Jahrb., Bd. XXIV, 1896.
784 Neumayer, Semon's Reisen, Liefg. IV, 1904.
786 Muthmann, Anat. Hefte, Heft 78, 1904.
787 Brachet, Arch. d'Anat. micr., T. II, 1898.
Rabl, Morph. Jahrb., Bd. XII, 1887.
788 Scott and Osborne, Quart. Journ. of micr. Sc., 1879.
de Rooy, Jena. Zeitschr., Bd. XLII, 1907.
789 Schwink, Anat. Anz., Bd. V, 1890.
Marcinowski, Jena. Zeitschr., Bd. XLI, 1906.
791 Brachet, Arch. d. Biol., T. XIX, 1903.
794 Rabl, Theorie des Mesoderms, 1897.
Rückert, Biol. Centralbl., Bd. VIII, 1888.
Emmert, Arch. f. mikr. Anat., Bd. LVI, 1900.
Oellacher, Zeitschr. f. wiss. Zool., Bd. XXXIII, 1873.
795 Wenkebach, Arch. f. mikr. Anat., Bd. XXVIII, 1886.
Rabl, Morph. Jahrb., Bd. XII, 1887.
821 Kopsch, Anat. Anz., Bd. XVII, 1900.
Virchow, Verh. d. Anat. Ges., 1895.
van Wijhe, Zool. Anz., No. 183, 1884.
Brauer, Zool. Jahrb., Suppl. VII, 1904.
Buchs, Morph. Jahrb., Bd. XXIX, 1902.
824 Kellicot, Mem. New York Acad. Sc., Vol. II, 1905.
Johnston, Biol. Bull. Boston, Vol. V, 1903.
843 Rabl, Anat. Anz., Erg.-Bd., Vers. Berlin, 1889.
856 Spemann, Arch. f. Entw.-Mech., Bd. XV, 1900.
859 Hertwig, Arch. f. mikr. Anat., Bd. XXXIX, 1892.
Roux, Virch. Arch., Bd. CXIV, 1888.
860 Gurwitsch, Arch. f. Entw.-Mech., Bd. III, 1896.
867 Roux siehe 859.
870 Schultze, Arch. f. Entw.-Mech., Bd. I, 1894.
Wilson, Journ. of Morph., Vol. VIII, 1893.
Wetzel, Inaug.-Diss. Berlin, 1896.
v. Ebner siehe 694.
876 Rabl siehe 794.
His, Abh. d. math.-phys. Kl. d. sächs. Akad. d. Wiss., Bd. XXVI, 1900.
878 Ziegler, Verh. der Deutsch. Zool. Ges., 1898.
881 Brachet Arch. d'Anat. micr., T. II, 1898.
Marcinowski siehe 789.
de Rooy, siehe 788.
882 Brachet, Arch. de Biol., T. XIX, 1903.
Kerr, Journ. Budgetts Mem., 1907.
Graeper, Arch. f. Entw.-Mech., Bd. XXIV, 1907.
883 Rückert siehe 794.
Emmert siehe 794.
884 Ziegler, Inaug.-Diss. 1882.
Felix, Anat. Hefte, Bd. VIII, 1897.
Sobotta, Anat. Hefte, Bd. XIX, 1902.
888 Virchow, Sitz.-Ber. d. Ges. naturf. Fr. Berlin, Jahrg. 1855.
890 Haeckel, E., Die Gastraeatheorie, 1875.
892 Ziegler, Arch. f. mikr. Anat., Bd. XXXIX, 1892.
900 Kopsch, Verh. d. Anat. Ges. XII. Vers., 1898.
902 Jablonowski, Anat. Anz., Bd. XIV, 1898.
Gurwitsch siehe 869.

pag.

904 Oellacher siehe 794.
Schwarz, Zeitschr. f. wiss. Zool., 1899.
Gregory, Kupffer'sche Festschrift, 1899.
905 Kopsch, Anat. Anz., Bd. XVII, 1900.
906 Kopsch, Verh. d. Anat. Ges. Berlin, 1896.
911 Kopsch, Internat. Monatsschr. f. Anat. u. Physiol., Bd. XVI, 1899.
918 Sobotta, Ergebn. d. Anat. u. Entwicklungsgesch., 1896.
921 Rückert, Festschr. f. Kupffer, 1906.
922 Marcus, Arch. f. mikr. Anat., Bd. LXVI, 1905.
923 Graeper, Arch. f. Entw.-Mech., Bd. XXIV, 1907.
925 Greil, Verh. d. Anat. Ges. Berlin, 1908.
Keibel, Morph. Arb., Bd. III, 1894.
Rabl, Theorie des Mesoderms, 1897.
926 Schauinsland, Zoologica, Heft 29, 1903.
Duval, Bibl. de l'Ecole des haut. Etud., T. XXIX, 1884.
928 Hubrecht, Quart. Journ. micr. Sc., T. XXXI, 1890.
Bonnet, Arch. f. Anat. u. Phys., 1882, 1889.
Robinson, Quart. Journ. micr. Sc., Vol. XXXIII, 1892.
Melissinos, Arch. f. mikr. Anat., Bd. LXX, 1907.
929 Van Beneden, Arch. d. Biol., T. I, 1880.
Duval, Journ. de l'Anat. et Phys., T. XXXI—XXXIII, 1895—99.
931 Rückert in Hertwig's Handbuch I, 1/II, 1906.
933 Spemann, Arch. f. Entw.-Mech., Bd. XVI, 1903.
935 Semon, Zool. Forsch.-Reisen, *Ceratodus*, Liefg. I, 1893.
Haeckel, Generelle Morphologie der Organismen, 1866.
936 Gast, Mittheil. der Zool. Stat. zu Neapel, Bd. XIX, Heft 3, 1909.
Markus, Festschr. f. R. Hertwig, 1910.
937 Greil, Anat. Hefte, Bd. XXIX, 1905.
940 Froriep in Hertwig's Handb. der Entwicklungslehre, II./2, 1904.
941 v. Möllendorff, Morph. Jahrb., Bd. XLIII, 1911, Heft 4.
953 Held, Verh. d. Anat. Ges. Rostock, 1906.
957 Neumayer in Semon, Zool. Forschungsreisen, Liefg. IV, 1904.
988 Semon vergl. 935.
Neumayer vergl. 957.
999 Matthes, Morph. Jahrb., Bd. XXIII, 1895.
1004 Semon, Liefg. II, 1898.
1005 Kuschakewitsch, Festschr. f. R. Hertwig, 1910.
1006 Fürbringer, K., Semon, Zool. Forschungsreisen, Liefg. IV, 1904.
1063 Brauer, Zool. Jahrb., Suppl.-Bd. VII, 1904.
1093 Broman, Semon, Zool. Forschungsreisen, Liefg. V, 1904.
1094 Matthes, Morph. Jahrb., Bd. XXIII, 1895.
Greil, Anat. Anz., Bd. XXVIII, 1906.
1123 Gaupp in Hertwig's Handb. der Entwicklungslehre, Bd. III/2, 1906.
1149 Locy, Anat. Anz., Bd. XXVI, 1905.
Burckhardt, Zool. Forschungsreisen, Liefg. V, 1904.
Sewertzoff, Anat. Anz., Bd. XXI, 1902.
1176 Hochstetter in Hertwig's Handb. der Entwicklungslehre, Bd. III/2, 1906.
1235 Neumayer vergl. 957.
1345 Langer, Morph. Jahrb., Bd. XXI, 1894.
Greil, Morph. Jahrb., Bd. XXXI, 1903.
1378 Semon, Zool. Forschungsreisen, Liefg. III, 1901.
1390 Johnston, Ergebn. der Anat. u. Entwicklungsgesch. Merkel-Bonnet, Bd. XI, 1901.
1459 Greil, Verh. d. Anat. Ges. Rostock 1906; Würzburg 1907.
1477 Pinkus, Morphologische Arbeiten, Bd. IV, 1895.
1483 Bridge, Journal of Anatomy and Physiology, Vol. XXXII, 1898.

Tafel XLIX—L.

Tafel XLIX—L.

Gestaltung des Vorderkörpers während der Stadien 43 und 44.

Seitenansichten von Wachsplattenreconstructionen nach Querschnittserien von *Ceratodus*-Embryonen aus den Stadien 43 und 44. Vordere Körperabschnitte bis zu den achten Dorsalsegmenten.

Die Modelle wurden bei 75-facher Vergrösserung angefertigt, die Abbildungen stellen das 25-fache der natürlichen Grösse dar.

In allen Abbildungen:

Ektoderm und dessen Derivate	grau,
Entoderm und Entodermmassiv (Dotterzellenmasse)	gelb,
paraxial entstandenes Mesoderm	ockerfarben,
Arterien	roth,
Venen	blau.

Bezeichnungen:

Ao. Aorta,
Ao. w. Aortenwurzel,
A. c. m. Arteria coeliacomesenterica,
Art. bg. Arterienbogen I etc.,
Aug. b. Augenbecher,
Aug. bl. st. Augenblasenstiel,
Br. bg. Branchialbogen,
B. c. Bulbus cordis,
Can. aur. Canalis auricularis,
Ch. d. Chorda dorsalis,
Cil. h. Ciliarmesodermblase,
Cil. kn. Ciliarknötchen,
Dott. v. Dottervene,
D. C. Ductus Cuvieri,
Epiph. Epiphyse.
Gall.bl. Gallenblase,
Ggl. ac. Ganglion Octavi,
Ggl. epibr. VII. Ganglion epibranchiale des Facialis,
Ggl. epibr. vg. I. erstes epibranchiales Vagusganglion,
Ggl. hab. Ganglion habenulae,
Ggl. max. md. Ganglion maxillomandibulare,
Ggl. ophth. Ganglion ophthalmicum,
Hem. Grosshirnhemisphären,
H. bl. Labyrinthblase,
Hy. bg. Hyoidbogen,
H. md. pl. Hyomandibularplatte (Ektodermpolster),
Leb.div. Leberdivertikel,
Lob. v. c. Lobus venae cavae der Leber,
Md.bg. Mandibularbogen,
Md. h. hintere Mandibularhöhle,
Mesenc. Mesencephalon,
Mesocard. post. Mesocardium posterius,
Musc. mass. Musculus masseter,
M. obl. sup. Musculus obliquus oculi superior,
M. rect. ext. Musculus rectus oculi externus,
Musc. temp. Musculus temporalis,
Myot. 2 zweites Myotom,
My.fts. Myotomfortsatz,
N. ophth. p. Nervus ophthalmicus profundus,
N. bucc. Nervus buccalis des Facialis (Lateralissystem),
N. hyomd. Nervus hyomandibularis (complexus),
N. max. md. Nervus maxillomandibularis Trigemini,
N. ophth. p. Nervus ophthalmicus profundus Trigemini,
N. ophth. s. Nervus ophthalmicus superficialis Facialis (Lateralissystem),
Ost. B. Ostium Bulbi,
Panc. vt. s. Pancreas ventrale sinistrum,
Panc. d. Pancreas dorsale,
Pericard. par. Pericardium parietale,
Pl. p. g. Plica paragastrica,
Prämd. h. vordere Mandibularhöhle,
Prämd. Schl. t. prämandibulare Entodermfalte,
R. anast. VII—X Ramus anastomoticus hypoticus lateralis zwischen dem Facialis und Glossopharyngeus (Vagussystem),
R. md. Ramus mandibularis (externus) des Facialis (Lateralissystem),
R. md. int. Ramus mandibularis internus des Facîalis,
R. hy. md. Ramus hyomandibularis des Facialis (Lateralissystem),
Rec. g. p. Recessus gastropancreaticus,
Rec. Lab. Recessus Labyrinthi,
Rec. parag. d. (s.). Recessus paragastricus dexter (sinister),
Rh. enc. Rhombencephalon,
Schl. t. . . Schlundtasche . .,
Segm. art. . . segmentale Arterie . .,
Seit. pl. Seitenplatten,
Sin. ven. Sinus venosus,
So. pl. Somatopleura,
Sp. ggl. Segmentganglion,
Spl.pl. Splanchnopleura,
Thyr. Schilddrüsenknospe,
Tr. art. Truncus arteriosus,
V. cap. med. (lat.) Vena capitis medialis (lateralis),
V. card. ant. Vena cardinalis anterior,
V. cav. inf. Vena cava inferior,
V. inf. orb. Vena infraorbitalis,
V. jug. inf. (h. d.) Vena jugularis inferior (hypobranchialis interna),
V. md. Vena mandibularis,
V. port. Vena portae,
V. s. i. Vena subintestinalis,
V. n. gl. Vornierenglomerulus,
Vt. c. Ventriculus cordis,
IX (X, XI) Glossopharyngeus- (Vagus-, Accessorius-)wurzel.

Fig. 1 und 2. Seitenansichten des Vorderkörpers eines Jungfisches aus dem Stadium 43.
„ 3, 4 und 5. Seitenansichten des Vorderkörpers eines Jungfisches aus dem Stadium 44.
„ 6. Ventralansicht desselben Modelles.
„ 7—23. Ansichten der Splanchnopleura des Vorderkörpers von Embryonen bezw. Jungfischen aus den Stadien 39—44 mit den proximalen Abschnitten des Gefässsystemes. Der Vereinfachung halber ist die Splanchnopleura auch in den Gebieten mit freier Oberfläche dargestellt, in denen die Seitenplatten noch nicht gesondert sind.
Fig. 7—10 nach einem Embryo aus dem Stadium 39,
„ 11—14 nach einem Jungfisch aus dem Stadium 41,
„ 15—18 nach einem Jungfisch aus dem Stadium 43,
„ 19—23 nach einem Jungfisch aus dem Stadium 44.
„ 7, 11, 15, 19 stellen die basale Oberfläche von der Dorsalseite aus gesehen dar,
„ 20 die basale Oberfläche von der Ventralseite aus gesehen,
„ 8, 9, 12, 13, 16, 17, 21, 22 stellen die freie Oberfläche der Splanchnopleura von der Seite gesehen dar,
„ 10, 14, 18 und 23 zeigen die basale Oberfläche von der caudalen Seite her betrachtet.

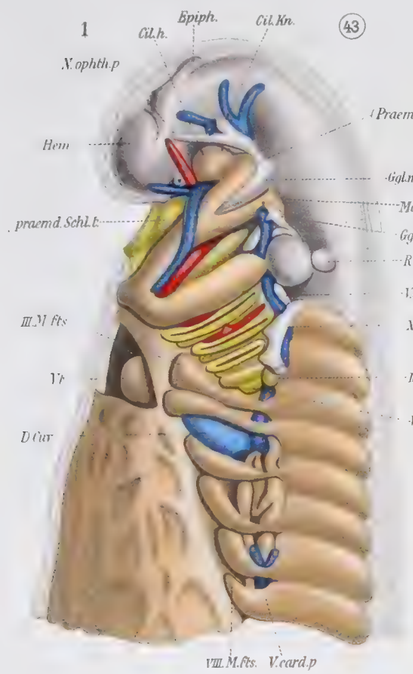
1
Cil.h.
Epiph.
Cil.Kn.
43
N.ophth.p
Praemd.h.
Hem
Gngl.max.md.
praemd.Schl.t.
Md.h.
Ggl.lat.VII
Rl
V.cap.l
III.M.fts
Vt
V W
II.M.fts
D.Cav
VI Schl.t.
VIII.M.fts.
V.card.p

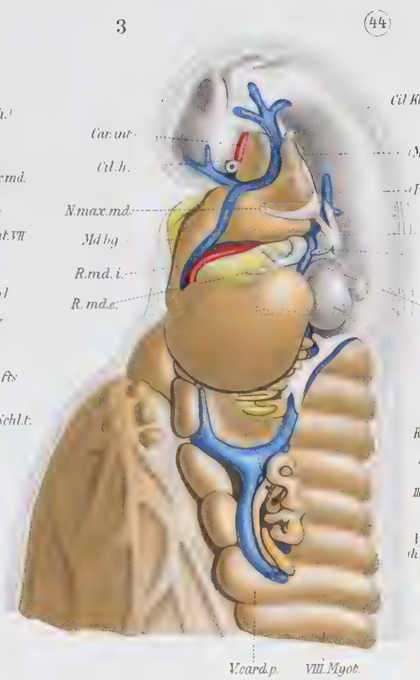
3
44
Car.aut.
Cil.h.
N.max.md.
Md.bg.
R.md.i.
R.md.e.
V.card.p.
VIII.Myot.

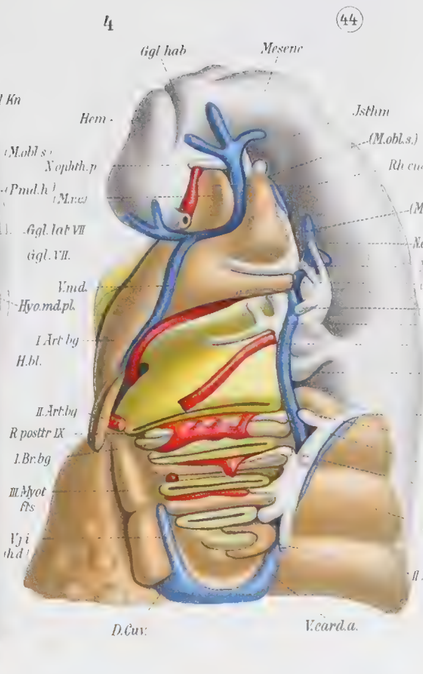
4
44
Ggl.hab
Mesenc
Cil.Kn
Hem
Isthm
(M.obl.s.)
N.ophth.p
Ggl.lat.VII
Ggl.VII.
V.md.
Hyo.md.pl.
I.Art.bg
H.bl.
II.Art.bg
R.post.tr.IX
I.Br.bg
III.Myot fts
D.Cav.
V.card.a.

7
39
I.Art.bg
II.Art.bg.
Mesocp
Sow.pl.
Sin.ven.
R.p.g.d
D.C.d
(M.temp.)
Xophth.s.
Ybuc
(M.mass.)
R.an.
V.cap.l
Ggl.ot
IX V.W
Ggl.lat.IX
Ggl.IX.sp
Ggl.ex.l
R.p.g.s
M.
II.M.fts
Sin.ven

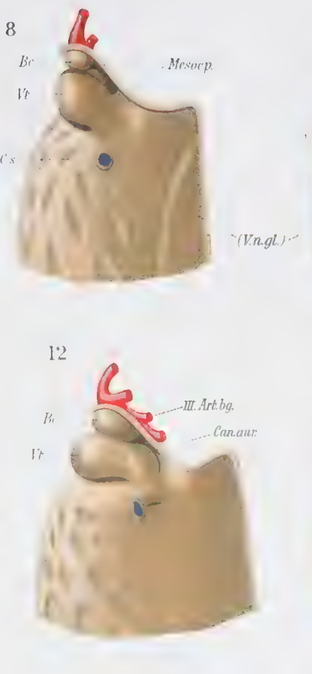
8
Bc
Vt
Mesocp.
D.C.s
(V.n.gl.)

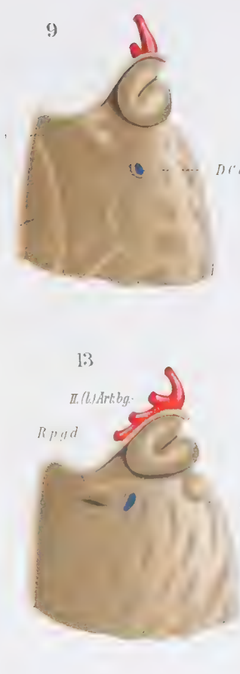
9
D.C.d

10
Ao
Sph.pl.
Som.pl.
V.N.gl.
R.p.d
Sin.ven.
Dott.v.

11
Tr.art
41
I.Art.bg
IV.Art.bg
R.p.g.d
Sin.ven

12
III.Art.bg.
Bc
Vt
Can.aur.

13
II.(I.)Art.bg.
R.p.g.d
D.C.d
R.p.g.s

14
V.N.gl
Sin.ven
R.p.g.d

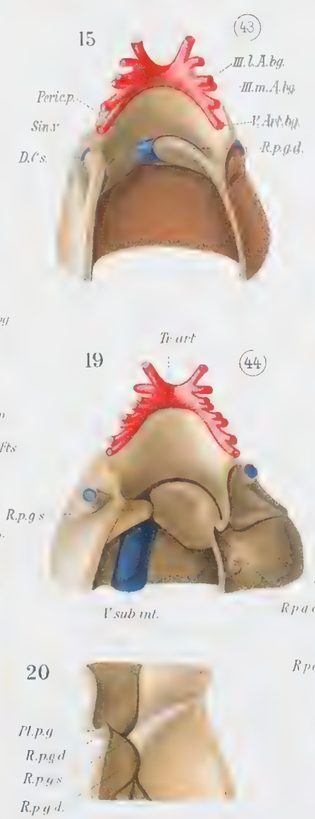
15
43
III.l.A.bg.
III.m.A.bg
V.Art.bg.
R.p.g.d.
Peric.p.
Sin.v
D.C.s.
19
Tr.art
44
Peric.p
III.Myot.fts
Gall.bl.
Panc.v.s.
V.s.t
R.p.g.s
V.sub.int.
Pl.p.g
R.p.a.d
R.p.g.s
20
Pl.p.g
R.p.g.d
R.p.g.s
R.p.g.d.

16
Bc
IV.Art.bg
R.p.g.s
Can.aur


17

18
V.N.gl
R.p.g.d

21
II.Art.bg
Can.aur
VI.Art.bg.
Pl.p.g
R.p.a.d
R.p.g.s

22
IV.m.Abg
IV.l.Abg
R.p.g.d
(Eb
(Panc.d.)
(Art.coel.m.)

23
R.p.g.s
R.p.g.p
A.cœl.m.
R.p.a.d
R.p.g.s

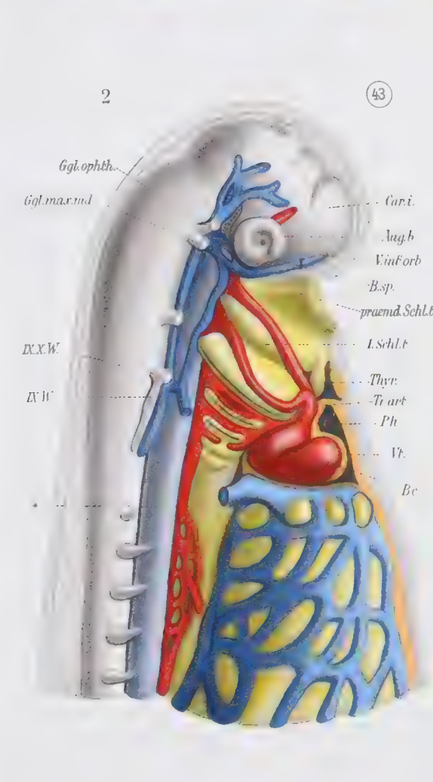
2
43
Ggl.ophth.
Ggl.max.md
Car.i.
Aug.b
V.ad.orb
B.sp.
praemd.Schl.t.
I.Schl.t
IX.X.W.
IX W
Thyr.
Tr.art
Ph
Vt.
Bc

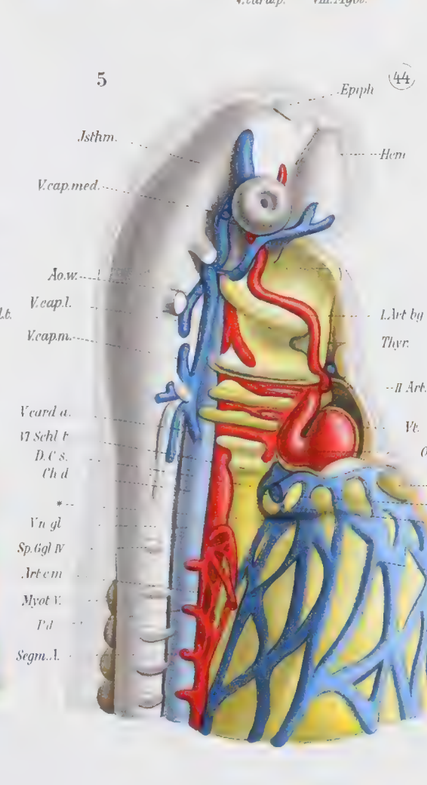
5
44
Epiph
Isthm.
Hem
V.cap.med.
Ao.w.
V.cap.l.
V.cap.m.
I.Art.bg
Thyr.
II.Art.bg
Vt.
Ost.b
Lob.div
Vei
Lob.v.c
Seit.pl
(Vp.)
V.card.a.
VI.Schl.t
D.C.s.
Ch.d
V.n.gl
Sp.Ggl.IX
Art.cm
Myot.V.
Pd
Segm.A.

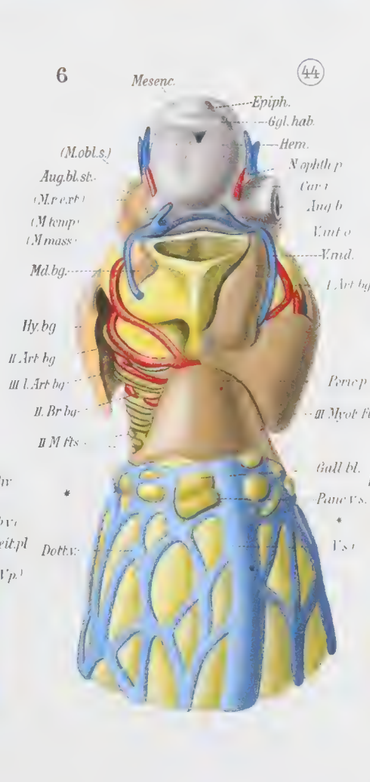
6
Mesenc.
44
Epiph.
Ggl.hab.
Hem.
N.ophth.p
Car.i
Aug.b
V.int.c
V.md.
I.Art.bg
(M.obl.s.)
Aug.bl.st.
(M.r.ext.)
(M.temp.)
(M.mass.)
Md.bg.
Hy.bg
II.Art.bg
III.I.Art.bg
II.Br.bg
II.M.fts
Peric.p
III.Myot.fts
Gall.bl.
Panc.v.s.
V.s.t
Dott.v.

Tafel LI.

Tafel LI.

Gestaltung des Vorderkörpers im Stadium 45 und 46.

Ansichten von Wachsplattenreconstructionen.

Die Modelle wurden bei 100-facher Vergrösserung angefertigt, die Abbildungen zeigen das 40-fache der natürlichen Grösse.

In allen Abbildungen:

Ektoderm und Derivate	grau,
Mesodermformationen, soweit sie direct aus den paraxial entstandenen Mesodermflügeln entstehen	braun,
Knorpel	hellblau,
Arterien	rot,
Venen	blau,
Entoderm	schwefelgelb,
Derivate des Entoderms	chromgelb.

Fig. 1. Linke Seitenansicht des Vorderkörpermodelles im Stadium 45.

1 *My.fts.st.* Myotomfortsatzstiel,
2 *VIII. vt. M.fts.* achter ventraler Myotomfortsatz,
3 *Seit.pl.* Seitenplatten,
4 *N. h.br. VI. S.* Ramus hypobranchialis des VI. Segmentnerven,
5 *V. subint.* Vena subintestinalis,
6 *Gall.bl.* Gallenblase,
7 *VI. M.fts.* sechster Myotomfortsatz,
8 *Som.pl.* Somatopleura.
9 *R. h.br. IV.—V. S.* Ramus hypobranchialis des V. und VI. Segmentes,
10 *VI. Schl.t.* VI. Schlundtasche,
11 *Vt. c.* Ventriculus cordis,
12 *Operc.* Operculum,
13 *M. i.md.* Musculus intermandibularis,
14 *Thyr.* Schilddrüsenknospe,
15 *I. Schl.t.* erste Schlundtasche,
16 *Hy.md.o.* Hyomandibularorgan (Ektodermpolster),
17 *I. A.bg. lt. Schl.* laterale Schlinge des ersten Arterienbogens,
18 *M. mass.* Musculus masseter,
19 *N. m.m. V.* Nervus maxillomandibularis Trigemini,
20 *V. pt.* Vena pterygoidea,
21 *lt. C.m.fts.* lateraler Fortsatz der Ciliarmesodermblase,
22 *N. opt.* Augenblasenstiel,
23 *V. infraoc.* Vena infraocularis,
23' *Car. int.* Carotis interna,
24 *Hem.* linke Hemisphäre,
25 *Rad. olf.* Radix olfactoria,
26 *Lob. olf.* Lobus olfactorius,
27 *Ggl. hab.* Ganglion habenulae,
28 *Epiph.* Epiphyse,
29 *N. ophth. p.* Nervus ophthalmicus profundus,
30 *V. supraocul.* Vena supraocularis,
31 *d. C.m.fts.* dorsaler Ciliarmesodermfortsatz,
32 *N. oc.m.* Nervus oculomotorius,
33 *A. com. c.* Arteria communicans cerebri,
34 *Proc. a. v. M.* Processus anterior der vorderen Mandibularblase,
35 *Infund.* Infundibulum,
36 *Pr. sup. M.m.* Processus superior (temporalis) des Mandibularmesoderms,
37 *N. ophth. s.* Nervus ophthalmicus superficialis,
38 *Ggl. m.m.* Ganglion maxillomandibulare,
38' *Ggl. lt. VII.* Ganglion laterale praevestibulare des Facialis,
39 *V. c. l.* Vena capitis lateralis,
40 *Rec. Lab.* Recessus Labyrinthi,
41 *N. h.ot. IX.* Nervus hypoticus Glossopharyngei,
42 *X—XI.* Vagoaccessorius,
43 *Ggl. lt. X.* Ganglion laterale des Vagus,
44 *II. My.* zweites Myotom,
45 *II. M.fts.* zweiter Myotomfortsatz,
46 *cr. N.st.* craniales Nephrostom,
47 *T-st.* T-Stück der Vorniere,
48 *N. vt. VI. S.* Nervus ventralis des VI. Segmentes,
49 *No.st. VII. S.* Ramus omopterygialis des VIII. Segmentnerven,
50 *pr. H.l.* primärer Harnleiter,
51 *V. c. p.* Vena cardinalis posterior.

Fig. 2. Rechte Seitenansicht des Modelles nach Entfernung der paraxialen Mesodermflügel und ihrer unmittelbaren Derivate (mit Ausnahme des Splanchnopleuraüberzuges des Vornierenglomerulus), der Labyrinthblase und des Octavusganglions.

1 *Hypoch.* Hypochorda,
2 *Ch.* Chorda,
3 *Med. sp.* Medulla spinalis,
4 *Ggl. VII. S.* Ganglion des VII. Segmentes,
5 *VI. My.* VI. Myotom,
6 *R. vt. VI. S.* Ramus ventralis des sechster Segmentnerven,
7 *Gl.* Glomerulus der Vorniere,
8 *Gl.v.* Glomerulusvene,
9 *V. p.* (Vena portae),
10 *A. c.m.* Arteria coeliacomesenterica,
11 *R. vt. IV. S.* Radix ventralis des IV. Segmentes,
12 *P. d.* Pancreas dorsale,
13 *Mg.* Magen,
14 *V. c. i.* Vena cava inferior,
15 *N. lt. X.* Nervus lateralis vagi,
16 *R. int. X.* Ramus intestinalis vagi,
17 *VI. Schl.t.* sechste Schlundtasche,
18 *X.—XI.w.* Vagoaccessoriuswurzel,
19 *Ggl. e. X/2.* Ganglion epibranchiale Vagi secundum,
20 *IV. S.t. (s.)* vierte Schlundtaschen (septum),
21 *Ggl. lt. X.* Ganglion laterale Vagi,
22 *R. lt. IX—X.* Radix lateralis IX—X.
23 *Ggl. lt. IX.* Ganglion laterale Glossopharyngei,
24 *II. A.bg.* zweiter Arterienbogen,
25 *R. pal. VII.* Ramus palatinus des Facialis,
26 *VII. lt.* Radix praevestibularis (VII) lateralis,
27 *I. Art.bg. lt. S.* laterale Schlinge des ersten Arterienbogens,
28 *Ggl. lt. VII.* Ganglion laterale praevestibulare VII,
29 *Rad. V.* Radix sensibilis Trigemini,
30 *V. pt.* Vena pterygoidea,
31 *N. ophth. p.* Nervus ophthalmicus profundus,
32 *Isthm.* Isthmus,
33 *N. oc.mot.* Nervus oculomotorius,
34 *Ggl. hab.* Ganglion habenulae dextrum,
35 *Fiss. cer. tr.* Fissura cerebri transversa,
36 *Rad. olf.* Radix olfactoria,
37 *A. cer. ant.* Arteria cerebri anterior,
38 *A. com. c.* Arteria communicans cerebri,
39 *A. ophth.* Arteria ophthalmica,
40 *V. n.lb.* Vena nasolabialis,
41 *or. D.e.* orales Darmende,
42 *M.sp.* Mundspalte,
43 *N. max.md.* Nervus maxillomandibularis,
44 *R. pal. VII.* Ramus palatinus des Facialis,
45 *pr.md. E.f.* prämandibulare Entodermfalte,
46 *H.md.o.* Hyomandibularorgan,
47 *I. Art.bg.* erster Arterienbogen,
48 *N. h.md.* Nervus hyomandibularis,
49 *Thyr.* Schilddrüsenknospe,
50 *III. M.fts.* dritter Myotomfortsatz,
51 *M. int.md.* Musculus intermandibularis,
52 *Ggl. e.br. IX.* Ganglion epibranchiale Glossopharyngei,
53 *V. h.br. e.* Vena hypobranchialis externa,
54 *A. aff. br. I.* Arteria afferens branchialis prima,
55 *B. c.* Bulbus cordis,
56 *Vt. c.* Ventriculus cordis,
57 *V. lt. A.bg.* fünfter lateraler Arterienbogen,
58 *Cöl.* Cölom,
59 *Leb.div.* Leberdivertikel,
60 *D. Cuv. d.* Ductus Cuvieri dexter,
61 *Gall.bl.* Gallenblase,
62 *E.m. (M.d.)* Entodermmassiv (Mitteldarm),
63 *P. vt. d.* Pancreas ventrale dextrum,
64 *Seit.pl.* Seitenplatten,
65 *V. s.int.* Vena subintestinalis,
66 *Ent.m. (M.d.)* Entodermmassiv (Mitteldarm).

Fig. 3. Linke Seitenansicht des Modelles nach Entfernung des Augenbechers, der Labyrinthblase und des Kiemendeckels (Opercularmuskels). 50-fache Vergrösserung.

1 *R. h.br. VI. S.* Ramus hypobranchialis des VI. Segmentnerven,
2 *V. M.fts.* fünfter Myotomfortsatz,
3 *Seit.pl.* Seitenplatten,
4 *Vt. c.* Ventriculus cordis,
5 *II. My.fts.* zweiter Myotomfortsatz, hinterer Schenkel,
6 *Peric.* Pericardium,
7 *V. Br.bg.* fünfter Branchialbogen,
8 *Peric.* Pericardium,
9 *V. hypobr. e.* Vena hypobranchialis externa,
10 *V. h.br. i.* Vena hypobranchialis interna,
11 *A. aff. br. II.* Arteria afferens branchialis II,
12 *M.fts. III.* ventraler Fortsatz des III. Dorsalsegmentes,
13 *Ggl. h.br. II. (X/1)* Ganglion hypobranchiale II (Vagi primum),
14 *A. aff. br. I.* Arteria afferens branchialis prima,
15 *I. Br.bg. (av. M.)* erster Branchialbogen (axiales Mesoderm),
16 *Ggl. h.br. I. (IX)* Ganglion hypobranchiale (Glossopharyngei),
17 *R. h.h. IX.* Ramus hypohyoideus Glossopharyngei,
18 *II. Schl.t.* zweite Schlundtasche,
19 *II. Art.bg.* zweiter Arterienbogen,
20 *I. Art.bg.* erster Arterienbogen,
21 *Thyr.kn.* Schilddrüsenknospe,
22 *V. md.* Vena mandibularis,
23 *Hyomd.o.* (Hyomandibularorgan),
24 *N. bucc. VII.* Nervus buccalis des Facialis,
25 *N. max.md. V.* Nervus maxillomandibularis Trigemini,
26 *or. D.e.* orales Darmende,
27 *lt. C.m.bl.fts.* lateraler Fortsatz der ciliaren Mesodermblase,
28 *V. n.lb.* Vena nasolabialis,
29 *v. C.m.bl.fts.* vorderer Fortsatz der Ciliarmesodermblase,
30 *N.opt.* Augenbecherstiel,
31 *Art. ophth.* Arteria ophthalmica,
32 *Rad. olf.* Radix olfactoria,
33 *A. cer. ant.* Arteria cerebri anterior,
34 *Lob. olf.* Lobus olfactorius,
35 *d. C.m.bl.fts.* dorsaler Ciliarmesodermblasenfortsatz,
36 *Ggl. hab.* Ganglion habenulae,
37 *Mesenc.* Mesencephalon,
38 *d. C.m.bl.fts.* dorsaler Fortsatz der Ciliarmesodermblase,
39 *A. com. cer.* Arteria communicans cerebri,
40 *III. ursp.* Oculomotoriusursprung,
41 *Isthm.* Isthmus,
42 *Inf.* Infundibulum,
43 *(M. temp.)* (Musculus temporalis),
44 *N. ophth. s.* Nervus ophthalmicus superficialis,
45 *Ggl. m.m.* Ganglion maxillomandibulare,
46 *Ggl. lt. VII.* Ganglion laterale praevestibulare VII,
47 *N. hypot. VII.* Nervus hypoticus des Facialis,
48 *N. h.md.* Nervus hyomandibularis,
49 *I. Myot.* erstes Myotom,
50 *Ggl. epibr. I (IX)* Ganglion epibranchiale primum (Glossopharyngei),
51 *Ggl. lt. IX.* Ganglion laterale Glossopharyngei.
52 *V. o.sp.* Vena occipitospinalis,
53 *X—XI. W.* Vagoaccessoriuswurzel,
54 *II. Br.bg.* zweiter Branchial(muskel)bogen,
55 *V. c. lt.* Vena capitis lateralis,
56 *Ggl. e.br. X/2* Ganglion epibranchiale Vagi secundum,
57 *M.fts. II.* zweiter Myotomfortsatz,
58 *T-st.* T-stück der Vorniere,
59 *P. vt. s.* Pancreas ventrale sinistrum,

Fig. 4. Ventralansicht des Modelles, rechts nach Entfernung des Auges, des Operculums, des Ursprunges der beiden ersten Arterienbogen, der Spitze des dritten Myotomfortsatzes und ventraler Seitenplattenabschnitte, links nach Entfernung aller directen Derivate der paraxialen Mesodermflügel.

1 *V. subint.* Vena subintestinalis,
2 *Gall.bl.* Gallenblase,
3 *P. vt. d.* Pancreas ventrale dextrum,
4 *Leb.div.* Leberdivertikel,
5 *VI. Schl.t.* sechste Schlundtasche,
6 *Vt.c.* Herzkammer,
7 *V. Art.bg.* fünfter Arterienbogen,
8 *A. aff. br. II.* Arteria afferens branchialis secunda,
9 *III. Art.bg. W.* Stammgefäss der dritten Arterienbögen,
10 *pr. III. Art.bg.* primärer dritter Arterienbogen,
11 *A. aff. br. I.* Arteria afferens des ersten Branchialbogens,
12 *II. Schl.t.* zweite Schlundtasche (erste Kiemenspalte),
13 *II. Art.bg.* zweiter Arterienbogen,
14 *V. cap. l.* Vena capitis lateralis,
15 *N.h.md. VII.* Nervus hyomandibularis des Facialis,
16 *hyomd. Pl.* hyomandibulares Ektodermpolster,
17 *N. hypot. VII.* Nervus hypoticus des Facialis,
18 *N. pal. VII.* Nervus palatinus des Facialis,
19 *N. bucc.* Nervus buccalis,
20 *N. ophth. s.* Nervus ophthalmicus superficialis,
21 *Ggl. m.m.* Ganglion maxillomandibulare,
22 *N. m.m. V.* Nervus maxillomandibularis,
23 *L.* Augenlinse,
24 *Art. ophth.* Arteria ophthalmica,
25 *A. cer. ant.* Arteria cerebri anterior,
26 *Mesenc.* Mesencephalon,
27 *Rad. olf.* Radix olfactoria,
28 *Ggl. hab.* Ganglion habenulae dextrum,
29 *Epiph.* Epiphysis,
30 *Z.p.* Zirbelpolster,
31 *V. c. a.* Vena cerebri anterior,
32 *F. c. s.* Fissura cerebri sagittalis,
33 *L. t.* Lamina terminalis,
34 *Hem.* linke Vorderhirnhemisphäre,
35 *V. s.o.* Vena supraocularis,
36 *N. o. p.* Nervus ophthalmicus profundus,
37 *(M. o. s.)* Musculus obliquus oculi superior,
38 *N. o. p.* Nervus ophthalmicus profundus,
39 *d. C.m.bl.fts.* dorsaler Fortsatz der Ciliarmesodermblase,
40 *N.opt.* Augenblasenstiel,
41 *vt. C.bl.fts.* ventraler Fortsatz der Ciliarmesodermblase,
42 *lt. C.bl.fts.* lateraler Fortsatz der Ciliarmesodermblase,
43 *(M. temp.)* (Musculus temporalis),
44 *Ggl. m.m.* Ganglion maxillomandibulare,
45 *N. bucc.* Nervus buccalis,
46 *(M. m.)* (Musculus masseter),
47 *N. hypot. VII.* Nervus hypoticus des Facialis,
48 *I. Schl.t.* erste Schlundtasche,
48' *N. h.md. VII.* Nervus hyomandibularis VII,
49 *II. Art.bg.* zweiter Arterienbogen,
50 *I. Br.bg. m.* axialer Mesoderm des ersten Branchialbogens,
51 *N. ling. IX.* Nervus lingualis des Glossopharyngeus,
52 *II. Schl.t.* zweite Schlundtasche, erste Kiemenspalte,
53 *Art. aff. br. I.* Arteria afferens branchialis prima,
54 *R. h.h. IX.* Ramus hypohyoideus des Glossopharyngeus,
55 *Ggl. h.br. II (X/1)* Ganglion hypobranchiale II (Vagi primum),
56 *A. aff. br. II.* Arteria afferens branchialis II,
57 *IV. Schl.t.* vierte Schlundtasche,
58 *Som. pl.* Somatopleura, Pericardium parietale,
59 *IV. Br.bg.* vierter Branchialbogen (zweiter Myotomfortsatz,
60 *VI. Schl.t.* sechste Schlundtasche,
61 *h. Sch. II. My.fts.* hinterer Schenkel des zweiten Myotomfortsatzes,
62 *Spl.pl.* Splanchnopleura,
63 *My.fts. V.* ventraler Fortsatz des fünften Segmentes,
64 *Seit.pl.* Seitenplatten,
65 *Leb.div.* Leberdivertikel,
66 *My.fts. VI.* sechster Myotomfortsatz,
67 *P. vt.s.* linke ventrale Pancreasknospe.

Fig. 5. Ansicht der drei Pancreasknospen, durch Abtragung der Leber und des Magens von vornher freigelegt.

1 *Panc. d.* Pancreas dorsale,
2 *D. hep. (L.st.)* Ductus hepaticus (Leberstiel),
3 *Panc. vtr. s.* linke ventrale Pancreasknospe,
4 * Furche der Subintestinalvene,
5 *Gall.bl.* Gallenblase,
6 *Panc. vt. d.* Pancreas ventrale dextrum,
7 *E.m. (M. d.)* Entodermmassiv (Mitteldarm),
8 *Mg.* Magen.

Fig. 6. Ansicht der Leberplatte, vom Herzboden aus betrachtet.

1 *Oes.* Oesophagus,
2 *Mg.* Magen,
3 *Leb.div.* Leberdivertikel,
4 * Furche der Subintestinalvene,
5 *Gall. bl.* Gallenblase,
6 *P. vt. d.* Pancreas ventrale dextrum,
7 *E.m.* Entodermmassiv (Mitteldarm),
8 *r. d. L.l.* rechter dorsaler Leberlappen (Lobus Venae cavae).

Fig. 7. Linke Seitenansicht des Vorderkörpermodelles eines Jungfisches aus dem Stadium 46. 40-fache Vergrösserung.

1 *A. om.pt.* Arteria omopterygialis,
2 *vt. VIII. M.fts.* ventraler achter Myotomfortsatz,
3 *Seit.pl.* Seitenplatten,
4 *R. o. pt. VII. S.* Ramus omopterygialis des VII. Segmentes,
5 *V. abd.* Vena abdominalis,
6 *R. o. pt. VI. S.* Ramus omopterygialis des VI. Segmentes,
7 *R. h.br. VI. S.* Ramus hypobranchialis des VI. Segmentes,
8 *Myot.fts. V. S.* abgelöster ventraler Fortsatz des V. Segmentes,
9 *Peric.* Pericardium,
10 *M.op.* Opercularmuskel,
11 *M. i.h.* Musculus interhyoideus,
12 *R. h.md. VII.* Ramus hyomandibularis des Facialis,
13 *V. h.md.* Vena hyomandibularis,
14 *Lig. hm.d.* Ligamentum hyomandibulare,
15 *M. int.md.* Musculus intermandibularis,
16 *(Kief.gel.)* (Kiefergelenk),
17 *N. i.md.* Nervus intermandibularis,
18 *N. md. ext. VII.* Nervus mandibularis externus Facialis,
19 *N. m. i. V.* Nervus maxillae inferioris Trigemini,
20 *V. md.* Vena mandibularis,
21 *N. buce.* Nervus buccalis,
22 *N. max. s. V.* Nervus maxillae superioris Trigemini,
23 *Bech.g.* Bechergrube,
24 *Lens* Augenlinse,
25 *Rad. olf.* Radix olfactoria,
26 *N. ophth. p.* Nervus ophthalmicus profundus,
27 *Hem.* linke Vorderhirnhemisphäre,
28 *Ggl. hab.* Ganglion habenulae,
29 *Epiph.* Epiphysis,
30 *(M. obl. o. s.)* (Musculus obliquus oculi superior),
31 *Mesenc.* Mesencephalon,
32 *Bulb. oc.* Bulbus oculi,
33 *Pl. rh.mes.* Plica rhombomesencephalica,
34 *(M. r. lt.)* (Musculus rectus lateralis),
35 *Rhombenc.* Rhombencephalon,
36 *N. ophth. s.* Nervus ophthalmicus superficialis,
37 *V. temp.* Vena temporalis superficialis,
38 *R. hypot. VII.* Ramus hypoticus des Facialis,
39 *H.md.o.* Hyomandibularorgan,
40 *Rec. Lab.* Recessus Labyrinthi,
41 *N. hyoid. VII* Nervus hyoideus motorius,
42 *M. lev. hy.* Musculus levator hyoideus,
43 *(ht. Bg.g.)* (hinterer Bogengang),
44 *Ggl. lt. X.* Ganglion laterale Vagi,
45 *III. Myot.* drittes Myotom,
46 *N. hyp.br. V. S.* Nervus hypobranchialis des V. Segmentes,
47 *N. lt. X.* Nervus lateralis Vagi,
48 *V. card. p.* Vena cardinalis posterior,
49 *V. lt. subc.* Vena lateralis subcutanea,
50 *VII. Myot.fts.* siebenter Myotomfortsatz,

Fig. 8. Seitenansicht des Modelles nach Entfernung der Opercularmuskelplatte und des Augenbechers.

1 *Art. o.pt.* Arteria omopterygialis,
2 *N. vt. VII. S.* Nervus ventralis des VII. Segmentes,
3 *(M. ret. Cl.)* (Musculus retractor Cleithri),
4 *R. o.pt. VII. S.* Ramus omopterygialis des VII. Segmentnerven,
5 *VII. Myot.fts.* siebenter Myotomfortsatz,
6 *N. h.br. VI. S.* Nervus hypobranchialis des VI. Segmentes,
7 *pr. H.l.* primärer Harnleiter,
8 *V. abd.* Vena abdominalis,
9 *N. h.br. VI. S.* Nervus hypobranchialis des VI. Segmentes,
10 *V. h.br. e.* Vena hypobranchialis externa,
11 *N. h.br. IV.—V. S.* Nervus hypobranchialis des IV. und V. Segmentes,
12 *IV. Myot.fts.* vierter Myotomfortsatz,
13 *III. Schl.t. (II. K.sp.)* dritte Schlundtasche (zweite Kiemenspalte,
14 *A. aff. br. I.* Arteria afferens branchialis prima,
15 *V. h.br. i.* Vena hypobranchialis interna,
16 *II. Schl.t. (I. Ksp.)* zweite Schlundtasche (erste Kiemenspalte),
17 *Ker.hy.* Keratohyale,
18 *II. Art.bg. (Op.Art.)* zweiter Arterienbogen (Opercular-arterie),
19 *Lg. h.md.* Ligamentum hyomandibulare,
20 *V. hyomd.* Vena hyomandibularis,
21 *I. Art.bg.* erster Arterienbogen,
22 *Pal. Quadr.* Palatoquadratum,
23 *Hyomd.o.* Hyomandibularorgan,
24 *Meck. Kn.* MECKEL'scher Knorpel,
25 *Mass.* Masseter,
26 *V. md.* Vena mandibularis,
27 *Cil. mes. bl.* Ciliarmesodermblase,
28 *u. Cil. m. fts.* unterer Ciliarmesodermfortsatz,
29 *N. opt.* Nervus opticus (Augenblasenstiel),
30 *V. sup. lb.* Vena supralabialis,
31 *R. s.* Riechsack,
32 *Art. ophth.* Arteria ophthalmica,
33 *V. infraoc.* Vena infraocularis,
34 *Ggl. hab.* Ganglion habenulae,
35 *N. ophth. p.* Nervus ophthalmicus profundus,
36 *Art. cer. ant.* Arteria cerebri anterior,
37 *(M. obl. oc. s.)* (Musculus obliquus oculi superior),
38 *Sph. lt. kn.* Sphenolateralknorpel,
39 *V. sup. o.* Vena supraocularis,
40 *(M. r. s.)* (Musculus rectus oculi superior),
41 *N. oc. mot.* Nervus oculomotorius,
42 *M. temp.* Musculus temporalis,
43 *(M. r. lt.)* (Musculus rectus oculi lateralis),
44 *N. m. m. V.* Nervus maxillomandibularis Trigemini,
45 *N. lt. VII.* Nervus lateralis Facialis,
46 *Lab. kn.* Labyrinthknorpel,
47 *Rec. Lab.* Recessus Labyrinthi,
48 *V. cap. lt.* Vena capitis lateralis,
49 *II. Art. bg.* zweiter Arterienbogen,
50 *I. Myot.* erstes Myotom,
51 *(C. s. c. lt.)* (äusserer Bogengang),
52 *M. l. br. I.* Musculus levator branchialis I,
53 *Ggl. epibr. IX.* Ganglion epibranchiale IX,
54 *Ggl. X. lt.* Ganglion Vagi laterale,
55 *V. cap. md.* Vena capitis medialis,
56 *M. lev. br. II.* Musculus levator branchiae II,
57 *V. c. lt.* Vena capitis lateralis,
58 *II. Myot. fts.* zweiter Myotomfortsatz,
59 *VI. Schl.t.* sechste Schlundtasche,
60 *N. hypobr. IV. S.* Nervus hypobranchialis des IV. Segmentes,
61 *cr. N.st.* craniales Nephrostom,
62 *T.st.* T-Stück der Vorniere,
63 *R. o.pt. VI. S.* Ramus omopterygialis des VI. Segmentes,
64 *N. lt. X.* Nervus lateralis Vagi,
65 *caud. N.st.* caudales Nephrostom,
66 *V. lt. s. c.* laterale Hautvene,
67 *VII. M.fts.st.* siebenter Myotomfortsatzstiel.

Fig. 9. Ansicht des Vorder-Mitteldarmes nach Entfernung der Leber von der rechten und dorsalen Seite.

1 *V. p.* Vena portae,
2 *Panc. d.* Pancreas dorsale,
3 *A. c. m.* Arteria coeliacomesenterica,
4 *V. hep. aff.* Venae hepaticae afferentes,
5 *Mg.* Magen,
6 *VII. Schl.t.* siebente Schlundtasche,
7 *VI. Schl.t.* sechste Schlundtasche,
8 *Lg.* Lunge,
9 *Duct. bil.* Ductus biliferi,
10 *V. hep. aff.* zuführende Lebervenen,
11 *D. cyst.* Ductus cysticus,
12 *V. s. i.* Vena subintestinalis,
13 *P. vt. d.* Pancreas ventrale dextrum.

Fig. 10. Ansicht desselben Modelles von der Ventralseite.

1 *E. m. (M. d.)* Entodermmassiv (Mitteldarm),
2 *V. subint.* Vena subintestinalis,
3 *A. cöl. mes.* Arteria coeliacomesenterica,
4 *P. vt. d.* Pancreas ventrale dextrum,
5 *V. p.* Vena portae,
6 *D. cyst.* Ductus cysticus,
7 *Leb. g.* Lebergang,
8 *Lg.* Lungenknospe,
9 *VII. Schl.t.* siebente Schlundtasche,
10 *r. tel. br. Kn.* rechte telobranchiale Knospe,
11 *VI. Schl.t.* sechste Schlundtasche,
12 *Kiem. d.* Kiemendarm,
13 *l. telob. K.* linke telobranchiale Knospe,
14 *Oes* Oesophagus,
15 *Mg* Magen,
16 *P. vt. s.* Pancreas ventrale sinistrum,
17 *V. subint.* Vena subintestinalis.

1

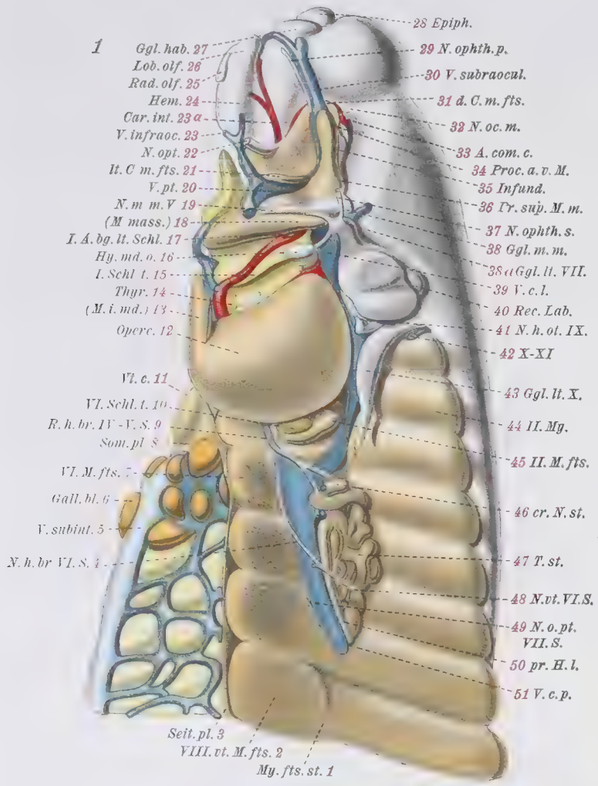

2

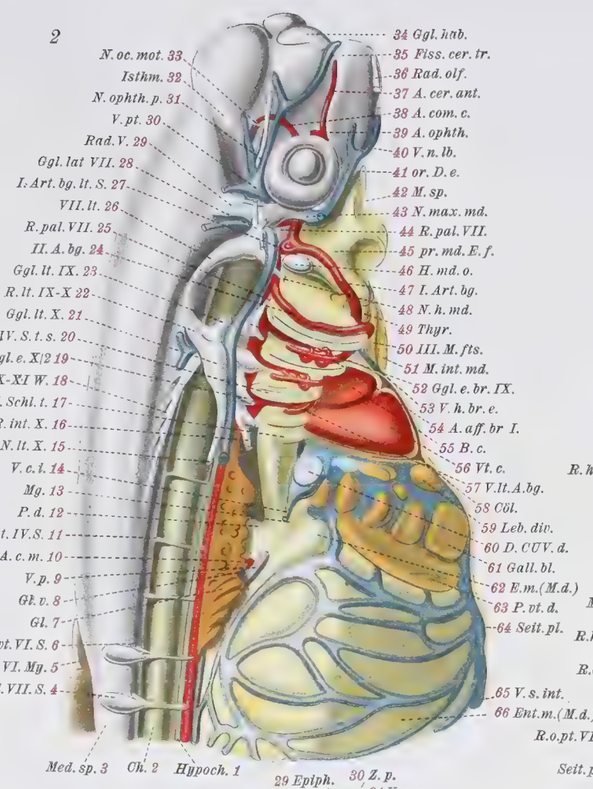

3

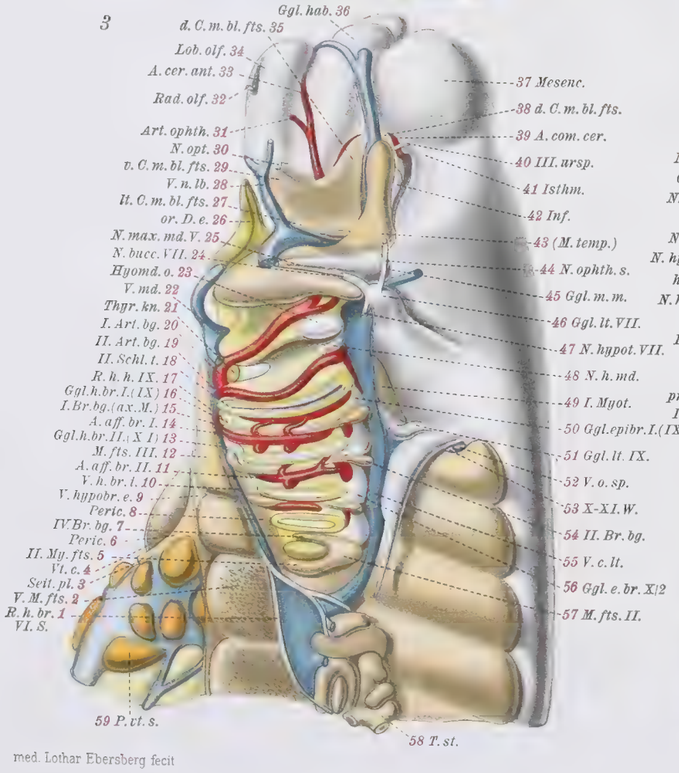

4

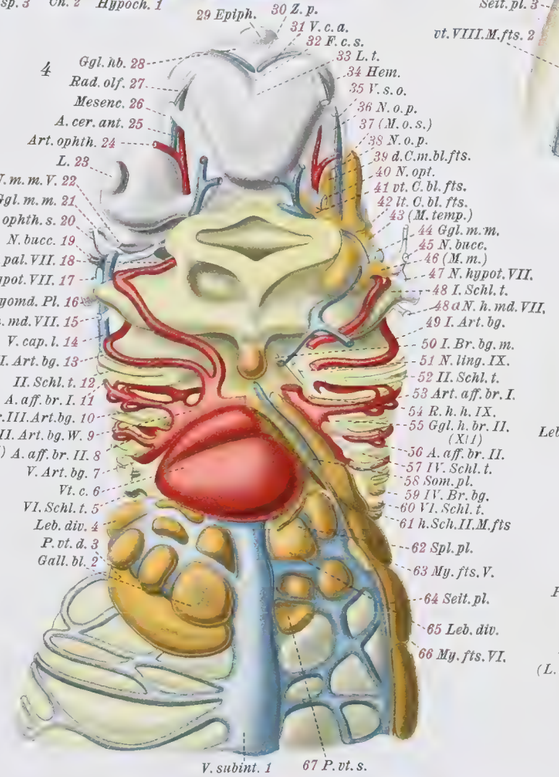

7

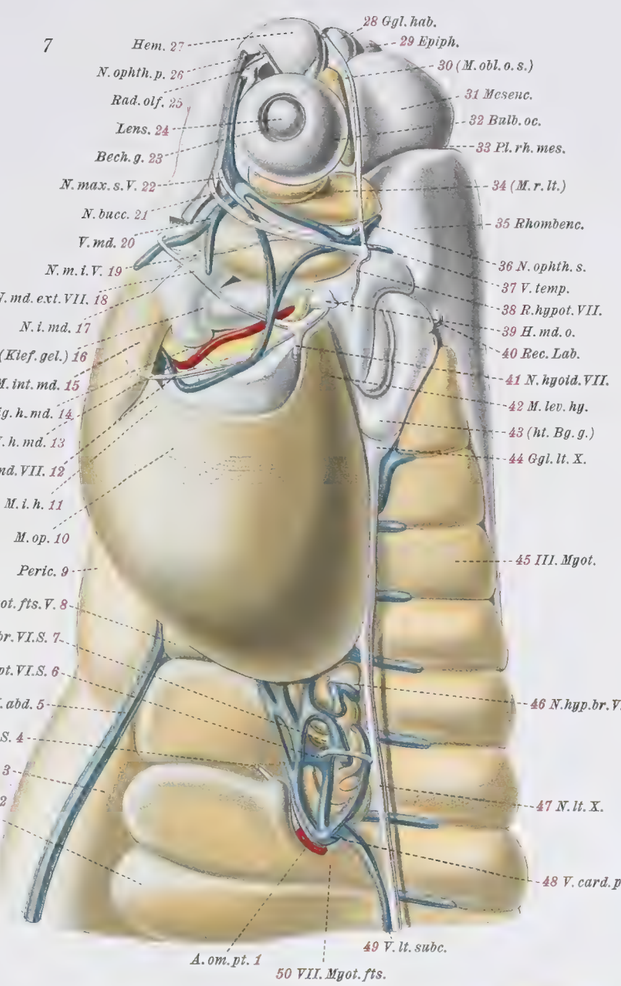

8

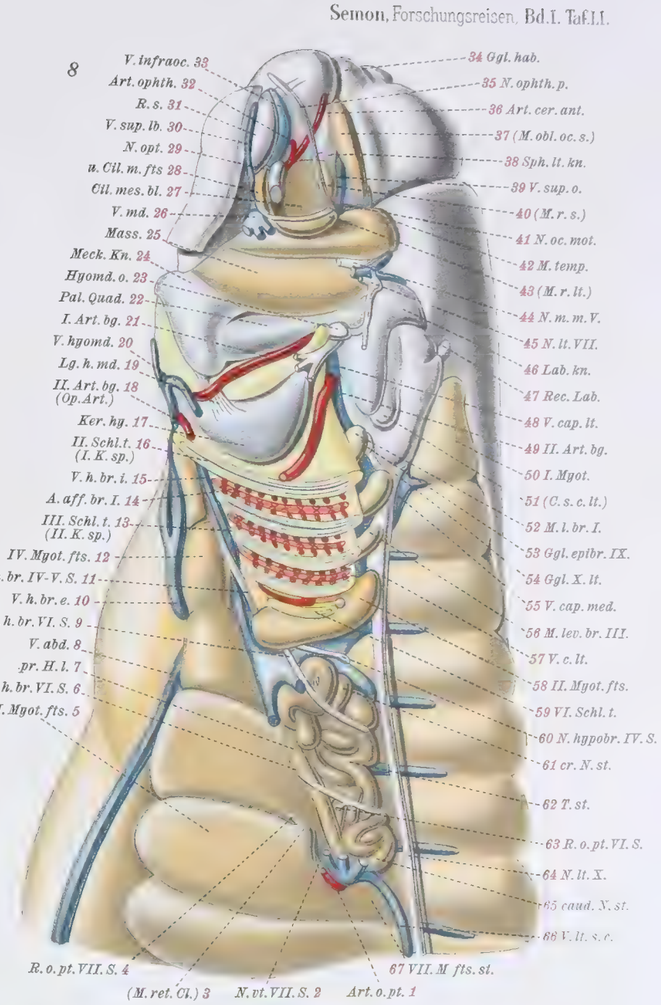

6

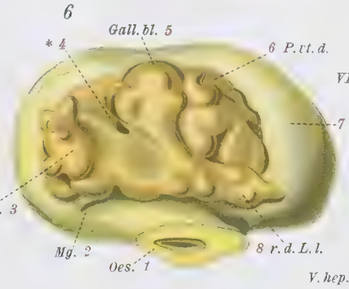

5

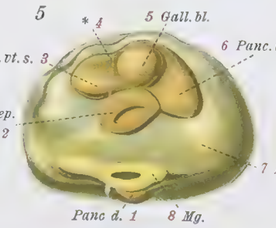

9

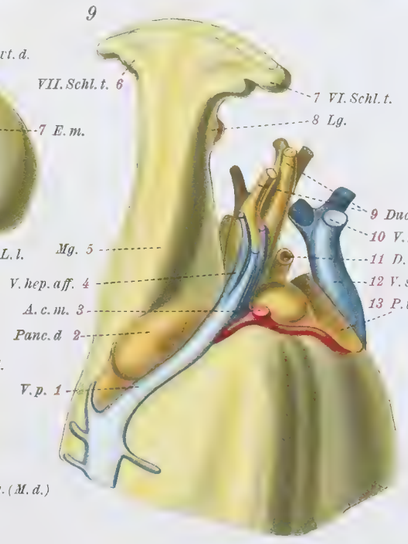

10

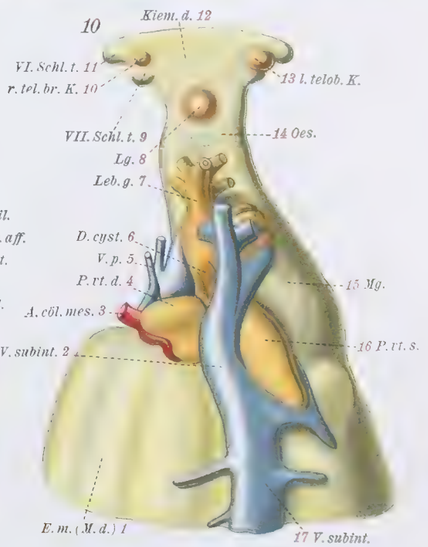

med. Lothar Ebersberg fecit

Verlag von Gustav Fischer in Jena.

Werner u Winter, Frankfurt a M

Tafel LII.

Tafel LII.

Gestaltung des Vorderkörpers im Stadium 45.

Ansichten von Wachsplattenmodellen, die bei 100-facher Vergrösserung hergestellt und auf $^2/_5$ verkleinert abgebildet worden sind.

Fig. 1. Seitenansicht der rechten Körperhälfte nach Entfernung des Riechgrübchens, des Auges und der Labyrinthblase, sowie des Mandibular- und Hyoidbogens, der Dorsalsegmente und der Splanchnopleura. Das Innere des oralen Darmendes und die Kiemenbögen sind freigelegt.

1 *Art. cöl. mes.* Arteria coeliacomesenterica,
2 *R. parag. d.* Recessus paragastricus dexter,
3 *Hohlv.l.* Hohlvenenlappen der Leber,
4 *Som.pl.* Somatopleura,
5 *Ao.* Aorta,
6 *Ch. d.* Chorda dorsalis,
7 *Med. spin.* Medulla spinalis,
8 *A. o.pt.* Arteria omopterygialis,
9 *VII. D.S.* VII. Dorsalsegment,
10 *Segm. A.* segmentale Arterie,
11 *V.gl.v.* Vornierenglomerulusvene,
12 *V.n.gl.* Vornierenglomerulus,
13 *V. D.S.* fünftes Dorsalsegment,
14 *Mg.* Magen,
15 *L.Mg.f.* Lebermagenfurche,
16 *IV. S.n. (Y)* ventrale Wurzel des vierten Segmentes (Occ. Nerv Y),
17 *My.fts. II* zweiter Myotomfortsatz,
18 *VII. Schl.t.* siebente Schlundtasche,
19 *R. int. X.* Ramus intestinalis Vagi,
20 *V. c. m.* Vena capitis medialis,
21 *Gl. lt. X* Ganglion laterale Vagi,
22 *Ggl. epibr. III (V/2)* Ganglion epibranchiale III (Vagi/2),
23 *X—XI* Vagoaccessoriuswurzel und -ganglien,
24 *Ggl. lt. IX* Ganglion laterale Glossopharyngei,
25 *IX—X Lt.w.* Lateraliswurzel des Glossopharyngeus-Vagus,
26 *N. posttr. 1 (IX)* Nervus posttrematicus I (Glossopharyngei),
27 *Epibr. 1* Epibranchiale primum,
28 *I. Myot.* erstes Myotom,
29 *Lab. kn. (P.ch.)* Labyrinthknorpel (Parachordale),
30 *Ggl. Oct.* Ganglion Octavi,
31 *II. A.bg.* II. Arterienbogenrest,
32 *V. cap. lt.* Vena capitis lateralis,
33 *Ggl. lt. (p. v) VII* Ganglion laterale (praevestibulare) Facialis,
34 *R. hypot.* Ramus hypoticus des Facialis,
35 *N. bucc.* Nervus buccalis,
36 *N. ophth. s.* Nervus ophthalmicus superficialis,
37 *Ggl. mx. md.* Ganglion maxillomandibulare V.
38 *Rh. enc.* Rhombencephalon,
39 *Ggl. ophth.* Ganglion opthalmicum (mesencephalicum) V
40 *N. oc.mot.* Nervus oculomotorius,
41 *Sph. lt.k.* Sphenolateralknorpel,
42 *Mesenc.* Mesencephalon,
43 *V. sup. oc.* Vena supraocularis,
44 *Epiph.* Epiphysis,
45 *Ggl. hab.* Ganglion habenulare,
46 *A. c. a.* Arteria cerebri anterior,
47 *Hem.* rechte Hemisphäre,
48 *N. ophth. pr.* Nervus ophthalmicus profundus,
49 *Rad. olf.* Radix olfactoria,
50 *Ggl. term.* Ganglion terminale (praeopticum),
51 *A. ophth.* Arteria ophthalmica,
52 *N. opt.* Nervus opticus,
53 *M.sp.* Mundspalte,
54 *Op.z. o_5* Operculazahn, o_5,
55 *Zg.* Zunge,
56 *N. m.m.* Nervus maxillomandibularis,
57 *Trab.* Trabekel, Schnittfläche am Proc. trab. des Palatoquadratums,
58 *I. (h.m.) Schl.t.* I. (hyomandibulare) Schlundtasche,
59 *I. A.bg.* erster Arterienbogen,
60 *II. A.bg.* zweiter Arterienbogen,
61 *A. eff. br. I* Arteria efferens branchialis I,
62 *A. aff. br. I* Arteria afferens branchialis I,
63 *Bulb. c.* Bulbus cordis,
64 *Vt. cord.* Ventriculus cordis,
65 *Kr.br. IV* Keratobranchiale IV.
66 *Ost. b.* Ostium Bulbi,
67 *A. aff. IV.* Arteria afferens des vierten Bogens,
68 *M. d.ph.* Musc. dorsopharyngeus,
69 *M. d.cl.b.* Musc. dorsocleidobranchialis,
70 *Pl. p.p.* Plica pericardiacoperitonealis,
71 *D. Cuv. d.* Ductus Cuvieri dexter,
72 *Leb.* Leber,
73 *Cöl.* Cölom,
74 *Som.pl.* Somatopleura,
75 *Em.* Entodermmassiv (Mitteldarm).

Fig. 2. Ventralansicht des Vorderkörpermodelles, oberflächliche und tiefe Formationen.

1 *Som.pl.* Somatopleura,
2 *Spl.pl.* Splanchnopleura (Entodermmassiv),
3 *Rec. p.g. d.* Recessus paragastricus dexter,
4 *VI. M.fts.* sechster Myotomfortsatz,
5 *V. abd.* Vena abdominalis,
6 *Spl.pl.* Splanchnopleuraüberzug der Leber,
7 *Vt. c.* Ventriculus cordis,
8 *M. op.* Musc. opercularis,
9 *B. c.* Bulbus cordis,
10 *M. i.h.* Musc. interhyoideus,
11. *M. i.br. a.* Musc. interbranchialis anterior,
12 *M. i.m.* Musc. intermandibularis,
13 *Ker.hy.* Keratohyale,
14 *N. h.m.* Nervus hyomandibularis,
15 *L. h.m.* Ligamentum hyomandibulare,
16 *I. A.bg.* erster Arterienbogen,
17 *M. Kn.* MECKEL'scher Knorpel,
18 *Kief.gel.* Kiefergelenk,
19 *Pal.Q.* Palatoquadratum,
20 *N. md. e. VII.* Nervus mandibularis externus VII,
21 *Kaum.* Kaumusculatur,
22 *N. m. i. V.* Nervus maxillae inferioris V,
23 *V. md.* Vena mandibularis,
24 *N. m. s. V.* Nervus maxillae superioris V,
25 *N. bucc.* Nervus buccalis,
26 *Ob.l.* Oberlippe,
27 *Aug.b.* Augenbecher,
28 *O.l.w.* Oberlippenwulst,
29 *R.sp.* Riechspalte,
30 *Fiss. c. s.* Fissura cerebri sagittalis,
31 *Hem.* linke Vorderhirnhemisphäre,
32 *Md.d.pl.* linke Munddachplatte,
33 *P.m.z.* Praemaxillarzahn,
34 *V.p.z. a_2* Vomeropalatinzahn a_2,
35 *N. bucc.* Nervus buccalis,
36 *N. m. s. V.* Nervus maxillae superioris V,
37 *U.l.* Unterlippe,
38 *N. m. i. V.* Nervus maxillae inferioris V,
39 *Sy. z.* Symphysenzahn,
40 *Op.z. o_5* Operculazahn o_5,
41 *P.Q.* Palatoquadratum,
42 *(M. c.md.)* (Musc. coracomandibularis),
43 *I. Art.bg.* erster Arterienbogen,
44 *V. h.m.* Vena hyomandibularis,
45 *N. h.m.* Nervus hyomandibularis sensorius,
46 *M. k.h.* Muc. keratohyoideus,
47 *III. My.fts.* dritter Myotomfortsatz,
48 *Hy.art.* Hyoidarterie,
49 *A. aff. I.* Art. afferens I,
50 *III. Schl.t. (II. K.sp.)* dritte Schlundtasche (zweite Kiemenspalte),
51 *V. h. b. i.* Vena hypobranchialis interna,
52 *A. aff. III.* Arteria afferens branchialis III,
53 *V. h.br. e.* Vena hypobranchialis externa,
54 *II. Myot.fts.* zweiter Myotomfortsatz,
55 *V. My.fts.* fünfter Myotomfortsatz,
56 *V. abd.* Vena abdominalis,
57 *R. pg. s.* Recessus paragastricus sinister,
58 *My.fts. VII.* siebenter Myotomfortsatz,
59 *Som.pl.* Somatopleura.

Fig. 3. Ventralansicht des Modelles, tiefere Formationen.

1 *D.v.n.* Dottervenennetz,
2 *Som.pl.* Somatopleura,
3 *r.L.l.* rechter Leberlappen,
4 *Panc.vt.d.* Pancreas ventrale dextrum,
5 *Gall.bl.* Gallenblase,
6 *V. abd.* Vena abdominalis,
7 *Sin.ven.* Sinus venosus,
8 *M.d.b.* Musculus dorsobranchialis,
9 *II.My.fts.* zweiter Myotomfortsatz,
10 *IV. Br.bg.* vierter Branchialbogen,
11 *VI.i. Art.bg.* sechster innerer Arterienbogen,
12 *V. Schl.t.* fünfte Schlundtasche,
13 *V. Visc.bg.* fünfter Visceralbogen,
14 *A.aff.br. II.* Arteria afferens des zweiten Branchialbogens,
15 *N.p.t. II.* Nervus posttrematicus II (Vagi I),
16 *III. Schl.t.* dritte Schlundtasche,
17 *B.c.* Bulbus cordis,
18 *N.p.tr.I.* Nervus posttrematicus Glossopharyngei,
19 *A.eff.I.* Arteria efferens des ersten Bogens,
20 *G.h.br.I.* Ganglion hypobranchiale primum,
21 *II. Art.bg. (Op.a.)* zweiter Arterienbogen (Operculararterie),
22 *II. Schl.t.* zweite Schlundtasche,
23 *I. Art.bg.* erster Arterienbogen,
24 *L.h.m.* Ligamentum hyomandibulare,
25 *N.md.e. VII.* Nervus mandibularis externus VII,
26 *M. Kn.* MECKEL'scher Knorpel,
27 *M.temp.* Musculus temporalis,
28 *Trab.* Trabekel,
29 *V.md.* Vena mandibularis,
30 *V.infraoc.* Vena infraocularis,
31 *Vt. Cil.bl.fts.* ventraler Ciliarblasenfortsatz,
32 *V.n.lb.* Vena nasolabialis,
33 *Art.ophth.* Arteria ophthalmica,
34 *Rad.olf.* Radix olfactoria,
35 *N.ophth.p.* Nervus ophthalmicus profundus,
36 *Ggl.term.* Ganglion terminale,
37 *Fiss.sag.* Fissura cerebri sagittalis,
38 *Rad.term.* Radix terminalis,
39 *Lam.term.* Lamina terminalis,
40 *Comm.ant.* Commissura anterior,
41 *N.opt.* Nervus opticus,
42 *Sph.lt.kn.* Sphenolateralknorpel,
43 *Trab.* Trabekel,
44 *Ggl.ophth.* Ganglion ophthalmicum,
45 *N.m.m. V.* Nervus maxillomandibularis V.
46 *N.ophth.s.* Nervus ophthalmicus superficialis,
47 *N.bucc.* Nervus buccalis,
48 *N.hypot.* Nervus hypoticus VII,
49 *V.cap.lt.* Vena capitis lateralis,
50 *I. Schl.t.* erste Schlundtasche,
51 *Thy.* Schilddrüsenknospe,
52 *M.k.h.* Musc. keratohyoideus,
53 *III.i. Art.bg.* dritter innerer Arterienbogen (Vas efferens I),
54 *II. Art.bg.* zweiter Arterienbogen,
55 *K.br. I.* Keratobranchiale I,
56 *A.eff.br.I.* Arteria efferens branchialis I,
57 *A.aff.br.I.* Arteria afferens branchialis I,
58 *K.br. II.* Keratobranchiale II,
59 *IV.i. Art.bg.* vierter innerer Arterienbogen,
60 *V. Art.bg.* fünfter Arterienbogen,
61 *A.eff.br. III.* Arteria efferens branchialis III,
62 *Art.aff.br.* Arteria afferens branchialis III,
63 *VI.i. Art.bg.* sechster innerer Arterienbogen,
64 *VI.lt. Art.bg.* sechster lateraler Arterienbogen,
65 *telob.K.* telobranchialer Körper,
66 *VII. Schl.t.* siebente Schlundtasche,
67 *Vt.c.* Ventriculus cordis,
68 *D.C.s.* Ductus Cuvieri sinister,
69 *l.L.l.* linker Leberlappen,
70 *V. subint.* Vena subintestinalis,
71 *E.m. (M.d.)* Entodermmassiv (Mitteldarm).

Fig. 4. Linke Seitenansicht des Modelles nach Entfernung des Auges, des Kiemendeckels, des fünften und der folgenden Myotomfortsätze und theilweiser Abtragung der Splanchnopleura.

1 *Spl.pl. (Perit.v.)* Splanchnopleura (Peritoneum viscerale),
2 *E.m.* Entodermmassiv,
3 *R.p.g.s.* Recessus paragastricus sinister,
4 *Mg.* Magen.
5 *Leb.* Leber,
6 *V.c.p.* Vena cardinalis posterior,
7 *D.C.s.* Ductus Cuvieri sinister,
8 *Pl.p.p.* Plica pericardiacoperitonealis,
9 *M.d.cl.b.* Musculus dorsocleidobranchialis,
10 *Vt.c.* Ventriculus cordis,
11 *M.d.ph.* Musculus dorsopharyngeus,
12 *VI.l. Art.b.* sechster lateraler Arterienbogen,
13 *VI.m. Art.b.* sechster medialer Arterienbogen,
14 *A.aff.br. III.* Arteria afferens branchialis III,
15 *N.h.br. IV./V.S.* Nervus hypobranchialis des vierten und fünften Segmentes,
16 *A.eff.br. III.* Arteria efferens branchialis III,
17 *V.hyp.br.e.* Vena hypobranchialis externa,
18 *(M.i.b.a.)* (Musculus interbranchialis anterior),
19 *A.aff.br. II.* Arteria afferens branchialis II,
20 *V.hypob.i.* Vena hypobranchialis interna,
21 *M.k.hy.* Musculus keratohyoideus,
22 *II. A.bg. (O.a.)* zweiter Arterienbogen (Operculararterie),
23 *Ggl.h.br.I.* Ganglion hypobranchiale I,
24 *I. A.bg.* erster Arterienbogen,
25 *My.fts. III.* dritter Myotomfortsatz,
26 *I. A.b.* erster Arterienbogen,
27 *L.h.m.* Ligamentum hyomandibulare,
28 *I. A.b.* erster Arterienbogen,
29 *Hy.md.o.* hyomandibulare Sinnesplatte (Hyomd. Organ),
30 *I. Schl.t.* erste Schlundtasche,
31 *Pr.ot.P.Q.* Processus oticus Palatoquadrati,
32 *R.mot. V.* Ramus motorius Trigemini,
33 *R.m.md. V.* Ramus maxillomandibularis Trigemini,
34 *V.pt.* Vena pterygoidea,
35 *h.C.bl.fts.* hinterer Ciliarblasenfortsatz,
36 *N.oc.mot.* Nervus oculomotorius,
37 *Trab.* Trabekel,
38 *vt.c.bl.f.* ventraler Ciliarblasenfortsatz,
39 *N.opt.* Nervus opticus,
40 *Vest.n.* Vestibulum nasi,
41 *A.ophth.* Arteria ophthalmica,
42 *R.s.* Riechsack,
43 *Rad.olf.* Radix olfactoria,
44 *Hem.* Vorderhirnhemisphäre,
45 *Ggl.hab.* Ganglion habenulae,
46 *Epiph.* Epiphyse,
47 *A.cer.ant.* Arteria cerebri anterior,
48 *Mesenc.* Mesencephalon,
49 *d.Cil.bl.fts.* dorsaler Ciliarblasenfortsatz,
50 *V.sup.o.* Vena supraocularis,
51 *Pl.rh.mes.* Plica rhombomesencephalica,
52 *lt.Cil.bl.fts.* lateraler Ciliarblasenfortsatz,
53 *N.oc.mot.* Nervus oculomotorius,
54 *Sph.lt.kn.* Sphenolateralknorpel,
55 *Ggl.ophth.* Ganglion ophthalmicum,
56 *Ggl.m.m.* Ganglion maxillomandibulare
57 *Ggl.p.v. (VII)* Ganglion laterale praevestibulare (VII),
58 *Lab.kn.* Labyrinthknorpel,
59 *N.hypot. VII* Nervus hypoticus VII,
60 *R.h.m.* Ramus hyomandibularis nervi hypotici,
61 *(ob.Bg.g.)* obere Ausladung des Vestibulums (oberer Bogengang).
62 *Rec.Lab.* Recessus Labyrinthi,
63 *(lt.Bg.g.)* laterale Ausladung der Labyrinthblase (lat. Bogengang),
64 *II. A.bg.* zweiter Arterienbogen,
65 *V.c.l.* Vena capitis lateralis,
66 *Ggl.epibr. IX* Ganglion epibranchiale des Glossopharyngeus,
67 *L.br. I* Levator des ersten Branchialbogens,
68 *Ggl.lat. IX* Ganglion laterale Glossopharyngei,
69 *Myoc. I.* Myocomma primum,
70 *Epibr. II.* Epibranchiale II,
71 *N.lt. X.* Nervus lateralis Vagi,
72 *II. D.s.* zweites Dorsalsegment,
73 *Ggl.e.br. X/2.* zweites Epibranchialganglion des Vagus,
74 *II. Myot.fts.* zweiter Myotomfortsatz,
75 *lt. Gef.schl.* laterale Gefässschlinge des vierten Branchialbogens,
76 *V. segm.* segmentale Hautvene,
77 *G.e.br. X/3.* Ganglion epibranchiale Vagi III,
78 *VI. Schl.t.* sechste Schlundtasche,
79 *cr. N.st.* craniales Nephrostom,
80 *N.h.br. V.S.* Nervus hypobranchialis des V. Segmentes,
81 *VII. D.S.* siebentes Dorsalsegment,
82 *N.lt. X.* Nervus lateralis Vagi,
83 *caud. N.st.* caudales Nephrostom,
84 *N.vt. VII. S.* Nervus ventralis des VII. Segmentes,
85 *M.fts. VII.* siebenter Myotomfortsatz,
86 *Som.pl.* Somatopleura,

Fig. 5. Ventrale Innenansicht der Splanchnopleura, durch einen Frontalschnitt freigelegt.

1 *V. subint.* Vena subintestinalis.
2 *R. p.g. s.* Recessus paragastricus sinister,
3 *V. hep. adv.* Venae hepaticae advehentes,
4 *(Gall.bl.)* Ueberkleidung der Gallenblase.
5 *Spl.pl.* Splanchnopleura der Leber,
6 *R. p.g. d.* Recessus paragastricus dexter,
7 * Commissur der beiden Recessus paragastrici,

Fig. 6. Innenansicht des dorsalen Abschnittes des durch den Frontalschnitt entzwei getheilten Modelles der Splanchnopleura zur Veranschaulichung der Recessbildungen.

1 *(Panc. d.)* Ueberkleidung des Pancreas dorsale,
2 *R. pg. d.* Recessus paragastricus dexter,
3 *V. hep. aff.* Venae hepaticae afferentes,
4 *V. c. i.* Vena cava inferior,
5 *V. hep. rev.* Venae hepaticae revehentes,
6 *Pl. p.p.* Plica pericardiacoperitonealis,
7 *r. S.h.* rechtes Sinushorn,
8 *Sin. ven.* Sinus venosus,
9 *Per. visc. (l. S.h.)* Pericardium viscerale des linken Sinushornes,
10 *Peric. par.* Pericardium parietale,
11 *D. C. s.* Ductus Cuvieri sinister,
12 *Pl. p.p.* Plica pericardiacoperitonealis,
13 *Mesoc. lt.* Mesocardium laterale,
14 *Om.min.* Omentum minus,
15 *R. p.g. s.* Recessus paragastricus sinister, Innenrand,
16 *R.p. s.* Recessus paragastricus sinister, äussere Oeffnung,
17 *Rec. p.g. d.* Recessus paragastricus dexter,
18 *R. g.p.* Recessus gastropancreaticus,
19 *V. port.* Vena portae.

Fig. 7. Rechte Seitenansicht des Vorderdarmes und seiner Derivate.

1 *V. port.* Vena portae,
2 *P. d.* Pancreas dorsale,
3 *P. vt. d.* Pancreas ventrale dextrum,
4 *H.v.l.* Hohlvenenlappen der Leber,
5 *Mg.* Magen,
6 *VII. Schl.t.* siebente Schlundtasche,
7 *VI. Schl.t.* sechste Schlundtasche,
8 *Kiem.d.h.* Kiemendarmhöhle,
9 *telobr. K.* telobranchialer Körper,
10 *Lg.* Lunge
11 *Leb.* Leber (schematisirt),
12 *Gall.bl.* Gallenblase.
13 *E.m.* Entodermmassiv.

Fig. 8. Dorsale Innenansicht des mittleren Theiles des Splanchnopleuramodelles zur Veranschaulichung der Recessbildungen und der grossen Venenstämme.

1 *V. p.* Vena portae,
2 *R. g.p.* Recessus gastropancreaticus,
3 + (×) linke hintere Schnittecke (zum Vergleich mit Fig. 9 und 10),
4 *R. p.g. d.* Umbiegungsstelle des mittleren und ventralen Abschnittes des Recessus paragastricus dexter,
5 *R. p.g.s.* Umbiegung des mittleren in den ventralen Abschnitt des Recessus paragastricus sinister,
6 *Fov. gast.* Concavität der Splanchnopleura des Magens,
7 *Om. min.* Omentum minus, von den einander zugewendeten Rändern der beiden Recessus paragastrici gebildet,
8 *R.p.g. s.* mittlerer Abschnitt des linken Recessus paragastricus,
9 *Rec. p.g. d.* mittlerer Abschnitt des rechten Recessus paragastricus,
10 * vordere linke Schnittecke (zum Vergleich mit Fig. 9 und 10),
11 *D. Cuv. s.* Ductus Cuvieri sinister,
12 *Peric. p.* Pericardium parietale,
13 *Sin. ven.* Sinus venosus,
14 *Per. par. d.* Pericardium parietale dextrum,
15 *I. p.* Impressio pulmonalis,
16 * vordere rechte Schnittecke,
17 *D. C. d.* Ductus Cuvieri dexter,
18 *V. c. i.* Vena cava inferior,
19 *N.gek.* Nebengekröse,
20 *R. p.g. d.* der den Hohlvenenlappen der Leber überkleidende Theil des Recessus paragastricus dexter,
21 *A. c.m.* Arteria coeliacomesenterica,
22 *Pl. p.g.* Plica paragastrica,
23 *R. p.g. d.* Eingang in den Recessus paragastricus dexter,
24 *R. p.g. d.* dorsale Kante und dorsaler Ausläufer des Recessus paragastricus dexter,
25 + rechte caudale Schnittecke,

Fig. 9. Dorsalansicht des vorderen, bis an den cranialen Umschlag reichenden Abschnittes der Splanchnopleura.

1 × linke hintere Schnittecke,
2 * linke vordere Schnittecke,
3 *Spl.pl.s.* linker dorsaler Splanchnopleuraumschlag,
4 *Spl.pl. d.* rechter dorsaler Splanchnopleuraumschlag (in der mittleren Region auf den Vornierenglomerulus),
5 * rechte vordere Schnittecke,
6 *R. p.g. s.* selbständiger dorsaler Abschnitt eines Recessus paragastricus sinister,
7 + rechte hintere Schnittecke.

Fig. 10. Innenansicht des dorsalen Modellabschnittes.

1 + rechte hintere Schnittecke,
2 *R. p.g. s.* basale Innenansicht des dorsalen Abschnittes des Recessus paragastricus sinister (der darunter liegende rechte Recessus ist in Abbildung 8 dargestellt (vergl. die rechte paramediane hintere Schnittecke +).
3 * rechte vordere Schnittecke,
4 *Mes. d.* rechtes Blatt des Mesenterium dorsale,
5 *Mes. d.* linkes Blatt des Mesenterium dorsale,
6 * linke vordere Schnittecke,
7 × linke hintere Schnittecke.

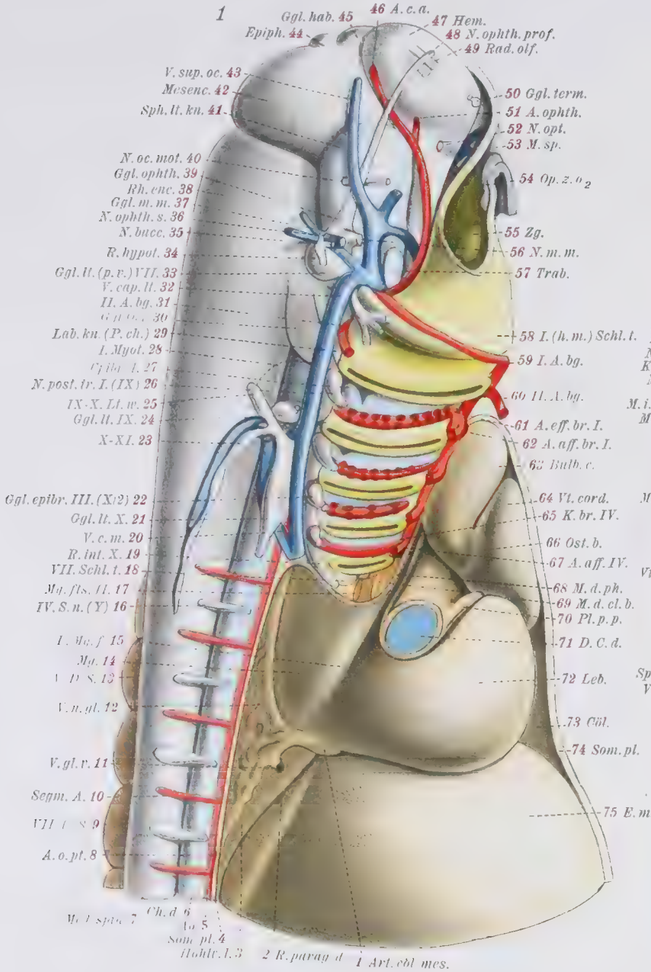
1
Ggl. hab. 45
46 A. c. a.
47 Hem.
Epiph. 44
48 N. ophth. prof.
49 Rad. olf.
V. sup. oc. 43
Mesenc. 42
Sph. lt. kn. 41
50 Ggl. term.
51 A. ophth.
52 N. opt.
53 M. sp.
N. oc. mot. 40
Ggl. ophth. 39
Rh. enc. 38
Ggl. m. m. 37
N. ophth. s. 36
N. buce. 35
R. hypot. 34
54 Op. z. o_2
55 Zg.
56 N. m. m.
57 Trab.
Ggl. lt. (p. v.) VII. 33
V. cap. lt. 32
lt. A. bg. 31
58 I. (h. m.) Schl. t.
Lab. kn. (P. ch.) 29
I. Myot. 28
59 I. A. bg.
N. post. fr. l. (IX) 26
IX-X. Lt. w. 25
60 lt. A. bg.
Ggl. lt. IX. 24
X-XI. 23
61 A. eff. br. I.
62 A. aff. br. I.
63 Bulb. c.
Ggl. epibr. III. (X?) 22
64 Vt. cord.
Ggl. lt. X. 21
65 K. br. IV.
V. c. m. 20
66 Ost. b.
R. int. X. 19
67 A. aff. IV.
VII. Schl. t. 18
68 M. d. ph.
Mg. fts. II. 17
69 M. d. cl. b.
IV. S. n. (Y) 16
70 Pl. p. p.
71 D. C. d.
72 Leb.
73 Gll.
74 Som. pl.
V. gl. r. 11
Segm. A. 10
75 E. m.
A. c. pt. 8
Ch. d. 6
Som. pl. 4
Hohlv. l. 3
2 R. parag. d.
1 Art. cbl. mes.
2
30 Fiss. c. s.
31 Hem.
R. sp. 29
O. l. w. 28
Aug. b. 27
32 Md. d. pl.
Ob. l. 26
33 P. m. z.
N. buce. 25
34 V. p. z. a_2
N. m. s. V. 24
35 N. buce.
V. md. 23
36 V. m. s. V.
N. m. i. V. 22
37 U. l.
Kaum. 21
38 N. m. i. V.
N. md. e. VII. 20
39 Sq. z.
40 Op. z. o_2
Pal. Q. 19
41 P. Q.
Kief. gel. 18
M. Kn. 17
42 (M. c. md.)
I. A. bg. 16
43 I. Art. bg.
L. h. m. 15
44 V. h. m.
N. h. m. 14
45 N. h. m.
Ker. hy. 13
46 M. k. h.
M. i. m. 12
47 III. My. fts.
M. i. br. a. 11
M. i. h. 10
B. c. 9
48 Hy. art.
49 A. aff. I.
M. op.
50 III. Schl. t. (II. K. sp.)
51 V. h. h. i.
52 A. aff. III.
Vt. c. 7
53 V. h. br. e.
54 II. Myot. fts.
55 V. My. fts.
Spl. pl. 6
V. abd. 5
56 V. abd.
57 R. p. g. s.
VI. M. fts. 4
Rec. p. g. a. 3
Spl. pl. 2
58 My. fts. VII.
Som. pl. 1
59 Som. pl.
3
37 Fiss. sag.
Ggl. term. 36
N. ophth. p. 35
38 Rad. term.
Rad. olf. 34
39 Lam. term.
Art. ophth. 33
40 Comm. ant.
V. n. lb. 32
Vt. Cil. bl. fts. 31
41 N. opt.
V. infraoc. 30
42 Sph. lt. kn.
V. md. 29
Trab. 28
43 Trab.
M. temp. 27
44 Ggl. ophth.
45 N. m. m. V.
M. Kn. 26
46 N. ophth. s.
47 N. buce.
N. md. e. VII. 25
48 N. hypot.
49 V. cap. lt.
50 I. Schl. t.
L. h. m. 24
51 Thy.
I. Art. bg. 23
52 M. k. h.
II. Schl. t. 22
53 III. i. Art. bg.
II. Art. bg. (Op. a.) 21
54 II. Art. bg.
G. h. br. I. 20
55 K. br. I.
A. eff. I. 19
56 A. eff. br. I.
N. p. br. I. 18
57 Art. aff. br. I.
B. c. 17
58 K. br. II.
III. Schl. t. 16
59 IV. i. Art. bg.
N. p. t. II. 15
A. aff. br. II. 14
60 V. Art. bg.
V. visc. bg. 13
61 A. eff. br. III.
V. Schl. t. 12
62 Art. aff. br. III.
VI. i. Art. bg. 11
63 VI. i. Art. bg.
IV. Br. bg. 10
64 VI. lt. Art. bg.
65 telob. K.
II. My. fts. 9
66 VII. Schl. t.
M. d. b. 8
67 Vt. c.
Sin. ven. 7
68 D. C. s.
V. abd. 6
Gall. bl. 5
69 l. L. l.
Panc. vt. d. 4
r. L. l. 3
70 V. subint.
Som. pl. 2
71 E. m. (M. d.)
D. v. n. 1
4
Hem. 44
45 Ggl. hab.
46 Epiph.
Rad. olf. 43.
47 A. cer. ant.
R. s. 42
48 Mesenc.
49 d. Cil. bl. fts.
A. ophth. 41
50 V. sup. o.
Vest. n. 40
51 Pl. rh. mes.
N. opt. 39
52 lt. Cil. bl. fts.
vt. c. bl. f. 38
53 N. oc. mot.
Trab. 37
54 Sph. lt. kn.
N. oc. mot. 36
55 Ggl. ophth.
h. C. bl. fts. 35
56 Ggl. m. m.
V. pt. 34
57 Ggl. p. v. (VII.)
R. m. md. V. 33
58 Lab. kn.
R. mot. V. 32
59 N. hypot. VII.
Pr. ot. P. Q. 31
60 R. h. m.
I. Schl. t. 30
61 (ob. Bg. g.)
Hy. md. o. 29
62 Rec. lab.
I. A. bg. 28
63 lt. Bg. g.
N. h. m. 27
I. A. bg. 26
64 II. A. bg.
My. fts. III. 25
65 V. c. lt.
I. A. bg. 24
66 Ggl. epibr. IX.
Ggl. h. br. I. 23
67 L. br. I.
II. A. bg. (O. a.) 22
68 Ggl. lat. IX.
M. k. hy. 21
69 Myoc. I.
V. hypoh. i. 20
70 Epibr. II.
A. aff. br. II. 19
71 N. lt. X.
(M. t. b. a.) 18
72 II. D. S.
V. hyp. br. c. 17
73 Ggl. c. br. X/2
A. eff. br. III. 16
74 II. Myot. fts.
N. h. by. IV.-V. S. 15
75 lt. Gef. schl.
A. aff. br. III. 14
76 V. segm.
VI. m. A. bg. 13
77 G. e. br. X/3
VI. l. A. bg. 12
78 VI. Schl. t.
M. d. ph. 11
79 cr. N. st.
Vt. c. 10
M. d. cl. b. 9
80 N. h. br. V. S.
Pl. p. p. 8
D. C. s. 7
V. c. p. 6
Leb. 5
Mg. 4
R. p. g. s. 3
E. m. 2
81 VII. D. S.
82 N. lt. X.
83 cand. N. st.
84 N. vt. VII. S.
85 M. fts. VII.
86 Som. pl.
Spl. pl. (Perit. v.) 1
5
V. hep. adv. 3
4 (Gall. bl.)
5 Spl. pl.
6 R. p. g. d.
R. p. g. s. 2
V. subint. 1
7 *
6
8 Sin. ven.
9 Per. visc. (l. S. h.)
v. S. h. 7
10 Peric. par.
Pl. p. p. 6
11 D. C. s.
12 Pl. p. p.
13 Mesoc. lt.
V. hep. rct. 5
14 Om. min.
V. c. i. 4
15 R. p. g. s.
V. hep. aff. 3
16 R. p. s.
R. p. g. d. 2
17 Rec. p. g. d.
P. vt. d. 3
P. d. 2
(Panc. d.) 1
V. port. 19
18 R. p. g.
7
8 Kiem. d. h.
VI. Schl. t. 7
9 telobr. K.
VII. Schl. t. 6
10 Lg.
11 Leb.
Mg. 5
12 Gall. bl.
H. v. l. 4
13 E. m.
V. port. 1
8
Peric. p. 12
13 Sin. ven.
D. C. s. 11
14 Per. par. d.
* 10
15 l. p.
16 *
Rec. p. g. d. 9
17 D. C. d.
R. p. g. s. 8
18 V. c. i.
Om. min. 7
19 N. gek.
Fov. gast. 6
20 R. p. g. d.
21 A. c. m.
22 Pl. p. g.
R. p. g. s. 5
23 R. p. g. d.
R. p. g. d. 4
R. p. p. 2
V. p. 1
24 R. p. g. d.
Spl. pl. s. 3
4 Spl. pl. d.
* 2
9
5 *
6 R. p. g. s.
Mes. d. 4
5 Mes. d.
10
* 3
6
R. p. g. s. 2

Tafel LIII.

Tafel LIII.

Seitenansichten des Modelles eines Jungfisches aus dem Stadium 47.

Modellvergrösserung 1 : 100, Reduction der Abbildungen auf $^2/_5$.

Fig. 1. Seitenansicht des linken Theilstückes des Modelles.

1 *V. segm. v.* Vena segmentalis ventralis,
2 *Myot.fts. IX.* ventraler Fortsatz des neunten Segmentes,
3 *Myot. VIII.* achtes Myotom,
4 *M. retr. cl.* Musculus retractor Cleithri,
5 *R. o.pt. VIII. S.* Ramus omopterygialis des achten Segmentnerven,
6 *pr. H.l.* primärer Harnleiter,
7 *V. o.pt.* Vena omopterygialis,
8 *Art. o.pt.* Arteria omopterygialis,
9 *M. r. cl.* abnormales Bündel des Retractor Cleithri,
10 *R. o.pt. ant.* Ramus omopterygialis der Hälfte des sechsten und des siebenten Segmentnerven,
11 *R. o.pt. VI.* Ramus omopterygialis des sechsten Segmentes,
12 *R. h.br. VI.* Ramus hypobranchialis des sechsten Segmentnerven,
13 *Myot.fts. VII.* siebenter Myotomfortsatz,
14 *Clav.* Clavicula,
15 *N. hypobr. IV—V.* Ramus hypobranchialis des vierten und fünften Segmentnerven,
16 *N. p.tr. V.* Nervus posttrematicus V (Vagi/4),
17 *VII. Schl.t.* siebente Schlundtasche,
18 *Ker. br. IV.* Keratobranchiale IV,
19 *VI. Schl.t.* sechste Schlundtasche,
20 *Myot.fts. VI.* Myotomfortsatz VI,
21 *N. v.lt.* Ramus ventrolateralis Vagi (posttrem. IV),
22 *Ggl. hypobr. IV.* Ganglion hypobranchiale IV.
23 *M. interbr. IV.* Musculus interbranchialis IV,
24 *M. d.br.* Musc. dorsobranchialis,
25 *Ker.br. III.* Keratobranchiale III,
26 *Ggl. hypobr. III.* Ganglion hypobranchiale III,
27 *A. br. aff. II.* Arteria branchialis afferens II.
28 *M. i.br. a.* Musc. interbranchialis anterior,
29 *Ker.br. II.* Keratobranchiale II,
30 *Ggl. hypobr. II.* Ganglion hypobranchiale II,
31 *N. hypoh.* Ramus hypohyoideus sensorius des Ganglion hypobranchiale I,
32 *Art. br. aff. I.* erste afferente Kiemenarterie,
33 *Art. opercul.* Arteria opercularis,
34 *M. ker.hy.* Musculus keratohyoideus,
35 *I. eff. K.a.* erste efferente Kiemenarterie (Carotis externa),
36 *N. p.t. IX.* Nervus posttrematicus Glossopharyngei,
37 *Ggl. hypobr. I.* Ganglion hypobranchiale I,
38 *II. Schl.t.* zweite Schlundtasche,
39 *A. car. ext.* Arteria carotis externa,
40 *V. hypobr.* Vena hypobranchialis,
41 *Ker.hy.* Keratohyale,
42 *I. Schl.t.* erste Schlundtasche,
43 *Myot.fts. III.* dritter Myotomfortsatz,
44 *R. ling. IX.* Ramus lingualis Glossopharyngei,
45 *M. i.m.* Musculus intermandibularis,
46 *A. md.* Ramus mandibularis der Carotis externa,
47 *N. m.i. VII.* Nervus mandibularis internus des Facialis,
48 *D. op. p_1.* Dens opercularis p_1,
49 *M. Kn.* MECKEL'scher Knorpel,
50 *V. md. i.* Vena mandibularis interna,
51 *D. op. o_3.* Dens opercularis o_3,
52 *D. v.p. a_3.* Dens vomeropalatinus a_3,
53 *D. m. x_4.* Dens marginalis x_4.
54 *D. m. x_3.* Dens marginalis x_3,
55 *V. pt.m.* Vena pterygomandibularis,
56 *V. p.* Vomeropalatinum,
57 *N. m. s. V.* Nervus maxillae superioris V,
58 *M.sp.* Mundspalte,
59 *M. obl. i.* Musculus obliquus inferior,
60 *V. n.l.* Vena nasolabialis,
61 *R.s.* Riechsack,
62 *S.orb.L.* Supraorbitallinie,
63 *N. ophth. s.* Nervus ophthalmicus superficialis,
64 *N. ophth. p.* Nervus ophthalmicus profundus,
65 *Fil. olf.* Filum olfactorium,
66 *V. cer. ant.* Vena cerebri anterior,
67 *M. obl. o. s.* Musculus obliquus oculi superior,
68 *A. ophth.* Arteria ophthalmica,
69 *M. r. o. inf.* Musculus rectus oculi inferior,
70 *M. rect. oc. s.* Musculus rectus oculi superior,
71 *R. d. V.* Ramus dorsalis Trigemini,
72 *N. tr.* Nervus trochlearis,
73 *N. oc.mot.* Nervus oculomotorius,
74 *M. r. o. lt.* Musculus rectus oculi lateralis,
75 *N. oc.mot.* Nervus oculomotorius,
76 *Ggl. cil.* Ganglion ciliare,
77 *N. abd.* Nervus abducens,
78 *A. temp.* Arteria temporalis,
79 *M. temp.* Musculus temporalis,
80 *Proc. ant. P.Q.* Processus anterior Palatiquadrati,
81 *Ggl. max.md.* Ganglion maxillomandibulare,
82 *Ggl. lt. p.v.* Ganglion laterale praevestibulare (Facialis),
83 *N. m.m.* Nervus maxillomandibularis,
84 *V. cer. m.* Vena cerebri media,
85 *N. hypoticus VII.* Nervus hypoticus des Facialis,
86 *For. sphenot.* Foramen sphenoticum,
87 *N. pal. VII.* Nervus palatinus des Facialis,
88 *N. amp. lat.* Nervus ampullaris lateralis,
89 *N. amp. sup.* Nervus ampullae superioris,
90 *N. hyomd. VII.* Nervus hyomandibularis des Facialis,
91 *C. s.c.s.* Canalis semicircularis lateralis,
92 *C. s.c. lt.* Canalis semicircularis lateralis,
93 *N. occ. lt.* Nervus occipitalis lateralis,
94 *I. D.S.* erstes Dorsalsegment,
95 *N. pal. IX.* Nervus palatinus Glossopharyngei,
96 *II. S.t.* zweite Schlundtasche,
97 *Ggl. epibr. IX.* Ganglion epibranchiale Glossopharyngei,
98 *G. lt. IX.* Ganglion laterale Glossopharyngei,
99 *Ggl. epibr. X/1.* Ganglion epibranchiale Vagi primum,
100 *N. l.d. X.* Nervus laterodorsalis Vagi,
101 *Ggl. epibr. X/2.* Ganglion epibranchiale Vagi II,
102 *Ggl. lt. X.* Ganglion laterale Vagi,
103 *Thym.k.* Thymusknötchen der vierten Schlundtasche,
104 *Ggl. v. X.* Ganglion viscerale Vagi,
105 *A. br. eff. III.* Arteria branchialis efferens III.
106 *V. Schl.t.* fünfte Schlundtasche,
107 *N. int. X.* Nervus intestinalis Vagi,
108 *N. h.br. IV.* Nervus hypobranchialis des vierten und fünften Segmentes,
109 *VI. D.s.* sechstes Dorsalsegment,
110 *Proneph.* Pronephros,
111 *Ly.s.* Lymphsinus,
112 *d. S.v.* dorsale segmentale Vene,
113 *N. lt. X.* Nervus lateralis Vagi,
114 *IX. D.S.* neuntes Dorsalsegment,
115 *L.s.* Lymphsinus,
116 *V. subc. lt.* Vena subcutanea lateralis.

Fig. 2. Linke Seitenansicht des Mittelstückes des Modelles des Vorderkörpers.

1 *V. card. p.* Vena cardinalis posterior,
2 *Ao.* Aorta,
3 *Mitt.d.* Mitteldarm,
4 *V. port.* Vena portae,
5 *P.d.* Pancreas dorsale,
6 *D. p. d.* Ductus pancreaticus dorsalis,
7 *(Duod.)* Grenzabschnitt des Vorder- und Mitteldarmes (Duodenum),
8 *Pyl.* Pylorus,
9 *Mitt.d. (E. m.)* Mitteldarm (Entodermmassiv),
10 *R. v. m. V.* Recessus ventromedialis des Magens,
11 *Mg.* Magen,

12 *Lb.* Leber,
13 *Pl.p.p.* Plica pericardiacoperitonealis,
14 *D. Cuv.s.* Ductus Cuvieri sinister,
15 *Pl.p.* Plica pericardiaca,
16 *Lg.* Lunge,
17 *Vt.c.* Ventriculus cordis,
18 *VII. Schl.t.* siebente Schlundtasche,
19 *Atr.* Atrium,
20 *M.d.ph.* Musculus dorsopharyngeus,
21 *A. br.aff. III/IV.* Arteria branchialis afferens III/IV,
22 *Art. br.aff. II.* Arteria branchialis afferens II,
23 *B.c.* Bulbus cordis,
24 *M.i.br.p.* Musculus interbranchialis posterior,
25 *M.i.br.a.* Musculus interbranchialis anterior,
26 *cr. T.a.* cranialer Truncusast,
27 *II. K.sp.* zweite Kiemenspalte,
28 *Ao.w.* vorderer Abschnitt der Aortenwurzel,
29 *I. A.bg.* erster Arterienbogen,
30 *I. K.sp.* erste Kiemenspalte,
31 *P.sph.* Parasphenoid,
32 *I. K.sp.* ventraler Abschnitt der ersten Kiemenspalte,
33 *II. Schl.t.* Vorderwand der zweiten Schlundtasche,
34 *Car. ext.* Carotis externa,
35 *Art. ling.* Arteria lingualis,
36 *N. i.m.* Nervus intermandibularis,
37 *M. i.m.* Musculus intermandibularis,
38 *I. l. Schl.t.* erste linke Schlundtasche,
39 *Ent.* Entoderm,
40 *N. m. i. VII.* Nervus mandibularis internus Facialis,
41 *Ekt.* Ektoderm,
42 *D. op. o_3* Dens opercularis o_3,
43 *M. kn.* MECKEL'scher Knorpel,
44 *V. md.* Vena mandibularis,
45 *N. m. i. V.* Nervus maxillae inferioris V,
46 *D. m. X_2.* Dens marginalis (ectomandibularis) X_2.
47 *I. Schl.t.* erste Schlundtasche,
48 *Zg.sp.* Zungenspitze,
49 *Sy.s.* Symphysenzahn,
50 *D. M. X_1.* Dens marginalis X_1,
51 *pr.md. Div.* prämandibulares Divertikel,
52 *N. pal. VII.* Nervus palatinus des Ganglion palatinum Facialis,
53 *M.W.* Mundwinkel,
54 *D. v.p. a_3* Dens vomeropalatinus a_3,
55 *D. v.p. a_1* Dens vomeropalatinus a_1,
56 *Dent. p.m.* Dentes praemaxillares,
57 *Pm.* Praemaxillare,
58 *Corn. Trab.* Cornu trabecularum,
59 *Sup. orb.l.* Supraorbitallinie,
60 *N. ophth.s.* Nervus ophthalmicus superficialis,
61 *N. term.* Nervus terminalis,
62 *Hem.* linke Vorderhirnhemisphäre,
63 *Fil. olf.* Filum olfactorium,
64 *Lob. olf.* Lobus olfactorius,
65 *A. c. a. lt.* Arteria cerebri anterior lateralis,
66 *Ggl. hab.* Ganglion habenulae,
67 *Fiss. cer. tr.* Fissura cerebri transversa,
68 *Epiph.* Epiphysis,
69 *A. c. a. d.* Arteria cerebri anterior dorsalis,
70 *N. opt.* Nervus opticus,
71 *Mesenc.* Mesencephalon,
72 *A. comm. c.* Arteria communicans cerebri,
73 *S.f.* Sattelfalte,
74 *N. oc.mot.* Nervus oculomotorius,
75 *Art. orb.* Arteria orbitalis,
76 *N. trochl.* Nervus trochlearis,
77 *V. hypoph.* Vena hypophyseos,
78 *Infund.* Infundibulum,
79 *Rad. s. V.* Radix sensibilis Trigemini,
80 *Rad. mot. V.* Radix motoria Trigemini,
81 *Ggl. pal. VII.* Zipfel des Ganglion palatinum VII,
82 *N. abd.* Nervus abducens,
83 *Rec. Lab.* Recessus Labyrinthi,
84 *R. s. VII. lt.* Radix sensoria VII. lateralis,
85 *Rad. mot. VII.* Radix motoria des Facialis,
86 *Ac. vest. W.* Acusticovestibulariswurzel,
87 *Rad. s. lat.* Radix sensoria lateralis (retrovestibularis, IX—X),
88 *R, IX. v.* Radix Glossopharyngei visceralis,
89 *Rad. X. visc.* Radix Vagi visceralis,
90 *l. Ao. W.* linke Aortenwurzel,
91 *X-XI Ggl.* Vagoaccessoriusganglion,
92 *Sgmt. n. III. (r. d.)* motorischer Nerv des dritten Segmentes (Ramus dorsalis),
93 *Sgmt. n. IV.* Nerv des vierten Segmentes, motorische Wurzel,
94 *Sgmt. N. V. r.d.* Nerv des fünften Segmentes, dorsaler Zweig,
95 *Sgm. v.* segmentale Vene,
96 *Gl. v.* Glomerulusvene,
97 *Ggl. sgm. VI.* Ganglion segmentale VI (Occ. spin. A),
98 *Rad. vt. VI. S.* Radix ventralis des sechsten Segmentes,
99 *p. H.l.* primärer Harnleiter,
100 *A. o.pt.* Arteria omopterygalis,
101 *I. N. ap.* erste Neurapophyse,
102 *segm. Art.* segmentale Arterie,
103 *Sgmt. Ggl. VIII.* Ganglion des achten Segmentes (spinale primum),
104 *Sgmt. art.* segmentale Arterie,
105 *Segm. v.* Segmentale Vene,
106 *Sgmt. Ggl. XII.* segmentales Ganglion des XII. Segmentes.

Fig. 3. Innenansicht des linken Theilstückes des Modelles, dessen Aussenansicht die Abbildung 1 wiedergiebt.

1 *V. card. p.* Vena cardinalis posterior,
2 *Ram. vt. Sgmt. XII.* Ramus ventralis des zwölften Segmentes,
3 *Myot. XI.* elftes Myotom,
4 *Ram. d. X. Sgm. N.* Ramus dorsalis des zehnten Segmentnerven,
5 *R. vt. VIII. Sgm.* Ramus ventralis des achten Segmentes,
6 *pr. H.l.* primärer Harnleiter,
7 *Art. o.pt.* Arteria omopterygialis,
8 *caud. N.st.* caudales Nephrostom,
9 *R. vt. VI. Sgmt.* Ramus ventralis des sechsten Segmentes,
10 *cr. N.st.* craniales Nephrostom,
11 *N. h.br. IV. S.* Ramus hypobranchialis des vierten Segmentes,
12 *R. d. Sgmt. IV.* Radix dorsalis des vierten Segmentes,
13 *V. Schl.t.* fünfte Schlundtasche,
14 *Myot. III.* drittes Myotom,
15 *R. X. v.* Radix Vagi visceralis,
16 *V. o.sp.* Vena occipitospinalis,
17 *R. X. lt.* Radix Vagi lateralis,
18 *R. IX.* Radix Glossopharyngei,
19 *V. cer. p.* Vena cerebri posterior,
20 *C. s.c. p.* Canalis semicircularis posterior,
21 *I. Myot.* erstes Myotom,
22 *N. amp. p.* Nervus ampullaris posterior,
23 *R. Oct. l.* Radix Octavi lagenalis,
24 *Rad. vest.* Radix vestibularis,
25 *Rad. mot. VII.* Radix motoria Facialis,
26 *Rec. Lab.* Recessus Labyrinthi,
27 *Rad. F. lt.* Radix Facialis lateralis,
28 *V. cer. m.* Vena cerebri media,
29 *N. abd.* Nervus abducens,
30 *Ggl. pal. VII.* Ganglion palatinum VII,
31 *Ggl. m.m. V.* Ganglion maxillomandibulare V,
32 *For. sph. ot.* Foramen sphenoticum,
33 *Ggl. ophth. V.* Ganglion ophthalmicum V,
34 *Art. orb.* Arteria orbitalis,
35 *V. hypoph.* Vena hypophyseos,
36 *N. oc.mot.* Nervus oculomotorius,
37 *Car. int.* Carotis interna,
38 *Sph. lt. kn.* Sphenolateralknorpel,
39 *N. trochl.* Nervus trochlearis,
40 *R. men. V.* Ramus meningeus dorsalis V,
41 *V. cer. ant.* Vena cerebri anterior,
42 *N. trochl.* Nervus trochlearis-Eintrittstelle,
43 *A. ophth.* Arteria ophthalmica,
44 *M. obl. o. s.* Musc. obliquus oculi superior,
45 *N. ophth. s.* Nervus ophthalmicus superficialis,
46 *Fil. olf.* Filum olfactorium,
47 *V. s.nas.* Vena supranasalis,
48 *N. opt.* Nervus opticus,
49 *S. orb. l.* Supraorbitallinie,
50 *Ob. l.* Oberlippe,
51 *Ggl. term.* Ganglion terminale,
52 *N. term.* Nervus terminalis,
53 *R. sp.* Riechspalte,
54 *N. m. s. V.* Nervus maxillae superioris Trigemini,
55 *Trab.* Trabekel,
56 *D. v.p. a_3* Dens vomeropalatinus a_3,
57 *(Dent)* Dentale (Marginale, Ectomandibulare),

58 *V.md.* Vena mandibularis,
59 *N.md.i. VII.* Nervus mandibularis internus VII,
60 *Art.md.* Arteria mandibularis,
61 *I.Schl.t.* erste Schlundtasche,
62 *M.i.m.* Musculus intermandibularis,
63 *Ker.hy.* Keratohyale,
64 *Myot.fts. III* dritter Myotomfortsatz,
65 *M.ker.hy.* Musc. keratohyoideus,
66 *R.h.m.* Raphe hyomandibularis,
67 *N.c.md.* Nervus coracomandibularis,
68 *M.i.h.* Musculus interhyoideus,
69 *A.operc.* Arteria opercularis,
70 *cr.Tr.a.* cranialer Truncusast,
71 *M.i.br.a.* Musculus interbranchialis anterior,
72 *V.hypobr.i.* Vena hypobranchialis interna,
73 *c.Tr.a.* caudaler Truncusast,
74 *M.i.br.IV.* Musculus interbranchialis IV,
75 *telobr.K.* telobranchialer Körper,
76 *M.d.ph.* Musculus dorsopharyngeus,
77 *Clav.* Clavicula,
78 *R.vt. VI. Sgmt.N.* Ramus ventralis des sechsten Segmentnerven,
79 *N.p.tr. V.(X/4)* Nervus posttrematicus V (Vagi IV),
80 *V.hypobr.e.* Vena hypobranchialis externa,
81 *Myot.fts. VI/VII.* Myotomfortsatz VI-VII,
82 *V.abd.* Vena abdominalis,
83 *R.int.X.* Ramus intestinalis Vagi,
84 *R.sgmt. VII.* Ramus segmentalis ventralis des siebenten Segmentes,
85 *Myot.fts. VIII.* achter Myotomfortsatz,
86 *V.c.p.(Sch.fl.)* Vena cardinalis posterior (Schnittfläche),
87 *V.sgm.i.* Vena segmentalis interna,
88 *N.s.v.X.* Nervus segmentalis ventralis des zehnten Segmentes,
89 *pr.H.l.* primärer Harnleiter,
90 *My.fts.XI.* elfter Myotomfortsatz.

Fig. 4. Aussenansicht des Modelles der linken vorderen Extremität.

1 *Ax.gl.II.* zweites Axialglied,
2 *Ax.gl.1.* erstes axiales Knorpelglied,
3 *M.vt.lt.* ventrolaterale Muskelplatte,
4 *A.cor.* Arteria coracoidea,
5 *Cor.* Coracoid,
6 *Cl.* Cleithrum,
7 *Scap.* Scapula,
8 *M.r.Cl.* Musculus retractor Cleithri,
9 *M.d.m.* dorsomediale Muskelplatte,
10 *R.d.* Ramus dorsalis der Arteria omopterygialis.

Fig. 5a. Mediale Ansicht der linken vorderen Extremität des Modelles.

1 *M.v.lt.o.pt.* ventrolaterale Muskelplatte,
2 *M.retr.Cl.* Musculus retractor Cleithri,
3 *R.o.pt.S. VIII.* Ramus omopterygialis des achten Segmentnerven,
4 *M.v.l.* Ursprung des Musculus ventrolateralis,
5 *A.o.pt.* Arteria omopterygialis,
6 *R.o.pt.S. VI/VII.* Ramus omopterygialis des sechsten und siebenten Segmentnerven,
7 *Cor.scap.* Schulterknorpel, Coracoscapulare,
8 *Pr.corac.* Processus coracoideus,
9 *A.cor.* Arteria coracoidea,
10 *M.d.m.* dorsomediale Muskelplatte,
11 *V.o.pt.* Vena omopterygialis.

Fig. 5b. Der Plexus omopterygialis in der medialen Ansicht.

Vt.lt.n. ventrolaterale Nervenäste,
VI-VII. Ramus omopterygialis des sechsten und siebenten Segmentes,
A.o.pt. Arteria omopterygialis,
D.m.n. dorsomedialer Nervenplexus,
V.o.pt. Vena omopterygialis,
VIII. Ramus omopterygialis des achten Segmentes.

Fig. 6. Linke Aussenansicht mit abgezogener ventrolateraler Muskelplatte.

1 *V.o.pt.* Vena omopterygialis,
2 *A.o.pt.* Arteria omopterygialis,
3 *Pl.vt.lt.* ventrolateraler Nervenplexus,
4 *M.vt.lt.* ventrolaterale Muskelanlage,
5 *A.cor.* Arteria coracoidea,
6 *Cor.* Coracoid,
7 *Sch.gel.k.* Schultergelenkkopf,
8 *Cl.* Cleithrum,
9 *Scap.* Scapularabschnitt des Schulterknorpels,
10 *M.retr.Cl.* Musculus retractor Cleithri,
11 *M.d.m.* Musculus dorsomedialis,
12 *Ax.gl.I.* erstes Axialglied.

Fig. 7a. Aussenansicht nach Entfernung des freien Knorpelskeletes und der ventrolateralen Musculatur.

1 *V.o.pt.* Vena omopterygialis (vergl. Schnittfläche in Fig. 1/7),
2 *V.lt.Pl.* ventrolateraler Nervenplexus,
3 *A.o.pt.* Arteria omopterygialis.
4 *Pr.art.* Processus articularis,
5 *A.cor.* Arteria coracoidea,
6 *Proc.cor.* Processus coracoideus des Schulterknorpels,
7 *Cor.scap.* Mitte des Schulterknorpels,
8 *M.d.m.* dorsomediale Muskelplatte,
9 *Cl.* Cleithrum,
10 *Proc.scap.* Processus scapularis des Schulterknorpels,
11 *M.d.m.* Musculus dorsomedialis.

Fig. 7b. Der Plexus omopterygialis, von der Innenseite gesehen.

V.o.pt. Vena omopterygialis,
Vt.lt.Pl. Ventrolateraler Plexus,
VI-VII. Antheil des sechsten und siebenten Segmentnerven,
D.m.Pl. dorsomedialer Plexus,
VIII. Antheil des achten Segmentnerven an der Plexusbildung.

Fig. 8. Lateralansicht der ersten Aussenschichte des Modelles (deren mediale Begrenzung auf die Schnittfläche in Fig. 1 passt).

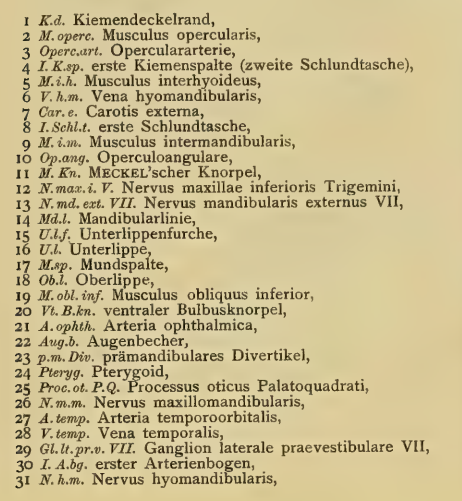

1 *K.d.* Kiemendeckelrand,
2 *M. operc.* Musculus opercularis,
3 *Operc.art.* Operculararterie,
4 *I. K.sp.* erste Kiemenspalte (zweite Schlundtasche),
5 *M.i.h.* Musculus interhyoideus,
6 *V. h.m.* Vena hyomandibularis,
7 *Car. e.* Carotis externa,
8 *I. Schl.t.* erste Schlundtasche,
9 *M. i.m.* Musculus intermandibularis,
10 *Op.ang.* Operculoangulare,
11 *M. Kn.* MECKEL'scher Knorpel,
12 *N. max. i. V.* Nervus maxillae inferioris Trigemini,
13 *N. md. ext. VII.* Nervus mandibularis externus VII,
14 *Md.l.* Mandibularlinie,
15 *U.l.f.* Unterlippenfurche,
16 *U.l.* Unterlippe,
17 *M.sp.* Mundspalte,
18 *Ob.l.* Oberlippe,
19 *M. obl. inf.* Musculus obliquus inferior,
20 *Vt. B.kn.* ventraler Bulbusknorpel,
21 *A. ophth.* Arteria ophthalmica,
22 *Aug.b.* Augenbecher,
23 *p.m. Div.* prämandibulares Divertikel,
24 *Pteryg.* Pterygoid,
25 *Proc. ot. P.Q.* Processus oticus Palatoquadrati,
26 *N. m.m.* Nervus maxillomandibularis,
27 *A. temp.* Arteria temporoorbitalis,
28 *V. temp.* Vena temporalis,
29 *Gl. lt. pr. v. VII.* Ganglion laterale praevestibulare VII,
30 *I. A.bg.* erster Arterienbogen,
31 *N. h.m.* Nervus hyomandibularis,
32 *Th.kn. I.* erstes rudimentäres Thymusknötchen,
33 *Sacc.* Sacculus,
34 *Op.art.* Operculararterie,
35 *Can. s.c. lt.* Canalis semicircularis lateralis,
36 *N. h.ot.* Nervus hypoticus,
37 *M. lev. br. I.* Musculus levator branchiae primae,
38 *V. cap. lt.* Vena capitis lateralis,
39 *M. lev. br. II.* Musculus levator branchiae secundae,
40 *M. op.* Musculus opercularis,
41 *K.d.* Kiemendeckel,
42 *III. Schl.t.d.* dorsales Divertikel der dritten Schlundtasche,
43 *N. p.tr. II.* Nervus posttrematicus II (Vagi I),
44 *Epibr. II.* Epibranchiale II,
45 *III. Schl.t. (II. K.sp.)* dritte Schlundtasche (zweite Kiemenspalte,
46 *A. aff. br. II.* Arteria afferer ens branchialis II,
47 *Ker. br. II.* Keratobranchiale II,
48 *M. i. br. a.* Musculus interbranchialis anterior,
49 *II. aff. K.art.* zweite afferente Kiemenarterie,
50 *A. eff. p.* Arteriola efferens posterior,
51 *A. aff. p.* Arteriola afferens posterior,
52 *h. K.f.* hintere Kiemenfranse,
53 *(Car. e.)* erster Arterienbogen (Carotis externa),
54 *A. aff. a.* Arteriola afferens anterior,
54' *A. eff. a.* Arteriola efferens anterior,
55 *II. K.sp.* zweite Kiemenspalte,
56 *A. eff. br. I.* Arteria efferens branchialis I,
57 *M. ker. hy.* Musculus keratohyoideus,
58 *h. K.fr.* hintere Kiemenfranse,
59 *v. K.fr.* vordere Kiemenfranse,

Fig. 9. Lateralansicht der zweiten Aussenschichte des Modelles (deren Innenfläche der Aussenfläche Fig. 8 entspricht).

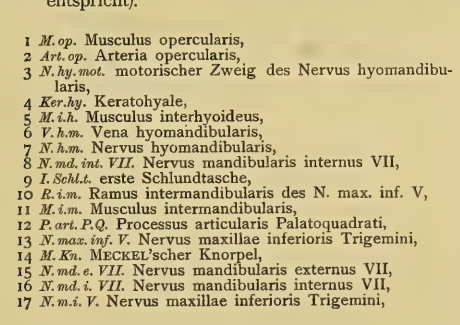

1 *M. op.* Musculus opercularis,
2 *Art. op.* Arteria opercularis,
3 *N. hy. mot.* motorischer Zweig des Nervus hyomandibularis,
4 *Ker. hy.* Keratohyale,
5 *M. i.h.* Musculus interhyoideus,
6 *V. h.m.* Vena hyomandibularis,
7 *N. h.m.* Nervus hyomandibularis,
8 *N. md. int. VII.* Nervus mandibularis internus VII,
9 *I. Schl.t.* erste Schlundtasche,
10 *R. i.m.* Ramus intermandibularis des N. max. inf. V,
11 *M. i.m.* Musculus intermandibularis,
12 *P. art. P.Q.* Processus articularis Palatoquadrati,
13 *N. max. inf. V.* Nervus maxillae inferioris Trigemini,
14 *M. Kn.* MECKEL'scher Knorpel,
15 *N. md. e. VII.* Nervus mandibularis externus VII,
16 *N. md. i. VII.* Nervus mandibularis internus VII,
17 *N. m.i. V.* Nervus maxillae inferioris Trigemini,
18 *V. md.* Vena mandibularis,
19 *N. b. VII.* Nervus buccalis VII,
20 *I. A.b. (Car. e.)* erster Arterienbogen (Carotis externa)
21 *N. m. s. V.* Nervus maxillae superioris V,
22 *A. orb.* Arteria orbitalis,
23 *M. r. l.* Musculus rectus lateralis,
24 *N. ophth. s.* Nervus ophthalmicus superficialis,
25 *M. temp.* Musculus temporalis,
26 *A. h.ot.* Ansa hypotica,
27 *M. mass.* Musculus masseter,
28 *R. s. h.m. d.* Ramus sensorius hyomandibularis dorsalis,
29 *Hyomd.o.* Hyomandibularorgan,
30 *N. hyom.* Nervus hyomandibularis VII,
31 *A. op.* Arteria opercularis,
32 *Ans. hypot.* Ansa hypotica VII—IX,
33 *Lt. K.fr.* laterale Kiemenfransen,
34 *I. Br.bg.* erster Branchialbogen.

Fig. 10. Lateralansicht der äussersten Schichte des Modelles (auf die Schnittfläche von Fig. 9 passend).

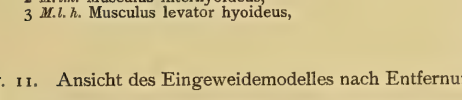

1 *N. hy.* Nervus hyoideus,
2 *M. i.h.* Musculus interhyoideus,
3 *M. l. h.* Musculus levator hyoideus,
4 *N. hy.* Ramus hyoideus motorius,
5 *K.hy.* Keratohyale,
6 *V.hy.* Hyoidvenen.

Fig. 11. Ansicht des Eingeweidemodelles nach Entfernung des Magens; von der linken dorsalen Seite, Splanchnopleura mit Umschlagstelle des Omentum minus, der Begrenzung der Recessus paragastrici.

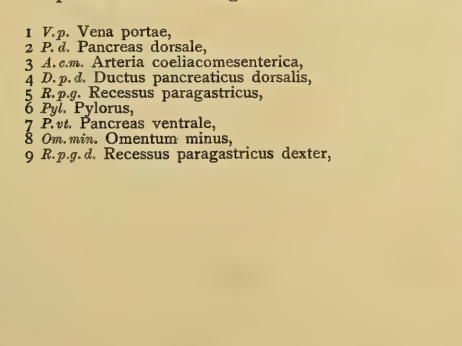

1 *V. p.* Vena portae,
2 *P. d.* Pancreas dorsale,
3 *A. c.m.* Arteria coeliacomesenterica,
4 *D. p. d.* Ductus pancreaticus dorsalis,
5 *R. p.g.* Recessus paragastricus,
6 *Pyl.* Pylorus,
7 *P. vt.* Pancreas ventrale,
8 *Om. min.* Omentum minus,
9 *R. p.g. d.* Recessus paragastricus dexter,
10 *Lb* Leber,
11 *R. p.g. s.* Recessus paragastricus sinister,
12 *Pl. p.p.* Plica pericardiacoperitonealis,
13 *D. C. s.* Ductus Cuvieri sinister,
14 *Lg.v.* Lungenvene,
15 *Atr.* Atrium,
16 *D. B.e.* distales Bulbusende,
17 *Sin. ven.* Sinus venosus,
18 *D. C. d.* Ductus Cuvieri dexter,

19 *V.c.i.* Vena cava inferior,
20 *A.c.m.* Arteria coeliacomesenterica,
21 *L.vt.h.* Lobus ventralis hepatis,
22 *L.v.c.h.* Lobus venae cavae hepatis,
23 *Neb.gek.* Nebengekröse,
24 *M.d.* Mitteldarm (Entodermmassiv),
25 *Ost.rec.p.g.d.* Ostium recessus paragastrici dextri,
26 *V.c.i.* Vena cava inferior,
27 *V.c.i.w.* Vena cava inferior-Wurzel,
28 *Pl.p.g.* Plica paragastrica,
29 *R.p.g.d.o.* Eingang in den Recessus paragastricus dexter, hinterer Abschnitt,
30 *Mes.dors.* Mesenterium dorsale.

Fig. 12. Ansicht des Eingeweidemodelles von der linken dorsalen Seite; nach Entfernung des Magens und theilweiser Abtragung des ventralen Pancreas; ohne Splanchnopleura (vergl. Fig. 2).

1 *V.port.* Vena portae,
2 *D.p.d.* Ductus pancreaticus dorsalis,
3 *Pyl.* pylorische Enge,
4 *Grf.* Grenzfurche des Mittel- und Vorderdarmes,
5 *M.d.* Mitteldarm,
6 *P.v.*+ Schnittfläche am ventralen Pancreas,
7 *D.chol.* Ductus choledochus,
8 *D.p.v.* Ductus pancreaticus ventralis,
9 *D.hep.* Ductus hepaticus,
10 *A.c.m.* Arteria coeliacomesenterica,
11 *D.cyst.* Ductus cysticus,
12 *Gall.bl.* Gallenblase,
13 *Leb.* Leber,
14 *Pl.p.p.* Plica pericardiacoperitonealis,
15 *D.C.s.* Ductus Cuvieri sinister,
16 *Vt.c.* Ventriculus cordis,
17 *B.c.* Bulbus cordis,
18 *d.B.c.* distales Bulbusende,
19 *Atr.* Atrium,
20 *Sin.ven.* Sinus venosus,
21 *V.pulm.* Vena pulmonalis,
22 *Art.c.m.* Arteria coeliacomesenterica,
23 *V.c.i.* Vena cava inferior,
24 *V.p.* Vena portae,
25 *L.v.c.* Lobus venae cavae,
26 *V.c.w.* Vena cava-Wurzel,
27 *R.p.g.d.* Recessus paragastricus dexter, Eingang,
28 *A.c.m.* Arteria coeliacomesenterica,
29 *P.d.* Pancreas dorsale,
30 *M.d.* Mitteldarm,
31 *P.d.* caudaler Zipfel des Pancreas dorsale.

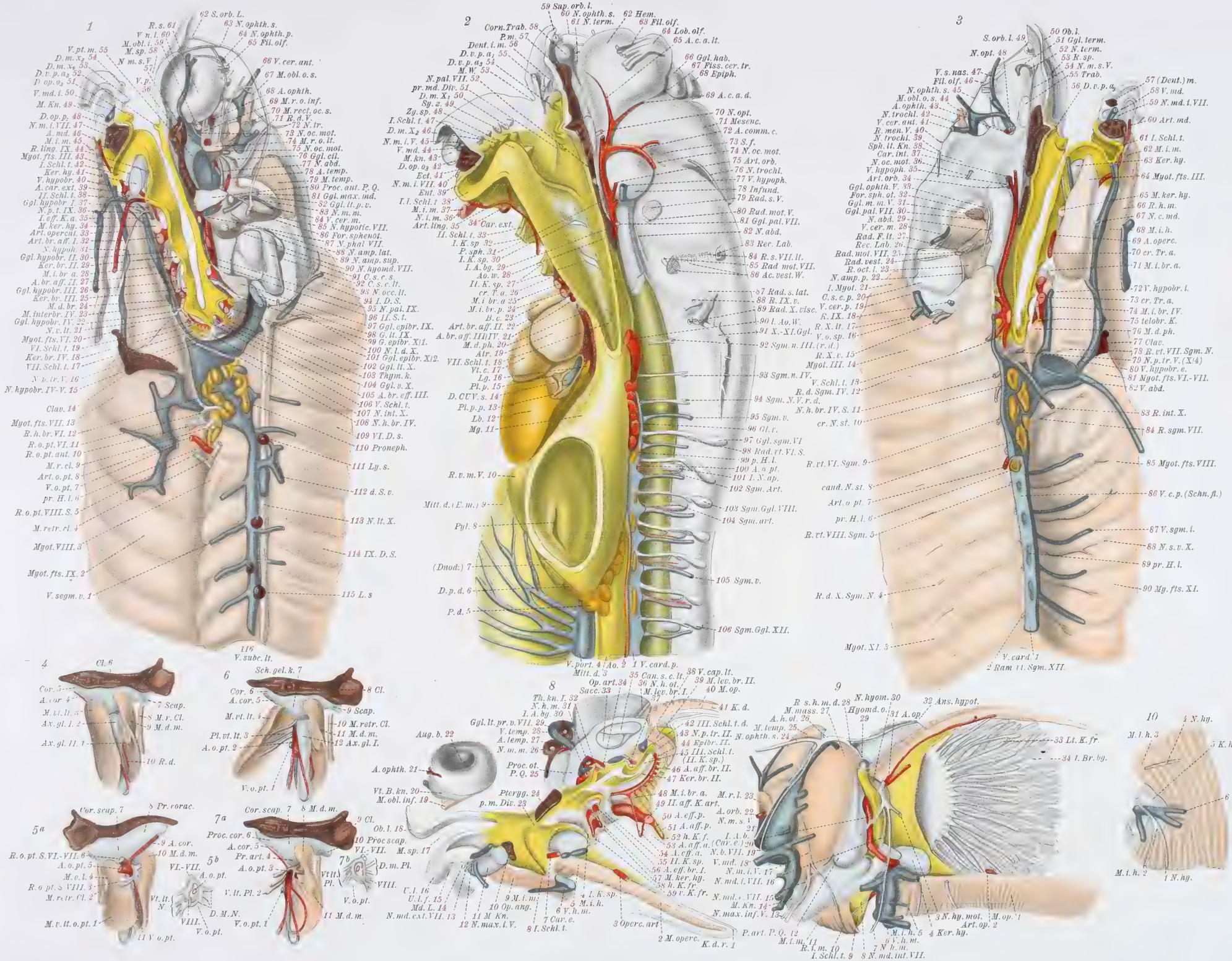

Fig 1-10 med. Jos. Gasser. Fig 11 u. 12 Jos. Haerdtl fec.

Verlag von Gustav Fischer in Jena

Werner u. Winter, Frankfurt a. M.

Tafel LIV.

Tafel LIV.

Ansichten der Reconstructionen des Vorderkörpers von *Ceratodus*-Junglfischen aus dem Stadium 47.

Reduction der Abbildungen von 100-fach (Modellgrösse) auf 40-fach.

Fig. I. Mediale Ansicht des rechten Seitenstückes des Hauptmodelles (vergl. Taf. LIII).

1 *M.fts.st.* Myotomfortsatzstiel,
2 *vt. Myot.fts. XII.* ventraler Myotomfortsatz XII,
3 *vt. Myot.fts. X.* zehnter Myotomfortsatz,
4 *R. vt. XI.* Ramus ventralis des elften Segmentes,
5 *R. o.pt. VIII.* Ramus omopterygialis des achten Segmentnerven,
6 *pr. H.l.* primärer Harnleiter,
7 *caud. N.st.* caudales Nephrostom,
8 *Art. o.pt.* Arteria omopterygialis,
9 *R. vt. VII.* Ramus ventralis des siebenten Segmentnerven,
10 *R. o.pt. VII.* Ramus omopterygialis des siebenten Segmentes,
11 *R. o.pt. VI.* Ramus omopterygialis des sechsten Segmentnerven,
12 *V. abd.* Vena abdominalis,
13 *D. Cuv. d.* Ductus Cuvieri dexter,
14 *N. h.br. III—V.* Nervus hypobranchialis des dritten bis fünften Segmentnerven,
15 *M.fts. V.* fünfter Myotomfortsatz,
16 *V. hypobr. i.* Vena hypobranchialis interna,
17 *Clavic.* Clavicula,
18 *M. i.br. IV.* Musculus interbranchialis des vierten Branchialbogens,
19 *Ggl. hypobr. III.* Ganglion hypobranchiale des dritten Branchialbogens,
20 *A. br. aff. III.* Arteria branchialis afferens des dritten Branchialbogens,
21 *r. Tr.sch.* rechter Truncusschenkel,
22 *Art. operc.* Arteria opercularis,
23 *M. i.br. ch.* Musculus interbranchialis chiasmicus,
24 *N. hypohy.* Ramus hypohyoideus des ersten Hypobranchialganglions,
25 *V. hypobr. ext.* Vena hypobranchialis externa,
26 *M. k.h.* Musculus keratohyoideus,
27 *M.fts. III.* Myotomfortsatz des dritten Segmentes,
28 *N. c.md.* Nervus coracomandibularis,
29 *Thyr.* Thyreoidealknospe,
30 *M. i.m.* Musculus intermandibularis,
31 *H.hy. s.* Hypohyale sinistrum,
32 *A. md.* Arteria mandibularis,
33 *M. c.md.* Musculus coracomandibularis,
34 *Md.* Commissur der MECKEL'schen Knorpel,
35 *Mg. (E.md.) z.* Marginal- (Ectomandibular-)Zähne (Dentary),
36 *Sy.z.* Symphysenzahn,
37 *Op.z.* p_2. Opercularzahn p_2,
38 *M. Kn.* MECKEL'scher Knorpel,
39 *K.m.s.* Sehne der Kaumusculatur,
40 *N. bucc.* Nervus buccalis,
41 *Ang.* Angulare,
42 *Kaum.* Kaumusculatur,
43 *V. md.* Vena mandibularis,
44 *M. r. oc. i.* Musculus rectus oculi inferior,
45 *M. obl. i.* Musculus obliquus oculi inferior,
46 *A. ophth.* Arteria ophthalmica,
47 *N. opt.* Nervus opticus,
48 *N. o.p.* Nervus ophthalmicus profundus,
49 *N. oc. mot.* Nervus oculomotorius,
50 *M. obl. s.* Musculus obliquus superior,
51 *N. ophth. s.* Nervus ophthalmicus superficialis,
52 *M. r. o. s.* Musculus rectus oculi superior,
53 *V. orb. temp.* Vena orbitotemporalis,
54 *acc. T.k.* accessorischer Muskelkopf des Temporalis,
55 *M. temp.* Musculus temporalis,
56 *N. ophth. p.* Nervus ophth. profundus,
57 *Art. orb.* Arteria orbitalis,
58 *N. abd.* Nervus abducens,
59 *S. pt.* Sinus pterygoideus,
60 *M. mass.* Musculus masseter,
61 *For. sph. ot.* < Foramen sphenoticum minus,
62 *V. cer. m.* Vena cerebri media,
63 + *S.t. Sph.ot.* Septum (Knorpelbrücke) zwischen dem Foramen sphenoticum majus und minus,
64 *N, m.m.* Nervus maxillomandibularis,
65 *Fo. sph.ot.* > Foramen sphenoticum majus,
66 *Pr. ot. P.Q.* Processus oticus Palatoquadrati,
67 *N. o. s.* Nervus ophthalmicus superficialis,
68 *V. cap. lt.* Vena capitis lateralis,
69 *Ker. hy.* Keratohyale,
70 *Lev. br. I.* Levator des ersten Branchialbogens,
71 *G. ep. b. I.* Ganglion epibranchiale I (IX)
72 *V. cer. p.* Vena cerebri posterior,
73 *R. X. lt.* Radix Vagi lateralis,
74 *II. Myot.* zweites Myotom,
75 *N. p. tr. II.* Ramus posttrematicus des zweiten Branchialbogens,
76 *V. occ. sp.* Vena occipitospinalis,
77 *X.-XI.* Vagoaccessorius,
78 *M. lev. br. II.* Levator des zweiten Branchialbogens,
79 *X. intest.* Ramus intestinalis Vagi,
80 *R. vt. S. III.* Ramus ventralis des dritten Segmentnerven,
81 *Myot. IV.* viertes Myotom,
82 *R. vt. V. S.* Ramus ventralis des fünften Segmentnerven,
83 *cr. N.st.* craniales Nephrostom,
84 *G. S. V.* Ganglion des fünften Segmentes,
85 *Myot. VI.* sechstes Myotom,
86 *R. d. VI.* Ramus dorsalis des sechsten Segmentnerven,
87 *Ggl. VI.* Ganglion des sechsten Segmentes (occipitospinale A),
88 *Myot. VII.* siebentes Myotom,
89 *I. Neurap.* erste Neuroapophyse,
90 *R. d. XII.* Ramus dorsalis des zwölften Segmentes,
91 *Rd. d. XII.* Radix dorsalis (sensibilis) des zwölften Segmentes,
92 *Ggl. XII.* Ganglion XII,
93 *Rad. vt. mot. XII.* Radix ventralis motoria des zwölften Segmentes,
94 *My. c. XI.* elftes Myocomma,
95 *Ram. vt. XII. Sgm.* Ramus ventralis des zwölften Segmentes,
96 *Myot. XII.* zwölftes Myotom.

Fig. II. Rechte Seitenansicht des Mittelstückes des Hauptmodelles — mit abgezogenem Unterkiefer — der medialen Ansicht des rechten Theilstückes (Fig. 1) zum Theile entsprechend.

1 *Ram. d. rad. vt. XI. S.* dorsaler Zweig der ventralen Wurzel des elften Segmentnerven,
2 *N. ap. IV.* vierte Neurapophyse,
3 *Sgmt. v.* segmentale Vene,
4 *Sgm. art.* segmentale Arterie,
5 *Dott. v.* Dottervene,
6 *R. vl. VIII.* Radix ventralis des achten Segmentnerven,
7 *A. o.pt.* Arteria omopterygialis,
8 *I. N.ap.* erste Neurapophyse,
9 *Rad. d. VI.* Radix dorsalis des sechsten Segmentes,
10 *l. X-XI. W.* letzte Vagoaccessoriuswurzel,
11 *Lg.* Lungenknospe,
12 *r. Ao.w.* rechte Aortenwurzel,
13 *R. vt. III.* Radix ventralis des dritten Segmentes,
14 *V. occ. sp.* Vena occipitalis (occipitospinalis),
15 *M. d. ph.* Musculus dorsopharyngeus,
16 *Ggl. X. l.* oberer Zipfel des Ganglion laterale X,
17 *M. l. br. III.* Musculus levator branchialis III,
18 *Fo. h.ot.* Foramen hypoticum,
19 *Gl. l. IX.* Ganglion laterale IX,
20 *M. l. br. II.* Musculus levator des zweiten Branchialbogens,
21 *Ans. hypot.* Ansa hypotica,
22 *Thym. II.* Thymusknötchen der II. Schlundtasche,
23 *Epibr. I.* Epibranchiale I,
24 *M. l. br. I.* Levator des ersten Branchialbogens,
25 *II. Schl. t.* zweite Schlundtasche,
26 *Ao.w.* Aortenwurzel,
27 *V. c. m.* Vena cerebri media,
28 *L. Kn.* Labyrinthknorpel,
29 *R. hy. mot.* Ramus hyoideus motorius,
30 *R. h.ot. VII.* Ramus hypoticus VII. lateralis,
31 *Pr. ot. P.Q.* Processus oticus Palatoquadrati,
32 *M. temp.* Musculus temporalis,
33 *N. tr.* Nervus trochlearis,
34 *Ggl. lt. VII.* Ganglion laterale praevestibulare (VII),
35 *V. temp.* Vena temporalis,
36 *N. m.m.* Nervus maxillomandibularis,
37 *N. bucc.* Nervus buccalis,
38 *A. temp.* Arteria temporalis,
39 *S. F. sph.ot.* Septum (Knorpelspange) im Foramen sphenoticum commune,
40 *Art. orb.* Arteria orbitalis,
41 *N. abd.* Nervus abducens,
42 *N. ophth. prof.* Nervus ophthalmicus profundus,

43 *N. oc.mt.* Nervus oculomotorius,
44 *acc. T.k.* accessorischer Temporaliskopf,
45 *Mesenc.* Mesencephalon,
46 *M. r. oc. l.* Musculus rectus oculi lateralis,
47 *M. r. o. i.* Musculus rectus oculi inferior,
48 *Epiph.* Epiphyse,
49 *Ggl. hab.* Ganglion habenulae,
50 *N. trochl.* Nervus trochlearis,
51 *M. obl. oc. s.* Musculus obliquus oculi superior,
52 *N. ophth. prof.* Nervus ophthalmicus profundus,
53 *Fil. olf.* Fila olfactoria,
54 *N. o. s.* Nervus ophthalmicus superficialis,
55 *Hem.* Hemisphären des Vorderhirnes,
56 *V. i.o.* Vena infraocularis (infraorbitalis),
57 *R.s.* Riechsack,
58 *A. ophth.* Arteria ophthalmica,
59 *N. opt.* Nervus opticus,
60 *C.tr.* Trabekelhorn,
61 *M. obl. o. i.* Musculus obliquus oculi inferior,
62 *V. s.l.* Vena supralabialis,
63 *N. m. s. V.* Nervus maxillae superioris Trigemini,
64 *P.m.z.* Prämaxillarzähne,
65 *Pr. antorb.* Processus antorbitalis,
66 *D. v. p.* a_3 Dens vomeropalatinus a_3,
67 *N. pal. VII.* Nervus palatinus VII,
68 *p.m.D.* Prämandibulardivertikel,
69 *N. m. i. V.* Nervus maxillae inferioris Trigemini,
70 *N. md. e. VII.* Nervus mandibularis externus VII,
71 *K.m.* Kaumusculatur,
72 *Pt.* Pterygoid,
73 *F. art. Md.* Fossa articularis Mandibulae,
74 *N. i.md.* Nervus intermandibularis,
75 *V. md.* Vena mandibularis,
76 *M. c.md.* Musculus coracomandibularis,
77 *I. A.bg.* erster Arterienbogen,
78 *R. md. ext. VII.* Ramus mandibularis externus VII,
79 *L. h.md.* Ligamentum hyomandibulare,
80 *N. md. int. VII.* Nervus mandibularis internus VII,
81 *N. h.md.* Nervus hyomandibularis (Stamm),
82 *M. i.md.* Musculus intermandibularis,
83 *C. ext.* Carotis externa,
84 *I. Schl.t.* erste Schlundtasche,
85 *Pr. a. P.Q.* Processus anterior Palatoquadrati,
86 *R. thyr. C.e.* Thyreoideazweig der Carotis externa,
87 *N. hy.* Ramus hyoideus sensorius,
88 *(Thym. I.)* Thymusknötchen (rudimentär),
89 *H.md.o.* Hyomandibularorgan,
90 *A. op.* Arteria opercularis,
91 *II. Schl.t.* zweite Schlundtasche,
92 *A. eff. br. I.* Arteria efferens branchialis I,
93 *K.br. I.* Keratobranchiale I,
94 *II. Schl.t.* zweite Schlundtasche (erste Kiemenspalte),
95 *A. eff. br. II.* Arteria efferens branchiale II,
96 *Thym.kn.* Thymusknötchen der III. Schlundtasche,
97 *III. K.sp.* dritte Kiemenspalte,
98 *B.c.* Bulbus cordis,
99 *Atr.* Atrium,
100 *Sin. ven.* Sinus venosus,
101 *Vt.c.* Ventriculus cordis,
102 *VI. Schl.t.* sechste Schlundtasche,
103 *K.br. V.* Keratobranchiale V,
104 *V. h.br.* + *abd.* Vena hypobranchialis + abdominalis,
105 *VII. Schl.t.* siebente Schlundtasche,
106 *D. C.d.* Ductus Cuvieri dexter,
107 *M. d.ph.* Musculus dorsopharyngeus,
108 *Mes.c.lt.* Mesocardium laterale,
109 *Leb.* Leber,
110 *A. c.m.* Arteria coeliacomesenterica,
111 *V.gl.* Vornierenglomerulus.
112 *Gall.bl.* Gallenblase,
113 *V.p.* Vena portae,
114 *P.v.d.* Pancreas ventrale dextrum,
115 *V.n.gl.* Vornierenglomerulus,
116 *p. H.l.* primärer Harnleiter,
117 *L.v.c.* Lobus venae cavae,
118 *M.D.* Mitteldarm,
119 *D.v.n.* Dottervenennetz,
120 *M.D.l.* Mitteldarmlumen,
121 *P.d.* Pancreas dorsale,
122 *V. c. i. w.* Vena cava inferior-Wurzel,
123 *V. c. p.* Vena cardinalis posterior dextra,
124 *Ao.* Aorta,
125 *Ch. d.* Chorda dorsalis.

Fig. III. Aussenansicht des rechten Theilstückes des Hauptmodelles, vordere freie Extremität enucleirt (vergl. auch Fig. 1, welche die Innenansicht desselben Theilstückes zeigt).

1 *N. lt. X.* Nervus lateralis Vagi.
2 *Ly.s.* Lymphsinus,
3 *V. sgm. d.* dorsaler segmentaler subcutaner Venenzweig,
4 *V. lt.* Vena lateralis,
5 *Ly.s.* Lymphsinus,
6 *M. r. Cl.* Musculus retractor Cleithri,
7 *V. subc. l.* Vena subcutanea lateralis,
8 *Pl. o. pt. d.m.* Plexus omopterygialis dorsomedialis,
9 *Sch. g. k.* Schultergelenkkopf,
10 *M. d.m.* dorsomedialer Muskelstock,
11 *M. r. Cl.* Musculus retractor Cleithri,
12 *M. V.* fünftes Dorsalsegment,
13 *Cle.* Cleithrum,
14 *V. c. a.* Vena cardinalis anterior,
15 *N. h. br. IV/V.* Nervus hypobranchialis IV./V. Segment,
16 *My. III.* drittes Dorsalsegment,
17 *M. op.* Musculus opercularis,
18 *M. d. ph.* Musculus dorsopharyngeus,
19 *M. l. br. II.* Musculus levator branchialis II,
20 *V. o. s.* Vena occipitospinalis,
21 *R. X. lt.* Radix Vagi lateralis,
22 *M. I.* erstes Dorsalsegment,
23 *Ggl. epib. I.* Ganglion epibranchiale primum,
24 *M. l. br. I.* Levator des ersten Branchialbogens,
25 *V. pt.* Vena pterygoidea,
26 *Pr. ot. P.Q.* Processus oticus Palatoquadrati,
27 *N. h.m. s.* Ramus hyomandibularis superior VII,
28 *N. hypot. VII.* Nervus hypoticus VII,
29 *M. temp.* Musculus temporalis,
30 *N. m.m.* Nervus maxillomandibularis,
31 *V. md. d.* Vena mandibularis dorsalis,
32 *M. r. oc. s.* Musculus rectus oculi superior,
33 *Lens* Augenlinse,
34 *M. obl. oc. s.* Musculus obliquus oculi superior,
35 *N. ophth. s.* Nervus ophthalmicus superficialis,
36 *N. ophth. prof.* Nervus ophthalmicus profundus,
37 *v. B.kn.* ventraler Bulbusknorpel,
38 *M. r. i.* Musculus rectus oculi inferior,
39 *M. obl. i.* Musculus obliquus inferior,
40 *V. s.n.* Vena supranasalis,
41 *N. max. sup. V.* Nervus maxillae superioris Trigemini,
42 *M. temp.* Musculus temporalis
43 *V. md.* Vena mandibularis,
44 *N. bucc.* Nervus buccalis,
45 *M. mass.* Musculus masseter,
46 *N. md. ext. VII.* Nervus mandibularis externus VII,
47 *N. m. i. V.* Nervus maxillae inferioris Trigemini,
48 *N. i.md. V.* Nervus intermandibularis V,
49 *Pr. art. PQ.* Processus articularis Palatoquadrati,
50 *M. c.md.* Musculus coracomandibularis,
51 *A. md.* Arteria mandibularis,
52 *H.h.* Hypohyale dextrum,
53 *M. k.h.* Musculus keratohyoideus,
54 *K.h.* Keratohyale,
55 *Thyr.* Thyreoidealknospe,
56 *M. i.m.* Musculus intermandibularis,
57 *N. pal. VII.* Nervus palatinus VII,
58 *Car. ext.* Carotis externa,
59 *A. hy.* Arteria hyoidea,
60 *Ggl. hypobr. I.* Ganglion hypobranchiale primum,
61 *N. p. tr. IX.* Nervus posttrematicus IX,
62 *A. aff. br. I.* Arteria afferens branchialis I,
63 *N. c.md.* Nervus coracomandibularis,
64 *N. hy.hy.* Nervus hypohyoideus,
65 *M. fts. III.* dritter Myotomfortsatz,
66 *V. h.br. i.* Vena hypobranchialis interna,
67 *M. i.hy.* Musculus interhyoideus,
68 *M. i.br. a.* Musculus interbranchialis anterior,
69 *Art. aff. br. II.* Arteria afferens branchialis II,
70 *M. fts. IV.* vierter Myotomfortsatz,
71 *Ggl. hypobr. II.* Ganglion hypobranchiale II,
72 *M.d.br.* Musculus dorsobranchialis,
73 *N. rec. vt.lt.* Nervus recurrens ventrolateralis,
74 *Clav.* Clavicula,
75 *N. h.br. VII.* Ramus hypobranchialis des siebenten Segmentnerven,
76 *V. h.br. i.* Vena hypobranchialis interna,
77 *M. fts. VII.* siebenter Myotomfortsatz,
78 *A. cor.* Arteria coracoidea,
79 *M. vt.lt.* ventrolateraler Muskelstock.
80 *P. o. pt. vt.lt.* Plexus omopterygialis ventrolateralis,
81 *A. o. pt.* Arteria omopterygialis,
82 *V. o. pt.* Vena omopterygialis,
83 *vt. Myotomfts. VIII.* achter ventraler Myotomfortsatz,
84 *V. abd.* Vena abdominalis,
85 *Myot. IX.* neuntes Myotom,
86 *v. Myot. fts. X.* ventraler Myotomfortsatz X,

Fig. IV. Ventralansicht des Mittelstückes des Modelles nach Entfernung des Herzens, der Leber, des Mitteldarmes und der grossen Drüsen

1 *Ao.* Aorta,
2 *C.v.a.* Cardinalvenenanastomose,
3 *pr. H.l.* primärer Harnleiter,
4 *Sgm.A.* Segmentalarterie,
5—6 *V.c.i. W.* Wurzeln der Vena cava,
7 *Ao.* Aorta,
8 *V.card.p.* Vena cardinalis posterior,
9 *Sgm. V.* segmentale Vene,
10 *Art.o.pt.* Arteria omopterygialis,
11 *pr.H.l.* primärer Harnleiter,
12 *Gl.schl.* Glomerulusschlinge,
13 *A.c.m.* Arteria coeliacomesenterica,
14 *Gl.v.* Glomerulusvene,
15 *V.n.gl.* Vornierenglomerulus,
16 *Lg.* Lunge,
17 *Ch.d.* Chorda dorsalis,
18 *r.t.br. K.* rechter telobranchialer Körper,
19 *(K.br. V.)* (Keratobranchiale V),
20 *Art. aff. br. IV.* Arteria afferens branchiale IV,
21 *K.br, IV.* Keratobranchiale IV,
22 *V. Schl.t. (IV. K.sp.)* fünfte Schlundtasche (vierte Kiemenspalte),
23 *Ker.br. III.* Keratobranchiale III,
24 *c. Tr.a.* caudaler Truncusast,
25 *Tr. art.* Truncus arteriosus,
26 *M.l.br. III.* Musculus levator branchiae III,
27 *Ker.br. II.* Keratobranchiale II,
28 *M. operc.* Musculus opercularis,
29 *Art. aff. br. I.* Arteria afferens branchialis I,
30 *I. eff. K.art.* erste efferente Kiemenarterie,
31 *Art. operc.* Arteria opercularis,
32 *I. K.sp.* erste Kiemenspalte,
33 *M.l. hy.* Musculus levator hyoideus (opercularis),
34 *C. ext.* Carotis externa,
35 *R. hy.* Ramus hyoideus motorius,
36 *N. md. ext. VII.* Nervus mandibularis externus VII.
37 *N. md. i. VII.* Nervus mandibularis internus VII,
38 *I. Art.bg.* erster Arterienbogen,
39 *Hyp. hy. d.* Hypohyale dextrum,
40 *M. i. md.* Musculus intermandibularis,
41 *Art. md.* Arteria mandibularis,
42 *M. c. md.* Musculus coracomandibularis,
43 *V. md.* Vena mandibularis,
44 *Md. L.* Mandibularlinie,
45 *O.l.w.* Oberlippenwulst,
46 *l. N. W.* lateraler Nasenwulst,
47 *m. N. W.* medialer Nasenwulst,
48 *P.m.Z.* Prämaxillarzahn,
49 *R.sp.* Riechspalt,
50 *U.l.* Unterlippe,
51 *M.w.* Mundwinkel,
52 *U.l.f.* Unterlippenfurche,
53 *N. md. e. VII.* Nervus mandibularis externus VII,
54 *R. i. md. V.* Ramus intermandibularis V,
55 *Cav. art.* Kiefergelenkpfanne,
56 *Thyr. kn.* Schilddrüsenknospe,
57 *Art. thyr.* Arteria thyreoidea,
58 *Lg. h. md.* Ligamentum hyomandibulare,
59 *I. Schl.t.* erste Schlundtasche,
60 *N. md. e. VII.* Nervus mandibularis externus VII lt.,
61 *H. md. o.* Hyomandibularorgan,
62 *I. A. bg.* erster Arterienbogen,
63 *R. hy.* Ramus hyoideus,
64 *Ker. hy.* Keratohyale,
65 *M.l. br. I.* Musculus levator branchiae I,
66 *Ker. br. I.* Keratobranchiale I,
67 *II. K. sp.* zweite Kiemenspalte,
68 *M. lev. br. II.* Musculus levator branchiae II,
69 *Art. eff. br. II.* Arteria efferens branchialis II,
70 *M.l. br. III.* Musculus levator branchiae III,
71 *M.l. br. IV.* Musculus levator branchiae IV,
72 *M. d. ph. cl. br.* Musculus dorsopharyngocleidobranchialis,
73 *A. aff. br. III.* Arteria afferens branchialis III,
74 *IV. K. sp.* vierte Kiemenspalte,
75 *K. br. IV.* Keratobranchiale IV,
76 *V. K. sp. (VI. Schl.t.)* fünfte Kiemenspalte (sechste Schlundtasche),
77 *K. br. V.* Keratobranchiale V.
78 *VII. Schl.t.* siebente Schlundtasche,
79 *l. t. br. K.* linker telobranchialer Körper,
80 *V.n.gl.* Vornierenglomerulus,
81 *Oes.* Oesophagus,
82 *V.n.gl.v.* Vornierenglomerulusvene,
83 *Mg.* Magen,
84 *Pyl.* Pylorus, Magen-Mitteldarmgrenze,
85 *Sgm. Gef.* segmentale Gefässe,
86 *pr. H.l.* primärer Harnleiter.

Fig. V. Ventralansicht der Mundspalte.

1 *U.l.f.* Unterlippenfurche,
2 *U.l.* Unterlippe,
3 *V.p.z.b.*$_1$ Vomeropalatinzahn b_1,
4 *R.sp.* Riechspalt,
5 *P.m.z.* Prämaxillarzahn,
6 *M.d.pl.* Munddachplatten,
7 *m. N.w.* medialer Nasenwulst,
8 *l. N.w.* lateraler Nasenwulst,
9 *Md. L.* mandibulare Sinneslinie,

Fig. VI. Die sphenotische Region in der Ansicht von vorn und aussen (vergl. Fig. II).

1 *N. md. i.* Nervus mandibularis internus VII,
2 *N. h.m.* Nervus hyomandibularis,
3 *A. op.* Arteria opercularis,
4 *V.c.l.* Vena capitis lateralis,
5 *M. op.* Musculus opercularis,
6 *H.m.o.* Hyomandibularorgan,
7 *A. tp.* Arteria temporalis,
8 *P.o. P.Q.* Processus oticus Palatoquadrati,
9 *R. h.c.* Ramus hypoticus,
10 *N. h.m.* Nervus hyomandibularis complexus,
11 *N.b.* Nervus buccalis,
12 *N.t.d.* Nervus temporodorsalis V,
13 *N.o.s.* Nervus ophthalmicus superficialis,
14 *Ggl. m.m.* Ganglion maxillomandibulare,
15 *M. temp.* Musculus temporalis,
16 *V.c.m.* Vena cerebri media,
17 *Ggl. lt. VII.* Ganglion laterale VII. praevestibulare,
18 *M. obl.s.* Musculus obliquus superior,
19 *V.c.a.* Vena cardinalis anterior,
20 *N. o.m.* Nervus oculomotorius, Fortsetzung zu 30 und 23,
21 *M.r.s.* Musculus rectus oculi superior, Ursprung,
22 *N.o.p.* Nervus ophthalmicus profundus,
23 *A. orb.* Arteria orbitalis,
24 *M.r.i.* Musculus rectus inferior, Ursprung,
25 *A. ophth.* Arteria ophthalmica,
26 *N.o.* Nervus opticus,
27 *M.o.i.* Musculus obliquus inferior,
28 *V.n.lb.* Vena nasolabialis,
29 *P.a.o.* Processus antorbitalis,
30 *M.r.o.l.* Musculus rectus oculi lateralis,
31 *N.m.s. V.* Nervus maxillae superioris Trigemini,
32 *N.p. VII.* Nervus palatinus VII,
33 *A. orb.* Arteria orbitalis,
34 *p.m. D.* prämandibulares Divertikel,
35 *Pt.* Pterygoid,
36 *P.a.(s) P.Q.* Processus anterior (trabecularis) Palatoquadrati,
37 *N. abd.* Nervus abducens,
38 *Ggl. pal. VII.* Ganglion palatinum VII,
39 *(Th. I.)* rudimentäres erstes Thymusknötchen,
40 *I. A.b.* erster Aortenbogen,
41 *I. Schl.t.* erste Schlundtasche.

Fig. VII. Ansicht des Palatoquadratums und der sphenotischen Region des Knorpelcraniums mit den durchtretenden Gefässen und Nerven (vergl. Fig. V).

1 *Pr. ot. P.Q.* Processus oticus Palatoquadrati,
2 *S. F. sph.ot.* Septum Foraminis sphenotici communis,
3 *N. h.md.* Nervus hyomandibularis, Stamm,
4 *Ggl. m.m.* Ganglion maxillomandibulare,
5 *N. bucc.* Nervus buccalis,
6 *N. h.ot. VII.* Ramus hypoticus VII,
7 *N.o.s.* Nervus ophthalmicus superficialis,
8 *Ggl. l. VII.* Ganglion laterale praevestibulare VII,
9 *M. tp.* Musculus temporalis,
10 *N. trochl.* Nervus trochlearis,
11 *M. obl.s.* Musculus obliquus superior,
12 *M.r.s.* Musculus rectus superior,
13 *N.o.m.* Nervus oculomotorius,
14 *M.r.i.* Musculus rectus inferior,
15 *A. orb.* Arteria orbitalis,
16 *Tr.* Trabekel,
17 *Pr. a.o.* Processus antorbitalis,
18 *N. abd.* Nervus abducens,

19 *N. o. p.* Nervus ophthalmicus profundus,
20 *F. sph. ot.* < Foramen sphenoticum minus,
21 *V. pt.* Vena pterygoidea,
23 *Pr. art. P. Q.* Processus articularis Palatoquadrati.
22 *Pr. a. P. Q* Processus anterior (trabecularis) Palatoquadrati,

Fig. VIII. Ansicht des hyomandibularen und oralen Darmabschnittes von hinten und rechts.

1 *I. Sch. t.* erste Schlundtasche,
2 *Hy. bg. r.* Hyoidbogeninnenrand,
3 *I. Schl. t. d.* erstes Schlundtaschendivertikel,
4 *l. H. m. o.* linkes Hyomandibularorgan,
5 *(I. Th. kn.)* rudimentäres erstes Thymusknötchen,
6 *I. Schl. t. d.* erstes Schlundtaschendivertikel,
7 *Fil. olf.* Fila olfactoria,
8 *(Thym.)* rudimentäres Thymusknötchen,
9 *r. H. m. d. o.* rechtes Hyomandibularorgan,
10 *Rad. olf.* rechte Radices olfactoriae,
11 *R. s.* Riechsack,
12 *Ob. l.* Oberlippe,
13 *M. w.* Mundwinkel,
14 *Md. l.* Mandibularlinie,
15 *p. m. Schl. t. d.* prämandibulares (Schlundtaschen) Divertikel,
16 *I. Schl. t.* erste Schlundtasche,
17 *Thyr.* Thyreoideaknospe,

Fig. IX. Orale Ansicht des Modelles, links mit Auge und Kaumusculatur, rechts Foramina sphenotica freigelegt.

1 *Sy. z.* Symphysenzahn,
2 *Ggl. term.* Ganglion terminale,
3 *C. Tr.* Trabekelhorn,
4 *R. sp.* Riechspalt,
5 *D. v. p.* Vomeropalatinzahn,
6 *Md. l.* Mandibularlinie,
7 *M. Kn.* MECKEL'scher Knorpel,
8 *P. art. P. Q.* Processus articularis Palatoquadrati,
9 *N. md. e. VII.* Nervus mandibularis externus VII,
10 *N. m. i. V.* Nervus maxillae inferioris V,
11 *M. m.* Musculus masseter,
12 *V. md.* Vena mandibularis,
13 *N. m. s. V.* Nervus maxillae superioris V,
14 *N. bucc.* Nervus buccalis,
15 *u. B. kn.* unterer Bulbusknorpel,
16 *M. r. i.* Musculus rectus oculi inferior,
17 *A. ophth.* Arteria ophthalmica,
18 *N. o. p.* Nervus ophthalmicus profundus,
19 *V. c. o. a.* Vena cerebroorbitalis anterior,
20 *ob. B. kn.* oberer Bulbusknorpel,
21 *M. obl. s.* Musculus obliquus superior,
22 *N. o. s.* Nervus ophthalmicus superfacialis,
23 *M. temp.* Musculus temporalis,
24 *V. c. a.* Vena cerebri auterior,
25 *Hem.* Vorderhirnhemisphären,
26 *Parasph.* Parasphenoid,
27 *N. tr.* Nervus trochlearis,
28 *Fil. olf.* Fila olfactoria,
29 *Ggl. hab.* Ganglion habenulae,
30 *Z. p.* Zirbelpolster,
31 *Ep.* Epiphysis,
32 *Rhombenc.* Rhombencephalon,
33 *Lob. olf.* Lobus olfactorius,
34 *F. c. tr.* Fissura cerebri transversa,
35 *V. c. m.* Vena cerebri media,
36 *Sph. lt. kn.* Sphenolateralknorpel,
37 *M. temp.* Musculus temporalis,
38 *N. ophth. s.* Nervus ophthalmicus superficialis,
39 *V. c. m.* Vena cerebri media,
40 *Ggl. lt. pr.* Ganglion laterale prävestibulare VII,
41 *N. t. d.* Nervus temporodorsalis V,
42 *R. h. ot.* Ramus hypoticus VII,
43 *S. F. sph. ot.* Septum Foraminis sphenotici communis,
44 *Ggl. ophth. V.* Ganglion ophthalmicum V,
45 *N. bucc.* Nervus buccalis,
46 *Pr. ot. P. Q.* Processus oticus Palatoquadrati,
47 *M. op.* Musculus opercularis,
48 *Art. temp.* Arteria temporoorbitalis,
49 *H. m. o.* Hyomandibularorgan,
50 *N. h. md.* Nervus hyomandibularis,
51 *A. op.* Arteria opercularis.
52 *I. s. A. bg.* erster secund. Arterienbogen (vgl. Taf. LI/II/27),
53 *N. hy.* Nervus hyoideus,
54 *I. pr. Art. bg.* erster primärer Arterienbogen,
55 *Pt.* Pterygoid (nur theilweise dargestellt),
56 *p. md. D.* prämandibulares Entodermdivertikel,
57 *N. md. e. VII.* Nervus mandibularis externus VII,
58 *N. h. md. s.* Nervus hyomandibularis sensorius,
59 *N. md. i. VII.* Nervus mandibularis internus VII,
60 *C. art.* Gelenkpfanne des MECKEL'schen Knorpels,
61 *N. md. e. VII.* Nervus mandibularis externus VII,
62 *N. m. i. V.* Nervus maxillae inferioris V,
63 *U. l. f.* Unterlippenfurche,
64 *M. Z.* Marginalzähne.

Fig. X. Mediale Ansicht des lateralen Modellstückes der linken Körperseite, dessen Aussenansicht auf Fig. 9, Taf. LIII dargestellt ist.

1 *Pter.* Pterygoid,
2 *Pr. ot. P. Q.* Processus oticus Palatiquadrati,
3 *I. At. bg.* erster Aortenbogen,
4 *I. Schl. t.* erste Schlundtasche,
5 *(I. Th. kn.)* erstes rudimentäres Thymusknötchen,
6 *Art. opercul.* Art. opercularis,
7 *N. h. md.* Nervus hyomandibularis,
8 *M. lev. hy,* Musculus levator hyoideus (opercularis), Vorderende,
9 *K. d.* Innenseite des Kiemendeckels,
10 *M. op.* Musculus opercularis,
11 *Lab. kn.* Labyrinthknorpel,
12 *N. hypot.* Ramus hypoticus,
13 *V. temp.* Vena temporalis,
14 *N. prävest. lt.* Nervus praevestibularis (Facialis lateralis),
15 *N. o. s.* Nervus ophthalmicus superficialis,
16 *M. temp.* Musculus temporalis,
17 *N. bucc.* Nervus buccalis,
18 *N. m. m.* Nervus maxillomandibularis,
19 *N. o. s.* Nervus ophthalmicus superficialis,
20 *V. s. o.* Vena supraorbitalis (cerebroorbitalis),
21 *M. r. s.* Musculus rectus oculi superior,
22 *M. obl. s.* Musculus obliquus oculi superior,
23 *ob. B. kn.* oberer Bulbusknorpel,
24 *Art. ophth.* Arteria ophthalmica,
25 *V. ophth.* Vena ophthalmica,
26 *N. opt.* Nervus opticus,
27 *M. r. oc. i.* Musculus rectus oculi inferior,
28 *M. obl. i.* Musculus obliquus inferior,
29 *N. oc. mot.* Nervus oculomotorius,
30 *A. orb.* Arteria orbitalis,
31 *M. r. oc. lt.* Musculus rectus oculi lateralis,
32 *V. pter.* Vena pterygoidea,
33 *V. md.* Vena mandibularis,
34 *V. ophth.* Vena ophthalmica, Stamm (vergl. Fig. I zwischen 37 und 58),
35 *V. md.* Vena mandibularis,
36 *N. md. e. VII.* Nervus mandibularis externus VII,
37 *N. max. i. V.* Nervus maxillae inferioris V,
38 *Md.* MECKEL'scher Knorpel,
39 *Operc.* Operculare (Spleniale),
40 *M. i. m.* Musculus intermandibularis,
41 *N. md. i. VII.* Nervus mandibularis internus VII,
42 *I. Art. bg.* erster Arterienbogen,
43 *N. h. md.* Nervus hyomandibularis,
44 *V. h. md.* Vena hyomandibularis,
45 *K. hy.* Keratohyale,
46 *M. i. h.* Musculus interhyoideus.

Fig. XI. Mediale Ansicht des auf Taf. LIII, Fig. 8 dargestellten linken Theilstückes des Modells, dessen Schnittfläche mit kleinen Ergänzungen der Schnittfläche der Fig. 1, Taf. LIII entspricht.

1 *K. d. r.* Kiemendeckelrand,
2 *I. Br. bg. K. kn.* Kiemenknötchen des ersten Branchialbogens,
3 *Art. aff. br. II.* Arteria afferens branchialis II,
4 *v. K. fr. II.* vordere Kiemenfransenarterienschlinge des zweiten Branchialbogens,
5 *ht. K. fr. II. Br.* hintere Kiemenfransen des zweiten Branchialbogens,
6 *M. i. br. a.* Musculus interbranchialis anterior,
7 *Art. eff. br. II.* Arteria efferens branchialis II,
8 *K. br. II.* Keratobranchiale II,
9 *Op. art.* Operculararterie,
10 *I. K. sp.* erste Kiemenspalte,
11 *Ep. br. I.* Epibranchiale I,
12 *II. K. sp.* zweite Kiemenspalte,
13 *A. eff. br. I.* Arteria efferens branchialis I,
14 *Ggl. IX. epib.* Ganglion epibranchiale des Glossopharyngeus,
15 *Ep. br. II.* Epibranchiale II,
16 *N. p. tr. II.* Nervus posttrematicus II (X/1),

17 *M. lev. br. II.* Musculus levator branchialis II,
18 *K.d.* Kiemendeckel,
19 *M. op.* Musculus opercularis,
20 *Art. operc.* Arteria opercularis,
21 *V. cap. lt.* Vena capitis lateralis,
22 *C. s. c. lt.* Canalis semicircularis lateralis,
23 *Sacc.* Sacculus,
24 *Lab. kn.* Labyrinthknorpel,
25 *V. temp.* Vena temporalis,
26 *Ggl. lat. präv. VII.* Ganglion laterale praevestibulare VII.
27 *Ggl. h. md.* Ganglion hyomandibulare,
28 *Ggl. m. m.* Ganglion maxillomandibulare,
29 *V. c. lt.* Vena capitis lateralis,
30 *I. Art. bg.* erster Arterienbogen,
31 *Pr. a. (tr.) P. Q.* Processus anterior (trabecularis) Palatoquadrati,
32 *C. ext.* erste efferente Kiemenarterie (Carotis externa),
33 *Pt.* Pterygoid,
34 *II. Schl. t.* zweite Schlundtasche, erste Kiemenspalte,
35 *M. W.* Mundwinkel,
36 *Op. Z. p_2* Opercularzahn p_2,
37 *Ob. l.* Oberlippe,
38 *M. sp.* Mundspalte,
39 *U. l.* Unterlippe,
40 *U. l. f.* Unterlippenfurche,
41 *Md. l.* Mandibularlinie,
42 *Md.* Mandibula,
43 *M. i. md.* Musculus intermandibularis,
44 *I. Schl. t.* erste Schlundtasche,
45 *Car. ext.* Carotis externa,
46 *V. h. md.* Vena hyomandibularis,
47 *II. Schl. t.* zweite Schlundtasche,
48 *M. k. hy.* Musculus keratohyoideus,
49 *Art. op.* Arteria opercularis,
50 *M. op.* Musculus opercularis,
51 *Epid.* Epidermis (Ektoderm).

Fig. XII. Ansicht des Primordialcraniums eines Jungfisches aus dem Stadium 46½, von der Dorsalseite und etwas medial betrachtet. 30-fach vergr.

1 *VI. Art. bg.* sechster Arterienbogen,
2 *Epibr. IV.* Epibranchiale IV,
3 *Lab. kn.* Labyrinthknorpel,
4 *For. hypot.* Foramen hypoticum,
5 *I. Art. bg.* erster Arterienbogen,
6 *Pr. ot. P. Q.* Processus oticus Palatoquadrati,
7 *Sph. lt. kn.* Sphenolateralknorpel,
8 *F. sph. tr.* Foramen spheno(laterale)trabeculare,
9 *Art. orb.* Arteria orbitalis,
10 *Art. ophth.* Arteria ophthalmica,
11 *Art. cer. ant.* Arteria cerebri anterior,
12 *Tr. h.* Trabekelhörner,
13 *Tr. c.* Trabekelcommissur,
14 *V. pal.* Vomeropalatinum,
15 *Trab.* Trabekelwurzel.

Fig. XIII. Laterale Ansicht des Primordialcraniums eines Jungfisches aus dem Stadium 46½. 30-fach vergr.

1 *P. m. z.* Prämaxillarzahn,
2 *Tr. H.* Trabekelhorn,
3 *Pr. antorb.* Processus antorbitalis,
4 *N. m. m.* Nervus maxillomandibularis,
5 *N. h. md.* Nervus hyomandibularis,
6 *F. sph. tr.* Foramen sphenotrabeculare,
7 *M. m.* Musculus masseter,
8 *N. o. p.* Nervus ophthalmicus profundus,
9 *N. bucc.* Nervus buccalis,
10 *Sph. lt. kn.* Sphenolateralknorpel,
11 *M. temp.* Musculus temporalis,
12 *Ggl. m. m.* Ganglion maxillomandibulare,
13 *Ggl. p. v. VII.* Ganglion praevestibulare VII laterale,
14 *(ob. Bg. g.)* (oberer Bogengang),
15 *R. L.* Recessus Labyrinthi,
16 *(h. Bg. g.)* (hinterer Bogengang),
17 *Ggl. lt. r. v. X.* Ganglion laterale retrovestibulare X,
18 *Ggl. lt. i. v. IX.* Ganglion laterale infravestibulare IX,
19 *N. lt. X.* Nervus lateralis Vagi,
20 *R. i. X.* Ramus intestinalis Vagi,
21 *N. p. tr. II. (XI.)* Nervus posttrematicus II, Vagi I,
22 *Ggl. epibr. IX.* Ganglion epibranchiale Glossopharyngei,
23 *Epibr. I.* Epibranchiale I,
24 *N. pal. IX.* Nervus palatinus IX,
25 *Quad.* Quadratum,
26 *M. Kn.* MECKEL'scher Knorpel.

Fig. XIV. Orale Ansicht des Primordialcraniums eines Jungfisches aus dem Stadium 47. 30-fach vergr.

1 *Sy. z.* Symphysenzahn,
2 *Hypohy.* Hypohyale dextrum,
3 *K. hy.* Keratohyale,
4 *Ang.* Angulare,
5 *K. br. I.* Keratobranchiale primum,
6 *Pt.* Pterygoid,
7 *Pr. a. o.* Processus antorbitalis,
8 *C. Tr.* Trabekelhorn,
9 *F. sph. ot.* < Foramen sphenoticum, pars inferior (minus),
10 *F. abd.* Foramen nervi abducentis,
11 *For. hypot.* Foramen hypoticum,
12 *F. sph. ot.* > Foramen sphenoticum, pars superior (majus),
13 *Sph. lt. kn.* Sphenolateralknorpel,
14 *C. s. c. s.* Canalis semicircularis superior,
15 *P. sph.* Parasphenoid,
16 *Art. orb.* Arteria orbitalis,
17 *A. c. c.* Arteria cerebri communicans (media),
18 *Art. ophth.* Arteria ophthalmica,
19 *N. opt.* Nervus opticus,
20 *R. L.* Recessus Labyrinthi,
21 *Rad. p. v. (VII. lt.)* Radix praevestibularis (lateralis VII),
22 *N. oc. mot.* Nervus oculomotorius,
23 *Ggl. lt. p. v. VII.* Ganglion laterale praevestibulare VII,
24 *N. o. s.* Nervus ophthalmicus superficialis,
25 *R. h. ot.* Ramus hypoticus,
26 *N. bucc.* Nervus buccalis,
27 *N. o. p.* Nervus ophthalmicus profundus,
28 *N. m. m.* Nervus maxillomandibularis,
29 *N. mot. V.* Nervus motorius Trigemini,
30 *N. h. md.* Nervus hyomandibularis,
31 *Pal. Q.* Palatoquadratum,
32 *K. hy.* Keratohyale,
33 *P. a. Md.* Processus anterior des MECKEL'schen Knorpels,
34 *Pr. p. Md.* Processus posterior des MECKEL'schen Knorpels,
35 *Md.* MECKEL'scher Knorpel,
36 *Op. Z. p_3* Opercularzahn p_3,
37 *Mg. z.* Marginalzahn.

Fig. XV. Orale Ansicht des Primordialcraniums eines Jungfisches aus dem Stadium 46½. 30-fach vergr.

1 *Hypoh.* Hypohyale dextrum,
2 *Ker. hy.* Keratohyale,
3 *P. art. P. Q.* Processus articularis Palatoquadrati,
4 *K. m.* Kaumusculatur,
5 *N. m. i. V.* Nervus maxillae inferioris Trigemini,
6 *N. m. s. V.* Nervus maxillae superioris Trigemini,
7 *N. m. m.* Nervus maxillomandibularis,
8 *N. bucc.* Nervus buccalis,
9 *N. o. s.* Nervus ophthalmicus superficialis,
10 *N. o. p.* Nervus ophthalmicus profundus V,
11 *M. temp.* Musculus temporalis,
12 *Sph. lt. kn.* Sphenolateralknorpel,
13 *(ob. Bg. g.)* (oberer Bogengang),
14 *Rec. Lab.* Recessus Labyrinthi,
15 *Rad. p. v. VII.* Radix praevestibularis VII,
16 *Car. int.* Carotis interna (Anastomose),
17 *Parach.* Parachordale,
18 *Sph. lt. kn.* Sphenolateralknorpel,
19 *Lab. kn.* Labyrinthknorpel,
20 *A. orb.* Arteria orbitalis (orbitotemporalis),
21 *Art. ophth.* Arteria ophthalmica,
22 *A. c. a.* Arteria cerebri anterior,
23 *Pr. ot. P. q.* Processus oticus Palatoquadrati,
24 *Pr. antorb.* Processus antorbitalis,
25 *Ker. hy.* Keratohyale sinistrum,
26 *Meck. Kn.* MECKEL'scher Knorpel,
27 *Angul.* Angulare.

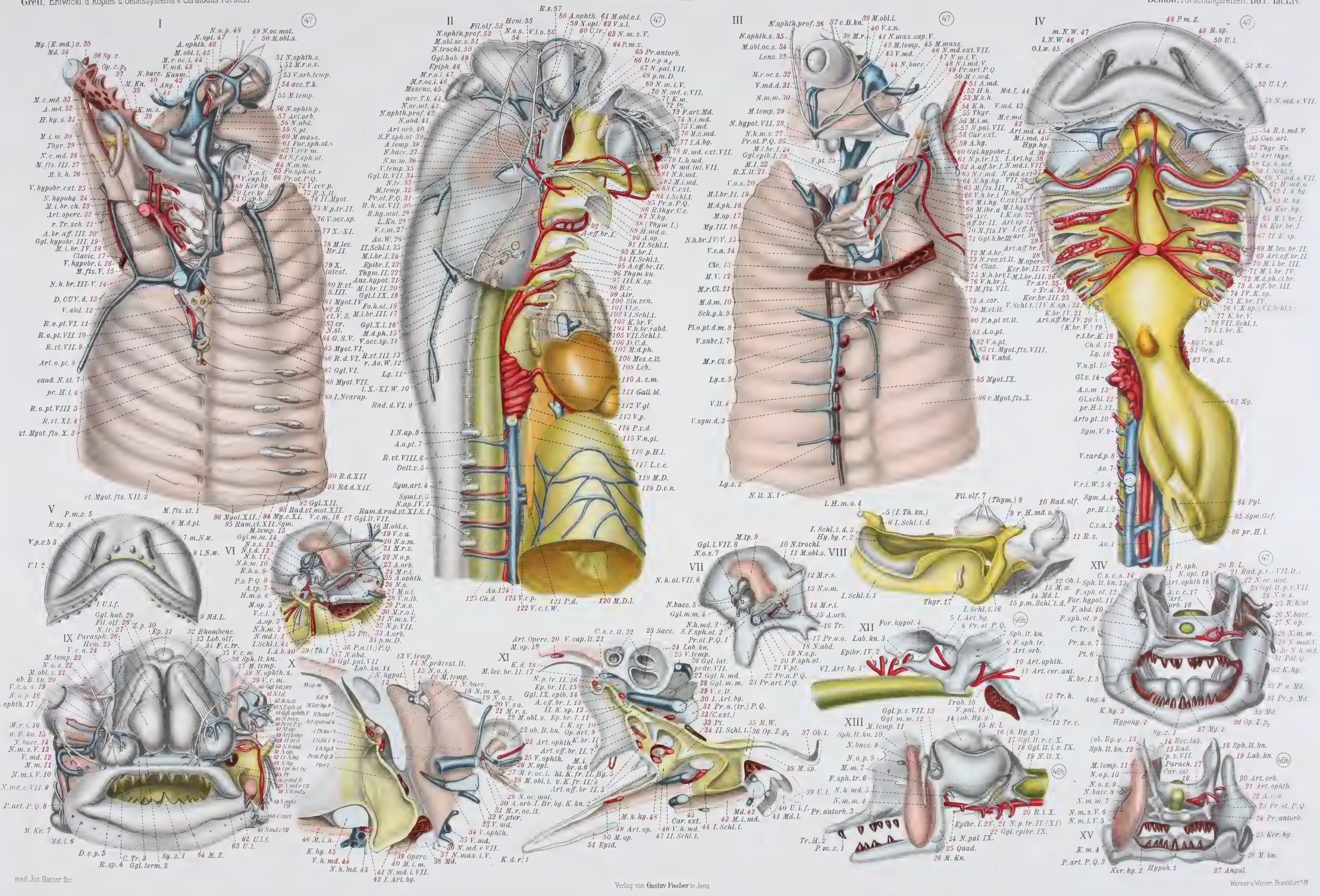
I
II
III
IV
V
VI
VII
VIII
IX
X
XI
XII
XIII
XIV
XV
(47)
(46½)
Mg. (E. md.) z. 35
Md. 34
Sy. z.
Op. z. p2
M. Kn.
N. bucc.
Kaum.
Ang.
K. m. s.
N. op. 48
N. opt. 47
A. ophth. 46
M. obl. i. 45
M. r. oc. i. 44
V. md. 43
49 N. oc. mot.
50 M. obl. s.
51 N. ophth. s.
52 M. r. o. s.
53 V. orb. temp.
54 acc. T. k.
55 M. temp.
56 N. ophth. p.
57 Art. orb.
58 N. abd.
59 N. pt.
60 M. mass.
61 For. sph. ot.
62 V. cer. m.
63 S. f. sph. ot.
64 N. m. m.
65 Fo. sph. ot.
66 Pr. ot. P. Q.
67 N. o. s.
68 Y. cap. lt.
69 Ker. hy.
70 Lev. br. I.
71 G. cp. b.
72 Y. cer. p.
73 R. X. lt.
74 II. Myot.
75 N. p. tr. II.
76 V. occ. sp.
77 X.-XI.
78 M. lev. Br. II.
79 X. intest.
80 R. rt. S. III.
81 Myot. IV
82 R. ct. V. S.
83 cr. N. st.
84 G. S. V.
85 Myot. VI.
86 R. d. VI.
87 Ggl. VI.
88 Myot. VII.
89 I. Neurap.
90 R. d. XII
91 Rd. d. XII.
92 Ggl. XII.
93 Rad. vt. mot. XII.
94 Mg. c. XI.
95 Ram. vt. XII. Sym.
96 Myot. XII.
M. fts. st. 1
vt. Myot. fts. XII. 2
M. c. md. 33
A. md. 32
H. hy. s. 31
M. i. m. 30
Thyr. 29
N. c. md. 28
M. fts. III. 27
M. k. h. 26
V. hypobr. ext. 25
N. hypohy. 24
M. i. br. ch. 23
Art. operc. 22
r. Tr. sch. 21
A. br. aff. III. 20
Ggl. hypobr. III. 19
M. i. br. IV. 18
Clavic. 17
V. hypobr. i. 16
M. fts. V. 15
N. h. br. III-V. 14
D. CUV. d. 13
V. abd. 12
R. o. pt. VI. 11
R. o. pt. VII. 10
R. vt. VII. 9
Art. o. pt. 8
caud. N. st. 7
pr. H. l. 6
R. o. pt. VIII 5
R. vt. XI. 4
vt. Myot. fts. X. 3
Ram. d. rad. vt. XI. S. 1
Ram. d. rad. vt. VII. 2
Ggl. lt. VII. 3
M. obl. s. 18
V. c. a. 19
N. o. m. 20
N. m. r. s. 21
M. r. s. 22
A. op. 23
M. r. i. 24
A. ophth. 25
N. orb. 26
M. r. o. i. 27
V. n. lb. 28
P. a. o. 29
M. r. o. l. 30
N. m. s. V. 31
N. p. VII. 32
A. orb. 33
p. m. D. 34
Pt. 35
P. a. (l.) P. Q. 36
N. abd. 37
I. A. b. 40
(Th. I.) 39
Ggl. pal. VII 38
Lab. kn. 11
N. hypot. 12
M. temp. 17
N. bucc. 18
N. m. m. 19
N. o. s. 20
M. r. s. 21
M. obl. s. 22
ob. B. kn. 23
Art. aff. br. II. 24
V. ophth. 25
N. opt. 26
M. r. oc. i. 27
M. obl. i. 28
N. oc. mot. 29
A. orb. I. Br. bg. K. kn. 30
M. r. oc. lt. 31
V. ster. 32
V. md. 33
V. ophth. 34
N. md. e VII. 36
N. max. i. V. 37
Md. 38
V. md. 35
Operc. 39
M. i. m. 40
N. m. d. i. VII. 41
I. Art. bg. 42
N. h. md. 43
K. hy. 45
V. h. md. 44
M. i. h. 46
K. d. r. 1
Art. Operc. 20
V. cap. lt. 21
M. op. 19
K. d. 18
M. lev. br. II. 17
N. p. tr. II. 16
Ep. br. II. 15
Ggl. IX. epib. 14
A. eff. br. I. 13
II. K. sp. 12
I. K. sp. 10
Op. art. 9
K. br. II
Art. eff. br. II. 7
ht. K. fr. II., Bg. 5
K. fr. II. 4
Art. aff. br II. 3
C. s. c. lt. 22
Sacc. 23
Lab. kn. 24
V. temp. 25
Ggl. lat. prdr. VII. 26
Ggl. m. md. 27
Ggl. h. md. 28
V. c. lt. 29
I. Art. bg. 30
Pr. a. (tr.) P. Q. 31
(C. ext.) 32
Pt. 33
II. Schl. t. 34
M. W. 35
Op. Z. p2 36
Ob. l. 37
M. sp. 38
Md. 42
M. i. md. 43
I. Schl. t. 44
C. ext. 45
V. h. md. 46
II. Schl. t. 47
M. k. hy. 48
Art. op. 49
M. op. 50
Epid. 51
K. d. r. 1
Ao. 124
Ch. d. 125
V. c. p. 123
V. c. i. W. 122
P. d. 121
M. D. l. 120
R. s. 57
A. ophth. 58
M. obl. o. i. 61
N. opt. 59
V. s. l. 62
C. tr. 60
N. m. s. V. 63
P. m. z. 64
Pr. antorb. 65
D. o. p a2 66
N. pal. VII. 67
p. m. D. 68
N. m. i. V. 69
N. md. e. VII. 70
K. m. 71
Pt. 72
F. art. Md. 73
N. i. md. 74
V. md. 75
M. c. md. 76
I. A. bg. 77
R. md. ext. VII. 78
L. h. md. 79
N. md. int. VII. 80
N. h. md. 81
M. i. md. 82
C. ext. 83
I. Schl. t. 84
Pr. a. P. Q. 85
R. thyr. C. c. 86
N. hy. 87
(Thym. l.) 88
H. md. o. 89
A. op. 90
II. Schl. t. 91
A. eff. br. I. 92
K. br. I. 93
II. Schl. t. 94
A. eff. br. II. 95
Thym. kn. 96
III. K. sp. 97
B. c. 98
Atr. 99
Sin. ven. 100
Vl. c. 101
Vl. Schl. t. 102
K. br. V. 103
V. h. br. + abd. 104
VII. Schl. t. 105
D. C. d. 106
M. d. ph. 107
Mes. c. lt. 108
Leb. 109
A. c. m. 110
Gall. bl. 111
V. gl. 112
V. p. 113
P. v. d. 114
V. n. gl. 115
p. H. l. 116
L. v. c. 117
M. D. 118
D. v. n. 119
M. D. l. 120
P. d. 121
V. c. i. W. 122
V. c. p. 123
Ch. d. 124
N. ophth. s. 35
M. obl. oc. s. 34
Lens. 33
M. r. oc. s. 32
V. md. d. 31
N. m. m. 30
M. temp. 29
N. hypot. VII. 28
N. h. m. s. 27
Pr. ot. P. Q. 26
M. l. br. I. 24
Ggl. epib. I. 23
M. l. 22
R. X. lt. 21
V. o. s. 20
M. l. br. II. 19
M. d. ph. 18
M. op. 17
My. III. 16
N. h. br. IV | V. 15
V. c. a. 14
Cle. 13
M. V. 12
M. r. Cl. 11
M. d. m. 10
Sch. g. k. 9
Pl. o. pt. d. m. 8
V. subc. l. 7
M. r. Cl. 6
Lg. s. 5
V. lt. 4
V. sgm. d. 3
Lg. s. 2
N. lt. X. 1
M. obl. i. 39
V. s. n. 40
M. r. i. 38
N. max. sup. V. 41
M. temp. 42
V. md. 43
N. bucc. 44
M. mass. 45
N. md. ext. VII. 46
N. m. i. V. 47
N. l. md. V. 48
Pr. art. P. Q. 49
M. c. md. 50
A. md. 51
H. h. 52
M. k. h. 53
K. h. 54
Thyr. 55
M. i. m. 56
N. pal. VII. 57
Car. ext. 58
A. hy. 59
N. p. tr. IX. | Art. bg. 60
A. aff. br. I. | N. md. i. VII. 62
N. c. md. | N. md. ext. VII. 63
N. hy. hy. | VII. 64
M. fts. III. 65
V. h. br. i | R. hy. 66
M. i. hy. | C. ext 67
M. ibr. a | M. i. hy 68
Art. | I. K. sp. 69
aff. br. II. | Art. op 70
M. fts. IV | I. c. ff. K. 71
Ggl. h. br. III | Art. 72
Art. aff. br. I. 73
M. d. br. 74
N. rec. vt. lt. | M. operc. 75
Clav. | Ker. br. II. 76
N. h. br V. | M. l. br. III. 77
V. h. br. i. 78
M. fts. VII. 79
A. cor. 80
M. vt. lt. 81
P. o. pt vt. lt. 82
A. o. pt. 83
V. o. pt. 84
rt. Myot. fts. VIII. 85
V. abd. 86
Myot. IX. 87
v. Myot. fts. X. 88
l. H. m. o. 4
Fil. olf. 7
(Thym.) 8
10 Rad. olf.
r. H. md. o. 9
I. Schl. t. d. 3
Hy. bg. r. 2
5 (I. Th. kn.)
6 I. Schl. t. d.
11 R. s.
Ao. 1
I. Schl. t. 1
Thyr. 17
I. Schl. t. 16
M. tp. 9
Ggl. l. VII. 8
N. o. s. 7
N. h. ot. VII. 6
N. bucc. 5
Ggl. m. m. 4
N. h. md. 3
S. F. sph. ot. 2
Pr. ot. P. Q. 1
10 N. trochl.
11 M. obl. s.
12 M. r. s.
13 N. o. m.
14 M. r. i.
15 A. orb.
16 Tr.
17 Pr. a. o.
18 N. abd.
19 N. o. p.
20 F. sph. ot.
21 V. pt.
22 Pr. a. P. Q.
23 Pr. art. P. Q.
For. hypot. 4
Lab. kn. 3
Epibr. IV. 2
VI. Art. bg. 1
5 I. Art. bg.
6 Pr. ot. P. Q.
7 Sph. lt. kn.
8 F. sph. tr.
9 Art. orb.
10 Art. ophth.
11 Art. cer. ant.
12 Tr. h.
13 Tr. c.
Trab. 15
Ggl. p. v. VII. 13
Ggl. m. m. 12
M. temp. 11
Sph. lt. kn. 10
N. bucc. 9
N. o. p. 8
M. m. 7
F. sph. tr. 6
N. h. md. 5
N. m. m. 4
Pr. antorb. 3
Tr. H. 2
P. m. z. 1
V. pal. 14
(ob. Bg. g.) 15
R. L. 16
(h. Bg. g.) 17
Ggl. lt. r. v. X. 18
Ggl. lt. i. v. IX. 19
N. lt. X.
R. i. X. 20
Epibr. I. 23
N. p. tr. II. (XI) 21
Ggl. epibr. IX. 22
N. pal IX. 24
Quad. 25
M. Kn. 26
48 P. m. Z.
49 R. sp.
50 U. l.
m. N. W. 47
l. N. W. 46
O. l. w. 45
51 M. w.
52 U. l. f.
53 N. md. e. VII.
Md. L. 44
V. md. 43
M. c. md. 42
Art. md. 41
M. i. md. 40
Hyp. hy. 39
d. 38
54 R. i. md. V.
55 Cav. art.
56 Thyr. Kn.
57 Art thyr.
58 Lg. h. md.
59 I. Schl. t.
60 N. md. e. VII.
61 H. md. o.
62 I. A. bg.
63 R. hy.
64 Ker. hy.
65 M. l. br. I.
66 Ker. br. I.
67 II. K. sp.
68 M. lev. br. II.
69 Art. eff. br. II.
70 M. l. br. III.
71 M. l. br. IV.
72 M. d. ph. cl. br.
73 A. aff. br. III.
74 IV. K. sp.
75 K. br. IV.
76 V. K. sp. (VI. Schl. t.)
77 K. br. V.
78 VII. Schl. t.
79 l. t. br. K.
80 V. n. gl.
81 Oes.
82 V. n. gl. v.
83 My.
84 Pyl.
85 Sgm. Gef.
86 pr. H. l.
Art. m. 43
Art. l. 44
Art. ophth. m. 45
Art. ophth. l. 46
Art. ophth. s. 47
Art. ophth. i. 48
Art. ophth. p. 49
Art. ophth. a. 50
Art. ophth. o. 51
Art. ophth. n. 52
Art. ophth. t. 53
Art. ophth. c. 54
Art. ophth. d. 55
Art. ophth. b. 56
Art. ophth. k. 57
Art. ophth. h. 58
Art. ophth. f. 59
Art. ophth. g. 60
Art. ophth. e. 61
Art. ophth. u. 62
Art. ophth. v. 63
Art. ophth. w. 64
Art. ophth. x. 65
Art. ophth. y. 66
Art. ophth. z. 67
Art. ophth. aa. 68
Art. ophth. bb. 69
Art. ophth. cc. 70
Art. ophth. dd. 71
Art. ophth. ee. 72
Art. ophth. ff. 73
Art. ophth. gg. 74
Art. ophth. hh. 75
Art. ophth. ii. 76
Art. ophth. jj. 77
Art. ophth. kk. 78
Art. ophth. ll. 79
Art. ophth. mm. 80
Art. ophth. nn. 81
Art. ophth. oo. 82
Art. ophth. pp. 83
Art. ophth. qq. 84
Art. ophth. rr. 85
Art. ophth. ss. 86
Art. ophth. tt. 87
Art. ophth. uu. 88
Art. ophth. vv. 89
Art. ophth. ww. 90
Art. ophth. xx. 91
Art. ophth. yy. 92
Art. ophth. zz. 93
Art. ophth. aaa. 94
Art. ophth. bbb. 95
Art. ophth. ccc. 96
Art. ophth. ddd. 97
Art. ophth. eee. 98
Art. ophth. fff. 99
Art. ophth. ggg. 100
Art. ophth. hhh. 101
Art. ophth. iii. 102
Art. ophth. jjj. 103
Art. ophth. kkk. 104
Art. ophth. lll. 105
Art. ophth. mmm. 106
Art. ophth. nnn. 107
Art. ophth. ooo. 108
Art. ophth. ppp. 109
Art. ophth. qqq. 110
Art. ophth. rrr. 111
Art. ophth. sss. 112
Art. ophth. ttt. 113
Art. ophth. uuu. 114
Art. ophth. vvv. 115
Art. ophth. www. 116
Art. ophth. xxx. 117
Art. ophth. yyy. 118
Art. ophth. zzz. 119
Art. ophth. aaaa. 120
Art. ophth. bbbb. 121
Art. ophth. cccc. 122
Art. ophth. dddd. 123
Art. ophth. eeee. 124
Art. ophth. ffff. 125
Art. ophth. gggg. 126
Art. ophth. hhhh. 127
Art. ophth. iiii. 128
Art. ophth. jjjj. 129
Art. ophth. kkkk. 130
Art. ophth. llll. 131
Art. ophth. mmmm. 132
Art. ophth. nnnn. 133
Art. ophth. oooo. 134
Art. ophth. pppp. 135
Art. ophth. qqqq. 136
Art. ophth. rrrr. 137
Art. ophth. ssss. 138
Art. ophth. tttt. 139
Art. ophth. uuuu. 140
Art. ophth. vvvv. 141
Art. ophth. wwww. 142
Art. ophth. xxxx. 143
Art. ophth. yyyy. 144
Art. ophth. zzzz. 145
Art. ophth. aaaaa. 146
Art. ophth. bbbbb. 147
Art. ophth. ccccc. 148
Art. ophth. ddddd. 149
Art. ophth. eeeee. 150
Art. ophth. fffff. 151
Art. ophth. ggggg. 152
Art. ophth. hhhhh. 153
Art. ophth. iiiii. 154
Art. ophth. jjjjj. 155
Art. ophth. kkkkk. 156
Art. ophth. lllll. 157
Art. ophth. mmmmm. 158
Art. ophth. nnnnn. 159
Art. ophth. ooooo. 160
Art. ophth. ppppp. 161
Art. ophth. qqqqq. 162
Art. ophth. rrrrr. 163
Art. ophth. sssss. 164
Art. ophth. ttttt. 165
Art. ophth. uuuuu. 166
Art. ophth. vvvvv. 167
Art. ophth. wwwww. 168
Art. ophth. xxxxx. 169
Art. ophth. yyyyy. 170
Art. ophth. zzzzz. 171
Art. ophth. aaaaaa. 172
Art. ophth. bbbbbb. 173
Art. ophth. cccccc. 174
Art. ophth. dddddd. 175
Art. ophth. eeeeee. 176
Art. ophth. ffffff. 177
Art. ophth. gggggg. 178
Art. ophth. hhhhhh. 179
Art. ophth. iiiiii. 180
Art. ophth. jjjjjj. 181
Art. ophth. kkkkkk. 182
Art. ophth. llllll. 183
Art. ophth. mmmmmm. 184
Art. ophth. nnnnnn. 185
Art. ophth. oooooo. 186
Art. ophth. pppppp. 187
Art. ophth. qqqqqq. 188
Art. ophth. rrrrrr. 189
Art. ophth. ssssss. 190
Art. ophth. tttttt. 191
Art. ophth. uuuuuu. 192
Art. ophth. vvvvvv. 193
Art. ophth. wwwwww. 194
Art. ophth. xxxxxx. 195
Art. ophth. yyyyyy. 196
Art. ophth. zzzzzz. 197
Art. ophth. aaaaaaa. 198
Art. ophth. bbbbbbb. 199
Art. ophth. ccccccc. 200
Art. ophth. ddddddd. 201
Art. ophth. eeeeeee. 202
Art. ophth. fffffff. 203
Art. ophth. ggggggg. 204
Art. ophth. hhhhhhh. 205
Art. ophth. iiiiiii. 206
Art. ophth. jjjjjjj. 207
Art. ophth. kkkkkkk. 208
Art. ophth. lllllll. 209
Art. ophth. mmmmmmm. 210
Art. ophth. nnnnnnn. 211
Art. ophth. ooooooo. 212
Art. ophth. ppppppp. 213
Art. ophth. qqqqqqq. 214
Art. ophth. rrrrrrr. 215
Art. ophth. sssssss. 216
Art. ophth. ttttttt. 217
Art. ophth. uuuuuuu. 218
Art. ophth. vvvvvvv. 219
Art. ophth. wwwwwww. 220
Art. ophth. xxxxxxx. 221
Art. ophth. yyyyyyy. 222
Art. ophth. zzzzzzz. 223
Art. ophth. aaaaaaaa. 224
Art. ophth. bbbbbbbb. 225
Art. ophth. cccccccc. 226
Art. ophth. dddddddd. 227
Art. ophth. eeeeeeee. 228
Art. ophth. ffffffff. 229
Art. ophth. gggggggg. 230
Art. ophth. hhhhhhhh. 231
Art. ophth. iiiiiiii. 232
Art. ophth. jjjjjjjj. 233
Art. ophth. kkkkkkkk. 234
Art. ophth. llllllll. 235
Art. ophth. mmmmmmmm. 236
Art. ophth. nnnnnnnn. 237
Art. ophth. oooooooo. 238
Art. ophth. pppppppp. 239
Art. ophth. qqqqqqqq. 240
Art. ophth. rrrrrrrr. 241
Art. ophth. ssssssss. 242
Art. ophth. tttttttt. 243
Art. ophth. uuuuuuuu. 244
Art. ophth. vvvvvvvv. 245
Art. ophth. wwwwwwww. 246
Art. ophth. xxxxxxxx. 247
Art. ophth. yyyyyyyy. 248
Art. ophth. zzzzzzzz. 249
Art. ophth. aaaaaaaaa. 250
Art. ophth. bbbbbbbbb. 251
Art. ophth. ccccccccc. 252
Art. ophth. ddddddddd. 253
Art. ophth. eeeeeeeee. 254
Art. ophth. fffffffff. 255
Art. ophth. ggggggggg. 256
Art. ophth. hhhhhhhhh. 257
Art. ophth. iiiiiiiii. 258
Art. ophth. jjjjjjjjj. 259
Art. ophth. kkkkkkkkk. 260
Art. ophth. lllllllll. 261
Art. ophth. mmmmmmmmm. 262
Art. ophth. nnnnnnnnn. 263
Art. ophth. ooooooooo. 264
Art. ophth. ppppppppp. 265
Art. ophth. qqqqqqqqq. 266
Art. ophth. rrrrrrrrr. 267
Art. ophth. sssssssss. 268
Art. ophth. ttttttttt. 269
Art. ophth. uuuuuuuuu. 270
Art. ophth. vvvvvvvvv. 271
Art. ophth. wwwwwwwww. 272
Art. ophth. xxxxxxxxx. 273
Art. ophth. yyyyyyyyy. 274
Art. ophth. zzzzzzzzz. 275
Art. ophth. aaaaaaaaaa. 276
Art. ophth. bbbbbbbbbb. 277
Art. ophth. cccccccccc. 278
Art. ophth. dddddddddd. 279
Art. ophth. eeeeeeeeee. 280
Art. ophth. ffffffffff. 281
Art. ophth. gggggggggg. 282
Art. ophth. hhhhhhhhhh. 283
Art. ophth. iiiiiiiiii. 284
Art. ophth. jjjjjjjjjj. 285
Art. ophth. kkkkkkkkkk. 286
Art. ophth. llllllllll. 287
Art. ophth. mmmmmmmmmm. 288
Art. ophth. nnnnnnnnnn. 289
Art. ophth. oooooooooo. 290
Art. ophth. pppppppppp. 291
Art. ophth. qqqqqqqqqq. 292
Art. ophth. rrrrrrrrrr. 293
Art. ophth. ssssssssss. 294
Art. ophth. tttttttttt. 295
Art. ophth. uuuuuuuuuu. 296
Art. ophth. vvvvvvvvvv. 297
Art. ophth. wwwwwwwwww. 298
Art. ophth. xxxxxxxxxx. 299
Art. ophth. yyyyyyyyyy. 300
Art. ophth. zzzzzzzzzz. 301
Art. ophth. aaaaaaaaaaa. 302
Art. ophth. bbbbbbbbbbb. 303
Art. ophth. ccccccccccc. 304
Art. ophth. ddddddddddd. 305
Art. ophth. eeeeeeeeeee. 306
Art. ophth. fffffffffff. 307
Art. ophth. ggggggggggg. 308
Art. ophth. hhhhhhhhhhh. 309
Art. ophth. iiiiiiiiiii. 310
Art. ophth. jjjjjjjjjjj. 311
Art. ophth. kkkkkkkkkkk. 312
Art. ophth. lllllllllll. 313
Art. ophth. mmmmmmmmmmm. 314
Art. ophth. nnnnnnnnnnn. 315
Art. ophth. ooooooooooo. 316
Art. ophth. ppppppppppp. 317
Art. ophth. qqqqqqqqqqq. 318
Art. ophth. rrrrrrrrrrr. 319
Art. ophth. sssssssssss. 320
Art. ophth. ttttttttttt. 321
Art. ophth. uuuuuuuuuuu. 322
Art. ophth. vvvvvvvvvvv. 323
Art. ophth. wwwwwwwwwww. 324
Art. ophth. xxxxxxxxxxx. 325
Art. ophth. yyyyyyyyyyy. 326
Art. ophth. zzzzzzzzzzz. 327
Art. ophth. aaaaaaaaaaaa. 328
Art. ophth. bbbbbbbbbbbb. 329
Art. ophth. cccccccccccc. 330
Art. ophth. dddddddddddd. 331
Art. ophth. eeeeeeeeeeee. 332
Art. ophth. ffffffffffff. 333
Art. ophth. gggggggggggg. 334
Art. ophth. hhhhhhhhhhhh. 335
Art. ophth. iiiiiiiiiiii. 336
Art. ophth. jjjjjjjjjjjj. 337
Art. ophth. kkkkkkkkkkkk. 338
Art. ophth. llllllllllll. 339
Art. ophth. mmmmmmmmmmmm. 340
Art. ophth. nnnnnnnnnnnn. 341
Art. ophth. oooooooooooo. 342
Art. ophth. pppppppppppp. 343
Art. ophth. qqqqqqqqqqqq. 344
Art. ophth. rrrrrrrrrrrr. 345
Art. ophth. ssssssssssss. 346
Art. ophth. tttttttttttt. 347
Art. ophth. uuuuuuuuuuuu. 348
Art. ophth. vvvvvvvvvvvv. 349
Art. ophth. wwwwwwwwwwww. 350
Art. ophth. xxxxxxxxxxxx. 351
Art. ophth. yyyyyyyyyyyy. 352
Art. ophth. zzzzzzzzzzzz. 353
Art. ophth. aaaaaaaaaaaaa. 354
Art. ophth. bbbbbbbbbbbbb. 355
Art. ophth. ccccccccccccc. 356
Art. ophth. ddddddddddddd. 357
Art. ophth. eeeeeeeeeeeee. 358
Art. ophth. fffffffffffff. 359
Art. ophth. ggggggggggggg. 360
Art. ophth. hhhhhhhhhhhhh. 361
Art. ophth. iiiiiiiiiiiii. 362
Art. ophth. jjjjjjjjjjjjj. 363
Art. ophth. kkkkkkkkkkkkk. 364
Art. ophth. lllllllllllll. 365
Art. ophth. mmmmmmmmmmmmm. 366
Art. ophth. nnnnnnnnnnnnn. 367
Art. ophth. ooooooooooooo. 368
Art. ophth. ppppppppppppp. 369
Art. ophth. qqqqqqqqqqqqq. 370
Art. ophth. rrrrrrrrrrrrr. 371
Art. ophth. sssssssssssss. 372
Art. ophth. ttttttttttttt. 373
Art. ophth. uuuuuuuuuuuuu. 374
Art. ophth. vvvvvvvvvvvvv. 375
Art. ophth. wwwwwwwwwwwww. 376
Art. ophth. xxxxxxxxxxxxx. 377
Art. ophth. yyyyyyyyyyyyy. 378
Art. ophth. zzzzzzzzzzzzz. 379
Art. ophth. aaaaaaaaaaaaaa. 380
Art. ophth. bbbbbbbbbbbbbb. 381
Art. ophth. cccccccccccccc. 382
Art. ophth. dddddddddddddd. 383
Art. ophth. eeeeeeeeeeeeee. 384
Art. ophth. ffffffffffffff. 385
Art. ophth. gggggggggggggg. 386
Art. ophth. hhhhhhhhhhhhhh. 387
Art. ophth. iiiiiiiiiiiiii. 388
Art. ophth. jjjjjjjjjjjjjj. 389
Art. ophth. kkkkkkkkkkkkkk. 390
Art. ophth. llllllllllllll. 391
Art. ophth. mmmmmmmmmmmmmm. 392
Art. ophth. nnnnnnnnnnnnnn. 393
Art. ophth. oooooooooooooo. 394
Art. ophth. pppppppppppppp. 395
Art. ophth. qqqqqqqqqqqqqq. 396
Art. ophth. rrrrrrrrrrrrrr. 397
Art. ophth. ssssssssssssss. 398
Art. ophth. tttttttttttttt. 399
Art. ophth. uuuuuuuuuuuuuu. 400
Art. ophth. vvvvvvvvvvvvvv. 401
Art. ophth. wwwwwwwwwwwwww. 402
Art. ophth. xxxxxxxxxxxxxx. 403
Art. ophth. yyyyyyyyyyyyyy. 404
Art. ophth. zzzzzzzzzzzzzz. 405
Art. ophth. aaaaaaaaaaaaaaa. 406
Art. ophth. bbbbbbbbbbbbbbb. 407
Art. ophth. ccccccccccccccc. 408
Art. ophth. ddddddddddddddd. 409
Art. ophth. eeeeeeeeeeeeeee. 410
Art. ophth. fffffffffffffff. 411
Art. ophth. ggggggggggggggg. 412
Art. ophth. hhhhhhhhhhhhhhh. 413
Art. ophth. iiiiiiiiiiiiiii. 414
Art. ophth. jjjjjjjjjjjjjjj. 415
Art. ophth. kkkkkkkkkkkkkkk. 416
Art. ophth. lllllllllllllll. 417
Art. ophth. mmmmmmmmmmmmmmm. 418
Art. ophth. nnnnnnnnnnnnnnn. 419
Art. ophth. ooooooooooooooo. 420
Art. ophth. ppppppppppppppp. 421
Art. ophth. qqqqqqqqqqqqqqq. 422
Art. ophth. rrrrrrrrrrrrrrr. 423
Art. ophth. sssssssssssssss. 424
Art. ophth. ttttttttttttttt. 425
Art. ophth. uuuuuuuuuuuuuuu. 426
Art. ophth. vvvvvvvvvvvvvvv. 427
Art. ophth. wwwwwwwwwwwwwww. 428
Art. ophth. xxxxxxxxxxxxxxx. 429
Art. ophth. yyyyyyyyyyyyyyy. 430
Art. ophth. zzzzzzzzzzzzzzz. 431
Art. ophth. aaaaaaaaaaaaaaaa. 432
Art. ophth. bbbbbbbbbbbbbbbb. 433
Art. ophth. cccccccccccccccc. 434
Art. ophth. dddddddddddddddd. 435
Art. ophth. eeeeeeeeeeeeeeee. 436
Art. ophth. ffffffffffffffff. 437
Art. ophth. gggggggggggggggg. 438
Art. ophth. hhhhhhhhhhhhhhhh. 439
Art. ophth. iiiiiiiiiiiiiiii. 440
Art. ophth. jjjjjjjjjjjjjjjj. 441
Art. ophth. kkkkkkkkkkkkkkkk. 442
Art. ophth. llllllllllllllll. 443
Art. ophth. mmmmmmmmmmmmmmmm. 444
Art. ophth. nnnnnnnnnnnnnnnn. 445
Art. ophth. oooooooooooooooo. 446
Art. ophth. pppppppppppppppp. 447
Art. ophth. qqqqqqqqqqqqqqqq. 448
Art. ophth. rrrrrrrrrrrrrrrr. 449
Art. ophth. ssssssssssssssss. 450
Art. ophth. tttttttttttttttt. 451
Art. ophth. uuuuuuuuuuuuuuuu. 452
Art. ophth. vvvvvvvvvvvvvvvv. 453
Art. ophth. wwwwwwwwwwwwwwww. 454
Art. ophth. xxxxxxxxxxxxxxxx. 455
Art. ophth. yyyyyyyyyyyyyyyy. 456
Art. ophth. zzzzzzzzzzzzzzzz. 457
Art. ophth. aaaaaaaaaaaaaaaaa. 458
Art. ophth. bbbbbbbbbbbbbbbbb. 459
Art. ophth. ccccccccccccccccc. 460
Art. ophth. ddddddddddddddddd. 461
Art. ophth. eeeeeeeeeeeeeeeee. 462
Art. ophth. fffffffffffffffff. 463
Art. ophth. ggggggggggggggggg. 464
Art. ophth. hhhhhhhhhhhhhhhhh. 465
Art. ophth. iiiiiiiiiiiiiiiii. 466
Art. ophth. jjjjjjjjjjjjjjjjj. 467
Art. ophth. kkkkkkkkkkkkkkkkk. 468
Art. ophth. lllllllllllllllll. 469
Art. ophth. mmmmmmmmmmmmmmmmm. 470
Art. ophth. nnnnnnnnnnnnnnnnn. 471
Art. ophth. ooooooooooooooooo. 472
Art. ophth. ppppppppppppppppp. 473
Art. ophth. qqqqqqqqqqqqqqqqq. 474
Art. ophth. rrrrrrrrrrrrrrrrr. 475
Art. ophth. sssssssssssssssss. 476
Art. ophth. ttttttttttttttttt. 477
Art. ophth. uuuuuuuuuuuuuuuuu. 478
Art. ophth. vvvvvvvvvvvvvvvvv. 479
Art. ophth. wwwwwwwwwwwwwwwww. 480
Art. ophth. xxxxxxxxxxxxxxxxx. 481
Art. ophth. yyyyyyyyyyyyyyyyy. 482
Art. ophth. zzzzzzzzzzzzzzzzz. 483
Art. ophth. aaaaaaaaaaaaaaaaaa. 484
Art. ophth. bbbbbbbbbbbbbbbbbb. 485
Art. ophth. cccccccccccccccccc. 486
Art. ophth. dddddddddddddddddd. 487
Art. ophth. eeeeeeeeeeeeeeeeee. 488
Art. ophth. ffffffffffffffffff. 489
Art. ophth. gggggggggggggggggg. 490
Art. ophth. hhhhhhhhhhhhhhhhhh. 491
Art. ophth. iiiiiiiiiiiiiiiiii. 492
Art. ophth. jjjjjjjjjjjjjjjjjj. 493
Art. ophth. kkkkkkkkkkkkkkkkkk. 494
Art. ophth. llllllllllllllllll. 495
Art. ophth. mmmmmmmmmmmmmmmmmm. 496
Art. ophth. nnnnnnnnnnnnnnnnnn. 497
Art. ophth. oooooooooooooooooo. 498
Art. ophth. pppppppppppppppppp. 499
Art. ophth. qqqqqqqqqqqqqqqqqq. 500
Art. ophth. rrrrrrrrrrrrrrrrrr. 501
Art. ophth. ssssssssssssssssss. 502
Art. ophth. tttttttttttttttttt. 503
Art. ophth. uuuuuuuuuuuuuuuuuu. 504
Art. ophth. vvvvvvvvvvvvvvvvvv. 505
Art. ophth. wwwwwwwwwwwwwwwwww. 506
Art. ophth. xxxxxxxxxxxxxxxxxx. 507
Art. ophth. yyyyyyyyyyyyyyyyyy. 508
Art. ophth. zzzzzzzzzzzzzzzzzz. 509
Art. ophth. aaaaaaaaaaaaaaaaaaa. 510
Art. ophth. bbbbbbbbbbbbbbbbbbb. 511
Art. ophth. ccccccccccccccccccc. 512
Art. ophth. ddddddddddddddddddd. 513
Art. ophth. eeeeeeeeeeeeeeeeeee. 514
Art. ophth. fffffffffffffffffff. 515
Art. ophth. ggggggggggggggggggg. 516
Art. ophth. hhhhhhhhhhhhhhhhhhh. 517
Art. ophth. iiiiiiiiiiiiiiiiiii. 518
Art. ophth. jjjjjjjjjjjjjjjjjjj. 519
Art. ophth. kkkkkkkkkkkkkkkkkkk. 520
Art. ophth. lllllllllllllllllll. 521
Art. ophth. mmmmmmmmmmmmmmmmmm. 522
Art. ophth. nnnnnnnnnnnnnnnnnnn. 523
Art. ophth. ooooooooooooooooooo. 524
Art. ophth. ppppppppppppppppppp. 525
Art. ophth. qqqqqqqqqqqqqqqqqqq. 526
Art. ophth. rrrrrrrrrrrrrrrrrrr. 527
Art. ophth. sssssssssssssssssss. 528
Art. ophth. ttttttttttttttttttt. 529
Art. ophth. uuuuuuuuuuuuuuuuuu. 530
Art. ophth. vvvvvvvvvvvvvvvvvv. 531
Art. ophth. wwwwwwwwwwwwwwwwww. 532
Art. ophth. xxxxxxxxxxxxxxxxxx. 533
Art. ophth. yyyyyyyyyyyyyyyyyy. 534
Art. ophth. zzzzzzzzzzzzzzzzzz. 535
Art. ophth. aaaaaaaaaaaaaaaaaaa. 536
Art. ophth. bbbbbbbbbbbbbbbbbbb. 537
Art. ophth. ccccccccccccccccccc. 538
Art. ophth. ddddddddddddddddddd. 539
Art. ophth. eeeeeeeeeeeeeeeeeee. 540
Art. ophth. fffffffffffffffffff. 541
Art. ophth. ggggggggggggggggggg. 542
Art. ophth. hhhhhhhhhhhhhhhhhhh. 543
Art. ophth. iiiiiiiiiiiiiiiiiii. 544
Art. ophth. jjjjjjjjjjjjjjjjjjj. 545
Art. ophth. kkkkkkkkkkkkkkkkkkk. 546
Art. ophth. lllllllllllllllllll. 547
Art. ophth. mmmmmmmmmmmmmmmmmm. 548
Art. ophth. nnnnnnnnnnnnnnnnnnn. 549
Art. ophth. ooooooooooooooooooo. 550
Art. ophth. ppppppppppppppppppp. 551
Art. ophth. qqqqqqqqqqqqqqqqqqq. 552
Art. ophth. rrrrrrrrrrrrrrrrrrr. 553
Art. ophth. sssssssssssssssssss. 554
Art. ophth. ttttttttttttttttttt. 555
Art. ophth. uuuuuuuuuuuuuuuuuu. 556
Art. ophth. vvvvvvvvvvvvvvvvvv. 557
Art. ophth. wwwwwwwwwwwwwwwwww. 558
Art. ophth. xxxxxxxxxxxxxxxxxx. 559
Art. ophth. yyyyyyyyyyyyyyyyyy. 560
Art. ophth. zzzzzzzzzzzzzzzzzz. 561
Art. ophth. aaaaaaaaaaaaaaaaaaa. 562
Art. ophth. bbbbbbbbbbbbbbbbbbb. 563
Art. ophth. ccccccccccccccccccc. 564
Art. ophth. ddddddddddddddddddd. 565
Art. ophth. eeeeeeeeeeeeeeeeeee. 566
Art. ophth. fffffffffffffffffff. 567
Art. ophth. ggggggggggggggggggg. 568
Art. ophth. hhhhhhhhhhhhhhhhhhh. 569
Art. ophth. iiiiiiiiiiiiiiiiiii. 570
Art. ophth. jjjjjjjjjjjjjjjjjjj. 571
Art. ophth. kkkkkkkkkkkkkkkkkkk. 572
Art. ophth. lllllllllllllllllll. 573
Art. ophth. mmmmmmmmmmmmmmmmmm. 574
Art. ophth. nnnnnnnnnnnnnnnnnnn. 575
Art. ophth. ooooooooooooooooooo. 576
Art. ophth. ppppppppppppppppppp. 577
Art. ophth. qqqqqq

Tafel LV.

Tafel LV.

Ansichten des Modelles des Vorderkörpers eines Jungfisches aus dem Stadium 48.

40-fache Vergrösserung ($^2/_5$ der Modellgrösse).

Fig. I. Linke Seitenansicht der mesodermalen und ektodermalen Formationen.

1 *IV. Ax.gl.* viertes Axialglied der vorderen Extremität,
2 *X. Myot.fts.* zehnter Myotomfortsatz,
3 *I. d. N.gl.* erstes dorsales Nebenglied,
4 *II. Ax.gl.* zweites Axialglied,
5 *Pr. vt.lt.* Processus ventrolateralis des ersten Axialgliedes,
6 *Pr. d.lt.* Processus dorsolateralis des ersten Axialgliedes,
7 *I. Ax. gl.* erstes Axialglied,
8 *Cr. d.lt.* Crista dorsolateralis des Schulterknorpels,
9 *Cr. vt.lt.* Crista ventrolateralis des Schulterknorpels,
10 *Cr. lt.* Crista lateralis des Schulterknorpels,
11 *Vt. lt. M.* Ansatz der ventrolateralen Musculatur,
12 *Pr. art.* Processus articularis des Schulterknorpels,
13 *Pr. scap.* Processus scapularis des Schulterknorpels,
14 *Pr. cor.* Processus coracoideus des Schulterknorpels,
15 *R. o.pt. VI. S.* Ramus omopterygialis des sechsten Segmentalnerven,
16 *N. h.br. VI. S.* Ramus hypobranchialis des sechsten Segmentalnerven,
17 *VI. Myot.fts.* sechster Myotomfortsatz,
18 *VII. Myot.fts.* siebenter Myotomfortsatz,
19 *M. d.cl.* Musculus dorsoclavicularis,
20 *M. c.br.* Musculus coracocleidobranchialis,
21 *R. h.br. IV-V. S.* Ramus hypobranchialis des vierten und fünften Segmentes,
22 *K.br. V.* Keratobranchiale V,
23 *V. Myot.fts.* fünfter Myotomfortsatz,
24 *Clav.* Clavicula,
25 *Stern.* Sternum,
26 *M. i.br. IV.* Musculus interbranchialis IV,
27 *Epih.* Epihyale (Hyomandibulare),
28 *Ker.br. I.* Keratobranchiale I,
29 *M. i.br. a.* Musculus interbranchialis anterior (zweiter Bogen),
30 *III. Myot.fts.* dritter Myotomfortsatz,
31 *Pr. p. Md.* Processus posterior Mandibulae,
32 *Mass.* Musculus masseter,
33 *Pr. art. P.Q.* Processus articularis Palatoquadrati,
34 *Pr. ant. M.* Processus anterior Mandibulae,
35 *N. m. s. V.* Nervus maxillae superioris Trigemini,
36 *N. m. i. V.* Nervus maxillae inferioris Trigemini,
37 *N. i.md.* Nervus intermandibularis,
38 *V. md.* Vena mandibularis,
39 *M. W.* Mundwinkel,
40 *V. i.o.* Vena infraocularis,
41 *U.l.f.* Unterlippenfurche,
42 *U.l.* Unterlippe,
43 *M.sp.* Mundspalte,
44 *M. obl. i.* Musculus obliquus inferior,
45 *Ob.l.* Oberlippe,
46 *N. ophth. prof.* Nervus ophthalmicus profundus,
47 *Hem.* linke Vorderhirnhemisphäre,
48 *Cor. sup. Tr.* oberes Trabekelhorn,
40 *Bulb. olf.* Bulbus olfactorius,
50 *Fil. olf.* Filum olfactorium,
51 *Fiss. cer. tr.* Fissura cerebri transversa,
52 *M. obl. s.* Musculus obliquus superior,
53 *Ggl. hab.* Ganglion Habenulae,
54 *Epiph.* Epiphyse,
55 *Lens* Augenlinse,
56 *Mesenc.* Mesencephalon,
57 *M. r. lt.* Musculus rectus lateralis,
58 *Sph.lt.kn.* Sphenolateralknorpel,
59 *Temp.* Temporalis,
60 *N. m.m.* Nervus maxillomandibularis,
61 *Rh.enc.* Rhombencephalon,
62 *N. bucc.* Nervus buccalis,
63 *N. o. s.* Nervus ophthalmicus superficialis,
64 *I. Myot.* erstes Myotom,
65 *R. h.m. H. o.* Ramus hyomandibularis Nervi hypotici,
66 *Pr. lt.* Processus lateralis Palatoquadrati,
67 *A. h.o.* Ansa hypotica,
68 *For. h.ot.* Foramen hypoticum,
69 *M. op.* Musculus cranioopercularis,
70 *N. lt.* Nervus lateralis,
71 *N. h.br. IV. S.* Nervus hypobranchialis des vierten Segmentes,
72 *V. M.* fünftes Myotom,
73 *Cleith.* Cleithrum,
74 *N. vt. VII. S.* Nervus ventralis des siebenten Segmentes,
75 *A. o.pt.* Arteria omopterygoidea,
76 *N. o.pt. VIII. S.* Nervus omopterygialis des achten Segmentes,
77 *IX. S.* neuntes Segment.

Fig. II. Ventralansicht der Schädelbasis, linkerseits mit branchialen Knorpeln.

1 *R. o.pt. VIII. S.* Ramus omopterygialis des achten Segmentes,
2 *R. vt. VII. S.* Ramus ventralis des siebenten Segmentnerven,
3 *R. o.pt. VII. S.* Ramus omopterygialis des siebenten Segmentnerven,
4 *Art. o.pt.* Arteria omopterygialis,
5 *A. cm.* Arteria coeliacomesenteriaca,
6 *R. o.pt. VI. S.* Ramus omopterygialis des sechsten Segmentnerven,
7 *R. h.br. VI. S.* Ramus hypobranchialis des sechsten Segmentnerven,
8 *R. h.br. V. S.* Ramus hypobranchialis des fünften Segmentnerven,
9 *R. h.br. IV. S.* Ramus hypobranchialis des vierten Segmentnerven,
10 *V. card. a.* vordere Cardinalvene,
11 *Ker.br. IV.* Keratobranchiale IV,
12 *III. eff. K.a.* dritte efferente Kiemenarterie,
13 *II. eff. K.a.* zweite efferente Kiemenarterie,
14 *Epibr. I.* Epibranchiale I,
15 *A. eff. br. I.* erste efferente Kiemenarterie,
16 *Ker.br. I.* Keratobranchiale I,
17 *Ao. W.* Aortenwurzel,
18 *Art. op.* Arteria opercularis,
19 *Pr. ot. P.Q.* Processus oticus Palatoquadrati,
20 *V. c. lt.* Vena capitis lateralis,
21 *Pr. art. P.Q.* Processus articularis Palatoquadrati,

22 *For.pr.ot.b.* Foramen prooticum basilare,
23 *(C.an.)* (Carotidenanastomose),
24 *R.mot.V.* Ramus motorius Trigemini,
25 *R.h.ot.* Ramus hypoticus,
26 *Hypoph.* Hypophyse,
27 *Tr.* Trabekel,
28 *R.m.i.V.* Ramus maxillae inferioris Trigemini,
29 *R.m.s.V.* Ramus maxillae superioris Trigemini,
30 *Ch.W.* Chiasmawulst,
31 *V.md.* Vena mandibularis,
32 *N.opt.* Nervus opticus,
33 *Art.orb.* Arteria orbitalis,
34 *Com.ant.* Commissura anterior,
35 *N.m.s.v.* Ramus maxillae superioris Trigemini,
36 *M.obl.i.* Musculus obliquus inferior,
37 *Art.pal.* Arteria palatina,
38 *R.m.s.V.* Ramus maxillae superioris Trigemini,
39 *Ht.N.l.* hinteres Nasenloch,
40 *Fiss.c.s.* Fissura cerebri sagittalis,
41 × Nahtrest (Kante),
42 *Vd.N.l.* vorderes Nasenloch,
43 *v.Tr.h.* vorderes Trabekelhorn,
44 *Vest.* Vestibulum des vorderen Nasenganges,
45 *N.term.* Nervus terminalis,
46 *Tr.com.* Trabekelcommissur,
47 *R.m.s.V.* Ramus maxillae superioris Trigemini,
48 *N.pal.VII.* Nervus palatinus Facialis,
49 *Proc.antorb.* Processus antorbitalis,
50 *N.oc.mot.* Nervus oculomotorius,
51 *N.ophth.prof.* Nervus ophthalmicus profundus,
52 *Art.ophth.* Arteria ophthalmica,
53 *N.opt.* Nervus opticus,
54 *R.m.s.V.* Ramus maxillae superioris Trigemini,
55 *M.r.lt.* Musculus rectus lateralis,
56 *N.pal.VII.* Nervus palatinus Facialis,
57 *A.com.c.* Arteria communicans cerebri,
58 *A.cer.a.* Arteria cerebri anterior,
59 *A.orb.* Arteria orbitalis,
60 *N.bucc.* Nervus buccalis,
61 *A.pal.* Arteria palatina,
62 *A.temp.* Arteria temporalis,
63 *N.ophth.s.* Nervus ophthalmicus superficialis,
64 *Pr.a.P.Q.* Processus anterior (trabecularis) Palatoquadrati,
65 *Pr.gl.P.Q.* Processus glenoidalis Palatoquadrati,
66 *Ggl.pal.VII.* Ganglion palatinum des Facialis,
67 *Ggl.m.m.* Ganglion maxillomandibulare,
68 *R.m.VII.* Radix motoria Facialis,
69 *A.temp.* Arteria temporalis,
70 *N.h.md.* Nervus hyomandibularis,
71 *Ggl.h.md.* Ganglion hyomandibulare,
72 *V.c.lt.* Vena capitis lateralis,
73 *Op.art.* Operculararterie,
74 *A.w.k.* Aortenwurzelknie,
75 *Tr.art.* Truncus arteriosus,
76 *N.p.tr.IX.* Nervus posttrematicus Glossopharyngei,
77 *Ggl.epibr.IX.* Ganglion epibranchiale Glossopharyngei,
78 *I.My.* erstes Myotom (versehentlich rot statt braun),
79 *Ggl.epibr.X/1* Ganglion epibranchiale Vagi primum,
80 *III.eff.K.a.* dritte efferente Kiemenarterie,
81 *II.Myot.* zweites Myotom,
82 *V.c.lt.* Vena capitis lateralis,
83 *N.lt.X.* Nervus lateralis Vagi,
84 *N.p.tr.V.(X/4)* Nervus posttrematicus V (Vagi IV),
85 *N.int.X.* Nervus intestinalis Vagi,
86 *Ao.W.* Aortenwurzel,
87 *cr.N.st.* craniales Nephrostom,
88 *acc.R.o.pt.V.* accessorischer Ramus omopterygialis des fünften Segmentes,
89 *V.My.* fünftes Myotom,
90 *V.n.gl.art.* Vornierenglomerulusarterie,
91 *Art.o.pt.* Arteria omopterygialis,
92 *caud.N.st.* caudales Nephrostom,
93 *R.o.pt.VIII.S.* Ramus omopterygialis des achten Segmentnerven,
94 *Kopfr.* Kopfrippe,
95 *R.vt.VIII.S.* Ramus ventralis des achten Segmentnerven,
96 *M.fts.st.VIII.S.* Myotomfortsatzstiel des achten Segmentes,
97 *Ch.d.* Chorda dorsalis,
98 *Ao.* Aorta.

Fig. III. Innenansicht der Schädelbasis und der hyoabdominalen (Seitenrumpf-)Musculatur, sowie des Skeletes, der Gefässe und Nerven der vorderen Extremität.

1 *V.N.a.* fünfte Neurapophyse,
2 *R.vt.IX.S.* Ramus ventralis des neunten Segmentes,
3 *IX.Myot.* neuntes Myotom,
4 *II.Ax.gl.* zweites Axialglied,
5 *I.d.N.gl.* erstes dorsales Nebenglied,
6 *Pr.d.m.* Processus dorsomedialis des ersten Axialgliedes,
7 *VIII.S.* achtes Dorsalsegment,
8 *I.Ax.gl.* erstes Axialglied,
9 *R.o.pt.VIII.S.* Ramus omopterygialis des achten Segmentnerven,
10 *Cr.d.m.* Crista dorsomedialis,
11 *Cor.scap.* Coracoscapulare,
12 *Art.o.pt.* Arteria omopterygialis,
13 *R.vt.VII.S.* Ramus ventralis des siebenten Segmentnerven,
14 *Clei.* Cleithrum,
15 *R.vt.VI.S.* Ramus ventralis des sechsten Segmentnerven,
16 *D.lt.Kn.l.* dorsolaterale epichordale Knorpelleiste,
17 *N.lt.X.* Nervus lateralis Vagi,
18 *Sch.kn.* Schulterknorpel,
19 *M.c.br.* Musculus coracocleidobranchialis,
20 *M.d.ph.* Musculus dorsopharyngeus,
21 *M.d.cl.* Musculus dorsoclavicularis,
22 *M.lev.br.IV.* Levator des vierten Kiemenbogens,
23 *M.lev.III.br.* Levator des dritten Kiemenbogens,
24 *II.Myot.* zweites Myotom,
24' *R.v.X.* Radix visceralis Vagi,
25 *R.v.IX.* Radix visceralis Glossopharyngei,
26 *R.X.lt.* Radix Vagi lateralis,
27 *I.Myot.* erstes Myotom,
28 *IX.St.* Glossopharyngeusstamm,
29 *II.Myot.* zweites Myotom,
30 *M.op.* Musculus opercularis,
31 *Squ.* Squamosum,
32 *Rec.Lab.* Recessus Labyrinthi,
33 *R.m.VII.* Radix motoria Facialis,
34 *N.abd.* Nervus abducens,
35 *R.m.V.* Radix motoria Trigemini,
36 *Mass.* Masseter,
37 * Austrittstelle des Trigeminus und Facialis lateralis im Spalte zwischen den beiden Kaumuskeln,
38 *s.V.W.* sensible Trigeminuswurzel,
39 *Ggl.m.m.* Ganglion maxillomandibulare,
40 *N.oc.mot.* Nervus oculomotorius,
41 *N.tr.* Nervus trochlearis,
42 *Temp.* Temporalis,
43 *Car.int.* Carotis interna,
44 *Inc.sph.tr.* Incisura sphenotrabecularis,

45 *Sph.lt.kn.* Sphenolateralknorpel,
46 *Proc.antorb.* Processus antorbitalis,
47 *Hypoh.* Hypohyale,
48 *Basih.* Basihyale,
49 *Tr.comm.* Trabekelcommissur,
50 *C.s.Tr.* oberes Trabekelhorn,
51 *C.a.Tr.* vorderes Trabekelhorn,
52 *D.T.h.* dorsales Trabekelhorn,
53 *N.c.md.* Nervus coracomandibularis,
54 *M.k.hy.* Musculus keratohyoideus,
55 *III. Myot.fts.* dritter Myotomfortsatz,
56 *Ch.sp.* Chordaspitze,
57 } *R.h.br.IV.V.S.* Ramus hypobranchialis des vierten und
58 } fünften Segmentes,
59 *Clav.* Clavicula,
60 *Ao.W.* Aortenwurzel,
61 *VI. Myot.* sechstes Myotom,
62 *cr.N.st.* craniales Nephrostom,
63 *Pr.cor.* Processus coracoideus,
64 *N.h.br. VI.S.* Nervus hypobranchialis des sechsten Segmentes,
65 *VII. Mfts.* siebenter Myotomfortsatz,
66 *N.opt. VI.S.* Nervus omopterygialis des sechsten Segmentes,
67 *R.vt. VII.S.* Ramus ventralis des siebenten Segmentes,
68 *R.d.A.o.pt.* Ramus dorsalis Arteriae omopterygialis,
69 *c.N.st.* caudales Nephrostom,
70 *M.o.pt.d.m.* Musculus omopterygialis dorsomedialis-Ursprung,
71 *R.o.pt. VIII.S.* Ramus omopterygialis des achten Segmentnerven,
72 *K.K.* Kopfrippe,
73 *Pr.d.m.* Processus dorsomedialis des ersten Axialgliedes,
74 *VIII. My.fts.* achter Myotomfortsatz,
75 *II.N.gl.* zweites Nebenglied,
76 *V.Ax.gl.* fünftes Axialglied,
77 *R.vt. VIII.gl.* Ramus ventralis segmentalis VIII.

Fig. IV. Dorsalansicht der linken Hirnhälfte, der Gehirn- und der segmentalen Nerven, sowie des Ausgussmodelles der rechten Gehirnhälfte.

1 *M.sp.* Medulla spinalis,
2 *R.d.rec.S.IX.* Ramus dorsalis recurrens des neunten Segmentes,
3 *N.vt.S.IX.* Nervus ventralis des neunten Segmentes,
4 *Ggl.Sgmt. VIII.* Ganglion des achten Segmentes,
5, 6, 7 *Pl.o.pt.* Wurzeln des Plexus omopterygialis (achtes, siebentes, sechstes Segment),
8 *R.h.br. VI.S.* Ramus hypobranchialis des sechsten Segmentes,
9 *R.rec.IV.S.* Ramus recurrens dorsalis des vierten Segmentnerven,
10 *N.h.br.IV/V.S.* Nervus hypobranchialis des vierten und fünften Segmentes,
11 *N.i.X.* Nervus intestinalis Vagi,
12 *N.lt.X.* Nervus lateralis Vagi,
13 *R.X-XI.* Radix Vagoaccessorii,
14 *N.postt.V.(X/4)* Nervus posttrematicus V (Vagi quartus),
15 *Ggl.X.XI.* Ganglion Vagoaccessorii,
16 *N.p.t. X/3* dritter Posttrematicus des Vagus,
17 *N.p.tr. X/2* zweiter Posttrematicus des Vagus,
18 *N.p.tr. X/1* erster Posttrematicus des Vagus,
19 *Ggl.z.* epibranchialer Ganglienzipfel des Vagus I,
20 *N.h.ot IX.* Nervus hypoticus des Glossopharyngeus,
21 *N.p.tr. IX.* Nervus posttrematicus des Glossopharyngeus,
22 *Ggl.z. IX.* epibranchialer Ganglienzipfel des Glossopharyngeus,
23 *N.pal. IX.* Nervus palatinus Glossopharyngei,
24 *N.pr.tr. IX.* Nervus praetrematicus Glossopharyngei,
25 *N.hypot. VII.* Ramus hypoticus des Facialis,
26—27 *N.hy.* motorische Hyoideuszweige,
28 *N.h.md.* Nervus hyomandibularis sensorius,
29 *N.md.e. VII.* sensorischer Nervus mandibularis externus VII,
30 *N.md.i. VII.* sensibler Nervus mandibularis internus VII,
31 *N.pr.tr. VII.* Nervus praetrematicus des Facialis,
32 *Ggl.m.m.* Ganglion maxillomandibulare,
33 *N.ophth.s.* Nervus ophthalmicus superficialis Trigemini,
34 *N.bucc.* Nervus buccalis des Facialis,
35 *N.pal. VII.* Nervus palatinus des Facialis,
36 *N.tr.* Nervus trochlearis,
37 *N.oc.mot.* Nervus oculomotorius,
38 *N.m.s. V.* Nervus maxillae superioris Trigemini,
39 *N.m.i. V.* Nervus maxillae inferioris Trigemini,
40 *Epiph.* Epiphyse,
41 *Ggl.hab.* Ganglion Habenulae,
42 *Zirb.p.* Zirbelpolster,
43 *Lob.olf.* Lobus olfactorius,
44 *Fiss.cer.* Fissura cerebri sagittalis,
45 *Rad.olf.* Radix olfactoria,
46 *Hem.* Hemisphären,
47 *Ggl.term.* Ganglion terminale,
48 *N.term.* Nervus terminalis,
49 *R.t.* Radix terminalis,
50 *V.H.* Ausguß des Vorderhornes,
51 *Paraph.* Ausguß der Paraphyse,
52 *Vt.olf.* Ausguss des Ventriculus olfactorius,
53 *H.h.* Ausguss des Hinterhornes,
54 *Epiph.* Ausguss des Epiphysenlumens,
55 *Vt.hab.* Ausguss des Ventriculus habenularis,
56 *M.h.* Mittelhirnlumenausguss,
57 *Infund.* Ausguss des Infundibulums,
58 × dorsolaterale Ausladung des Zwischenhirnes,
59 *Tect.mesenc.* Tectum mesencephali,
60 *Isthm.* Isthmus,
61 *Vt.IV.* Ventriculus quartus,
62 *Ggl.V.S.* Ganglion des fünften Segmentes,
63 *C.c.* Canalis centralis des Rückenmarkes.

Fig. V. Seitenansicht des Knorpelskeletes der linken vorderen Extremität, Muskelursprünge braun angegeben.

1 *II.Ax.gl.* zweites Axialglied.
2 *Pr.vt.lt. I.Ax.gl.* Processus ventrolateralis des ersten Axialgliedes,
3 *I.Ax.gl.* erstes Axialglied,
4 *Pr.art.* Processus articularis des Schulterknorpels,
5 *vt.M.* ventrolaterale Mulde des Schulterknorpels,
6 *M.vt.lt.* Ursprung der ventrolateralen Musculatur,
7 *Clav.* Clavicula,
8 *Pr.cor.* Processus coracoideus,
9 *Pr.scap.* Processus scapularis,
10 *Clei.* Cleithrum,
11 *M.o.pt.d.m.* Ursprung der dorsomedialen Muskelplatte,
12 *d.M.* dorsale Mulde des Schulterknorpels,
13 *Pr.d.m.I.Ax.gl.* Processus dorsomedialis des ersten Axialgliedes,
14 *I.dors.N.gl.* erstes dorsales Nebenglied,
15 *IV.Ax.gl.* viertes Axialglied.

Fig. VI. Dorsalansicht der hyomandibularen Region der linken Körperseite.

1 *K.deck.* Kiemendeckel,
2 *I.eff.K.art.* erste efferente Kiemenarterie,
3 *N.p.tr.IX.* Nervus posttrematicus Glossopharyngei,
4 *I.Br.bg.* erster Branchialbogen,
5 *Ggl.z.* epibranchialer Ganglienzipfel des Glossopharyngeus,
6 *Art.operc.* Arteria opercularis,
7 *R.pr.tr.IX.* Ramus praetrematicus Glossopharyngei,
8 *Epih.* Epihyale (Hyomandibulare),
9 *I.Art.bg.* erster Arterienbogen,
10 *N.h.md.* Nervus hyomandibularis,
11 *H.md.o.* Hyomandibularorgan,
12 *Art.temp.* Arteria temporalis,
13 *Thym.kn.* Thymusknötchen,
14 *Lg.h.md.* Ligamentum hyomandibulare,
15 *I.Art.bg.* erster Arterienbogen,
16 *N.pal.IX* Nervus palatinus Glossopharyngei,
17 *N.md.e.VII.* Nervus mandibularis externus des Facialis,
18 *Fac.glen.Md.* Facies glenoidalis Mandibulae,
19 *pr.md.E.f.* prämandibulare Entodermfalte,
20 *N.pal.VII.* Nervus palatinus des Facialis,
21 *Ggl.pal.VII.* Ganglion palatinum des Facialis,
22 *R.pal.X/1.* Ramus palatinus Vagi primus,
23 *Thym.kn.II.* Thymusknötchen der zweiten Schlundtasche
24 *IX.St.* Stamm des primären Glossopharyngeus,
25 *Ggl.epibr.IX.* Ganglion epibranchiale des Glossopharyngeus.

Fig. VII. Innenansicht der rechten Modellhälfte, mesodermale Formationen, segmentale Nerven und Nerven des Vagussystemes.

1 *N.vt.VIII.S.* Nervus ventralis des achten Segmentes,
2 *K.R.* Kopfrippe (zwischen siebentem und achtem Segmente),
3 *R.o.pt.VIII.S.* Ramus omopterygialis des achten Segmentnerven,
4 *R.vt.VIII.S.* Ramus ventralis des achten Segmentnerven,
5 *R.vt.VII.S.* Ramus ventralis des siebenten Segmentnerven,
6 *IX.vt.M.fts.* neunter ventraler Myotomfortsatz,
7 *v.M.r.* ventraler Rand der Seitenrumpfmusculatur,
8 *R.o.pt.VII.S.* Ramus omopterygialis des siebenten Segmentes,
9 *A.o.pt.* Arteria omopterygialis,
10 *R.o.pt.VI.S.* Ramus omopterygialis des sechsten Segmentes,
11 *R.h.br.VI.S.* Ramus hypobranchialis des sechsten Segmentes,
12 *M.d.cl.* Musculus dorsoclavicularis,
13 *N.p.tr.V.* fünfter Nervus posttrematicus (Vagi quartus),
14 *Epibr.III.* Epibranchiale III,
15 *N.h.br.IV-V.S.* Ramus hypobranchialis des vierten und fünften Segmentnerven,
16 *Keratobr.IV.* Keratobranchiale quartum,
17 *M.d.ph.* Musculus dorsopharyngeus,
18 *Stern.* Sternum,
19 *Clav.* Clavicula,
20 *Hyomd.* Hyomandibulare (Epihyale),
21 *IV.M.fts.* vierter Myotomfortsatz,
22 *hypoch.Sp.* hypochordale Knorpelspange,
23 *M.i.h.* Musculus interhyoideus,
24 *Angul.* Angulare,
25 *P.Q.* Palatoquadratum,
26 *R.v.* Raphe intermandibularis u. interhyoidea,
27 *M.i.md.* Musculus intermandibularis,
28 *III.My.fts.* dritter Myotomfortsatz,
29 *Hypoh.* Hypohyale,
30 *Op.z.* Opercularzähne,
31 *N.cor.md.* Musculus coracomandibularis,
32 *M.Kn.* Commissur der MECKEL'schen Knorpel,
33 *Sy.z.* Symphysenzahn,
34 *Marg.z.* Marginalzähne (Dentale),
35 *B.hy.* Basihyale,
36 *Pr.antorb.* Processus antorbitalis,
37 *P.m.z.* Prämaxillarzähne,
38 *s.Tr.H.* seitliches Trabekelhorn,
39 *Tr.comm.* Trabekelcommissur,
40 *d.lt.Tr.H.* dorsolaterales Trabekelhorn,
41 *Tr.* Trabekel,
42 *For.opt.* Foramen opticum,
43 *Pr.ant.Sph.lt.* Processus anterior des Sphenolateralknorpels,
44 *Inc.sph.trab.* Incisura sphenotrabecularis,
45 *Pter.* Pterygoid,
46 *For.tr.* Durchtrittsstelle des Trochlearis,
47 *For.oc.mot.* Foramen Oculomotorii,
48 *For.sph.tr.* Foramen sphenotrabeculare,
49 *P.sph.ot.i.* Pons sphenoticus, inferior,
50 *P.sph.ot.s.* Pons sphenoticus superior,
51 *F.sph.ot.<* Foramen sphenoticum minus (laterale),
52 *F.sph.ot.>* Foramen sphenoticum majus (basilare),
53 *L.kn.sch.* Labyrinthknorpelschale,
54 *(lt.Bg.g.)* Nische des lateralen Bogenganges,
55 *(ob.Bg.g.)* Knorpelspange des oberen Bogenganges,
56 *(lt.Bg.g.)* Knorpelspange des lateralen Bogenganges,
57 *(h.Bg.g.)* Knorpelspange des hinteren Bogenganges,
58 *For.IX.* Foramen Glossopharyngei (Ein- und Austrittsstelle),
59 *I.My.* erstes Myotom,
60 *II.My.* zweites Myotom,
61 * Durchtrittsstelle des Glossopharyngeus-Vagoaccessorius,
62 *Ram.d.rec.III.S.* Ramus dorsalis recurrens des III. Segmentnerven,
63 *IV.My.* viertes Myotom,
64 *Ggl.V.S.* Ganglion des fünften Segmentes (Occipitale Z),
65 *II.N.ap.* zweite Neurapophyse,
66 *Ggl.VIII.S.* Ganglion des achten Segmentes,
67 *IX.Myot.* neuntes Myotom.

Fig. VIII. Aussenansicht des Schädelskeletes mit Riechsack und freigelegtem Labyrinthe, Gefässen und Nerven.

1 *V.c.a.* Vena cardinalis anterior,
2 *N.int.X.* Nervus intestinalis Vagi,
3 *N.p.tr.V.(X/4)* Nervus posttrematicus quintus (Vagi quartus),
4 *Ep.br.IV.* Epibranchiale quartum,
5 *N.p.tr.X/3.* Nervus posttrematicus Vagi III,
6 *Ggl.z.X/1.* epibranchialer Ganglienzipfel des Vagus I,
7 *Ggl.epibr.IX.* Ganglion epibranchiale Glossopharyngei,
8 *Epibr.I.* Epibranchiale primum,
9 *Ker.hy.* Keratohyale,

10 *Sacc.* Sacculus,
11 *V.c.lt.* Vena capitis lateralis,
12 *Ep.hy.* Epihyale (Hyomandibulare),
13 *N.h.md.* Nervus hyomandibularis,
14 *A.temp.* Arteria temporoorbitalis,
15 *P.mot. V.* Pars motoria Trigemini,
16 *S.pt.* Sinus pterygoideus,
17 *Angul.* Angulare,
18 *Pter.* Pterygoid,
19 *R.m.s.V.* Ramus maxillae superioris Trigemini,
20 *N.oc.mot.* Nervus oculomotorius,
21 *Ker.hy.* Keratohyale,
22 *Bas.hy.* Basihyale,
23 *Op.z.* Opercularzähne,
24 *Mg.z.* Marginalzähne,
25 *Pr.a.orb.* Processus antorbitalis,
26 *h.N.l.* hinteres Nasenloch,
27 *v.N.l.* vorderes Nasenloch,
28 *C.Tr.a.* vorderes Trabekelhorn,
29 *Fil.olf.* Filum olfactorium,
30 *N.o.pr.* Nervus ophthalmicus profundus,
31 *M.obl.i.* Musculus obliquus inferior,
32 *A.c.a.* Arteria cerebri anterior,
33 *Art. ophth.* Arteria ophthalmica,
34 *N.opt.* Nervus opticus,
35 *M.obl.s.* Musculus obliquus superior,
36 *M.r.i.* Musculus rectus inferior,
37 *N.oc.m.* Nervus oculomotorius,
38 *M.r.lt.* Musculus rectus lateralis,
39 *N.oc.m.* Nervus oculomotorius(-Stamm),
40 *N.o.p.* Nervus ophthalmicus profundus,
41 *N.o.s.* Nervus ophthalmicus superficialis,
42 *N.bucc.* Nervus buccalis,
43 *F.sph. ot.lt.* Foramen sphenoticum laterale,
44 *N. hypot.* Nervus hypoticus,
45 *N.amp.lt.* Nervus ampullaris lateralis,
46 *N.a.s.* Nervus ampullaris superior,
47 *ob.Bg.g.* oberer Bogengang,
48 * Knorpelspange im lateralen Bogengange,
49 *Cr.c.* Crus commune,
50 + Knorpelspange im lateralen Bogengange,
51 *lt.Bg.g.* äusserer Bogengang,
52 × Knorpelspange im hinteren Bogengange,
53 *ht.Bg.g.* hinterer Bogengang,
54 *V.occ.* Vena occipitalis,
55 *N.amp.p.* Nervus ampullaris posterior,
56 *Ggl.lt.X.* Ganglion laterale Vagi,
57 *N.lt.X.* Nervus Vagi, lateralis,
58 *V.c.lt.* Vena capitis lateralis,
59 *Gg.lt.IX.* Ganglion laterale Glossopharyngei.

I

Ob. l. 45
M. obl. i. 44
M. sp. 43
46 N. ophth. prof.
47 Hem.
48 Cor. sup. Tr.
49 Bulb. olf.
50 Fil. olf.
51 Fiss. cer. tr.
52 M. obl. s.
53 Ggl. hab.
54 Epiph.
55 Lens
56 Mesenc.
V. l. 42
V. l. f. 41
V. i. o. 40
M. W. 39
V. md. 38
N. i. md. 37
N. m. i. V. 36
57 M. r. lt.
58 Sph. lt. kn.
N. m. s. V. 35
Pr. ant. M. 34
Pr. art. P. Q. 33
Mass. 32
Pr. p. Md. 31
59 Temp.
60 N. m. m.
III. Myot. fts. 30
61 Rh. enc.
M. i. br. a. 29
Ker. br. I. 28
Epih. 27
62 N. bucc.
63 N. o. s.
M. t. br. IV. 26
64 I. Myot.
Stern. 25
65 R. h. m. H. o.
Clav. 24
66 Pr. lt. Epibr. I. 14
V. Myot. fts. 23
67 A. h. o
K. br. V. 22
II. eff. K. a. 13
R. h. br. IV-V. S. 21
68 For. h. ot.
69 M. op.
M. c. br. 20
M. d. cl. 19
III. eff. K. a. 12
VII. Myot. fts. 18
70 N. lt.
VI. Myot. fts. 17
71 N. h. br. IV. S.
N. h. br. VI. S. 16
72 V. M.
R. o. pt. VI. S. 15
73 Cleith.
Pr. cor. 14
Pr. scap. 13
Pr. art. 12
Vt. lt. M. 11
74 N. vt. VII. S.
Cr. lt. 10
Cr. vt. lt. 9
75 A. o. pt.
Cr. d. lt. 8
I. Ax. gl. 7
76 N. o. pt. VIII. S.
Pr. d. lt. 6
Pr. vt. lt. 5
77 IX. S.
II. Ax. gl. 4
I. d. N. gl. 3
X. Myot. fts. 2
IV. Ax. gl. 1

II

43 v. Tr. h.
44 Vest.
45 N. term.
46 Tr. com.
vd. N. 142
× 41
47 R. m. s. V.
Fiss. c. s. 40
ht. N. l. 39
48 N. pal. VII.
49 Proc. antorb.
R. m. s. V. 38
Art. pal. 37
M. obl. i. 36
50 N. oc. mot
51 N. ophth. prof.
N. m. s. V. 35
Com. ant. 34
52 Art. ophth.
Art. orb. 37
53 N. opt.
N. opt. 32
54 R. m. s. V.
V. md. 31
55 M. r. lt.
Ch W. 30
56 N. pal. VII.
R. m. s. V. 29
57 A. com. c.
R. m. i. V. 28
58 A. cer. a.
Tr. 27
59 A. orb.
Hypoph. 26
60 N. bucc.
R. h. ot. 25
61 A. pal.
R. mot. V. 24
62 A. temp.
(Com. 23
63 N. ophth. s.
For. pr. ot. b. 22
64 Pr. a. P. Q.
Pr. art. P. Q. 21
65 Pr. gl. P. Q.
66 Ggl. pal. VII.
V. c. lt. 20
67 Ggl. m. m.
68 R. m VII.
Pr. ot. P. Q. 19
69 A. temp.
Art. op. 18
70 N. h. md
Ao. W. 17
71 Ggl. h. md.
Ker. br. I. 16
72 V. c. lt.
A. eff. br. I. 15
73 Op. art.
Pr. lt. Epibr. I. 14
74 A. w. k.
II. eff. K. a. 13
75 Tr. art.
76 N. p. tr. IX.
77 Ggl. epibr. IX.
Ker. br. IV. 11
78 I. My.
V. card. a. 10
79 Ggl. epibr. X/1
80 III. eff. K. a.
81 II. Myot.
82 V. c. lt.
R. h. br. IV. S. 9
83 N. lt. X.
R. h. br. V. S. 8
84 N. p. tr. V. (X 4)
85 N. int. X.
R. h. br. VI. S. 7
86 Ao. W.
87 cr. N. st.
R. o. pt. VI. S. 6
88 acc. R. o. pt. V.
A. c. m. 5
89 V My.
Art. o. pt. 4
90 V. n. gl. art.
R. o. pt. VII. S. 3
91 Art o. pt.
R. vt. VII. S. 2
92 caud. N. st.
93 R. o. pt. VIII. S.
R. o. pt. VIII. S. 1
94 Kopfr.
95 R. rt. VIII. S
96 M. fts. st. VIII. S.
Clei. 10
Pr. scap. 9
Pr. d. m. I. Ax. gl. 13
Ao. 98
97 Ch. d.
M. o. pt. d. m.
11
12 d. M.
14 I. dors. N. gl.
15 IV. Ax. gl.
V
1 II. Ax. gl.
I. Ax. gl.
2 Pr. vt. lt. I. Ax. gl.
57 (h. Bg. g.)
4 Pr. art.
58 For. IX.
5 vt. M
L. kn. sch. 53
59 I. My.
6 M. vt. lt.
54 (lt. Bg. g.)
61 *
62 Ram. d. rec. III. S.
F. sph. ot. 52
55 (ob. Bg. g.)
63 IV. My.
F. sph. ot. 51
56 (lt. Bg. g.)
60 II. My.
64 Ggl V. S.
7 Clav.
P. sph. ot. s. 50
65 II. N. ap.
P. sph. ot. i. 49
Pr. cor. 8
Fqr. sph. tr. 48
66 Ggl. VIII. S
For. oc. mot. 47
67 IX. Myot.
For. tr. 46
Pter. 45
Inc. sph. trab. 44
Pr. ant. Sph. lt. 43
For. opt. 42
d. lt. Tr. H. 40
VII
Tr. 41
Tr. comm. 39
s. Tr. H. 38
Pm. z. 37
Pr. antorb. 36
B. hy. 35
1 N. vt. VIII. S.
2 K. R.
3 R. o. pt. VIII. S.
4 R. rt. VIII. S.
5 R. vt. VII. S.
6 IX. vt. M. fts.
7 v. M. r.
8 R. o. pt. VII. S.
9 A. o. pt.
10 R. o. pt. VI. S.
Marg. z. 34
Sy. 33
Thym. kn. II.
M. Kn. 32
M. cor. md. 31
Op. z. 30
Hypoh. 29
III My. fts. 28
M. i. md. 27
R. t. 26
P. Q. 25
Angul. 24
M. i. h. 23
hypoch. Sp. 22
20
Hyomd.
Clav. 19
Stern. 18
M. d. ph. 17
21 IV. M. fts.
Epihr. III 14
N. p. tr. V. 13
15 N. h. br. IV.-V. S.
16 Kerbr. IV.
12 M. d. cl.
R. h. br. VI. S. 11

III

C. a. Tr. 51
52 D. T. h.
C. s. Tr. 50
Tr. comm. 49
Basth. 48
Hypoh. 47
Proc. antorb. 46
Sph. lt. kn. 45
53 N. c. md.
Inc. sph. tr. 44
54 M. k. hy.
Car. int. 43
Temp. 42
55 III. Myot. fts.
N. tr. 41
N. oc. mot. 40
56 Ch. sp.
Ggl. m. m. 39
57 R. h. br. IV.-V. S.
s. V. W. 38
* 37
Mass. 36
R. m. V. 35
N. abd. 34
R. m. VII. 33
Rec. Lab 32
Sqa. 31
M. op. 30
II. Myot. 29
IX. St. 28
I. Myot. 27
R. X. 26
R. v. IX. 25
58 R. h. br. IV.-V. S.
R. t. X. 24
II. Myot. 24
M. lev. III. Br. 23
59 Clav.
M. lev. Br. IV. 22
60 Ao. W.
M. d. cl. 21
61 VI. Myot.
M. d. ph. 20
62 cr. N. st.
M. c. br. 19
63 Pr. cor.
Sch. kn. 18
64 N. h. br. VI. S.
N. lt. X. 17
65 VII. M. fts.
D. lt. Ker. l. 16
66 N. opt. VI. S.
R. rt. VI. S. 15
67 R. vt. VII. S.
Clei 14
R. vt. VII. S. 13
Art. o. pt. 12
Cor. scap 11
Cr. d. m. 10
68 R. d. a. o. pt.
R. o. pt. VIII. S. 9
69 c. N. st.
I. Ax. gl. 8
70 M. o. pt. d. m.
VIII. S. 7
71 R. o. pt. VIII. S.
Pr. d. m. 6
72 K. R.
I. d. N. gl. 5
73 Pr. d. m.
74 VIII. My. fts.
II. Ax. gl. 4
77 R. vt. VIII. gl.
75 II. N. gl.
IX. Myot. 3
R. vt. IX. S. 2
V. N. a. 1
76 V. Ax. gl.

IV

Ggl. term. 47
48 N. term.
Hem. 46
49 R. t.
50 V. H.
Rad. olf. 45
Fiss. cer. sr. 44
51 Paraph.
Lob. olf. 43
52 Vt. olf.
Zirb. p. 42
53 H. h.
Ggl. hab. 41
54 Epiph.
Epiph. 40
55 Vt. hab.
N. m. i. V. 39
N. m. s. V. 38
56 M. h.
N. oc. mot. 37
57 Infund
N. tr. 36
58 ×
N. pal. VII. 35
N. bucc. 34
N. ophth. s. 33
59 Tect. mesenc.
60 Isthm.
Ggl. m. m. 32
N. pr. tr. VII. 31
N. md. e. VII. 30
N. md. i. VII. 29
N. h. md. 28
N. hy. 27
N. hy. 26
N. hypot. VII. 25
61 Vt IV.
N. pr. tr. IX. 24
N. pal. IX. 23
Ggl. z. IX. 22
N. p. tr. IX. 21
N. h. ot. IX. 20
Ggl. z. 19
N. p. tr. X/1 18
N. p. tr. X/2 17
N. p. tr. X/3 16
Ggl. X. XI. 15
14
N post. V. (X 4)
R. X.-XI. 13
N. lt. X. 12
N. i. X. 11
N. h. br. IV.-V. S. 10
R. rec. IV. S. 9
62 Ggl. V. S.
R. h. br. VI. S. 8
Pl. o. pt.
7
6
5

VI

19 pr. md. E. f.
20 N. pal. VII
Fac. glen. Md 18
N. md. e. VII. 17
N. pal. IX. 16
I. Art. bg 15
Lg. h. md. 14
(Thym. kn.) 13
Art. temp. 12
21 Ggl. pal. VII.
H. md. o. 11
N. h. md. 10
I. Art. bg. 9
Epih. 8
R. pr. tr. IX. 7
Art operc. 6
22 R. pal. X 1
Ggl. z. 5
23 Thym. kn. II.
24 IX. St.
I. Br. bg. 4
N. p. tr. IX. 3
I. eff. K. art. 2
25 Ggl. epibr. IX.
K. deck. 1

VII

Ggl. Sgm. VIII. 4
N. vt. S. IX. 3
R. d. rec. S. IX. 2
F. sph. ot. lt. 43
N. hypot. 44
N. bucc. 42
45 N. amp. lt.
46 N. a. s.
63 C. c.
N. oc. m. 37
M. r. i. 36
38
M. obl. s. 35
N. opt. 34
Art. ophth. 33
N. o. pr. 30
M. obl. i. 31
Fil. olf. 29
A. c. a. 32
C. Tr. a. 28
v. N. l. 27
h. N. l. 26
Pr. a. orb. 25
Mg. z. 24
Op. z. 23
Bas. hy. 22
Ker. hy. 21
N. oc. mot. 20
R. m. s. V. 19
Pter. 18
Angul 17
S. pl. 16
P. mot. V. 15
18
Ep. hy.
13 N. h. md.
14 A. temp.
9 Ker. hy.
10 Sacc.
11 V. c. lt.
8 Epibr. I.
6
Ggl. z. X/1
7 Ggl. epibr. IX.
4 Ep. br. IV.
5 N. p. tr. X 3
2 N. int. X.
3 N. p. tr. V. (X/4)
1 V. c. a.
N. o. s. 41
N. o. p. 40
47 ob. Bg g.
48 *
49 C. c.
50 +
51 lt. Bg. g.
52 ×
53 ht. Bg. g.
54 V. occ.
55 N. amp. p.
56 Ggl. lt. X.
57 N. lt. X.
58 V. c. lt.
59 Ggl. lt. IX.

incd Jos Gasser fec

Werner u. Winter, Frankfurt a/M

Tafel LVI.

Tafel LVI

Gestaltung des Herzens.

Ansichten von Wachsplattenreconstructionen; Fig. 1—17 und 21 bei 70-facher Vergrösserung ($^1/_2$ der Modellgrösse), Fig. 18—20 bei 40-facher Vergrösserung dargestellt.

Fig. I. Dorsalansicht des Herzschlauches eines Embryos aus dem Stadium 40; Sinus venosus und Atrium, sowie Bulbus cordis eröffnet, Freilegung des Atrioventricular-(fibrösen) Wulstes.

1 *f. W.* fibröser (Atriventricular-)Wulst,
2 *Atr.* Atrium,
3 *Vt.* Herzkammer,
4 *B. c.* Bulbus cordis,
5 *d. Kn.l.* distale Knickungsleiste,
6 *Ost. B.* Ostium Bulbi,
7 *Sin. ven.* Sinus venosus.

Fig. II und III. Herzschlauch eines Embryos aus dem Stadium 41, ventrale Herzwand flach abgetragen. Innenansicht der Herzwandung.

1 *Tr. art.* Truncus arteriosus,
2 *II. Art.bg.* zweiter Arterienbogen,
3 *Bulb. c.* Bulbus cordis,
4 *Vt.* Herzkammer.
5 *f. W.* fibröser Wulst,
6 *Can. aur.* Canalis auricularis, Ostium atrioventriculare,
7 *S. ven.* Sinus venosus,
8 *D. v.* Dottervenen,

Fig. IV. Ventralansicht des Herzens eines Jungfisches aus dem Stadium 44.

1 *Vt.* Herzkammer,
2 *B. c.* Bulbus cordis,
3 *Peric. par.* Pericardium parietale,
4 *I. Art.bg.* erster Arterienbogen,
5 *II. Art.bg.* zweiter Arterienbogen,
6 *A. aff. br. II.* zweite afferente Kiemenarterie,
7 *V. h. br. i.* Vena hypobranchialis interna,
8 *V. s. int.* Vena subintestinalis,
9 *Dott. v.* Dottervenen,

Fig. V. Dorsalansicht des Herzschlauches eines Jungfisches aus dem Stadium 43. Distales Bulbusende quer durchtrennt.

1 *Sin. ven.* Sinus venosus,
2 *Atr.* Atrium,
3 *Can. aur.* Canalis auricularis,
4 *d. Kn. f.* distale Knickungsfalte,
5 *d. B. w. II.* distaler Bulbuswulst II,
6 *d. B. w. III.* distaler Bulbuswulst III,
7 *d. B. w. I.* distaler Bulbuswulst I,
8 *B. c.* Bulbus cordis,
9 *D. C. d.* Ductus Cuvieri dexter,
10 *Peric. par.* Pericardium parietale.

Fig. VI. Innenansicht des Herzschlauches eines Jungfisches aus dem Stadium 43. Canalis auricularis quer durchschnitten, Bulbus cordis durch Längsschnitt an der dorsolateralen Seite eröffnet, Schnittlinie in Fig. V gestrichelt angegeben.

1 *fibr. W.* fibröser Wulst,
2 *C. aur.* Canalis auricularis,
3 *d. B. w. I.* distaler Bulbuswulst I,
4 *d. B. w. II.* distaler Bulbuswulst II,
5 *d. B. w. III.* distaler Bulbuswulst III,
6 *p. B. w. A.* proximaler Bulbuswulst A,
7 *Ost. B.* Ostium Bulbi,
8 *f. W.* fibröser Wulst,
9 *p. B. w. C.* proximaler Bulbuswulst C,
10 *p. B. w. B.* proximaler Bulbuswulst B.

Fig. VII—VIII. Innenansicht des Herzens eines Jungfisches aus dem Stadium 44. Das Herzmodell wurde durch einen in transversaler Körperebene geführten Schnitt in zwei Hälften getrennt, welche auseinandergeklappt dargestellt sind.

1 *Bulb. c.* Bulbus cordis,
2 *Vt.* Ventriculus,
3 *Can. aur.* Canalis auricularis,
4 *Atr.* Atrium. —
1 *Peric. par.* Pericardium parietale,
2 *Bulb. c.* Bulbus cordis,
3 *Atr.* Atrium,
4 *D. C. s.* Ductus Cuvieri sinister,
5 *V. h. br. i.* Vena hypobranchialis interna,
6 *f. W.* fibröser Wulst,
7 *V. s. i.* Vena subintestinalis,
8 *Can. aur.* Canalis auricularis,

Fig. IX. Orale und Innenansicht des Herzens eines Jungfisches aus dem Stadium 46. Die Innenansicht des basalen Kammer- und Bulbusabschnittes durch einen in transversaler Körperebene geführten Schnitt freigelegt. Dorsalansicht dem Beschauer zugewendet.

1 *V. abd.* Vena abdominalis,
2 *Pl. per.* Plica pericardiacoperitonealis,
3 *f. W.* fibröser Wulst,
4 *Trab.* Trabekel,
5 *Ost. B.* Ostium Bulbi,
6 *p. B. W. C.* proximaler Bulbuswulst C,

7 *Pr.per.* Processus pericardialis,
8 *p. B.w. B.* proximaler Bulbuswulst B,
9 *S.ven.* Sinus venosus,
10 *V. h.br.ext.* Vena hypobranchialis externa,
11 *V.h.br.i.* Vena hypobranchialis interna,
12 *V. oes.* Vena oesophagea.
13 } *Peric.par.* Pericardium parietale,
14 }
15 *D. C.d.* Ductus Cuvieri dexter.

Fig. X. Dorsalansicht desselben Herzens.

1 *D. C.s.* Ductus Cuvieri sinister,
2 *S.ven.* Sinus venosus,
3 *V. hypobr.i.* Vena hypobranchialis interna,
4 *V. hypobr.e.* Vena hypobranchialis externa,
5 *Atr.* Atrium,
6 *d. B.W. III.* distaler Bulbuswulst III,
7 *Tr.art.* Truncus arteriosus,
8 *B.c.* Bulbus cordis,
9 *Sin.ven.* Sinus venosus,
10 *Perit.par.* Peritoneum parietale,
11 *V.c.i.* Vena cava inferior,
12 *Perit.v.* Peritoneum viscerale,
13 *R.parag.d.* Recessus paragastricus dexter,
12+13 *Neb.gekr.* Nebengekröse.

Fig. XI. Innenansicht des oralen Abschnittes des entzwei getheilten Herzmodelles. Ventralseite dem Beschauer zugewendet.

1 *Trab.* Trabekel der Herzkammer,
2 *Can.aur.* Canalis auricularis,
3 *Atr.* Atrium,
4 *B.c.* Bulbus cordis,
5 *Ost.B.* Ostium Bulbi,
6 *B.aur.sp.* Bulboauricularsporn.

Fig. XII. Ventralansicht des Herzens eines Jungfisches aus dem Stadium 48. Sinus venosus und einmündende Venen aus dem Leberparenchym freigelegt, Pericardium und Peritoneum an den Umschlagstellen kurz abgeschnitten (etwas zu dick gezeichnet).

1 *V.c.i.* Vena cava inferior,
2 *Cöl.(Perit.h.)* Cölom (Peritonealhöhle),
3 *D.Cuv.d.* Ductus Cuvieri dexter,
4 *Perit.v.* Peritoneum viscerale,
5 *Perit.par.* Peritoneum parietale,
6 *S.p.p.* Septum pericardiacoperitoneale,
7 *V. abd.* Vena abdominalis,
8 *Peric.par.* Pericardium parietale,
9 *V.h.br.* Vena hypobranchialis interna,
10 *Vt.* Herzkammer,
11 *pr.B.a.* proximaler Bulbusabschnitt,
12 *pr.Kn.f.* proximale Knickungsfalte,
13 *Peric.par.* Pericardium parietale,
14 *II.aff.K.art.* zweite afferente Kiemenarterie,
15 *A.aff.br.I.* Arteria afferens branchialis I,
16 *B.c.* Bulbus cordis,
17 *Atr.* Atrium,
18 *Can.aur.* Canalis auricularis,
19 *Perit.h.* Peritonealhöhle,
20 *V. hep.eff.* Venae hepaticae efferentes,
21 *Sin.ven.* Sinus venosus,
22 *V. hep.eff.* Venae hepaticae efferentes,
23 *V. pulm.* Vena pulmonalis,
24 *Peric.par.* Pericardium parietale (hepaticum, des Herzbodens),

Fig. XIII. Innenansicht der basalen Hälfte desselben Herzens nebst den grossen venösen Gefässstämmen, Dorsalseite dem Beschauer zugewendet.

1 *D.Cuv.s.* Ductus Cuvieri sinister,
2 *V.h.br.i.* Vena hypobranchialis interna,
3 *Perit.par.* Peritoneum parietale,
4 *V.h.br.ext.* Vena hypobranchialis externa,
5 *S.p.p.* Septum pericardiacoperitoneale,
6 *Can.aur.* Canalis auricularis.
7 *V.hypobr.e.* Vena hypobranchialis externa,
8 *V.p.* Vena pericardiaca,
9 *S.ven.* Sinus venosus,
10 *Peric.par.* Pericardium parietale,
11 *Atr.* Atrium,
12 *Sin.ven.* Sinus venosus,
13 *f. W.* fibröser Wulst,
14 *Lg.v.* Lungenvene.

Fig. XIV. Innenansicht der oralen Hälfte desselben Modelles. Ventralseite dem Beschauer zugewendet.

1 *Trab.* Trabekel,
2 *Can.aur.* Canalis auricularis,
3 *Atr.* Atrium,
4 *B.aur.sp.* Bulboauricularsporn,
5 *B.c.* Bulbus cordis,
6 *Ost.B.* Ostium Bulbi,
7 *p.B.W.A.* proximaler Bulbuswulst A,

Fig. XV. Ansicht der Kammerbasis und des Vorhofes von der oralen Seite her, Innenansicht des Bulbus cordis in der Mitte durch schrägen Schnitt freigelegt.

1 *Vt.* Herzkammer,
2 *p.B.W.A.* proximaler Bulbuswulst A,
3 *Ost.B.* Ostium Bulbi,
4 *p.B.W.C.,* proximaler Bulbuswulst C,
5 *p.B.W.B.* proximaler Bulbuswulst B.
6 *dist.Kn.f.* distale Knickungsfalte,
7 *Atr.* Atrium.
8 *Can.aur.* Canalis auricularis,
9 *pr.Kn.l.* proximale Knickungsleiste,

Fig. XVI. Dorsalansicht desselben Herzmodelles (Jungfisch, Stadium 48).

1 *Lg.v.tr.* Lungenventrichter, rechtsseitige Grenze des Sinus venosus gegen das Atrium durch gestrichelte Linie angegeben,
2 *Sin.ven.Gr.f.* linkseitige Grenzfurche zwischen Vorhof und Sinus venosus,
3 *Mesoc.lt.* Mesocardium laterale,
4 *l.S.h.* linkes Sinushorn,
5 *D.Cuv.s.* Ductus Cuvieri sinister,
6 *Atr.* Vorhof,
7 *I.aff.K.art.* erste afferente Kiemenarterie,
8 *P.p.* Pericardium parietale,
9 *A.op.* Arteria opercularis,
10 *I.aff.K.art.* erste afferente Kiemenarterie.
11 *III.aff.K.a.* dritte afferente Kiemenarterie,

12 *B.c.* Bulbus cordis,
13 *Vt.* Ventriculus cordis,
14 *Sin.ven.* Sinus venosus, rechtes Sinushorn,
15 *V.h.br.i.* Vena hypobranchialis interna,
16 *D.C.d.* Ductus Cuvieri dexter,
17 *Som.pl.* Somatopleura,
18 *V.c.i.* Vena cava inferior,
19 *Spl.pl.* Splanchnopleura, Uebergang des Mesocardium posteriusrestes in das Peritoneum viscerale des Leberüberzuges im Bereiche des Ductus pericardiacoperitonealis dexter (Recessus paragastricus dexter nicht dargestellt),
20 *V.pulm.* Lungenvene.

Fig. XVII. Seitenansicht desselben Herzmodelles mit kurz abgeschnittenen grossen Gefässstämmen.

1 *Perit.p.* Peritoneum parietale,
2 *D.C.d.* Ductus Cuvieri dexter,
3 *Perit.H.* Peritonealhöhle,
4 *Peric.par.* Pericardium parietale,
5 *S.ven.* Sinus venosus,
6 *Pr.p.* Processus pericardialis,
7 *p.B.e.* proximale Bulbusenge (Ostium),
8 *Atr.* Atrium,
9 *Peric.p.* Pericardium parietale,
10 *c.T.a.* caudaler Truncusast,
11 *Peric.p.* Pericardium parietale,
12 *Op.art.* Opercular arterie,
13 *I.aff.K.art.* erste afferente Kiemenarterie,
14 *B.cord.* Bulbus cordis,
15 *Vt.c.* Ventriculus cordis,
16 *Pl.p.p.* Plica (Septum) pericardiacoperitonealis,
17 *Peric.par.* Pericardium parietale,
18 *V.h.eff.* Venae hepaticae efferentes,
19 *Perit.visc.* Peritoneum viscerale,
20 *V.c.i.* Vena cava inferior.

Fig. XVIII. Ventralansicht des Visceralskeletes, der grossen arteriellen Gefässe, des Herzens und der grossen Darmdrüsen eines Jungfisches aus dem Stadium 46 ohne rechten Ductus Cuvieri (Abnormität).

1 *E.m.(M.D.)* Entodermmassiv (Mitteldarm),
2 *Ven.subi.* Vena subintestinalis,
3 *P.vt.d.* Pancreas ventrale dextrum,
4 *Gall.bl.* Gallenblase,
5 *Leb.* Leber,
6 *A.c.m.* Arteria coeliacomesenterica,
7 *Sin.ven.* Sinus venosus,
8 *Vt.* Herzkammer,
9 *B.ost.* Bulbusostium,
10 *IV.aff.K.art.* vierte afferente Kiemenarterie,
11 *K.br.II.* Keratobranchiale II,
12 *I.eff.K.art.* erste efferente Kiemenarterie,
13 *Ker.hy.* Keratohyale,
14 *Op.art.* Opercular arterie,
15 *Hypohy.d.* Hypohyale dextrum,
16 *Sy.z.* Symphysenzahn,
17 *Marg.z.* Marginalzähne,
18 *Operc.* Operculare,
19 *M.Kn.* MECKEL'scher Knorpel,
20 *Hypohy.s.* Hypohyale sinistrum (medianum),
21 *Ang.* Angulare,
22 *I.Art.bg.* erster Arterienbogen,
23 *I.eff.K.art.* erste efferente Kiemenarterie,
24 *D.C.(s.)* Ductus Cuvieri (sinister),
25 *Lb.* Leber,
26 *P.vt.s.* Pancreas ventrale sinistrum.

Fig. XIX. Ventralansicht des Visceralskeletes mit den grossen arteriellen Gefässen, dem Herzen und dem Intestinaltractus eines Jungfisches aus dem Stadium 47.

1 *E.m.(M.d.)* Entodermmassiv (Mitteldarm),
2 *P.vt.* Pancreas ventrale,
3 *G.bl.* Gallenblase.
4 *Leb.* Leber,
5 *Pl.p.p.* Plica pericardiacoperitonealis,
6 *D.C.d.* Ductus Cuvieri dexter,
7 *S.ven.* Sinus venosus,
8 *Vt.c.* Herzkammer,
9 *Bulb.c.* Bulbus cordis,
10 *A.aff.br.IV.* vierte afferente Kiemenarterie,
11 *A.aff.br.II.* zweite afferente Kiemenarterie,
12 *A.eff.br.II.* zweite efferente Kiemenarterie,
13 *I.Art.bg.* erster Arterienbogen,
14 *L.h.md.* Ligamentum hyomandibulare,
15 *I.aff.K.art.* erste afferente Kiemenarterie,
16 *I.eff.K.art.* erste efferente Kiemenarterie,
17 *I.Art.bg.* erster Arterienbogen,
18 *Op.art.* Opercular arterie,
19 *Angul.* Angulare,
20 *I.A.bg.* erster Arterienbogen,
21 *Car.ext.* Carotis externa (ventralis),
22 *Hyphy.d.* Hypohyale dextrum,
23 *Operc.* Operculare,
24 *Marg.z.* Marginalzähne,
25 *Operc.* Operculare (Grenze),
26 *Angul.* Angulare,
27 *Ker.br.III.* Keratobranchiale III,
28 *C.aur.* Canalis auricularis,
29 *Atr.* Atrium,
30 *D.C.s.* Ductus Cuvieri sinister,
31 *Pl.p.p.* Plica pericardiacoperitonealis (sinistra),
32 *Mg.* Magen.

Fig. XX. Ansicht desselben Herzmodelles wie in Fig. XVIII von der rechten und dorsalen Seite zur Veranschaulichung der Asymmetrie der centralen venösen Gefässstämme.

1 *L.v.c.h.* Lobus venae cavae hepatis,
2 *V.c.i.* Vena cava inferior,
3 *V.h.eff.* Venae hepaticae efferentes,
4 *D.C.i.* Ductus Cuvieri impar,
5 *V.h.br.* Vena hypobranchialis,
6 *Atr.* Atrium,
7 *III.aff.K.art.* dritte afferente Kiemenarterie,
8 *I.aff.K.art.* erste afferente Kiemenarterie,
9 *Op.art.* Opercular arterie,
10 *II.aff.K.art.* zweite afferente Kiemenarterie,
11 *B.c.* Bulbus cordis,
12 *Vt.* Herzkammer,
13 *S.ven.* Sinus venosus,
14 *Gall.bl.* Gallenblase,
15 *A.c.m.* Arteria coeliacomesenterica.

Fig. XXI. Innenansicht des distalen Bulbusabschnittes des Herzens eines Jungfisches aus dem Stadium 48 (vergl. Fig. 12, 15, 16, 17).

1 *d.Kn.l.* distale Knickungsleiste,
2 *d.B.w.I.* distaler Bulbuswulst I,
3 *d.B.w.IV.* distaler Bulbuswulst IV,
4 *d.B.w.III.* distaler Bulbuswulst III,
5 *Tr.art.* Truncus arteriosus,
6 *d.B.w.II.* distaler Bulbuswulst II.

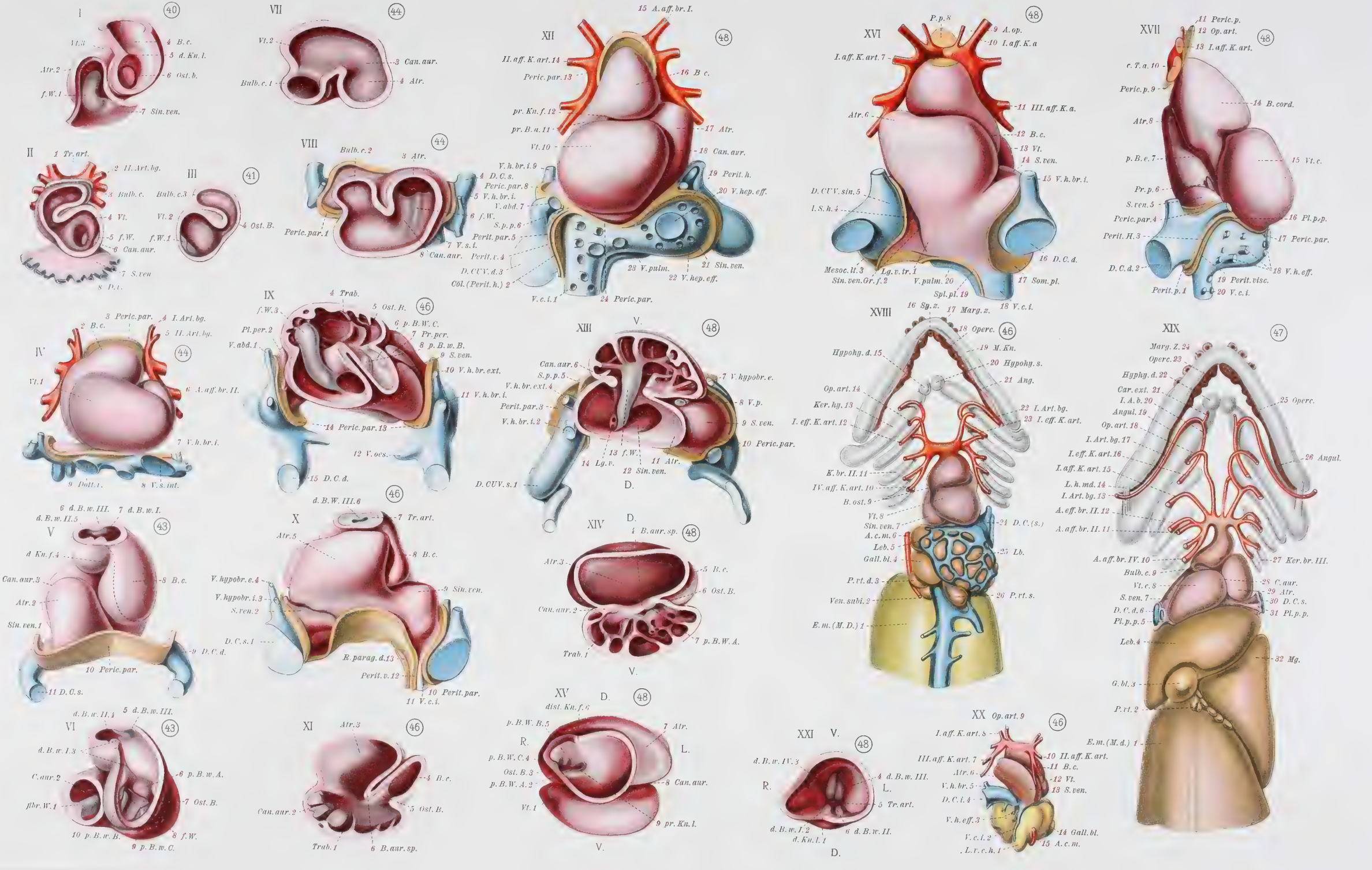

Verlag von Gustav Fischer in Jena

Werner u. Winter, Frankfurt a. M

Tafel LXI.

Tafel LXI.

Gestaltung der Darmhöhle während der Stadien 39—47, Medianschnittbilder-Stadien 39—48, Gestaltung des Schädelskeletes während der Stadien 45—47, Gestaltung der Labyrinthblase in den Stadien 46 und 47.

Vergrösserung: Fig. 1—10 20-fach.
„ 11 30-fach.
„ 12—32 40-fach.

Fig. 1—9. Reproductionen von Medianschnittbildern mit eingelegten Wachsplattenmodellen der inneren Oberfläche des Entoderms (Ausgussmodelle); nach Photogrammen.

„ 10. Medianschnittbild Jungfisch aus dem Stadium 48.

„ 11. Dorsale Formationen des Medianschnittes mit aufgelegtem Ausgussmodelle des Hirnrohres.

„ 12. Orale Ansicht des Kopfskeletes eines Jungfisches aus dem Stadium 45.

„ 13. Dorsale Ansicht desselben Modelles (Innenansicht), rechte Hälfte mit Gefässen und Ganglien.

„ 14. Ventrale Ansicht desselben Modelles.

„ 15. Innere Ansicht des Visceralskeletes (von der Kiemendarmhöhle aus).

„ 16. Ventralansicht des Primordialcraniums eines Jungfisches aus dem Stadium 46 mit abnormer Asymmetrie, Gefässe der Schädelbasis, rechte Hälfte mit Ganglien und Nerven.

„ 17. Innere Ansicht des Visceralskeletes desselben Exemplares wie Fig. 16.

„ 18. Ventralansicht des Primordialcraniums eines Jungfisches aus dem Stadium 47, linke Hälfte mit Gefässen und Hirnnerven.

„ 19. Innenansicht des Visceralskeletes desselben Exemplares.

„ 20. Innenansicht des Primordialcraniums, dasselbe Modell wie Fig. 18.

„ 20a. Ventrale Innenansicht der dorsalen Hälfte des Labyrinthknorpels, des Pons sphenoticus und des dorsalen Randes der Sphenolateralknorpel durch einen Frontalschnitt freigelegt. Relief der Innenseite der Labyrinthschale.

„ 20b. Innenansicht der gesammten rechten Hälfte des Primordialcraniums, etwas von der Dorsalseite betrachtet.

„ 21—23 linke Seitenansichten der Primordialcranien (vergl. Fig. 14, 16, 18; Stadium 45, 46, 47).

„ 24—27. Ansichten der linken Labyrinthblase eines Jungfisches aus dem Stadium 46; Fig. 24 Innenansicht der ventralen Hälfte; Fig. 25 Innenansicht der dorsalen Hälfte; Fig. 26 Aussen- und Fig. 27 mediale Ansicht.

„ 28 u. 29. Laterale und mediale Ansicht der linken Labyrinthblase eines Jungfisches aus dem Stadium 47 Correspondirende Ansichten mit Fig. 26 und 27.

Bezeichnungen:

Ang. Angulare,
Ao. Aorta,
Ao.W. Aortenwurzel,
Art.bg. Arterienbogen,
A.c.a. Arteria cerebri anterior,
A.o. Arteria ophthalmica,
A.orb. Arteria orbitalis,
A.t. Arteria temporalis,
At. Atrium cordis,
B.h. Basihyale,
Br.bg. Branchialbogen,
Br.beug. Brückenbeuge,

B.c. Bulbus cordis,
C.aur. Canalis auricularis cordis,
C.c. Canalis centralis Medullae oblongatae,
C.s.c.l.(p.)(s.) Canalis semicircularis lateralis (posterior, superior),
Car.an. Carotidenanastomose,
Car.i. Carotis interna,
Ch.W. Chiasmawulst,
Ch. Chorda dorsalis,
Cöl. Leibeshöhle,
Com.a. Commissura anterior,
C.md. Musculus coracomandibularis,
C.hy. Cornu hyale,
C.Tr. Trabekelhorn,
Cr.c. Crus commune des Labyrinthes,
Dent. Dentale (Marginale, Ectomandibulare),
Dent.Z. Marginalzähne des Unterkiefers,
D. Darmepithelspirale,
D.h. Dotterhöhle,
D.ch. Ductus choledochus,
Duod. pylorische Enge,
Eff.K.a. efferente Kiemenarterie,
Epibr. Epibranchiale I etc.
Epiph. Epiphyse,
F.oc.m. Foramen Oculomotorii,
F.hypot. Foramen hypoticum,
F.pr.o. Foramen prooticum (sphenoticum),
F.p.ot. Foramen prooticum basicraniale,
G.bl. Gallenblase,
G.e.br.IX. Ganglion epibranchiale Glossopharyngei,
G.h.md. Ganglion hyomandibulare,
G.lt.VII. Ganglion laterale VII,
G.p.VII. Ganglion palatinum des Facialis,
G.pf. Gelenkpfanne des Unterkiefers,
Hab.vt. Habenularventrikel,
H.W. Haubenwulst des Mittelhirnes,
Hem. Hemisphären des Vorderhirnes,
h.N.l. hinteres Nasenloch,
Hyomd. Hyomandibulare (Epihyale),
hyomd.Schl.t. hyomandibulare Schlundtasche,
Hypoch. Hypochorda,
Hypohy. Hypohyale,
Hypoph. Hypophyse,
I.h. Musculus interhyoideus (Opercularis),
I.md. Musculus intermandibularis,
I.m.z. Prämaxillarzähne,
Kaum. Kaumusculatur,
K.br. Keratobranchiale,
K.hy. Keratohyale,
K.d. Kiemendeckel,
K.sp. Kiemenspalte,
Lab.Kn. Labyrinthknorpel,
Lag. Lagena,
L.t. Lamina terminalis,
L.d. Leberdivertikel,
Leb.pl. Leberplatte,
L.h.md. Ligamentum hyomandibulare,
Lob.olf. Lobus olfactorius,
Lg. Lungenbläschen,
Mac.ant.(lt.s.) Macula anterior (lateralis superior).
Md. Mandibula, MECKEL'scher Knorpel,
Mg. Magen,
M.c. hyomandibulare Mesodermcommissur,
M.h.h. Mittelhirnhaube,
M.sp. Mundspalte,
M.c.md. Musculus coracomandibularis,
M.d.ph. Musculus dorsopharyngeus,
M.i.br.a. Musculus interbranchialis anterior,
My. Myotom,
M.fts. Myotomfortsatz,
M.gr. Myotomgrube am Parachordale,
N.bucc. Nervus buccalis,
N.h.md. Nervus hyomandibularis,
N.h.o. Nervus hypoticus,
N.i. Nervus intestinalis Vagi,
N.lt. Nervus lateralis Vagi,
N.m.m. Nervus maxillomandibularis,
N.mot.V. Nervus motorius Trigemini,
N.p.VII. Nervus palatinus Facialis,
N.oc.mot. Nervus oculomotorius,
N.o.p. Nervus ophthalmicus profundus,
N.o.s. Nervus ophthalmicus superficialis,
N.opt. Nervus opticus,
N.p.tr. Nervus posttrematicus,
Op. Operculare,
Operc. Operculum,
Op.a. Opercular arterie,
Op.z. Opercularzähne,
P.Q. Palatoquadratum,
P.d.(v.) Pancreas dorsale (ventrale),
P.ch. Parachordale,
P.ph. Paraphyse,
P.sph. Parasphenoid,
pr.md.Schl.t. prämandibulare Entodermfalte,
Pl.rh.m. Plica rhombomesencephalica,
Pr.a. Processus anterior trabecularis Palatoquadrati,
Pr.a.pgl. Processus anterior praeglenoidalis mandibulae,
Pr.antorb. Processus antorbitalis,
Pr.art. Processus articularis Palatoquadrati,
Pr.ot.P.q. Processus oticus Palatoquadrati,
Pr.p. Processus posterior retroglenoidalis Palatoquadrati,
Pter. Pterygoid,
Pyl. Pylorus,
Quad. Palatoquadratum,
R.h.d.lt.A. dorsolaterale Ausladung des Rautenhirnes,
R.H.lt.A. laterale Ausladung des Rautenhirnes,
Rec.Lab. Recessus Labyrinthi,
Rec.opt. Recessus opticus des Zwischenhirnes,
Rec.p.g. Recessus paragastricus dexter,
Rec.p.o. Recessus praeopticus,
Sacc. Sacculus,
S.t. Schlundtasche,
S.v. Sinus venosus,
Sph.l.Kn. Sphenolateralknorpel,
Sph.l.w. Wurzel des Sphenolateralknorpels,
S.m.rh. Sulcus mesorhombencephalicus,
S.z. Symphysenzahn,
T.m. Tectum mesencephalicum,

Thyr. Schilddrüsenknospe,
Tr. Trabekel,
Tr. c. Trabekelcommissur,
Vel. tr. Velum transversum,
V. p. Vena portae,
V. s. Vena subintestinalis,
Vt. c. Herzkammer,
Vt. lt. Ventriculus lateralis,
Vt. olf. Ventriculus olfactorius,
Vt. IV. Ventriculus quartus,
V. N. l. vorderes Nasenloch,
Z. p. Zirbelpolster. —
Fig. 11 + Sattelausladung des Zwischenhirnes,
Fig. 11 × Sulcus lateralis des Zwischenhirnes,
Fig. 13 * Foramen sphenotrabeculare,
Fig. 14 * Grube der Parachordalia, in welcher die Spitze des ersten Myotoms eingelagert ist,
Fig. 23 * Foramen Nervi abducentis (Abnormität).

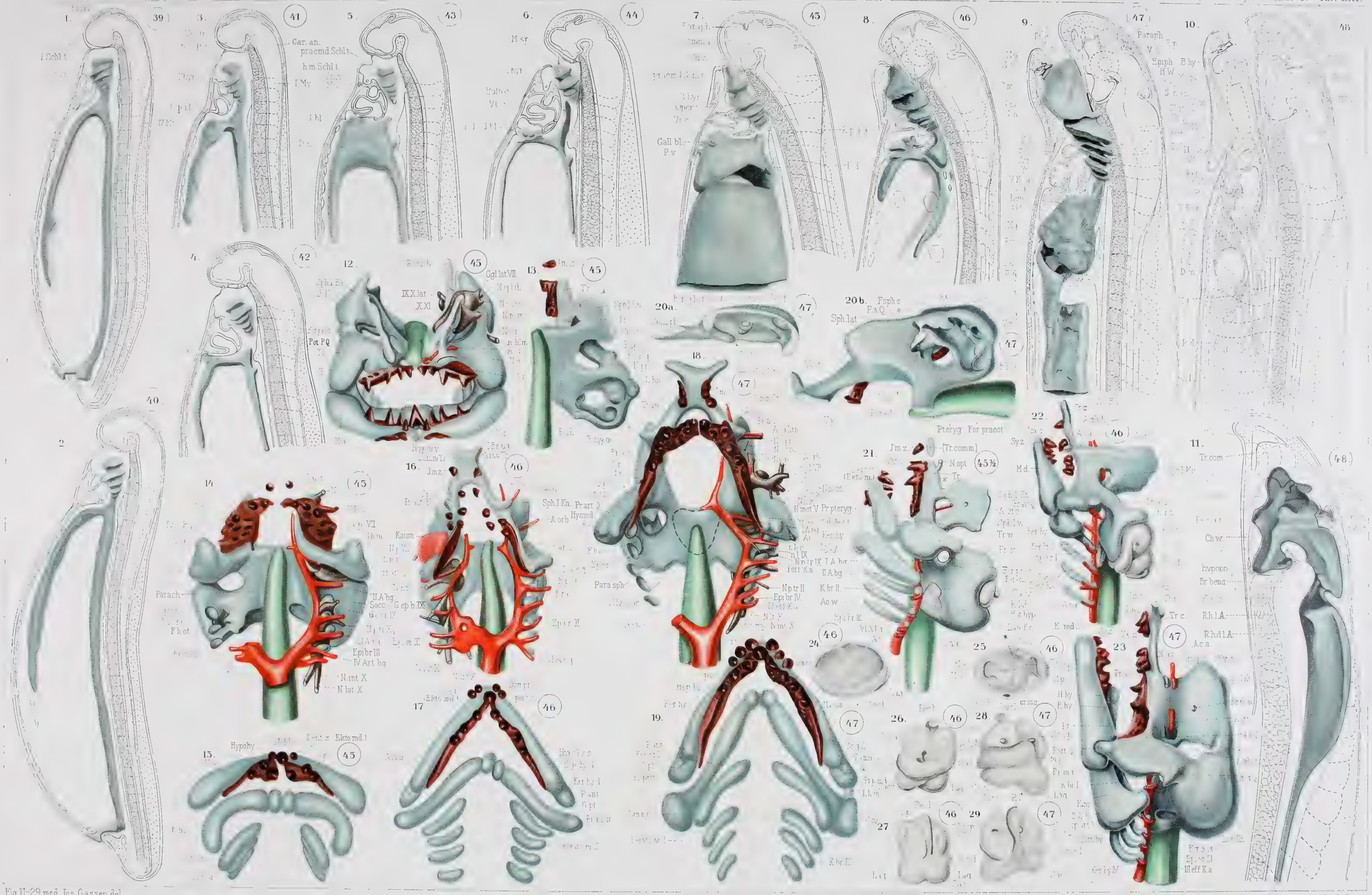

Fig 11-29 med Jos Gasser del

Verlag von Gustav Fischer in Jena.

Lith Anst v A Giltsch, Jena

Tafel LXIV—LXV.

Tafel LXIV—LXV.

Gestaltung des Vorderkörpers während der Stadien 42 und 43.

(Entoderm und Gefässsystem.)

Dorsal- und Ventralansichten von Wachsplattenreconstructionen. Die Modelle wurden bei 120-facher Vergrösserung, die Abbildungen bei 33-facher Vergrösserung angefertigt.

Bezeichnungen:

Art.bg. Arterienbogen,
Atr. Atrium,
ä. Md.b. äussere Mundbucht,
Bulb. c. Bulbus cordis,
Can. aur. Canalis auricularis,
Da.sch. Darmscheitel,
D.sch. Deckschichte,
Dott.v. Dottervene,
D. C. Ductus Cuvieri,
Ent.k. Entoblastkiel,
Gall.bl. Gallenblase,
Hyobr.pl. hyobranchiale Sinnesplatte (Ektodermpolster),
Hyomd. L. hyomandibulare Sinneslinie,
Hyomd.pl. hyomandibulare Sinnesplatte,
Hypoph. Hypophyse,
i. Md.b. innere Mundbucht,
Kiem.d. Kiemendeckel,
Leb.div. Leberdivertikel,
Md.w. Mundwinkel,
Peric.par. Pericardium parietale,
prämd. Schlt. prämandibulare Entodermfalte,
prämd. L. buccale (prämandibulare) Sinneslinie,
präpt. Schl.t. präpterygoide Entodermkante,
R.gr. Riechgrübchen,
R.s. Riechsäckchen,
Schl. t.(s.) Schlundtasche (Septum),
Sin.ven. Sinus venosus,
Thyr. Schilddrüsenknospe,
V.s.i. Vena subintestinalis,
vt. D.l. ventrales Darmlumen,
Vent. Ventriculus cordis,
V.n.gl. Vornierenglomerulus.

Fig. 1. Ventralansicht des Entoderms, des Entodermmassives und des Gefässsystemes des Vorderkörpers eines *Ceratodus*-Jungfisches aus dem Stadium 42.

„ 2. Dasselbe Modell mit den ventralen Ektodermabschnitten des Vorderkopfes von der Dorsalseite.

„ 3—6. Orale Entoderm- uud Ektodermabschnitte eines *Ceratodus*-Embryos aus dem Stadium 40. Fig. 3 Ventralansicht; Fig. 4 Dorsalansicht; Fig 5 und 6 Durchschnitte und Innenansichten der dorsalen (Fig. 5) und ventralen (Fig. 6) Hälfte.

„ 7 u. 8. Orale Entoderm- und Ektodermabschnitte eines *Ceratodus*-Jungfisches aus dem Stadium 43, dieselbe Darstellungsweise wie in Fig. 5 und 6.

„ 9. Dasselbe Modell wie in Fig. 7 und 8, von der Dorsalseite dargestellt.

„ 10—14. Orale Entoderm- und Ektodermabschnitte eines *Ceratodus*-Jungfisches aus dem Stadium 42. Fig. 11 Ventralansicht; Fig. 12 und 13 Innenansichten der dorsalen und ventralen Hälfte; Fig. 14 Dorsalansicht.

„ 15 u. 16. Ventralansichten des Entoderms, des Entodermmassivs und des Gefässsystemes des Vorderkörpers eines *Ceratodus*-Jungfisches aus dem Stadium 43. Fig. 16 mit der Ventralansicht der äusseren Mundbucht (vom Ektoderm der Ventralseite ist nur ein kleiner Ausschnitt entfernt, der in Fig. 17 von der Innenseite betrachtet dargestellt ist), um das Herz freizulegen. In der Ansicht der Fig. 15 ist durch Hinwegnahme des Herzens und der Dottergefässe die ventrale Wand des Vorderdarmes und die Leberplatte freigelegt.

„ 18. Ansicht der Leberplatte von der dorsalen Seite.

„ 19. Dorsalansicht des Kiemen- und Vorderdarmes, der Riechsäckchen und der Aortenwurzel eines *Ceratodus*-Jungfisches aus dem Stadium 43.

med. L. Ebersberg del. Verl. v. Gustav Fischer, Jena. Lith. Anst. v. A. Giltsch, Jena.

Tafel LXVI—LXVII.

Tafel LXVI—LXVII.

Gestaltung des oralen Darmendes und des Kiemendarmes, der branchialen Formationen und des Herzens in den Stadien 43 und 44.

Dorsal- und Ventralansichten von Wachsplattenreconstructionen; die Modelle wurden bei 120-facher, die Abbildungen bei 33-facher Vergrösserung angefertigt.

Fig. 1. Orale und ventrale Ansicht des vorderen Darmendes eines Jungfisches aus dem Stadium 43.
„ 2. Dasselbe Modell von der Dorsalseite.
„ 3. Dasselbe Modell in frontaler Ebene durchschnitten, Innenansicht der dorsalen Hälfte.
„ 4. Dasselbe Modell, Innenansicht der ventralen Hälfte.
„ 5. Orale und ventrale Ansicht des vorderen Kiemendarmendes eines Jungfisches aus dem Stadium 43½.
„ 6. Dasselbe Modell von der Dorsalseite.
„ 7. Dasselbe Modell, durch einen Frontalschnitt entzwei getheilt, Innenansicht der dorsalen Hälfte.
„ 8. Dasselbe Modell, Innenansicht der ventralen Hälfte.
„ 9. Orale und ventrale Ansicht des Kiemendarmes und der Mundregion eines Jungfisches aus dem Stadium 44. Kiemendeckel durch bogenförmigen Schnitt im Gebiete der ehemaligen zweiten Schlundtasche behufs Freilegung der Branchialbögen entfernt.
„ 10. Ventralansicht der entfernten Kiemendeckel und ihrer ventralen Commissur.
„ 11. Innenansicht der entfernten Kiemendeckel (epitheliale Formationen).
„ 12. Dasselbe Modell, im Bereiche des oralen Entodermendes vorn durchschnitten, mit Ektodermbelag und Zahnpapillen; Herz und grosse Gefässstämme in situ.
„ 13. Dorsalansicht desselben Modelles mit den grossen arteriellen Gefässen.
„ 14. Innenansicht der dorsalen Hälfte der oralen Region und des vorderen hyomandibularen Abschnittes des Kiemendarmes.
„ 15. Innenansicht der ventralen Hälfte desselben Modelles.
„ 16. Vorderansicht des ersten Branchialbogens und der dritten Schlundtasche, Kiemenbogengefässe. Stadium 44.

Bezeichnungen:

Ao.W. Aortenwurzel,
Art.bg. Arterienbogen (medial—efferent, lateral—afferent),
ä.M.b. äussere Mundbucht,
Br.bg. Branchialbogen,
Br.m.bg. Branchialmuskelbogen,
Bulb.c. Bulbus cordis,
Car.i. Carotis interna,
cr.Tr.a. cranialer Truncusast,
D.sch. Darmscheitel,
D.sch. Deckschichte,
Dens.Q. Opercularzahn Q 1,
D.C.d. Ductus Cuvieri dexter,
Hyobr.pl. hyobranchiale Sinnesplatte,
Hyomd.pl. hyomandibulares Ektodermpolster (Sinnesknospe),
Hypoph. Hypophyse,
i.M.b. innere Mundbucht,
K.d. Kiemendeckel,
K.g.schl. Kiemengefässschlinge,
K.sp. Kiemenspalte,
K.kn. Kiemenknötchen,
Lg. Lungenknospe,
M.d.pl. Munddachplatten,
Md.sp. Mundspalte,
M.w. Mundwinkel,
O.K.w. Oberlippenwulst,
Pr.md.L. Buccal- (Prämandibular-)Linie,
Pr.m.Schl.t. prämandibulare Entodermfalten,
Pr.pt.Schl.t. präpterygoide Entodermfalten,
R.gr. Riechgrübchen,
R.s. Riechsack,
S.t. Schlundtasche,
Schl.t.d. dorsales Schlundtaschendivertikel,
S.sch. Sinnesschichte des Ektoderms,
Tr.art. Truncus arteriosus,
U.k.w. Unterkieferwulst,
V.c.i. Vena cava inferior,
V.jug. Vena hypobranchialis,
Vent. Herzventrikel,
V.n.gl. Vornierenglomerulus,
Thyr. Schilddrüsenknospe.

1.



5.

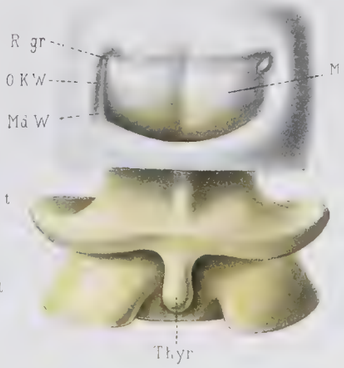

14

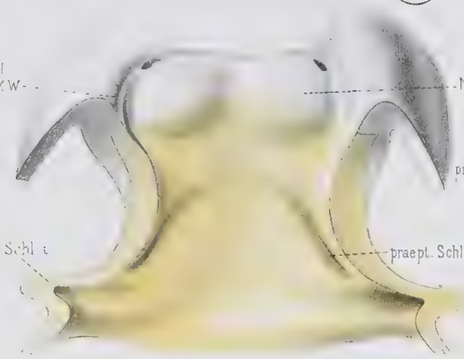

9.

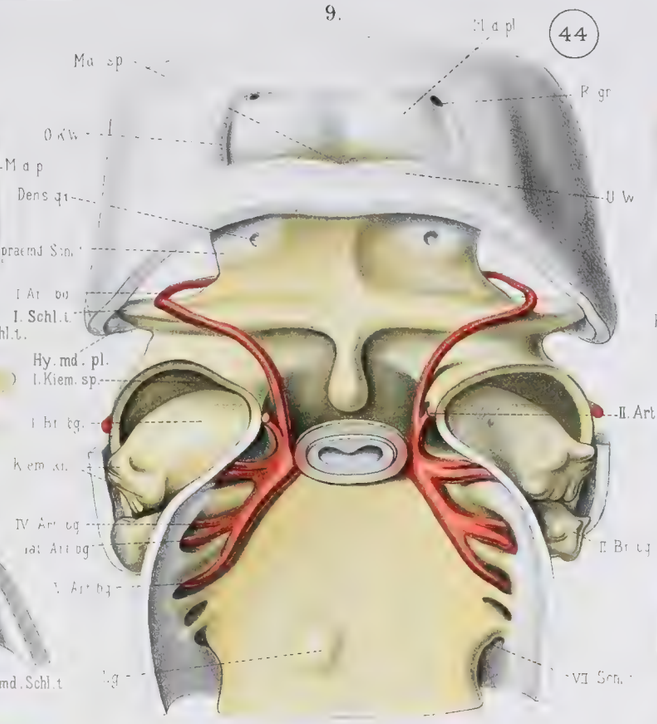

10.



2

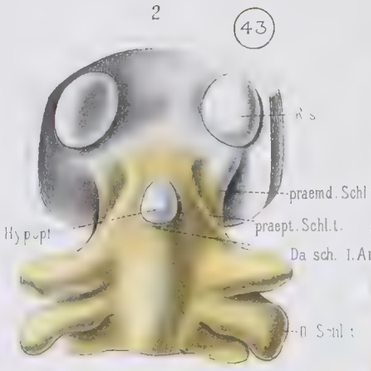

6.

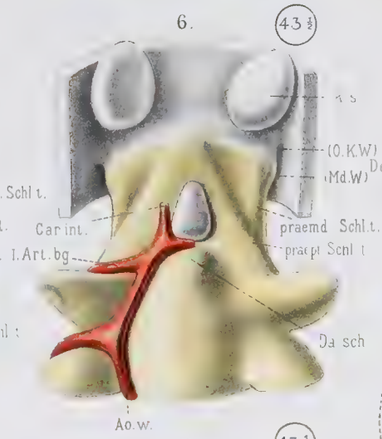

15.

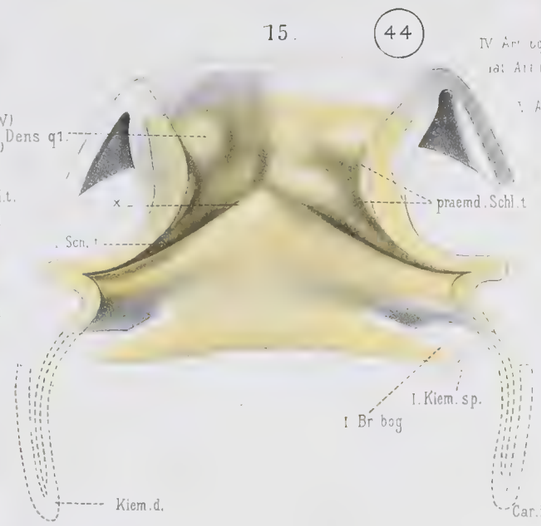

13.

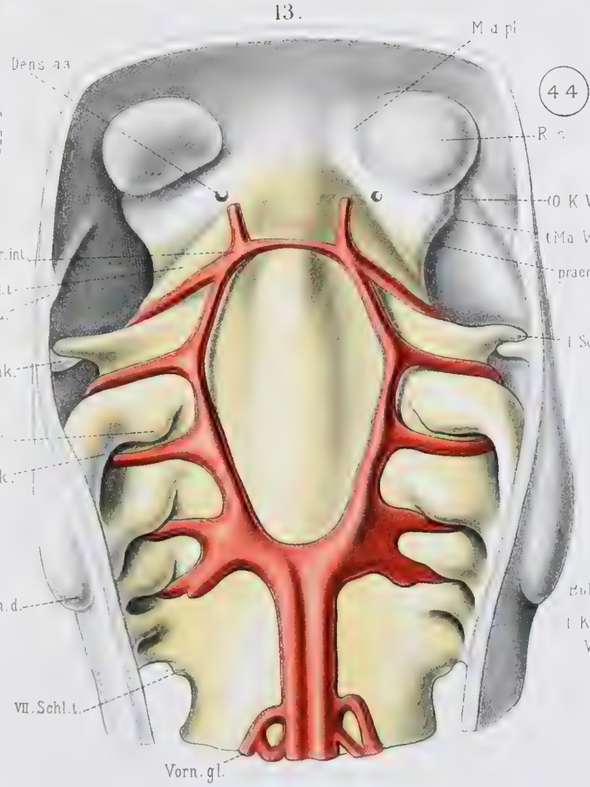

11.

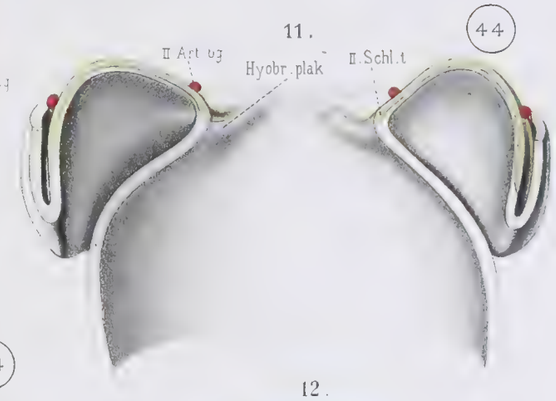

12.

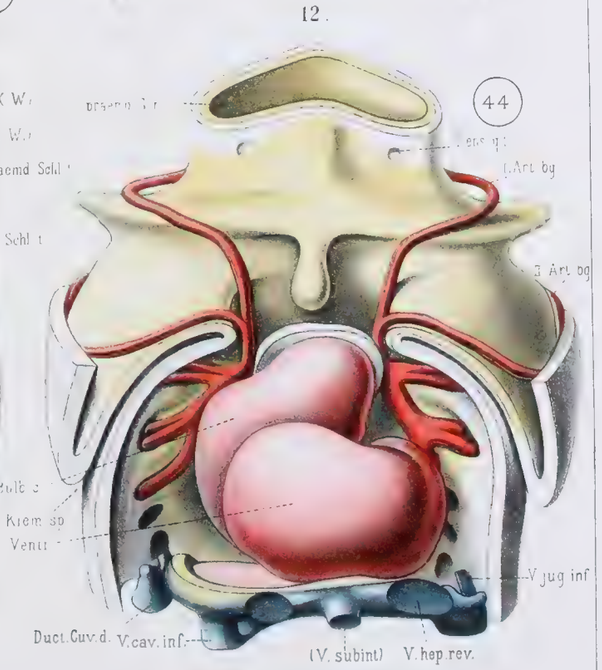

3.

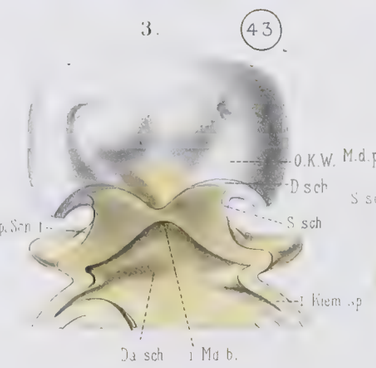

7.

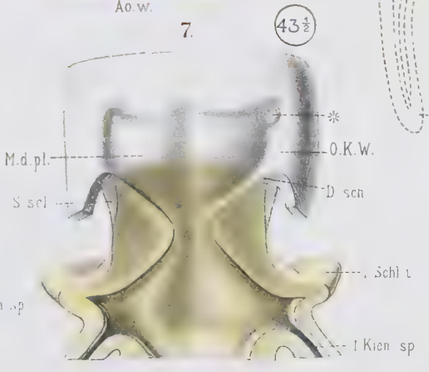

16

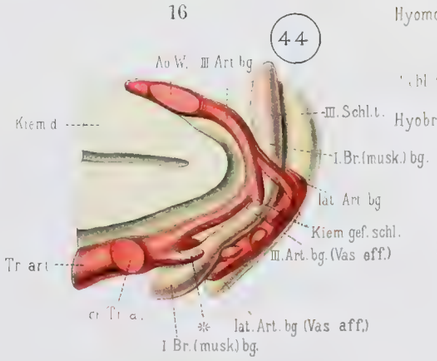

4.

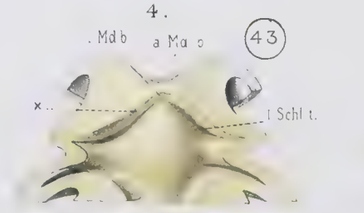

8

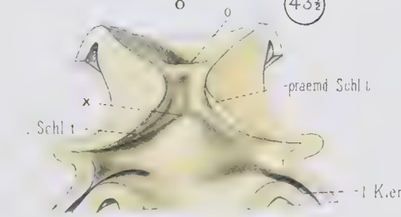

Tafel LXVIII.

Tafel LXVIII.

Gestaltung der Mundspalte, des Kiemendarmes, der branchialen Formationen, des Herzens sowie der Darmdrüsenanlagen im Stadium 46.

Ventral-, Dorsal- und Seitenansichten von Wachsplattenreconstructionen, Modellgrösse 1 : 120 auf $^1/_3$ reducirt.

Fig. 1. Ventralansicht des Modelles nach Entfernung der ventralen Abschnitte der Kiemendeckel, der ventrolateralen Ektodermabschnitte und des Herzens.
„ 2. Ventralansicht der Kiemendeckel und des ventralen Ektoderms.
„ 3. Innenansicht der ventralen Abschnitte der Kiemendeckel und des ventralen Ektoderms.
„ 4. Ventralansicht des Kiemendarmes; Kiemendeckel zum Theil entfernt zur Freilegung des Herzens und der grossen Gefässe.
„ 5. Dorsalansicht des Kiemendarmes mit freigelegter Innenansicht des Bodens der Kiemendarmhöhle, sowie der Branchialbögen, orales Darmende, Ektoderm mit Riechsäcken.
„ 6. Dorsalansicht des Kiemendarmes mit den Aortenwurzeln und deren afferenten Branchialgefässen, orales Darmende, Zahnanlagen, Ektoderm der Mundspalte mit Riechsäcken.
„ 7. Seitenansicht des Mundes, der Riechsäcke, des Kiemendarmes mit freigelegten branchialen Formationen (Abtragung der seitlichen Wand im Bereiche der ersten und zweiten Schlundtaschen [Kiemendeckel]), Freilegung des Herzens sowie der dorsalen Hälfte des ersten Branchialbogens und der grossen Gefässe.
„ 8. Mediale Ansicht des vom Hauptmodelle durch einen bogenförmigen Schnitt abgetragenen Seitentheiles; Schnittlinie durch die erste und zweite Schlundtasche medial vom Kiemendeckelansatze geführt. Erster Branchialbogen in der Mitte durchtrennt. Freilegung der ersten Schlundtasche, der ersten Kiemenspalte, des dorsalen Divertikels der zweiten Schlundtasche, sowie der Innenseite des Kiemendeckels.
„ 9. Mittlerer und dorsaler Abschnitt des ersten Branchialbogens, von der Innenseite betrachtet, in der Schnittfläche die branchialen Formationen, dorsale Schlundtaschendivertikel und Kiemendeckelansatz, Anordnung der Kiemenfransen.
„ 10. Innenansicht der dorsalen Wand des oralen Darmendes und der Mundspalte, durch einen Frontalschnitt freigelegt.
„ 11. Dorsalansicht der dorsalen Wand des oralen Darmendes und der Mundspalte, sowie des hyomandibularen Gebietes (vergl. Fig. 10).
„ 12. Innenansicht der Mundspalte sowie des hyomandibularen Gebietes des Kiemendarmbodens, durch einen Frontalschnitt freigelegt (vergl. Fig. 10, 11).
„ 13. Orale Ansicht der Pancreasknospen und der Einmündung des Ductus choledochus sowie des Mitteldarmes, durch Entfernung des Magens und der Leber freigelegt.
„ 14. Dorsalansicht der Pancreasknospen und der Gallenblase sowie der centralen Gallenwege, durch Entfernung des Magens und der Leber freigelegt, Verlauf der Vena portae und der grossen zuführenden Lebervenen.
„ 15. Ventralansicht des Kiemendarmes und Innenansicht der dorsalen Wand der Mundspalte und des oralen Darmendes, durch einen schräg frontal geführten Schnitt freigelegt. Etwas jüngeres Exemplar desselben Stadiums.
„ 16. Dorsalansicht der dorsalen Wand des oralen Darmendes und der Mundspalte (vergl. Fig. 15).
„ 17. Innenansicht der ventralen Wand des oralen Darmendes und der Mundspalte (vergl. Fig. 15, 16).

Bezeichnungen:

Ao. Aorta,
Ao.W. Aortenwurzel,
A.aff.br. Arteria afferens branchialis,
A.bg. Arterienbogen, (medialer, lateraler),
A.c.m. Arteria coeliacomesenterica,
A.eff.br. Arteria efferens branchialis,
A.hy. Arteria hyoidea,
A.op. Arteria opercularis,
At. Atrium,
Br.bg. Branchialbogen,
Br.pl. dorsale branchiale Sinnesplatte (Ektodermpolster),
Br.sp. Kiemenspalte,
Bucc.l. buccale Sinneslinie (Sinnesstreifen),
Bulb.c. Bulbus cordis,
Can.aur. Canalis auricularis,
Car.an. Carotidenanastomose,
Car.i. Carotis interna,
Dens.i.m. Dens praemaxillaris,
D.v.p. Dens vomeropalatinus,
D.pt.p. Dens pterygopalatinus,
D.bil. Ductus biliferi,
D.chol. Ductus choledochus,
D.C.s. Ductus Cuvieri sinister,
D.p.d. Ductus pancreaticus dorsalis,
Ekt. Ektoderm,
Ent. Entoderm,
Epibr. Epibranchiale,
Fil.olf. Filum olfactorium,
Gall.bl. Gallenblase,
Herzb. Herzboden,
H.br.pl. Hyobranchialplatte (Sinnesplatte),
Hy.bg. Hyoidbogen,
H.m.o. Hyomandibularorgan (Ektodermpolster),
H.md.p. hyomandibulares Ektodermpolster,
H.m.Schl.t. hyomandibulare Schlundtasche,
I.m.z. Prämaxillarzähne,
Kerbr. Keratobranchiale,
K.a. Kiemenarterie (efferente),
K.bg. Kiemenbogen,
K.d.a. Kiemendeckelansatz,
K.d.c. Kiemendeckelcommissur,
K.d.r. Kiemendeckelrand,
K.sp. Kiemenspalte,
lt. Ekt. ventrolaterales Ektoderm,
Lg. Lungenbucht,
Mg. Magen,
Mesoc.lt. Mesocardium laterale,
M.d.pl. Munddachplatten,
M.w. Mundwinkel,
N.p.tr. Nervus posttrematicus,
Ob.l. Oberlippe,
Or.D.e. orales Darmende,
P.d.(v.d.s.) Pancreas dorsale (ventrale, dextrum, sinistrum),
Peric.par.(visc.) Pericardium parietale (viscerale),
pr.Md.E.l. prämandibulare Entodermleiste,
p.pt.E.l. präpterygoide Entodermleiste,
R.aff.a.(p.) Ramus afferens anterior (posterior),
R.eff.a.(p.) Ramus efferens anterior (posterior),
R.g. Riechgrübchen,
R.s. Riechsack,
R.sp. Riechspalte,
Schl.t.d. Schlundtaschendivertikel,
Sin.ven. Sinus venosus,
Som.pl. Somatopleura,
Spl.pl. Splanchnopleura,
S.o.L. Supraorbitallinie,
Symph.z. Symphysenzahn,
t.br.K. telobranchialer Körper,
Tr.art. Truncus arteriosus,
Thyr. Schilddrüsenknospe,
U.l. Unterlippe,
U.l.f. Unterlippenfurche,
V.c.i. Vena cava inferior,
V.h.aff.(eff.) Vena hepatica afferens (efferens, revehens),
V.h.br. Vena hypobranchialis,
V.p. Pfortader,
V.subi. Vena subintestinalis,
vt.Ekt. ventrolaterale Ektodermabschnitte,
Vt.c. Herzkammer,
V.n.gl. Vornierenglomerulus,
Zg. Zunge,
Zg.r. Zungenrücken.

1.
2.
3.
4.
5.
6.
7.
8.
9
10.
11.
12
13.
14.
15.
16.
17.

med. L. Ebersberg del.

Verlag von Gustav Fischer in Jena

Tafel LXIX.

Tafel LXIX.

Ansichten des Modelles des Vorderkörpers eines Jungfisches aus dem Stadium 48.

Die Figuren stellen das 40-fache der natürlichen Grösse dar. Modellgrösse auf $^2/_5$ reducirt.

Fig. I. Ventralansicht; linke Seite subcutan gelegene Gebilde, ohne Extremitätenmusculatur, rechte Seite nächste Schichte mit freigelegter zweiter Schlundtasche, Clavicula zum Theil entfernt.

1 *XI. Myot.fts.* elfter Myotomfortsatz,
2 *III. Ax.gl.* drittes Axialglied,
3 *Pr. vt.lt.* Processus ventrolateralis des ersten Axialgliedes,
4 *I. Ax.gl.* erstes Axialglied,
5 *Cr. lt.* Crista lateralis des Schulterknorpels,
6 *M. vt.lt.* Musculus ventrolateralis omopterygialis,
7 *Sch.kn.* Schulterknorpel, Coracoscapulare,
8 *Corac.* Coracoid,
9 *Clav.* Clavicula,
10 *M. d.cl.* Musculus dorsoclaviculàris,
11 *I. K.sp.* erste Kiemenspalte,
12 *M. operc.* Musculus opercularis,
13 *M. l. h.* Musculus levator hyoideus,
14 *Squam.* Squamosum,
15 *N. hy.* Nervus hyoideus motorius.
16 *N. h.md.* Stamm des Nervus hyomandibularis,
17 *Hyomd. E.p.* hyomandibulare Ektodermplatte (Hyomandibularorgan),
18 *P.Q.* Palatoquadratum,
19 *N. md.e. VII* Nervus mandibularis externus Facialis,
20 *N. hyomd.* Nervus hyomandibularis sensorius,
21 *I. Art.bg.* erster Arterienbogen,
22 *I. Schl.t.* hyomandibulare Schlundtasche,
23 *N. md.int. VII.* Nervus mandibularis internus Facialis,
24 *Angul.* Angulare,
25 *Md.L.* Mandibularlinie,
26 *N. hyomd.* Nervus hyomandibularis accessorius,
27 *M. Kn.* MECKEL'scher Knorpel,
28 *N. i.md.* Nervus intermandibularis,
29 *M. i.md.* Musculus intermandibularis,
30 *Md.L.* Mandibularlinie,
31 *Operc.* Operculare,
32 *U.l.f.* Unterlippenfurche,
33 *U.l.* Unterlippe,
34 *M.sp.* Mundspalte,
35 *Ob.l.* Oberlippe,
36 *Operc.* Operculare,
37 *M. cor.md.* Musculus coracomandibularis,
38 *M.W.* Mundwinkel,
39 *N. md.i. VII.* Nervus mandibularis internus des Facialis,
40 *Hyp.hy.* Hypophyale,
41 *M. i.md.* Musculus intermandibularis,
42 *Md.l.* mandibulare Sinneslinie,
43 *Operc.ang.* Uebergang des Operculare ins Angulare,
44 *Art. ling.* Arteria lingualis—thyreoidea,
45 *N. i.md.* Nervus intermandibularis (abgeschnitten),
46 *Ker.hy.* Keratohyale,
47 *III. M.fts.* dritter Myotomfortsatz,
48 *II. Schl.t.* zweite Schlundtasche,
49 *Art. operc.* Arteria opercularis,
50 *P.Q.* Palatoquadratum,
51 *N. h.h. IX.* Nervus hypohyoideus IX,
52 *Lgt. hyomd.* Ligamentum hyomandibulare,
53 *N. hyomd.st.* Stamm des complexen Nervus hyomandibularis,
54 *N. md.i. VII.* Nervus mandibularis internus des Facialis,
55 *N. h.md.* Nervus hyomandibularis sensorius,
56 *K.hy.* Keratohyale,
57 *A. op.* Arteria opercularis,
58 *Sqam.* Squamosum,
59 *M. op.* Musculus opercularis,
60 *M. d.cl.* Musculus dorsoclavicularis,
61 *Cl.* Clavicula,
62 *VI. Myot.fts.* sechster Myotomfortsatz,
63 *Hz.b.* Herzbeutel,
64 *Sch.kn.* Schulterknorpel (Coracoid),
65 *VII. Myot.fts.* siebenter Myotomfortsatz,
66 *S. p.p.* Septum pericardiacoperitoneale,
67 *N. vt.lt. IX.* Nervus ventrolateralis Glossopharyngei,
68 *M. o.pt. vt.lt.* Musculus omopterygialis ventrolateralis,
69 *Cr. lt.* Crista lateralis des ersten Axialgliedes,
70 *V. abd.* Vena abdominalis,
71 *I. N.gl.* erstes Nebenglied,
72 *I. Ax.gl.* erstes Axialglied,
73 *V. Ax.gl.* fünftes Axialglied,
74 *XI. vt. Myot.fts.* elfter ventraler Myotomfortsatz,
75 *Som.pl.* Somatopleura, Peritoneum parietale.

Fig. II. Ventralansicht, tiefere Schichten, links mit freigelegter hyoabdominaler Musculatur, rechts mit freigelegter hypobranchialer Musculatur und den Truncusästen, Herzbeutel und Bauchhöhle eröffnet.

1 *M.D.* Mitteldarm,
2 *Panc. vt.* Pancreas ventrale,
3 *Gall.bl.* Gallenblase,
4 *Per. par.* Peritoneum parietale,
5 *Lb.* Leber,
6 *VIII. M.fts.* achter Myotomfortsatz,
7 *Sch.kn.* Schulterknorpel,
8 *Clav.* Clavicula,
9 *M. c.br.* Musculus coracobranchialis,
10 *M. d.cl.* Musculus dorsoclavicularis,
11 *K.bg.* Kiemenbögen (Kiemenfransendoppelreihen),
12 *M. op.* Musculus opercularis,
13 *Squam.* Squamosum,
14 *Art. operc.* Operculararterie,
15 *K.hy.* Keratohyale,
16 *V. h.br.ext.* Vena hypobranchialis externa,
17 *Lgt. hyomd.* Ligamentum hyomandibulare,
18 *My.fts. IV.* vierter Myotomfortsatz,
19 *P.Q.* Palatoquadratum,
20 *II. Schl.t.* zweite Schlundtasche, erste Kiemenspalte,
21 *Ker.hy.* Keratohyale,
22 *I. Art.bg.* erster Arterienbogen,
23 *Temp.* Musculus temporalis,
24 *Art. op.* Arteria opercularis,
25 *I. Art.bg.* erster Arterienbogen,
26 *III. Myot.fts.* dritter Myotomfortsatz,
27 *Operc.* Operculare,
28 *Hypohy.* Hypohyale,

29 *I. Schl.t.* erste Schlundtasche,
30 *Operc.* Commissur der Opercularia,
31 *M. cor.md.* Musculus coracomandibularis,
32 *Z.sp.* Zungenspitze,
33 *Basihy.* Basihyale,
34 *Thyr.* Schilddrüsenknospe,
35 *Ker.hy.* Keratohyale,
36 *Art. ling.* Art. lingualis,
37 *M. ker.hy.* Musculus keratohyoideus,
38 *I. Art.bg.* Knie des ersten Arterienbogens,
39 *V. hy.md.* Vena hyomandibularis,
40 *I. Schl.t.* erste Schlundtasche,
41 *Art. operc.* Arteria opercularis,
42 *II. Schl.t.* zweite Schlundtasche,
43 *Art. operc.* Arteria opercularis-Ursprung,
44 *L.U.* lateraler Ursprung der Opercular arterie,
45 *I. aff. K.art.* erste afferente Kiemenarterie,
46 *M. i.br.a.* Musculus interbranchialis anterior,
47 *M. i.br. p.* Musculus interbranchialis posterior,
48 *B. cord.* Bulbus cordis,
49 *M. i.br. IV.* Musculus interbranchialis des vierten Bogens,
50 *A. aff. br. IV.* Arteria afferens branchialis IV,
51 *M. d.br.* Musculus dorsobranchialis,
52 *M. d.ph.* Musculus dorsopharyngeus,
53 *L.kn.* Labyrinthknorpel,
54 *M. d.cl.* Musculus dorsoclavicularis,
55 *D. C. s.* Ductus Cuvieri sinister,
56 *Vt. c.* Ventriculus cordis,
57 *V. abd.* Vena abdominalis,
58 *S. p.p.* Septum pericardiacoperitoneale,
59 *M.ts. VII.* siebenten Myotomfortsatz,
60 *Mg.* Magen,
61 *V. p.* Vena portae,
62 *Ep.sp.* Epithelspirale.

Fig. III. Tiefste Schichte der ventralen Formationen, Entoderm und mesodermale Derivate, hypobranchiale Gebilde, auf der rechten Seite sämmtliche Kiemenspaltenwände kurz abgetragen, Keratobranchialia in ganzer Ausdehnung freigelegt, erste Schlundtaschen in ihren ventralen Abschnitten abgetragen.

1 *Lg.* Lunge,
2 *R. h.br. p.* Raphe hypobranchialis posterior,
3 *R. d.ph. X.* Ramus dorsopharyngeus Vagi,
4 *M. d.ph.* Musculus dorsopharyngeus,
5 *R. p.tr. X/4* Ramus posttrematicus ultimus, Vagi quartus,
6 *M. d.cl.* Musculus dorsoclavicularis,
7 *R. m. d.cl.* Ramus motorius dorsoclavicularis,
8 *R. vt.lt.* Ramus ventrolateralis Vagi,
9 *II. K.bg.* zweiter Kiemenbogen,
10 *M. d.br.* Musculus dorsobranchialis,
11 *K.br. V.* Keratobranchiale quintum,
12 *M. d.br.* Musculus dorsobranchialis,
13 *Ggl. h.br. III.* Ganglion hypobranchiale III,
14 *V. Schl.t.* ventraler Rand der Schlundtasche,
15 *K.br. III.* Keratobranchiale III,
16 *IV. Schl.t.* vierte Schlundtasche (dritte Kiemenspalte),
17 *II. aff. K.art.* zweite afferente Kiemenarterie,
18 *I. Schl.t.* erste Schlundtasche,
19 *Ggl.h.br. II.* zweites Hypobranchialganglion,
20 *K.br. II.* Keratobranchiale secundum,
21 *N. l. IX.* Nervus lingualis IX,
22 *Art. op.* Arteria opercularis,
23 *A. eff.br. I. v.* erste efferente ventrale Kiemenarterie,
24 *Ggl. h.br. I.* erstes Ganglion hypobranchiale,
25 *II. Schl.t.* erste Kiemenspalte (ohne Ektodermbelag),
26 *K.br. I.* Keratobranchiale primum,
27 *M. k.hy.* Musculus keratohyoideus,
28 *K.hy.* Keratohyale,
29 *I. Schl.t.* erste Schlundtasche,
30 *Zg.* Zunge,
31 *Basihy.* Basihyale,
32 *Hypohy.* Hypohyale,
33 *M. k.hy.* Musculus keratohyoideus,
34 *I. Art.bg.* erster Arterienbogen,
35 *Art. operc.* Opercular arterie,
36 * lateraler Ursprung der Opercular arterie,
37 *Art. op.* medialer Ursprung der Opercular arterie,
38 *I. aff. K.art.* erste afferente Kiemenarterie,
39 *II. Schl.t.* zweite Schlundtasche,
40 *I. Schl.t.* erste Schlundtasche,
41 *H.md.o.* Hyomandibularorgan,
42 *M. i.br. a.* Musculus interbranchialis anterior,
43 *Tr. art.* Truncus arteriosus,
44 *Lab.kn.* Labyrinthknorpel,
45 *III. aff. K.art.* dritte afferente Kiemenarterie,
46 *M. i.br. IV.* Musculus interbranchialis IV,
47 *K.br. II.* Keratobranchiale II,
48 *t.br.K.* telobranchialer Körper,
49 *M. l. br. II.* Musculus levator branchiae II,
50 *Ep.br. II.* Epibranchiale II,
51 *K.h.* Kiemenhöhle,
52 *IV. aff. K.art.* vierte afferente Kiemenarterie,
53 *IV. Schl.t.* sechste Schlundtasche,
54 *K.br. V.* Keratobranchiale V,
55 *Lev.br. IV.* Levator des vierten Kiemenbogens,
56 *K.d.* Kiemendeckel,
57 *Ep.br. IV.* Epibranchiale IV,
58 *M. d.cl.* Musculus dorsoclavicularis,
59 *M. d.ph.* Musculus dorsopharyngeus,
60 *V.D.* Vordarm,
61 *Mg.* Magen.

Fig. IV. Dorsalansicht, linkerseits des Bodens, rechterseits der Decke der Kiemendarmhöhle, Riechsack abgetragen, Kiefergelenk exarticulirt; branchiomere Formationen, ektodermale und mesodermale Formationen.

1 *K.d.r.* Kiemendeckelrand,
2 *Mg.* Magen,
3 *Lar.* Larynx,
4 *Ekt.* Ektoderm der Ventralseite,
5 *K.d.* Innenseite des Kiemendeckels,
6 *M. d.ph.* Musculus dorsopharyngeus,
7 *N. p.tr. V.* Nervus posttrematicus V (Vagi IV),
8 *V. K.sp.* fünfte Kiemenspalte,
9 *K.br. V.* Keratobranchiale V,
10 *N. p.tr. IV.* Nervus posttrematicus IV,
11 *K.hy.* Keratohyale,
12 *A. aff. III.* dritter afferente Kiemenarterie,
13 *III. K.sp.* dritte Kiemenspalte,
14 *K.fr.* Kiemenfransen,
15 *M. l. br. II.* Levator des zweiter Branchialbogens,
16 *N. p.tr. II.* Nervus posttrematicus des zweiten Branchialbogens,
17 *A. eff. br. II.* Arteria efferens branchialis II,

18 *A. aff. br. I.* Arteria afferens branchialis I,
19 *K. br. I.* Keratobranchiale I,
20 *A. op.* Operculararterie,
21 *H.md.* Hyomandibulare,
22 *I. Schl.t.* erste Schlundtasche,
23 *I. Br.bg.* erster Branchialbogen,
24 *Lig. h.md.* Ligamentum hyomandibulare,
25 *Hy.bg.* Hyoidbogen,
26 *I. K.sp.* erste Kiemenspalte (zweite Schlundtasche),
27 *Fac. art.* Facies articularis des MECKEL'schen Knorpels,
28 *M. Kn.* MECKEL'scher Knorpel,
29 *M.w.* Mundwinkel,
30 *I. Schl.t.* erste Schlundtasche
31 *Op.z.* Opercularzähne,
32 *Zg.sp.* Zungenspitze,
33 *Marg.z.* Marginalzähne,
34 *U.l.* Unterlippe,
35 *Ob.l.* Oberlippe,
36 *P.max.z.* Prämaxillarzahn,
37 *v. N.l.* vorderes Nasenloch,
38 *V.pal.z.* Vomeropalatinzähne,
39 * Rest der Nasalnaht,
40 *h. N.l.* hinteres Nasenloch,
41 *V. pal.z.* Vomeropalatinzahn,
42 *Pt.pal.z.* Pterygopalatinzahn,
43 *M.W.* Mundwinkel,
44 *U.l.* Unterlippe,
45 *U.l.f.* Unterlippenfurche,
46 *pr.md. E.t.* prämandibulare Entodermtasche,
47 *M. Kn.* MECKEL'scher Knorpel,
48 *N. pal. VII.* Nervus palatinus Facialis,
49 *N. pal.* Nervus palatinus Glossopharyngei,
50 *K.gel.* Kiefergelenk,
51 *N. md. e. VII.* Nervus mandibularis externus Facialis,
52 *N. md. int. VII.* Nervus mandibularis internus Facialis,
53 *I. Art.bg.* erster Arterienbogen,
54 *H.md.o.* Hyomandibularorgan,
55 *(Thkn.)* (Thymusknötchen),
56 *Art. temp.* Arteria temporoorbitalis,
57 *H.md.* Hyomandibulare,
58 *N. pr.tr. IX.* Nervus praetrematicus Glossopharyngei,
59 *K.hy.* Keratohyale,
60 *Th. kn.* Thymusknötchen, der II. Schlundtasche,
61 *E.br. I.* Epibranchiale primum,
62 *IX. st.* Glossopharyngeusstamm,
63 *R. pr.tr. X/1* Ramus praetrematicus Vagi primus,
64 *Ep. Ggl.z.* epibranchialer Ganglienzipfel des Glossopharyngeus,
65 *M. l. br. II.* Musculus levator branchialis II,
66 *Ggl. acc. epibr.* accessorisches epibranchiales Ganglion des X/2,
67 *A. eff. br. III.* Arteria efferens branchialis III,
68 *V. Schl.t.* fünfte Schlundtasche,
69 *M. lev. br. IV.* Musculus levator branchialis IV,
70 *M. d.cl.ph.* Musculus dorsocleidopharyngeus,
71 *VI. Schl.t.* sechste Schlundtasche,
72 *N. p.tr. X/4* Nervus posttrematicus Vagi quartus,
73 *M. d.ph.* Musculus dorsopharyngeus,
74 *Ggl. X. visc.* Ganglion Vagi viscerale,
75 *N. int. X.* Nervus intestinalis Vagi,
76 *Ao.W.* Aortenwurzel,
77 *V.d.* Vordarm,
78 *Oes.* Oesophagus,
79 *Lg.* Lunge,
80 *Mg.* Magen.

Fig. V. Ansicht des Vorderkopfes von vorn her, linkerseits entodermale und ektodermale Formationen, Auge und Gehirn freigelegt, rechterseits das Skelet und der Ausguss der Hirnhöhlen.

1 *Zg.sp.* Zungenspitze,
2 *Op.Z.* Opercularzähne,
3 *U.l.* Unterlippe,
4 *U.l.f.* Unterlippenfurche,
5 *M.W.* Mundwinkel,
6 *V. md.* Vena mandibularis,
7 *Kaum.* Kaumusculatur,
8 *M. obl. i.* Musculus obliquus oculi inferior,
9 *N. opt.* Nervus opticus,
10 *A. ophth.* Arteria ophthalmica,
11 *N. ophth. p.* Nervus ophthalmicus profundus,
12 *M. obl. s.* Musculus obliquus oculi superior,
13 *Fil. olf.* Fila olfactoria,
14 *N. tr.* Nervus trochlearis,
15 *Lob. olf.* Lobus olfactorius,
16 *Ggl. hab.* Ganglion habenulae,
17 *Epiph.* Epiphyse,
18 *Ep.ph.l.* Epiphysenlumen,
19 *M.h.l.* Mittelhirnlumen,
20 *Vt.hab.* Habenularventrikel,
21 *Vt. IV.* Ventriculus quartus,
22 *Vt. olf.* Ventriculus olfactorius,
23 *P. ph.* Paraphyse,
24 *Sph.lt.kn.* Sphenolateralknorpel,
25 *Vt. lt.* Ventriculus lateralis,
26 *Lab.kn.* Labyrinthknorpel,
27 *Zw.h.l.* Zwischenhirnlumen,
28 *F. ph.ot.* > Foramen sphenoticum majus,
29 *F. sph.ot.* < Foramen sphenoticum minus,
30 *Pa.ch.* Parachordalknorpel,
31 *Pr. ot. P.Q.* Processus oticus Palatoquadrati,
32 *Pr. tr. P.Q.* Processus trabecularis Palatoquadrati,
33 *C.Tr.* Cornu trabeculae,
34 *Pr. antorb.* Processus antorbitalis,
35 *Pteryg.* Pterygoid,
36 *M. Kn.* MECKEL'scher Knorpel,
37 *Ang.* Angulare,
38 *Operc.* Operculare (Spleniale),
39 *Ker.hy.* Keratohyale,
40 *Hypohy.* Hypohyale,
41 *B.hy.* Basihyale.

Fig. VI. Ausgussmodell des Oesophagus (Oes.) der Lungenknospe (Lg.) und des vorderen Magenabschnittes (Mg.) eines Jungfisches aus dem Stadium 45.

Fig. VII. Ansicht des Bodens des Kiemendarmes sammt den branchialen Formationen von der ventralen und medialen Seite (30-fach vergr.), (vergl. hinsichtlich der Schnittecken die Abbild. XI).

1 * vordere Schnittecke median am Zungenrücken,
2 *Ggl. hypobr. I.* Ganglion hypobranchiale primum Glossopharyngei,
3 *R. lg. Ggl.h.br. II.* Ramus lingualis des zweiten Hypobranchialganglions,
4 *M. i.br. a.* Musculus interbranchialis anterior,

5 *M. i.br. p.* Musculus interbranchialis anterior,
6 *Tr. art.* Truncus arteriosus,
7 *M. d.ph.* Musculus dorsopharyngeus,
8 *telobr. K.* telobranchialer Körper,
9 *K.br. V.* Keratobranchiale V,
10 *N. d.ph.* Nervus dorsopharyngeus,
11 *Lg.* Lunge,
12 ⊂ ventrolaterale Schnittecke,
13 *V. N. p.tr. X/4* fünfter Nervus posttrematicus (Vagi quartus),
14 *M. d.cl.* Musculus dorsoclavicularis,
15 + seitliche Schnittecke am Ektoderm,
16 *N. vt.lt. X.* Nervus ventrolateralis sensorius des fünften (vierten) Posttrematicus Vagi,
17 + + ventrolaterale Schnittecke des Ektoderms,
18 *M. c.br.* Musculus coracobranchialis,
29 *M. d.br.* Musculus dorsokeratobranchialis,
20 *A. aff. br. IV.* vierte afferente Branchialarterie,
21 *Ggl. h.br. IV.* Ganglion hypobranchiale quartum,
22 *A. aff. br. III.* Arteria afferens branchialis III,
23 *K.br. III.* Keratobranchiale III,
24 *I.br. IV.* Musculus interbranchialis IV,
25 *III. Schl.t.* dritte Schlundtasche,
26 *A. aff. br. II.* Arteria afferens branchialis II,
27 *N. p.tr. II.* Nervus posttrematicus II,
28 *K.br. II.* Keratobranchiale II,
39 *III. Schl.t.* dritte Schlundtasche,
10 *Op.a.* Operculararterie,
31 *I. aff. K.art.* erste afferente Kiemenarterie,
32 *Art. op.* Arteria opercularis,
33 *I. Art.bg.* erster Arterienbogen,
34 *K.br. I.* Keratobranchiale I,
35 *M. k.h.* Musculus keratohyoideus,
36 *R. lg. Ggl. h.br. I.* Ramus lingualis des ersten Hypobranchialganglions.

Fig. VIII. Ventralansicht des Ausgussmodelles des Oesophagus (Oes.), des Magens (Mg.) und der Lungen (Lg.) eines Jungfisches aus dem Stadium 48.

Fig. IX. Linke Seitenansicht desselben Modelles wie Fig. VIII zur Demonstration der in beengtem Wachsthume entstandenen Falte, in welche der Lungenstiel mündet.

Fig. X. Ansicht der rechten Hälfte der dorsalen Wand des Kiemendarmes sammt dem Riechsäckchen und den branchialen Formationen von der medialen und dorsalen Seite. Die Musculi levatores branchiarem vom Labyrinthknorpel abgelöst, die epibranchialen Ganglien des Vagus in der Mitte durchschnitten.

1 *Ob.l.* Oberlippe,
2 *Ggl. term.* Ganglion terminale,
3 *Rad. term.* Radix terminalis,
4 *R.s.* Riechsack,
5 *Fil. olf.* Fila olfactoria,
6 * Trennungsstelle der beiden Riechöffnungen,
7 *m. R.s. W.* medialer Riechsackwulst,
8 *h. R.s. P.* hinterer Pol des Riechsackes,
9 *pr.md. E.f.* prämandibulare Entodermfalte,
10 *N. pal. VII.* Nervus palatinus des Facialis,
11 *I. Art.bg.* erster Arterienbogen,
12 *I. Schl.t.* erste Schlundtasche,
13 *Ect. p.* hyomandibulares Ektodermpolster (Hyomandibularorgan),
14 *N. h.md.* Nervus hyomandibularis,
15 *(Th.kn.)* rudimentäres vorderstes Thymusknötchen,
16 *A. temp.* Arteria temporalis,
17 *H.md.* Hyomandibulare (Epihyale),
18 *Art. op.* Arteria opercularis,
19 *R. pr.tr. IX.* Ramus praetrematicus Glossopharyngei,
20 *N. pal. IX.* Nervus palatinus Glossopharyngei,
21 *Ggl. z.* Epibranchialganglienzipfel des Glossopharyngeus,
22 *M. lev. br. I.* Musculus levator branchialis I,
23 *A. eff. br. I.* Arteria efferens branchialis I,
24 *IX. W.* Glossopharyngeuswurzel,
25 *Ggl. epibr. IX.* Ganglion epibranchiale Glossopharyngei,
26 *M. l. br. II.* Musculus levator branchialis II,
27 *K.d.um.* Kiemendeckelumschlag,
28 *M. lev. br. III.* Levator des dritten Branchialbogens,
29 *Ggl. epibr. X/1* Ganglion epibranchiale Vagi primum,
30 *M. d.ph. cl. br.* Musculus dorsopharyngeus clav.-branchialis,
31 *M. Lev. br. IV.* Levator des vierten Branchialbogens,
32 *R. p.tr. X/3* Ramus posttrematicus Vagi tertius,
33 *Ggl. epibr. X/2* Ganglion epibranchiale Vagi secundum,
34 *A. eff. br. IV.* vierte efferente Branchialarterie,
35 *Ggl. visc. X.* Ganglion viscerale Vagi,
36 *Ao. W.* Aortenwurzel,
37 *Vord. W.* Vorderwand,
38 *Epibr. IV.* Epibranchiale quartum,
39 *Epibr. III.* Epibranchiale tertium,
40 *Art. eff. br. II.* Arteria efferens branchialis II,
41 *Th.kn.* Thymusknötchen der dritten Schlundtasche,
42 *N. pal. IX.* Nervus palatinus Glossopharyngei,
43 *Epibr. I.* Epibranchiale primum,
44 *Ggl. pal. VII.* Ganglion palatinum Facialis,
45 *Car. int.* Carotis interna,
46 *N. pal. IX.* Ramus palatinus Glossopharyngei,
47 *Vom. pal. Z.* Vomeropalatinzähne,
48 *P.m. Z.* Prämaxillarzähne,
49 *v. N.g.* vorderer Nasengang,
50 *N. term.* Nervus terminalis.

Fig. XI. Mediale Ansicht des Primordialcraniums und der Hirnnerven, des Kimendarmes und der seitlichen hypobranchialen Formationen. Die ventrale Wand des Kiemendarmes wurde durch einen keilförmigen Schnitt entfernt und ist in Fig. VII dargestellt, Schnittecken sind correspondirend bezeichnet.

1 *Mg. Z.* Marginalzähne,
2 *h. N.l.* hinteres Nasenloch,
3 *P.m. Z.* Prämaxillarzähne,
4 *v. N.l.* vorderes Nasenloch,
5 *Comm. Tr.* Commissura Trabecularum,
6 *C. a. tr.* vorderes Trabekelhorn,
7 *N. term.* Nervus terminalis,
8 *Ggl. term.* Ganglion terminale,
9 *Fil. olf.* Filum olfactorium,
10 *M. obl. i.* Musculus obliquus oculi inferior,
11 *A. cer. ant.* Arteria cerebri anterior,
12 *N. ophth. p.* Nervus ophthalmicus profundus,

13 *N.opt.* Nervus opticus,
14 *Art.ophth.* Arteria ophthalmica,
15 *S.orb.L.* Supraorbitallinie,
16 *A.com.c.* Arteria communicans cerebri,
17 *N.tr.* Nervus trochlearis,
18 *Sph.lt.kn.* Sphenolateralknorpel,
19 *Oc.mot.* Nervus oculomotorius,
20 *Art.orb.* Arteria orbitalis,
21 *P.ch.* Parachordale,
22 *(F.sph.ot.)* (Foramen sphenoticum),
23 *P.sph.ot.* Pons sphenoticus,
24 *Ggl.ophth.V.* Ganglion ophthalmicum Trigemini,
25 *Ggl.lat.VII.* Ganglion laterale praevestibulare Facialis,
26 *Rad.s.V.* Radix sensibilis Trigemini,
27 *R.mot.V.* motorische Trigeminuswurzel,
28 *Occ.L.* occipitale Sinneslinie,
29 *R.lt.VII.* Radix lateralis Facialis,
30 *Rec.Lab.* Recessus Labyrinthi,
31 *Rad.Ggl.pal.VII.* Radix Ganglii palatini VII,
32 *Rad.Ggl.h.md.VII.* Radix Ganglii hyomandibularis VII,
33 *P.mot.VII.* Pars motoria VII,
34 *Rad.ac.vest.* Radix acusticovestibularis,
35 *Rad.lt.X-IX.* Radix lateralis Glossopharyngei-Vagi,
36 *Rad.visc.IX.* Radix visceralis Glossopharyngei,
37 *Rad.visc.X-XI.* Radix visceralis Vagoaccessorii,
38 *N.lt.X.* Nervus lateralis Vagi.
39 *Seit.L.* Seitenlinie,
40 *K.d.a.* Kiemendeckelansatz,
41 *Ch.d.* Chorda dorsalis,
42 *Ao.* Aorta,
43 *V.D.* Vordarm,
44 ○ ventrolaterale Schnittlinie des Entoderms,
45 *N.int.X.* Nervus intestinalis Vagi,
46 *N.posttr.X/4* Nervus posttrematicus ultimus (Vagi quartus),
47 *M.d.ph.* Musculus dorsopharyngeus,
48 + seitliche Schnittecke des Ektoderms (vergl. Fig. VII/15),
49 *K.br.V.* Keratobranchiale V,
50 + + ventrolaterale ektodermale Schnittecke (vergl. Fig. VII/17),
51 *V.K.sp.* fünfte Kiemenspalte,
52 *Ker.br.IV.* Keratobranchiale IV,
53 *M.lev.br.III.* Levator des dritten Branchialbogens,
54 *A.eff.br.II.* Arteria efferens branchialis II,
55 *I.Schl.t.* erste Schlundtasche,
56 *A.op.* Arteria opercularis,
57 *Ker.hy.* Keratohyale,
58 *I.Schl.t.r.* erster Schlundtaschenrand,
59 *I.Art.bg.* erster Arterienbogen,
60 *A.op.*+ Arteria opercularis, Schnittfläche +,
61 *I.Schl.t.* erste Schlundtasche,
62 *I.Art.bg.* erster Arterienbogen, Schnittstelle,
63 *II.Schl.t.r.* zweiter Schlundtaschenrand,
64 *Art.ling.* Arteria lingualis,
65 *M.ker.hy.* Musculus keratohyoideus,
66 *Thyr.* Schilddrüsenknospe,
67 * ventromediane Schnittecke (vergl. Fig. VII/1),
68 *Hy.hy.* Hypohyale,
69 *B.hy.* Basihyale,
70 *M.Kn.* MECKEL'scher Knorpel.

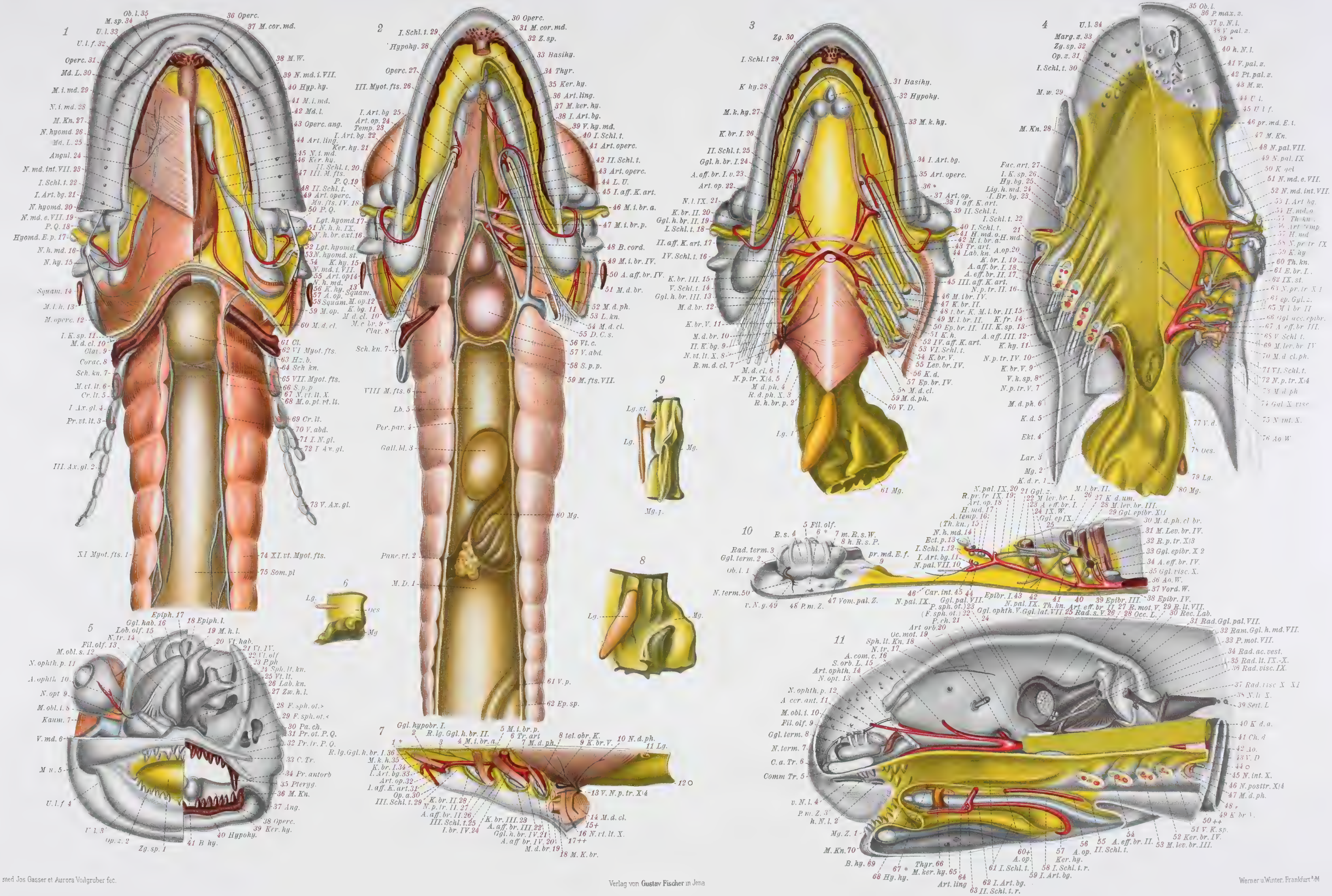

med Jos Gasser et Aurora Voilgruber fec.

Verlag von Gustav Fischer in Jena

Werner u. Winter, Frankfurt a. M.

Tafel LXX—LXXI.

Tafel LXX—LXXI.

Mikroskopische Schnittbilder.

Färbung der Präparate: Fig. 1, 2, 4, 5—7 Parakarmin-Bleu de Lyon, Fig. 3, 8, 9 Pikrokarmin. Verg. 210-fach.

Bezeichnungen:

Art.bg. V. Arterienbogen V,
Cöl. Cölom,
cr. V.n.tr. cranialer Vornierentrichter,
D.sch. Deckschichte,
f.M.z. freie Mesodermzellen,
in.Md.b. innere Mundbucht,
Hypoph. Hypophyse,
Myot.fts. 2. Myotomfortsatz 2,
or. D.e. orales Darmende,
Rec.parag. d. Recessus paragastricus dexter,
Schl.t. IV. Schlundtasche IV,
Schl.t.s. Schlundtaschenseptum,
S.sch. Sinnesschichte,
Som.pl. Somatopleura,
Thyr. Schilddrüsenknospe,
V. card. ant. Vena cardinalis anterior,
Visc.bg. (c.M.). Visceralbogen (centrales, axiales Mesoderm).

Fig. 1. Medianschnitt durch das orale Darmende und die Hypophysenknospe eines *Ceratodus*-Embryos aus dem Stadium 33 (ein wenig schräg geführt).

„ 2. Medianschnitt durch das orale Darmende und die Hypophysenknospe eines *Ceratodus*-Embryos aus dem Stadium 40.

„ 3. Medianschnitt durch das orale Darmende und die Hypophysenknospe eines *Ceratodus*-Jungfisches aus dem Stadium 42.

„ 4. Medianschnitt durch die Mundspalte und die Hypophyse eines *Ceratodus*-Jungfisches aus dem Stadium 43.

„ 5. Aus einer Frontalschnittserie durch einen *Ceratodus*-Embryo aus dem Stadium 41. Mittlere Abschnitte der vierten und fünften Schlundtaschen.

„ 6. Aus einem Frontalschnitte durch einen *Ceratodus*-Jungfisch aus dem Stadium 42. Mittlere Abschnitte der vierten und fünften, Entstehung der sechsten Schlundtaschen.

„ 7. Aus einem Frontalschnitte durch die mittleren Abschnitte der drei hinteren Visceralbögen eines *Ceratodus*-Jungfisches aus dem Stadium 43.

„ 8. Aus einem Frontalschnitte durch einen *Ceratodus*-Jungfisch aus dem Stadium 44. Axiale Mesodermstränge der Visceralbögen, vordere Seitenplattengrenze.

„ 9. Aus einer Frontalschnittserie durch einen *Ceratodus*-Jungfisch aus dem Stadium 44 (dieselbe Serie wie in Fig. 8). Der Schnitt ist unmittelbar über dem dorsalen Rande der sechsten Schlundtaschen, durch die dorsolateralen Abschnitte der vierten und fünften Schlundtaschen und die beiden Schenkel des zweiten Myotomfortsatzes geführt.

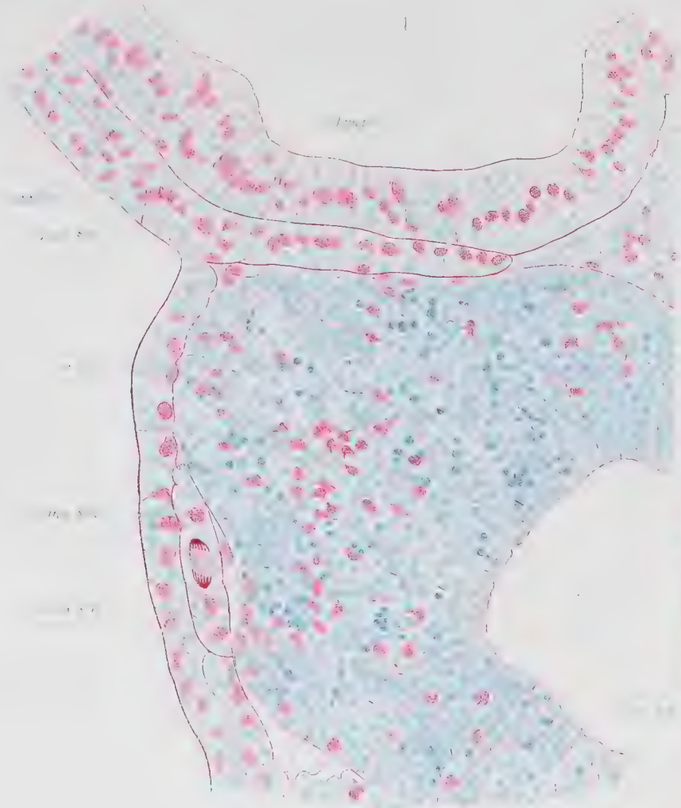

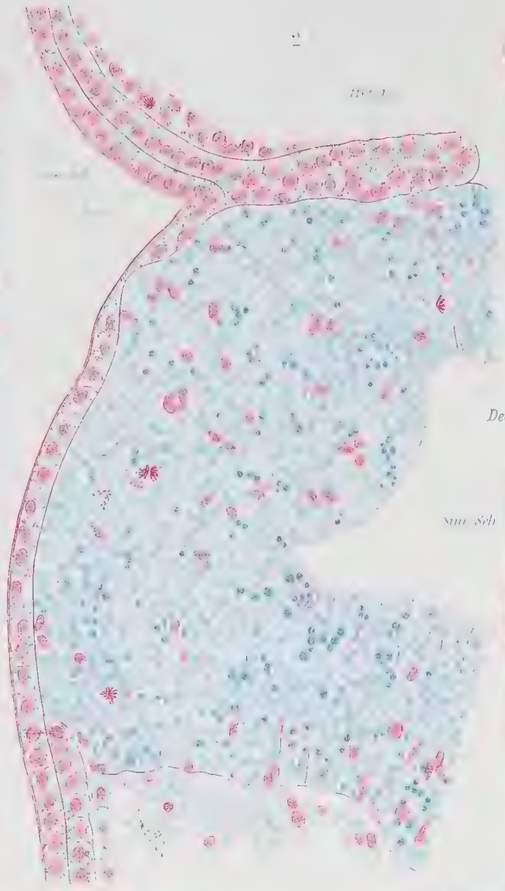

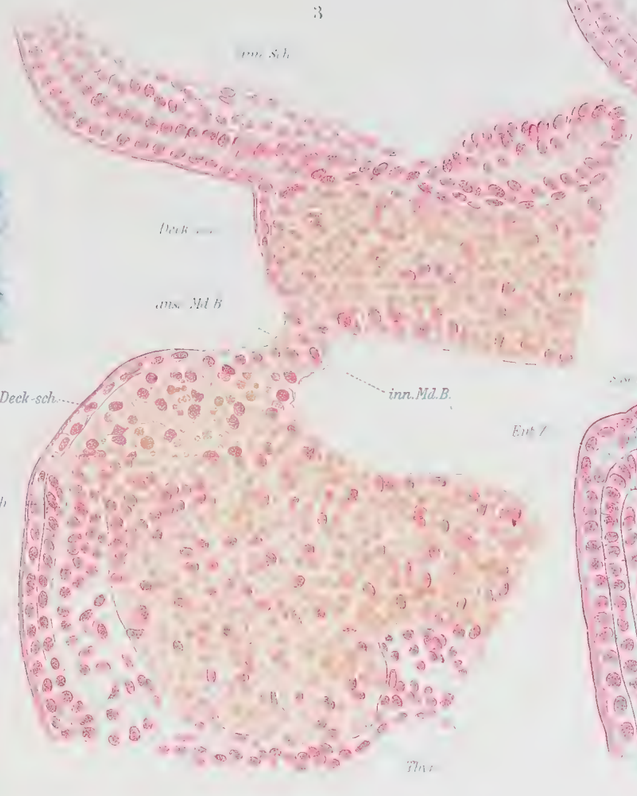

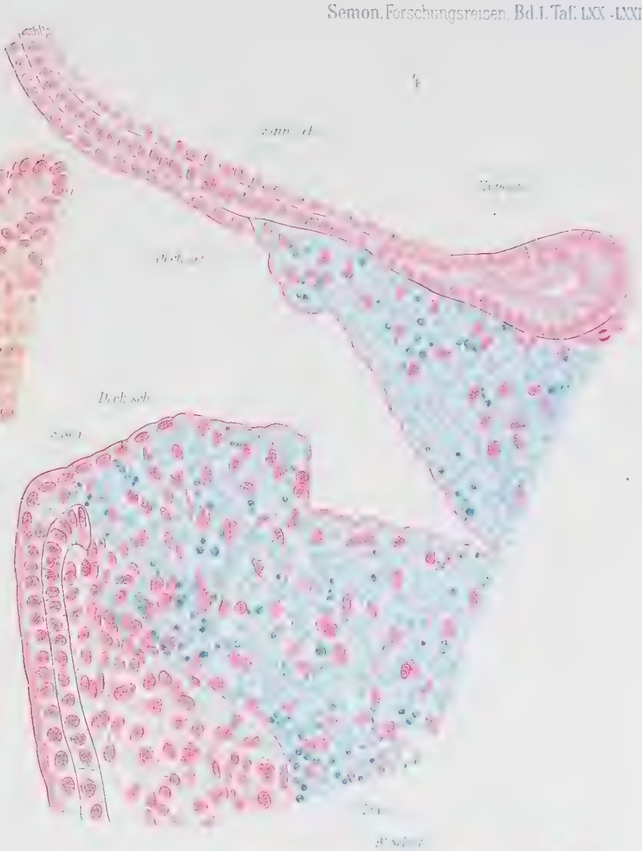

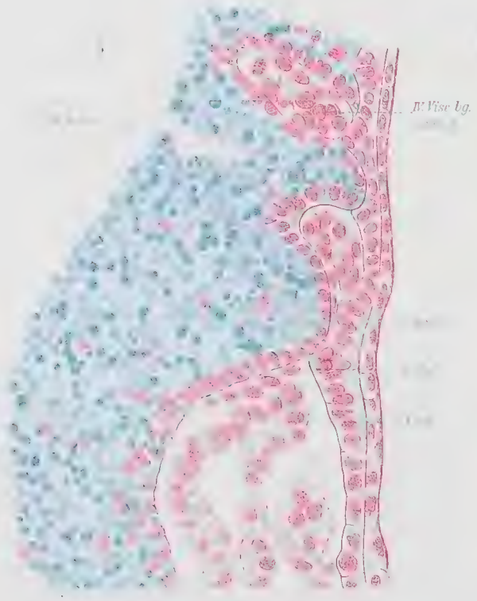

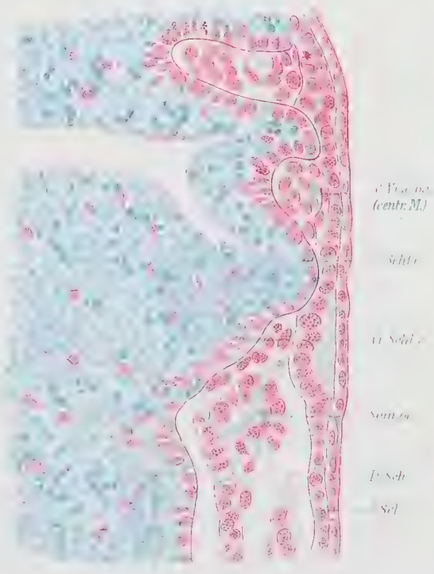

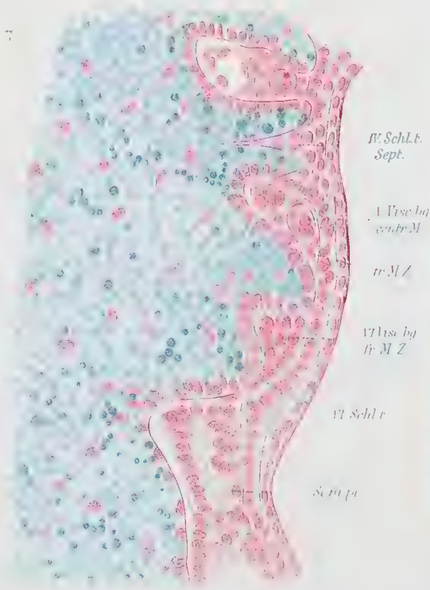

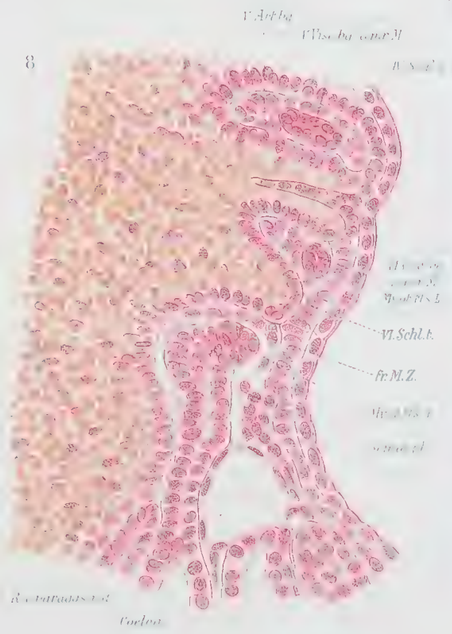

Verlag von Gustav Fischer in Jena.

Tafel LXXV.

Tafel LXXV.

Mikroskopische Schnittbilder.

Färbung der Präparate: Parakarmin-Bleu de Lyon. Vergr. 210-fach.

Bezeichnungen:

Cöl. Cölom,
cr. Neph.st. craniales Nephrostom,
Dott.v. Dottervene,
Duct. Cuv. Ductus Cuvieri,
Mesoc. post. Mesocardium posterius,
Myot.f. IV. Myotomfortsatz IV,
Neb.gek.f. Nebengekrösfalte (Plica paragastrica),
Rec. parag. d. (s.). Recessus paragastricus dexter (sinister)
Som.pl. Somatopleura,
Spl.pl. Splanchnopleura,
V. card. post. Vena cardinalis posterior,
Vt. D.l. ventrales Darmlumen,
Vord.d. Vorderdarm.

Fig. 1. Frontaler Längsschnitt durch die Herzregion eines *Ceratodus*-Embryos aus dem Stadium 39. Entstehung der Recessus paragastriici.

„ 2. Aus einem Querschnitte durch einen *Ceratodus*-Embryo aus dem Stadium 39. Region des cranialen Nephrostomas, indifferentes Verhalten der Splanchnopleura.

„ 3. Aus einem Querschnitte durch einen *Ceratodus*-Embryo aus dem Stadium 39. Entstehung des Recessus paragastricus dexter. Dieselbe Serie wie Fig. 2.

„ 4. Aus einer Frontalschnittserie durch einen *Ceratodus*-Embryo aus dem Stadium 40, weiteres Vorwachsen der Recessus paragastrici (correspondirender Schnitt wie Fig. 1).

„ 5. Aus einer Frontalschnittserie durch einen *Ceratodus*-Embryo aus dem Stadium 41, dorsale Abschnitte der Recessus paragastrici.

„ 6. Querschnitt durch einen *Ceratodus*-Embryo aus dem Stadium 40 durch den mittleren Abschnitt des Recessus paragastricus dexter.

„ 7. Aus einem Frontalschnitt durch einen Embryo von *Salamandra atra*, die erste Anlage des Recessus paragastricus sinister zeigend.

„ 8 und 9. Aus Frontalschnitten durch Embryonen von *Salamandra atra*. Entstehung und weitere Ausbildung des Recessus paragastricus dexter.

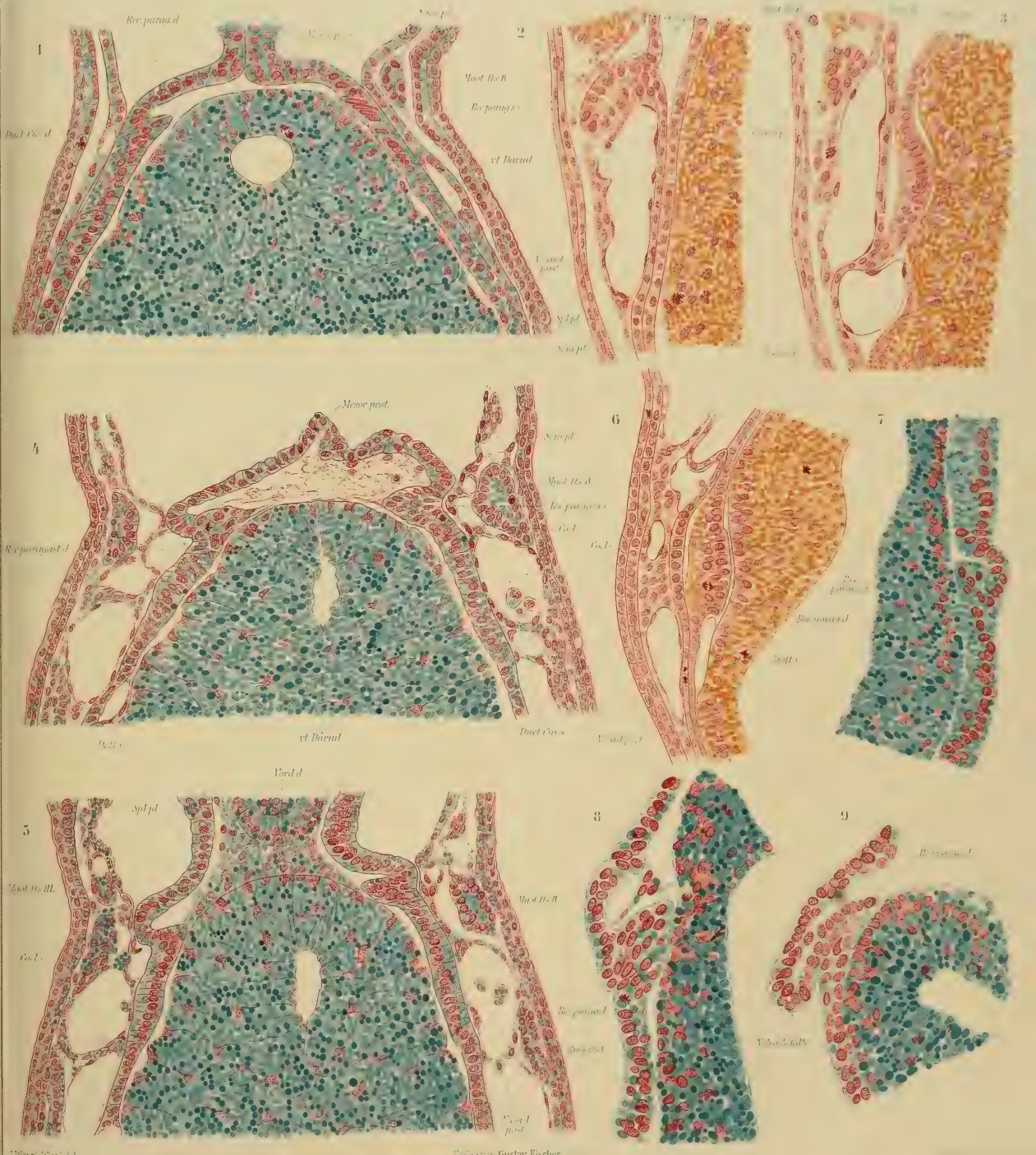

J. Wenzl Wien del. Verlag von Gustav Fischer

Tafel LXXX.

Tafel LXXX.

Fig. I—XII. Mikroskopische Schnittbilder.

Färbung: Parakarmin-Bleu de Lyon. Vergr. 210-fach.

Bezeichnungen:

ax.Hy.mes. axiales Hyoidmesoderm,
Bas.memb. Basalmembran,
Bucc.L. buccale Sinneslinie,
D.sch. Deckschichte,
Ent. Entoderm,
I.Schl.t. erste Schlundtasche,
fr.M.z. freie Mesodermzellen,
Ggl.epibr. VII. Ganglion epibranchiale, hyomandibulare des Facialis,
Ggl.lat. VII. Ganglion laterale praevestibulare des Facialis,
Ggl.max.md. Ganglion maxillomandibulare Trigemini,
Ggl. ophth. Ganglion ophthalmicum mesencephalicum Trigemini,
Ggl.X.lt. Ganglion laterale Vagi retrovestibulare,
h.Md.h. hintere Mandibularhöhle,
h. M.m. hinterer Mandibularmesodermabschnitt,
Hy.mes. Mesoderm des Hyoidbogens (axial),
Myomd.p. hyomandibulares Ektodermpolster,
Lt.Z. Zellen des Lateralganglions,
L.z. Leitzellen, SCHWANN'sche Scheidenzellen,
Md.L. mandibulare Sinneslinie,
N.bucc. Nervus buccalis,
N.fib. Neurofibrillen,
N.lt.X. Nervus lateralis Vagi,
p.ax.M. paraxiales Mesoderm,
S.ep. Sinnesepithel,
S.sch. Sinnesschichte,
v.M.H. vordere Mandibularhöhle,
v.M.m. vorderes Mandibularmesoderm.

Fig. I–V. Frontalschnitte durch das rechte Ganglion maxillomandibulare, die Facialisganglien und die nachbarlichen mesodermalen und ektodermalen Formationen eines Embryos aus dem Stadium 39. Fig. I zeigt zwischen dem hinteren mandibularen und dem Hyoidmesoderm das vereinigte Ganglion hyomandibulare und laterale des Facialis, Schnitt II eröffnet die hintere Mandibularhöhle und zeigt den Abgang des Nervus buccalis, Fig. III dessen Eintritt an die Buccallinie unter Durchbrechung der Basalmembran, Fig. IV. zeigt bei der Schrumpfung durchrissene Buccalisfasern, ferner das Ganglion epibranchiale, hyomandibulare des Facialis und zwischen der vorderen und hinteren Mandibularmesodermblase das Ganglion maxillomandibulare des Trigeminus, welches mit dem Ganglion ophthalmicum die Sonderung des paraxial entstandenen Mesodermes bedingte. Fig. V zeigt den Nervus buccalis bereits innerhalb der Basalmembran der buccalen Sinneslinie und in die Hinterseite der ersten Schlundtasche einragend das mit der Sinneslinie zusammenhängende Ektodermpolster. Das axiale Mesoderm der Visceralbögen ist deutlich gegen die zum Theil neurogenen freien Mesodermzellen abgegrenzt.

„ VI und VII. Frontal geführte Schnitte durch weiter ventral gelegene Abschnitte der Buccallinie.

„ VIII und IX. Dieselben Abschnitte bei Jungfischen aus dem Stadium 42.

„ X und XI. Schnitte durch die Buccallinie von Jungfischen aus dem Stadium 43. Der Nervus buccalis innerhalb der Basalmembran der Sinneslinie bereits weiter ventralwärts vorgewachsen, deutlich von den sich sondernden Sinnesknospen und den freien Mesodermzellen abgrenzbar.

„ XII. Ursprung des Nervus lateralis Vagi aus dem retrovestibularen Lateralisganglion und Eintritt desselben in die Seitenlinie. Jungfisch aus dem Stadium 43. Frontalschnittstrie.

Fig. XIII. Linke Seitenansicht des Gehirnes und der Hirnnerven eines Jungfisches aus dem Stadium 48 mit gestrichelt eingezeichneten Sinnesorganen und den Neurapophysen. (40-fache Vergr.)

1 *N.v.Sgmt.VII.* Nervus ventralis des siebenten Segmentes,
2 *Rad.s.V.Sgmt.* Radix sensibilis des fünften Segmentes,
3 *I.Neurap.* erste Neurapophyse,
4 *R.mot.Sgmt.IV.* Ramus motorius des vierten Segmentes,
5 *N.lt.X.* Nervus lateralis Vagi,
6 *N.int.X.* Nervus intestinalis Vagi,
7 *N.p.tr.X/4* vierter Nervus posttrematicus Vagi,
8 *N.p.tr.X/3* dritter Ramus posttrematicus Vagi,
9 *N.p.tr.X/2* zweiter Nervus posttrematicus Vagi,
10 *N.p.tr.X/1* erster Nervus posttrematicus Vagi,
11 *Ggl.lt.IX* Ganglion laterale Glossopharyngei,
12 *N.pal.X/1* Nervus palatinus Vagi primus,
13 *Lag.* Lagena,
14 *N.p.tr.IX.* Nervus posttrematicus Glossopharyngei,
15 *N.pal.IX.* Nervus palatinus Glossopharyngei,
16 *Sacc.* Sacculus,
17 *N.abd.* Nervus abducens,

18 *N.hypot. VII.* Ramus hypoticus des Facialis lateralis,
19 *R.h.md.* Nervus hyomandibularis,
20 *Ggl.lat. VII.* Ganglion laterale praevestibulare des Facialis,
21 *R.s.V.* Radix sensibilis Trigemini,
22 *N.pal. VII.* Nervus palatinus des Facialis,
23 *Br.b.* Brückenbeuge,
24 *Inf.* Infundibulum,
25 *N.oc.m.* Nervus oculomotorius,
26 *Hyp.* Hypophyse,
27 *N.opt.* Nervus opticus,
28 *h.N.l.* hintere Nasenöffnung,
29 *v.N.l.* vordere Nasenöffnung,
30 *N.term.* Nervus terminalis,
31 *Ggl.term.* Ganglion terminale,
32 *Hem.* linke Vorderhirnhemisphäre,
33 *Fil.olf.* Fila olfactoria,
34 *B.olf.* Bulbus olfactorius,
35 *L.olf.* Lobus olfactorius,
36 *Ggl.hab.* Ganglion Habenulae,
37 *Epiph.* Epiphyse,
38 *N.tr.* Nervus trochlearis,
39 *N.ophth.s.* Nervus ophthalmicus superficialis,
40 *N.bucc.* Nervus buccalis,
41 *Lt.pr.v.w.* Lateralis(prävestibular)wurzel,
42 *Hyomd.W.* Hyomandibulariswurzel,
43 *Ac.v.W.* Acusticovestibulariswurzel,
44 *Rec.Lab.* Recessus Labyrinthi,
45 *I.Myot.* erster Myotom,
46 *II.Myot.* zweites Myotom,
47 *R.h.D.* Rautenhirndach,
48 *Ggl.X.-XI.* Ganglion vagoaccessorium,
49 *Rad.X.-XI.* Radix Vagoaccessorii,
50 *Ggl.V.S.* Ganglion des fünften Segmentes (Occipitalsegment z),
51 *V.M.* fünftes Myotom,
52 *IX.S.* neuntes Segment.

Fig. XIV. Seitenansicht der grauen Substanz und der motorischen Nervenursprünge.

1 *Rad.m.S. VII.* Radix motoria des siebenten Segmentes,
2 × dorsale Grenzfurche der weissen Substanz,
3 *D.lt.B.X.* Dorsolateralbündel des Vagus lateralis,
4 *R.m.S.III.* Radix motoria des drittes Segmentes,
5 × graue Substanzbrücke über die seitlichen sensiblen Bahnen,
6 *R.mot.IX.* Radix motoria des Glossopharyngeus,
7 + seitliche Kante der grauen Substanz,
8 *Col.lt.* Columna lateralis,
9 *R.fac.mot.* Radix motoria des Facialis,
10 *R.abd.* Radix Abducentis,
11 *D.lt.B. VII.* Dorsolateralbündel des Facialis,
12 *N.tr.* Radix Nervi trochlearis,
13 *R.m.V.* Radix motoria Trigemini,
14 *R.h.f.* vordere Rautenhirnfältchen(kämme),
15 *N.oc.mot.* Nervus oculomotorius-Wurzel,
16 *Mesenc.* Mesencephalon,
17 *Ch.w.* Chiasmawulst,
18 *Com.a.* Commissura anterior,
19 *Hem.* linke Vorderhirnhemisphäre,
20 + vordere Grenzfurche des Lobus olfactorius,
21 *B.L.olf.* Bulbus und Lobus olfactorius,
22 *Fiss.c.tr.* Fissura cerebri trausversa,
23 *Ggl.Hab.* Ganglion Habenulae,
24 *Gr.f.* Grenzfurche des Rautenhirndaches,
25 *R.h.d.* Rautenhirndach,
26 *d.G.* dorsales Grau.

Fig. XV. Innenansicht der rechten Hirnhälfte. Jungfisch, Stadium 48. (40-fach Vergr.)

1 *Med.spin.* Medulla spinalis,
2 *Can.c.* Canalis centralis,
3 *Rhombenc.* Rhombencephalon,
4 *Vt.IV.* Ventriculus quartus,
5 *N.int.X.* Nervus intestinalis Vagi,
6 *N.p.tr.X/4* Nervus posttrematicus Vagi quartus,
7 *N.pal.X/2* Nervus palatinus Vagi secundus,
8 *N.pal.X/1* Nervus palatinus Vagi primus,
9 *N.p.tr.IX.* Nervus posttrematicus Glossopharyngei,
10 *N.pal.IX.* Nervus palatinus Glossopharyngei,
11 *R.H.V.* Rautenhirnventrikel,
12 *Isthm.* Isthmus,
13 *N.abd.* Nervus abducens,
14 *h.M.h.f.* hintere Mittelhirnfurche,
15 *B.b.* Brückenbeuge,
16 *H.ph.* Hypophyse,
17 + dorsale Ausladung des Infundibulums,
18 *S.lg.D.* Sulcus longitudinalis Diencephali,
19 *M.H.* Mittelhirn,
20 *Ch.W.* Chiasmawulst,
21 *Rec.opt.* Recessus opticus,
22 *C.a.* Commissura anterior,
23 *For.vent.* Foramen ventriculare (Monroi),
24 *C.st.* Corpus striatum,
25 *L.term.* Lamina terminalis,
26 *R.term.* Radix terminalis,
27 *Ggl.term.* Ganglion terminale,
28 *Hem.* rechte Hemisphäre,
29 *Paraph.* Paraphyse,
30 *Lob.olf.* Lobus olfactorius,
31 *V.tr.* Velum transversum,
32 *Z.p.* Zirbelpolster,
33 *Vt.hab.* Ventriculus habenularis,
34 *Z.st.* Zirbelstiel,
35 *C.post.* Commissura posterior,
36 *Pl.rh.m.* Plica rhombomesencephalica,
37 *R.h.D.* Rautenhirndach.

Fig. XVI. Seitenansicht des linken Labyrinthes und des V., VII., VIII. Complexes (Stadium 48) (40-fach vergr.).

1 *Amp.p.* Ampulla posterior,
2 *N.amp.p.* Nervus ampullae posterioris,
3 *lt.Bg.g.* lateraler Bogengang,
4 *Lag.* Lagena,
5 *Sacc.* Sacculus,
6 *N.h.md.* Nervus hyomandibularis,
7 *R.mot. VII.* Radix motoria des Facialis,
8 *Ggl. ophth.* Ganglion ophthalmicum (mesencephalicum),
9 *Ggl.m.m.* Ganglion maxillomandibulare Trigemini,
10 *N.pal. VII.* Nervus palatinus des Facialis,

11, 12 *Rad. mot. V.* Radix motoria Trigemini,
13 *N. m. m.* Nervus maxillomandibularis,
14 *N. ophth. p.* Nervus ophthalmicus profundus,
15 *N. bucc.* Nervus buccalis,
16 *N. ophth. s.* Nervus ophthalmicus superficialis,
17 *N. hypot.* Nervus (Ansa) hypoticus,
18 *N. amp. s.* Nervus ampullae superioris,
19 *N. amp. lt.* Nervus ampullae lateralis,
20 *Rec. Lab.* Recessus Labyrinthi,
21 *ob. Bg. g.* oberer Bogengang,
22 *Cr. comm.* Crus commune,
23 *h. Bg. g.* hinterer Bogengang.

Fig. XVII. Ventralansicht desselben Modelles.

1 *h. Bg. g.* hinterer Bogengang,
2 *N. amp. p.* Nervus ampullae posterioris,
3 *Vest.* Vestibulum,
4 *Rec. Lab.* Recessus Labyrinthi,
5 *R. pal. VII.* Ramus palatinus VII,
6 *Rad. mot. VII.* Radix motoria VII,
7 *Ggl. vest.* Gauglion vestibulare,
8 *Ggl. lat. VII.* Ganglion laterale VII,
9 *R. mot. V.* Radix motoria Trigemini,
10 *Rad. s. V.* Radix sensibilis Trigemini,
11 *N. ophth. p.* Nervus ophthalmicus profundus,
12 *N. ophth. s.* Nervus ophthalmicus superficialis,
13 *N. pal. VII.* Nervus palatinus Facialis,
14 *N. m. m.* Nervus maxillomandibularis,
15 *N. bucc.* Nervus buccalis,
16, 17 *Pars mot. V.* Pars motoria Trigemini,
18 *N. hypot.* Nervus hypoticus,
19 *Rad. mot. VII.* Radix motoria Facialis,
20 *N. h. md.* Nervus hyomandibularis,
21 *Ggl. pal.* Ganglion palatinum VII,
22 *Sacc.* Sacculus,
23 *Ggl. vest.* Ganglion vestibulare,
24 *Lag.* Lagena,
25 *Ggl. Oct.* Ganglion Octavi (acusticum),
26 *lt. Bg. g.* lateraler Bogengang,
27 *Amp. post.* Ampulla posterior.

Fig. XVIII und XIX. Ansicht des Ausgussmodelles (Wachsplattenreconstruction) der linken Vorniere eines Jungfisches aus dem Stadium 47. (Modell bei 200-facher, die Abbildung bei 100-facher Vergrösserung.) Fig. XVIII Ansicht von der Aussenseite, Fig. XIX von der Innenseite. Craniales und caudales Nephrostom, Schlängelungen der beiden Trichterstücke, Lagerung des T-stückes (*T-st.*), Schlängelung des primären Harnleiters (*p. H. l.*), Caliberverhältnisse genau wiedergegeben. Fig. XIX zeigt rechts vom Trichterstücke (*Tr.*) eine abnorme Verbindung zweier Schleifen (vergl. Text, p. 1329).

I

II

III

IV

V

VI

VII

VIII

IX

X

XI

XII

XIII

XIV

XV

XVI

XVII

XVIII

XIX

Fig. 1-12 Jakob Wetzel (Wien). Fig. 13-19 Gust. Haendel, lec.

Verlag von Gustav Fischer in Jena.

Schlussübersicht

über den

gesamten Inhalt von Professor Semon's Zoologischen Forschungsreisen

Von

Max Fürbringer

Schlussübersicht über den gesamten Inhalt von Professor Richard Semon's Zoologischen Forschungsreisen.

Von **Max Fürbringer.**

Mit der vorstehenden Abhandlung findet das an Professor Dr. Richard Semon's Zoologische Forschungsreisen in Australien und dem malayischen Archipel anschliessende grosse, aus 6 starken Foliobänden bestehende wissenschaftliche Reisewerk nach 20-jähriger Arbeitsdauer seinen Abschluss.

Dasselbe dürfte unter den wissenschaftlichen Reisewerken eine einzigartige Stellung einnehmen.

Professor Semon, Schüler Ernst Haeckel's und damals I. Assistent am Anatomischen Institut zu Jena, hatte sich mit seiner in den Jahren 1891—93 unternommenen Reise die Hauptaufgabe gesetzt, die auf dem australischen Continente lebenden primitivsten Säugetiere (Monotremen und Marsupialier), sowie den in vereinzelten Flussgebieten Queenslands noch befindlichen Dipnoer, *Ceratodus forsteri*, nach ihren Lebensverhältnissen, ihrem inneren Bau und ihrer Entwicklung genauer kennen zu lernen und der intensiveren wissenschaftlichen Bearbeitung zu erschliessen. Dieses Ziel gehörte zu den höchsten, die sich ein morphologischer Forscher stecken konnte. *Ceratodus*, die tiefstehende Zwischenform zwischen den Fischen und den tetrapoden Wirbeltieren, hatte nahezu unverändert eine Organisation bewahrt, die in verwandten Formen bis in den Anfang der mesozoischen und den Ausgang der paläozoischen Periode hinabreicht. Die Monotremen zeigten in ihrem morphologischen Bau den Beginn des Säugetiertypus (Prototheria) und erwiesen sich damit als Relicten aus früher Secundärzeit, ebenbürtig den nahestehenden Säugetierresten aus der Trias. Die Marsupialier (Metatheria) wieder offenbarten sich als selbständige Zwischenstufe zwischen Monotremen und dem grossen Heere der jetzt den Erdball bevölkernden höher stehenden sogenannten placentalen Säuger (Eutheria s. Epitheria). Hier die Entwicklungsgeschichte zu studiren, war gleichbedeutend mit Excursen in eine frühe Vorwelt und versprach eine Beantwortung zahlreicher noch ungelöster morphologischer Fragen und damit eine wesentliche Vertiefung unserer phylogenetischen Erkenntnisse.

Fernere Forschungen sollten der Anatomie und Entwicklungsgeschichte weiterer in jenen Gegenden sowie in dem benachbarten Neu-Guinea und dem anschliessenden Malayischen Archipel lebender Wirbeltiere (unter anderen *Amphioxus cultellus, Arius australis, Chelone imbricata, Dromaeus novae hollandiae, Manis javanica, Halicore dugong* sowie anderen daselbst vorkommenden Reptilien und Säugetieren) und Wirbellosen (insbesondere aus den Abtheilungen der Echinodermen, Amphineuren, Cephalopoden und Tunicaten) gelten, ferner der Vervollständigung unserer faunistischen und systematischen Kenntnisse hinsichtlich der dortigen Tierwelt, endlich der weiteren Erforschung der jene Gegenden bewohnenden primitiven Naturvölker (vor allem der tiefstehenden Australier und der Papuas).

Ueber die Naturgeschichte der im Vordergrunde des Interesses stehenden Tiere, vor allem des *Ceratodus*, der beiden monotremen Gattungen *Ornithorhynchus* und *Echidna*, sowie der zahlreichen Marsupialier war zuvor schon nicht Weniges bekannt. Der von W. Forster aufgefundene und 1869 mit Unterstützung von W. F. Mc Cord dem Naturhistorischen Museum in Sydney zugängig gemachte Dipnoer *Ceratodus forsteri* gab dem Director dieses Museums G. Krefft Gelegenheit zu einer seine systematische Stellung und Bedeutung richtig erkennenden Abhandlung. Daran schloss sich eine, die Hauptzüge seiner Organisation berücksichtigende Monographie von A. Günther (1871/72) an, weiterhin eine nicht geringe Anzahl von Einzeluntersuchungen verschiedener Autoren über dieses oder jenes Organsystem, vor allem aber Gegenbaur's geniale Verwertung des Baues seiner Extremitäten für die Archipterygiumtheorie (1872) und Huxley's hervorragende vergleichende Studie über Gehirn, Schädel, Brustflosse und System (1876). Auch eine Reihe von Eiern und jungen Stadien wurden 1884 von W. H. Caldwell im Burnettfluss gefunden und nach Europa mitgebracht, aber, wie es scheint, nicht weiter untersucht. — Aus viel früherer Zeit datiren unsere Kenntnisse betreffend die schon am Ende des 18. Jahrhunderts (G. Shaw 1792, 1799) bekannten Monotremen *Ornithorhynchus anatinus* und *Echidna aculeata*. Hier wurde schon von Beginn des 19. Jahrhunderts ab von einer grossen Anzahl Untersucher bald dieses bald jenes Organsystem bearbeitet und beschrieben, entsprechend den mit dem Fortschritt der Wissenschaft wachsenden Anforderungen in zunehmender Genauigkeit. Nach Ausdehnung steht J. Fr. Meckel's anatomische Beschreibung des *Ornithorhynchus* (1826) den meisten voran. Skelet und Muskeln, Gehirn, Herz, Digestiv- und Urogenitalsystem fanden zahlreiche mehr und mehr sich vertiefende Darstellungen; unter anderem gewann auch E. P. Poulton's Entdeckung rudimentärer Zahnanlagen bei *Ornithorhynchus* (1888) specielles Interesse und wurde von zahlreichen Untersuchern bestätigt. Namentlich aber trat die Frage der Viviparität oder Oviparität in den Vordergrund, und mit ihr ward dem Bau des mammaren Drüsenapparates (J. Fr. Meckel 1823, R. Owen 1832, 1833, 1865, C. Gegenbaur 1884, W. Haacke 1887 u. A.) und der Auffindung von Eiern (P. Hill 1820, Ét. Geoffroy St. Hilaire 1829, R. Owen 1834, 1848, 1880, 1884, J. Verreaux 1848, G. J. Rumby 1864, W. Haacke 1884, W. H. Caldwell 1884) eine besondere Berücksichtigung zu Teil. Auch vereinzelte junge Stadien wurden beschrieben, und W. H. Caldwell veröffentlichte 1887 auf Grund der Untersuchung von ihm selbst in Australien gesammelten Materiales eine genaue Beschreibung der Eier mit den ersten Stadien ihrer Entwicklung. — Auch die Anatomie und Entwickelung der Marsupialier fand mehrfache Berücksichtigung, die Entwickelung namentlich bei H. Chapman (1881), H. F. Osborn (1883, 1888), W. H. Caldwell (1885, 1887), E. Selenka (1885, 1886, 1887, 1891) und W. Leche (1891); von einer specielleren Recapitulation der hier in Betracht kommenden Arbeiten sei jetzt abgesehen.

Nicht minder war die Fauna der von Prof. Semon bereisten Erdteile hinsichtlich der höheren Landtiere gut durchforscht; die Kenntnis der Meeresfauna liess dagegen zu wünschen übrig.

Die richtige Beurteilung und Abschätzung der bisherigen Forschungen zeigte zugleich, wie viele Lücken in unseren Kenntnissen existirten und welche Gebiete speciell versagten. Vor allem betraf dies die Entwickelungsgeschichte der Monotremen und des *Ceratodus*. Doch auch die bisherigen anatomischen Untersuchungen wiesen namentlich hinsichtlich der Kenntnis des feineren histologischen Baues noch zahlreiche offene Arbeitsfelder auf. Danach bemass sich das Programm der Reise. Viel und ausgezeichnet erhaltenes Material für diese anatomischen und ontogenetischen Untersuchungen zu gewinnen, Material, das der wissenschaftlichen Untersuchung zu erschliessen bisher noch Keinem gelungen, das war die Hauptaufgabe.

Ein mit derartigem Programm verbundenes Unternehmen hatte selbstverständlich mit Schwierigkeiten zu kämpfen, welche die der bisher üblichen zoologischen Forschungsreisen erheblich übertrafen. Und dieses

Material musste den an der gemeinsamen Arbeit beteiligten Untersuchern mit einer beispiellosen Liberalität dargeboten werden.

Die ganze Art der Sammlung verlangte einen ungewöhnlich leistungsfähigen, mit scharfen und und feinen Sinnen versehenen, mit jeder Art von Sammlung und Jagd vertrauten, durch frühere ähnliche Reisen bereits gründlichst geschulten und gestählten, jede neu sich auftuende Frage und Schwierigkeit schnell und wirkungsvoll beantwortenden Forscher, einen Forscher, dessen Können zugleich auf breiter und gesicherter morphologischer und physiologischer Grundlage ruhte, und der zugleich für die speciellen Aufgaben in geographischer und faunistischer, namentlich aber auch in technischer Hinsicht bezüglich der anzuwendenden Conservationsmethoden bestens vorbereitet war. Dazu grosser Mittelaufwendungen, um in diesen zum grossen Teile ganz unerforschten Gegenden die so schwierig zu beschaffenden Objecte in der genügenden Anzahl und Erhaltung zu gewinnen. Weiterhin einer ansehnlichen Reihe erprobter Mitarbeiter, welchen die Aufgabe gestellt war, das der Untersuchung, und zwar ohne jede Beschränkung gewährte Material, gründlich zu bearbeiten. Endlich eines Verlegers, welcher die sehr bedeutenden Kosten des monumentalen Reise- und Forschungswerkes übernahm und für die beste Ausstattung desselben keine Mühen und Opfer scheute.

Glückliche Verhältnisse vereinigten sich, alle diese Aufgaben in einer vorbildlichen Weise zu lösen.

Professor Semon, der als Schüler Ernst Haeckel's und zugleich als selbständiger Naturforscher über die hohe Bedeutung und die Aufgaben dieser Reise durch langes und gründliches Studium eine ungewöhnliche Orientirung und Kenntnis gewonnen hatte, wobei namentlich die durch eingehende Unterredungen mit Professor Ernst Haeckel gewonnenen Directiven seiner Unternehmung von vornherein höhere Gesichtspunkte verliehen, der ferner als Leiter histologischer und entwicklungsgeschichtlicher Curse im Anatomischen Institut der Universität Jena mit allen Conservirungsmethoden zoologischer, anatomischer, histologischer und entwicklungsgeschichtlicher Objecte durchaus vertraut war, auf eine zuvor unternommene Forschungsreise nach dem westlichen Sudan zurückblicken konnte und, wie die von ihm mitgebrachten Sammlungen beweisen, die angeborene Gabe des echten Finderglückes besass, erfüllte alle angegebenen Vorbedingungen in denkbar vollkommenstem Grade.

Zugleich unterschied sich seine Reise von den meisten entsprechenden Forschungsreisen dadurch, dass er sie, einen grossen Teil seines Vermögens dazu verwendend, überwiegend auf eigene Kosten unternahm. So konnte er sie ganz frei nach seinen Intentionen und ohne gebundene Marschroute und hindernde Verpflichtungen, wie sie so häufig als übles Hemmungsmittel mit anderweitigen Unterstützungen von Instituten, Akademien usw. verbunden sind, ausführen. Nur ein durch Professor Ernst Haeckel für die Descendenzlehre und die phylogenetische Forschung begeisterter und von der hohen wissenschaftlichen Bedeutung dieser Reise überzeugter Mäcen, der Gründer der Paul v. Ritter-Stiftung, Herr Dr. phil. et med. Paul v. Ritter, gewährte zur völlig freien Verwendung einen höchst bedeutenden Zuschuss, ferner das unter Ernst Haeckel's Directorat stehende Zoologische Museum in Jena eine ansehnliche Summe.

Die Reise wurde von Professor Semon im Juni 1891 von Jena aus unternommen, führte ihn zunächst nach dem Festland Australien, wo insbesondere in Queensland und hier vom September 1891 bis Januar 1892 namentlich im Burnett-District (Gayndah, Cooranga, Coonambula) gesammelt wurde. Darauf wurden von Mitte Februar bis Ende Mai 1892 Thursday Island nebst den benachbarten Inseln, Cap York und die Südküste von Britisch-Neu-Guinea bereist. Weiterhin kehrte die Forschungsreise wieder nach Queensland zurück, wo die Gebirge landeinwärts von Cooktown und danach wieder der Burnett-District (Burnett, Boyne, Auburn) mit besonders glücklichen Sammelerfolgen besucht wurden. Ende Oktober 1892 reiste Professor Semon nach Java mit längerem Aufenthalte in Buitenzorg und Umgegend, kürzerem in Mittel- und Ostjava,

dann nach Celebes und mehreren Molukken-Inseln (namentlich Ambon mit zweimonatlicher Tätigkeit). Von da begann Anfang April 1893 die Heimreise, welche über Britisch-Ostindien führte. Anfang Mai, nach fast zweijähriger Abwesenheit, traf Professor SEMON wieder in Jena ein.

Die ganze, auch durch die besten Gesundheitsverhältnisse begünstigte Reise wurde von Professor SEMON allein unternommen, ohne europäischen Begleiter, und bekam dadurch etwas durchaus Einheitliches und Zielbewusstes. An Ort und Stelle fand er mannigfache Förderungen durch dort wohnende Gelehrte und für die Sache interessirte Einwohner der besseren Stände. Die eigentliche Sammeltätigkeit wurde im Verein mit zahlreichen gemieteten schwarzen Eingeborenen vorgenommen und führte bei der noch ungeschwächten Sinnestätigkeit derselben unter Professor SEMON's kundiger Leitung die grossen Erfolge herbei. Dabei kam es auch zu einem genaueren anthropologischen Studium dieser Eingeborenen (Australier, Papuas). Ursprünglich auf nur ein Jahr berechnet, wurde die Reise auf ein zweites Jahr ausgedehnt, welches letztere mit seiner durch die Erfahrungen des ersten Jahres bereicherten Sammeltätigkeit sich als das wirkungsvollste erwies. Das reiche gesammelte Material wurde in mehreren Sendungen nach Jena geschickt und dort bis zur ferneren Bearbeitung von dem Director des dortigen Anatomischen Institutes, Professor MAX FÜRBRINGER, weiter conservirt und geborgen.

Ueber den Plan seines Forschungswerkes und über seine Reise berichtet Professor **R. Semon** in dem kürzeren Aufsatze **Reisebericht und Plan des Werkes** am Beginne des vorliegenden Bandes der Zoologischen Forschungsreisen (Bd. I, 1893, p. 1—10, mit einer Landkarte im Texte)[1]. Der Systematik und Phylogenese der australischen Fauna gilt aus der Feder **Ernst Haeckel's** die dem gleichen Bande als Systematische Einleitung vorangestellte Abhandlung **Zur Phylogenie der australischen Fauna** (Bd. I, 1893, p. I—XXIV), in welcher nach vorausgehenden chorologischen Betrachtungen und der Behandlung des Problems der progressiven Vererbung die connectenten Positionen der Acranier, Dipneusten, Monotremen, Marsupialien und Placentalien eingehend beleuchtet und begründet werden. Diese Abhandlung stellt zugleich die bahnbrechende Bedeutung der SEMON'schen Forschungen und Sammlungen in hellstes Licht.

Die grossartigen Sammelresultate der SEMON'schen Reise sprechen für sich selbst in den folgenden Zusammenfassungen. Professor SEMON hatte sich die Aufgabe gesetzt, das von ihm zusammengebrachte Material — darunter die zahlreichen Entwicklungsstadien von *Ceratodus*, *Echidna*, vielen Marsupialiern und zahlreichen anderen Tieren, zum grossen Teile der Wissenschaft bisher unbekannte Schätze — mit einer Freigebigkeit und Grosszügigkeit ohnegleichen der wissenschaftlichen Untersuchung dienstbar zu machen. Derselben wurde fast alles zur Verfügung gestellt, vieles auch, was ohne die Untersuchungen zu schädigen, abgebbar war, völlig kostenlos diesem oder jenem Institute oder Museum dargeboten.

Eine grosse Anzahl wissenschaftlicher Arbeiter, darunter erste Autoritäten auf dem einen oder anderen Gebiete, ergriff eifrig und dankbar die in diesem Maasse bisher noch nie dargebotene und in Zukunft sich wohl nicht so bald wieder darbietende Gelegenheit, hier im Vollen und in Aufgaben ersten Ranges zu forschen und dementsprechende Resultate zu fördern. Professor SEMON selbst trat mit zahlreichen Untersuchungen von höchstem Werte in den Wettbewerb. Ein Redaktionskomitee, gebildet von Professor RICHARD SEMON, Professor ERNST HAECKEL und Professor MAX FÜRBRINGER, nahm

1) Eine eingehendere Schilderung der ganzen Reise mit ihren sehr mühseligen, nur mit Aufwand ungewöhnlicher Energie und Zähigkeit zum Ziele führenden und zum Teil gefahrvollen Arbeiten zwecks der Erlangung der allen diesen Aufgaben dienenden Naturschätze, nebst einer Fülle bedeutender Excurse über die Geologie, Flora, Fauna und Anthropologie der durchforschten Länder gibt R. SEMON in seinem umfassenden Buche Im australischen Busch und an den Küsten des Corallenmeeres, Reiseerlebnisse und Beobachtungen eines Naturforschers in Australien, Neu-Guinea und den Molukken, Leipzig (Wilhelm Engelmann) 1896, p. I—XVI, 1—570, mit 85 Abbildungen und 4 Landkarten, 8°, 1903 in zweiter verbesserter Auflage erschienen. Dieses überaus fesselnd geschriebene, tiefgründige Buch gehört nicht nur für die Kenntniss jener Gegenden und ihrer Bewohner, sondern überhaupt für die allgemeine Geographie und Naturforschung zu den wichtigsten und besten Büchern.

die Aufgabe in die Hand, die gesammelten Materialien unter die verschiedenen Mitarbeiter zu verteilen und für die Drucklegung derselben zu sorgen. Im weiteren Verlaufe des Werkes gingen die betreffenden Arbeiten vorwiegend durch des Letztgenannten Hände. Fünf, später auf sechs vermehrte grosse Bände **Zoologische Forschungsreisen in Australien und dem Malayischen Archipel, mit Unterstützung des Herrn Dr. Paul von Ritter ausgeführt in den Jahren 1891–1893 von Professor Dr. Richard Semon** im Folio-Formate der Denkschriften der Medicinisch-Naturwissenschaftlichen Gesellschaft zu Jena, die Bände IV, V, VI, 1—2, VII und VIII dieser Denkschriften bildend, sollten der Veröffentlichung dienen. Auch hier ermöglichte ein zweiter, dem ersten gleichwertiger Beitrag des Herrn Dr. P. v. RITTER einen ungewöhnlichen Umfang und eine Ausstattung von seltener Vollkommenheit, und weiterhin trat der durch seine hohe Auffassung des Verlegerberufes, Genialität und Leistungsfähigkeit gleich hervorragende Verleger der Zoologischen Forschungsreisen, Herr Geh. Rat Dr. GUSTAV FISCHER, für das Werk ein, indem er mit einer nicht zu übertreffenden Opferwilligkeit und Grosssinnigkeit alle Kosten für dessen Fortsetzung und teilweise Vollendung übernahm. Nach seinem im Jahre 1910 allzufrüh erfolgten Hinscheiden trat sein Sohn und Nachfolger im Verlage, Herr Dr. GUSTAV FISCHER jr., voll und ganz für das Vermächtnis seines Vaters ein und führte das Unternehmen in derselben Weise zu seinem guten Ende. Diese drei Männer, Herr Dr. P. v. RITTER und die Herren Dr. GUSTAV FISCHER, Vater und Sohn, werden mit Professor R. SEMON und Professor E. HAECKEL immer dankbar und verehrungsvoll als hervorragende Förderer der Zoologischen Forschungsreisen genannt werden.

Noch eines um die Zoologischen Forschungsreisen hochverdienten Mannes sei in Dankbarkeit gedacht. Es ist dies der Jenaische Universitätszeichner und Lithograph ADOLF GILTSCH. Der vortreffliche Mann, gleich ausgezeichnet durch grosses technisches Können, seltenen Scharfblick, eine ungewöhnliche Fähigkeit der wissenschaftlichen Vertiefung in die ihm gestellten Aufgaben und durch die Eigenschaften treuester und hingebungsvollster Menschlichkeit, hat sich bis zu seinem leider auch viel zu frühen Tode (1911) mit dem grössten Verständnis der Verdeutlichung der abzubildenden Präparate und der Illustrierung der Zoologischen Forschungsreisen gewidmet und dadurch zum Gelingen des Werkes wesentlich beigetragen.

Die für die Veröffentlichung der Untersuchungen bestimmten 6 Folio-Bände verteilen sich folgendermassen:

Band I (Jenaische Denkschriften, Bd. IV): ***Ceratodus.*** XXIV, 1553 pp. (197 Druckbogen), mit 84 lithogr. Tafeln und 857 teilweise farbigen Textabbildungen. 16 bezw. 17 Abhandlungen. 1893—1913.

Band II (Jenaische Denkschriften, Bd. V): **Monotremen und Marsupialier I.** VI, 433 pp. (55 Druckbogen), mit 39 lithogr. Tafeln und 90 Textabbildungen. 11 Abhandlungen. 1894—1897.

Band III, erster Teil (Jenaische Denkschriften, Bd. VI, 1): **Monotremen und Marsupialier II, Teil I.** VI, 798 pp. (101 Druckbogen), mit 32 lithogr. Tafeln und 236 Textabbildungen. 10 Abhandlungen. 1897—1901.

Band III, zweiter Teil (Jenaische Denkschriften, Bd. VI, 2): **Monotremen und Marsupialier II, Teil 2.** VI, 921 pp. (116 Druckbogen), mit 75 Tafeln und 331 Textabbildungen. 13 Abhandlungen. 1904—1908.

Band IV (Jenaische Denkschriften, Bd. VII): **Morphologie verschiedener Wirbeltiere.** 874 pp. (110 Druckbogen), mit 46 Tafeln und 279 Textabbildungen. 14 Abhandlungen. 1897—1912.

Band V (Jenaische Denkschriften, Bd. VIII): **Systematik, Tiergeographie, Anatomie wirbelloser Tiere.** VI, 778 pp. (98 Druckbogen), mit 67 lithogr. Tafeln und 17 Textabbildungen. 47 Abhandlungen. 1894—1903.

Dabei wurde indessen eine vollkommene Scheidung der betreffenden Untersuchungsgebiete weder durchgeführt, noch beabsichtigt. So enthalten z. B. die der Untersuchung der Monotremen und Marsupialier

dienenden Bände in ihren vergleichend-anatomischen Arbeiten auch zahlreiche Excurse auf die höheren Säugetiere, sowie auf die unter den Säugetieren stehenden Wirbeltiere, und der die Morphologie verschiedener Wirbeltiere (Sirenen, Edentaten, andere Placentalier, nonmammale Wirbeltiere) behandelnde Band IV giebt mehrere vergleichende Untersuchungen, die sich auch über die Monotremen und Marsupialier, zum Teil selbst vorwiegend über dieselben erstrecken. Allenthalben herrscht das Princip der grösstmöglichen Freizügigkeit. Das von Professor Semon gesammelte Untersuchungsmaterial bildete den Schwerpunkt der Forschungen; wo es aber der Sache dienlich war, sollte auch über dessen Grenzen hinaus gegriffen werden. Morphologische Vollständigkeit und weiter Ausblick, keine Einseitigkeit, keine Beschränkung, war der leitende Gedanke.

Der **gesamte Umfang der sechs Folio-Bände der Zoologischen Forschungsreisen** bemisst sich auf 5407 Druckseiten in Folio (678 Druckbogen), 343 Tafeln und 1810 Textabbildungen; 112 Abhandlungen, welche 77 Autoren zu Verfassern haben, bilden ihren Inhalt.

1. Arbeiten über *Ceratodus* (Band I).

Von *Ceratodus forsteri* hatte Professor Semon eine grössere Anzahl ausgewachsener Tiere, für mikroskopische Untersuchungen mit verschiedenen Reagentien vorzüglich conservirte Gehirne und Eingeweide und reiche lückenlose Serien der Entwickelung vom unbefruchteten Ei bis zur Larve und bis zum jungen, 18 mm langen und 10 Wochen (nach dem Ausschlüpfen) alten Tiere mit gut ausgebildeter vorderer und eben hervorsprossender hinterer Gliedmaasse mitgebracht. Alles war von Semon selbst gesammelt und conservirt; die weitere Aufzucht der jungen Ceratoden verdankte die Sammlung der Mühe und Sorge des ihm befreundeten, um die Entdeckung und Kenntnis des *Ceratodus* hochverdienten Mr. W. F. Mc Cord von Coonambula und seiner Gattin. Ein histologisches und entwickelungsgeschichtliches Material von dieser Vollständigkeit und Erhaltung war der morphologischen Forschung bisher noch nicht dargeboten worden. — Um die Anfertigung der sehr zahlreichen Serienschnitte der Entwickelung des *Ceratodus* haben sich in hervorragendem Masse Prof. Dr. R. Semon und Prof. Dr. A. Greil, ferner auch E. H. Gregory verdient gemacht. Reconstructionsmodelle vieler Entwickelungsstadien des ganzen Tieres bezw. des Vorderkörpers stellten Prof. A. Greil, der Schädelentwickelung Prof. R. Semon, der Ontogenese des Darmes Prof. Dr. L. Neumayer, der Entwickelung der Mesenterialrecesse und der Leberform Prof. Dr. Iv. Broman her.

Auch von anderen Forschern (Dr. F. Stuhlmann; J. Bohls) gesammelte und von befreundeten Collegen (Prof. Hans Virchow, Prof. Max Fürbringer; Prof. Ernst Haeckel) dargebotene Exemplare von *Protopterus annectens* und *Lepidosiren paradoxa* standen für die vergleichende Untersuchung zur Verfügung.

Der erste *Ceratodus* speciell geltende Aufsatz des I. Bandes von **R. Semon** handelt über **Verbreitung, Lebensverhältnisse und Fortpflanzung des *Ceratodus forsteri*** (Bd. I, 1893, p. 11—28, mit einer hydrographischen Karte der östlichen Hälfte Australiens). Derselbe giebt eine eingehende Darstellung der Geschichte der Entdeckung des *Ceratodus* unter Anführung der um dieselbe verdienten Männer, berichtet des genaueren über die geographische Verbreitung und den Aufenthalt, wobei das ursprüngliche ausgedehntere Vorkommen in paläontologischer Zeit und die jetzige Beschränkung auf ein engeres Gebiet mit guten Gründen belegt wird, bespricht weiterhin seine einheimische Bezeichnung („Djelleh", nicht aber, wie bisher in zoologischen und geographischen Schriften angegeben wurde, „Barramunda", welches der einheimische Name für *Osteoglossum leichhardti* ist), seinen Fang, seine Verwendung (als Nahrungsmittel wenig geschätzt) und seine Lebensweise, wobei Professor Semon seine eingehenden Erfahrungen mitteilt

und manche früheren Angaben Anderer verbessert. Das Schlusscapitel behandelt in eingehender und kritischer Weise die Fortpflanzung, Eiablage, das Ausschlüpfen und das Vorkommen der jungen Fische.

Der Entwickelung des *Ceratodus* gelten zwei bezw. vier Abhandlungen von R. Semon, eine von E. H. Gregory und eine sehr umfangreiche Monographie in zwei Teilen von A. Greil. Die **Semon'schen** Arbeiten betreffen **Die äussere Entwickelung des *Ceratodus forsteri*** (Bd. I, 1893, p. 29-50, mit 8 Tafeln) und **Die Furchung und Entwickelung der Keimblätter bei *Ceratodus forsteri*** (Bd. I, 1901, p. 301—332, mit 5 Tafeln und 2 Textabbildungen); desselben Autors speciellerer Untersuchungen über die Entwickelung der paarigen Flossen und der Zähne soll erst weiter unten Erwähnung geschehen[1]). Die concentrirte, aber sehr genaue Beschreibung der äusseren Entwickelung behandelt auf Grund der äusseren Betrachtung, zum Teil auch auf Grund der Reconstruction von Schnittserien die Eier mit ihren Hüllen vor und nach der Befruchtung, die Furchung und Gastrulation, die Erhebung des Embryo über den Dotter, die Ausbildung des Embryo und die Entwickelung des jungen Tieres nach dem Ausschlüpfen und enthält noch ein kurzes zusammenfassendes Schlusscapitel, sowie eine genauere Uebersicht des Inhaltes der Abhandlung. Die verschiedenen Stadien (Stadium 1—48) werden in Schrift und Bild (von Semon und von Adolf Giltsch's Meisterhand teils in natürlicher Grösse, teils und zumeist in 9—16-facher Vergrösserung gezeichnet) eingehend dargestellt, wobei auch mehrfach Bezug auf die innere Entwickelung genommen wird. Bemerkenswert ist der Mangel äusserer Kiemen bei *Ceratodus*, während die Larven von *Protopterus* und *Lepidosiren* dieselben sehr entwickelt besitzen[2]). Die Darstellung beschränkt sich nicht auf die blosse Beschreibung, sondern ist eine vergleichende, wobei die näheren Beziehungen zu den Amphibien gegenüber den entfernteren zu den Fischen hervorgehoben und zahlreiche wichtige Probleme der vergleichenden Entwicklungsgeschichte eingehend behandelt und mit überzeugenden Gründen entschieden werden. — Die eingehendere Beschreibung der Entwickelung des *Ceratodus* auf Grundlage der inneren Untersuchung von Schnittserien giebt die zweite oben citirte, von der Hand seiner Gattin reich und künstlerisch illustrirte Abhandlung Semon's aus dem Jahre 1901. Diese schildert die Structur und Entwickelung des Eies und seiner Hüllen (Ovarialei und Ei nach seiner Ablage), die Furchung im Verband mit einer zusammenhängenden Betrachtung über die Furchung des *Ceratodus*-Eies und einer Vergleichung mit der Eifurchung der anderen Anamnier, ferner die Vorgänge bei der Gastrulation, wobei insbesondere die Bildung des Urdarmes und die Nahtlinie inmitten der Rückenfläche der älteren Gastrulalarven (ektodermale Mediannaht) genauer erörtert werden, weiterhin die Differenzirung des axialen Mesoderms und der Chorda, das Schicksal des Blastoporus und die Bildung des Afters, und schliesst mit zusammenfassenden Betrachtungen über die Keimblätterbildung bei *Ceratodus*; ein dem Literaturverzeichnis folgendes ausführliches Inhaltsverzeichnis der bedeutungsvollen Abhandlung erleichtert die Kenntnisnahme der besprochenen Vorgänge und Fragen. Auch hier erhebt sich die Darstellung weit über die blosse Beschreibung, erörtert auf Grund lebendiger Vergleichungen mehrere hervorragend wichtige Entwickelungsprobleme und gelangt zugleich an der Hand einer strengen kritischen Behandlung der Befunde zu gut begründeten Anschauungen, welche in mannigfacher Hinsicht von den bisher zumeist vertretenen abweichen und für die Zukunft maassgebend wurden; dies betrifft namentlich die Phylogenese der ungleichen Dotteranhäufung in den Anamniereiern, die Darmbildung, die Zusammengehörigkeit

---

1) Eine weitere Darstellung der Entwickelung des *Ceratodus forsteri* unter gleichzeitiger Berücksichtigung der Organologie der älteren Stadien giebt R. Semon in dem dritten Heft der von Fr. Keibel herausgegebenen Normentafeln zur Entwickelungsgeschichte, Jena (Gustav Fischer) 1901, 38 pp., mit 3 Tafeln und 17 Textabbildungen, einer grossen Tabelle und einer umfassenden Literaturübersicht, folio.

2) Diese Nichtexistenz bei *Ceratodus* wird gegenüber den gegenteiligen Deutungen von P. Clemens (1894) von Semon ausdrücklich betont (Vermeintliche äussere Kiemen bei *Ceratodus*-Embryonen, Anat. Anz., Bd. X, 1895, p. 332—333).

der Chorda und des axialen Mesoderms, die ektodermale Mediannaht[1]) u. s. w. In allen diesen Entwicklungsvorgängen steht *Ceratodus* den Amphibien, insbesondere den Urodelen, relativ am nächsten, bietet aber im Besonderen einige charakteristische Abweichungen von ihnen dar[2]). — **E. H. Gregory's** Abhandlung **Die Entwickelung der Kopfhöhlen und des Kopfmesoderms bei *Ceratodus forsteri*** (Bd. I, 1905, p. 641—660, mit 23 Textabbildungen) schliesst an die soeben angeführte von SEMON an. Sie beginnt mit der Untersuchung der Stadien, bei welchen die erste Andeutung der Segmentirung sichtbar wird, und giebt auf Grund des Studiums der Schnittserien eine genaue Beschreibung nebst Reconstructionen der Entwickelungsvorgänge am Kopfe. Von den bezüglichen daraufhin genauer bekannten Selachiern und Petromyzonten unterscheidet sich *Ceratodus* namentlich durch die rudimentäre Ausbildung des vorderen Chordaendes und die späte Entwickelung der ersten (prämandibularen) Kopfhöhle. — **Alfred Greil's Entwickelungsgeschichte des Kopfes und des Blutgefässsystems von *Ceratodus forsteri***, I. Teil, Gesamtentwickelung bis zum Beginn der Blutcirculation (Bd. I, 1908, p. 661—934, mit 22 Tafeln und 264 teilweise bunten Textabbildungen); II. Teil, Die epigenetischen Erwerbungen während der Stadien 39—48 (Bd. I, 1913, p. 935—1492, mit 19 Tafeln und 336 Textabbildungen)[3]), bildet die weitaus umfangreichste und mit wundervoll ausgeführten Abbildungen (41 Tafeln und 600 Textabbildungen) überaus reich geschmückte Monographie der Zoologischen Forschungsreisen. Sie schliesst direct an SEMON's und GREGORY's zuvor erwähnte Abhandlungen an und giebt in 7 Capiteln (Cap. I—IV den ersten, Cap. V—VII nebst Schlussbetrachtungen und Literaturangaben den zweiten Teil bildend) eine auf die gründliche Untersuchung sehr zahlreicher Serien aufgebaute Beschreibung der Entwickelungsvorgänge des jungen *Ceratodus*, insbesondere seines Kopfbereiches, vom Stadium 21 ($3^1/_2$ mm Körperlänge) bis zum Stadium 48 (18 mm Körperlänge) der SEMON'schen Normentafel[4]). Eine vergleichende Darstellung der Furchung, Gastrulation und der ersten Phasen der Längenentwickelung noch früherer Stadien von *Ceratodus* an der Hand der betreffenden Untersuchungen von R. SEMON, sowie unter Vergleichung mit P. CERFONTAINE's Angaben über die Entwickelung des *Amphioxus*, ferner mit den Mitteilungen von O. HERTWIG und A. RUFFINI nebst den eigenen Arbeiten über die Entwickelung urodeler Amphibien leitet die mit Stadium 21 beginnende eigentliche Untersuchung A. GREIL's ein. Dieselbe bespricht die Entwickelungsvorgänge in Cap. I bis zur Vereinigung der Medullarwülste (Stad. 21—25), in Cap. II bis zur Bildung der Prostoma-Naht (Stad. 26—29), in Cap. III bis zur Vereinigung der paarigen Pericardialhöhlen (Stad. 30—33), in Cap. IV bis zum Beginn der Blutcirculation (Stad. 34—38), in Cap. V bis zur Entstehung der Kiemenknötchen (Stad. 39—44, erste Woche des Freilebens), in Cap. VI vom Auftreten der vorderen bis zur Entstehung der hinteren Extremitätenknospen (Stad. 45—47, 2.—6. Woche des Freilebens) und in Cap. VII die Entwickelungsvorgänge in der 6.—10. Woche des Freilebens (Stad. 48), wobei die Genese der Urdarmhöhle und des Urmundes, der Keimblätter, namentlich des Mesoderms, der Kopfanlage und ihrer Längenentwickelung, die Streckung des Körpers, die Kopfhöhlen, sowie die frühe Entwickelung aller zum Kopfe gehörenden Hart- und Weichteile (Neurocranium und Visceralbogen, Kopfmuskulatur, Gehirn und Gehirnnerven, Sinnesorgane, Mundhöhle und Kiemendarm u. s. w.) eine eingehende Behandlung finden. Vergleichende Excurse (Selachier, Teleostier, Amphibien, Amnioten; holoblastische und meroblastische Eier), Eingehen auf experimentelle

1) Ueber den gleichen Gegenstand handelt R. SEMON in der Arbeit Die „ektodermale Mediannaht" des *Ceratodus* (Arch. f. Entwickelungsmechanik, Bd. XI, 1901, p. 310—320, mit 9 Textabbildungen).

2) Eine eingehendere Darstellung der systematischen Stellung der Dipnoer giebt R. SEMON in der Abhandlung Ueber das Verwandtschaftsverhältnis der Dipnoer und Amphibien (Zool. Anz., Bd. XXIV, 1910, p. 180—188).

3) Einiges aus seiner Untersuchung an *Ceratodus forsteri* wurde von A. GREIL bereits unter dem Titel Ueber die Entstehung der Kiemendarmderivate von *Ceratodus* in den Verh. d. Anat. Gesellsch. 20. Vers. in Rostock 1906, p. 115—131 veröffentlicht.

4) Einige ältere Stadien von *Ceratodus* (zwei Jungfische von 50 und 62 mm Körperlänge), welche Verf. für seine Untersuchung von Prof. ED. VAN BENEDEN erhielt, sollen im Verband mit einem Jungfisch von *Protopterus* (von Dr. STUHLMANN) an anderer Stelle beschrieben werden.

Fragen, bestimmte Stellungnahme zu dieser oder jener Lehre (Concrescenztheorie, Mesenchymtheorie u. s. w.) beleben die Darstellung, die sich nicht nur auf Kopf und Blutgefässsystem beschränkt, sondern u. a. auch die Bildung und morphologische Bedeutung des Canalis neurentericus, das peristomale Mesoderm, den Darm und das hintere Körperende eingehend behandelt; ausgezeichnete Abbildungen von sehr zahlreichen mikroskopischen Querschnitten, Plattenmodellen und schematischen Zusammenstellungen erläutern sie. Die Schlussbetrachtungen gewähren in 24 kürzeren Abschnitten eine zusammenfassende Uebersicht über den gesamten Inhalt der Untersuchung. Sie behandeln der Reihe nach Furchung, bilaterale Polarität, Blastulation und Gastrulation, Längenwachstum der Gastrula, Keimblätterbildung, Neuralplatte, dorsale Urdarmwand, paraxiale Mesodermflügel, Chorda dorsalis, nach vorn und nach hinten geschehendes Längenwachstum der dorsalen Neurulawand (querer Kopfwulst, innere Mundbucht, dorsale Urmundlippe, wobei die Rückennaht und die Concrescenztheorie abgelehnt wird), Bildung der Neuralwülste, Entstehung und Vermehrung der Dorsalsegmente, Erhebung der Neuralwülste und Schluss zum Neuralrohr, Entstehung des prostomalen Mesoderms und sein Anschluss an die paraxialen Mesodermflügel, ventrale Randzone mit sich bildenden Blutzellensträngen, Augenbläschen, Ausbildung der Gehirnblasen und ihre gegenseitige Beugung, Gehirnganglien, Anlage des Gehörorgans (Labyrinthblase), der Sinnesknospen und Seitenliniensysteme, sowie des Geruchsorgans, Linsenbildung; Schlundtaschen und ihr nur teilweiser Durchbruch nach aussen, Visceralbogen, Kiemenknötchen, Kiemendeckel, Thymusknötchen, telobranchiale Körper, Sinneslinie; Darmschluss, orales Darmende, Zahnpapillen, Anlage der Lungen und der grossen ventralen Darmdrüsen (Leber und Pankreas); verschieden entwickelte Zonen der Mesodermflügel, Cölombildung, Pericardialhöhle (paar angelegt, dann durch Zusammenfluss der paarigen Anlagen unpaar werdend), Entstehung des Herzschlauches und seiner Krümmung, primitive Aorten, Gefässwand und Blutzellen producirendes Angiohämoblastem; Schilddrüse; Dorsalsegmente und Seitenplatten, Myotome, Dermalplatten, Angiosklerotome, in den branchialen Bereich wachsende Myotomfortsätze mit eingehender Darstellung der aus ihnen entstehenden Muskulaturen; die im otischen und präotischen Gebiete zur Ausbildung gelangenden beiden Kopfhöhlen oder Mesodermblasen (vordere Mandibularhöhle [Prämandibularhöhle] oder Ciliarmesodermblase, hintere Mandibularhöhle) und ihr Verhalten zu den benachbarten (prämandibularen und hyomandibularen) Schlundtaschen mit Erörterung der Kaumuskulatur und Augenmuskulatur; Ursachen des Fehlens der Segmentirung im Kopfbereiche, Neurocranium und Visceralbogen, ihre Verknorpelung und differente weitere Entwickelung, Kiemen- und Kiemendeckelbildung, Ausbau des branchialen Gefässsystems (Kiemenatmung, afferente und efferente Blutgefässe); Mundhöhlendach, Riechsäckchen, Nasenhöhle und Nasenlöcher, Neuralrohr mit seinen Gehirnabschnitten, Bildung der Kopfganglien und der afferenten und efferenten Kopfnerven, Ganglienleiste, Hörplatte, Vorniere mit Vornierenglomerulus, vordere Extremitätenknospe mit Anlage ihrer Muskulatur. Mit kurzen Bemerkungen über die Bedeutung der Ontogenie, speciell der Entwickelungsdynamik, für die wissenschaftliche Analyse der Vererbungsphänomene schliessen die Schlussbetrachtungen. — Allenthalben erweist sich Verfasser als gründlicher, mit ausgezeichneter Technik arbeitender Untersucher, der auch zumeist mit glücklicher Kritik verfährt. Seine Resultate hinsichtlich der Ontogenese der Muskularisirung der Visceralbogen von den Myotomen aus sind einstweilen mit den Befunden der vergleichend-anatomischen Untersuchung des betreffenden Muskel- und Nervengebietes nicht zu vereinigen. Bei der Entstehung und Ausbildung der verschiedenen Anlagen schreibt er den ungleichen Wachstumssteigerungen und Wachstumsbeengungen, ihrem gegenseitigen Ringen und ihren Entspannungen eine wesentliche Rolle zu; im ersten Teile seiner Monographie Anhänger der auf der experimentellen Entwickelungsmechanik basirenden Mosaiktheorie und Determinantenlehre, vertritt er im zweiten „eine dem epigenetischen Grundcharakter der Entwickelung d. h. der epigenetischen Evolution

cellulärer Potenzen in einem Zellenstaate Rechnung tragende descriptive Analyse der Wachstums- und Differenzirungserscheinungen".

Das Skelet- und Muskelsystem von *Ceratodus* und seinen Verwandten betreffen die Abhandlungen von K. Fürbringer, R. Semon und H. Braus; auch A. Greil (s. oben p. 1502 f.) macht Angaben über die erste Schädelentwicklung, sowie die Muskularisirung des branchialen Systemes von den Myotomen aus. Die umfassende Arbeit von **Karl Fürbringer, Beiträge zur Morphologie des Skeletes der Dipnoer** nebst Bemerkungen über Pleuracanthiden, Holocephalen und Squaliden (Bd. I, 1904, p. 423—510, mit 5 Tafeln und 38 Textabbildungen) bespricht — auf Grund der Untersuchungen von jüngeren und ausgewachsenen Exemplaren von *Ceratodus, Protopterus, Lepidosiren*, von Serien über die Entwickelung des *Ceratodus* und von zwei von Professor Semon im Jahre 1896 angefertigten Modellen über die Schädelentwickelung — die Knochen des Schädeldaches (insbesondere Nasale, Supraorbitalia und Frontoparietale), das Verhalten der Sinneskanäle zu den Schuppen und ihre Bedeutung für die Theorie der Belegknochen (im Anschlusse an O. Hertwig und C. Gegenbaur), die Bedeutung der Sinneskanäle für das Auftreten von Verknöcherungen (Submandibulare, Suborbitalia und Postorbitale usw.), die Genese der „Occipitalia lateralia" als Neuralbogen nebst Bemerkungen über den Aufbau des Occipitalabschnittes des Craniums, die Deutung der „Kopfrippe" mit Beiträgen zur Kenntnis der Wirbelsäule und unpaaren Flosse, den Nackenstachel der Pleuracanthiden und die unpaaren Flossen der Selachier und Holocephalen (Pinnae der Notidaniden und des *Chlamydoselachus*, Abstammung vom Axenskelet, Einzelpinnae der Squaliden, Entstehung der Stachelflossen), die sogenannten Lippenknorpel der Dipnoer und die Lippenknorpel der Selachier, die Kiemenbogen mit einigen Bemerkungen über Branchialmuskeln und Branchialnerven, den Opercularapparat und den Hyoidbogen und schliesst mit phylogenetischen Erörterungen, welche das Verhältnis von *Ceratodus* zu den dipneumonen Dipnoern, der recenten Dipnoer zu den fossilen, der Dipnoer zu den Pleuracanthiden, Squaliden und Holocephalen betreffen, die Ableitung der Dipnoer von den Crossopterygiern zurückweisen und die relativ nahe Stellung zu den Amphibien betonen, ohne jedoch letztere von bestimmten Dipnoern abstammen zu lassen. Die ganze Arbeit kennzeichnet sich durch genaue Untersuchung und eine Vergleichung auf breiter genetischer Grundlage[1]). — Vorwiegend die Entwickelung des Skeletsystems, aber auch der Muskulatur und der peripheren Nerven betrifft die Abhandlung von **Richard Semon, Die Entwickelung der paarigen Flossen von *Ceratodus forsteri*** (Bd. I, 1898, p. 59—112, mit 7 Tafeln und 4 Figuren im Text). Sie behandelt in ihrem speziellen beschreibenden Teil nach Untersuchung eines reichen ontogenetischen Materiales die Entwickelung der Brustflosse und der Anfänge der Bauchflosse, unter gleichzeitiger Berücksichtigung der Differenzirungen der Gelenke, der Muskeln und der Nerven, sowie der secundären Lageveränderungen, und wendet sich im allgemeinen Teile zur Besprechung der Morphologie und Physiologie der *Ceratodus*-Flosse mit ihren durch die neue Function bedingten Umformungen[2]), sowie zu einer Darstellung des genetischen Verhaltens dieser Flosse zum Chiridium und zum Archipterygium. Semon kommt auf Grund seiner Untersuchungen und Folgerungen zur Bestätigung der Gegenbaur'schen Archipterygiumtheorie und zu einer Ablehnung der Seitenfaltentheorie. Die Abhandlung enthält eine Fülle von einschlägigen Beobachtungen und Betrachtungen, von denen insbesondere auf die Phylogenese der Gelenkungen der einzelnen

1) Etwa gleichzeitig erschien die entsprechende Fragen behandelnde kleinere Arbeit von Karl Fürbringer, Notiz über einige Beobachtungen am Dipnoerkopfe (Anat. Anz. Bd. XXIV, 1904, p. 405—408), welche u. a. auch den vom Autor beim erwachsenen *Ceratodus* aufgefundenen Nervus praeopticus beschreibt. Beide Abhandlungen bilden zugleich eine teilweise Parallele und Ergänzung zu A. N. Sewertzoff's als vorläufige Mittheilung erschienener Abhandlung Zur Entwicklungsgeschichte des *Ceratodus forsteri* (Anat. Anz. Bd. XXI, 1902, p. 593—608).

2) Eine fernere Ergänzung zu dieser Frage bildet R. Semon's Abhandlung Weitere Beiträge zur Physiologie der Dipnoerflosse, auf Grund neuer, von Mr. A. Thomson an gefangenen Exemplaren von *Ceratodus* angestellten Beobachtungen (Zool. Anz. Bd. XXII, 1899, p. 294—300 mit 1 Textfigur).

Extremitätenglieder und ihrer Gelenkbildungen[1]), die Ableitung der Tetrapodengliedmaasse von der Flosse des *Ceratodus* (gelegentliche Gliederung des zweiten basalen Gliedes derselben) und die Begründung der primitiven Bedeutung des biserialen Archipterygiums hingewiesen sei. — Die umfang- und inhaltreiche Monographie von **Hermann Braus, Die Muskeln und Nerven der *Ceratodus*-Flosse,** ein Beitrag zur vergleichenden Morphologie der freien Gliedmaasse bei niederen Fischen und zur Archipterygiumtheorie (Bd. I, 1901, p. 137—300 mit 9 Tafeln und 25 Textfiguren) giebt im Anschlusse an des Verfassers frühere Untersuchungen über Nerven und Muskeln der paarigen Extremitäten der Selachier, Holocephalen und Dipnoer (Jena 1892, Jenaische Zeitschrift 1898, Verhandlungen der Anatomischen Gesellschaft 1898, Morphologisches Jahrbuch, Bd. XXVII, 1899), sowie in Ergänzung von M. v. Davidoff's Beiträgen zur vergleichenden Anatomie der hinteren Gliedmaasse der Fische, III. (Morphol. Jahrb. Bd. IX, 1883) im 1. Abschnitte eine sehr eingehende und gründliche Analyse des Skeletes, der Muskeln und Nerven der vorderen und hinteren paarigen Gliedmaasse von *Ceratodus* unter Berücksichtigung der Function und bespricht in der daran anschliessenden Zusammenfassung über die Dipnoerflosse die Stellung der Vorder- und Hintergliedmaasse, die Pseudometamerie der ventralen Rumpfwand bei Selachiern und Dipnoern und die Anheftung der Muskeln am Skelet. Der 2. Abschnitt behandelt in der gleichen Weise die vordere und hintere Selachierflosse (vorwiegend auf Grund von zahlreichen Untersuchungen an *Hexanchus, Laemargus* und *Acanthias*) und erörtert zusammenfassend die ursprüngliche Uebereinstimmung der Flossenmuskulatur beim Hai- und Lungenfisch, die Homologien und Divergenzen in Lage und Verbindungsweise bei den Flossennerven und die divergente Entwickelung und Wirkungsweise der Muskulatur. Im 3. Abschnitt wird die vordere und hintere Ganoidenflosse in ihren 3 Typen bei den Acipenseriden (*Acipenser, Scaphirhynchus, Polyodon*), den Crossopterygiern (*Polypterus*) und den Amiaden (*Amia*) in der gleichen Weise untersucht; die zusammenfassenden Capitel behandeln ihre Stellung zu den entsprechenden Flossen der Selachier und Dipnoer, sowie u. a. die Entstehung der Basalia des Knorpelskeletes auf Grund vergleichend-anatomischer und ontogenetischer Befunde, die Veränderungen der Flossenmuskulatur gegenüber anderen Extremitäten und die verschiedenartigen Ausbildungen bezw. Rückbildungen der Brust- und Bauchflosse der Ganoiden. Der 4. Abschnitt erörtert die Beziehungen zwischen Pterygium und Chiridium auf Grund einer genauen vergleichenden Untersuchung des Skeletes, der Muskulatur und des Nervensystems der urodelen Amphibiengliedmaasse mit der der Fische und Dipnoer. Endlich handelt der letzte 5. Abschnitt eingehend unter Berücksichtigung aller in Frage kommenden Instanzen — ursprüngliche Form des Extremitätenskeletes, Wanderungen der Gliedmaassen, Vergleichung des Skeletes von Gliedmaassen und Kiemen, Kiemenbogenmerkmale an den Weichteilen der Extremitäten, Gliedmaassenmerkmalen ähnliche, eine Metamorphose vorbereitende Einrichtungen bei Visceralbogen, Versuche einer Darstellung der bei der Bildung der Gliedmaassen successive erfolgten Metamorphosen (primäres Asticho- und Distichopterygium; secundäre Ausgestaltung durch laterales Wachstum,schräg oder senkrecht zur Extremitätenaxe; secundäre Ausgestaltung durch terminales Wachstum in der Richtung oder parallel der Extremitätenaxe) — über die Archipterygiumtheorie. Ein sehr ausgedehntes und genaues Literatur- und Inhaltverzeichnis beschliessen die Abhandlung. Die Untersuchungen von Braus haben einmal eine Feinheit und Complication des Baues der Muskeln und Nerven der Flossen gezeigt, welche bisher nicht bekannt war, dann aber auch der Archipterygiumtheorie, zu welcher sich Braus ebenso wie Semon bekennt, weitere Ausbildung und feste Stützen gegeben. Diese Arbeit von Braus, ebenso wie die ihr auf diesem Gebiete vorausgehenden und nachfolgenden desselben Autors, gehört zu den wichtigsten und maassgebendsten in der Gliedmaassenfrage.

1) Eingehender wird die Phylogenese der Gelenkbildungen von R. Semon in der Abhandlung Zur vergleichenden Anatomie der Gelenkbildungen bei den Wirbeltieren (Festschrift f. C. Kupffer, Jena, G. Fischer, 1899, p. 353—364 mit 5 Textabbildungen) behandelt.

Das centrale Nervensystem behandelt die Arbeit von **Robert Bing und Rudolf Burckhardt, Das Centralnervensystem von *Ceratodus forsteri*** (Bd. I. 1905, p. 511—584, mit 1 Tafel und 36 teilweise farbigen Textabbildungen). Auf Grund der Untersuchung von mehreren theils noch im Schädel befindlichen, teils demselben entnommenen erwachsenen Gehirnen, sowie von Schnittserien und Ganzexemplaren embryonaler Gehirne wird hier, im Anschlusse an R. Burckhardt's Monographie des Gehirnes von *Protopterus*, die genaue, die früheren Bearbeitungen von T. H. Huxley, H. Beauregard, B. G. Wilder, A. Sanders und A. N. Sewertzoff wesentlich überholende Darstellung des *Ceratodus*-Gehirnes gegeben. Die Arbeit zerfällt in einen beschreibenden und vergleichenden Teil; ersterer hat R. Bing, letzterer R. Burckhardt zum Verfasser. Der beschreibende Teil behandelt nach einer historischen Einleitung die Beziehungen des Gehirns zu den umgebenden Teilen, die Morphologie (äusserer Aspect der 5 Gehirnabschnitte, die Gehirnhöhlen, die Ursprungsverhältnisse der Gehirnnerven und die Arterien des Gehirns), die Histologie (Cerebellum, Mittelhirn, Vorderhirn, Rhinencephalon, Faserbahnen und Nervenursprünge, Medianschnitt) und die Entwickelung des *Ceratodus*-Gehirns. Der vergleichende Teil giebt zunächst eine das verwertete Material und die Ansichten der früheren Bearbeiter betreffende Einleitung, bringt dann eine ausführliche Vergleichung des *Ceratodus*- und *Protopterus*-Gehirnes (auch *Lepidosiren* wird auf Grund der Untersuchungen von J. G. Kerr kurz erwähnt), welche — zum Teil im Anschluss an deren verschiedene Aufenthaltsmedien — beiden Gehirnen eine ungleiche Verteilung primitiver Merkmale und höherer Specialisirungen zuweist, derart, dass nicht zu sagen sei, welches Gehirn in Summa das tiefere oder höhere ist. Weiterhin werden die Beziehungen des Dipnoer-Gehirnes zu dem der Ganoiden und Selachier eingehend erörtert und dem der beiden letzteren Abteilungen neben einzelnen höheren Zügen die grössere Summe primitiver Merkmale zuerkannt. — Auch in Alfred Greil's grosser entwickelungsgeschichtlicher Monographie (s. oben p. 1502 f.) wird der Entstehung und ersten Ausbildung des Gehirnes und der Gehirnnerven eine ausführlichere Beschreibung und Betrachtung eingeräumt.

Das Gleiche gilt für die Entwickelung der Sinnesorgane (Geruchsorgan, Hörorgan und Sehorgan), deren erste Entwicklung ebenfalls in A. Greil's Monographie (s. oben p. 1502 f.) Darstellung findet.

Dem Darmsystem im weiteren Sinne gelten die Abhandlungen von R. Semon, A. Greil, L. Neumayer, H. Bluntschli, Iv. Broman und B. Spencer. Die Arbeit von **R. Semon, Die Zahnentwickelung des *Ceratodus forsteri*** (Bd. I, 1901, p. 113—136, mit 3 Tafeln und 12 Textabbildungen)[1]), giebt eine genaue Genese der Zahnbildungen bei *Ceratodus*. Die einzelnen Zahnindividuen entwickeln sich im Ober- und Unterkiefer nach placoidem Typus und verschmelzen darnach zu 2 Paar Complexen im Oberkiefer und zu 2 Paar und 1 unpaaren Complex („Symphysenzahn") im Unterkiefer; als Skeletunterlagen kommen im Oberkiefer Pterygopalatinum und Vomer, im Unterkiefer Operculare und Dentale in Betracht, letzteres wird aber später zahnlos. Weiterhin werden die besonderen Dentinbildungen in ihrer Histogenese genauer erläutert; Schmelzbildungen sind nicht nachweisbar. Die Vergleichung der Zahngebilde des jungen und ausgewachsenen *Ceratodus forsteri* mit den Zähnen fossiler Dipnoer (insbesondere Ctenodipterinen) zeigt die vollkommene Parallele der Ontogenese und Phylogenese in der auch bei den fossilen Formen sich allmählich vollziehenden Verschmelzung der Einzelzähne; bei den fossilen Dipnoern zeigen die Zähne zugleich eine weitere Verbreitung in der Mundhöhle als bei dem ausgebildeten *Ceratodus*. Bei keinem fossilen oder lebenden Dipnoer wurde ein Zahnwechsel beobachtet. Der verhornte Epithelüberzug der *Protopterus*-Zähne

1) Ein früherer kürzerer Vortrag von R. Semon, Ueber die Entwickelung der Zahngebilde der Dipnoer (Sitzungsber. d. Ges. f. Morph. u. Physiol. in München, Bd. XV, 1899, p. 75—85, mit 4 Textabbildungen) behandelt den gleichen Gegenstand. Auch die Abhandlung Die äussere Entwickelung des *Ceratodus forsteri* (Zoolog. Forschungsreisen, Bd. I, 1893) erwähnt die Ausbildung der *Ceratodus*-Zähne durch Verschmelzung der einzelnen Zahnanlagen (Tafelerklärung zu Taf. VII, Fig. 47 u^2 und Fig. 48 u^2).

während des Trockenschlafes ist eine specielle Schutzanpassung. In der Schlussbetrachtung wird hervorgehoben, dass die Zahnbildung durch Concrescenz ausser bei den Dipnoern wahrscheinlich auch bei den Holocephalen geschieht und bei den Scaroiden sich im Beginne zeigt, dass sie dagegen in ihrer Verallgemeinerung auf Selachier, echte Crossopterygier, Labyrinthodonten, Ichthyosaurier und Säugetiere nicht haltbar ist. — Auch Alfred Greil handelt in seiner grossen Monographie (s. oben p. 1502 f.) über die erste Entwickelung des Darmsystemes (Urdarm, Urmund, Umwandung des zuerst mit Dotter erfüllten, danach dotterärmeren Darmes) und über die weiteren Entwickelungsphasen des Kiemendarmes, sowie die Anlage der Lungen und der grossen Darmdrüsen. — **Ludwig Neumayer's** Untersuchungen: **Die Entwickelung des Darmkanales, von Lunge, Leber, Milz und Pankreas bei *Ceratodus forsteri*** (Bd. I, 1904, p. 377—422, mit 1 Tafel und 34 Textabbildungen)[1]) geben eine auf der Durcharbeitung von zahlreichen Embryonen und Schnittserien beruhende und durch Reconstructionen unterstützte Darstellung der betreffenden Entwickelungsvorgänge, welche an Semon's Normentafel zur Entwickelungsgeschichte des *Ceratodus forsteri* 1903 (siehe oben p. 1501, Anm. 1) anschliessen. Der behandelte Stoff ist in drei Abschnitte: 1) Entwickelung des Darmkanals, 2) Entwickelung der Lunge, 3) Entwickelung von Leber, Pankreas und Milz, eingeteilt und schliesst mit einer übersichtlichen Zusammenstellung der Ergebnisse und Schlussfolgerungen. Die Entwickelung des Darmes lässt einen primitiven Typus erkennen, der älter ist, als der der beiden anderen Dipnoer und vollkommen von allen bis jetzt bekannten Formen abweicht. Aus einem dorsalen und ventralen Darm entsteht nach Untergang des letzteren der definitive Darm; die spiralige Drehung beginnt sehr früh. Der temporäre Verschluss des Lumens des oralen Darmes, ein im ganzen Wirbeltierreiche beobachteter Vorgang, hat keine phylogenetische Bedeutung und steht wohl auch mit der Entwickelung der Darmspirale nicht in Connex. Bemerkenswerte Mitteilungen und Abbildungen über die Form der Koprolithen von fossilen Fischen, Dipnoern und Amphibien sind beigefügt. Die Lunge beginnt als ventrale mediane unpaare Aussackung, die unter Bildung eines caudal auswachsenden hohlen Sprosses sich mehr an die rechte, dann an die dorsale Seite des Darmkanales verlagert, worauf auch der Lungengang sich rechts am Darm emporzieht. Die später entstehende Septumbildung ist von secundärer Bedeutung und nicht Folge einer primären paarigen Anlage. Die Leber entwickelt sich aus einer ventralen unpaaren epithelialen Plakode des am meisten oral gelegenen Darmabschnittes, welche ein primäres Leberdivertikel umschliesst, und sondert sich in eine grössere vordere Partie (Leberanlage) und eine kleinere hintere Partie (Anlage der Gallenblase). Das Pankreas entsteht aus drei Anlagen, einer dorsalen, einer ventralen rechten und einer ventralen linken, von denen die beiden ersten sich mit einander verbinden und sich weiterentwickeln, während die letzte rudimentär bleibt bezw. sich rückbildet. Die Milz scheint aus dem Cölomepithel und aus eingewanderten Mesenchymzellen hervorzugehen; eine Entstehung aus dem Entoderm bezw. des Pankreas konnte nicht festgestellt werden. — Die Abhandlung von **Hans Bluntschli, Der feinere Bau der Leber von *Ceratodus forsteri,*** zugleich ein Beitrag zur vergleichenden Histologie der Fischleber (Bd. I, 1904, p. 333—376, mit 1 Tafel und 24 Textabbildungen)[2]) beruht auf der feinen histologischen Untersuchung der Leber des *Ceratodus*, womit sich diejenige der Leber von Ganoiden (*Acipenser*) und Teleostiern (*Anguilla, Barbus*) verbindet. Doch wird auch auf das makroskopische Verhalten Bezug genommen. Auf einleitende Bemerkungen, welche die Technik der Untersuchung betreffen, folgt der ausführliche beschreibende Teil und auf diesen der vergleichende und zusammenfassende Teil, welcher vornehmlich

---

1) In kurzer Mitteilung Recherches sur le développement du foie, du pancréas et de la rate chez *Ceratodus forsteri* auch in Compt. rend. Assoc. Anat. 6. Session, 1904, p. 73—77, 7 Fig., veröffentlicht.

2) In kurzer vorläufiger Mitteilung (Leber von *Ceratodus* und *Acipenser*) auch in den Verhandl. d. Anat. Gesellsch. 17. Versamml., 1903, p. 198—199 zum Teil veröffentlicht.

über die vergleichende Histologie der Fisch- und Dipnoer-Leber, sowie die intrahepatischen Gallenwege der Fische und Dipnoer (Schaltstücke, Netzbildungen der Schaltstücke) handelt. Ein genaues Literaturverzeichnis beschliesst die Abhandlung. Aus dem Detail der interessanten zuverlässigen Untersuchung sei namentlich die verschiedene Grösse der Leberzellen bei Teleostiern, Ganoiden und Dipnoern, sowie die Existenz der netzförmigen, zwischen Leberschläuchen und ausführenden Gallengängen befindlichen Schaltstücke bei Fischen und Dipnoern hervorgehoben, welche den spärlichen und kurzen Intermediärgängen der Amphibien und Amnioten entsprechen; die Dipnoer-Leber stellt sich zwischen die Leber der Ganoiden und Amphibien. — Die weit ausschauende Abhandlung von **Ivar Broman, Ueber die Entwickelung der Mesenterien, der Leberligamente und der Leberform bei den Lungenfischen** (Bd. I, 1905, p. 585—640, mit 1 Tafel und 54 Textabbildungen)[1]) beginnt mit einer eingehenden Darstellung der bisherigen Untersuchungen über die bezüglichen Verhältnisse bei den Fischen und Dipnoern und wendet sich dann zu der ausführlichen Beschreibung der Genese bei *Ceratodus*. Zuerst entstehen die paarigen Pericardialhöhlen, welche durch ausgedehnten Schwund des Mesocardium ventrale zu einer Höhle verschmelzen. Um diese Zeit bilden sich dorsalwärts vom Darm die paarigen primitiven Peritonealhöhlen, zunächst von einander und von der Pericardialhöhle getrennt. Unter weiterem analwärts gerichteten Wachstum der Pericardialhöhlen, sowie Herz- und Leber-Verlagerungen, kommt es zu Sonderungen der Herz- und Leber-Anlage und zur Communication der Pericardial- und Peritonealhöhle. Die hierdurch entstandene gemeinsame Höhle geht aber bald weitere Sonderungen in die definitive Pericardialhöhle und die definitive Pleuroperitonealhöhle ein, welche letztere verschiedene zum Teil vergängliche, zum Teil weitere Differenzirungen eingehende Mesenterien und damit zusammenhängende Recessus bildet. Den hier verlaufenden Arterien und Venen kommt dabei ein wichtiger Einfluss zu, namentlich auch auf die Gestaltung der Leber und ihrer Ligamente. Sehr spät bilden sich die paarigen Pori abdominales (die bei den erwachsenen *Lepidosiren* fehlen) aus. Weiter werden die entsprechenden Verhältnisse bei den beiden anderen Dipnoern, sowie einigen Teleostiern erörtert und dabei frühere irrige Angaben anderer Untersucher richtiggestellt. Die Ausbildung des bei Fischen fehlenden, bei den Amphibien und Amnioten aber vorhandenen Recessus hepato-mesenterico-entericus bei *Ceratodus* spricht für die nähere Stellung dieses Dipnoers zu den Amphibien. Die Cölombildung mag ursprünglich bei Wirbellosen und Wirbeltieren ein Genital- und (oder) Excretionsorgan gewesen sein; weiterhin hat sie durch die Vornierensecretion, die Herzbewegungen und die Darmbewegungen ihre weitere Ausbildung gefunden. Zahlreiche (43) Thesen referiren am Schlusse den Inhalt der ganzen Untersuchung. — **Baldwin Spencer's** Abhandlung **Der Bau der Lungen von *Ceratodus* und *Protopterus*** (Bd. I, 1898, p. 51—58, mit 2 Tafeln und 3 Textabbildungen) giebt eine genaue Beschreibung des makroskopischen und namentlich des mikroskopischen Baues der Lungen von *Ceratodus* und *Protopterus* und daran anschliessend eine Vergleichung der Lungen beider Dipnoer unter einander und mit denen der anderen Wirbeltiere; instructive schematische Abbildungen erläutern die Vergleichung. In beiden Lungen ist ein centraler Hohlraum vorhanden, der sich seitlich in Buchten öffnet. Bei *Ceratodus* besteht die Wand der ganzen Lunge, bei *Protopterus* nur die des centralen Hohlraumes und der Seitenbuchten aus glatten Muskelfasern und Bindegewebe; innen sind alle Leisten von *Protopterus* und die ganze Lunge von *Ceratodus* von flachem respiratorischen Epithel mit darunter liegendem Blutcapillarennetz bekleidet. Die ganze Lunge von *Ceratodus* ist nur dem Centralraum und den lateralen Buchten von *Protopterus* homolog; die anderen Gebilde

1) In umfassenderer Darstellung werden die betreffenden Entwickelungsvorgänge bei den Wirbeltieren von Iv. Broman auch in der grossen Monographie Die Entwickelungsgeschichte der Bursa omentalis und ähnliche Recessbildungen bei den Wirbeltieren (Wiesbaden 1904, 611 pp. mit 20 Tafeln und 650 Textabbildungen), sowie in der Abhandlung Ueber Entwickelung und Bedeutung der Mesenterien und der Körperhöhlen bei den Wirbeltieren (Anat. Hefte, XV, 1905, p. 332—409, mit 42 Textfiguren) behandelt.

der Lunge von *Protopterus* sind secundär. Eine Homologisirung der einzelnen Teile mit Teilen der Lungen höherer Wirbeltiere ist nicht durchführbar.

Die Entstehung und erste Ausbildung des Gefässsystems bildet in **Alfred Greil's** grosser, schon oben (p. 1502 f.) besprochener Monographie über die **Entwickelungsgeschichte des Kopfes und des Blutgefässsystems von *Ceratodus forsteri*** (Bd. I, 1908, 1913) das Hauptthema. Die Entwickelung der mesodermalen Angiosklerotome und des Angiohämoblastems, sowie die Ausbildung des Herzens nebst dem Pericard, der primitiven Aorten, des Kiemengefässsystems und des Vornierenglomerulus werden darin ausführlich beschrieben, abgebildet und besprochen.

Ueber die erste Anlage des Excretionssystems macht R. Semon in zwei der schon früher erwähnten Abhandlungen (Die äussere Entwickelung des *Ceratodus forsteri*, Zoolog. Forschungsreisen, Bd. I, 1893, p. 44, und Die Entwickelung der paarigen Flossen von *Ceratodus forsteri*, Zoolog. Forschungsreisen, Bd. I, 1898, p. 62) kurze Angaben über den Bau und die topographische Lage der Vorniere[1]). — Auch A. Greil bespricht in seiner grossen Monographie (s. oben p. 1502 f.) die erste Entstehung der Vorniere und des Vornierenglomerulus.

2. Arbeiten über Monotremen und Marsupialier (Band II; III, 1; III, 2; IV partim).

Das von Professor Semon der wissenschaftlichen Untersuchung dargebotene Material bestand aus folgenden Tieren:

Monotremen. Von *Ornithorhynchus anatinus* zahlreiche ausgebildete oder nahezu ausgebildete Tiere, einige Eier; von *Echidna aculeata* var. *typica* gleichfalls eine grosse Anzahl von erwachsenen Tieren, eine reiche Ausbeute an Ovarial-, Uterin- und Beuteleiern, sowie an Beuteljungen bis zur Grösse von 9 cm Nackensteisslänge, zum Teil mit Eischale und mit embryonalen Hüllen, ferner zahlreiche Rohskelete; von beiden Monotremen fast alle mit den verschiedensten Conservationsmitteln für histologische Zwecke behandelten inneren Organe (Gehirne, Augen, innere Eingeweide), sowie ausgeschnittene Mammarorgane. — Die Herstellung der Schnittserien der Entwickelung von *Echidna* wird zum wesentlichsten Teile der Sorgfalt und hervorragenden Technik von Hofrat Dr. F. Hochstetter verdankt; auch Prof. Dr. Emery (Extremitäten), Prosector Dr. G. P. Frets und Prof. Dr. Fr. Keibel haben sich in dankenswertester Weise daran beteiligt; den Abhandlungen von Geheimrat Dr. Th. Ziehen liegen gleichfalls viele Schnittserien zu Grunde. Reconstructionsmodelle der *Echidna*-Entwickelung fertigten an Prosector Dr. G. P. Frets (Wirbelsäule), Prof. Dr. E. Gaupp (Schädel), Prof. Dr. F. Pinkus (Haarscheiben), Prof. Dr. G. Alexander (inneres Ohr), Prosector Dr. O. Seydel (Mund- und Nasenhöhle), Prof. Dr. Fr. Keibel (Darm, Leber und Pankreas; — Urogenitalsystem, Enddarm und Cloake), Prof. Dr. A. Oppel (Kehlkopfinneres), Geheimrat Dr. A. Narath (Lunge), Prosector Dr. M. Voit (Cowper'sche Drüse); Ausguss- und Corrosionspräparate Prof. Dr. A. Denker (Gehörorgan) und Geheimrat Dr. A. Narath (Bronchialbaum).

Marsupialier. Junge bis ausgebildete, meist vielfach vertretene Tiere von *Antechinomys laniger*, *Sminthopsis crassicaudata*, *Phascologale penicillata*, *Dasyurus hallucatus*, *D. geoffroyi*; *Perameles macrura*, *P. obesula*; *Phascolarctus cinereus*; *Phalanger orientalis* var. *typicus*, *Ph. maculatus*, *Trichosurus vulpecula* var. *typicus*, *Pseudochirus peregrinus*, *Dactylopsila trivirgata*, *Petaurus breviceps* var. *typicus* und var. *papuanus*, *P. sciureus*, *Distoe-*

1) Eingehendere Mitteilungen über die Ausbildung der Vorniere und des Vornierenganges, sowie kürzere über die Entwickelung der Urniere und des Genitalsystems von *Ceratodus* enthält R. Semon's Aufsatz Zur Entwicklungsgeschichte des Urogenitalsystems der Dipnoer (Zoolog. Anz., Bd. XXIV, 1901, p. 131—135).

churus pennatus; *Aepyprymnus rufescens*, *Petrogale brachyotis*, *Macropus ualabatus*, *M. rufus*; zum Teil recht zahlreiche Embryonen und Beuteljunge von *Phascologale penicillata*, *Dasyurus hallucatus*, *D. geoffroyi*; *Perameles obesula*; *Phascolarctus cinereus*; *Phalanger orientalis*, *Ph. maculatus*, *Trichosurus vulpecula*, *Petaurus breviceps*; *Aepyprymnus rufescens*, *Macropus rufus*, *Halmaturus* sp.; verschiedene Rohskelete; für histologische Zwecke conservirte Beutelapparate, Gehirne, Augen und innere Eingeweide. — Zahlreiche Schnittserien der Entwickelung des Kopfes und der Kieferregion mehrerer Marsupialier sind der Sorgfalt und Technik von Prof. Th. Dependorf, der Gliedmaassen von Prof. Dr. C. Emery zu danken; auch die Abhandlungen von Geheimrat Dr. Th. Ziehen beruhen auf einem reichen Material von Schnittserien. Plattenmodelle des Kehlkopfinnern von Marsupialiern und Placentaliern stellte Prof. Dr. A. Oppel her.

Die hier in Frage kommenden Untersuchungen sind teils solche, die nur Monotremen oder nur Marsupialier betreffen, theils solche, die beide Abteilungen zusammen behandeln, meist mit vergleichenden Ausblicken auf die höheren Säugetiere, teils geben sie auch eine vergleichende Uebersicht über grössere Reihen mammaler und nonmammaler Wirbeltiere, wobei jedoch die Verhältnisse des von Professor Semon mitgebrachten Monotremen- und Marsupialier-Materiales integrirende Teile der Arbeiten ausmachen. Wir besprechen, ohne auf diese Verschiedenheiten der Behandlung Rücksicht zu nehmen, zuerst die allgemeineren Lebens- und Entwickelungsverhältnisse, dann in systematischer Folge die Organsysteme.

R. Semon's Abhandlung **Beobachtungen über die Lebensweise und Fortpflanzung der Monotremen nebst Notizen über ihre Körpertemperatur** (Bd. II, 1894, p. 1—16) eröffnet die Reihe der diesen Tieren geltenden Arbeiten [1]). Sie fügt den bisherigen, grösstenteils an gefangenen Monotremen gemachten Beobachtungen eine Fülle neuer Kenntnisse auf Grund des Studiums der freilebenden Tiere, insbesondere für die Fortpflanzung und Brutpflege hinzu. Von der vorwiegend trockene Dickichte bewohnenden *Echidna* werden die geographische Verbreitung der lebenden und fossilen Arten, die Standorte, Häufigkeit, Jagd und Verwendung, Lebensweise (unter anderem auch Parasiten, geringe geistige Fähigkeiten bei hochentwickeltem Ortssinn, Bedeutung des Sporns, zweifelhafte Ausbildung der Stimme) und Fortpflanzung besprochen (nur 1 im Juli und August beginnende Brunst mit fast stets nur 1 befruchteten Ei im linken Oviduct, Entfernung der Schale nach der Ablagerung des Eies im Beutel, Brutpflege, von anderen Säugern abweichende Zusammensetzung der Milch). Die entsprechenden Verhältnisse werden dann von *Ornithorhynchus*, welcher die Flussufer und die langsam fliessenden Gewässer bevorzugt, mitgeteilt; die Brunst des *Ornithorhynchus* beginnt erst Mitte August, stets fanden sich 2 Eier, die im übrigen denen von *Echidna* gleich sind, in der linken Tube. Die Körpertemperatur von *Echidna* schwankt erheblich, zwischen 26,5—34° C in der Kloake, von 29—36° C in der Bauchhöhle (*Ornithorhynchus* hat nach Messungen von Miklucho-Maclay noch geringere Temperaturen); directere Beziehungen zur Lufttemperatur, Jahreszeit oder dem Lebensalter waren nicht erkennbar. Die Monotremen gehören weder zu den poikilothermen, noch streng genommen zu den homoiothermen Tieren; das weitere Studium ihrer Temperaturverhältnisse dürfte sich für die Lehre von der Wärmeregulirung bedeutungsvoll erweisen.

Die compendiöse, aber sehr wichtige Arbeit von **R. Semon, Zur Entwickelungsgeschichte der Monotremen** (Bd. II, 1894, p. 59—74, mit 4 Tafeln und 10 Textabbildungen), welche W. H. Caldwell's Embryology of Monotremata and Marsupialia I (Phil. Trans. Royal Soc. London, Vol. CLXXXVII, 1887) [2]) in vielen wesentlichen Zügen ergänzt und weiterführt, handelt zuerst von den reifen und in erster Entwickelung begriffenen Oviducteiern von *Echidna* und *Ornithorhynchus*, wobei deren Grösse (mit $3^1/_2$—4 mm ohne,

1) Die Notizen über die Körpertemperatur der niedersten Säugetiere (Monotremen) sind auch in Pflüger's Archiv f. d. gesamte Physiol., Bd. LVIII, Bonn 1894, p. 229—232 abgedruckt.

2) Weitere bedeutsame Angaben über die Entwickelung von *Ornithorhynchus* machten 1906 und 1907 J. T. Wilson and J. P. Hill.

$4^1/_2$—5 mm mit Schale beginnend), ferner die Structur, das Wachstum und — nach Untersuchungen des physiologischen Chemikers Prof. Dr. R. Neumeister — die chemische Zusammensetzung ihrer Keratinschalen genauere Schilderung und Vergleichung mit denen der Sauropsiden und anderer Wirbeltiere finden[1]) und endlich die innere Structur des discoblastischen mit (nach Art der Sauropsiden verteiltem) weissem und gelbem Dotter versehenen Eies nebst Dotterhäutchen und zwischen dieser und der Schale befindlicher dünner, später ganz resorbirter Eiweissschicht besprochen wird. Ein weiteres Capitel schildert mit aufklärenden vergleichenden Erörterungen (Invagination, Zellwucherung) die Furchung (Morula, Blastula, Gastrula) und die Bildung der primären Keimblätter, in welchen Bildungsprocessen die Monotremen sowohl von den Sauropsiden als auch von den höheren Säugetieren abweichen. Das Schlusscapitel bespricht die Entwickelung der Körperform, wobei mehrere Stadien von noch in der Schale befindlichen Embryonen und Beuteleiern (Stadien 40—45), sowie von geborenen Beuteljungen (Stadien 46—53) abgebildet werden. Auch der Anlagen verschiedener äusserer Organe (Ohren, Stacheln, Sporn, Beutel, welcher letztere schon recht früh — mit Stadium 46 beginnend — und, wie es scheint, bei beiden Geschlechtern angelegt wird)[2]) ist Erwähnung getan. — In ausführlicherer Darstellung behandelt **R. Semon Die Embryonalhüllen der Monotremen und Marsupialier,** eine vergleichende Studie über die Fötalanhänge der Amnioten (Bd. II, 1894, p. 17—58, mit 7 Tafeln und 10 Textabbildungen). Zunächst werden die Embryonalhüllen (Amnion und seröse Hülle, Dottersack und Proamnion, Kreislauf des Dottersackes, Allantois, Geburt des Embryo aus der Schale) von *Echidna*, sowie von zwei Typen der Marsupialier (*Phascolarctus* und *Aepyprymnus*) vornehmlich hinsichtlich der relativen Beteiligung von Dottersack und Allantois am embryonalen Kreislauf eingehender beschrieben und in ihrer Genese aufgeklärt. Darauf folgen vergleichende Beobachtungen und Betrachtungen über die Embryonalhüllen und den Embryonalkreislauf der Amnioten. Dieser Abschnitt behandelt in einem ersten grossen Capitel die Classification der Wirbeltierentwickelung, in welcher hinsichtlich des Dottergehaltes der Eier die drei Stadien der mikro-, meso- und makrolecithalen Oviparität unterschieden werden; aus letzterer hat sich zu wiederholten Malen (viele Selachier, einige Teleostier, einige Amphibien, einige Reptilien, Beuteltiere, Placentalier) die Viviparität entwickelt; auch werden hier die Correlationen der Anamnia mit Generatio aquatica und Beschränkung des Excretionssystems auf Pro- und Mesonephros, sowie der Amniota mit Generatio terrestris und Ausbildung des Metanephros erörtert. Zwei weitere Capitel besprechen den Einfluss des terrestrischen Aufenthaltes der Eier auf die Entwickelung, wobei einmal die veränderte relative Schwere der Eier und die Kopfkrümmung des Embryos die Genese des Amnions und der serösen Hülle bedingen, fernerhin die embryonale Respiration und die Allantoisbildung weitere Folgen dieses Mediumwechsels darstellen; die Verhältnisse des Dotters, der Eischale, des Dottersackes und der Allantois werden hierbei in zusammenfassender tabellarischer Uebersicht verdeutlicht. Das vierte Capitel giebt eine vergleichende Darstellung des Dotterkreislaufes, in welcher die Verhältnisse aller Amnioten auf Grund mehrerer neuen, die alten verbessernden Untersuchungen und lichtvollen Schlussfolgerungen einer genauen Analyse unterzogen werden. Die Schlussbetrachtung begründet die monophyletische Entstehung von Amnion, Allantois und Metanephros und damit die Existenz der Protamniotengruppe. Die ganze, auch durch Ad. Giltsch wundervoll illustrirte Abhandlung kennzeichnet sich durch einen grossen Scharfblick und Scharfsinn in der physiologischen Combination der durch die gründliche Untersuchung gewonnenen morpho-

1) Später hat J. P. Hill auch bei Marsupialiern (*Dasyurus*) Rudimente dieser Keratinschale nachgewiesen (Quart. Journ. Micr. Sc., [2. Ser.] Vol. LVI, 1910, p. 1—134, 9 Taf., 2 Figg.).

2) In dem gleichen Jahre hat auch W. N. Parker die Anlage der Mammartasche bei einer jungen $25^1/_2$ cm langen *Echidna* beschrieben (Proc. Zool. Soc., 1894, p. 3—14). R. Semon gab diese Anlage 1894 als zuerst paarig auftretend, dann unpaar werdend an, ergänzte aber später (Morphol. Jahrb., Bd. XXVII, 1899, p. 497) seine Angabe dahin, dass die Anlage von vornherein unpaar sei, und dass nur die bald verschwindende Spur des Nabels an ihr anfangs eine Art Teilung erzeuge.

logischen und ontogenetischen Tatsachen und wird immer einen hervorragenden Platz einnehmen. — Die Mammartaschen und Brutbeutel betreffenden Arbeiten sollen weiter unten bei dem Integument (p. 1517—1521) Erwähnung finden.

Das Skeletsystem der Monotremen und Marsupialier behandeln E. Gaupp in zwei, J. F. Van Bemmelen in einer, sowie C. Emery in zwei Arbeiten; auch die noch anderen Organgebieten und Tiergruppen geltenden Untersuchungen von Hj. Schulman und W. Lubosch berücksichtigen hierhergehörige Teile. Die stattliche Abhandlung von **E. Gaupp, Ueber Entwickelung und Bau der beiden ersten Wirbel und der Kopfgelenke von *Echidna aculeata*** nebst allgemeinen Bemerkungen über die Kopfgelenke der Amnioten (Bd. III, 2, 1908, p. 481—538, mit 1 Tafel und 20 Textabbildungen)[1]) giebt in ihrem ersten beschreibenden Teile eine genaue Schilderung der betreffenden Verhältnisse bei den Stadien 40 (dem Beutelei entnommenes Junges) bis 50, sowie bei erwachsenen Exemplaren von *Echidna*. Der zweite Teil enthält die zusammenfassende Darstellung der Entwickelung der beiden ersten Wirbel und der Kopfgelenke, sowie allgemeine und vergleichende Bemerkungen, in welchen die beiden ersten Wirbel, die Kopfgelenke (Articulatio atlanto-epistrophica und Art. atlanto-occipitalis), die Frage der Mono- und Dicondylie bei Amphibien, die abseits stehen, bei Sauropsiden, welche mit ihrer zum Teil reniformen Monocondylie den Ausgang für die Dicondylie der Säuger geben, sowie die Communication des Atlanto-occipital- und Atlanto-epistrophical-Gelenkes (Einheitlichkeit der Sauropsiden und Monotremen, Sonderung bei höheren Säugetieren während der Ontogenese, zum Teil im Anschluss an Eug. Fischer 1901) behandelt werden. Eine Zusammenstellung der Ergebnisse und ein ausführliches Literaturverzeichnis schliesst die bedeutungsvolle Abhandlung. — **J. F. Van Bemmelen** beschreibt den **Schädelbau der Monotremen** (Bd. III, 1, 1901, p. 729—798, mit 3 Tafeln und 6 Textabbildungen) auf Grund der Untersuchungen einer grösseren Anzahl von jungen und ausgewachsenen Ornithorhynchen und Echidnen[2]). Die verdienstvolle Abhandlung giebt eine genaue vergleichende Analyse der einzelnen, den Schädel zusammensetzenden Componenten, fördert zahlreiche neue oder fast unbekannt gewordene Tatsachen zu Tage (insbesondere sei auf die Gaumenbildung und den Temporalkanal verwiesen), weist verschiedene in älterer und jüngerer Zeit (V. Sixta!) begangene Sünden in der Untersuchung und Deutung der Schädelteile zurück und liefert gegenüber früheren anderweitigen Angaben von der Reptilienähnlichkeit den sicheren Beweis, dass der Monotremenschädel säugetierartig ist, wenn auch mit mancherlei embryonalen Zügen und einseitigen Anpassungen. — Hervorragend nach Umfang und Inhalt ist die Monographie von **Ernst Gaupp, Zur Entwickelungsgeschichte und vergleichenden Morphologie des Schädels von *Echidna aculeata*** var. ***typica*** (Bd. III, 2, 1908, p. 539—788, mit 8 Tafeln und 59 Textabbildungen)[3]). Sie giebt im 1. Teile die genaue Beschreibung der Entwickelung bei den embryonalen bezw. marsupialen Stadien 40—51a und die des ausgebildeten Schädels von *Echidna* auf Grund zahlreicher Schnittserien nebst Abbildung vieler Schnitte und einiger Plattenmodelle. Der 2. Teil enthält die zusammenfassende Darstellung der Entwickelung des Schädels mit allgemeinen und vergleichenden Bemerkungen und handelt zuerst vom Primordialcranium

1) Die wesentlicheren Grundzüge dieser Abhandlung hat E. Gaupp bereits in seinem Rostocker Vortrage Ueber allgemeine und specielle Fragen aus der Lehre vom Kopfskelet der Wirbeltiere (Verh. d. Anat. Ges. auf d. 20. Vers. in Rostock, 1906, p. 32, 33) zum Ausdruck gebracht.

2) Mehrere kürzere Mitteilungen über den gleichen Gegenstand giebt J. F. Van Bemmelen in der Tijdschr. d. Nederl. Dierk. Vereeniging, (2. Ser.) Bd. VI, 1899/1900, den Proc. Kon. Ak. v. Wetensch., Amsterdam 1899, 1900, sowie Zool. Anz., Bd. XXIII, 1900, p. 449—461. Die letztere Abhandlung enthält vorwiegend eine Kritik und Widerlegung der von V. Sixta veröffentlichten Ergebnisse und Anschauungen über den Schädel der Monotremen und Reptilien (Zool. Anz., Bd. XXIII, 1900, p. 213—229; Zeitschr. f. Morph. u. Anthrop., Bd. II, 1900, p. 323—364, mit 13 Textabbild.).

3) Auch hier sei E. Gaupp's vorläufiger Mitteilungen über diese Untersuchungen an *Echidna* auf den beiden Anatomen-Versammlungen in Rostock 1906 und Würzburg 1907 (Verhandl. d. Anat. Ges. auf d. 20. Vers. 1906, p. 21—68, und auf der 21. Vers. 1907, p. 129—141) gedacht.

(allgemeine Uebersicht über den Gang der Entwickelung, Occipital-, Otical-, Orbitotemporal-, Ethmoidal-Region und primordiales Visceralskelet mit MECKEL'schem Knorpel, Hammer, Amboss, Steigbügel und Zungenbein), danach von den Schädelknochen mit den beiden Kategorien der Ersatzknochen und der Deckknochen (Parietale, Frontale, Squamosum, Nasale, Parasphenoid, Vomer, Incisivum [Praemaxillare + Septomaxillare], Maxillare, Palatinum, Pterygoid, Tympanicum, Goniale, Mandibula [Dentale] und Kiefergelenk). Mit einer übersichtlichen und umfassenden Zusammenstellung der Hauptergebnisse und einem reichen Literaturverzeichnis schliesst die Monographie, welche zu den bedeutungsvollsten auf dem Gebiete der Schädelentwickelung und der Schädellehre gehört. Sie ist gleich sehr durch die Fülle der neuen aufklärenden Befunde, wie der scharfsinnigen und glücklichen Vergleichungen und Deutungen ausgezeichnet. Der Verfasser, die erste jetzt lebende Autorität auf diesem Gebiete und seit mehr als zwei Decennien Verfasser ungezählter wichtiger Untersuchungen über den Schädel der Wirbeltiere, hat mit dieser fundamentalen Monographie für die genauere Kenntnis des Schädels eine unvergängliche Basis geschaffen. In der Unterkiefer- und Gehörknochen-Frage gehört er zu den hervorragendsten Vertretern der REICHERTschen Theorie. — Hj. SCHULMAN's weiter unten (p. 1514) noch zu besprechende Arbeit Vergleichende Untersuchungen über die Trigeminus-Muskulatur der Monotremen (Bd. III, 2, 1906) giebt auf p. 380—388 auch eine genauere, die Weichteile und die functionellen Momente berücksichtigende Beschreibung der Mandibula von *Ornithorhynchus* und *Echidna*, wonach *Echidna* die den höheren Säugetieren sich mehr annähernde, dabei aber beträchtlich rückgebildete Form gegenüber *Ornithorhynchus* repräsentirt. Weitere kurze Bemerkungen betreffen im Anschluss an die GAUPP'sche Deutung das Säugerpterygoid. — Die Abhandlung W. LUBOSCH's, Das Kiefergelenk der Edentaten und Marsupialier u. s. w. (Bd. IV, 1908)[1]) bespricht das Kiefergelenk und die Kiefermuskulatur beider Säugetierabteilungen, wobei die betreffenden Beschreibungen jedesmal mit den Edentaten beginnen. Es soll daher erst weiter unten (p. 1532 f.) darüber berichtet werden. — **Carlo Emery's** Untersuchungen über das Hand- und Fussskelet werden in den beiden Abhandlungen **Beiträge zur Entwickelungsgeschichte und Morphologie des Hand- und Fussskelets der Marsupialier** (Bd. II, 1897, p. 367—400, mit 4 Tafeln und 13 Textabbildungen) und **Hand- und Fussskelet von *Echidna hystrix*** (Bd. III, 1, 1901, p. 663—676, mit 16 Textabbildungen) mitgeteilt[2]). Der durch mehrere Abhandlungen über die distalen Gliedmaassenabschnitte sehr verdiente Verfasser giebt hier auf Grund der Untersuchungen embryonaler bezw. marsupialer Stadien, sowie ausgebildeter Extremitäten von *Echidna*, wie von mehreren Beuteltieren aus der SEMON'schen Ausbeute (*Phascologale*, *Dasyurus*, *Perameles*, *Phascolarctus*, *Trichosurus*, *Petaurus* und *Aepyprymnus*), sowie aus seiner und anderer Zoologen Sammlung (*Didelphys*, *Trichosurus*, *Bettongia*, *Macropus*) eine genaue Analyse des Hand- und Fussskeletes der betreffenden Tiere. Die Deutung schliesst in vielen Punkten an die von GEGENBAUR (insbesondere auch in der typischen Pentadactylie der Tetrapoden) an, in anderen nimmt sie eine Mittelstellung zwischen den Auffassungen dieses und anderer Morphologen ein. Zwischen kanonischen und überzähligen Skeletstücken (zu welchen letzteren auch der Sporn von *Echidna* gehört) wird genau unterschieden. Auch werden Vergleichungen zwischen Carpus und Tarsus, zwischen den untersuchten Monotremen und Marsupialiern und den höheren Säugern, sowie mit lebenden und fossilen Reptilien und Amphibien gegeben.

Ueber das Muskelsystem der Monotremen handeln die wichtigen Arbeiten von G. RUGE und Hj. SCHULMAN. Die die Kaumuskulatur der Edentaten und Marsupialier betreffende Untersuchung von

1) W. LUBOSCH's Untersuchungen über das Kiefergelenk der Monotremen sind an anderer Stelle (Jenaische Zeitschr. f. Naturwissenschaft, Bd. XLI, 1906, p. 549—606) veröffentlicht.

2) Kürzere vorläufige Mitteilungen giebt C. EMERY in den Rend. Acc. Lincei, Vol. IV, 2, 1895, den Arch. Ital. Biol., Vol. XXV, 1896, und den Verhandl. deutscher Naturf. und Aerzte, München 1899, Leipzig 1900.

W. Lubosch soll weiter unten (p. 1532 f.) besprochen werden, ebenso die Arbeit von W. v. Gössnitz, Ueber das Diaphragma (p. 1533). — **Georg Ruge's** Abhandlung **Die Hautmuskulatur der Monotremen und ihre Beziehungen zu dem Marsupial- und Mammarapparate** (Bd. II, 1895, p. 75—154, mit 1 Tafel und 38 Textabbildungen) giebt eine genaue Beschreibung der von den Nervi facialis und thoracici anteriores versorgten und zu dem sogenannten Panniculus carnosus zusammengetretenen, aber bei genauerer Untersuchung der Innervation stets zu scheidenden Hautmuskulatur der beiden Monotremen *Echidna* und *Ornithorhynchus*, wobei zugleich die Verhältnisse bei den höheren Säugetieren vergleichend erörtert werden. Der Verfasser, der seit Ende der 70er Jahre des vorigen Jahrhunderts bis in die neueste Zeit eine grosse Reihe mustergültiger Abhandlungen und Monographien über das Muskelsystem veröffentlicht hat und die erste Autorität auf dem Gebiete der Säugethiermyologie ist, bespricht im 1. Abschnitte die von den Nervi thoracici anteriores innervirte Hautmuskulatur des Rumpfes (Musculus subcutaneus trunci) in ihren mannigfachen Beziehungen (Skeletanheftungen, vom Skelet abgelöste und frei unter der Haut sich ausbreitende Bündellagen, Verbreitung über die ventrale und dorsale Rumpfwand und die hinteren Gliedmaassen, nebst am Rücken gesonderten selbständigen Portionen, Innervation). Im 2. Abschnitte werden die Beziehungen der ventralen Hautmuskulatur zum Marsupial- und Mammarapparate genau dargestellt und zugleich die gegenseitigen Verhältnisse dieser beiden Apparate eingehend erörtert (s. auch unten p. 1517 f.). Der 3. Abschnitt behandelt die vom Nervus facialis versorgte Muskulatur an Kopf, Hals und oberer Gliedmaasse, und zwar insbesondere den ventralen Musculus sphincter colli (nebst dem primitiven Musc. buccinator von *Echidna*), die dorsale Längsmuskulatur (Platysma-Gruppe nebst ihren Beziehungen zum knorpeligen Gehörgange, zur Wangen-, Stirn- und Augengegend) und die Verbreitung des N. facialis in dieser Muskulatur; auf die interessanten Differenzen in der Ausbildung bei *Echidna* und *Ornithorhynchus* wird hierbei näher eingegangen. Der vom N. accessorius versorgten Muskulatur wird zunächst nur kurze Erwähnung getan. Die ganze Darstellung gewinnt durch zahlreiche ausgezeichnete Abbildungen von der Hand des Verfassers eine grosse Anschaulichkeit. — **Hjalmar Schulman's Vergleichende Untersuchungen über die Trigeminus-Muskulatur der Monotremen** sowie die dabei in Betracht kommenden Nerven und Knochen (Bd. III, 2, 1906, p. 297—400, mit 10 Tafeln und 11 farbigen Textabbildungen) geben auf Grund eines reichen Materiales von *Ornithorhynchus* und *Echidna* sowie zahlreicher anderer Säugetiere (Edentaten, *Equus*, Rodentia, Carnivoren, Insectivoren und Affen) und eines Vertreters der Reptilien (*Varanus*) eine genaue Beschreibung der betreffenden Muskeln und Nerven von *Ornithorhynchus* und *Echidna*, welche zugleich eingehende Vergleichungen mit den anderen eigens untersuchten Tieren enthält. (Hinsichtlich des Unterkiefers siehe oben p. 1513.) Die reich und künstlerisch von der Hand des Verfassers illustrirte Arbeit handelt im 1. Teil von den dorsalen (lateralen) Muskeln (Mm. masseterico-temporalis mit Unterabteilungen, detrahens mandibulae, pterygoideus externus) und der ventralen (medialen) Muskeln (Mm. depressor mandibulae anterior, mylohyoideus, tympanico-hyoideus, pterygo-spinosus, tensor tympani) von *Ornithorhynchus* und *Echidna* nebst Vergleichungen, im 2. Teil von der Verästelung des Nervus trigeminus (mit genauerer Berücksichtigung des Ganglion oticum) und im 3. Teil von der Mandibula und giebt schliesslich eine Zusammenfassung mit specieller Rücksicht auf die genealogischen Beziehungen der Monotremen, in welcher die divergenten Anpassungen an die verschiedene Lebensweise und die primitiven differenten Zustände des tiefer stehenden *Ornithorhynchus* und der höheren *Echidna*, die Stellung der Monotremen gegenüber den höheren Säugetieren und ihre Zugehörigkeit zu den Mammalia ausführlich erörtert werden. Die Abhandlung enthält eine Fülle von neuem Detail; besonders bedeutsam für die (im Reichert'schen Sinne von Schulman entschiedene) Unterkieferfrage erweist sich der M. detrahens mandibulae, dessen wahre Natur der Verfasser zuerst erkannte.

Dem Centralnervensystem der Monotremen und Marsupialier widmet der durch zahlreiche Hirnuntersuchungen rühmlichst bekannte Forscher **Theodor Ziehen** eine aus vier grösseren Abhandlungen bestehende Monographie unter dem Titel **Das Centralnervensystem der Monotremen und Marsupialier,** ein Beitrag zur vergleichenden makroskopischen und mikroskopischen Anatomie und zur vergleichenden Entwickelungsgeschichte der Wirbeltiergehirne, 1. Teil: Makroskopische Anatomie (Bd. III, 1, 1897, p. 1—188, mit 96 Textabbildungen); 2. Teil: Mikroskopische Anatomie, 1. Abschnitt: Der Faserverlauf im Hirnstamm von *Pseudochirus peregrinus* (Bd. III, 1, 1901, p. 677—728, mit 7 Tafeln und 11 Textabbildungen); 2. Abschnitt: Der Faserverlauf von *Echidna* und *Ornithorhynchus*, nebst vergleichenden Angaben über den Faserverlauf des Gehirns von *Perameles* und *Macropus* (Bd. III, 2, 1908, p. 789—921, mit 48 Textabbildungen); 3. Teil: Zur Entwickelungsgeschichte des Centralnervensystems von *Echidna hystrix* (Bd. III, 2, 1905, p. 229—296, mit 12 Tafeln und 12 Textabbildungen). Die mit zahlreichen Abbildungen versehene Abhandlung aus dem Jahre 1897 giebt auf Grund eines grossartigen, ganz überwiegend von Professor Semon mitgebrachten Materiales von Monotremen-Gehirnen (21 ausgewachsene und 5 junge Gehirne von *Echidna*, 10 Gehirne von *Ornithorhynchus*) und Marsupialier-Gehirnen (zahlreiche Gehirne mehrerer Arten von *Didelphys, Dasyurus, Perameles, Phascolarctus, Pseudochirus, Petaurus, Aepyprymnus* und *Macropus*) die genaue makroskopische Beschreibung der allgemeinen Form- und Maassverhältnisse, woran sich die eingehende Darstellung der einzelnen Abteilungen des Gehirnes (secundäres Vorderhirn mit Hirnmantel, Furchen und Windungen, sowie Commissuren; primäres Vorderhirn und Schweifkern mit 3. Ventrikel und Bodengebilden, Thalamus opticus, Nucleus caudatus und Seitenventrikel; Mittelhirn mit Vierhügeln, Hirnschenkeln und Aquaeductus Sylvii; Hinterhirn mit Kleinhirn, Pons, Nervi cerebrales V—VIII, Fossa rhomboides, Ventriculus IV; Nachhirn mit Nervi cerebrales IX—XII) und des Rückenmarkes anschliesst. Der eine Fülle von Detail enthaltenden Einzelbeschreibung (insbesondere sei auf die Verhältnisse der Grosshirncommissuren, der Vierhügel, des Kleinhirns und der Brücke hingewiesen) folgt die Vergleichung der Gehirne der Marsupialier unter einander, der Gehirne der Marsupialier mit denen der Monotremen (nahe Beziehungen zwischen *Didelphys, Perameles* und *Dasyurus*; erhebliche Divergenz von *Ornithorhynchus* und *Echidna*), der Gehirne der Monotremen und Marsupialier mit denen der Placentalier (von denen die Insectivoren den Marsupialiern und Monotremen relativ am nächsten stehen, wobei aber die Beuteltiere nicht als Zwischenstufen zwischen Monotremen und Insectivoren, sondern als den Monotremen coordinirt und die Insectivoren als Abkömmlinge polyprotodonter Beuteltiere aufzufassen sind) und endlich der Monotremen und Marsupialier mit denen der Reptilien (wobei eine ausgestorbene Reptilienform Ausgang gab, der unter den lebenden die Lacertilier vermutlich am nächsten verwandt sind). Die Arbeit von 1905 behandelt auf Grund der Untersuchung von 14 embryonalen und marsupialen Serien von *Echidna* (Stadien 40—50) die bisher unbekannte Entwickelungsgeschichte des Rückenmarkes und Gehirnes von *Echidna*[1]). Der genauen, durch zahlreiche Phototypien von Querschnitten illustrirten Einzelbeschreibung der Stadien folgt die Vergleichung mit der Entwickelung bei den Marsupialiern, Insectivoren und Rodentiern einerseits und derjenigen bei den Sauropsiden, insbesondere Reptilien, andererseits. Ziehen folgert daraus, dass diese Entwickelung eine Zwischenstellung der Monotremen zwischen den Sauriern und den Insectivoren bestätige. Die mikroskopische Anatomie (Kerngruppirungen, Faserverlauf, feinere histologische Verhältnisse) wird in den Abhandlungen von 1901 (*Pseudochirus*) und 1908 (*Ornithorhynchus, Echidna; Perameles, Macropus*) gegeben. Zahlreiche Abbildungen aus Frontal-, Horizontal- und Sagittalserien unterstützen die Beschreibung. Die letztgenannte grosse Abhandlung giebt zugleich eine vergleichende Uebersicht über 20 besonders wichtige Rückenmarks- und Ge-

1) Nur G. Elliot Smith untersuchte bisher ein jugendliches Stadium von *Ornithorhynchus* darauf (Quart. Journ. Micr. Sc., (2) Vol. XXXIX, 1896, p. 167—193, 3 Taf.).

hirnteile, worüber die Abhandlung selbst zu vergleichen ist, hebt die relativ nahen Beziehungen der Monotremen und Insectivoren hervor und schliesst mit dem Wunsche nach einer zusammenwirkenden Arbeit vieler Untersucher. — Ueber O. Bender's auch die Monotremen und Marsupialier betreffende Abhandlung über die Schleimhautnerven des Facialis, Glossopharyngeus und Vagus u. s. w. soll weiter unten (p. 1533 f.) berichtet werden; desgleichen (p. 1529) über Fr. Keibel's Untersuchung über die Entwickelung der Nebenniere von *Echidna*.

Zahlreich und bedeutungsvoll sind die Arbeiten über das Integument und seine Gebilde. Ueber die Haut und insbesondere ihre Haargebilde handelt Fr. Römer, über die Haarscheiben F. Pinkus, über die Hautdrüsen bezw. Milchdrüsen in mehreren Abhandlungen H. v. Eggeling, und über den Mammarapparat R. Semon, G. Ruge, H. Klaatsch und E. Bresslau, letzterer in drei Abhandlungen. — Die Arbeit von **Fritz Römer, Das Integument der Monotremen** (Bd. III, 1, 1898, p. 189—242 mit 1 Tafel und 3 Textabbildungen)[1] gibt nach einer kurzen Einleitung im ersten Teile eine genaue Schilderung des Baues, der Anordnung und der Entwickelung der grösseren und kleineren Stacheln und der zwischen ihnen befindlichen Haarbüschel von *Echidna*; im zweiten Teile handelt sie von den Haaren des *Ornithorhynchus* (Mittel- oder Stachelhaare mit Büscheln von Nebenhaaren). Auch kleiner Erhebungen (Tuberkeln) in der Nachbarschaft der Stacheln bezw. Mittelhaare wird Erwähnung getan. Die Stacheln sind nach Bau und Anlage Haargebilde und haben nichts mit Schuppen zu tun. In weiterer vergleichender, auch die Phylogenese berücksichtigender Darstellung bringt Verfasser mehrfache die bedeutungsvolle Maurer'sche Lehre (1892, 93) bestätigende Argumente und findet zugleich in den Haargebilden der Monotremen trotz weitgehender Specialisirungen gewisse primitive Charaktere, welche zwischen den Extremen der Hautsinnesknospen der Amphibien und dem Haarkleid der Säugetiere vermitteln. Der Keim des Mittelhaares wird als der phylogenetische Stammvater der ganzen Haargruppe angesprochen. Des ferneren werden die Stacheln von *Echidna* mit denen anderer Mammalia (speciell *Erinaceus*) verglichen. Auch über die nackte Haut am Kopfe von *Ornithorhynchus* (wohl umgewandelte Schweissdrüsen unter Haarverlust) und über die Verbreitung der Schweissdrüsen wird gehandelt. — Die wertvolle Veröffentlichung von **Felix Pinkus, Ueber die Haarscheiben der Monotremen** (Bd. III, 2, 1906, p. 459—480, mit 1 Tafel und 15 Textabbildungen) giebt die genaue Schilderung der von dem Verfasser zuerst entdeckten und 1904 beim Menschen[2] beschriebenen Haarscheiben bei *Ornithorhynchus* und *Echidna* nach Anordnung, feinerem Bau und Entwickelung. Sie finden sich in den schon von Römer als Tuberkeln bezeichneten Hervorragungen (s. oben) und bilden hier wie bei allen anderen Säugern stark innervirte Organe mit auf ihre Sinnesorgannatur hinweisenden Epithel- und Cutis-Eigenthümlichkeiten. Die Arbeit giebt zugleich eingehende, durch zahlreiche Abbildungen (auch von Modellen) unterstützte Darstellungen der Anordnung und Entwickelung der Haare und Stacheln der beiden Monotremen und erweist sich als eine wichtige Ergänzung von Römer's Untersuchungen über das Haarkleid der Monotremen. — Die feinen und gehaltvollen Untersuchungen von **Heinrich v. Eggeling** handeln **Ueber die Stellung der Milchdrüsen zu den übrigen Hautdrüsen** und sind in drei Mitteilungen veröffentlicht: 1) Die ausgebideten Mammardrüsen der Monotremen und die Milchdrüsen der Edentaten, nebst Beobachtungen über die Speicheldrüsen der letzteren (Bd. IV, 1899, p. 77—104, mit 1 Tafel); 2) Die Entwickelung der Mammardrüsen, Entwickelung und Bau der übrigen Hautdrüsen der Monotremen (Bd. IV, 1901, p. 173—204, mit 1 Tafel und 3 Textabbildungen) nebst Nachtrag: Neue Beob-

1) Diese Arbeit bildet zugleich den zweiten Teil von Römer's Studien über das Integument der Säugetiere; der 1. Theil (*Mus*) und der 3. Theil (*Thryonomys*) erschien in der Jenaischen Zeitschr. f. Naturw., (N. F.) Bd. XXIII, 1896, und Bd. XXIV, 1898.

2) Verh. Ges. deutscher Naturf. und Aerzte 75. Vers., 2. Theil, 1904, p. 344—346; ferner Arch. f. mikr. Anat. u. Entw. Bd. LXV, 1904, p. 121—179.

achtungen über die Mammardrüsenentwickelung bei *Echidna* (Bd. IV, 1907, p. 333—340); 3) Die Milchdrüsen und Hautdrüsen der Marsupialier (Bd. IV, 1905, p. 299—332, mit 1 Tafel und 1 Textabbildung). In der ersten Mitteilung macht EGGELING nach einer eingehenden historischen Einleitung über die verschiedenen Auffassungen der Milchdrüsen (als modificirte Talgdrüsen oder als modificirte Schweissdrüsen) genaue Angaben über die von ihm untersuchten Mammardrüsen der Monotremen und von *Manis*. Sie bilden im secretorischen Abschnitte lange, gewundene, mehrfach verästelte Schläuche, die im Stadium der beginnenden Functionirung viel weiter als in der ruhenden Drüse sind; ihr Umfang ist überhaupt nicht gleichmässig, sondern bald enger, bald weiter, auch mit Ausbuchtungen versehen. Dem Epithel sind (bei den Monotremen) aussen längslaufende wahrscheinlich contractile Fasern direct aufgelagert, darauf folgt das Bindegewebe; zahlreiche Mastzellen und vereinzelte Leukocyten finden sich im Epithel und im Bindegewebe bei Beginn der Drüsentätigkeit. Der Autor bestätigt somit die Angaben GEGENBAUR's (1884, 1886) über die tubulöse Natur der Mammardrüsen von *Echidna*. (Weiter wird die grosse Submaxillardrüse von *Manis* nach Lage, sowie makroskopischem und mikroskopischem Bau [vorwiegend mucöse Drüse ähnlich der Submaxillaris der Carnivoren] genauer beschrieben.) Die zweite Mitteilung nebst Nachtrag (Untersuchung weiteren ontogenetischen Materiales) handelt über die Entwickelung der Mammardrüsen von *Echidna*. Sie beginnt als epitheliale Zellwucherung, welche der Anlage des Haupthaares nahe der Oberfläche der Epidermis seitlich anhängt und sich sehr bald durch eigenartige Beschaffenheit und Anordnung ihrer Epithelkerne als Drüsenanlage von dem Balg des Haupthaares und den Nebenhaarbälgen abhebt. Die gesamte Anlage lässt aus dem primären Spross das kräftige Mammarhaar, aus dem secundären die merokrine Mammardrüse und aus dem tertiären die holokrine Talgdrüse entstehen. Die Haarentwickelung setzt im Drüsenfeld später ein als in der Beutelhaut. Anfangs sind die Anlagen der Schweissdrüsen und Mammardrüsen nicht zu unterscheiden; dann tritt die Differenzirung beider nach verschiedenen Richtungen ein. Weitere Angaben betreffen die Talgdrüsen und Schweissdrüsen der Monotremen und geben eine eingehende Schilderung des ziemlich verbreiteten und wechselnden Vorkommens, sowie des feineren Baues und der Entwickelung derselben. In der dritten Mitteilung giebt Verfasser eine genaue Beschreibung des Baues und der Entwickelung der Milchdrüsen, sowie der übrigen Hautdrüsen (Talgdrüsen, Schweissdrüsen, gemischte Hautdrüsen) der Marsupialier an der Hand zahlreicher Präparate (*Dasyurus, Perameles, Phascolarctus, Phalangista, Aepyprymnus* und *Halmaturus*). Er erkennt auch hier den zusammengesetzt tubulösen oder tubulo-alveolären Milchdrüsen eine nähere Stellung zu den merokrinen Schweissdrüsen zu und findet im Bereich der Ausführwege den epithelialen Muskelbelag, während er im Bereiche der Drüsenendschläuche anscheinend völlig fehlt. Eine weitere bis vollständige Rückbildung dieses Muskelbelages findet sich bei den höheren Säugetieren, deren Milchdrüsen dessenungeachtet doch von schweissdrüsenartigen, schlauchförmigen Gebilden abzuleiten sind, wie bereits von anderen Autoren (insbesondere CH. S. MINOT 1892, C. BENDA 1893, E. BRESSLAU 1902, weniger bestimmt noch früher von A. v. KÖLLIKER 1879, G. REIN 1882 u. A.) angegeben wurde. — Auch E. BRESSLAU's in den Zoologischen Forschungsreisen veröffentlichte Untersuchungen über die Entwickelung des Mammarapparates der Monotremen, Marsupialier und einiger Placentalier (Bd. IV, 1907, 1912), die weiter unten (p. 1518 f.) zu besprechen sind, stimmen in allen wesentlichen Punkten hinsichtlich der Entwickelung (Entstehung der kräftigen Mammarhaare aus den primären, der merokrinen tubulösen Mammar- (Milch-)Drüsen aus den secundären und der holokrinen alveolären Talgdrüsen aus den tertiären Sprossen der Anlage und hinsichtlich der Auffassung der Mammardrüsen als Weiterbildungen aus primitiven merokrinen Drüsen nach Art der Schweissdrüsen mit denen v. EGGELING's überein. — Der Mitteilungen R. SEMON's über die Entstehung des Beutels von *Echidna* wurde bereits oben (p. 1511) gedacht. — **Georg Ruge** widmet den **Beziehungen der ventralen Hautmuskulatur zum Marsupial- und Mammar-**

apparate bei den Monotremen den zweiten Abschnitt (p. 104—127)[1]) seiner oben (p. 1514) citirten und bezüglich der Muskulatur bereits besprochenen classischen Abhandlung (Bd. II, 1895, p. 75—154), und zur gleichen Zeit handelt **Hermann Klaatsch** über die gleiche Frage in seinen **Studien zur Geschichte der Mammarorgane**, I. Teil: Die Taschen- und Beutelbildungen am Drüsenfeld der Monotremen (Bd. II, 1895, p. 155—188, mit 3 Tafeln und 2 Textabbildungen)[2]). Beider Autoren Abhandlungen stimmen überein und ergänzen einander in vielen Punkten, gehen aber zugleich in wesentlichen Auffassungen auseinander. Ruge kommt auf Grund seiner eingehenden und sorgfältigen Muskeluntersuchungen (p. 1514) und nach gründlichen, die Literatur genau berücksichtigenden Erwägungen zu dem Schlusse, dass das Ei und Junges bergende und unpaar entstandene Marsupium etwas Primitives sei, die an die Entfaltung der Drüsenkörper gebundenen Mammartaschen dagegen Bildungen secundärer Natur vorstellen, weil die Oviparität der Monotremen zunächst keinen Anlass zu einer dem Jungen später Nahrung gewährenden Drüsensecretion gäbe. *Ornithorhynchus* mit seinem fehlenden Marsupium bilde keinen Ausgang für die Bildung von *Echidna*, sondern sei als ein durchaus veränderter Befund, wahrscheinlich eine Rückbildungserscheinung infolge der Anpassung an das Wasserleben, gegenüber dieser zu betrachten. Die Mammartaschen sind nur Einsenkungen des Drüsenfeldes unter das Niveau der umgebenden Haut und ganz unabhängig von einem Marsupium, die über ihr Gebiet ausgedehnte glatte Muskulatur kann wohl nicht als ihre Bildnerin angesprochen werden. Klaatsch, der auf bedeutungsvolle, an Gegenbaur's bekannte Veröffentlichungen anschliessende Arbeiten auf diesem Gebiete zurückblicken konnte, dienten 8 weibliche ausgebildete *Ornithorhynchus*, sowie 34 ausgeschnittene Brutbeutel und einige Beuteljunge von *Echidna*, sämtlich aus der Semon'schen Ausbeute, zur Untersuchung, welche sich, die ontogenetischen Befunde nicht vernachlässigend, zunächst hauptsächlich mit den erwachsenen Zuständen der Mammardrüsen und Mammartaschen beider Monotremen, sowie des Marsupiums von *Echidna* befasst; von letzterem werden viele Varianten beschrieben und abgebildet. Auch die benachbarte glatte und quergestreifte Muskulatur wird in den Bereich der Untersuchung und einer den Ruge'schen Auffassungen verwandten Schlussfolgerung gezogen. Klaatsch — und hierin liegen die Hauptdifferenzen gegenüber Ruge — lässt durch Zusammenfluss der beiden paarigen Mammartaschen das unpaare Marsupium entstehen, fasst somit die ersteren als die ursprünglichen Gebilde, das letztere als die secundäre Bildung auf, und ist ferner geneigt, *Ornithorhynchus* die primitivere Stellung gegenüber *Echidna* zu geben. — In eine viel spätere Zeit fallen die umfassenden und hervorragenden Veröffentlichungen von **Ernst Bresslau,** der an Stelle des inzwischen durch andere Verpflichtungen gebundenen Prof. Klaatsch die weitere Bearbeitung der betreffenden Fragen an dem Semon'schen Materiale übernahm und gleichfalls auf zahlreiche wichtige Arbeiten auf diesem Gebiete zurückblicken konnte. Bresslau's Untersuchungen betreffen Monotremen, Marsupialier und viele Placentalier und beruhen auf der gründlichen Durcharbeitung eines grossartigen, namentlich ontogenetischen Materiales — 19 lückenlose Serien von Embryonen und Beuteljungen (Stadium 42—53) nebst ganzen Beuteljungen und hierher gehörigen Hautstücken von *Echidna*, sowie einigen 20 ausgeschnittenen Bruttaschen erwachsener *Echidna*-Weibchen, sämmtlich von Professor Semon; ferner gegen 390 Marsupialier-Beuteljunge aus fast allen Abteilungen dieser Säugetier-Unterklasse und in den verschiedensten Grössen, welche teils der Semon'schen Sammlung, teils dem British Museum Nat. Hist., sowie den Sammlungen von Prof. Hill, vielen anderen Zoologen und Museen entstammten, teils eigens gesammelt waren; endlich zahlreiche Embryonen von *Ovis, Talpa, Mus, Sciurus* und *Meles* — wie es zuvor nicht annähernd auf diesem Gebiete einem Forscher

1) G. Ruge hat seine diesbezüglichen Resultate bereits in den Handel. v. h. 5. Nederl. Natuur- en Geneesk. Congres te Amsterdam 1895, p. 337 mitgeteilt.

2) Auch in kürzerem vorläufigem Vortrage Ueber die Mammartaschen und das Marsupium von *Echidna* in den Verh. d. Anat. Ges. 9. Vers. in Basel, p. 145—147, von H. Klaatsch veröffentlicht.

zu Gebote gestanden hatte. Diese Untersuchungen von **E. Bresslau** sind unter dem Titel **Die Entwickelung des Mammarapparates der Monotremen, Marsupialier und einiger Placentalier,** ein Beitrag zur Phylogenie der Säugetiere, in drei Abteilungen veröffentlicht: 1) Entwickelung und Ursprung des Mammarapparates von *Echidna* (Bd. IV, 1907, p. 455—518, mit 3 Tafeln und 14 Textabbildungen), 2) Der Mammarapparat des erwachsenen *Echidna*-Weibchens (Bd. IV, 1912, p. 627—646, mit 1 Tafel und 8 Textfiguren) und 3) Entwickelung des Mammarapparates der Marsupialier, Insectivoren, Nagetiere und Wiederkäuer (Bd. IV, 1912, p. 647—874, mit 10 Tafeln und 122 Textabbildungen)[1]). Die **1.** Abhandlung (1907) enthält nach Einleitung, historischer Uebersicht und Zusammenstellung des benutzten Materiales zunächst die genaue Darstellung der embryonalen und postembryonalen Entwickelung des Mammarapparates von *Echidna* unter besonderer Berücksichtigung der Umbildung der Primäranlage und der Entstehung der Drüsenfelder, der Entwickelung des Beutels und der Mammartaschenfrage und wendet sich dann zu allgemeinen Bemerkungen, welche vornehmlich den Ursprung des Mammarapparates der Säugetiere und die Entstehung desselben bei beiden Geschlechtern, sowie das Verhältnis der Mammarorgane von *Echidna* zu denen von *Ornithorhynchus* und des Mammarapparates der Monotremen zu dem der anderen Säugetiere betreffen. Nach Bresslau's Untersuchungen beginnen die Primäranlagen, aus welchen der Mammarapparat bezw. die Mammardrüsen sich ausbilden, bereits bei Embryonen, der unter Beteiligung der Hautmuskulatur zur Ausbildung kommende Beutel dagegen erst nach der Geburt aus der Eischale (im Beuteljungenstadium 46, also ein wenig früher als Semon fand); erstere sind somit das frühere und dürften als Rudimente von bei beiden Geschlechtern zur Ausbildung gekommenen Brütorganen der Vorfahren der Säugetiere aufzufassen sein, ähnlich wie sie noch jetzt bei brütenden Vögeln sich finden. Eigentliche Mammartaschen konnten nicht gefunden werden; dieser (von R. Owen vermutlich nur auf Reste eines im Verstreichen begriffenen halbirten Beutels begründete) Begriff sei aus der Lehre vom Mammarapparate zu streichen. Die Bildungen bei *Ornithorhynchus* und bei *Echidna* seien parallele, frei neben einander aus gleicher Grundlage zu Stande gekommene Entwickelungen; weder die erstere sei von letzterer (Ruge), noch die letztere von ersterer (Klaatsch) abzuleiten. In der **2.** Abhandlung (1912) giebt Bresslau eine genaue Nachuntersuchung der bereits von Klaatsch (1895) beschriebenen Beutel erwachsener *Echidna*-Weibchen und kommt zu dem Resultate, dass die von diesem Autor angegebenen variabeln und für die Bildung des Beutels durch Vereinigung der beiden Mammartaschen verwerteten Medianfalten, ebenso wie die Mammartaschen selbst, nur durch die Conservation der ausgeschnitenen Beutel bedingte künstliche Falten, Schrumpfungen und Vertiefungen vorstellen. Weitere Ausführungen handeln über die Bruttasche des erwachsenen *Echidna*-Weibchens und der Ursachen ihrer periodischen Ausbildungen; Verfasser erblickt in ihr eine Bildung, die sehr früh ihre besonderen Entwickelungswege eingeschlagen hat, nicht ohne weiteres mit dem Beutel (Marsupium) der Beuteltiere verglichen werden kann und daher am besten mit besonderem Namen als Bruttasche (Incubatorium) zu bezeichnen ist (vergleiche auch die in der Anmerkung citirte Veröffentlichung von 1910). Die Die **3.**, in Gestalt einer grossen und umfassenden, ausserordentlich reich und naturgetreu (Phototypien) illustrirten Monographie auftretende und weitaus bedeutendste Abhandlung (1912) teilt nach einer Einleitung im beschreibenden Teile zuerst die sehr zahlreichen Untersuchungen an den verschiedenen zum Teil durch viele Gattungen, Arten und Individuen vertretenen Familien der Marsupialier (Didelphyidae, Dasyuridae, Peramelidae, Phascolarctidae, Phalangeridae und Macropodidae) nebst einem Excurs über die Ausbildung des Mammarapparates im männlichen Geschlecht und seine Beziehungen zur Anlage des Scrotum und zum Descensus testiculorum (in einem den früheren Ausführungen von Klaatsch zum Teil zustim-

1) Auch sei auf die zusammenfassende Abhandlung von E. Bresslau, Der Mammarapparat (Entwickelung und Stammesgeschichte) in den Anat. Heften, 2. Abth., XIX. 1910, p. 275—349, mit 11 Figuren, verwiesen.

menden Sinne) mit und wendet sich dann zu der Darstellung der Entwickelung bei mehreren Abteilungen der Placentalier (Insectivora, Rodentia, Carnivora, Bovidae). Der allgemeine Teil handelt über den Mammarapparat der Marsupialier (Primäranlagen, Mammaranlagen und Zitzen nebst Anzahl und Anordnung der Zitzen, Milchdrüsen und Mammarhaare, Beutel und Marsupialtaschen), sowie die Beziehungen des Mammarapparates der Placentalier und Marsupialier (Milchstreifen und Milchlinie, Mammaranlagen und Zitzen, Milchdrüsen, Beutelreste und Beutelschliessmuskelreste, Hyperthelie) und wendet sich dann zu einer vergleichenden Zusammenfassung des gesammten Mammarapparates der Säugetiere, sowie zu Bemerkungen zur Stammesgeschichte der Marsupialier im Besonderen und der Säugetiere im Allgemeinen. Ein umfassendes Literaturverzeichnis schliesst die Monographie. Die als paarige längsovale ventrale Streifen auftretenden Primäranlagen des Mammarapparates der Marsupialier, gleichfalls wie bei den Monotremen Rudimente der Brütorgane einstmaliger Säugetiervorfahren, lassen in weiterer Entwickelung in den sogenannten Mammaranlagen die Anlagen der späteren Zitzen und Milchdrüsen hervorgehen. Anfangs bei allen Beuteltieren in der gleichen Weise gebildet, differenziren sie sich in die zwei Hauptformen des Proliferationstypus und des Eversionstypus, je nachdem im Wachstum der Anteil des Cutiswalles oder der Zitzentasche überwiegt; beide Typen bieten Zwischenstufen und Varianten dar, ersterer findet sich am reinsten bei einzelnen *Didelphys*-Arten, letzterer bei den meisten Säugetieren. Die Zahl der Zitzen ist bei den tiefer stehenden Gattungen eine grössere (bis zu 15 und selbst mehr, vereinzelt 19, selbst 25), bei den höher stehenden eine geringere (von 10 bis zu 4, selbst 2 abnehmend); bei ersteren wiegt die beiderseits doppelreihige, bei letzteren die beiderseits einreihige Anordnung vor. Aehnlich den Monotremen entwickeln sich aus den Anlagen die primären, secundären und tertiären Sprossen zu den kräftigen Mammarhaaren, den Milchdrüsen und den Talgdrüsen, aber in etwas abweichender Weise. Die Anlage des Brutbeutels (Marsupium) beginnt in der Ontogenese der Marsupialier auch später als die Bildung der Primäranlagen und selbst der Mammaranlagen; niedere Marsupialier (gewisse Didelphyiden) entbehren desselben. Nicht unwesentliche Differenzen des Marsupinms der Beutler gegenüber dem Incubatorium der Monotremen beruhen auf der Nichtbeteiligung der Hautmuskulatur und sonstigen Verschiedenheiten in der Ontogenese (Verschmelzung aus kleineren Marsupialtaschen usw.); das Marsupium ist daher nicht aus dem Incubatorium ableitbar, sondern eine ihm parallele Bildung. Auch sein Muskel (Sphincter marsupii) ist dem des Incubatoriums (Sphincter incubatorii) nicht homolog. In der Ontogenese der Placentalier tritt zuerst der Milchstreifen als Homologon der Primäranlage der Monotremen und Marsupialier auf; aus ihm geht durch secundäre Sonderung die Milchlinie hervor, während er selbst — ungleich der länger persistirenden Primäranlage der niederen Säuger — sich bald zurückbildet. Der Milchlinie entstammen die Mammaranlagen und Zitzen, bei welchen gleichfalls Proliferations- und Eversionstypen mit Zwischenformen unterschieden werden können (Verfasser giebt eine auf die neueren ontogenetischen Untersuchungen gegründete schematische Einteilung, welche wesentlich von der durch Gegenbaur und Klaatsch früher aufgestellten abweicht); die Processe der Zitzenbildungen verlaufen aber bei den Placentaliern in besonderer, zu den Marsupialiern paralleler Weise und gestatten keine Ableitung ersterer von letzteren. Die Homologie der Milchdrüsen der Placentalier und Marsupialier erscheint dagegen gesichert; die dreierlei Sprossbildungen entstehen bei den Placentaliern in der gleichen Bildung, doch kommt es hinsichtlich der Mammarhaare und Talgdrüsen zu mannigfachen Reductionen. Die Ausbildung eines Beutels unterbleibt bei den Placentaliern. Den von vielen Autoren als Beutel- und Beutelschliessmuskel-Reste angegebenen Gebilden, als Beweisen für die Ableitbarkeit der Placentalier von den Marsupialiern, steht Verfasser skeptisch gegenüber. Weiterhin macht er zusammenfassende Angaben über die Hyperthelie, die nicht bloss bei Placentaliern, sondern auch bei Marsupialiern sich findet; die überzähligen Warzen sind zumeist Reste von Primäranlagen (atavistische

Bildungen), zum Teil aber auch Teilungen vorhandener Mammaranlagen, manche wohl auch progressive Varietäten. Die Zusammenfassung betont die identische Bildung der Primäranlagen bei Monotremen, Marsupialiern und Placentaliern; in der weiteren Entwickelung beginnt aber bei diesen drei Säugetierabteilungen, entsprechend den verschiedenen Anpassungen an die veränderte Lebensweise und Brutpflege (vermehrte oder verminderte Anzahl der Jungen u. s. w.), die divergente Ausbildung, welche dieselben als drei selbständige Zweige aus einer gemeinsamen Wurzel beurteilen lässt; eine sehr instructive stemmatische Uebersicht (p. 861) veranschaulicht die gegenseitigen taxonomischen Beziehungen und die Phylogenese auf Grund der vom Verfasser vertretenen Auffassungen. Weitere Ausführungen gelten der auf die Mammarorgane gegründeten Genealogie der Marsupialier, wobei zugleich wichtige Uebereinstimmungen derselben mit den auf andere Merkmale (Fussstructur, Bezahnung, Gehirn, Urogenitalapparat) fundirten Systematiken existiren. Das Schlusscapitel giebt einige mehr programmatische Bemerkungen zur Stammesgeschichte der Säugetiere gegenüber den Nonmammalia. Bresslau's Forschungen bedeuten einen grossen Fortschritt in unserer Kenntnis der Mammarapparate; sehr genaue und ausgebreitete Untersuchung verbindet sich mit zumeist glücklichen Reflexionen und weit ausschauendem Ideenreichtum. Wenn wohl auch nicht alle seine Schlussfolgerungen einen definitiven Abschluss dieser Fragen bedeuten, so nehmen doch seine Arbeiten unter den diese Gebiete betreffenden Forschungen der letzten Decennien eine erste Stelle ein.

Ueber die Sinnesorgane handeln A. Oppel (Geschmacksorgane), O. Seydel (Geruchsorgan), A. Denker und G. Alexander (Gehörorgan); das Sehorgan hat trotz reichlich von Professor Semon mitgebrachten Untersuchungsmateriales in den Zoologischen Forschungsreisen keine Mitarbeiter gefunden. — Ueber das Geschmacksorgan giebt **Albert Oppel** in seiner Untersuchung **Ueber die Zunge der Monotremen, einiger Marsupialier und von *Manis javanica*** (Bd. IV, 1899, p. 105—172, mit 5 Tafeln) sehr genaue, durch treffliche Abbildungen illustrirte und frühere Angaben anderer Untersucher mehrfach berichtigende Darstellungen. Bei Monotremen (*Ornithorhynchus* und *Echidna*), Marsupialiern (*Sminthopsis*, *Dasyurus*, *Phascolarctus*, *Phalangista*, *Petaurus*, *Aepyprymnus*) und *Manis* finden sich Geschmacksknospen an den Seitenflächen der — bei Monotremen und bei *Manis* meist unter die Oberfläche der Zunge eingesenkten, bei Marsupialiern auch häufig spitz zulaufenden — Papillae vallatae (grosse Geschmacksorgane), welche bei den Monotremen in der Zweizahl, bei Marsupialiern und *Manis* meist in der Dreizahl existiren. Bei den Monotremen und Marsupialiern tragen auch die Papillae foliatae Geschmacksknospen (Randorgane, kleine Geschmacksorgane), bei den Marsupialiern finden sich solche auch in Mehrzahl auf den Oberflächen der Papillae fungiformes. Das Weitere von Oppel's Befunden an der Zunge siehe unten (p. 1523 f.). — **Otto Seydel's** vortreffliche Abhandlung **Ueber Entwickelungsvorgänge an der Nasenhöhle und am Mundhöhlendache von *Echidna*** (Bd. III, 1, 1899, p. 445—532, mit 2 Tafeln und 31 Textabbildungen) enthält auch Beiträge zur Morphologie des peripheren Geruchsorganes und schildert an der Hand genauer ontogenetischer Untersuchungen und unter eingehender Vergleichung mit den Verhältnissen bei den Beuteltieren und den höheren Säugetieren, sowie den Reptilien und Amphibien die Ausbildung der primären Riechgrube zur primitiven Nasenhöhle, die Morphologie des Jacobson'schen Organes und der zu ihm gehörigen und ihm benachbarten Gebilde (Cartilago paraseptalis, Drüsen des Jacobson'schen Organes, Canalis naso-palatinus) und die weitere Differenzirung der lateralen Nasenwand (Siebbeinlabyrinth, echte — ethmoturbinale — Riechmuscheln, unechte — maxilloturbinale — Muschel). Die speciellere Vergleichung führt zur Aufdeckung wichtiger genealogischer Beziehungen. Innerhalb der Säugetierreihe lassen sich durchgehende Homologien begründen, aber auch zwischen Säugetieren, Reptilien (von denen *Sphenodon* in mancher Beziehung den Mammalia relativ am nächsten steht) und Amphibien gelingt die Homologisirung der mannigfachen Veränderungen unterworfenen Jacobson'schen Organe und Muschelbildungen.

Hinsichtlich der sehr interessanten Details sei auf die Abhandlung selbst verwiesen. — **Alfred Denker** giebt in seiner Untersuchung **Zur Anatomie des Gehörorganes der Monotremata** (Bd. III, 1, 1901, p. 635—662, mit 2 Tafeln und 2 Textabbildungen) eine Darstellung des Gehörorganes von *Ornithorhynchus* und *Echidna*, welche vorwiegend die makroskopischen Verhältnisse berücksichtigt, aber auch das mikroskopische Verhalten der Verbindungen der Gehörknöchelchen bespricht und abbildet. Die Beschreibung behandelt das äussere Ohr, das Mittelohr (Cavum tympani mit Anulus tympanicus und Membrana tympani, Gehörknöchelchen, mediale Paukenhöhlenwand und Recessus epitympanicus; Tuba Eustachii) und das innere Ohr (Meatus auditorius internus und Canalis Fallopii, Cochlea und Aquaeductus cochleae, Vestibulum und Aquaeductus vestibuli, Canales semicirculares). Die Vergleichung wird im Detail zwischen den beiden Monotremengattungen, zwischen Monotremen und vielen höheren Mammalia und zwischen Monotremen und Reptilien (Sauriern) durchgeführt. Verfasser kommt — zugleich unter Zurückweisung irriger Angaben von V. Sixta — zur Entscheidung, dass das Monotremenohr dem der übrigen Säuger näher steht als dem Reptilienohr. Gute Abbildungen, zum Teil nach Corrosionspräparaten, begleiten die verdienstvolle Abhandlung. — **Gustav Alexander's** auf einem reichen Materiale — 37 Schnittserien von 8 Embryonen (Stadium 40—45), 7 Beuteljungen (Stadium 46—51a), einer jungen *Echidna* von 42 mm Kopflänge und einer erwachsenen *Echidna* — beruhende Untersuchungen über **Entwickelung und Bau des inneren Gehörorganes von *Echidna aculeata*,** ein Beitrag zur Morphologie des Wirbeltierohres (Bd. III, 2, 1904, p. 1—118, mit 23 Tafeln und 24 Textabbildungen), geben eine sehr genaue Darstellung des inneren Ohres (Labyrinths), welche von ungemein zahlreichen Abbildungen (4 Tafeln mit Plattenmodellen, 19 mit mikroskopischen Querschnitten) illustrirt wird. Der beschreibende Teil enthält die eingehende Darstellung der einzelnen Stadien, der vergleichende die zusammenfassende Form- und Gewebs-Entwickelung des Labyrinths in seiner allgemeinen Configuration und seinen einzelnen Teilen (Pars superior mit den drei Bogengängen, Utriculus und Sinus utricularis anterior, superior, inferior; Pars inferior mit Sacculus, Ductus reuniens, Caecum vestibulare, Pars basilaris, Lagena; Ductus und Saccus endolymphaticus, Canalis utriculo-sacculares), wobei insbesondere der Differenzirung der Nervenendstellen eine ausgezeichnete Darstellung zu Teil wird. Weitere Capitel handeln über den Befund und die phylogenetische Bedeutung accessorischer und rudimentärer Nervenendstellen bei *Echidna*, über Entwickelung und Bau des Nervus acustico-facialis und des Ganglion acustico-faciale, sowie des perilymphatischen Gewebes und über die Entwickelung der Labyrinthkapsel. Der Abschnitt: Zur Phylogenese des Gehörorganes mit folgendem genauen Literaturverzeichnis und Erklärungen der Abkürzungen beschliesst die Abhandlung. Verfasser erblickt auf Grund seiner trefflichen Untersuchung und Beschreibung in dem inneren Gehörorgan von *Echidna* eine Uebergangsform von dem Labyrinthe der Vögel zu dem Labyrinthe der Säugetiere, eine Anschauung, welche auf Grund sonstiger morphologischer Erkenntnisse dahin zu interpretiren ist, dass hier das Gebilde eines niedersten Säugetieres vorliegt, welches eine parallele und weiter fortgeschrittene Entwickelung gegenüber den höchsten Sauropsiden-Labyrinthen, d. h. denen der Vögel, aufweist. — Auch O. Bender's Abhandlung über die Schleimhautnerven des Facialis, Glossopharyngeus und Vagus handelt über die Morphologie des Mittelohres der Monotremen und Marsupialier, sowie zahlreicher anderer Wirbeltiere; über dieselbe soll weiter unten (p. 1533 f.) berichtet werden.

Zahlreiche Untersuchungen betreffen das Darmsystem im weiteren Sinne, so diejenigen von O. Seydel (Entwickelung von Nasen- und Mundhöhle), von Th. Dependorf (Zahnsystem), von A. Oppel (Zunge, Magen, Darm), von H. v. Eggeling (Glandula submaxillaris), von H. Braus (Leber), von Fr. Keibel (Entwickelung von Leber, Pankreas und Milz, sowie entwickelungsgeschichtliche Bemerkungen über die Bildung der Cloake), von A. Oppel (feinerer Bau des Atmungsapparates), von E. Göppert (Kehlkopf),

von A. Narath (Lunge) und von Fr. Maurer (Schilddrüse, Thymus und sonstige Schlundspaltenderivate). — **Otto Seydel's** schon oben (p. 1521 f.) zum Teil besprochene vortreffliche Untersuchung **Ueber Entwickelungsvorgänge an der Nasenhöhle und am Mundhöhlendache von *Echidna*,** nebst Beiträgen zur Morphologie des peripheren Geruchsorganes und des Gaumens der Wirbeltiere (Bd. III, 1, 1899, p. 445—532, mit 2 Tafeln und 31 Textabbildungen) behandelt ausser den bereits oben kurz erwähnten Verhältnissen des Geruchsorganes auch die Bildung und die Differenzirungen der primären Mundhöhle, so den primären Nasenboden und die Apertura nasalis interna, das primäre Cavum nasale und das primäre Mundhöhlendach, die Entwickelung des secundären Gaumens (Papilla palatina und Canalis nasopalatinus), die Bildung des Gaumens bei Reptilien (Cheloniern, Lacertiliern, insbesondere Ascalaboten und *Anguis*, Ophidiern, *Hatteria*) im Vergleich zu derselben bei den Säugetieren, das Mundhöhlendach und den Nasenboden bei Amphibien, Reptilien und Säugetieren in übersichtlicher Zusammenstellung, die Differenzirung der lateralen Nasenwand (Siebbeinmuscheln, Siebbeinlabyrinth), endlich die Entwickelung und den Bau des Eizahnes von *Echidna* nebst Beurteilung der betreffenden Befunde. (Der Eizahn von *Echidna* ist dem der Saurier und Ophidier nicht homolog; er ist als Rest einer alten, im allgemeinen längst unterdrückten Zahngeneration aufzufassen, während die Eizähne der Saurier von jüngeren Zahngenerationen aus entstanden sind.) Die mustergültige Untersuchung hat feste Grundlagen in der Beurtheilung der gewonnenen Befunde geschaffen und weitere Perspectiven für fernere Arbeiten eröffnet. — Die umfassende und sorgfältige Arbeit von **Theodor Dependorf, Zur Entwickelungsgeschichte des Zahnsystems der Marsupialier** (Bd. III, 1, 1898, p. 243—402, mit 10 Tafeln und 14 Textabbildungen) giebt eine eingehende Darstellung der Entwickelung des Zahnsystems der polyprotodonten Beutlergattungen *Phascologale*, *Dasyurus* und *Perameles* und der diprotodonten Genera *Phascolarctus*, *Phalanger*, *Trichosurus* und *Aepyprymus* auf Grund der genauen Untersuchung zahlreicher junger Stadien und ausgewachsener Gebisse der hierher gehörigen Arten aus dem Semon'schen Material. Die detaillirte Beschreibung enthält zugleich viele Ergänzungen und Berichtigungen früherer Untersuchungen anderer Autoren. Mit W. Leche u. A. vergleicht Verfasser das bleibende Gebiss der Marsupialier dem Milchgebiss der Placentalier; der früher ausgiebigere Zahnwechsel ist sehr reducirt, indem nur der letzte Prämolar bei den Polyprotodontiern wechselt, während bei den Diprotodontiern nur ein scheinbarer Wechsel vorkommt. Auch wurden zahlreiche labiale (prälacteale), sowie linguale (postpermanente) rudimentäre Anlagen gefunden, welche in der weiteren Ontogenese teils wieder verschwinden, teils mit den Nachbarreihen bezw. der Nachbarreihe verschmelzen. Diese rudimentären Anlagen können aber nicht zur Unterstützung der Annahme von 4 Zahnreihen bei den Säugetieren herangezogen werden, sondern weisen höchstens auf ein mehrreihiges Gebiss der reptilienartigen Säugetiervorfahren hin. Das ursprüngliche Gebiss der Marsupialier war dem der Insectivoren ähnlich und wird überall noch beinahe vollständig angelegt. Die ursprüngliche Zahnformel der Marsupialier war $I\frac{5}{5}$, $C\frac{1}{1}$, $PM\frac{5}{5}$, $M\frac{5}{5}$, oder $\frac{5}{5}\cdot\frac{1}{1}\cdot\frac{4}{4}\cdot\frac{6}{6}$, verminderte sich aber in der Ontogenese und Phylogenese mehr oder minder beträchtlich; auch die Diprotodontier waren ursprünglich Polyprotodontier. In den Beurteilungen seiner betreffenden Befunde erweist sich Verfasser als Anhänger der Concrescenztheorie[1]). — **Albert Oppel's** schon oben (p. 1521) citirte und hinsichtlich der Geschmacksorgane kurz referirte Abhandlung **Ueber die Zunge der Monotremen, einiger Marsupialier und *Manis javanica*** (Bd. IV, 1899, p. 105—172, mit 5 Tafeln) betrifft im Uebrigen den von einem trefflichen historischen Ueberblick Ausgang nehmenden, durch eine sehr genaue Beschreibung und vorzügliche Abbildungen erläuterten Bau der gesammten Zunge. Auf den beschreibenden folgt der vergleichende Teil. Ausser den bereits oben angeführten Schmeckpapillen (Pap. vallatae, Pap. foliatae, bei

1) In späteren Veröffentlichungen, z. B. 1907, spricht sich Dependorf gegen die Concrescenztheorie hinsichtlich der Säugetierzähne aus.

den Marsupialiern auch Pap. fungiformes) besitzt die Zunge auch mechanisch wirkende, mehr oder minder verhornte Papillen (bei *Ornithorhynchus* durch hintere kleine haarförmige und vordere grössere Papillen, bei *Echidna* durch gleichmässigere grössere Papillen, bei den Marsupialiern durch die Pap. coronatae vertreten). Zu diesen kommen bei *Ornithorhynchus* noch grosse Hornplatten (Hornzähne) hinzu, welche auf einer ausgedehnteren Verhornung der Zungenoberfläche beruhen. Die Drüsenformationen sind einem grossen Wechsel an Ausdehnung und topographischer Lage unterworfen; die mucösen Drüsen sind die älteren, die serösen die jüngeren und an die Schmeckpapillen gebunden. Des eingehenderen handelt Verfasser über die Unterzunge der Marsupialier und ihr Verhältnis zur eigentlichen Muskelzunge; im Gegensatze zu GEGENBAUR giebt er an, dass die Säugetierzunge nicht aus dem hinteren Teile, sondern aus der ganzen primitiven Zunge ihre Entstehung genommen habe und dass die Unterzunge der primitiven Zunge nicht direct homologisirbar sei, sondern zum Teil eine neue, wahrscheinlich aus dem unteren Teil der Muskelzunge entstandene Erwerbung darstelle. Weiterhin wird die Lyssa von *Manis* genauer beschrieben und die Muskulatur sowie die Schleimhautbildungen im Zusammenhange besprochen. — **Albert Oppel** handelt auch über Magen und Darm der SEMON'schen Ausbeute in den beiden Untersuchungen **Ueber den Magen der Monotremen, einiger Marsupialier und von *Manis javanica*** (Bd. II, 1896, p. 275—300, mit 4 Tafeln) und **Ueber den Darm der Monotremen, einiger Marsupialier und von *Manis javanica*** (Bd. II, 1897, p. 401—433, mit 3 Tafeln), Organe, welche seinen sonstigen verdienstvollen Arbeiten und zusammenfassenden Lehrbüchern betreffend dieses Gebiet viele Förderung verdanken. Seine Angaben über die mikroskopische Structur des Magens der Monotremen und Marsupialier enthalten viel Neues, die Beschreibung des Magens von *Manis* ist im Wesentlichen eine Bestätigung und Ergänzung der bezüglichen Untersuchungen von MAX WEBER (1891). Die Marsupialier zeigen Verhältnisse, welche bei allem Wechsel im Detail denen der höheren Säugetiere und anderen Wirbeltiere entsprechen; dies betrifft namentlich die Bekleidung mit Cylinderepithel, die Wiederkehr der typischen Abteilungen (Cardiadrüsen-, Fundusdrüsen-, Pylorusdrüsen-Region, während die Schlundepithel-Region der Placentalier fehlt) und die Verbreitung der Drüsen (doch kommt es bei *Phascolarctus* zur Ausbildung einer grösseren Haupt- und Belegzellen tragenden Drüse am Pylorusende der kleinen Curvatur). Erheblichere Abweichungen zeigt *Manis*; hier ist in dem stark muskulösen Magen eine Concentration zu einer grossen Magendrüse eingetreten, die übrige Magenbekleidung hat sich aber zu einem bis zum Anfang des Duodenum reichenden mehrschichtigen Epithel verstärkt. Bei den Monotremen endlich hat der gleichfalls von mehrschichtigem Epithel bekleidete Magen seine Drüsen verloren; dieselben sind auch beim Beuteljungen, welches noch eine Bekleidung von einfachem Cylinderepithel aufweist, nicht mehr vorhanden. Der folgende sehr drüsenreiche (BRUNNER'sche Drüsen) und auch mit mehrschichtigem Epithel versehene Abschnitt wird als Duodenum angesprochen. Die Monotremen bieten somit die grössten Abweichungen vom ursprünglichen Verhalten dar. Die eigenartige Lebensweise hat hier weitgehende morphologische Besonderheiten herangezüchtet, wobei *Phascolarctus*, *Manis* und Monotremen zunehmende Specialisirungen auf besonderen genetischen Bahnen darbieten. Die über den Darm bezw. Darmtractus (incl. Oesophagus) an den gleichen Tieren handelnden Untersuchungen betreffen namentlich die Drüsenverhältnisse. Bei *Ornithorhynchus* fehlen auch die Oesophagealdrüsen. Die BRUNNER'schen Drüsen gehen als höhere Ausbildungen der Pylorusdrüsen auf das sogenannte Duodenum über, ursprünglich — so bei allen hier untersuchten Säugern — nur auf dessen Anfangstheil oberhalb der Einmündung der Gallengänge, und erst innerhalb der höheren Säugetiere, aber keineswegs bei allen, erfolgt die Ausbreitung ihrer Zone unterhalb dieser Einmündung, in verschiedener Ausbildung bis zum Ende des Duodenums und unter Umständen darüber hinaus. Die erst im Darm beginnenden LIEBERKÜHN'schen Drüsen haben complicirtere Functionen, als ihnen die Regenerationstheorie von BIZZOZERO zuschreibt, wofür die vielen Besonderheiten

ihres feineren Baues bei den untersuchten Gattungen sprechen; auch in dieser Hinsicht zeigen die Monotremen erhebliche Specialisirungen (Mündungsringe bei *Ornithorhynchus*, reiche Granulationen in dem Drüsengewebe bei *Echidna* u. s. w.). Verfasser plaidirt für die Beibehaltung der alten Nomenclatur der beiden Kategorien der Glandulae intestinales, d. h. der Gll. Brunneri und Gll. Lieberkühni, hält aber die neueren Bezeichnungen der ersteren als Gll. duodenales und der letzteren als Gll. intestinales nicht für glücklich. Auch das Duodenum vermag er höchstens auf Grund der topographischen Lage, nicht aber des Baues als besonderen Darmabschnitt anzuerkennen. Weiter wird des genaueren über das bei *Dasyurus* und *Manis* kräftig ausgebildete Stratum compactum gehandelt, schliesslich über die mannigfaltige Structur und Textur des Blinddarmes. — Die über das ganze Gebiet der Wirbeltiere sich erstreckenden Untersuchungen von H. Braus, Zur vergleichenden Histologie der Leber, sollen erst weiter unten (p. 1534 f.) besprochen werden. Das Semon'sche Material bestand aus gut conservirten Lebern der beiden Monotremen und mehrerer Marsupialier (*Dasyurus, Phascolarctus, Trichosurus*). — **Franz Keibel's** Untersuchungen **Zur Entwickelung der Leber, des Pankreas und der Milz bei *Echidna aculeata* var. *typica*** (Bd. III, 2, 1904, p. 207—228, mit 1 Tafel und 34 Textabbildungen) geben mit der bei diesem Autor bekannten Zuverlässigkeit und vollendeten Technik die genaue Darstellung der Entwickelung der genannten Organe an zahlreichen *Echidna*-Stadien (Stadium 40–45 a), wobei die Milz wegen ihrer topographischen Lage mitbehandelt wurde; zahlreiche Querschnittbilder und Abbildungen von Plattenmodellen und natürlichen Präparaten begleiten die Beschreibung. Die Leber war bei dem jüngsten zur Untersuchung gelangten Stadium bereits ausgebildet, die Gallenblase zeigte hier eine ventrale doppellappige, fast paare Anlage am kurzen Ductus choledochus. Das Pankreas entsteht aus einer rechten und linken ventralen und einer dorsalen Anlage, welche sämmtlich Drüsensubstanz ausbilden. Die Ausführungsgänge der beiden sich voluminös entwickelnden ventralen Anlagen verbinden sich zum Ductus Wirsungianus, der mit dem Ductus choledochus zusammen mündet, der Ausführungsgang der zurückbleibenden dorsalen Anlage wird Ductus Santorinianus. Die Milz ist eine mesenchymatöse Anlage; mit Pankreas hat sie keinen genetischen Zusammenhang. — Franz Keibel macht auch in der Abhandlung Zur Entwickelungsgeschichte des Urogenitalapparates von *Echidna aculeata* var. *typica* (Bd. III, 2, 1904, p. 151—206, mit 5 Tafeln und 71 Textabbildungen) sehr bemerkenswerte Mitteilungen über die Cloakenbildung bei diesem Tiere. Embryonen in frühen Stadien weisen eine grosse entodermale Cloake mit wohlentwickeltem Schwanzdarm auf; derselbe steht noch bei Embryonen der Stadien 40 und 41 durch einen Canalis neurentericus mit dem Medullarrohr in Verbindung, ein sehr primitives, an Reptilien erinnerndes Verhalten. Die primitive Cloake sondert sich weiterhin, gerade so wie bei höheren Säugern, durch eine primitive Dammbildung in den Anus und den Sinus urogenitalis. Darauf kommt es aber zur Bildung einer neuen definitiven Cloake, welche die äusseren Oeffnungen des Afters und des urogenitalen Sinus umschliesst und ektodermaler Abstammung ist. (Dieser Befund ist geeignet, den Terminus „Monotremen" als Ausdruck besonders primitiver Differentialmerkmale in der Cloakenbildung dieser niedersten Säuger seiner bisher angenommenen Bedeutung zu entkleiden.) — **Albert Oppel's** Arbeit **Ueber den feineren Bau des Atmungsapparates der Monotremen, einiger Marsupialier und von *Manis javanica*** (Bd. IV, 1905, p. 263—298, mit 3 Tafeln) betrifft ein bisher wenig untersuchtes Gebiet. Benutzt wurden aus dem Semon'schen Materiale Teile von *Echidna* (Beutelfoetus, junges und erwachsenes Tier) und *Ornithorhynchus*; *Phascologale*, *Dasyurus* (erwachsenes und beuteljunges Tier), *Perameles*, *Trichosurus*, *Petaurus*, *Aepyprymnus*; *Manis*. Die Untersuchung am Kehlkopfe förderte genaue, durch instructive Abbildungen illustrirte Angaben über die topographische Verteilung der beiden Epithelformationen (flimmerndes Cylinderepithel und mehrschichtiges Plattenepithel) im Kehlkopfinnern bei den angegebenen Tieren und bei mehreren Placentaliern; das mehrschichtige Epithel wurde sehr wechselnd, zumeist

aber im Zusammenhang mit dem Pharynxepithel, seltener inselförmig und vorzugsweise im Bereich der (bei den meisten niederen Säugern rudimentären) Stimmbänder und der Epiglottis gefunden; bei *Manis* existirten an der dem Kehlkopfinnern zugekehrten Stimmdeckelfläche Geschmacksknospen. Die Drüsen verteilen sich bei den einzelnen Tieren in verschiedener Weise in mucöse und seröse und finden sich an bestimmten Stellen gehäuft, erstere mehr im oberen, letztere mehr im unteren Kehlkopfbereiche; das Stimmbandgebiet ist drüsenfrei. Hinsichtlich der Textur der Knorpel werden GÖPPERT's Untersuchungen bestätigt. Die Stimmbänder sind ursprünglich keine Schleimhautduplicaturen, sondern die Kehlkopfknorpel verbindende Bänder. Die Lunge zeigt bei allen niederen Säugern die Bronchioli respiratorii, Atria und Endstücke (Infundibula); bei den Feten treten namentlich die Atria als primitivste Gebilde in den Vordergrund, während die Bronchioli respiratorii und die Infundibula einen späteren Erwerb repräsentiren. Die bei den höheren Säugern noch dazu kommenden, zwischen Bronchioli respiratorii und Atria eingeschalteten Ductuli alveolares finden sich bei den niederen noch nicht entwickelt oder nur gering ausgebildet. Elastische Fasern wurden in allen Lungen gefunden, am reichlichsten in den Firsten der Alveolensepten; intrapulmonales Knorpelgewebe um die Bronchien hatte nur *Phascolarctus*; Muskelfasern in den Alveolen sowie Alveolenporen wurden bei allen untersuchten Tieren vermisst. — **Ernst Göppert,** der bereits seit Jahren auf dem Gebiete der vergleichenden Morphologie des Kehlkopfes durch vorzügliche Arbeiten (1894, 1899) eine führende Stelle einnimmt, veröffentlicht in den Zoologischen Forschungsreisen auf Grund des reichen, von Professor SEMON dargebotenen Materiales von erwachsenen Tieren und Beuteljungen **Beiträge zur vergleichenden Anatomie des Kehlkopfes und seiner Umgebung,** mit besonderer Berücksichtigung der Monotremen (Bd. III, 1, 1901, p. 533—634, mit 4 Tafeln und 53 Textabbildungen), in welchen die Beschreibung der Verhältnisse bei den Monotremen in den Vordergrund tritt; doch geht die Vergleichung auf die Amphibien und Reptilien zurück und erstreckt sich auch bis zu den höheren Säugetieren. Die durch zahlreiche Textfiguren und gute Tafelabbildungen unterstützte und mit einer historischen Einleitung beginnende Darstellung zerfällt in 4 Teile. Der 1. Teil bespricht den Kehlkopfeingang und seine Umgebung bei Amphibien, Reptilien, Monotremen, Marsupialiern und Placentaliern, sowie den Binnenraum des Kehlkopfes der Monotremen und giebt eine zusammenfassende Behandlung der Vorrichtungen und Falten, welche das Kehlkopfinnere gegen Schlund, Mund- und Nasenhöhle abschliessen. Manche Gebilde bei Amphibien und Reptilien lassen sich mit denen der Säuger homologisiren; doch zeigt die genauere Vergleichung, dass die Entwickelungswege dieser drei Abteilungen ihre besonderen Bahnen eingeschlagen haben; insbesondere ist die Epiglottis, wenn auch ihr ähnliche Bildungen bei Reptilien beobachtet werden, eine speciell mammale Einrichtung. Der 2. grösste Teil giebt eine sehr eingehende Beschreibung des Baues und der Entwickelung des Skeletes des Kehlkopfes (1. Cartilago thyreoides bei Amphibien, Reptilien, Monotremen und höheren Mammaliern, 2. Cart. epiglottidis mit Cart. cuneiformis bei Monotremen, Marsupialiern und Placentaliern, 3. primäres der Cart. lateralis entstammendes Laryngo-tracheal-Skelet [Arytänoid, Cricoid, Trachealringe] bei Amphibien, Reptilien und Säugetieren), wobei allenthalben auf Grund der Ontogenese und der vergleichenden Anatomie nach der Herkunft, nach den Umbildungen und nach den Ableitungen der Gruppen dieser Knorpel und ihrer einzelnen Glieder geforscht wird; auch die Histologie (namentlich der Epiglottis) wird eingehend behandelt. Die Genese des Thyreoids aus dem vierten und fünften Visceralbogen wird voll bestätigt, zugleich auch vieler Vorrichtungen bei Amphibien (besonders Anuren) und Reptilien Erwähnung gethan, welche den nahen Anschluss des Thyreoides an das Hyoid demonstriren. Die Ableitung der Epiglottis von dem sechsten Visceralbogen wird in eingehender, alle Für und Wider vorsichtig abwägender Betrachtung behandelt und als höchstwahrscheinlich angenommen[1]). Für die Zu-

1) Die Zugehörigkeit des WRISBERG'schen Knorpels der höheren Säugethiere zur Epiglottis wurde von E. GÖPPERT bereits früher nachgewiesen (Morph. Jahrb., Bd. XXI, 1894, p. 68—151, mit 2 Tafeln und 13 Textabbildungen).

sammengehörigkeit aller Teile des Laryngo-Tracheal-Skeletes bieten die Monotremen noch viele Belege dar (trachealringartige Bildung des Cricoides von *Echidna* und unvollkommene Abgrenzung desselben gegen die Trachea, mangelhafte laterale Sonderung der Arytänoide vom Cricoid u. s. w.); auch die teilweise continuirliche dorsomediane Vereinigung der Arytänoide von *Echidna* führt weiterhin zur Gliederung in das rechte und linke Arytänoid und die dazwischen liegenden Procricoide; ein eigentlicher Processus vocalis fehlt bei den Monotremen, auch ist es bei ihnen noch nicht zur Abgliederung der SANTORINI'schen Knorpel gekommen. In allen diesen niederen Zügen bieten Amphibien und Reptilien Parallelen dar; das primitive Laryngo-Tracheal-Skelet der Säuger stimmt mit dem der Reptilien gut überein. Der 3. Teil handelt von der Muskulatur des Kehlkopfes. In weit ausschauender und zugleich sehr vorsichtiger Vergleichung werden Dilatator laryngis und Constrictores laryngis mit ihren einzelnen Abkömmlingen und deren mannigfachen Wanderungen und Differenzirungen bei Amphibien, Reptilien und Säugetieren behandelt. Der vom Nervus laryngeus inferior versorgte Musc. thyreo-cricoideus der Monotremen ist ein auf diese beschränktes Gebilde; bei Marsupialiern und Placentaliern ist er in Rückbildung getreten. Der ihm ähnliche, aber vom Nervus laryngeus superior innervirte Musc. crico-thyreoideus der höheren Säuger ist ihm nicht zu homologisiren. Ein Schlusscapitel handelt über die Ontogenese der Kehlkopfmuskeln. Der 4. Teil bespricht die Nerven des Kehlkopfes bei Amphibien, Reptilien und Säugetieren und vergleicht sie mit den Nerven der Kiemenbogen. Die Schlussbetrachtung ist vorwiegend genealogischer Natur. *Echidna* bietet hier und in vielen anderen Beziehungen primitivere Zustände dar als *Ornithorhynchus*, der allerdings in anderen, aber minder hervortretenden Merkmalen tiefer steht als *Echidna*. Die Monotremen sind echte Säugetiere, unterscheiden sich aber in vielen Zügen, und zwar, generell und wesentlich, von den Marsupialiern, in noch mehreren von den Placentaliern, so dass an eine directe Abstammung der beiden letzteren Abteilungen von ihnen nicht zu denken ist. Ebensowenig ist eine directe Ableitung von irgendwelchen lebenden Reptilien oder Amphibien gestattet; gewisse niedere Urodelen lassen aber einen Urzustand der Kehlkopfmuskulatur erkennen, welcher hier an einen Ausgangspunkt für die mammale Muskulatur denken lässt. Doch ist Vorsicht geboten; Vieles, was als homolog (homogenetisch) erscheint, kann auch durch Convergenz zur gleichen Erscheinung herangezüchtet sein. Ein ausführliches Literaturverzeichnis ist dem Schlusse der hervorragenden Arbeit beigefügt. — **Albert Narath's** ausgezeichnete Arbeit betrifft **Die Entwickelung der Lunge von *Echidna aculeata*** (Bd. II, 1896, p. 245—274, mit 3 Tafeln und 3 Textabbildungen) nach genauer Untersuchung mehrerer Embryonen und Beuteljungen (Stadium 40—47), sowie erwachsenen Tieren; zahlreiche Abbildungen von Plattenmodellen und natürlichen Präparaten sind der Darstellung beigegeben. Im speciellen Teil schildert der durch frühere Untersuchungen [1]) und durch seine spätere grosse Monographie [2]) auf diesem Gebiet als Autorität bekannte Verfasser die Ontogenese der Lunge von *Echidna*, in welcher er 4 Perioden unterscheidet. In die 1. Periode fällt die Bildung der beiden primären Lungensäckchen, dickwandigen, sehr grossen und ausgesprochen asymmetrischen Gebilden. Die 2. Periode, welche mit der Geburt abschliesst, lässt den Stammbronchus und alle seine Seitenzweige in monopodialer Astfolge zur Ausbildung kommen; alle Seitenzweige entstehen direct oder indirect aus der Scheitelknospe. Alveolen sind noch nicht ausgebildet. Der zuerst erheblich grösseren rechten Lunge folgt die linke durch reicheres Wachstum im unteren Bereiche nach. In der 3., mit der Geburt einsetzenden Periode kommt es zur plötzlichen Ausbildung der End- und Seitenknospen zu geräumigen zellenartigen Lufträumen, welche

1) Vergleichende Anatomie des Bronchialbaumes. Verhandl. Anat. Ges. auf der 6. Vers. in Wien, 1892, p. 168—174, 4 Textabbild.

2) Der Bronchialbaum der Säugetiere und des Menschen, eine vergleichend-anatomische und entwickelungsgeschichtliche Studie, Stuttgart 1901.

die Stelle der Alveolen vertreten; dieselben zeigen eine gewisse Aehnlichkeit mit der Reptilienlunge, die aber nur ganz äusserlich ist und nicht phylogenetisch gedeutet werden darf. In der 4. Periode erhält die aufgeblähte Lunge ihre definitive Form. Der allgemeine Teil wendet sich, nach einer Recapitulation der Entwickelung, insbesondere gegen die bisher mit wenigen Ausnahmen (z. B. GEGENBAUR) fast allgemein angenommene AEBY'sche Theorie, wonach die Verästelungen der Pulmonararterie die Gestaltung des Bronchialbaumes beeinflussen sollen und in welcher der Ueberkreuzung des Stammbronchus durch die den festen Punkt bildende Arterie eine grundlegende Bedeutung für die Architektonik des Bronchialbaumes zuerkannt wird. Alles dies ist nach NARATH secundär; der AEBY'sche eparterielle Bronchus bildet mit den AEBY'schen dorsalen Bronchien eine Reihe; er ist ein wirklicher dorsaler Bronchus und schiebt sich nur als erstes Glied derselben am weitesten nach oben vor. Mit dieser einen Tatsache fällt die ganze Lehre AEBY's von den eparteriellen und hyparteriellen Bronchien. In diesem Nachweise liegt ein grosses Verdienst von NARATH's Arbeit, die später in seiner Monographie vom Bronchialbaum der Säugethiere und des Menschen (1901) einen weiteren Ausbau erfährt. — **Friedrich Maurer** handelt über die **Schilddrüse, Thymus und sonstige Schlundspaltenderivate bei *Echidna*** und ihre Beziehungen zu den gleichen Organen bei anderen Wirbeltieren (Bd. III, 1, 1899, p. 403—444, mit 3 Tafeln und 4 Textabbildungen). Der durch viele verdienstvolle und wichtige Untersuchungen auf diesem Gebiete (Entwickelung dieser Organe bei den Teleostiern, 1885, Amphibien, 1887 und der Eidechse, 1899, Entwickelung des Darmsystemes in O. HERTWIG's Handbuch der vergl. und exper. Entwickelungslehre der Wirbeltiere, 1902) ausgezeichnete und zu den ersten hier wissenschaftlich arbeitenden Forschern gehörende Verfasser giebt auf Grund der Untersuchung von zahlreichen Embryonen (von Stad. 40 ab), Beutelfeten und Erwachsenen, welche aus der SEMON'schen Ausbeute stammen, eine genaue Darstellung der Ontogenese der betreffenden Organe bei *Echidna* und ihre Vergleichung mit anderen Wirbeltieren. Nach einem eingehenden historischen Ueberblick, welcher die Schilddrüse, die postbranchialen Körper, die Thymus, die Carotidendrüse und die Epithelkörperchen umfasst, werden die einzelnen Entwickelungsstadien bei *Echidna* verfolgt und zusammenfassend behandelt, hierauf die Befunde von *Echidna* mit den höheren Säugern, dann die Befunde bei den Säugern mit den Zuständen bei den niederen Wirbeltieren verglichen; ein die hauptsächlichsten Ergebnisse recapitulirendes Capitel beschliesst die bedeutungsvolle Arbeit. Bei *Echidna* kommen vier Schlundspalten zur deutlichen Anlage. Die Schilddrüse, bekanntlich ein Homologon der Hypobranchialrinne der Tunicaten und Vertebraten, bildet sich als vordere mediane Ausbuchtung der ventralen Schlundwand in der Höhe des Hyoidbogens und rückt später weit nach unten, wobei ihr Parenchym sich zu Colloid enthaltenden, mit Epithel ausgekleideten Bläschen ausbildet; sie kann einheitlich bleiben oder zerfallen. Der postbranchiale Körper liegt stets hinter der letzten Kiemenspalte in paariger oder einseitiger Anlage; bei niederen Wirbeltieren aus soliden Epithelhaufen bestehend, bildet er bei *Echidna* (und bei anderen Säugetieren) Colloid enthaltende Blasen aus, bleibt bei *Echidna* der Schilddrüse gegenüber selbständig, während er bei den anderen Säugern mit dieser verschmilzt oder in Rückbildung tritt. Ausführlichere Darlegungen handeln über seine eventuelle Bedeutung. Die Thymus, bei niederen Wirbeltieren bekanntlich ein Derivat der dorsalen Taschen der Kiemenspalten, bei gewissen Reptilien auch auf die ventralen Teile der Kiemenspalten übergreifend und bei Säugetieren lediglich von ventralen Teilen (der 3., in manchen Fällen auch ausserdem von der 2. und 4. Kiementasche) gebildet, geht bei *Echidna* nur aus der 3. Kiementasche hervor. Die Epithelkörperchen, wahre Kiemenreste, die erst mit Rückbildung des Kiemenapparates zur Ausbildung kommen, entstehen bei Amphibien, Sauropsiden und Säugetieren aus der 2., 3. und 4. Kiemenspalte. Aus der 2. geht (bei Amphibien und Säugetieren) die sogenannte Carotidendrüse hervor, aus der 3. und 4, die be-

treffenden Epithelkörperchen, welche einen grossen Wechsel in ihrem Vorkommen und ihrer Lage zeigen; bei Amphibien bleiben sie selbständig, bei Sauropsiden und Säugern schliessen sie sich an die Thymus, bei manchen höheren Säugern secundär an die Schilddrüse an; bei *Echidna* besteht dieser Anschluss nicht. Hinsichtlich der weiteren Beziehungen zu den tieferen Wirbeltieren sei auf die Abhandlung selbst verwiesen.

Das Gefässsystem betrifft die wichtige Abhandlung von **Ferdinand Hochstetter, Beiträge zur Anatomie und Entwickelungsgeschichte des Blutgefässsystems der Monotremen** (Bd. II, 1896, p. 189—244, mit 4 Tafeln und 3 Textabbildungen). Verfasser, eine durch sehr zahlreiche maassgebende Arbeiten bekannte erste Autorität auf diesem Gebiete, teilt hier mehrere aus der Entwickelung des Herzens von *Echidna* (von Stadium 40 ab bis zum erwachsenen Tiere) gewonnene neue Befunde mit und giebt danach eine eingehende Darstellung des Arterien- und Venen-Systems von *Echidna* und *Ornithorhynchus* sowie deren Entwickelung bei *Echidna*. Zahlreiche Vergleichungen der beiden Monotremen unter einander, sowie mit den Verhältnissen höherer Mammalier, der Sauropsiden und der niederen Wirbeltiere setzen die Bedeutung seiner Befunde, von denen hier nur einiges mitgeteilt sei (im Uebrigen sei die genauere Lectüre der Arbeit anempfohlen), in helleres Licht. In gewissen Stadien von *Echidna* wurde am Herzen eine siebartige Durchlöcherung des Septum atriorum gefunden, wie sie das embryonale Herz der Sauropsiden aufweist; der Bulbus verhält sich jedoch typisch mammal und ohne Anklänge an die Reptilien. Von den Arterien des Armes fällt die bekanntlich bei Embryonen vieler, auch höherer Wirbeltiere, mit ihren Hauptästen den Carpus (zwischen Intermedium und Triquetrum) durchsetzende axiale Arterie auf; bei *Ornithorhynchus* persistirt sie zeitlebens, ein sehr primitives, an niedere Vertebraten erinnerndes Verhalten, und zugleich fehlen hier Art. mediana, Arcus volaris sublimis und profundus; an der unteren Extremität bildet die bei höheren Säugern vergängliche oberflächliche Art. saphena eines der Hauptgefässe. Beim jüngsten *Echidna*-Embryo entsprang — sonst nicht bei Amnioten beobachtet, aber an die Verhältnisse bei niederen Fischen erinnernd — die Arteria omphalo-mesenterica mit mehreren Wurzeln aus der Aorta. Von den Venen verbleibt die Vena cava superior in doppelter Anlage. Die Lage der Vv. cardinales posteriores zu den Aa. iliacae communes erinnert mehr an das Verhalten bei den Sauropsiden als an das bei anderen Säugern; das Gleiche gilt für die Beziehungen der Urnierenvenen zu dem Pfortadersystem. Im Uebrigen finden sich viele weitgehende Differenzen zwischen *Echidna* und *Ornithorhynchus*, wobei erstere in vielen Zügen — doch nicht ohne Ausnahmen (s. oben) — primitivere Bildungen zeigt. — Hinsichtlich der Angaben von Fr. Keibel über die Entwickelung der Milz von *Echidna* vergleiche oben (p. 1525).

Ueber das Urogenitalsystem handeln Fr. Keibel, M. Voit, R. Disselhorst und C. Benda, letzterer in zwei Arbeiten. — **Franz Keibel's** genaue und ausführliche Arbeit **Zur Entwickelungsgeschichte des Urogenitalapparates von *Echidna aculeata* var. *typica*** (Band III, 2, 1904, p. 151—206, mit 5 Tafeln und 71 Textabbildungen)[1] betrifft nicht allein die Entwickelung des Urogenitalsystems, sondern auch diejenige der Cloake (siehe oben p. 1525) und der Nebenniere. Sehr zahlreiche Abbildungen von Schnitten, makroskopischen Präparaten und Plattenmodellen illustriren die gründliche, an dem reichen Material der Semon'schen Ausbeute an Embryonen und Beuteljungen vorgenommene Untersuchung. Die Rindensubstanz der Nebenniere entwickelt sich bereits in sehr frühen Stadien (Stadium 40) aus dem medial von der Vorniere gelegenen Cölomepithel. Sehr früh tritt zu dieser Nebennierenanlage

1) Die Hauptresultate wurden schon in den Verh. Anat. Ges. 17. Vers. in Heidelberg 1903, p. 14—19 mitgetheilt. Ueber die von Fr. Ziegler in Freiburg i. B. unter Keibel's Leitung ausgeführten Modelle berichtet Keibel im Anat. Anz., Bd. XXXII, 1908, p. 243—248.

der Sympathicus in nahe Beziehung, aber erst sehr spät (Stadium 50) wuchert er in sie hinein oder wird von ihr umwachsen und bildet damit die Marksubstanz derselben. Diese späte Vereinigung erinnert an tiefer stehende Vertebraten, bei deren primitivsten Vertretern es nicht einmal zur Verbindung beider Substanzen kommt. — In den jüngsten Embryonen (Stadium 40—42) wurden undeutliche Rudimente (Trichter und Kanäle) gefunden, die wohl als noch früher entstandene Vornierenteile zu deuten sind. Die Urniere erreicht eine hohe Entwickelung und persistirt auch nach der Ausbildung der bleibenden Niere eine gewisse Zeit in functionsfähigem Zustande; von ihren Glomerulis aus lassen sich epitheliale Stränge gegen die Keimdrüsenanlage verfolgen. Die Nierenknospen sprossen aus der medialen Seite der Wolff-schen Gänge hervor und lassen den ausführenden Nierenabschnitt (Ureter, Nierenbecken, Tubuli recti) entstehen; die Tubuli contorti und Glomeruli stammen von dem die Nierenknospen umhüllenden Nierenblastem ab; schliesslich wird das caudale Ende der beiden Wolff'schen Gänge in den Sinus urogenitalis aufgenommen, und damit trennen sich auch die beiden Ureteren von diesen Gängen, um dicht neben einander auf der inzwischen gebildeten Ureterenpapille zu münden; weitere hierher gehörige Differenzirungen sind im Original einzusehen. Die Keimdrüsen scheinen sich durchaus in gleicher Weise wie bei den anderen Amnioten zu bilden; ursprünglich sind sie in grösserer Ausdehnung entwickelt. Auch die Ausbildung der zuerst lateral vom Wolff'schen Gange liegenden, dann aber medialwärts rückenden Müller-schen Gänge vollzieht sich ähnlich wie bei den höheren Säugern. Ueber die Cloakenbildung siehe oben (p. 1525). Der Urachus obliterirt und lässt die Harnblase wahrscheinlich nicht aus sich entstehen; diese bildet sich wohl mit dem Sinus urogenitalis aus dem ventralen Abschnitt der ursprünglichen entodermalen Cloake; weiterhin differenzirt sich zwischen der vermutlich erst bei Beuteljungen functionirenden und muskelkräftigen Harnblase und dem Sinus urogenitalis ein wohlcharakterisirter Verbindungsgang. Die Anlage des Geschlechtsgliedes (Geschlechtshöckers) ist paar und dorsal gespalten, ektodermalen Ursprunges, doch ist die Grenze gegen den entodermalen Bereich schwer festzustellen. Die Cowper'schen Drüsen entstehen gleichfalls ektodermal an der Wurzel des Geschlechtshöckers; sie zeigen zugleich die Grenzen gegen das entodermale Gebiet des Sinus urogenitalis an, in welchem auch Drüsen entstehen. Die kräftig entwickelte Muskulatur der Cowper'schen Drüsen, die Cloake uud der Musc. retractor penis stammen vom Hautmukel ab. — In Ergänzung der Keibel'schen Arbeit giebt **Max Voit** eine eingehende Untersuchung über **Bau und Entwickelung der Cowper'schen Drüse bei *Echidna*** (Bd. III, 2, 1906, p. 401—412, mit 1 Tafel und 3 Textabbildungen). Als einzige accessorische Geschlechtsdrüse dieses Tieres zeigt dieselbe eine sehr kräftige Entwickelung, insbesondere beim Männchen, während sie beim Weibchen einen zurückgebliebenen Zustand aufweist. Auch der mit dem Musc. sphincter cloacae zusammenhängende quergestreifte Muskelmantel, welcher der Drüse an ihrer dorsalen, von der Haut abgewendeten Seite fehlt, ist beim Männchen stärker entwickelt als beim Weibchen. Die Drüse bildet sich als zusammengesetzte tubulo-alveoläre Drüse aus, die in ihren peripheren Abschnitten mannigfache Anastomosen zwischen den Gangsystemen benachbarter Lappen aufweist; sie hat somit namentlich bei älteren Beuteljungen einen netzförmigen Bau (bei ausgewachsenen Tieren war dies wegen mangelhafter Conservation nicht sicher nachweisbar). — **Rudolf Disselhorst** macht in seiner Abhandlung **Die männlichen Geschlechtsorgane der Monotremen und einiger Marsupialier** (Bd. III, 2, 1904, p. 119—150, mit 7 Tafeln und 34 Textabbildungen) genauere Angaben über den geweblichen Aufbau und die feinere Structur der männlichen Genitalien von *Ornithorhynchus*, *Echidna*, *Trichosurus* und *Aepyprymnus*. Durch gute Abbildungen unterstützte Beschreibungen des gesamten Apparates eröffnen die Darstellung, welche vorwiegend das histologische Detail der Geschlechtsteile (nebst Schenkeldrüse) und des Anus bezw. Cloake behandelt. Hoden und Nebenhoden, Ductus deferens, Urethra (Ductus urogenitalis), Cloakenrohr, Cowper'sche

Drüsen, Analdrüsen, Penis werden genauer besprochen, wobei viele Besonderheiten resultiren, hinsichtlich welcher auf die verdienstliche Originalarbeit verwiesen sei. — **Carl Benda,** der durch sehr zahlreiche frühere vorzügliche Untersuchungen über die Spermiogenese (1886, 1887, 1889, 1890, 1892, 1893, 1897, 1898) rühmlichst bekannte Forscher, behandelt die **Spermiogenese der Monotremen** (Bd. III, 2, 1906, p. 413—438, mit 4 Tafeln) und **der Marsupialier** (Bd. III, 2, 1906, p. 439—458, mit 2 Tafeln)[1]). Die ausgezeichnete, an dem von Prof. Semon conservirten Material von *Ornithorhynchus, Echidna*; *Dasyurus, Perameles, Phascolarctus, Trichosurus* und *Macropus* vorgenommene Untersuchung beschreibt den mikroskopischen Bau des functionirenden Hodens, die Entwickelung der germinativen (Spermiogonien, Spermiocyten, Spermiden) und vegetativen (Sertoli'schen Zellen) Hodenzellen, die Reifungsteilungen, die Spermiohistogenese und die reifen Spermien. Die Spermiogenese wird vom Verfasser in 6 Perioden eingeteilt, hinsichtlich deren genau und eingehend geschilderter Bildungsvorgänge auf die Abhandlungen selbst verwiesen sei. Die Monotremen bieten sehr interessante Verhältnisse dar und zeigen beträchtliche Abweichungen vom Säugetiertypus, sowie gewisse Züge, die an die Spermiogenese von Reptilien (insbesondere *Hatteria*) erinnern. Die Marsupialier schliessen keine so wichtigen Fragen ein, weisen aber auch bemerkenswertes Detail in ihrer übrigens ganz im Rahmen der Säugetier-Spermiogenese verlaufenden Entwickelung auf.

3. Arbeiten über die Placentalier (Band IV partim).

Die hier zu besprechenden Arbeiten beziehen sich teils auf gewisse Familien seltener Placentalier, für deren Untersuchung Prof. Semon ein besonders geeignetes Material mitbrachte (*Manis javanica, Halicore dugong*), teils betreffen sie ein weiteres, auch Monotremen und Marsupialier umfassendes Gebiet, in welchem aber die Untersuchung der Placentalier mehr in den Vordergrund tritt.

Zunächst kommen die Arbeiten von W. Kükenthal und L. Freund an Sirenen in Betracht. Von diesen hatte Prof. Semon 3 grössere Embryonen von *Halicore dugong*, zum Teil mit umhüllendem Uterus mitgebracht und **Willy Kükenthal** zur Bearbeitung für dessen Monographie **Vergleichend anatomische und entwickelungsgeschichtliche Untersuchungen an Sirenen** übergeben. Von dieser ursprünglich von Prof. Kükenthal umfassender beabsichtigten Monographie ist bisher der erste, Bau und Entwickelung der äusseren Körperform, Integument und Entwickelung des Gebisses behandelnde Teil (Bd. IV, 1897, p. 1—76, mit 5 Tafeln und 47 Textabbildungen) erschienen[2]); andere Aufgaben haben dann den Verfasser an der weiteren Bearbeitung verhindert. Das untersuchte Material bestand aus 4 Embryonen von *Halicore dugong* (wovon 3 von Semon) und 5 Embryonen (nebst einem Neugeborenen) von 4 verschiedenen Arten von *Manatus* (von denen *Man. koellikeri* vom Verfasser als Nova species beschrieben wurde); sehr schöne (von A. Giltsch ausgeführte) Abbildungen begleiten die Abhandlung, die viel Neues zu Tage fördert. Allenthalben werden die an *Halicore* und *Manatus* gewonnenen Befunde verglichen. Mit der Beschreibung der äusseren Körperform beginnt die Darstellung. Die

1) Die hauptsächlichsten Befunde hat C. Benda bereits 1905 (Verh. d. Anat. Ges. 19. Vers. Genf, p. 89—110) mitgeteilt. — Auch K. v. Bardeleben hat über die Spermiogenese der Monotremen und Marsupialier schon 1896 (Verh. d. Anat. Ges. 10. Vers. Berlin, p. 38—43) nach Untersuchung des Semon'schen Materiales (*Ornithorhynchus, Echidna*; *Dasyurus, Perameles, Phascolarctus, Trichosurus* und *Macropus*) vorläufige Mitteilungen gemacht und hat in seinen 1897 erschienenen Arbeiten Die Zwischenzellen des Säugetierhodens (Anat. Anz., Bd. XIII, p. 529—536), Dimorphismus der männlichen Geschlechtszellen bei Säugetieren (ibid. p. 564—569) und Ueber die Entstehung der Achsenfäden bei menschlichen und Säugetier-Spermatozoen (Anat. Anz., Bd. XIV, p. 145—147) auch auf die Verhältnisse der Monotremen und Marsupialier kurz Bezug genommen.

2) Eine kürzere Mitteilung gab W. Kükenthal im gleichen Jahre (Ueber die Entwickelung der Sirenen, Verh. d. D. Zool. Ges. 7. Vers. in Kiel, 1897, p. 140—147).

Dreiteilung der Schnauze von *Manatus* ist auch bei *Halicore* angedeutet, besonders bei jüngeren Embryonen; der mittlere Teil entspricht dem Prämaxillarteil der Oberlippe. In der Anpassung an das Wasserleben ist *Halicore* weiter fortgeschritten als *Manatus* (Lage der Nasenöffnung, Flossenbildung). Die Behaarung ist bei beiden Sirenengattungen im erwachsenen Zustande gleichmässig, aber spärlich; die Embryonen von *Halicore* zeigen neben den Haupthaaren zahlreiche kleinere Haaranlagen, die nicht zum Durchbruch kommen. Die Haaranlagen der Schnauze sind weiter entwickelt als die des Rumpfes. In der Rückbildung der Behaarung zeigen sich die Sirenen nicht so weit vorgeschritten wie die Wale. Cutis und Epidermis sind innig verbunden. Schweissdrüsen fehlen fast völlig, Talgdrüsen und Arrectores pili sind bei den Feten noch leidlich entwickelt; bei den Walen fehlen sie. Das Gebiss baut sich aus zwei Dentitionen auf, die namentlich am Oberkieferstosszahn und an den Prämolaren deutlich in Erscheinung treten, ist also diphyodont und nicht, wie früher angenommen wurde, monophyodont; bei der Entwickelung der Molaren werden vom Verfasser Concrescenzen angenommen. Hinsichtlich des sonstigen interessanten Details sei auf die Abhandlung verwiesen. — **Ludwig Freund,** dem die Naturgeschichte von *Halicore* sonst noch verdienstliche Publicationen über Lebensweise und äusseren Bau, sowie über Brustbein, harten Gaumen und Niere[1]) verdankt, veröffentlicht **Beiträge zur Entwickelungsgeschichte des Schädels von *Halicore dugong*** (Bd. IV, 1908, p. 557—626, mit 50 Textabbildungen). Dieselben beruhen auf der genauen Untersuchung der drei von Semon mitgebrachten Feten, sowie eines halb erwachsenen Tieres, zwei erwachsenen männlichen Individuen und eines erwachsenen Unterkiefers und geben eine durch zahlreiche naturgetreue Abbildungen (meistens Photogramme) unterstützte sehr eingehende Beschreibung des Baues und der Entwickelung des Schädels im Ganzen sowie der einzelnen Schädelknochen (incl. Gehörknöchelchen). Nasale und Maxilloturbinale fehlen, Ethmoturbinalia wurden in der Zweizahl gefunden; das Nasenskelet ist ausgedehnt knorpelig. Der Unterkiefer war an dem untersuchten Materiale einheitlich verknöchert. Hinsichtlich der zum Teil recht bemerkenswerten Specialangaben ist die Abhandlung einzusehen.

Wilhelm Lubosch's schon oben (p. 1513) citirte Abhandlung **Das Kiefergelenk der Edentaten und Marsupialier,** nebst Mitteilungen über die Kaumuskulatur dieser Tiere (Bd. IV, 1908, p. 519—556, mit 5 Tafeln und 9 Textabbildungen), beruht auf der Bearbeitung eines ausserordentlich reichen Materiales (165 Edentaten-Schädel und 223 Marsupialier-Schädel von Arten aus allen Familien, sowie zahlreiche feuchte Präparate für die Untersuchung des feineren Gelenkbaues und der Muskulatur, worunter *Dasyurus*, *Petaurus* und *Manis* aus der Semon'schen Ausbeute). Der auf diesem Gebiete durch zahlreiche eingehende Detailforschungen und vortreffliche daran anschliessende allgemeinere Folgerungen (1906, 1907, 1908, 1911) sehr verdiente Autor giebt hier zunächst eine genaue und sorgfältige Darstellung der Osteologie der Gelenkflächen bei Edentaten und Marsupialiern, in welcher die Topographie der Gelenkregion, die Beschaffenheit der Gelenkflächen (bei Marsupialiern vielfache Specialisirungen) und das auf das Gelenk bezügliche Verhalten des Unterkiefers besprochen wird. Darauf folgen Bemerkungen über die Kaumuskulatur (Masseter und Temporalis, Pterygoideus externus und internus) beider Abteilungen nebst einer die functionellen Momente besonders hervorhebenden Zusammenfassung. Endlich die makroskopische und mikroskopische Beschreibung der Gelenkflächen und der accessorischen Gelenkbestandteile mit allgemeineren vergleichenden Bemerkungen über den feineren Bau. Insbesondere wird auf die (schon in der früheren Arbeit über die

1) H. Dexler und L. Freund, Zur Biologie und Morphologie von *Halicore dugong* (Arch. f. Naturgesch., Bd. LXXII, 1905, p. 77—106, 3 Taf., 1 Textabb.); L. Freund, Das Sternum von *Halicore dugong* (Zeitschr. f. Morph. und Anthropol., Bd. VIII, 1905, p. 425—438, 2 Taf.), Zur Morphologie des harten Gaumens der Säugetiere (Ibidem Bd. XIII, 1911, p. 377—394, 4 Fig.), Der eigenartige Bau der Sirenenniere (Verh. 8. Internat. Zool. Congr. 1912, p. 548—557, 2 Fig.).

Monotremen, 1906, genauer berücksichtigte) wechselnde Beteiligung der verschiedenen Schädelcomponenten an der Gelenkbildung hingewiesen. Bei mehreren Marsupialiern verbindet sich die laterale Portion des Masseter mit der Bulla tympanica, wahrscheinlich zur gegenseitigen Bewegung der beiden Unterkieferhälften; der Musc. pterygoideus externus inserirt auch an der Kapsel und am Meniscus, und von seiner schwächeren oder stärkeren Entwickelung wird die Ausbildung des Meniscus bestimmt. Der Meniscus fehlt — gerade so wie den Monotremen — auch den meisten untersuchten Edentaten (*Bradypus, Tamandua, Tatusia, Dasypus, Tolypeutes*), sowie gewissen Marsupialiern (*Dasyurus, Perameles*); bei anderen ist er mehr oder minder fest mit der Unterkiefergelenkfläche verbunden. *Tatusia hybrida* liess jede Gelenkhöhle vermissen; der Unterkiefer verband sich hier mit dem Schädel durch Syndesmose. Die Gelenkflächen besitzen bei allen untersuchten Edentaten und Marsupialiern gleich den Monotremen eine den (bei Marsupialiern dünneren, bei Edentaten dickeren) Hyalinknorpel überziehende Bindegewebslage, die auch bei den Edentaten (vor allen *Manis*) kräftiger ist als bei den Marsupialiern. Verfasser ist Vertreter der Reichert'schen Theorie und der Lehre von der Neubildung des mammalen Gelenkes. — **Wolff v. Gössnitz** giebt in seiner Abhandlung **Beitrag zur Diaphragmafrage** (Bd. IV, 1901, p. 205—262, mit 2 Tafeln) eine genaue und eingehende Untersuchung des Diaphragmas und seiner Innervation bei den Monotremen, Marsupialiern und mehreren Placentalier-Familien (Edentaten, Ungulaten, Insectivoren, Rodentier, Chiropteren, Carnivoren, Prosimier, Simier, incl. *Homo*) und schliesst vergleichende Ausführungen daran, die auch Reptilien und Amphibien berücksichtigen. Das Diaphragma ist ein specifischer, vom Nervus phrenicus innervirter Säugetiermuskel; bei mancherlei Wechsel im Detail konnten an den Nerven zwei Nervenfasergruppen unterschieden werden, welche den Sternocostal- und den Lumbal-Teil des Muskels versorgen; eine Innervation durch andere Nerven (z. B. Intercostalnerven, Sympathicus) konnte ausgeschlossen werden. Dem Diaphragma direct homologe Muskeln gehen den Amphibien und Reptilien (auch *Hatteria*) ab; was dort von anderen Autoren als „Diaphragma" beschrieben wurde, ist eine dem mammalen Zwerchfellmuskel nur analoge Bildung. Auf Grund der Innervation, der Lage und der sonstigen Beziehungen zeigt der Musc. subclavius der höheren Säuger (Musc. sterno-coracoideus resp. Musc. sterno-costo-scapularis der Monotremen und Reptilien) die relativ nächsten Beziehungen zum Diaphragma. Auch die infrahyoidale Muskulatur und die der Pectoralis-Gruppe ist ihm verwandt. Mit den ihm am nächsten stehenden Muskeln dürfte er von dem Rectus-System (Musc. rectus profundus) des Halses ableitbar sein. Eine tabellarische Uebersicht über diese Relationen ist beigefügt. Auch das Verhalten des Centrum tendineum, sowie die Beziehungen des Pericards zur Genese des Diaphragma werden erörtert. Die gedankenreiche Abhandlung bedeutet einen wichtigen Fortschritt in unserer Kenntnis des Zwerchfells.

Ueber die Untersuchungen von Heinrich v. Eggeling über die Glandula submaxillaris von *Manis* wurde bereits oben (p. 1517) berichtet, desgleichen über die Beschreibungen des mikroskopischen Baues von Zunge, Magen, Darm und Athmungsapparat des gleichen Thieres von Albert Oppel (p. 1521, 1523, 1524, 1525 f.).

4. Ueber das ganze Gebiet der Wirbeltiere sich erstreckende Arbeiten (Band II, IV partim).

Die hierher bezüglichen Abhandlungen betreffen das peripherische Nervensystem und Mittelohr (O. Bender), sowie die Leber (H. Braus).

Otto Bender's ansehnliche, durch zahlreiche sehr klare und künstlerische (grösstenteils unter Mitwirkung des Präparators am anatomischen Institute in Heidelberg A. Vierling gezeichnete) Abbildungen

illustrirte Monographie **Die Schleimhautnerven des Facialis, Glossopharyngeus und Vagus,** Studien zur Morphologie des Mittelohres und der benachbarten Kopfregion der Wirbeltiere (Bd. IV, 1907, p. 341—454, mit 9 Tafeln und 22 Textabbildungen)[1]), beruht auf der eingehenden Untersuchung zahlreicher Wirbeltiere (Squaliden, Rajiden, Crossopterygier, Dipnoer, urodele und anure Amphibien, Chelonier, Rhynchocephalier, Lacertilier, Crocodilier, Vögel, Monotremen, Marsupialier und Placentalier incl. *Homo*), von denen *Ceratodus*, *Ornithorhynchus*, *Echidna* und *Petrogale* der Semon'schen Ausbeute entstammen. Die vorzügliche Abhandlung giebt im beschreibenden Teile eine genaue Darstellung der im Titel angegebenen Verhältnisse bei den einzelnen Abteilungen, wobei zahlreiche speciellere Zusammenfassungen und Vergleichungen die Beschreibung dieser Abteilungen beleben und die wesentlichen Züge hervorheben. Die den vergleichenden Teil bildenden allgemeinen Zusammenfassungen und phylogenetischen Erörterungen handeln insbesondere über das Kiemennervensystem der Fische, den Nervus palatinus VII (Nervus petrosus superficialis major), den Ramus mandibularis internus VII (Chorda tympani), den Ramus pharyngeus dorsalis IX (Nerv. tympanicus), die phylogenetische Ableitung des Paukengebietes, das Kiefergelenk und den schallleitenden Apparat. Ein umfassendes Literaturverzeichnis beschliesst die Arbeit. Die Untersuchungen des Verfassers haben unsere bisher noch ziemlich schwankenden Kenntnisse über die erwähnten Nerven erheblich gefördert und zur Erkenntnis der Verhältnisse des Mittelohres, der Gehörknochen und des Kiefergelenkes, und zwar im Sinne der Reichertschen Theorie, wesentlich beigetragen. Die Abhandlung wird in der Geschichte dieser Fragen von bleibender Bedeutung sein.

Die umfassende, auf einer vorzüglichen Technik beruhende und mit zielbewusster Klarheit durchgeführte Arbeit von **H. Braus, Untersuchungen zur vergleichenden Histologie der Leber der Wirbeltiere** (Bd. II, 1896, p. 301—366, mit 9 Tafeln und 11 Textabbildungen) giebt eine Darstellung des feineren Baues der Leber auf Grund eingehender Forschungen an zahlreichen Wirbeltieren (*Myxine*, 3 Selachier, 1 Teleostier, 5 Amphibien [*Ichthyophis*, 3 Urodelen, 1 Anure], 8 Reptilien, 2 Monotremen, 3 Marsupialier, 6 Placentalier, hierbei mehrere junge Entwickelungsstadien, worunter das die Monotremen und Marsupialier betreffende Material aus der Semon'schen Ausbeute stammte). Die Beschreibung beginnt nach einer ausführlichen, die Probleme der Leberhistologie behandelnden Einleitung mit der Speciellen Histologie der Leber, welche, von den primitivsten bis zu den höchsten Wirbeltieren aufsteigend, unter steten Vergleichungen der vergleichend-anatomischen und ontogenetischen Befunde und Zusammenfassungen ausführlich geschildert wird. Daran schliesst die Allgemeine Histologie der Leber an, in welcher insbesondere Geschichte und Mechanik ihrer phylogenetischen Entwickelung, die gröbere mikroskopische Anatomie der Leber, die Gallencapillaren und die Leberzellen eingehende Erörterungen finden. Zahlreiche klare Abbildungen, darunter auch viele Schemata, unterstützen die Beschreibung. Die an Untersuchungsbefunden und zusammenfassenden Gedanken reiche Abhandlung zeigt die allmähliche Vervollkommnung des Leberaufbaues, wie sie sich in den drei divergenten Entwickelungsreihen 1) der Myxinoiden, 2) der Amphibien und Reptilien und 3) der Säugetiere vollzieht: zunächst eine nur verästelt-tubulöse Drüse (1), bildet sie vornehmlich durch Anastomosen der Seiten-Gallencanälchen den netzförmig tubulösen Typus aus (2), und dieser, bei Embryonen noch erkennbar, wird, vermutlich unter der mittelbaren Action des Zwerchfells, bei den Säugetieren aufgelöst und in den radiären, dicht verzweigten Typus umgebildet (3), wobei *Echidna* den Ausgang repräsentirt. Mit diesen Differenzirungen geht zugleich die höhere Entfaltung der Beziehungen der Leberzellen zu den Gallenkanälchen und den Blutgefässen (vom polycytischen zum

1) Ueber einen Teil des Inhaltes dieser Untersuchung hat O. Bender auch an anderer Stelle berichtet (Die Homologie des Spritzloches der Selachier und der Paukenhöhle der Amphibien, Sauropsiden und Säugetiere auf Grund ihrer Innervation, Verh. Anat. Ges. 21. Vers. in Würzburg 1907, p. 38—43).

monocytischen Verhalten aufsteigend; vasozonale und cytozonale Netze) Hand in Hand. Hinsichtlich der Fülle der sonstigen Resultate sei auf die bedeutungsvolle Arbeit selbst verwiesen.

Ueber die Monotremen in erster Linie berücksichtigenden, aber auch über andere Säugetiere handelnden Untersuchungen E. Göppert's über den Kehlkopf wurde schon oben (p. 1526f.) berichtet; desgleichen über F. Maurer's Arbeit über Schilddrüse, Thymus und sonstige Schlundspaltenderivate bei *Echidna* und ihre Beziehungen zu den gleichen Organen bei anderen Wirbeltieren (p. 1528f.).

5. Morphologische Arbeiten an Wirbellosen (Band V).

Der V. Band der Zoologischen Forschungsreisen enthält in seinen der Systematik dienenden Arbeiten zahlreiche Beiträge zur Morphologie dieser oder jener neuen oder minder bekannten Gattung oder Art, soweit deren genauere Kenntnis und Diagnose die eingehendere und feinere Untersuchung der äusseren und inneren Organe verlangte. Dies betrifft namentlich die Abhandlungen von L. L. Breitfuss über *Amphoriscus semoni* (1898), E. Schulz über die Hornschwämme (1900), L. S. Schultze über die Rhizostomen (1898), E. Burchardt über die Alcyonaceen (1898, 1903), C. R. Kwietniewski über die Actiniarien (1898), M. Plehn über die Polycladen (1896), F. Zschokke über die Cestoden (1898), J. Staub über die Nemertinen (1900), O. v. Linstow über die Nemathelminthen (1898), W. Michaelsen über die Lumbriciden (1894), W. Fischer über die Gephyreen (1896), Ed. v. Martens über die Mollusken (1894) und C. Ph. Sluiter über die Tunicaten (1895).

In den Arbeiten von W. Weltner (Süsswasserschwämme), L. Döderlein (Krystallkörper bei Seesternen u. s. w.), J. Thiele (*Proneomenia amboinensis*) und B. Haller (*Nautilus pompilius*) tritt die morphologische Untersuchung und Beschreibung ganz in den Vordergrund oder ist ausschliesslicher Zweck derselben.

Wilhelm Weltner giebt in der Abhandlung **Süsswasser-Schwämme** (Bd. V, 1900, p. 517—524, mit 1 Tafel) eine ausführliche Beschreibung der von Professor Semon in 2 Exemplaren im Burnett-River entdeckten *Ephydatia multidentata* Weltner. Eingehend werden die Makrosklere, das Gerüst, die Gemmulae, die Amphidisken, das Kanalsystem und die Histologie (speciell die ungleichkörnigen, mit grossem Nucleus versehenen Elemente und die Blasenzellen der mittleren Schicht), sowie die Maasse der Skeletelemente geschildert und abgebildet.

Ludwig Döderlein handelt im Anschluss an seine Beschreibung der von Semon gesammelten Asteroideen **Ueber „Krystallkörper" bei Seesternen** und über die Wachstumserscheinungen und Verwandtschaftsbeziehungen von *Goniodiscus sebae* (Bd. V, 1898, p. 489—504, mit 3 Tafeln). Die in den Skeletplatten gewisser Seesterne vorkommenden Körper, die Döderlein als „Krystallkörper" bezeichnet, sind unter einander parallele, zapfenähnliche Gebilde aus homogenem kohlensauren Kalk; sie stehen in unmittelbarer Verbindung mit den aus gleicher Substanz gebildeten, das normale feine Maschenwerk der Skeletplatten zusammensetzenden Kalkfasern und unterscheiden sich nur durch ihre Dimensionen von ihnen. Sie liessen sich in den dorsalen Skeletplatten (selten in anderen Platten) aller mit interbranchialen Septenpfeilern versehenen Arten der entsprechenden Familien nachweisen; auch bei einer Art ohne Septenpfeiler wurden sie gefunden. Weiter bespricht Verfasser die im obigen Titel erwähnten Verhältnisse und die Bedeutung der Existenz oder Nichtexistenz der interbranchialen Septenpfeiler für die Classification der Valvulatae.

Johannes Thiele giebt eine Beschreibung des einzigen Exemplares der von Professor Semon neu entdeckten Art ***Proneomenia amboinensis* Thiele** (Bd. V, 1903, p. 733—738, mit 1 Tafel partim) mit

entsprechenden Abbildungen. Die eingehendere äussere und innere Untersuchung kennzeichnet die neue Art durch den langen Vorderdarm mit den ziemlich eigenartigen Drüsen, der terminalen Umbiegung nach vorn und der mit zwei kammförmigen Platten in jedem Gliede versehenen Radula, durch die Beschaffenheit der Hypodermisfortsätze, den Besitz zahlreicher Receptacula seminis an jedem Keimdrüsen-Ausführungsgange und durch deren getrennte Ausmündung in die Cloake gegenüber den anderen Species von *Proneomenia*.

B. Haller verdanken wir eingehende **Beiträge zur Kenntnis der Morphologie von *Nautilus pompilius*** (Bd. V, 1895, p. 187—204, mit 2 Tafeln und 2 Textabbildungen) an 5 von Professor Semon mitgebrachten für anatomische Untersuchungen conservirten weiblichen Exemplaren. Der auf dem Gebiete der Morphologie der Mollusken hochverdiente und bewährte Autor giebt eine sorgfältige, durch makroskopische und mikroskopische Abbildungen illustrirte Beschreibung des Auges, des Verdauungsapparates, der Topographie des Pericardialraumes, der Pericardialdrüsen, der Nieren, des Geschlechtsapparates, des Sipho, des Cöloms und der Histologie des Kopfknorpels, hinsichtlich deren Detail auf die Abhandlung selbst verwiesen sei. Zugleich entwickelt er des näheren, weshalb die Verhältnisse bei den decapiden Dibranchiaten, aus denen sich jene der Octopiden entwickelten und bei denen das Keimepithel frei in die grosse, vom Pericard nicht einmal so weit wie bei *Nautilus* abgetrennte Cölomhöhle hineinragt, als viel ursprünglicher zu betrachten sind als die gleichen Verhältnisse bei *Nautilus*.

6. Systematik (Band V).

Die von Professor Semon auf seiner Reise gesammelten Tiere[1]) haben die folgenden Beschreibungen gefunden, wobei wir in der systematischen Reihenfolge von den tieferen zu den höheren Abteilungen aufsteigen.

I. Cölenteraten.

Ueber die verschiedenen Abteilungen dieses Stammes handeln folgende Veröffentlichungen.:

L. L. Breitfuss, *Amphoriscus semoni*, ein neuer heterocöler Kalkschwamm (Bd. V, 1898, p. 381—384, mit 3 Textabbildungen). Genaue Beschreibung einer neuen Species von *Amphoriscus* vom litoralen Gebiet bei Amboina.

Oswald Kieschnick, Kieselschwämme von Amboina (Bd. V, 1900, p. 545—582, mit 2 Tafeln). Verfasser, Schüler von Geheimrat F. E. Schulze in Berlin, beschreibt 2 Gattungen mit 8 Species (worunter 7 neue) der Tetractinellidae und 17 Gattungen mit 23 Species (worunter 20 neue) der Monactinellidae; die Gattung *Stelletta* wird revidirt. Wegen mangelhafter Erhaltung der Weichteile waren meist nur Nadelbestimmungen mit nicht allenthalben gesicherten Diagnosen möglich (die Zahl der neuen Species ist wohl zu gross bemessen).

Wilhelm Weltner, Süsswasser-Schwämme (Bd. V, 1900, p. 517—524, mit 1 Tafel). Ausser der genauer untersuchten (siehe oben p. 1535) neuen Species *Ephydatia multidentata* Weltn. aus dem Burnett-River werden viele, ebenfalls aus dem Burnett stammende Bruchstücke einer Spongillide erwähnt, welche aber mangels Gemmulae, und weil die gekrümmten glatten Amphioxen nichts Specifisches zeigten, nicht genauer bestimmt werden konnte.

---

1) Der V. Band beginnt mit einer von Prof. R. Semon gegebenen Zusammenstellung der Fundorte der von ihm in den Jahren 1891—93 gesammelten Tiere (Bd. V, 1894, p. 1). — Bei der Auswahl der zu einem grossen Teile Autoritäten auf dem betreffenden Gebiete repräsentirenden Mitarbeiter und bei der Verteilung des zu bestimmenden Materiales an dieselben erfreute sich Prof. Semon der freundlichen Unterstützung der Herren Prof. L. Döderlein in Strassburg, Geheimrat R. v. Hertwig in München, Prof. A. Lang in Zürich, Geheimrat K. Möbius in Berlin, Geheimrat F. E. Schulze in Berlin und Prof. Max Weber in Amsterdam; namentlich des Letzteren Mithülfe gedenkt er mit vielem Danke.

Ernst Schulz, Die Hornschwämme von Thursday Island und Amboina (Bd. V, 1900, p. 525—544, mit 1 Tafel). Nach den Diagnosen des Verfassers, eines Schülers von Geheimrat F. E. Schulze, gehörten von den von Semon gesammelten Hornschwämmen 10 Arten den Spongiden (worunter *Euspongia distans* n. sp. und *Cacospongia erecta* n. sp.) und 1 Art den Spongeliden an. Mit der Diagnose der neuen Arten wird eine eingehendere morphologische Untersuchung gegeben.

Wilhelm Weltner, Hyroiden von Amboina und Thursday Island (Bd. V, 1900, p. 583—590, mit 1 Tafel). Die von Professor Semon an den genannten Localitäten gesammelten Arten verteilen sich mit 1 Art unter die Gymnoblastea und mit 11 Arten (worunter die neue Species *Acanthocladium studeri* Weltn. von Thursday Island) unter die Calyptoblastea.

Leonhard Sigismund Schultze, Rhizostomen von Ambon (Bd. V, 1898, p. 443—466, mit 2 Tafeln und 1 Textabbildung). Unter den 8 von Professor Semon gesammelten Rhizostomen-Arten (in 34 Individuen) finden sich 2 neue Species (*Toxoclytus turgescens* n. sp. und *Cassiopeja acycloblia* n. sp.) und 2 neue Genera mit je 1 neuen Art (*Netrostoma* n. g. *typhlodendrium* n. sp., und *Halipetasus* n. g. *scaber* n. sp.). Mannigfache Symbiosen werden erwähnt. Bei fast allen beschriebenen Arten giebt Verfasser eine genaue Untersuchung und macht zugleich allgemeinere Ausführungen zum System der Rhizostomen, wobei er insbesondere für die systematische Bedeutung der Subgenitalhöhlen (im Sinne von Grenacher-Noll und Haeckel) und des Baues der Mundarme (nach Haeckel) eintritt.

Eugen Burchardt, Alcyonaceen von Thursday Island (Torres-Strasse) und von Amboina I. und II. (Bd. V, 1898, p. 431—442, mit 2 Tafeln und Bd. V, 1903, p. 653—682, mit 4 Tafeln). Das von Professor Semon mitgebrachte Material verteilt sich auf 8 Arten (11 Exemplare) von Thursday Island und 14 Arten (32 Kolonieen) von Ambon. Die neuen Arten (10) sind *Nephthya amboinensis* n. sp. (Ambon), *Spongodes brevirama* n. sp. (Thursday Isl.), *Sp. planoregularis* n. sp. (Thursday Isl.), *Sp. costatofulva* n. sp. (Thursday Isl.) und *Sp. costatocyanea* n. sp. (Thursday Isl.), beide letzteren sehr nahe verwandt, *Clavularia amboinensis* n. sp. (Amboina), *Cl. coronata* n. sp. (Amboina), *Alcyonium sarcophytoides* n. sp. (Amboina), *Metalcyonium molle* n. sp. (Amboina), und *Sarcophytum gracile* n. sp. (Amboina); ausserdem werden aus Amboina noch 5 neue Varietäten beschrieben. Die Schilderung ist gründlich und giebt zahlreiche Abbildungen der Spicula; die Gesammtcolonien sind in Phototypien wiedergegeben.

Ernst Hentschel, Gorgonacea von Amboina und Thursday Island (Bd. V. 1903, p. 643—652, mit 2 Tafeln). Die 10 von Professor Semon gesammelten Gorgonaceen (2 Scleraxonia, 8 Holaxonia) enthalten 3 neue Species, und zwar *Acabaria amboinensis* n. sp. (Amboina), *Acanthogorgia australiensis* n. sp. (Amboina), *Bebryce stellata* n. sp. (Amboina) und 1 neues Genus mit 1 neuen Art *Acanthomuricea* n. g. *biserialis* n. sp. (Amboina).

Casimir R. Kwietnieswski, Actiniaria von Ambon und Thursday Island (Bd. V, 1898, p. 385—430). Professor Semon's Ausbeute dieser Tierabteilung erwies sich nach den eingehenden, unter Leitung von Geheimrat R. v. Hertwig in München und von Geheimrat E. Haeckel und Professor W. Kükenthal in Jena ausgeführten Untersuchungen des Verfassers besonders interessant und wichtig, indem von den in zahlreichen Individuen mitgebrachten 20 Arten sich 19 als novae species erwiesen, darunter Vertreter von 7 neuen Gattungen, auf welche zum Teil (*Acremodactyla* und *Actinostephanus*) die neue Familie der **Acremodactylidae**, zum Teil (*Gyrostoma*) die neue Tribus **Isohexactiniae** gegründet wurde. Die neuen Species verteilen sich folgendermaassen: **I. Hexactiniae.** *Actinioides ambonensis* n. sp. (Ambon), *Act. haddoni* n. sp. (Ambon), *Condylactis parvicornis* n. sp. (Ambon), *Bolocera mcmurrichi* n. sp. (Ambon), *Sagartiomorphe* n. g. *carlgreni* n. sp. (Thursday Island), *Phellia ambonensis* n. sp. (Ambon), *Acremodactyla* n. g. *ambonensis* n. sp. (Ambon), *Actinostephanus* n. g. *haeckelii* n. sp. (Ambon), *Phyllodiscus* n. g. *semoni* n. sp. (Ambon), *Discosoma*

ambonensis n. sp. (Ambon), *D. tuberculata* n. sp. (Ambon), *Radianthus lobatus* n. sp. (Ambon), *Stichodactis* n. g. *papillosa* n. sp. (Ambon), *Helianthopsis* n. g. *ritteri* n. sp. (Ambon), *Phymanthus levis* n. sp. (Ambon). **II. Isohexactiniae.** *Gyrostoma* n. g. *hertwigi* n. sp. (Thursday Isl.). **III. Ceriantheae.** *Cerianthus ambonensis* n. sp. (Ambon) und *C. sulcatus* n. sp. (Ambon).

II. Vermes s. lat.

Maximilian Meissner, Liste der von Professor Semon bei Amboina und Thursday Island gesammelten Bryozoen (Bd. V, 1903, p. 727—732, mit 1 Tafel mit 4 Figuren). Die von Prof. Semon gesammelten Bryozoen umfassen 13 Species in 10 Gattungen, worunter die neue Gattung mit neuer Species *Radulina* n. g. *semoni* n. sp.; die Stellung derselben ist zweifelhaft, vermutlich ist sie Vertreter einer besonderen Familie. Verfasser giebt auch eine kurze Auseinandersetzung der technischen Behandlung von kalkigen Bryozoen zum Zwecke der mikroskopischen Untersuchung.

Marianne Plehn, Polycladen von Ambon (Bd. V, 1896, p. 327—334, mit 1 Tafel). Die 4 von Professor Semon von den Molukken mitgebrachten Polycladen sind sämmtlich neu und verteilen sich auf die Fam. Leptoplanidae (2 gen., 2 sp.) mit der neuen Gattung *Semonia* n. g. *maculata* n. sp., sowie der neuen Art *Leptoplana subviridis* n. sp., und auf die Fam. Pseudoceridae mit *Thysanoplana* n. g. *indica* n. sp. und *Th. marginata* n. sp. Verfasserin, eine Schülerin Professor A. Lang's und zugleich erprobt als Forscherin auf diesem Gebiete, giebt zugleich genaue Untersuchungen und Differentialdiagnosen der neuen Gattungen und Arten.

Fritz Zschokke, Die Cestoden der Marsupialia und Monotremata (Bd. V, 1898, p. 357—380, mit 1 Tafel). Der bekannte Cestodenforscher diagnosticiert die ihm von Professor Semon in vielen Arten mitgeteilten Bandwürmer als die bereits bekannte *Taenia echidnae* (aus dem Darm von *Echidna aculeata*) und die neuen *Taenia obesa* n. sp. (aus dem Darm von *Phascolarctus cinereus*) und *Taenia semoni* n. sp. (aus dem Darm von *Perameles obesula*). Den sehr genauen morphologischen Beschreibungen wird noch eine Uebersicht der Verbreitung der Cestoden bei den Säugetieren nebst Revisionen im System derselben beigefügt.

Johann Staub, Neue Nemertinen aus Amboina (Bd. V, 1900, p. 591—614 mit 5 Tafeln). Verfasser, ein Schüler Professor A. Lang's, giebt in seiner sorgfältigen, auch das Innere eingehend berücksichtigenden Untersuchung genaue Diagnosen der von Professor Semon mitgebrachten Arten. Die auf die Ordnungen der Heteronemertinen (Hauptausbeute) und Metanemertinen (1 bekannte Art) sich verteilenden 16 Arten enthalten 9 neue Species, darunter 1 zu einer neuen Gattung gehörig, und diese sind folgende: *Eupolia amboinensis* n. sp., *E. reticulata* n. sp., *E. trilineata* n. sp., *Lineus monolineatus* n. sp., *Lineopsis* n. g. *semoni* n. sp., *Cerebratulus gracilis* n. sp., *C. latistomachus* n. sp., *C. profundifissus* n. sp. und *C. laureolus* n. sp.

Otto v. Linstow, Nemathelminthen, von R. Semon in Australien gesammelt (Bd. V, 1898, p. 467—472, mit 1 Tafel). Dr. v. Linstow, die bekannte Autorität auf dem Gebiete der Eingeweidewürmer, diagnosticirt aus der Semon'schen diesbezüglichen Ausbeute 4 Arten, wovon *Filaria dentifera* (aus der Leibeshöhle von *Trichosurus vulpecula*) bereits bekannt, dagegen *Echinorhynchus semoni* n. sp. (aus dem Darm von *Perameles obesula*) eine neue Art, *Hoplocephalus* n. g. *cinctus* n. sp. (aus dem Dünndarm von *Perameles obesula*) und *Amblyonema* n. g. *terdentatum* n. sp. (aus dem Darm von *Ceratodus forsteri*) neue Arten und Gattungen. Allenthalben werden die männlichen und weiblichen Individuen genau beschrieben. Eine fünfte Nematode (aus *Dasyurus hallucatus*) konnte, da noch unentwickelt, nicht determinirt werden.

Anton Collin, Verzeichnis der von Professor Semon bei Amboina und Thursday Island gesammelten Polychäten (Bd. V, 1903, p. 739—742). Verfasser giebt, da seine diesbezüglichen Untersuchungen bei Abschluss des systematischen Bandes der Zoologischen Forschungsreisen noch nicht zu Ende

geführt waren, eine vorläufige Liste der von Professor Semon mitgebrachten Polychäten. Dieselbe umfasst 16 genau bestimmte und bekannte Arten, 5 als sp. bezeichnete, aber wahrscheinlich schon bekannte Arten und eine neue nicht benannte Species der Gattung *Hydroides*. Die Ausbeute wird vom Verfasser, dem bekannten Specialisten auf diesem Gebiete, als recht interessant bezeichnet.

Wilhelm Michaelsen, Lumbriciden (Bd. V, 1894, p. 97—100). Dr. W. Michaelsen, der anerkannte Oligochäten-Forscher, bestimmt die bezügliche Ausbeute als 4 bekannte Arten (3 *Perichaeta* und 1 *Pontoscolex*); von diesen erwies sich ein Exemplar als *Perichaeta martensii* n. var. *javana* (aus Buitenzorg) und gestattete wegen seiner guten Erhaltung, gewisse Mängel in der Diagnose des aus Bangka stammenden Originalexemplares *Perichaeta martensii* Michaelsen auszufüllen.

Wilhelm Fischer, Gephyreen (Bd. V, 1896, p. 335—340, mit 4 Textabbildungen). Nach den Bestimmungen des Verfassers hat Professor Semon 7 Gephyreen (6 von Amboina, 1 von Thursday Island) mitgebracht, von denen *Phymosoma ambonense* n. sp. und *Thalassema semoni* n. sp., beide von Amboina, neue Arten repräsentiren [1]).

III. Echinodermen.

Ludwig Döderlein, Bericht über die von Professor Semon bei Amboina und Thursday Island gesammelten Asteroidea (Bd. V, 1896, p. 301—322, mit 5 Tafeln) und **Ueber „Krystallkörper" bei Seesternen** und über die Wachstumserscheinungen und Verwandschaftsbeziehungen von *Goniodiscus sebae* (Bd. V, 1898, p. 489—504 mit 3 Tafeln). Professor Döderlein, die bekannte Autorität auf dem Gebiete der Echinodermen, diagnosticirt die von Professor Semon mitgebrachten Asteroideen als 26 Arten (15 von Amboina, 10 von Thursday Island und 1 von beiden Localitäten) in 21 Gattungen, von denen *Bunaster* n. g. *ritteri* n. sp. (Amboina) als neues in der Nähe von *Ophidiaster* stehendes Genus und neue Species erkannt wird. Sie, sowie die Arten *Astropecten zebra, Goniodiscus pleyadella, Culcita novae-guineae, Asterina cepheus, Ophidiaster pustulatus, Retaster cribrosus* und *Acanthaster echinites* erfahren genauere Beschreibungen. Auch der Gattung *Culcita* wird eine Revision ihrer Arten mit genealogischem Stammbaum zu Teil. Die Abhandlung enthält wichtige Angaben über Lebensweise und Vorkommen. — Die Veröffentlichung von 1898 (vergl. oben p. 1535) handelt auch eingehend über die Wachstumsverhältnisse und Verwandtschaftsbeziehungen von *Goniodiscus sebae*.

Ludwig Döderlein, Bericht über die von Professor Semon bei Amboina und Thursday Island gesammelten Ophiuroidea (Bd. V, 1896, p. 277—300, mit 5 Tafeln) und **Ueber einige epizoisch lebende Ophiuroidea** (Bd. V, 1898, p. 481—488, mit 1 Tafel). Die von Professor Semon gesammelten und von Professor Döderlein 1896 veröffentlichten Ophiuroideen bestehen aus 35 Arten nebst 1 Varietät (24 von Amboina, 10 von Thursday Island, 2 von beiden Orten), welche sich in 20 Gattungen verteilen. 8 sind neue Arten und 1 davon zugleich ein neues in der Nähe von *Ophionereis* stehendes Genus: *Amphiura brocki* n. sp., *Ophiocnida verticillata* n. sp., *Ophiotriton* n. g. *semoni* n. sp., *Ophiothrix belli* n. sp., *O. vitrea* n. sp., *O. lorioli* n. sp., *Astrophyton sculptum* n. sp., *Euryale ludwigi* n. sp. Ausser den neuen Arten erfahren auch mehrere bereits bekannte zur Vervollständigung ihrer Diagnosen eine genauere Beschreibung. Ferner werden eingehende Mitteilungen über Vorkommen, Aufenthaltsorte und Lebensweise, namentlich über die Symbiose mit Anthozoen gemacht. — Dieser Symbiose gilt insbesondere auch die Veröffentlichung von 1898, in welcher 5 dahingehörige, von Semon in Mehrzahl mitgebrachte Ophiuroideen genauer beschrieben

1) Auch zwei Hirudineen wurden in Buitenzorg und Tjibodas gefunden und von dem bekannten Hirudineen-Forscher R. Blanchard in Paris bestimmt. Die eine ist eine neue Art und neue Gattung (*Salifa* n. g. *sumatrensis* n. sp.), die Blanchard aber bereits zuvor in einem anderen Exemplare im Leidener Museum aufgefunden und in dessen Schriften (Notes Leyden Museum Vol. XIX, 1897) veröffentlicht hatte.

werden, alle durch geringe Körpergrösse und Vermehrung der Arme (Hyperactinie) auf 6 gekennzeichnet. Dieselben sind *Ophiactis macrolepidota* Marktanner-Turneretscher (an Gorgoniden von Amboina), *Oph. brachyura* n. sp. (an einer *Spongodes* von Amboina), *Ophiothela danae* Verrill (an verschiedenartigen Gorgoniden u. s. w. von Amboina und Thursday Island), *Ophiophthirius* n. g. *actinometrae* n. sp. (an *Actinometra solaris* von Thursday Island), *Astroschema koehleri* n. sp. (an der Gorgonide *Mopsea* von Amboina).

Ludwig Döderlein, Bericht über die von Professor Semon bei Amboina und Thursday Island gesammelten Crinoidea (Bd. V, 1898, p. 473—480, mit 1 Tafel). Die von Semon mitgebrachten Tiere gehören 11 Arten (4 von Amboina, 7 von Thursday Island) der Gattungen *Antedon* und *Actinometra* an und sind sämmtlich bekannt. Bei *Antedon bidens* Bell konnte dank der vorzüglichen Erhaltung eine Kalktäfelung auf den Pinnulae nachgewiesen und damit die Stellung der Art genauer bestimmt werden.

Ludwig Döderlein, Bericht über die von Professor Semon bei Amboina und Thursday Island gesammelten Echinoidea (Bd. V, 1903, p. 683—726, mit 8 Tafeln). Von Echinoideen enthielten die Semon'schen Sammlungen 22 bekannte Arten mit 1 neuen Varietät (14 von Amboina, 6 mit der neuen Varietät *Salmacis sphaeroides* n. var. *belli* von Thursday Island, 2 von beiden Localitäten), welche sich in 18 Gattungen verteilen. Die Bestimmung dieser Echinoideen giebt Verfasser zugleich Gelegenheit zu einer gründlichen Revision der Diagnosen, Nomenclaturen und des Systems der Seeigel, wobei zahlreiche andere Arten eingehender berücksichtigt werden. Die hervorragende, durch zahlreiche phototypische Abbildungen illustrirte und mit Maasstabellen versehene Veröffentlichung handelt auch ausführlich über die geographische Verbreitung.

C. Ph. Sluiter, Holothurien (Bd. V, 1894, p. 101—106). Die von Professor Semon von Ambon und Thursday Island mitgebrachten und von dem bekannten Holothurien-Forscher bestimmten Holothurien gehören, zum Teil in vielen Individuen, 33 Arten und 1 Varietät an (25 von Ambon, 5 nebst der Varietät von Thursday Island, 3 von beiden Localitäten) und verteilen sich auf 7 Gattungen. Eine neue Art ist *Mülleria lubrica* n. sp. (von Thursday Island), eine andere Art wurde erst kürzlich von Sluiter neu beschrieben (*Thyonidium rigidum* Sluiter, von Ambon); ferner enthielt die Sammlung eine neue Varietät (*Synapta grisea* n. var. *alba*, von Thursday Island).

IV. Mollusken.

Johannes Thiele, *Proneomenia amboinensis* n. sp. (Bd. V, 1903, p. 733—738, mit 5 Abbildungen auf 1 Tafel). Ueber diese Arbeit und die Differentialdiagnose der hier beschriebenen Species gegenüber anderen Arten der gleichen Gattung wurde bereits oben (p. 1535 f.) berichtet.

Eduard v. Martens, Mollusken (Bd. V, 1894, p. 81—96, mit 1 Tafel). Professor Ed. v. Martens, die bekannte Autorität auf dem Gebiete der Mollusken, giebt ein Verzeichnis der von Professor Semon aus Java, Amboina, Neu-Guinea, den Inseln der Torres-Strasse und aus Australien mitgebrachten Land- und Süsswasser-Mollusken, sowie der aus der dortigen See stammenden Meer-Mollusken. Erstere gruppirt er nach den 5 angegebenen Localitäten, letztere behandelt er mehr einheitlich. Die reiche, aus 181 Species mit vielen Varietäten bestehende Ausbeute verteilt sich auf 112 Genera und enthält folgende neue Tiere: *Helicina aruana* Pfr. n. var. *semoni* (Landschnecke aus Neu-Guinea), *Pseudopotamis* Brot. *semoni* n. sp. (Süsswasserschnecke aus Thursday Island), *Helicarion semoni* n. sp. (Landschnecke aus dem Burnett-District), und *Teredo furcifera* n. sp. (Meermuschel aus Amboina). Die Land- und Süsswasser-Mollusken gehören mit 9 Gattungen und 12 Arten Java, mit 8 Gattungen und 15 Arten Amboina, mit 5 Gattungen und 5 Arten Neu-Guinea, mit 3 Gattungen und 5 Arten der Torres-Strasse und mit 7 Gattungen und 7 Arten Queensland an. Die Meer-Mollusken bestehen aus 80 Gattungen mit 137 Arten. In systematischer Verteilung waren

vertreten die Amphineuren mit 2 Genera und 2 Species, die Solenoconchen mit 1 Genus und 2 Species, die Lamellibranchiaten mit 28 Genera und 44 Species (darunter *Teredo furcifera* n. sp.), die opisthobranchiaten Cephalophoren mit 9 Genera und 12 Species, die prosobranchiaten Cephalophoren mit 49 Genera und 97 Species (darunter *Helicina aruana* n. var. *semoni*, *Pseudopotamis semoni* n. sp.), die pulmonaten Cephalophoren mit 10 Genera und 16 Species (darunter *Helicarion semoni* n. sp.), die tetrabranchiaten Cephalopoden mit 1 Genus und 1 Species, die dibranchiaten Cephalopoden mit 4 Genera und 6 Species. Zum grössten Teil waren die Tiere mit ihren Weichteilen conservirt, und zwar so gut, dass diese genauer untersucht und danach Diagnosen früherer Systematiker ergänzt werden konnten (so namentlich bei einigen Arten von *Helix* aus der Torres-Strasse). Von einer opisthobranchiaten Art konnte ein Laichband, von der prosobranchiaten *Voluta vespertilio* ein Klumpen Eikapseln mit Wahrscheinlichkeit bestimmt werden.

V. Arthropoden.

Arnold E. Ortmann, Crustaceen (Bd. V, 1894, p. 3—80, mit 3 Tafeln). Die umfassende Arbeit von Dr. A. Ortmann, dem verdienten Crustaceen-Forscher, behandelt die von Professor Semon und von Dr. Ortmann im indopacifischen und ostafrikanischen Gebiete gesammelten Crustaceen[1]), welche den Abteilungen der Cirripedien, Stomatopoden und Decapoden, sowie der Pycnogoniden angehören. Der Semon'schen Ausbeute entstammen 69 Species (50 Genera) aus Amboina, 47 Species (37 Genera) aus Thursday Island, 5 Species (4 Genera) aus Neu-Guinea, 4 Species (4 Genera) vom Burnett, 4 Species (4 Genera) aus Java (Buitenzorg und Tjibodas), im Ganzen 120 Species (79 Genera), von denen einige über Amboina, Thursday Island und Neu-Guinea verbreitet sind. Unter den Semon'schen Sammlungen befinden sich 8 neue Species (darunter 1 mit neuer Gattung *Cycloblepas*) und 2 neue Varietäten. Nach der systematischen Reihenfolge verteilen sich die von Semon mitgebrachten Crustaceen folgendermaassen: Lepadiden: 1 Gattung, 2 Species (die eine Species auch von Ed. v. Martens an den leeren Schalen von *Spirula peronii* gefunden); Balaniden: 2 Genera, 3 Species; Stomatopoden: 3 Genera, 6 Species; macrure Decapoden: 25 Genera, 50 Species (worunter *Puer spiniger* n. sp. aus Ambon, *Gebia hexaceras* n. sp. aus Thursday Island und *Munida semoni* n. sp. aus Ambon); brachyure Decapoden: 46 Genera, 59 Species (worunter *Cryptodromia lamellata* n. sp., *Nursia ypsilon* n. sp., *Naxia cerastes* n. sp., *Lambrus lecanora* n. sp., alle 4 von Thursday Island, *Lambrus hoplonotus* n. var. *dentifrons* von Ambon, *Cycloblepas* n. g. *semoni* n. sp. aus Ambon und *Sesarma nodulifera* n. var. *conferta* aus Java). Einige allzu junge Tiere konnten nicht bestimmt werden. Im Verlaufe der systematischen Beschreibung giebt Verfasser bei vielen Gattungen übersichtliche Differentialdiagnosen (Schlüssel) der Arten derselben. Des Weiteren teilt er bei zahlreichen Familien und Gattungen interessante biologische und bionomische Beobachtungen nach eigenen Erfahrungen und nach Semon's ihm gemachten Angaben mit und behandelt in eingehender Darstellung auf Grund der Verbreitung der Decapoden die Charakterisirung und Umgrenzung der indopacifischen Region, welche von Port Elizabeth (Capland) bis über Tokyo hinaus sich erstreckt und nicht durch topographische Verhältnisse, sondern im Wesentlichen durch die Temperatur der Meeresströmungen beherrscht wird. Unter Kritisirung von Pfeffer's Ausführungen der polaren Regionen (1891) unterscheidet er zwei circumpolare und eine circumtropische Region, welche letztere in ein atlantisches, westamerikanisches und indopacifisches Gebiet eingeteilt werden kann. Der Schluss der be-

1) Die von Dr. Ortmann zwischen Zanzibar und Mikindani, namentlich bei Dar-es-Salaam gesammelten Crustaceen sind 116 Species (79 Genera); dazu kommen noch 15 Species (14 Genera) von Port Elizabeth (Capland) aus der Sammlung des Strassburger Zoologischen Institutes.

deutungsvollen Abhandlung verbreitet sich über die besonderen Verhältnisse der an das Erd- und Süsswasserleben angepassten Decapoden. — Auch die Abhandlung von C. R. Kwietniewski, Actiniaria (Bd. V, 1898, p. 385—430; s. oben p. 1537 f.) enthält auf p. 419 die Notiz, dass die Actinie *Helianthopsis ritteri* in ihren Tentakeln zahlreiche übrigens nicht näher bestimmte parasitische, von der Mesogloea des Tentakels vollständig umhüllte Copepoden (von ca. 3 mm Länge) beherbergte.

Eugène Simon, Liste der Arachniden der Semon'schen Sammlung in Australien und dem Malayischen Archipel (Bd. V, 1896, p. 341—352). Die von dem bekannten Arachniden-Forscher E. Simon in Paris bestimmte Semon'sche Ausbeute besteht aus 71 Species, welche sich mit 24 Arten in Queensland (Burnett-District, Cooktown), 6 Arten in Thursday Island, 22 Arten in Neu-Guinea, 10 Arten in Amboina, 15 Arten in Buitenzorg und 11 Arten in Tjibodas fanden; nicht wenige Species wurden an mehreren dieser Localitäten gesammelt. Neu waren 3 Species; von 2 anderen wurden die bisher nicht bekannten Männchen gefunden. Die Arten verteilen sich folgendermaassen: Ordo Pedipalpi (1 Gen., 1 Sp.). O. Scorpiones (4 Gen., 6 Sp.). O. Opiliones (1 Gen., 2 Sp.). O. Aranea, Fam. Aviculariidae (5 Gen., 5 Sp., worunter *Eriodon semicoccineum* n. sp. von Burnett), Atypidae (2. Gen., 2 Sp.), Drassidae (1 Gen., 1 Sp.), Theridiidae (1 Gen., 1 Sp.), Argiopidae (9 Gen., 28 Sp., darunter *Argyroepeira vibrabunda* n. sp. von Tjibodas und Masc. von *Carepalxis tuberculata* vom Burnett), Thomisidae (2 Gen., 2 Sp.), Clubionidae (8 Gen., 11 Sp., darunter Masc. von *Rhomalea papuana* von Neu-Guinea), Nicodamidae (1 Gen., 1 Sp.), Lycosidae (1 Gen., 3 Sp., darunter *Lycosa* [*Trochosa*] *semoni* n. sp. von Buitenzorg), Oxyopidae (1 Gen., 1 Sp.), Attidae (6 Gen., 7 Sp.).

Carl Graf Attems, Myriopoden (Bd. V, 1898, p. 506—516, mit 1 Tafel). Nach den Bestimmungen des bekannten Myriopoden-Kenners Dr. C. Graf Attems hat Professor Semon 33 Arten Myriopoden in zahlreichen Exemplaren vom Burnett-District, Cooktown, Neu-Guinea, Ambon, Java (Buitenzorg, Tjibodas) mitgebracht, welche sich in 15 Gattungen verteilen. 8 Genera, 20 Species gehören den Diplopoden an, worunter 8 neue Arten (*Zephronia glaberrima* n. sp. aus Cooktown, *Strongylosoma semoni* n. sp. vom Burnett, *Trigonoiulus amboinensis* n. sp. aus Ambon, *Tr. comma* n. sp. und *Tr. burnetticus* n. sp., beide vom Burnett, *Tr. uncinatus* n. sp. aus Ambon, *Tr. erythropisthus* n. sp. aus Neu-Guinea, *Rhinocricus mediotaeniatus* n. sp. aus Ambon); 7 Genera, 13 Species sind Chilopoden, worunter 1 neue Art (*Scolopendra gracillima* n. sp. von Buitenzorg).

Hermann August Krauss, Orthopteren aus Australien und dem Malayischen Archipel, gesammelt von Professor Semon (Bd. V, 1903, p. 743—770, mit 1 Tafel). Der bekannte Orthopteren-Specialist Dr. H. A. Krauss in Tübingen hat im Verein mit der Autorität Hofrat Dr. C. Brunner v. Wattenwyl in Wien (der speciell auch die Bestimmung der Phasmiden übernahm) die von Professor Semon gesammelten Orthopteren determinirt. Die Ausbeute, die auch zahlreiche in Alcohol conservirte Arten, sowie Larven enthielt, bestand aus 91 Genera und 132 Species mit 19 neuen Arten, welche sich auf den Burnett-District (30 Arten, worunter 3 n. sp.), Thursday Island (9 Arten, worunter 2 n. sp. und 1 n. g.), Britisch Neu-Guinea (37 Arten, worunter 4 n. sp. und 1 neue Varietät), Ambon (14 Species), Buitenzorg (28 Species, worunter 1 n. sp.) und Tjibodas (39 Species, worunter 10 n. sp.) verteilen. Nach den Familien geordnet, ergab sich Folgendes: Forficulidae: 1 Gen., 1 Sp.; Blattidae: 11 Gen., 25 Sp. (darunter *Blatta secura* n. sp. von Buitenzorg, *Bl. anceps* n. sp. von Tjibodas, *Polyzosteria ceratodi* n. sp. vom Burnett, *Stylopyga semoni* n. sp., *Periplaneta spinosostylata* n. sp., *Catara minor* n. sp. und *Panesthia polita* n. sp., alle 4 von Tjibodas); Mantidae: 8 Gen., 16 Sp. (darunter *Rhombodera pectoralis* n. var. *denticulata* von Brit. Neu-Guinea); Phasmidae: 11 Gen., 13 Sp. (darunter *Eurycnema cercata* n. sp. J. Redt. von Thursday Island, *Promachus semoni* n. sp. Brunner und *Cacozelus semoni* n. sp. Brunner, beide von Brit. Neu-Guinea, *Carausius ir-*

regulariterlobatus n. sp. Brunner und *Cylindomena aenea* n. sp. Brunner, beide von Tjibodas); Acridiidae: 28 Gen., 35 Sp. (darunter *Coptotettix inflatus* n. sp. und *Tauchira lucida* n. sp., beide von Tjibodas, *Cirphula sculpta* n. sp. vom Burnett); Locustidae: 21 Gen., 24 Sp. (darunter *Dicorypha* n. g. *furcifera* n. sp. von Thursday Island, *Heteraprium brunneri* n. sp. von Neu-Guinea, *Rhachidorus semoni* n. sp. vom Burnett, *Grylloacris auriculata* n. sp. von Tjibodas); Gryllidae: 10 Gen., 18 Sp. (darunter *Heterotrypus mimulus* n. sp. von Neu-Guinea). Von einigen Exemplaren bezw. Larven oder Nymphen konnten nur die Gattungen (*Stropis*, *Gryllacris*, *Podoscirtus*) bestimmt werden.

Karl Maria Heller, Systematische Aufzählung der Coleopteren (Bd. V, 1900, p. 615—626). Die von Professor Semon in Queensland (Burnett-District), Thursday Island, Neu Guinea, Ambon, Celebes und Java gesammelten Käfer wurden zuerst Herrn J. R. H. van de Poll in Rijsenburg zur Bestimmung übergeben, der auch 48 Species determinirte; danach übernahm Herr Professor Dr. K. M. Heller, damals Custos für Entomologie am Dresdener Zoologischen Museum, jetzt Director desselben, die Determination, wobei er hinsichtlich der Bestimmung der Melolonthidae von Herrn E. Brenske in Potsdam und der Curculionidae von Herrn J. Faust in Libau unterstützt wurde. Die Semon'sche Ausbeute umfasste 271 Arten (in 760 Stücken). Von diesen wurden 78 Arten in Queensland, 9 Arten in Thursday Island, 54 Arten in Neu-Guinea, 32 Arten in Amboina, 1 Art in Celebes und 97 Arten in Java gesammelt. Als neu wurden 9 Arten (4 von Queensland, 1 von Thursday Island, 3 von Neu Guinea und 1 von Amboina) erkannt. Die Pentamera umfassten 18 Familien mit 101 Genera und 136 Species (darunter die neuen Arten der Melolonthidae: *Scitala pruinosella* n. sp., *Sc. impressa* n. sp., beide vom Burnett, *Lepidiota oblonga* n. sp. von Thursday Island, *L. semonis* n. sp. von Neu Guinea, *L. crinita* n. sp. vom Burnett, *Holotrichia pretiosa* n. sp. von Ambon), die Heteromera 3 Familien, 12 Genera, 17 Species, die Tetramera 6 Familien, 80 Genera, 96 Species (darunter die neuen Arten *Rhinoscapha perfecta* n. sp. und *Rh. litoralis* n. sp., beide von Neu-Guinea, *Catastygnus limbifer* n. sp. von Australien), die Trimera 1 Familie, 7 Genera, 12 Species. Bei mehreren Exemplaren konnte nur die Gattung angegeben werden.

Géza v. Horváth, Hemiptera (Bd. V, 1900, p. 627—642). Die von dem Hemipteren-Forscher Professor Dr. G. v. Horváth in Budapest bestimmten Hemipteren der Semon'schen Ausbeute bestehen aus 59 Arten (in 256 Exemplaren), wovon 8 neue Arten. In Queensland wurden 10 Arten (darunter 1 neue), in Thursday Island 7 (darunter 1 neue), in Neu-Guinea 16 (darunter 5 neue), in Amboina 7, in Buitenzorg 20 und in Tjibodas 6 Arten (darunter 1 neue) gesammelt. Systematisch verteilen sich die mitgebrachten Hemipteren auf die Familien der Cicadidae mit 3 Genera, 4 Species, der Nepidae mit 2 Genera, 2 Species, der Belostomatidae mit 2 Genera, 2 Species, der Reduviidae mit 7 Genera, 9 Species (darunter *Pristhesancus femoralis* n. sp. von Neu-Guinea, *Epirodera vestita* n. sp. von Tjibodas), der Gerrididae mit 1 Genus, 1 Species, der Lygaeidae mit 6 Genera, 8 Species (darunter *Pachygrontha vidua* n. sp. aus Neu-Guinea), der Coreidae mit 14 Genera, 17 Species (darunter *Colpura sortita* n. sp. von Neu-Guinea, *Sciophyrus diminutus* n. sp. von Thursday Island, *Notobitus papuensis* n. sp. von Neu-Guinea), der Pentatomidae mit 15 Genera, 17 Species (darunter *Lyramorpha basalis* n. sp. von Neu-Guinea, *Menestheus semoni* n. sp. vom Burnett).

Johannes C. H. de Meijere, Die Dipteren der Semon'schen Sammlung (Bd. V, 1896, p. 353—356). Nach den Bestimmungen von Dr. J. C. H. de Meijere in Amsterdam hat Professor Semon von seiner Reise 14 Arten von Dipteren mitgebracht, die sämmtlich der Subordo Brachycera angehören und sich auf die Familien der Muscidae (6 Genera, 6 Species), Syrphidae (1 Genus, 1 Species), Asilidae (2 Genera, 4 Species), Bombylidae (1 Genus, 1 Species) und Tabanidae (2 Genera, 2 Species) verteilen. 6 Arten wurden im Burnett-District, 4 in Amboina, 1 in Buitenzorg und 1 in Tjibodas gefunden (von 1 Art fehlt die Ortsbestimmung). — Der als Dipterolog rühmlichst bekannte Verfasser führt auch 4

von Professor Max Weber (3 in Flores, 1 in Sumatra) gesammelte Arten an (1 Tabanide, 2 Asiliden, 1 Hippoboscide).

Arnold Pagenstecher, Lepidoptera heterocera (Bd. V, 1895, p. 205—222, mit 1 Tafel). Die von Professor Semon mitgebrachten und von Geh. Sanitätsrat Dr. A. Pagenstecher in Wiesbaden, der bekannten Autorität auf dem Gebiete der Lepidopteren, bestimmten heteroceren Lepidopteren bestehen aus 124 bezw. 129 Arten (in 187 Exemplaren) und wurden in Queensland (18 Arten), Thursday Island (1 Art), Neu-Guinea (34 Arten), Celebes (1 Art), Ternate (1 Art), Amboina (17 Arten), Buitenzorg (20 Arten) und Tjibodas (37 Arten) gesammelt. Der Erhaltungszustand erlaubte nicht allenthalben eine sichere Determination; doch scheinen 11 Arten neu zu sein. Die Schmetterlinge verteilen sich in die Abteilungen der Tineidae (2 Genera, 2 Species, wovon 1 unbestimmtes Genus aus Tjibodas neu), Pyralidae (10 Genera, 11 Species, wovon 1 *Botys* und 1 *Neophila*, beide aus Neu-Guinea, neu), Siculidae (2 Genera, 3 Species, worunter *Siculodes ritteri* n. sp. aus Tjibodas), Geometridae (14 Genera, 22 Species, worunter *Cidaria? atropunctata* n. sp., *Anisodes* sp., beide aus Tjibodas, neu), Noctuidae (19 Genera, 26 Species, worunter 1 *Anisodes* sp. aus Tjibodas, 1 *Acontia* sp. aus Queensland und 1 *Caradrina* sp. ohne Localitätsangabe wohl neu), Zeuzeridae (2 Genera, 2 Species), Lasiocampidae (1 Genus, 1 Species), Saturniidae (1 Genus, 1 Species), Sphingidae (5 Genera, 10 Species), Cochliopodidae (1 Genus, 1 Species), Liparidae (7 Genera, 10 Species), Callidulidae (2 Genera, 3 Species), Nycthemeridae (1 Genus, 4 Species), Hypsidae (1 Genus, 3 Species), Lithosiidae (5 Genera, 8 Species, worunter *Lithosia micans* n. sp. aus Tjibodas, 1 *Prabhasa* sp. aus Tjibodas und 1 *Lithosia* sp. aus Queensland wohl neu), Arctiidae (5 Genera, 6 Species), Zygaenidae (2 Genera, 2 Species), Chalcosiidae (5 Genera, 5 Species), Agaristidae (3 Genera, 3 Species), Uraniidae incl. Microniidae (2 Genera, 7 Species). Gute Abbildungen, zum Teil auch von einigen bereits bekannten, aber bisher ungenügend illustrirten Arten, unterstützen die Diagnosen.

Max Fürbringer, Lepidoptera rhopalocera (Bd. V, 1895, p. 223—256, mit 3 Abbildungen auf 1 Tafel). Die von Professor Semon mitgebrachten Rhopaloceren repräsentiren eine erheblich grössere Sammlung als die Heteroceren; sie umfassen 224 Arten mit 24 Varietäten (in 1019 Exemplaren), die sich mit 17 Species in Queensland (Burnett-District und Cooktown), 6 Species in Thursday Island, 71 Species in Neu-Guinea, 70 Species in Ambon, 5 Species in Batjan, 8 Species in Ternate, 13 Species in Gorontalo (Celebes), 61 Species in Buitenzorg und 30 Species in Tjibodas fanden. Die Sammlung — bei der Bestimmung der Hesperiden und Lycaeniden erfreute sich der Verfasser der gütigen Mithülfe des Herrn Geheimrat Dr. A. Pagenstecher — enthält manche Seltenheit, aber, da diese Gegenden bereits vielfach von Schmetterlingssammlern bereist worden sind, nur 1 neue von Geheimrat Dr. Pagenstecher bestimmte Lycaenide; möglicher Weise sind auch noch 1 andere Lycaenide und einige Hesperiden neu, jedoch wegen mangelhafter Erhaltung nicht sicher bestimmbar. Nach den Familien verteilen sich die Arten folgendermaassen: Hesperidae mit 9 Genera, 12 Subgenera, 23 Species nebst einer Varietät (darunter vielleicht 1 *Parnara* sp. von Buitenzorg und 3 verschiedene *Padraona* spp. von Neu-Guinea, Buitenzorg und Tjibodas neu), Papilionidae mit 3 Genera, 37 Species nebst 4 Var., Pieridae mit 8 Genera, 26 Species nebst 3 Var., Lycaenidae mit 9 Genera, 15 Subgenera, 34 Species nebst 4 Var. (darunter *Eupsychellus semoni* n. sp. Pagenstecher von Tjibodas und 1 vielleicht neue *Amblypodia* sp. von Neu-Guinea), Nemeobiidae mit 1 Genus, 1 Species, Nymphalidae mit 17 Genera, 38 Species nebst 6 Var., Acraeidae mit 1 Genus, 2 Species, Amathusiidae mit 5 Genera, 8 Species, Satyridae incl. *Elymnias* mit 6 Genera, 26 Species nebst 3 Var., Danaidae mit 4 Genera, 27 Subgen., 39 Species nebst 3 Var. Auch hier sind von einigen selteneren, noch nicht genügend abgebildeten Arten Illustrationen beigegeben. Den einzelnen Arten sind, soweit möglich, Angaben über Lebensweise (Flugweise, Aufenthaltsorte u. s. w.) nach den Mitteilungen von Prof. Semon

hinzugefügt. Verhältnissmässig viele Species trugen Verletzungen (eingerissene Flügel) in Folge von Verfolgungen durch Vögel.

VI. Tunicaten.

C. Ph. Sluiter, Tunicaten (Bd. V, 1895, p. 161—186, mit 5 Tafeln) und Nachtrag zu den Tunicaten (Bd. V, 1896, p. 323—326, mit 1 Tafel). Die von Professor Semon auf seiner Reise gesammelten Tunicaten bestehen aus 29 Arten von denen 9 in Thursday Island und 18 in Ambon erbeutet wurden (von 2 Ecteinascidien ist keine Localität angegeben). Von diesen konnte Professor Sluiter in Amsterdam, die bekannte Autorität auf diesem Gebiete, 20 Species als neu beschreiben. Die Arten verteilen sich in der systematischen Reihe folgendermaassen: Ordo **Ascidiacea**. SO. Asc. socialia (2 Gen., 3 Sp., davon *Ecteinascidia euphues* n. sp. und *Ect. psammodes* n. sp.); SO. Asc. merosomata, Fam. Distomidae (1 Gen., 2 Sp., und zwar *Distoma deerrata* n. sp. von Thursday Island), Fam. Polyclinidae (3 Gen., 4 Sp., davon *Polyclinum glabrum* n. sp. von Ambon, *P. hospitale* n. sp. von Thursday Island, *Amaroucium ritteri* n. sp. von Thursday Island), Fam. Didemnidae (1 Gen., 6 Sp., sämtlich neu, und zwar *Leptoclinum psamathodes* n. sp. und *L. torresii* n. sp., beide von Thursday Island, *L. pantherinum* n. sp., *L. pustulosum* n. sp., *L. siphoniatum* n. sp. und *L. asteropum* n. sp., alle 4 von Ambon); SO. Asc. holosomata, Fam. Ascidiidae (1 Gen., 4 Sp., alle neu, und zwar *Ascidia bifissa* n. sp., *A. empheres* n. sp., *A. gemmata* n. sp., *A. kreagra* n. sp., sämtlich von Ambon), Fam. Styelidae (1 Gen., 5 Sp., wovon 4 neu, nämlich *Styela pneumonodes* n. sp., *St. palinorsa* n. sp., *St. solvens* n. sp., diese 3 aus Ambon, *St. phaula* aus Thursday Island), Fam. Polystyelidae (1 Gen., 1 Sp.), Fam. Cynthiidae (2 Gen., 3 Sp.). Ordo **Thaliacea** (1 Gen., 2 Sp.). Mit der Beschreibung ist eine genauere Untersuchung des inneren Baues verbunden; meistens handelt es sich um Strandformen, die zum Teil in Folge der geänderten Atmung ihren Kiemensack verloren haben. Bei der einfachen Ascidie *Ascidia gemmata* wurde Knospung gefunden. Das von Sluiter angewendete System ist eine Modification früherer Systeme, zu welcher Verfasser auf Grund eingehender Studien gelangte. Gute und klare Abbildungen unterstützen die Beschreibung.

VII. Vertebraten[1].

Max Weber, Fische von Ambon, Java, Thursday Island, dem Burnett-Fluss und von der Südküste von Neu-Guinea (Bd. V, 1895, p. 257—276). Die von Professor Max Weber in Amsterdam, dem ersten lebenden Kenner der Fischfauna von Insulinde, bestimmten Semon'schen Fische bestehen (incl. *Ceratodus*) aus 213 Arten und verteilen sich auf den Burnett-Fluss (14 Süsswasser-Arten), Thursday Island (18 Seewasser-Arten), Küste von Neu-Guinea (12 Arten von Seefischen), Ambon (117 Seefische, 36 Süsswasserfische und 10 sowohl im See- als Süsswasser lebende Arten, in Summa 163 Arten) und Buitenzorg (6 Süsswasser-Arten). Den weitaus überwiegenden Schwerpunkt der Sammlung repräsentiren die Fische von Ambon, und die Verdienste Professor Semon's, namentlich um die dortige Süsswasserfauna, werden vom Verfasser hoch bewertet. Neue Arten wurden 2 erbeutet, darunter auch eine neue Gattung. Auch einige interessante Beobachtungen wurden von Professor Semon gemacht, so die Symbiose (Commensalismus) von *Caranx auratus* und *C. hasselti* mit einer Rhizostome (Ambon), ferner der Nestbau von *Arius australis* im Burnett, von welcher Art auch eine reiche Entwickelungsserie zusammengebracht wurde. Die systematische Verteilung der gesammelten Fische ist die folgende: Ordo **Selachii**[2]. Squalidae (2 Gen.

1) Auch eine Anzahl von *Amphioxus cultellus* wurde von Professor Semon auf dem Meeresgrunde zwischen Prince of Wales und Friday Island in der Torres-Strasse mit der Dredge erbeutet und mitgebracht.

2) Auch 1 junges Exemplar des Squaliden *Cestracion philippi* wurde von Professor Semon aus Neu-Guinea mitgebracht, sowie 1 Exemplar des Holocephalen *Callorhynchus antarcticus*, welches Prof. Semon von Prof. Baldwin Spencer in Melbourne erhalten hatte und für die Arbeiten der Zoologischen Forschungsreisen und anderweitig verwerten liess (Untersuchungen von Dr. Karl Fürbringer, Max Fürbringer und Dr. Alex. Luther).

2 Sp.), Rajidae (1 Gen., 1 Sp.). Ordo **Teleostei.** SO. Physostomi (19 Gen., 28 Sp., worunter der zu den Scomberesocidae gehörige Flussfisch *Prototroctes semoni* n. sp. aus dem Burnett), SO. Anacanthini (4 Gen., 5 Sp.), SO. Acanthopterygii (61 Gen., 127 Sp., worunter der zu den Gobiidae gehörige Süsswasserfisch *Stiphodon* n. g. *semoni* n. sp. aus Ambon), SO. Acanthoptergii pharyngognathi (13 Gen., 26 Sp.), SO. Plectognathi (6 Gen., 16 Sp.). SO. Lophobranchii (5 Gen., 7 Sp.). Ordo **Dipnoi** (1 Gen., 1 Sp., *Ceratodus forsteri*)[1]. Ein Verzeichnis aller bisher von Ambon bekannten Flussfische ist beigegeben.

Oskar Boettger, Lurche (Batrachia) (Bd. V, 1894, p. 107—114, mit 1 Tafel partim). Die von dem bekannten Amphibien- und Reptilien-Forscher Prof. Dr. O. Boettger in Frankfurt a. M. bestimmten Lurche, die Professor Semon zum Teil in mehreren Exemplaren von seiner Reise mitgebracht, bestehen aus 22 Arten von **Anuren** und stammen aus dem Burnett-District (6 Gen., 10 Sp.), von Thursday Island (1 Gen., 1 Sp.), von Neu-Guinea (3 Gen., 5 Sp.), von Buitenzorg (3 Gen., 5 Sp.) und von Tjibodas (5 Gen., 5 Sp.). Neu ist 1 Art. In systematischer Hinsicht verteilen sich dieselben in die Familien der Ranidae (2 Gen., 6 Sp.), Cystignathidae (3 Gen., 4 Sp.), Engystomatidae (1 Gen., 1 Sp.), Hylidae (2 Gen., 1 Sp., worunter *Hyla semoni* n. sp. aus Neu-Guinea) und Pelobatidae (3 Gen., 3 Sp.). Die neue Art und eine andere Art sind bunt abgebildet.

J. Th. Oudemans, Eidechsen und Schildkröten (Bd. V, 1894, p. 127—146, mit 6 Textabbildungen). Die ansehnliche und sehr gut conservirte Sammlung der von Prof. Semon mitgebrachten und von dem Reptilien-Kenner Dr. J. Th. Oudemans in Amsterdam bestimmten **Lacertilier** besteht aus 58 Arten, die in dem Burnett-District (12 Gen., 21 Sp.), Cooktown (5 Gen., 5 Sp.), Thursday Island (3 Gen., 3 Sp.), Neu-Guinea (6 Gen., 13 Sp.), Ambon (6 Gen., 6 Sp.) und Java (Buitenzorg und Tjibodas, 10 Gen., 14 Sp.) erbeutet wurden. Neu sind 4 Species und 1 Varietät. In systematischer Reihe ist die Verteilung die folgende: Geckonidae (7 Gen., 12 Sp., worunter *Gehyra interstitialis* n. sp. von Neu-Guinea), Pygopodidae (1 Gen., 1 Sp.), Agamidae (7 Gen., 11 Sp.), Varanidae (1 Gen., 4 Sp.), Lacertidae (1 Gen., 1 Sp.), Scincidae (6 Gen., 29 Sp., worunter *Lygosoma semoni* n. sp. aus Neu-Guinea, *L. laeve* n. sp. aus Cooktown, *L. verreauxii* A. Dum. n. var. *biunguiculata* vom Burnett-District, *Ablepharus burnetti* n. sp. vom Burnett). Noch einige andere Arten anderer Herkunft aus demselben bezw. benachbarten Gebieten sind angeführt. In Java wurde von Prof. Semon auch eine Anzahl Embryonen von *Ptychozoon homalocephalum* gesammelt. — Die gesammelten **Chelonier** werden durch 4 Arten repräsentirt und entstammen dem Burnett-District (2 Gen., 3 Sp.) und Ambon (1 Gen., 1 Sp.). Systematisch verteilen sich dieselben in die Testudinidae (1 Gen., 1 Sp.) und Chelydidae (2 Gen., 3 Sp.). Ausserdem konnte Professor Semon in Strait Island den Nestbau von *Chelone imbricata* beobachten und eine Anzahl Eier mit sehr jungen Keimen und mit ziemlich jungen Embryonen sammeln[2].

Oskar Boettger, Schlangen (Bd. V, 1894, p. 115—126, mit 1 Tafel partim). Die von Professor Semon gesammelten und von Professor Boettger bestimmten **Ophidier** bilden eine Sammlung von 41 Species und stammen vom Burnett-District (7 Gen., 8 Sp.), von Cooktown (1 Gen., 1 Sp.), Neu-Guinea (7 Gen., 7 Sp.), Ambon (1 Gen., 1 Sp.), Buitenzorg (15 Gen., 18 Sp.), Batavia (1 Gen., 1 Sp.) und Tjibodas (5 Gen., 6 Sp.). Die systematische Verteilung ist die folgende: Typhlopidae (1 Gen., 4 Sp.), Boidae (4 Gen., 6 Sp.), Ilysiidae (1 Gen., 1 Sp.), Colubridae (17 Gen., 28 Sp.), Amblycephalidae (1 Gen., 1 Sp.), Viperidae (1 Gen., 1 Sp.).

---

1) Von *Ceratodus forsteri*, der von Professor Max Weber nach üblichem Brauche vieler Zoologen den Fischen eingereiht wurde, ergab Professor Semon's Sammlung am Burnett viele erwachsene Tiere und reiche Serien von Eiern, Embryonen und Jungen, sowie feiner conservirte Eingeweideteile und Gehirne, über welche bereits oben (p. 1500) berichtet wurde. Die Arbeiten an diesem Tiere bilden den Inhalt des I. Bandes der Zoologischen Forschungsreisen.

2) Auch von **Crocodiliern** wurde Material gesammelt und zwar von *Crocodilus porosus* auf Horn Island eine Anzahl Eier mit ziemlich weit ausgebildeten Embryonen.

Anton Reichenow, Liste der Vögel (Bd. V, 1894, p. 147—150). Die von der bekannten ornithologischen Autorität Prof. A. Reichenow in Berlin zusammengestellte Liste der von Professor Semon mitgebrachten **Vögel** zählt 51 Species auf (25 Gen., 26 Sp. vom Burnett, 6 Gen., 6 Sp. von Cooktown, 16 Gen., 18 Sp. von Neu-Guinea, 1 Gen., 1 Sp. von Tjibodas). Dieselben verteilen sich systematisch: Charadriiformes (4 Gen., 4 Sp.), Ralliformes (1 Gen., 1 Sp.), Ardeiformes (1 Gen., 1 Sp.), Columbiformes (2 Gen., 2 Sp.), Strigiformes (1 Gen., 1 Sp.), Psittaciformes (7 Gen., 8 Sp.), Coraciiformes (7 Gen., 7 Sp.), Passeriformes (25 Gen., 27 Sp.). — Ausserdem hat Professor Semon einige eben ausgeschlüpfte Junge von *Dromaeus novae hollandiae* mitgebracht (siehe auch sein Reisewerk „Im australischen Busch" u. s. w., wo er p. 158 [1. Auflage] mitteilt, dass er von den Schwarzen am Burnett mehrere frischgelegte Eier und 6 eben ausgeschlüpfte Küken erhalten habe).

Fritz Römer, Monotremata und Marsupialia (Bd. V, 1894, p. 151—160). Nach den sorgfältigen Bestimmungen von Dr. F. Römer, damals Assistent am Zoologischen Institut in Jena, danach wissenschaftlicher Director des Senckenbergischen Museums in Frankfurt a. M., der sich bei seiner Determination der freundlichen Unterstützung von Prof. Max Weber und Prof. P. Matschie erfreute, hat Professor Semon von **Monotremen** eine ansehnliche Anzahl ausgewachsener Tiere von *Ornithorhynchus anatinus* und von *Echidna aculeata* var. *typica* (vorwiegend Weibchen) vom Burnett mitgebracht, ausserdem, worüber schon oben (p. 1509) Mitteilung gemacht wurde, einige Eier von *Ornithorhynchus* und eine Anzahl Eier, Embryonen und Beuteljunge von *Echidna*; ferner viele Rohskelete, sowie sorgfältig conservirte Eingeweide, Gehirne, äussere Teile u. s. w. von beiden Monotremen. — Die zumeist in zahlreichen Exemplaren gesammelten und in Alkohol aufbewahrten **Marsupialier** belaufen sich auf 19 Arten (1 Art mit 2 Varietäten) und stammen vom Burnett (12 Gen., 15 Sp.), von Cooktown (3 Gen., 3 Sp.), von Neu-Guinea (4 Gen., 5 Sp.) und von Amboina (1 Gen., 1 Sp.). Die systematische Reihenfolge ergiebt Folgendes: Fam. Dasyuridae (4 Gen., 5 Sp., nämlich *Antechinomys laniger*, *Sminthopsis crassicaudata*, *Phascologale penicillata*, *Dasyurus hallucatus*, *D. geoffroyi*), Peramelidae (1 Gen., 2 Sp., nämlich *Perameles obesula*, *P. macrura*), Phascolarctidae (1 Gen., 1 Sp., nämlich *Phascolarctus cinereus*), Phalangeridae (5 Gen., 7 Sp. und 3 Var., nämlich *Phalanger orientalis* var. *typicus*, *Ph. maculatus*, *Trichosurus vulpecula*, *Pseudochirus peregrinus*, *Petaurus breviceps* var. *typicus* und var. *papuanus*, *P. sciureus*, *Distoechurus pennatus*), Macropodidae (3 Gen., 4 Sp., nämlich *Aepyprymnus rufescens*, *Petrogale brachyotis*, *Macropus ualabatus*, *M. rufus*). Ausserdem brachte Professor Semon zahlreiche Beuteljunge vieler Arten, sowie für histologische Arbeiten conservirte Körperteile mit, worüber ebenfalls oben (p. 1509f.) Mitteilung gemacht wurde. Die Arbeiten an Monotremen und Marsupialiern bilden den hauptsächlichsten Inhalt der Bände II, III, 1, III, 2 und IV der Zoologischen Forschungsreisen.

Paul Matschie, Die Chiropteren, Insectivoren und Muriden der Semon'schen Forschungsreise (Bd. V, 1903, p. 771—778). Die von Professor Semon gesammelten und von dem bekannten Säugetier-Forscher Prof. Matschie in Berlin bestimmten Tiere verteilen sich auf 14 Arten (11 Gattungen) von Chiropteren, 2 Arten (2 Gattungen) von Insectivoren und 12 Arten (4 Gattungen) von Muriden. Von den **Chiropteren** stammen 2 Arten vom Burnett-District, 2 von Cooktown, 2 von Neu-Guinea, 6 von Buitenzorg und 2 von Tjibodas. Verschiedene trächtige Weibchen und Junge fanden sich dabei. Eine Species (*Hipposideros semoni* n. sp. von Cooktown) war neu. — Die beiden **Insectivoren** (*Crocidura murina* und *Tupaja javanica*) wurden in Buitenzorg erbeutet. — Die **Murinen** waren vom Burnett-District (1 Gen., 2 Sp.), von Neu-Guinea (3 Gen., 4 Sp.), von Buitenzorg (2 Gen., 5 Sp.) und von Tjibodas (1 Gen., 1 Sp.) abkömmlich. — Ausserdem sammelte Prof. Semon einige Embryonen von *Tupaja* (*javanica* oder *ferruginea*) und *Pteropus* (wohl *conspicillatus*).

Dass Professor Semon ausser diesen Säugetieren auch Vertreter der wichtigen Abteilungen der **Edentaten** (*Manis javanica*, in vielen verschiedenalterigen Exemplaren, einigen Embryonen und wohlconservirten Eingeweiden, Gehirnen, Augen u. s. w.) und **Sirenen** (3 grössere Embryonen von *Halicore dugong*) mitgebracht und den morphologischen Forschungen zur Verfügung gestellt hatte, wurde bereits oben (p. 1531) mitgeteilt.

Zu diesen tierischen Sammlungen kommt noch ein aus einigen **Menschenschädeln** bestehendes anthropologisches Material hinzu, wovon 2 mit Unterkiefer. Die Mehrzahl sind Papua-Schädel (von Neu-Guinea), 1 ein Melanesier- oder Polynesier-Schädel (von einem in Australien beerdigten Kanaken) und 1 ein Australier-Schädel (von den Quellen des Burnett).

Der Ueberblick über die in den systematischen Abhandlungen aufgeführten und bei dieser Gelegenheit sonst noch erwähnten Tiere ergiebt eine Anzahl von 2021 Arten, welche Prof. Semon in mehreren Tausenden von Exemplaren und zum Teil in den verschiedensten Entwickelungsstadien und Aufbewahrungszuständen — einige selbst in mehr oder minder vollkommenen Entwickelungsserien — mitgebracht hat. Zahlreiche Tiere, die bisher nur in trockenen Exemplaren oder nach ihren Schalen und Gehäusen bekannt waren, wurden der Wissenschaft jetzt in sorgfältigster Conservation ihrer Weichteile neu dargeboten. Von diesen Arten sind 207 Novae species (10 Proc. der gesammelten Tiere), zugleich mit mehreren neuen Varietäten und 24 Nova genera, 1 Genus selbst einziger Vertreter einer neuen Familie. Naturgemäss treten die neuen Arten in den seit langer Zeit und von sehr zahlreichen Autoren und Liebhabern erforschten und leichter zu erlangenden höheren oder aus grösseren und mehr in die Augen fallenden Arten sich zusammensetzenden Tierstämmen zurück; immerhin fanden sich unter den gesammelten 442 Vertebratenarten 8 neue Species (ca. 2 Proc.), unter den 182 Molluskenarten 3 bezw. 4 neue Species (ca. 2 Proc.) und unter den 1048 gesammelten Arthropodenarten 73 neue Species (7 Proc.). Relativ ansehnlicher wird die Zahl der neuen Arten bei den anderen Tierstämmen: bei den Echinodermen kamen auf 132 gesammelte Arten 14 neue Species (ca. 11 Proc.), bei den Würmern auf 73 gesammelte Arten 25 neue Species (34 Proc.), bei den Cölenteraten auf 114 gesammelte Arten 64 neue Species (56 Proc.)[1]), bei den gesammelten Tunicaten auf 29 gesammelte Arten 20 neue Species (70 Proc.) und bei den Actiniaria von 20 gesammelten Arten 19 neue Species (95 Proc.). Von verschiedenen Tieren, die bisher nur in einem Geschlechte bekannt gewesen, wurde durch Prof. Semon das andere gefunden; auch viele neue Localitäten für bisher an anderen, zum Teil ganz entlegenen Stellen gesammelte Tiere wurden entdeckt.

Die Liste der gesammelten Tierabteilungen ist nicht vollständig. Es fehlen z. B. die Protozoen, von den Cölenteraten die Siphonophoren und Ctenophoren, von den Würmern die Rotatoria, Enteropneusta und Brachiopoda, von den Arthropoden die Protracheaten, Apterygoten, Archipteren, Neuropteren und Hymenopteren, von den Vertebraten die Cyclostomen, sei es, dass Vertreter dieser Abteilungen nicht in genügender Beschaffenheit gesammelt wurden, sei es, dass keine determinirenden Autoren sich für dieselben fanden. Dies sind aber gegenüber der Fülle des Gebrachten verschwindende Mängel. Es ist erstaunlich, dass ein einzelner Mensch so vieles und so mannigfaltiges Material, zudem, wie weitaus die Mehrzahl der Untersucher mitteilt, zumeist in so ausgezeichnetem Erhaltungszustande vereinigt hat.

Und die systematischen Sammlungen waren nicht Hauptzweck der Reise. Der Schwerpunkt derselben bestand, wie schon mitgeteilt, in der Beobachtung und Erforschung der Lebensweise und der

1) Nach Abzug der wohl nur zum Teil genügend determinirten Kieselschwämme bleiben von 83 gesammelten Arten 37 Novae species, also immer noch 44 Proc.

Entwickelungszustände der in dieser Hinsicht noch ungenügend bekannten und für die Wissenschaft besonders wichtigen Tiere, und in der Vereinigung eines möglichst reichen und möglichst gut conservirten Materiales für die morphologische und insbesondere für die ontogenetische Untersuchung. In welchem Maasse das gelungen, beweist der Inhalt der 6 Bände der Zoologischen Forschungsreisen. Uns ist keine Forschungsreise bekannt geworden, welche auf diesem Gebiete das Gleiche geleistet hätte. Und gerade in jenen Gegenden, wo Professor SEMON gearbeitet und gesammelt, haben seit alten bis in die neuesten Zeiten viele hochbedeutende Forscher, zum Teil mit grossen Unterstützungen und Regierungsmitteln und mit einem ausserordentlichen Aufwande von Mitsammlern und Specialuntersuchern, ihre Aufgaben, zumeist allerdings mit anderen Fragestellungen, verfolgt und erfüllt.

Das für die wissenschaftliche Untersuchung mitgebrachte Material ist so reich, dass es — trotz des bedeutenden Umfanges der Zoologischen Forschungsreisen und ihres die Morphologie und Entwickelungsgeschichte der meisten Organsysteme berücksichtigenden Inhaltes — bisher noch keine dasselbe erschöpfende Bearbeitung fand. Reiche Schätze warten noch auf Untersucher; Diesen soll es auch noch weiterhin dienen.

Für die Kenntnis der Biologie, Ontogenese und Morphologie des ***Ceratodus forsteri*** haben die Zoologischen Forschungsreisen reiche Ergebnisse gebracht. R. SEMON's Arbeiten über die Biologie und die Entwickelungsgeschichte des ganzen Tieres und seiner Flossen, sowie die von E. H. GREGORY und vor allen die umfassenden von A. GREIL über die frühe Genese des Kopfes mit seinen Hart- und Weichgebilden, sowie des Gefässsystems, die Untersuchungen von KARL FÜRBRINGER über die Morphologie des Skeletes, insbesondere des Schädels, von R. SEMON über den Bau der paarigen Flossen, von H. BRAUS über die Muskeln und Nerven der *Ceratodus*-Flosse, von R. BING und R. BURCKHARDT über das Centralnervensystem haben grosse, bisher ungenügend, zum Teil auch gar nicht bekannte Gebiete dieses Tieres erobert und durch die Vergleichung mit benachbarten Abteilungen dem Verständnis näher gebracht. Nicht minder ist durch die Arbeiten von R. SEMON über die Zahnentwickelung, von L. NEUMAYER über die Entwickelung des Darmkanales und seiner Anhänge, von H. BLUNTSCHLI über die Leber, von Iv. BROMAN über die Mesenterien und die Leberform, von W. B. SPENCER über die Lungen und von A. GREIL über die Entwickelung des Blutgefässsystems die Kenntnis dieser Organsysteme sehr erheblich gefördert worden[1]). — Manches harrt noch der weiteren Bearbeitung, z. B. die Muskeln des Rumpfes, das Rückenmark und peripherische Nervensystem, grosse Gebiete der Sinnesorgane, der feinere Bau des Darmsystemes, die Nebennieren und die eingehendere Untersuchung des Urogenitalsystemes. Für absehbare Zukunft wird aber Band I der Zoologischen Forschungsreisen das Hauptwerk über *Ceratodus* bilden.

---

1) Es kommen dazu die ungefähr zur gleichen Zeit an anderer Stelle und zumeist von anderen Forschern veröffentlichten Arbeiten über *Ceratodus forsteri*, und zwar über die Biologie, geographische Verbreitung und Phylogenese von W. B. SPENCER 1892, 1893, L. DOLLO 1895, O'CONNOR 1896, 1898, B. DEAN 1906, 1912, CL. KÖNIG 1911, TH. L. BANCROFT 1913, über die Wirbelsäule von H. KLAATSCH 1893, H. GADOW and E. C. ABBOTT 1895, über Schädel und Zungenbeinbogen von W. G. RIDEWOOD 1894, T. W. BRIDGE 1897, 1898, A. N. SEWERTZOFF 1902 und L. KRAWETZ 1911, über die paarigen Extremitäten von E. VAN HÖFFEN 1891, R. WIEDERSHEIM 1892, C. GEGENBAUR 1894, TH. MARGÓ 1894, W. SALENSKY 1898 und J. GR. KERR 1900, über Skelet und Muskulatur von M. JAQUET 1897, über Muskeln und Nerven von M. FÜRBRINGER 1897, H. BRAUS 1898 und AL. LUTHER 1913, über das Integument von TH. MARGÓ 1894, über das Darmsystem von TH. MARGÓ 1894, M. P. BRIQUEL 1898, ALFR. GREIL 1906 und E. STROMER 1910, über den Respirationsapparat von GREGG WILSON 1901 und WM. E. KELLICOTT 1905, über das Gefässsystem von W. B. SPENCER 1893, TH. MARGÓ 1894 und WM. E. KELLICOTT 1905, über das Urogenitalsystem von TH. MARGÓ 1894, R. SEMON 1901 und GREGG WILSON 1901. Alle diese Arbeiten, sowie die noch zahlreicheren über die verwandten *Protopterus annectens* und *Lepidosiren paradoxa*, von denen namentlich die Untersuchungen von J. GRAHAM KERR und seinen Mitarbeitern und Schülern O. H. BRYCE, W. E. AGAR und JANE J. ROBERTSON, sowie diejenigen von T. W. BRIDGE, J. S. BUDGETT, R. BURCKHARDT, B. DEAN, E. GIACOMINI, E. GRYNFELTT, HOSCH, W. N. PARKER, H. B. POLLARD, G. ELLIOT SMITH und P. STEPHAN genannt seien, kennzeichnen die grossen Fortschritte der letzten Decennien um die Erschliessung der Dipnoer. — Die Mehrzahl dieser hier angeführten Veröffentlichungen über *Ceratodus forsteri* ist von geringerem Umfange, und auch die grösseren besprechen die Verhältnisse von *Ceratodus* zumeist in Kürze und im Zusammenhange mit anderen Wirbeltieren.

Reicher noch sind die Erfolge auf dem Gebiete der **Säugetiere,** vor allem der Monotremen und Marsupialier; namentlich die ersteren (vornehmlich die Entwickelung von *Echidna*) treten hierbei ganz in den Vordergrund. Wir reihen dieser Zusammenfassung auch die Arbeiten über die höheren Säugetiere, insbesondere *Manis javanica* und *Halicore dugong*, und die anderen im Zusammenhang mit den niederen Mammalia untersuchten Wirbeltiere an. R. Semon's Beobachtungen über Lebensweise, Fortpflanzung und Körpertemperatur der Monotremen eröffnen die Reihe der diesbezüglichen Abhandlungen; ihnen schliessen sich die Untersuchungen desselben Autors über die Entwickelungsgeschichte der Monotremen, insbesondere von *Echidna*, sowie über die Embryonalhüllen der Monotremen und Marsupialier an. Dem Skeletsystem gelten E. Gaupp's Arbeit über Entwickelung und Bau der beiden ersten Wirbel und der Kopfgelenke von *Echidna*, J. F. van Bemmelen's Untersuchung über den Schädelbau der Monotremen, E. Gaupp's fundamentale Monographie Zur Entwickelungsgeschichte und vergleichenden Morphologie des Schädels von *Echidna*, W. Lubosch's Untersuchungen über das Kiefergelenk (nebst Kaumuskulatur), L. Freund's Specialarbeit über die Entwickelung des Schädels von *Halicore dugong* und C. Emery's Abhandlungen über das Hand- und Fussskelet der Monotremen und Marsupialier. Das Muskelsystem findet in den Arbeiten von G. Ruge über Hautmuskulatur der Monotremen, W. v. Gössnitz, Beitrag zur Diaphragma-Frage und Hj. Schulman, Trigeminus-Muskulatur der Monotremen (zu denen auch Lubosch's soeben citirte Abhandlung kommt) hervorragende Bearbeitung. Th. Ziehen's umfassende Darstellung des Gehirns der Monotremen und Marsupialier, Hj. Schulman's bereits angeführte Arbeit und O. Bender's Untersuchung über die Schleimhautnerven des Kopfes behandeln das centrale und peripherische Nervensystem. Sehr reich ist die das Hautsystem nebst Mammarapparat betreffende Ausbeute: Fr. Römer's Studien über das Integument der Monotremen, F. Pinkus' Darstellung der Haarscheiben der gleichen Tiere, H. v. Eggeling's Arbeiten über die Hautdrüsen incl. Milchdrüsen der Monotremen, Marsupialier und Edentaten, G. Ruge's, H. Klaatsch's und namentlich E. Bresslau's Untersuchungen über den Mammarapparat und seine Entwickelung geben von ihr Zeugnis. Den Sinnesorganen gelten die Untersuchungen von A. Oppel über Zunge und Geschmacksorgane, von O. Seydel über das periphere Geruchsorgan von *Echidna*, sowie von A. Denker und G. Alexander über das Gehörorgan der Monotremen, wozu noch O. Bender's oben angegebene Arbeit einen Beitrag zur Morphologie des Mittelohres der Wirbeltiere liefert. Die Kenntnis des Darmsystemes im weiteren Sinne (incl. Respirationsapparat, Gland. thyreoides und Kiemenderivate) wird wesentlich gefördert durch die Abhandlungen von O. Seydel über die Entwickelung der Nasenhöhle und des Munddaches von *Echidna*, von Th. Dependorf über das Zahnsystem der Marsupialier, von W. Kükenthal über die Zähne der Sirenen, von A. Oppel über den feineren Bau der Zunge, des Magens und Darmes der Monotremen, Marsupialier und von *Manis*, von H. v. Eggeling über die *Glandula submaxillaris* von *Manis*, von Fr. Keibel über die Entwickelung von Leber, Pankreas, Cloake und Milz von *Echidna*, von H. Braus über die vergleichende Histologie der Leber der Wirbeltiere, von A. Oppel über den feineren Bau des Atmungsapparates der Monotremen, Marsupialier und von *Manis*, von E. Göppert über die vergleichende Anatomie des Kehlkopfes und seiner Umgebung, von A. Narath über die Entwickelung der Lunge von *Echidna*, von Fr. Maurer über die Schilddrüse, Thymus und sonstige Schlundspaltenderivate bei *Echidna*. Weitere Bereicherungen erfährt das Capitel Gefässsystem durch F. Hochstetter's Beiträge zur Anatomie und Entwickelungsgeschichte des Blutgefässsystems der Monotremen und durch Fr. Keibel's Untersuchung über die Entwickelung der Milz, ebenso das Urogenitalsystem durch die ontogenetischen Arbeiten von Fr. Keibel über die Entwickelungsgeschichte des Urogenitalapparates von *Echidna* und von M. Voit über Bau und Entwickelung der Cowper'schen Drüse von *Echidna*, ferner durch Disselhorst's Mitteilungen über die männlichen Geschlechtsorgane

der Monotremen und einiger Marsupialier und durch C. Benda's Untersuchungen über die Spermiogenese der Monotremen und Marsupialier[1]). — Viele Aufgaben sind noch zu erledigen, so z. B. die Entwickelung der Extremitätengürtel und der proximalen Abschnitte der Gliedmaassen, zahlreiche Gebiete der Muskeln und peripherischen Nerven nebst chromaffinen Körpern, manche Details des feineren Baues des Gehirns und insbesondere der Grosshirnrinde, das Sehorgan, das Lymphgefässsystem incl. feineren Bau der Milz, sowie das weibliche Geschlechtssystem. Einige dieser Fragen befinden sich an der Hand des von Professor Semon gesammelten Materiales noch in Arbeit, für andere bietet dasselbe noch reichlich Stoff zur Untersuchung dar. Was aber bisher von demselben bearbeitet worden ist, d. h. der Inhalt der 4 Bände II, III, 1, III, 2 und IV der Zoologischen Forschungsreisen, bildet eine unversiegliche Quelle des Wissens und der Erkenntnis in diesen Gebieten.

Das von Professor Semon mitgebrachte Material wurde in erster Linie für die in den Zoologischen Forschungsreisen veröffentlichten wissenschaftlichen Untersuchungen benutzt. Seine Verwertung beschränkte sich aber nicht darauf, sondern geschah teils auch zu Gunsten von an anderen Orten veröffentlichten oder noch zu veröffentlichenden Arbeiten, teils zum Austausche mit Gelehrten oder staatlichen Museen gegen andere für die morphologische Bearbeitung wünschenswerte Objecte, teils als Geschenke an diese oder jene grössere öffentliche Sammlung. Eine Abgabe an Händler war grundsätzlich ausgeschlossen.

1. Material für bereits anderen Ortes veröffentlichte Arbeiten.

Folgendes Material wurde hierfür mitgeteilt und daselbst verwertet:

Callorhynchus antarcticus für

Karl Fürbringer, Beiträge zur Kenntnis des Visceralskeletes der Selachier. Morph. Jahrb. Bd. XXXI, 1903, p. 360—445, 3 Tafeln.

Alex. Luther, Beitrag zur Kenntnis von Muskulatur und Skelet des Kopfes des Haies Stegostoma tigrinum Gm. und der Holocephalen. Act. Soc. Sc. Fenn. Vol. XXXVII, Helsingfors 1909, 60 pp., 36 Fig., 4°.

---

1) In der gleichen Zeit, zum Teil angeregt durch die Resultate der Zoologischen Forschungsreisen, erscheinen auch an anderen Stellen die Beobachtungen und Untersuchungen zahlreicher anderer Forscher, von denen wir hier nur die Veröffentlichungen über die Monotremen hervorheben wollen, da ein Eingehen auf die den anderen Säugetieren und Wirbeltieren geltenden Arbeiten zu weit führen würde. Ueber Lebensweise, Fortpflanzungsdauer und sonstige Verrichtungen des Körpers handeln namentlich R. Broom 1896, J. Nussbaum 1901, Ch. Martin 1902, und J. A. Kershaw 1912; über die Entwickelung von *Echidna* W. N. Parker 1892, 1894, die von *Ornithorhynchus* J. P. Hill and C. J. Martin 1895, G. B. Howes 1895, J. T. Wilson and J. P. Hill 1903, 1906 und in der grossen Abhandlung von 1907, sowie J. A. Kershaw 1912. Weitere Veröffentlichungen betreffen das Skeletsystem (J. Symington 1891, 1896, 1899, G. B. Howes 1893, J. T. Wilson 1894, 1901, 1906, G. Ruge 1897 [Knorpelskelet des äusseren Ohres], R. Eschweiler 1899, S. Paulli 1899, 1900 [Pneumaticität des Schädels], R. Broom 1901, E. Zuckerkandl 1902, P. N. van Campen 1904, 1905, J. E. V. Boas 1905, 1912, C. Toldt 1905, 1908, W. Lubosch 1906, G. P. Frets 1908, 1909, R. Hoever 1910), das Muskelsystem (H. G. Schulman 1891, 1908, T. Manners-Smith 1895, G. Ruge 1897, Fr. Maurer 1905, C. Toldt 1905, W. Lubosch 1906, J. E. V. Boas und S. Paulli 1908, R. Hoever 1910), das centrale und peripherische Nervensystem nebst Nebenniere (Al. Hill 1893, J. Symington 1894, 1895, 1896, 1897, 1899, J. P. Hill 1896, Wm. Turner 1896, Th. Ziehen 1897, 1899, 1901, B. Haller 1900, A. v. Kölliker 1900, 1901, K. Brodmann 1910, Edg. Schuster 1910, T. Manners-Smith 1895, G. Ruge 1897, Hj. Schulman 1908, A. J. P. van den Broek 1908, G. P. Frets 1909, A. Pettit 1895 [Nebenniere]), das Hautsystem nebst Haaren, Drüsen, Nervenendigungen und Mammarapparat (J. T. Wilson and C. J. Martin 1893, W. N. Parker 1894, E. P. Poulton 1894, C. J. Martin and Fr. Tidswell 1895, J. T. Wilson 1895, F. Noc 1904, K. Toldt jr. 1906, 1907, 1910), das Riech-, Hör- und Sehorgan (J. Symington 1891, W. N. Parker 1894, G. Elliot Smith 1895, J. P. Hill 1896, R. Broom 1897, S. Paulli 1899, 1900, E. Zuckerkandl 1902, G. Ruge 1897, R. Eschweiler 1899, J. E. V. Boas 1905, 1912, E. Göppert 1894), das Darmsystem incl. Respirationsapparat, Gland. thyreoides und Kiemenderivate (F. E. Beddard 1894, W. N. Parker 1894, R. Broom 1897, Fr. Maurer 1899, J. Symington 1899, J. T. Wilson and J. P. Hill 1907, R. Hoever 1910), das Gefässsystem (F. E. Beddard 1894, T. Manners-Smith 1895, J. Tandler 1899, G. Devez 1903, E. Göppert 1905, 1906) und das Urogenitalsystem (F. E. Beddard 1894, G. Retzius 1906, A. J. P. van den Broek 1910, B. Zarnik 1910). — Mit Ausnahme einiger grösseren, zum Teil auch mit Semon'schem Material arbeitenden Untersuchungen handelt es sich auch hier in der überwiegenden Anzahl um kürzere Veröffentlichungen.

Max Fürbringer, Ueber die spino-occipitalen Nerven der Selachier und Holocephalen und ihre vergleichende Morphologie. Festschr. für Gegenbaur, Bd. III. Leipzig 1897, p. 349—788, 8 Tafeln, 4°. (*Callorhynchus*; ferner mehrere *Ceratodus forsteri*, Embryonen von *Ptychozoon homalocephalum* und *Chelone imbricata*, *Ornithorhynchus anatinus*, *Echidna aculeata*, *Perameles obesula*, *Phascolarctus cinereus*, *Trichosurus vulpecula*, *Petaurus breviceps*, *Aepyprymnus rufescens*, *Manis javanica*.)

Ceratodus forsteri für

Karl Fürbringer, Notiz über einige Beobachtungen am Dipnoerkopfe. Anat. Anz., Bd. XXIV, 1904, p. 405—408.

Alex. Luther, Ueber die vom Nervus trigeminus versorgte Muskulatur der Ganoiden und Dipneusten. Act. Soc. Sc. Fenn. Vol. XLI, Helsingfors 1913, 72 pp., 1 Tafel, 28 Textfig., 4°.

Max Fürbringer, Ueber die spino-occipitalen Nerven u. s. w. (s. oben).

Embryonen von ***Ptychozoon homalocephalum*** und ***Chelone imbricata*** für

Max Fürbringer, Ueber die spino-occipitalen Nerven u. s. w. (s. oben).

Monotremen und **Marsupialier** für

G. P. Frets, Ueber die Entwickelung der Wirbelsäule von *Echidna hystrix*. I. Ueber die Varietäten der Wirbelsäule bei erwachsenen *Echidnae*. Morph. Jahrb., Bd. XXXVIII, 1908, p. 608—653, 14 Textabb. (11 Rohskelete von *Echidna*). II. Einiges aus der embryonalen Entwickelung. Morph. Jahrb. Bd. XXXIX, 1909, p. 335—365, 22 Textabb. (*Echidna*-Serien No. 44—47).

R. Hoever, Ueber die Beziehungen zwischen Kaumuskulatur, Kiefergelenk und Zahnsystem der Säugetiere. I. Monotremata, Edentata und Marsupialia. Inaug. Diss. Bonn 1910 (*Ornithorhynchus*, *Echidna*.)

Hj. Schulman, Ueber die ventrale Facialismuskulatur einiger Säugetiere, besonders der Monotremen. Festschr. f. Palmen, Helsingfors 1907, No. 18, 70 pp., 8 Tafeln, 4°. (1 ausgewachsener *Ornithorhynchus*, 1 ausgewachsene *Echidna* und 2 Beuteljunge derselben.)

E. Glaesmer, Untersuchungen über die Flexorengruppe am Unterschenkel und Fuss der Säugetiere. Morph. Jahrb. Bd. XXXVIII, 1908, p. 36—90, 2 Tafeln. (Mehrere Exemplare von *Ornithorhynchus* und *Echidna*, *Dasyurus hallucatus*, *Trichosurus vulpecula*.) — Die Beugemuskeln am Unterschenkel und Fuss bei den Marsupialia, Insectivora, Edentata, Prosimiae und Simiae. Morph. Jahrb. Bd. XLI, 1910, p. 149—336, 3 Tafeln, 36 Textabb. (*Dasyurus hallucatus*, *Perameles obesula*, *Manis javanica*).

S. Nishi, Dem Abschluss nahe Untersuchungen über die Rückenmuskulatur der Säugetiere und ihre Innervation. (Mehrere Exemplare von *Ornithorhynchus* und *Echidna*.)

A. v. Kölliker, Die Medulla oblongata und die Vierhügelgegend von *Ornithorhynchus* und *Echidna*, Leipzig 1901, 4°. (Gehirne von *Ornithorhynchus* und *Echidna*.)

K. Brodmann, Neue Ergebnisse über die vergleichende histologische Localisation der Grosshirnrinde, mit besonderer Berücksichtigung des Stirnhirns. Verh. Anat. Ges. 26. Vers. München 1912, p. 157—216 (Gehirne von Monotremen und Marsupialiern).

Max Fürbringer, Ueber die spino-occipitalen Nerven u. s. w. (s. oben).

G. P. Frets, Ueber den Plexus lumbo-sacralis, sein Verbreitungsgebiet und die Beziehungen zwischen Plexus und Wirbelsäule bei den Monotremen. Morph. Jahrb. Bd. XL, 1909, p. 1—104, 44 Textabb. (Zahlreiche Exemplare von *Ornithorhynchus* und *Echidna*.)

E. Fieandt, Ueber das Wurzelgebiet des Nervus hypoglossus und den Plexus hypoglosso-cervicalis bei den Säugetieren, demnächst erscheinend (mehrere *Ornithorhynchus* und *Echidna*, *Perameles*).

F. Maurer, Die Epidermis und ihre Abkömmlinge, Leipzig 1895, 4°. (Stücke Haut von Beuteljungen von *Echidna* und ausgebildeten Tieren von *Ornithorhynchus* und *Echidna*.)

A. J. P. van den Broek, Untersuchungen über den Bau der männlichen Geschlechtsorgane der Beuteltiere. Morph. Jahrb. Bd. XLI, 1910, p. 347—436, 2 Tafeln, 52 Textabb. — Entwickelung und Bau des Urogenitalapparates der Beutler und dessen Verhältnis zu diesen Organen anderer Säuger und niederer Wirbeltiere. Ibidem p. 437—468, 1 Tafel, 7 Textabb. (Makroskopisches und mikroskopisches Material von verschiedenen jüngeren und älteren Marsupialiern, insbesondere von *Perameles obesula*.)

K. v. Bardeleben, Ueber Spermatogenese bei Monotremen und Beutelthieren. Verh. Anat. Ges., 10. Vers. Berlin, 1896, p. 38—43, 4 Textabb. (Histologisch conservirte Hoden von *Echidna, Ornithorhynchus, Dasyurus, Perameles, Phascolarctus, Phalangista, Macropus*.)

Manis javanica für

Hj. Schulman, Ueber die ventrale Facialismusculatur einiger Säugetiere u. s. w. (s. oben p. 1552).

E. Glaesmer, Die Beugemuskeln am Unterschenkel und Fuss bei den Marsupialia, Insectivora, Edentata, Prosimiae und Simiae (s. oben p. 1552).

Max Fürbringer, Ueber die spino-occipitalen Nerven u. s. w. (s. oben p. 1552).

Halicore dugong für

L. Freund, Zur Morphologie des harten Gaumens der Säugetiere. Zeitschr. f. Morph. u. Anthrop. Bd. XIII, Stuttgart 1911, p. 377—394, 4 Figg. (Feten von *Halicore dugong*).

2. Material für in Arbeit befindliche Untersuchungen oder sonstige wissenschaftliche literarische Zwecke (Lehrbücher u. s. w.).

Das hierfür in Frage kommende Material besteht aus folgendem:

Embryologische Stadien von **Cephalopoden;**

Eier, Embryonen, Larven, jüngere und ausgewachsene Tiere, sowie für histologische Zwecke conservirte Teile von ***Ceratodus forsteri;***

Junge Küken von ***Dromaeus novae hollandiae;***

Rohskelete, in Spiritus conservirte ganze Tiere, Gehirne, Augen, für histologische Arbeiten eingelegte Eingeweideteile von ***Ornithorhynchus anatinus*** und ***Echidna aculeata*** für osteologische, myologische, neurologische und splanchnologische Untersuchungen;

Das Gleiche von mehreren **Marsupialiern;**

Ganze Tiere und Gehirne von ***Manis javanica;*** Feten und Skeletteile eines älteren Fetus von ***Halicore dugong.***

Australier-Schädel.

Die betreffenden Tiere und Präparate befinden sich zum grossen Teile bei verschiedenen Untersuchern noch in Arbeit.

3. An öffentliche Institute und Museen abgegebenes Material.

Hier kommen einerseits die Tiere in Betracht, welche nach Vereinbarung an die Bearbeiter des systematischen Teiles (p. 1536—1548) für ihre Determinationsarbeit abgegeben und von diesen — soweit nicht ihre Privatsammlungen in Betracht kamen — wohl grösstenteils den betreffenden Zoologischen Instituten oder Museen, an welchen sie Beamte sind, überwiesen wurden, andererseits eine Anzahl freier Geschenke an

Institute und Museen. Zur letzteren Kategorie gehören die Zoologische Sammlung des Museums für Naturkunde in Berlin, das Anatomische Institut in Heidelberg, das Anatomische Institut in Jena, das Royal College of Science, Biol. Dep. (Prof. G. B. Howes) in London, das British Museum of Natural History in London, das Zoologische Institut (Geheimrat R. v. Hertwig) in München, das Tierärztliche Institut der Deutschen Universität (Prof. H. Dexler) in Prag, das Anatomische Institut in Tokyo (Austausch), das 1. Anatomische Institut (Hofrat A. Zuckerkandl) in Wien, und vor allen das Zoologische Institut in Jena, welches erwachsene *Ceratodus* und Monotremen, sowie die gesamte systematische Sammlung der Wirbellosen und Wirbeltiere, soweit dieselben nicht an die determinirenden Mitarbeiter abgegeben oder zu wissenschaftlichen Untersuchungen benutzt und reservirt wurden, erhielt.

Aliis inserviendo consumor. Der alte Spruch von der leuchtenden und sich dabei verzehrenden Kerze gilt allenthalben. Je grösser der Verbrauch, desto grösser das Licht, je grösser die Freigebigkeit und Selbstlosigkeit in der Darbietung der gesammelten Naturschätze, um so höher der Gewinn für die Wissenschaft. Aus dieser Reise mit ihren Sammlungen, deren grosszügiger Verwertung und deren hingebungsvoller Bearbeitung durch die Mitarbeiter der Zoologischen Forschungsreisen ist der biologischen Naturwissenschaft eine Förderung und Bereicherung zu Teil geworden, die einen mächtigen Schritt in ihrem Entwickelungsgange bedeutet. Möge dieser Gewinn noch weitere Saaten treuer Arbeit zur Reife bringen!

Frommannsche Buchdruckerei (Hermann Pohle) in Jena. — 4944

Geologische und paläontologische Abhandlungen.

Fortsetzung von Seite 2 des Umschlags.

Neue Folge. Band 6. (Der ganzen Reihe 10. Band.)
Fünf Hefte. Preis: 97 Mark.

1. Heft: **Uebersicht über die Reptilien der Trias.** Von Friedrich von Huene. Mit 9 Tafeln und 78 Textabbildungen. 1902. Preis: 24 Mark.
2. Heft: **Zur Geologie von Sumatra.** Beobachtungen und Studien. Von Wilhelm Volz. Mit 12 Tafeln, 3 Karten und 45 Abbildungen im Text. 1904. Preis: 36 Mark.
3. Heft: **Neue Zeuglodonten aus dem unteren Mitteleocän vom Mokattam bei Cairo.** Von E. Fraas. Mit 3 Tafeln. 1904. Preis: 6 Mark.
4. Heft: **Die Kreide-Ammoniten von Texas.** (Collectio F. Roemer.) Von Rudolf Lasswitz. Mit 8 Tafeln und 8 Abbildungen im Text. 1904. Preis: 15 Mark.
5. Heft: **Die Brachiopoden des mittleren Lias Schwabens.** Mit Ausschluss der Spiriferinen. Von Karl Rau. Mit 4 Tafeln und 5 Abbildungen im Text. 1905. Preis: 16 Mark.

Neue Folge. Band 7. **(In Vorbereitung.)**

Neue Folge. Band 8. (Der ganzen Reihe 12. Band.)
Sechs Hefte. Preis: 97 Mark.

1. Heft: **Die Entwickelung von Indoceras Baluchistanense Noetling.** Ein Beitrag zur Ontogenie der Ammoniten. Von Fritz Noetling. Mit 7 Tafeln und 22 Abbildungen im Text. 1906. Preis: 20 Mark.
2. Heft: **Ueber die Dinosaurier der außereuropäischen Trias.** Von Friedrich von Huene. Mit 16 Tafeln und 102 Abbildungen im Text. 1906. Preis: 28 Mark.
3. Heft: **Die Ganoiden und Teleostier des lithographischen Schiefers von Nusplingen.** Von Erich Heineke. Mit 8 Tafeln und 21 Abbildungen im Text. 1907. Preis: 15 Mark.
4. Heft: **Ueber die Entwicklung von Oxynoticeras oxynotum Qu.** Von A. Knapp. Mit 4 Tafeln und 18 Abbildungen im Text. 1908. Preis: 8 Mark.
5. Heft: **Beiträge zur Kenntnis der Werfener Schichten Südtirols.** Von Paul von Wittenburg. Mit 5 Tafeln und 15 Abbildungen im Text. 1908. Preis: 12 Mark.
6. Heft: **1. Ein ganzes Tylosaurus-Skelett. 2. Ein primitiver Dinosaurier aus Elgin. 3. Neubeschreibung von Dasyceps Bucklandi.** Von Friedrich von Huene. Mit 2 Klapptafeln, 3 Tafeln und 34 Figuren im Text. 1910. Preis: 14 Mark.

Neue Folge. Band 9. (Der ganzen Reihe 13. Band.)
Fünf Hefte. Preis: 89 Mark.

1. Heft: **Die Jurassischen Oolithe der schwäbischen Alb.** Von Friedrich Gaub. Mit 10 Lichtdruck-Tafeln. 1910. Preis: 20 Mark.
2. Heft: **Isländische Masseneruptionen.** Von Hans Reck. Mit 20 Abbildungen auf 9 Tafeln und 9 Figuren im Text. 1910. Preis: 18 Mark.
3. Heft: **Die Säugetierfauna des Pliocäns und Postpliocäns von Mexiko.** I. Carnivoren. Von Wilhelm Freudenberg. Mit 9 Tafeln und 5 Textfiguren. 1910. Preis: 15 Mark.
4. Heft: **Beitrag zur Stratigraphie des mittleren Keupers zwischen der Schwäbischen Alb und dem Schweizer Jura.** Von Richard Lang. Mit 1 Tafel. 1910. Preis: 6 Mark.
5. Heft: **Umrisse des geologischen Aufbaues der Vorkordillere zwischen den Flüssen Mendoza und Jachal.** Von Richard Stappenbeck. Mit 1 Karte im Maßstabe 1:500000, 3 Tafeln und 33 Textfiguren. 1911. Preis: 30 Mark.

Neue Folge. Band 10. (Der ganzen Reihe 14. Band.)
Fünf Hefte. Preis: 125 Mark.

1. Heft: **1. Ueber Erythrosuchus, Vertreter der neuen Reptil-Ordnung Pelycosimia. 2. Beiträge zur Kenntnis und Beurteilung der Parasuchier.** Von Friedrich von Huene. Mit 19 Tafeln und 96 Textfiguren. 1911. Preis: 46 Mark.
2. Heft: **Die Fauna des unteren Oxford von Popilany in Litauen.** Von Karl Boden. Mit 8 Tafeln und 12 Abbildungen im Text. 1911. Preis: 24 Mark.
3. Heft: **Beiträge zur Kenntnis der Cephalopoden der norddeutschen unteren Kreide.** 1. Die Belemnitiden der norddeutschen unteren Kreide. 1. Die Belemniten des norddeutschen Gaults (Aptiens und Albiens). Von E. Stolley. Mit 8 Tafeln. 1911. Preis: 18 Mark.
4. Heft: **Die fossilen Schildkröten Aegyptens.** Von E. Dacqué. Mit 4 Beilagen, 2 Tafeln und 19 Textfiguren. 1912. Preis: 13 Mark.
5. Heft: **Beiträge zur Stratigraphie und Tektonik der südöstlichen Alta Brianza.** Von Hans Rassmuss. Mit 1 Karte, 6 Tafeln und 4 Textfiguren. 1912. Preis: 24 Mark.

Neue Folge. Band 11. (Der ganzen Reihe 15. Band.)
Fünf Hefte. Preis: 104 Mark.

1. Heft: **Geologische Beschreibung des Kettenjura zwischen Reigoldswil (Baselland) und Oensingen (Solothurn).** Von Wilhelm Delhaes und Heinrich Gerth. Mit 8 Tafeln, 10 Textfiguren und 1 geologischen Karte im Maßstabe 1:25000. 1912. Preis: 28 Mark.
2. Heft: **1. Stylolithen und Drucksuturen.** Von Georg Wagner. Mit 3 Tafeln und 7 Textfiguren. — **2. Ueber Glazialschichten angeblich cambrischen Alters in Süd-Australien.** Von Fritz Noetling. Mit 4 Tafeln und 3 Textfiguren. 1912. Preis: 16 Mark.
3. Heft: **Ueber Paarhufer der fluviomarinen Schichten des Fajum.** Odontographisches und osteologisches Material. (Arbeit aus dem Kgl. Naturalienkabinett zu Stuttgart.) Von Martin Schmidt. Mit 9 Tafeln in Lichtdruck und 22 Textabbildungen. (Nach Photographien und Zeichnungen des Verfassers.) 1912. Preis: 30 Mark.
4. Heft: **Geologische Untersuchung des Lochengebietes bei Balingen.** Von Ernst Fischer. Mit 7 Tafeln, 2 Textfiguren und 1 geologischer Karte. 1913. Preis: 15 Mark.
5. Heft: **Beiträge zur Kenntnis der Plesiosaurier-Gattungen Peloneustes und Pliosaurus.** Nebst Anhang: Ueber die beiden ersten Halswirbel der Plesiosaurier. Von Hermann Lindner. Mit 4 Tafeln und 40 Textfiguren. 1913. Preis: 15 Mark.

Neue Folge. Band 12. (Der ganzen Reihe 16. Band.)

1. Heft: **Versuch einer geologischen Darstellung der Insel Celebes.** Von Johannes Ahlburg. Mit 11 Tafeln und 7 Figuren im Text. 1913. Preis: 42 Mark.
2. Heft: **Beiträge zur Kenntnis des mittleren Muschelkalks und des unteren Trochitenkalks am östlichen Schwarzwaldrand.** Von Victor Hohenstein. Mit 8 Tafeln und 12 Textfiguren. 1913. Preis: 22 Mark.
3. Heft: **Beiträge zur Stratigraphie und Bildungsgeschichte des oberen Hauptmuschelkalks und der unteren Lettenkohle in Franken.** Von Georg Wagner. Mit 9 Tafeln und 31 Textabbildungen. 1913. Preis: 35 Mark.

Gesamtpreis für Neue Folge Bd. 1—6, 8—11 und 12, Heft 1 bis 3: 968 Mark.

Supplement-Band I:

Die Dinosaurier der europäischen Triasformation mit besonderer Berücksichtigung der außereuropäischen Vorkommnisse. Von **Friedrich von Huene,** a. o. Professor in Tübingen. Mit 351 Abbildungen im Text und einem Atlas von 111 Tafeln. 1907—1908. Preis: 160 Mark.

Inhaltsverzeichnis:

Vorwort. 1. Historische Einleitung. — 2. Beschreibung der einzelnen Funde. — 3. Systematische Uebersicht über die beschriebenen Arten. Anhang: Einzelaufzählung des Materials. — 4. Rekonstruktionen und Anatomisches. — 5. Vergleichung der europäischen und außereuropäischen Dinosaurier der Trias unter sich. — 6. Vergleichung der triassischen und der jüngeren Theropoden. — 7. Das Verhältnis der Theropoden zu den Sauropoden. — 8. Das Verhältnis der Theropoden zu den Orthopoden. — 9. Die Beziehungen der Dinosaurier zu anderen Reptilien. — 10. Die Entwicklung der Dinosaurier. Verzeichnis der benutzten Literatur.

DENKSCHRIFTEN

DER

MEDICINISCH-NATURWISSENSCHAFTLICHEN GESELLSCHAFT

ZU

JENA

VIERTER BAND

RICHARD SEMON, ZOOLOGISCHE FORSCHUNGSREISEN

IN AUSTRALIEN UND DEM MALAYISCHEN ARCHIPEL

ERSTER BAND: CERATODUS

VII. (SCHLUSS-) LIEFERUNG

MIT 19 TAFELN UND 336 GROSSTENTHEILS FARBIGEN FIGUREN IM TEXT

JENA
VERLAG VON GUSTAV FISCHER
1913

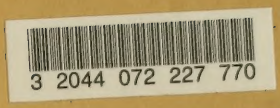
3 2044 072 227 770

Date Due

OCT 31 1990